ATUDER
Acil Tıp Uzmanları Derneği

EPAT
Emergency Physicians
Association of Turkey

18. ULUSAL ACİL TIP KONGRESİ

9th INTERCONTINENTAL EMERGENCY MEDICINE CONGRESS
INTERNATIONAL CRITICAL CARE AND EMERGENCY MEDICINE CONGRESS

ROYAL SEGINUS HOTEL LARA, ANTALYA

27-30 Ekim 2022

ATUDER İLE BERABER 53 DERNEK - 53 ASSOCIATIONS WITH EPAT



BİLDİRİ KİTABI

BİLİMSEL SEKRETERYA
ATUDER
Acil Tıp Uzmanları Derneği

ACİL TIP UZMANLARI DERNEĞİ
Yukarı Ayrancı Güleryüz Sk. No:26/19
06550 - ÇANKAYA / ANKARA
P: +90 312 4261214 F: +90 312 4261244
info@atuder.org.tr www.atuder.org.tr

ORGANİZASYON SEKRETERYA
ocean M.I.C.E

OCEAN M.I.C.E
Göztepe Mah. Çakıl Sk. Ebru Apt.
No:3/1 KADIKÖY / İSTANBUL
P: +90 216 7841520 F: +90 216 7841524
info@oceanmice.com.tr www.oceanmice.com.tr

9TH INTERCONTINENTAL EMERGENCY MEDICINE CONGRESS

PRESIDENT

Başar CANDER

PRESIDENT COUNCIL

Josep BRUGADA - Spain

Paul KIVELA - USA

Wang ZHONG - China

Sergey BAGNENKO - Russia

Roger DICKERSON - South Africa

Jesus Daniel Lopez TAPIA - Mexico

Jill MCEWEN - Canada

Anton VOLOSOVETS - Ukraine

Abdulhakim KHADJIEV - Uzbekistan

Hassan Al THANI - Qatar

Juliusz JAKUBASZKO - Poland

Srinath KUMAR - India

SECRETARY

Behçet AL

Salvatore Di SOMMA - Italy

ORGANIZING AND SCIENTIFIC COMMITTEE

Ariel KIVELA - USA

Athar Ali MOHAMED - Avustralia

İlker AKBAŞ

Behçet AL

Hjalmar R.BOUMA - Holland

Sagar GALWANKAR - Usa

Francisco MOYA - Spain

Abdelouahab BELLOU - France

Yunsur ÇEVİK

Salvatore Di SOMMA - Italy

Sasa IGNJATIJEVIC - Serbia

Daniyer ALIMOV - Uzbekistan

James DUCHARME - Canada

Oleh SHEKERA - Ukraine

Anwar AL-AWADHI - Malaysia

Hussain ALRAHMA - Qatar

Tatjana RAJKOVIC - Serbia

Togay EVRİN

Colin GRAHAM - Hong Kong

Burak KATİPOĞLU

Lukasz SZARPAK Poland

9TH INTERNATIONAL CRITICAL CARE CONGRESS

PRESIDENT

Başar CANDER

PRESIDENT COUNCIL

Jean-Louis VINCENT - Belgium

Pedro BRUGADA - Spain

William JAQUIS - USA

Carlos Garcia ROSAS - Mexico

David CARR - Canada

Abdelouahab BELLOU - France

Salvatore Di SOMMA - Italy

Richard BODY - England

Sagar GALWANKAR - USA

Khikmat ANVAROV - Uzbekistan

K.Kay MOODY - USA

Fatima LATEEF - Singapore

Colin GRAHAM - Hong Kong

SECRETARY

Paul KIVELA - USA

E. Erol ÜNLÜER

Mehmet GÜL

ORGANIZING AND SCIENTIFIC COMMITTEE

Wei JIE - China

Viktoriya BADTIEVA - Russia

Antoine CHAMI-Beirut

Si Ju ABRAHAM – India

Yosuke MATSUMURA-Japan

Richard BODY - England

Ahmad ALDHOUN - Jordan

Saravana KUMAR - India

Mohamed ALWI - Malaysia

Mohammed AZZAN - Egypt

Nataliya MISHYNA - Ukraine

Özlem BİLİR

M. Nuri BOZDEMİR

Eric REVUE - France

Hussein SABRI - Egypt

Mustafa KEŞAPLI

Zeki ATEŞLİ - England

Mehdi METHAMEM - Tunisia

Monira MOLLAZEHI - Qatar

Sanjeev BHOI - India

Paul PAGEAU - Canada

Karim TAZAROURTE - France

Ameliyat sonrası 7. gün hasta şifa ile taburcu edildi.

TARTIŞMA VE SONUÇ: Yutulan yabancı cisimlerin özelliği, şekli, büyüklüğü, vücuda alınma zamanı tanı ve tedavi protokolünü şekillendirmede önemlidir. Özefagustan başlayarak pilor, ileocekal valv ve splenik fleksura gibi darlıklar bulunmaktadır. 2 cm'den küçük, düzgün şekilli, madeni para, iğne, vida gibi yabancı cisimler 3-5 gün içinde kendiliğinden düşer, 2 cm'den geniş ve 6 cm'den uzun yabancı cisimler ile 5-6 günde mideden distale inmeyen yabancı cisimlerde endoskopik ya da cerrahi yöntemler kullanılmaktadır. Bizim olgumuzda obstrüksiyon ve fistül riski nedeniyle 15 cm uzunluğunda 2 adet metal kaşık ve 5 cm çaplı plastik madde mideden cerrahi yöntemle çıkarılmıştır.

Midedeki yabancı cisimler; cismin özelliği, şekli, büyüklüğü ve midede kalma süresine bağlı olarak tanı ve tedavisi yapılabilen vaka türleridir. Opak cisimlerde direkt karın grafisi tanıda kullanılmakla birlikte tedavi sıklıkla kendiliğinden düşmesi ya da endoskopik yolla mümkündür. Ancak spontan ya da endoskopik yöntemle çıkması mümkün olmayan ve komplikasyon gelişmiş yabancı cisimlerde cerrahi yöntem kaçınılmazdır.

ANAHTAR KELİMELER: Mide, Yabancı cisim, Ameliyat

Resim 1: Yutulan yabancı cisimlerin direkt grafide görüntüsü



Resim 2: Ameliyatla mideden çıkarılan yabancı cisimler



SS - 150 GEÇ BAŞVURU NEDENİ İLE KAYBEDİLEN SİGMOİD VOLVULUS VAKASI

Esra Dişçi, Enes Ağırman
Atatürk Üniversitesi Tıp Fakültesi Genel Cerrahi Anabilim Dalı

GİRİŞ: Sigmoid volvulus özellikle uzun sigmoid kolona sahip olan hastaların nispeten atonik bir kolon segmentinin bulunduğu uzun süreli kronik kabızlık sonrasında ortaya çıkar. Sigmoid volvulusta, mezenterik pedikülde dönme neticesinde gaz kıvrımları ile dilate olmuş ve dışkıyla dolu büyük bir sigmoid halka tıkanıklığı oluşturur. Düzeltilmezse, venöz enfarktüse perforasyona ve fekal peritonite yol açar. İskemik klinik tablo oluşmamış, erken başvuruda bulunan hastalarda kolonoskopik desuflasyon işlemi ile acil tedavisi gerçekleştirilebilir ve elektif operasyon planlanabilir. Fakat barsak duvarında iskemik değişiklikler meydana geldiğinde hastalar acil operasyona alınmalıdır.

OLGU: 52 yaşında erkek hasta üç gündür devam eden karın ağrısı, karında şişkinlik ve gaita yapamama şikayeti ile acil servise başvurusu üzerine değerlendirildi. Batında ileri derecede distansiyon mevcuttu. Laboratuar değerlerinde WBC: 13,700, Üre:59, LDH: 275, BUN: 27,8 olarak ölçüldü. Çekilen Ayakta direk batın grafisinde kahve çekirdeği görünümü ve karın bilgisayarlı tomografi görüntülemesinde tüm kolonik anslarda dilatasyon olduğu ve sigmoid kolon mezenterinde girdap bulusu olduğu görüldü. Bunun üzerine hasta sigmoid volvulus tanısı konulup derhal detorsiyon işlemi planlanarak Genel Cerrahi Anabilim Dalı Endoskopi Ünitesinde kolonoskopi işlemine alındı. Kolonoskopi de anal girimden itibaren 20. cm'de torsiyone alan olduğu görüldü, bu alanın proksimaline geçildiğinde hava ile genişlemiş barsak ansları içinde sıvı gaita koleksiyonu ve barsak duvarında iskemik değişiklikler olduğu gözlendi. Desufle edilerek işlem sonlandırıldı. Takiben hasta genel anestezi altında operasyona alındı. Operasyonda sigmoid kolonda gelişen volvulus nedeniyle iskemik değişiklikler mevcuttu ve tüm kolonik anslar ileri derecede dilate idi. Hastaya sigmoid ve sol kolon rezeksiyonu yapıldı, transvers kolon ve rektum arasına kolo- rektal uç yan anastomoz uygulandı.Operasyon sonrası entübe olarak yoğun bakım ünitesinde takip altına alınan hastanın klinik tablosunda ani bozulma gözlendi. Hasta sepsis nedeniyle post operatif 1. gününde kardiyak arrest gelişti ve exitus olarak kabul edildi.

SONUÇ: Sigmoid volvulus acil müdahale gerektiren bir rahatsızlıktır. Geç kalınmış vakalarda ölümle sonuçlanan bir durum haline gelebilmektedir. Bu nedenle sigmoid volvulus düşünülen hastalar zaman kaybedilmeden tedavi edilmelidir.

ANAHTAR KELİMELER: Detorsiyon, Kolonoskopi, Sigmoid Kolon, Volvulus

ABB



Batın BT

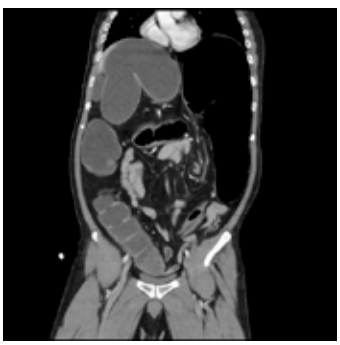

Batın BT

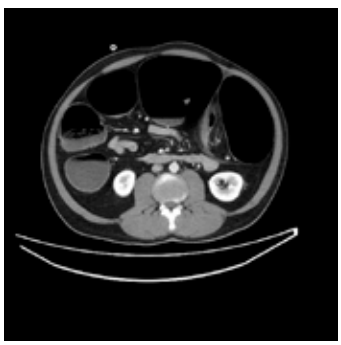

Spesmen

