ATAVET
ULUSLARARASI
(2. ULUSLARARASI
KATILIMLI)
ÖĞRENCİ KONGRESİ
VETERİNER FAKÜLTESİ

ATAVET 1. ULUSLARARASI (2. ULUSLARARASI KATILIMLI) ÖĞRENCİ KONGRESİ

04-06 ARALIK 2019

ERZURUM / TÜRKİYE

ATAVET 1. INTERNATIONAL
(2. INTERNATIONAL PARTICIPANTS) STUDENT CONGRESS

04-06 DECEMBER 2019

ERZURUM / TURKEY

BİLDİRİ KİTABI / PRESENTATION BOOK

VETERİNER FAKÜLTESİ
Faculty of Veterinary Medicine

ATAVET
ULUSLARARASI
(2. ULUSLARARASI
KATILIMLI)
ÖĞRENCİ KONGRESİ
VETERİNER
FAKÜLTESİ

ATAVET 1. ULUSLARARASI (2. ULUSLARARASI KATILIMLI) ÖĞRENCİ KONGRESİ

04-06 ARALIK 2019

ERZURUM / TÜRKİYE

ATAVET 1. INTERNATIONAL
(2. INTERNATIONAL PARTICIPANTS) STUDENT CONGRESS

04-06 DECEMBER 2019

ERZURUM / TURKEY

BİLDİRİ KİTABI / PRESENTATION BOOK

VETERİNER FAKÜLTESİ
Faculty of Veterinary Medicine



ÖNSÖZ

Atatürk Üniversitesi Veteriner Fakültesi olarak düzenlemiş olduğumuz ATAVET I. Uluslararası (II. Uluslararası Katılımlı) Öğrenci Kongresi'ni düzenlemekten onur duymaktayım.

Atatürk Üniversitesi Veteriner Fakültesi 2000 yılında eğitim–öğretime başlamıştır. Fakültemizde 24 Profesör, 19 Doçent ve 15 Doktor Öğretim Üyesi ve 18 adet Araştırma Görevlisi olmak üzere toplam 76 öğretim üyesi/elemanı görev yapmaktadır. Fakültemiz sahip olduğu güçlü altyapısı ve hayvan hastanesi ile kaliteli veteriner hekimliği eğitimi verirken, aynı zamanda ilimiz ve bölge hayvancılığına da önemli katkılar sunmaktadır.

Bu kongre vesilesiyle değerli bilim insanlarının bir araya gelmesi, yapılan çalışmaların paylaşımı, ayrıca yapılacak araştırmalara öncülük etmesiyle kongrenin bilime önemli katkılar sağlayacağını ummaktayım. Gerçekleştirilen bu kongrede yabancı ülkelerden katılan bilim insanlarının kongrede konuşmacı olarak yer alması kongreyi uluslararası alana taşımıştır. Kongrede 16 adet poster, 82 adet sözlü ve 9 adet çağrılı tebliğ olmak üzere toplamda 173 katılımcı yer almaktadır. Aynı zamanda kongrenin uluslararası kongre niteliğine sahip bir öğrenci kongresi olması, 6 farklı ülkeden, 17 farklı üniversiteden katılımcıların yer alması ve kongrenin kendi web sayfasından katılımların online olarak gerçekleştirilmesi kongreyi önemli kılmaktadır. Bu durum bizler için sevinç ve gurur kaynağıdır.

Kongremize katkı sağlayan başta rektörümüz Sayın Prof. Dr. Ömer ÇOMAKLI olmak üzere desteklerini camiamızdan esirgemeyerek kongrenin gerçekleşmesine katkıda bulunan değerli sponsor firmalarına, yurtiçi ve yurt dışından katılan katılımcılara, kongrenin düzenlenmesine katkıda bulunan düzenleme ve bilim kurulu üyelerine değerli katkı ve desteklerinden dolayı teşekkürlerimi sunuyorum.

Kongremizin bilime fayda sağlaması temennisiyle…

Prof. Dr. Hamza AVCIOĞLU
Düzenleme Kurulu Başkanı

1 ATAVET-INTERNATIONAL (2. International Participants) STUDENT CONGRESS

Honorary President
Prof. Dr. Ömer ÇOMAKLI/Rector

Congress President
Prof. Dr. Hamza AVCIOĞLU/Dean

Congress Secretary
Assoc. Prof. Serkan YILDIRIM

Congress Committee
Prof. Dr. Fikret ÇELEBİ
Prof. Dr. Fatih Mehmet KANDEMİR
Assoc. Prof. Mehmet CENGİZ
Assoc. Prof. Akın KIRBAŞ
Assoc. Prof. Betül APAYDIN YILDIRIM
Assoc. Prof. Emrah Hicazi AKSU
Assoc. Prof. Latif Emrah YANMAZ
Assoc. Prof. Mehmet Özkan TİMURKAN
Assoc. Prof. Seyda CENGİZ
Assoc. Prof. Fatih YILDIRIM
Assoc. Prof. Emin ŞENGÜL
Assoc. Prof. Hakan AYDIN
Assist. Prof. Mehmet Cemal ADIGÜZEL
Assist. Prof. Mümin Gökhan ŞENOCAK
Assist. Prof. Murat GENÇ
Assist. Prof. Nergis ULAŞ
Assist. Prof. Sefa KÜÇÜKLER
Dr. Çiğdem SEVİM
Dr. Uğur ÖZENTÜRK
Res. Asist. Cihan GÜR
Res. Asist. Mustafa İLERİTÜRK
Res. Asist. Ömer ELTAS

Organization Secretariat
atavetkong@atauni.edu.tr
Atatürk Üniversitesi Veteriner Fakültesi 25240 Yakutiye/Erzurum
+90 442 231 72 22
+90 442 231 7244

Invited Speakers
Ahmed IBRAHIM ELABBAS AHMED/Peace University/Sudan
Artina PRASTİWİ/Gadjah Mada University/Indonesia
Kushvar MAMEDOVA/Azerbaijan State Agricultural University/Azerbaijan
Abd El-Aty MOSTAFA/Cairo University/Egypt
Hadi TAGHİZADEH/Sahand University of Technology/Iran
Kiyumars JALILI/Sahand University of Technology/Iran
Peyvand GHADERYAN/Sahand University of Technology/Iran
Cumali ÖZKAN/ Van Yüzüncü Yıl Üniversity/Turkey
Nilüfer AYTUĞ/Turkey
Alev AKDOĞAN KAYMAZ/Turkey

Scientific Committie
Prof. Dr. Hamza AVCIOĞLU
Prof. Dr. Fikret ÇELEBİ
Doç. Dr. Mehmet CENGİZ
Prof. Dr. Aristidis TSATSAKIS/Greece
Prof. Dr. Concettina FENGA/Italy
Prof. Dr. Ioannis TAITZOGLOU/Greece
Prof. Dr. Maria TSANTARLIOTOU/Greece
Prof. Dr. Michael ASCHNER/USA
Assistant Prof. Dr. Aleksandra BUHA/Serbia
Prof. Dr. Ahmet YILDIZ
Prof. Dr. Armağan ÇOLAK
Prof. Dr. Armağan HAYIRLI
Prof. Dr. Bülent POLAT
Prof. Dr. Derviş ÖZDEMİR
Prof. Dr. Devrim SARIPINAR AKSU
Prof. Dr. Dursun Ali ÇINAR
Prof. Dr. Ekrem LAÇİN
Prof. Dr. Esin GÜVEN
Prof. Dr. Fatih Mehmet KANDEMİR
Prof. Dr. Gülşah Çanakçı ADIGÜZEL
Prof. Dr. Halit İMİK
Prof. Dr. İbrahim BALKAYA
Prof. Dr. Kübra Asena TERİM KAPAKİN
Prof. Dr. Mehmet Akif YÖRÜK
Prof. Dr. Mehmet GÜL
Prof. Dr. Mesut Bünyami HALICI
Prof. Dr. Mustafa ATASEVER
Prof. Dr. Mustafa Sinan AKTAŞ
Prof. Dr. Nazmi ATASOY
Prof. Dr. Nilüfer Sabuncuoğlu ÇOBAN
Prof. Dr. Oğuz KUL
Prof. Dr. Ömer ÇOBAN
Prof. Dr. Taylan AKSU
Prof. Dr. Yavuz Selim SAĞLAM
Prof. Dr. Ziya Gökalp CEYLAN
Doç. Dr. Abdullah KARASU
Doç. Dr. Akın KIRBAŞ
Doç. Dr. Ali Doğan ÖMÜR
Doç. Dr. Başak HANEDAN
Doç. Dr. Bengi ÇINAR KUL
Doç. Dr. Betül APAYDIN YILDIRIM
Doç. Dr. Elif DOĞAN
Doç. Dr. Ehkam Əliev/Azerbaijan
Doç. Dr. Emrah Hicazi AKSU
Doç. Dr. Emin ŞENGÜL
Doç. Dr. Fatih YILDIRIM
Doç. Dr. Gamze ÇAKMAK
Doç. Dr. Gonca ALAK
Doç. Dr. Güler YENİCE
Doç. Dr. Hakan AYDIN

Scientific Committie
Doç. Dr. Hülya BALKAYA
Doç. Dr. Kıvanç IRAK
Doç. Dr. Latif Emrah YANMAZ
Doç. Dr. Mehmet Özkan TİMURKAN
Doç. Dr. Meryem AYDEMİR ATASEVER
Doç. Dr. Mustafa ÖZKARACA
Doç. Dr. Önder KARAYİĞİT
Doç. Dr. Özgür KAYNAR
Doç. Dr. Seçkin ÖZKANLAR
Doç. Dr. Serkan YILDIRIM
Doç. Dr. Serdar ALTUN
Doç. Dr. Seyda CENGİZ
Dr. Öğr. Üyesi Ali TAGHIZADEHGHALEHJOUGHI/Iran
Dr. Öğr. Üyesi Demet ÇELEBİ
Dr. Öğr. Üyesi H. Serkan EROL
Dr. Öğr. Üyesi Mehmet Cemal ADIGÜZEL
Dr. Öğr. Üyesi Mümin Gökhan ŞENOCAK
Dr. Öğr. Üyesi Murat GENÇ
Dr. Öğr. Üyesi Nebi ÇETİN
Dr. Öğr. Üyesi Nergis ULAŞ
Dr. Öğr. Üyesi Orçun CANNAZİK
Dr. Öğr. Üyesi Orhan YAVUZ
Dr. Öğr. Üyesi Özgür KANAT
Dr. Öğr. Üyesi Sefa KÜÇÜKLER
Dr. Öğr. Üyesi Sedat ÇETİN
Dr. Öğr. Üyesi Selçuk ÖZDEMİR
Dr. Öğr. Üyesi Selim ÇOMAKLI
Dr. Öğr. Üyesi Semin GEDİKLİ
Dr. Öğr. Üyesi Sevda URÇAR GELEN
Dr. Öğr. Üyesi Şükrü DEĞİRMENÇAY
Dr. Öğr. Üyesi Volkan GELEN
Araş. Gör. Dr. Hülya KARA
Araş. Gör. Dr. Çiğdem SEVİM
Araş. Gör. Cihan GÜR
Araş. Gör. Damla Tuğçe OKUR
Araş. Gör. Elif Ece AKGÜN
Araş. Gör. Elif ERBAŞ
Araş. Gör. Emre YILMAZ
Araş. Gör. İsmail BOLAT
Araş. Gör. Kerim Emre YANAR
Araş. Gör. Mustafa İLERİTÜRK
Araş. Gör. Muzaffer AKYÜZ
Araş. Gör. Ömer AYDIN
Araş. Gör. Ömer ELTAS
Araş. Gör. Rıdvan KİRMAN
Araş. Gör. Samet TEKİN
Araş. Gör. Dr. Sıtkıcan OKUR
Araş. Gör. Soner UYSAL
Araş. Gör. Dr. Uğur ERSÖZ
Araş. Gör. Dr. Uğur ÖZENTÜRK

1. ATAVET-ULUSLARARASI (2. Uluslararası Katılımlı) ÖĞRENCİ KONGRESİ

Onursal Başkan
Prof. Dr. Ömer ÇOMAKLI/Rektör

Kongre Başkanı
Prof. Dr. Hamza AVCIOĞLU/Dekan

Genel Sekreter
Doç. Dr. Serkan YILDIRIM

Düzenleme Kurulu
Prof. Dr. Fikret ÇELEBİ
Prof. Dr. Fatih Mehmet KANDEMİR
Doç. Dr. Mehmet CENGİZ
Doç. Dr. Akın KIRBAŞ
Doç. Dr. Betül APAYDIN YILDIRIM
Doç. Dr. Emrah Hicazi AKSU
Doç. Dr. Latif Emrah YANMAZ
Doç. Dr. Mehmet Özkan TİMURKAN
Doç. Dr. Seyda CENGİZ
Doç. Dr. Fatih YILDIRIM
Doç. Dr. Emin ŞENGÜL
Doç. Dr. Hakan AYDIN
Dr.Öğr.Üyesi Mehmet Cemal ADIGÜZEL
Dr.Öğr.Üyesi Mümin Gökhan ŞENOCAK
Dr.Öğr.Üyesi Murat GENÇ
Dr.Öğr.Üyesi Nergis ULAŞ
Dr.Öğr.Üyesi Sefa KÜÇÜKLER
Araş.Gör.Dr. Çiğdem SEVİM
Araş.Gör.Dr. Uğur ÖZENTÜRK
Araş Gör. Cihan GÜR
Araş.Gör. Mustafa İLERİTÜRK
Araş.Gör. Ömer ELTAS

Organizasyon Sekreterliği
atavetkong@atauni.edu.tr
Atatürk Üniversitesi Veteriner Fakültesi 25240 Yakutiye /Erzurum
+90 442 231 72 22
+90 442 231 7244

Davetli Konuşmacılar
Ahmed IBRAHIM ELABBAS AHMED/Peace Üniversitesi/Sudan
Artina PRASTİWİ/Gadjah Mada Üniversitesi /Endonezya
Kushvar MAMEDOVA/Azerbaijan State Agricultural University/Azerbaijan
Abd El-Aty MOSTAFA/Kahire Üniversitesi /Mısır
Hadi TAGHİZADEH/Sahand Teknoloji Üniversitesi/İran
Kiyumars JALILI/Sahand Teknoloji Üniversitesi/İran
Peyvand GHADERYAN/Sahand Teknoloji Üniversitesi/İran
Cumali ÖZKAN/ Van Yüzüncü Yıl Üniversity/Türkiye
Nilüfer AYTUĞ/ Türkiye
Alev AKDOĞAN KAYMAZ/Turkey

Bilimsel Komite
Prof. Dr. Hamza AVCIOĞLU
Prof. Dr. Fikret ÇELEBİ
Doç. Dr. Mehmet CENGİZ
Prof. Dr. Aristidis TSATSAKIS/Yunanistan
Prof. Dr. Concettina FENGA/İtalya
Prof. Dr. Ioannis TAITZOGLOU/Yunanistan
Prof. Dr. Maria TSANTARLIOTOU/Yunanistan
Prof. Dr. Michael ASCHNER/ABD
Assistant Prof. Dr. Aleksandra BUHA/Sırbistan
Prof. Dr. Ahmet YILDIZ
Prof. Dr. Armağan ÇOLAK
Prof. Dr. Armağan HAYIRLI
Prof. Dr. Bülent POLAT
Prof. Dr. Derviş ÖZDEMİR
Prof. Dr. Devrim SARIPINAR AKSU
Prof. Dr. Dursun Ali ÇINAR
Prof. Dr. Ekrem LAÇİN
Prof. Dr. Esin GÜVEN
Prof. Dr. Fatih Mehmet KANDEMİR
Prof. Dr. Gülşah Çanakçı ADIGÜZEL
Prof. Dr. Halit İMİK
Prof. Dr. İbrahim BALKAYA
Prof. Dr. Kübra Asena TERİM KAPAKİN
Prof. Dr. Mehmet Akif YÖRÜK
Prof. Dr. Mehmet GÜL
Prof. Dr. Mesut Bünyami HALICI
Prof. Dr. Mustafa ATASEVER
Prof. Dr. Mustafa Sinan AKTAŞ
Prof. Dr. Nazmi ATASOY
Prof. Dr. Nilüfer Sabuncuoğlu ÇOBAN
Prof. Dr. Oğuz KUL
Prof. Dr. Ömer ÇOBAN
Prof. Dr. Taylan AKSU
Prof. Dr. Yavuz Selim SAĞLAM
Prof. Dr. Ziya Gökalp CEYLAN
Doç. Dr. Abdullah KARASU
Doç. Dr. Akın KIRBAŞ
Doç. Dr. Ali Doğan ÖMÜR
Doç. Dr. Başak HANEDAN
Doç. Dr. Bengi ÇINAR KUL
Doç. Dr. Betül APAYDIN YILDIRIM
Doç. Dr. Elif DOĞAN
Doç. Dr. Ehkam Əliev/Azerbaycan
Doç. Dr. Emrah Hicazi AKSU
Doç. Dr. Emin ŞENGÜL
Doç. Dr. Fatih YILDIRIM
Doç. Dr. Gamze ÇAKMAK
Doç. Dr. Gonca ALAK
Doç. Dr. Güler YENİCE
Doç. Dr. Hakan AYDIN

Bilimsel Komite
Doç. Dr. Hülya BALKAYA
Doç. Dr. Kıvanç IRAK
Doç. Dr. Latif Emrah YANMAZ
Doç. Dr. Mehmet Özkan TİMURKAN
Doç. Dr. Meryem AYDEMİR ATASEVER
Doç. Dr. Mustafa ÖZKARACA
Doç. Dr. Önder KARAYİĞİT
Doç. Dr. Özgür KAYNAR
Doç. Dr. Seçkin ÖZKANLAR
Doç. Dr. Serkan YILDIRIM
Doç. Dr. Serdar ALTUN
Doç. Dr. Seyda CENGİZ
Dr. Öğr. Üyesi Ali TAGHIZADEHGHALEHJOUGHI/İran
Dr. Öğr. Üyesi Demet ÇELEBİ
Dr. Öğr. Üyesi H. Serkan EROL
Dr. Öğr. Üyesi Mehmet Cemal ADIGÜZEL
Dr. Öğr. Üyesi Mümin Gökhan ŞENOCAK
Dr. Öğr. Üyesi Murat GENÇ
Dr. Öğr. Üyesi Nebi ÇETİN
Dr. Öğr. Üyesi Nergis ULAŞ
Dr. Öğr. Üyesi Orçun CANNAZİK
Dr. Öğr. Üyesi Orhan YAVUZ
Dr. Öğr. Üyesi Özgür KANAT
Dr. Öğr. Üyesi Sefa KÜÇÜKLER
Dr. Öğr. Üyesi Sedat ÇETİN
Dr. Öğr. Üyesi Selçuk ÖZDEMİR
Dr. Öğr. Üyesi Selim ÇOMAKLI
Dr. Öğr. Üyesi Semin GEDİKLİ
Dr. Öğr. Üyesi Sevda URÇAR GELEN
Dr. Öğr. Üyesi Şükrü DEĞİRMENÇAY
Dr. Öğr. Üyesi Volkan GELEN
Araş. Gör. Dr. Hülya KARA
Araş. Gör. Dr. Çiğdem SEVİM
Araş. Gör. Cihan GÜR
Araş. Gör. Damla Tuğçe OKUR
Araş. Gör. Elif Ece AKGÜN
Araş. Gör. Elif ERBAŞ
Araş. Gör. Emre YILMAZ
Araş. Gör. İsmail BOLAT
Araş. Gör. Kerim Emre YANAR
Araş. Gör. Mustafa İLERİTÜRK
Araş. Gör. Muzaffer AKYÜZ
Araş. Gör. Ömer AYDIN
Araş. Gör. Ömer ELTAS
Araş. Gör. Rıdvan KİRMAN
Araş. Gör. Samet TEKİN
Araş. Gör. Dr. Sıtkıcan OKUR
Araş. Gör. Soner UYSAL
Araş. Gör. Dr. Uğur ERSÖZ
Araş. Gör. Dr. Uğur ÖZENTÜRK

Scientific Programme

KONGRE 1. GÜN (04 ARALIK 2019 - ÇARŞAMBA)	Tarih/Saat	AZİZİYE SALONU	PALANDÖKEN SALONU	NENE HATUN SALONU
	09.00-09.30	Açılış Oturumu Ve Protokol Konuşmaları		
	09.30-10.30	**(I. Oturum Başkanı: Prof. Dr. Armağan ÇOLAK)**	**ANA SALON** / Hayvanlara Uygulanan Şiddetin Değerlendirilmesi: ***Alev Akdoğan Kaymaz*** **ANA SALON** / Van Kedisi Özellikleri Ve Van Kedisi Araştırma Merkezi Müdürlüğü (Van Kedisi Evi): ***Cumali Özkan***	
	10.30-11.00	**KAHVE ARASI**		
	11.00-11.30 11.30-12.00 12.00-12.30	**(II. Oturum Başkanı: Prof.Dr. Fikret ÇELEBİ)**	**ANA SALON** / Ganja – Treasury Of Azerbaıjan: ***Kushvar Mamedova*** **ANA SALON** / The Effect Of Elastine And Collogen Content On Arterial Wall Biomecanics: ***Hadi Taghizadeh*** **ANA SALON** / Graphene-Based Neural Prosthetics: ***Kiyumars JALILI***	
	12.30-13.30	**ÖĞLE YEMEĞİ (Turizm Otelcilik Uygulama Oteli)**		
	III. OTURUM	**(Oturum Başkanı: Prof. Dr. Ziya Gökalp CEYLAN)**	**(Oturum Başkanı: Prof. Dr. Mehmet GÜL)**	**(Oturum Başkanı: Prof. Dr. Ekrem LAÇİN)**
	13.30-13.45	Boğa Spermasının Dondurabilirliği Üzerine Ferulik Asitin Antioksidan Potansiyeli. **Gökhan Koçak**	Glutenlerin Kimyasal Yapısı Ve Beslemedeki Önemi. ***Zekeriya Safa İnanç***	Buzağı İshallerinde Bakteriyel Etiyoloji ve Teşhis Metotları. ***Merve Bolat***
	13.45-14.00	Köpeklerde Ağrı Yönetimi. **Burak Gümürçinler**	Ruminantlarda Beslenme Döl Verimi İlişkisi. ***Zekeriya Safa İnanç***	Nöron ve GBM Ko-Kültüründe Gabapentin ve Gingko Biloba Kombinasyonunun Anti-nöroinflamatuar Etkilerinin Araştırılması. ***Cihan Mutlu***
	14.00-14.15	Köpeklerde Total İntravenöz Anestezi. ***Deniz Şahin***	Kuşlarda Glandula Uropygialis: Makroanatomik Bir Derleme. ***Büşra Civelek***	Nifedipin'in HT29 ve HUVEC Hücre Hattı Üzerindeki Onkogen Ekspresyon Profiline Etkileri. ***Belkıs Kamer***
	14.15-14.30	İnsan-Hayvan İlişkisi: İnsan Sağlığında Hayvanların Rolü. ***Nergis Ulaş***	Hayvan Beslemede Saccharomyces Cerevisiae'nın Mikotoksin Bağlayıcı Olarak Kullanım Olanakları. ***Şermin Top***	6 Mix Kimyasala Düşük Doz, Akut Dönem Maruziyetin Toksik Etkileri: HUVEC Hücre Hattı. ***Ecehan Aytek***
	14.30-14.45	Ruminantlarda Laminitis Ve Laminitise Bağlı Sorunların Çözümü. ***Alperen Turan***	Japon Bıldırcınlarında (Coturnıx Coturnıx Japonıca) Kuluçka Performansına Etki Eden Bazı Faktörlerin Değerlendirilmesi. ***Murat Genç***	Diyabet Oluşturulan Ratlarda Oleanolic Asit Uygulamasının Testis Dokusu Üzerine Etkisinin Histopatolojik Olarak Araştırılması. ***Behzad Mokhtare***
	14.45-15.00	Naringin Ve Diosminin Merinos Irkı Koç Spermasının Dondurulabilirliği Üzerine Koruyucu Etkilerinin İmmunfloresan ve Biyokimyasal Olarak İncelenmesi. ***Ali Doğan Ömür***	Current Situation Related to Aflatoxins in Azerbaıjan. ***A. Nazira, A. Emin***	Amlodipin Ve Ulipristal'in Nöroblastoma Kanserinde Anjiogenez Üzerine Etkileri. ***Kamdokht Djavadie***
	15.00-15.30	**KAHVE ARASI**		
	IV. OTURUM	**(Oturum Başkanı: Prof.Dr. Armağan HAYIRLI)**	**(Oturum Başkanı: Prof. Dr. Mustafa ATASEVER)**	**(Oturum Başkanı: Prof. Dr. İbrahim BALKAYA)**
	15.30-15.45	Hipoterapi. ***Bilge Dalgıç***	Brief Information about Slow Food. ***Selcan Hacıkerımlı, İskenderova Hecer***	Feline Alfaherpes virüs-1'e yönelik moleküler virolojik bir çalışma. ***Mehmet Özkan Timurkan***
	15.45-16.00	Kuş Anestezisinin Püf Noktaları. ***Mümin Gökhan Şenocak***	Risk Management Principles in Food Safety. ***A. Sucayet, A. Seymur***	Bovine Papüler Stomatitisin Tespiti: Türkiye'den İlk Moleküler Karakterizasyon Çalışması. ***Mehmet Özkan Tımurkan***
	16.00-16.15	İneklerde Duktus Papillarisin Ultrasonografik Ölçümlerin Meme Sağlığı ile İlişkisi. ***Göksu Sekmen***	The Meaning of Organic Agriculture. ***Askerova Zemfıra***	Enfeksiyöz Hastalıklarda Teşhis: Canine Distemper Virus Örneği. ***Nüvit Coşkun***
	16.15-16.30	Düşük Enerjili Lazer Terapisinin Romatoid Artrit Üzerine Etkinliği. ***Sıtkıcan Okur***	Karabakh Horses. ***C. Naibe, Y. Covdet***	Kurban Bayramı Hastalığı: Ovine Gammaherpesvirus-2'nin moleküler karakterizasyonu. ***Mehmet Özkan Timurkan***
	16.30-16.45	Kedi Ve Köpeklerde Cerrahi Kastrasyon Teknikleri. ***İdris Özmen***	Hipertansiyon ve D Vitamini Yetersizliği Arasındaki İlişki. ***Fatma İbaokurgil***	Bir Koyun Sürüsünde Enzootik Nazal Tümör Virusunun Virolojik ve Histopatolojik Olarak Araştırılması. ***Fırat Doğan***
	18.00	**AÇILIŞ YEMEĞİ (KOÇ CAĞ KEBAP RESTAURANT - YENİŞEHİR)**		

KONGRE 2. GÜN (05 ARALIK 2019 - PERŞEMBE)	Tarih/Saat	AZİZİYE SALONU	PALANDÖKEN SALONU	NENE HATUN SALONU
	08.30-08.50		**ANA SALON** / Footbath Management İn Dairy Cattle. ***Artina Prastıwı***	
	08.50-09.10	**(V. Oturum Başkanı: Prof.Dr. Dursun Ali ÇINAR)**	**ANA SALON** / Anatomy Of The Joınt. ***Ahmed Ibrahım Elabbas Ahmed***	
	09.10-09.30		**ANA SALON** / Epileptic Seizure Prediction Using Intracranial Dog And Human Electroencephalogram (Eeg) Signals. ***Peyvand Ghaderyan***	
	09.30-09.50		**ANA SALON** / Scientific Writing-What We Have To Know: Editor Perspectives. ***Abd El-Aty Mostafa***	
	09.50-10.30	**SORU CEVAP / KAHVE ARASI**		
	VI. OTURUM	**(Oturum Başkanı: Prof. Dr. Halit İMİK)**	**(Oturum Başkanı: Prof. Dr. Mehmet Akif YÖRÜK)**	**(Oturum Başkanı: Prof. Dr. Yavuz Selim SAĞLAM)**
	10.30-10.45	Fotostimülasyonun Dondurulup Çözdürülmüş Boğa Sperm Hücreleri Üzerine Olan Etkilerinin Reprodüktif Potansiyel Açısından Değerlendirilmesi. ***Ali Doğan Ömür***	Dünya ve Türkiye'de Yumurtacı Tavukların Yumurta Üretimine Genel Bir Bakış. ***Muhammed Serkan Sevim***	İki Sığırda Göz Kaslarında Sarkosistozis. ***Gizem Eser***
	10.45-11.00	Erkek Kedilerde İntratestiküler Enjeksiyon ile Kısırlaştırma. ***Latif Emrah Yanmaz***	Erzincan İli Tercan İlçesi Sığırcılık İşletmelerinin Yapısal Özellikleri ve Sığır Besleme Uygulamaları. ***Zahit Taha Vurgun***	Probiyotikler Ve Antimikrobiyal Direnç. ***Ege Çatalkaya***
	11.00-11.15	Drahthaar Irkı Bir Köpekte Babesiozisin İmidokarb Dipropionat ile Tedavisi. ***Selin Sinem Sümbül***	Yumurtacı Tavuklarda Göğüs Kemiği Hasarları. ***Ayşe Küreksiz***	Kafes Kuşlarında Salmonella İnfeksiyonunun PCR ile Saptanması. ***Cihan Öz***
	11.15-11.30	Tavşanlarda A2-Adrenoreseptör Agonistlerinin Kalpte Oluşturduğu Değişikliklerin Kardiyografik Değerlendirilmesi. ***Uğur Ersöz***	Van Kedileri ve Göz Rengi. ***Şeyma Ercan***	Leptospirozis'te Patolojik Tanı. ***İsmail Bolat***
	11.30-11.45	Bir Kedide Reflü Özefagitis Olgusu. ***Kerim Emre Yanar***	Avrupa Birliği Ülkelerinde Etlik Piliçlerde Refah Standartları. ***Bahar Özer***	Bir Köpekte Dev Hücreli Tümör Olgusu. ***İsmail Bolat***
	11.45-12.00	Yatalak İnek Sendromu. ***Ramazan Kaman***	Süt İneklerinde Soğuk Stresi ve Yemleme. ***Soner Uysal***	Holstein Irkı Bir Buzağıda Kondrodisplazi Olgusu. ***Esra Manavoğlu Kirman***
	12.00-12.15	Kaplumbağalarda Ödem. ***Sümeyya Baysal***	Sokak Hayvanlarına Dair Sorunlar, Çözüm Önerileri, Barınaklar ve Geçici Hayvan Bakımevleri; Çivril İlçe Örneği. ***Mehmet Ali Yavuz***	Cisplatinin Testis Dokusu Üzerinde Biyokimyasal, Histopatolojik Ve İmmunohistokimyasal Etkileri. ***Gökhan Koçak***
	12.15-13.30	**ÖĞLE YEMEĞİ (Turizm Otelcilik Uygulama Oteli)**		
	VII. OTURUM	**(Oturum Başkanı: Prof. Dr. Bülent POLAT)**	**(Oturum Başkanı: Prof. Dr. Ahmet YILDIZ)**	**(Oturum Başkanı: Prof. Dr. Derviş ÖZDEMİR)**
	13.30-13.45	Sütçü Sürülerde Tank Sütü Somatik Hücre Sayısı ve Bakteri Çeşitliliğinin Yorumlanması. ***Kader Yolcu***	***Hipotiroidi ve Leptin Direnci.*** ***Samet Tekin***	*Capillaria* Spp; Kanatlıların Capillariasisi. ***Büşra Akbağ***
	13.45-14.00	Sistemik İnflamatuar Yanıt Sendromu ve Sepsis. ***Muhammed Sertaç Eroğlu***	Doğu Anadolu'da Göçer Koyunculuk. ***Tuğba Tanman***	Deneysel Alzheimer Modeli Oluşturulmuş SH-SY5Y Hücreleri Üzerindeki Gayzulen'in Nöron Koruyucu Etkilerinin Değerlendirilmesi. ***Recep Küçükdoğru***
	14.00-14.15	Kedilerin Yüksekten Düşme Sendromu: 25 Olgu. ***Ayşe Gölgeli***	Broyler Eti: Broyler Gerçeği. ***Uğur Özentürk***	Classical Isolation and Identification of Listeria Monocytogenes in Milk and Dairy Products. ***Hüseynova Şelale, Ahmedov Tamerlan***
	14.15-14.30	Septik Carpitisli Sığırlarda Eklem Lavajının Yaşama Oranına Etkisi. ***Yakup Kocaman***	Hayvan Destekli Tedavi: Terapi Köpekleri. ***Uğur Özentürk***	Karanfil Yağının Antimikrobiyal Etkisinin Araştırılması. ***Ömer Karaman***
	14.30-14.45	Köpeklerde Jinekolojik Laparoskopinin Kullanımı. ***Damla Tuğçe Okur***	Organafosfat Toksikasyonuna Bağlı Polinöropati. ***Hamit Çelik***	Ratlarda Seksüel Siklus. ***Nurefşan Özmen***
	14.45-15.00	Bir Kedide Nutrisyonel Sekonder Hiperparatiroidizm. ***Muhammed Sertaç Eroğlu***	Olgu Serilerine Genel Bakış: Evcil Olmayan Kedigillerde Rastlanan Enfeksiyöz Hastalıkların Klinikopatolojik Değerlendirilmesi. ***Fatma Çobanoğlu***	Hayvan Teması Olan Yüzeylerde Bakteriyolojik ve Mikolojik İncelemeler. ***Muhammed Furkan Kaplan***
	15.00-15.15	Tekir Bir Kedide İdrar Kesesi Rupturu. ***Ferda Turgut***	Yumurtacı Tavuklarda Kekik Uçucu Yağının (Origanum Syriacum L.) Ve Yerleşim Sıklığının Performans Parametreleri, Yumurta Kalite Kriterleri, Metabolik Profil, Oksidatif Stres Ve Bağırsak Morfolojisi Üzerine Etkileri. ***Emre Yılmaz***	Yara İyileşmesinde Patololojik Mekanizma. ***Mohamad Yasser Mokresh***
	15.15-15.30	Mitral Kapak Yetmezliği Olan İki Köpekte Hematolojik, Biyokimyasal, Radyografik ve Ekokardiyografik Bulguların Değerlendirilmesi. ***Emre Eren***	Yumurtacı Tavuklarda Kekik Uçucu Yağının (Origanum Syriacum L.) Performans Parametreleri, Yumurta Kalite Kriterleri, Oksidatif Stres Ve Bağırsak Morfolojisi Üzerine Etkileri. ***Emre Yılmaz***	Erzurum ve Bingöl İllerindeki Koyun Akciğerlerinde Verminöz Pnömoninin Epidemiyolojik ve Histopatolojik İncelenmesi. ***Muhammet Bahaeddin Dörtbudak***
	15.30-15.45	Enzootik Ataksi'li Bir Kuzunun Klinik, Hematolojik, Tomografik ve Patolojik Bulgularının Değerlendirilmesi. ***Emre Eren***	Kedi Ve Köpeklerde Aşılamayla Koruyucu Hekimlik. ***Ömer Aydın***	(POST HOC) Çoklu Karşılaştırma Testleri ***Ömer ELTAS***
	15.45-16.00	-	-	Farklı Vitamin Sınıflarının İnce Tabaka Kromatografisi ile Analizi. ***Mustafa İleritürk***
	15.45-17.30	**KAPANIŞ OTURUMU**		
	19.00	**GALA YEMEĞİ (PALAN OTEL – EJDER 3200 - PALANDÖKEN)**		

Invited Presentation (Çağrılı Bildiri)

ID	Başlık/Title	Yazar(lar)/Author(s)	Sayfa/Page
01-Ç-2019	Anatomy of The Joint	**Ahmed IBRAHIM ELABBAS AHMED** (Sudan)	13
02-Ç-2019	Epileptic Seizure Prediction Using Intracranial Dog and Human Electroencephalogram (EEG) Signals	**Peyvand GHADERYAN** (İran)	15
03-Ç-2019	Footbath Management in Dairy Cattle	**Artina PRASTIWI** (Endonezya)	16
04-Ç-2019	Ganja – Treasury of Azerbaijan	**Kushvar MAMEDOVA** (Azerbaycan)	17
05-Ç-2019	The Effect of Elastin and Collagen Content on Arterial Wall Biomechanics: A Hypertension Model on Rabbits	**Hadi TAGHİZADEH** (İran)	18
06-Ç-2019	Van Kedisi Özellikleri ve Van Kedisi Araştırma Merkezi Müdürlüğü (Van Kedisi Evi)	**Cumali ÖZKAN**, Abdullah KAYA (Türkiye)	19
07-Ç-2019	Graphene-Based Neural Prosthetics	**Kiyumars JALILI**, Reza MOHAMMADIAN, Fatemeh HASSANPOUR, Farhang ABBASI (İran)	21
08-Ç-2019	Hayvanlara Uygulanan Şiddetin Değerlendirilmesi	**Alev AKDOĞAN KAYMAZ** (Türkiye)	22
09-Ç-2019	Scientific Writing – What We Have to Know: Editor Perspectives	**Abd El-Aty MOSTAFA** (Mısır)	24

Oral Presentation (Sözlü Bildiri)

ID	Başlık/Title	Yazar(lar)/Author(s)	Sayfa/Page
01-S-2019	Glutenlerin Kimyasal Yapısı ve Beslemedeki Önemi	Halit İMİK, Recep GÜMÜŞ, **Zekeriya Safa İNANÇ**	27
02-S-2019	Ruminantlarda Beslenme Döl Verimi İlişkisi	**Zekeriya Safa İNANÇ**, Halit İMİK	29
03-S-2019	Boğa Spermasinin Dondurabilirliği Üzerine Ferulik Asitin Antioksidan Potansiyeli	Ali Doğan ÖMÜR, Şeyma ERTAY, Merve GÜNEY, Alime ŞAHİN, **Gökhan KOÇAK**	31
04-S-2019	Buzaği İshallerinde Bakteriyel Etiyoloji ve Teşhis Metotları	Seyda CENGİZ, **Merve BOLAT**	33
05-S-2019	Leptospirozis'te Patolojik Tanı	Yavuz Selim SAĞLAM, **İsmail BOLAT**, Serkan YILDIRIM	35
06-S-2019	Bir Köpekte Dev Hücreli Tümör Olgusu	Kübra Asena TERİM KAPAKİN, **İsmail BOLAT**, Mümin Gökhan ŞENOCAK	37
07-S-2019	Hipotiroidi ve Leptin Direnci	**Samet TEKİN**, Fikret ÇELEBİ, D. Ali ÇINAR, Emin ŞENGÜL, Yusuf DAĞ	39
08-S-2019	Hayvan Beslemede *Saccharomyces Cerevisiae*'nin Mikotoksin Bağlayıcı Olarak Kullanım Olanakları	Mehmet GÜL, **Şermin TOP**	41
09-S-2019	Holstein Irki Bir Buzağıda Kondrodisplazi Olgusu	Kübra Asena TERİM KAPAKİN, **Esra MANAVOĞLU KİRMAN**, Serkan YILDIRIM, Armağan ÇOLAK	43
10-S-2019	Diyabet Oluşturulan Ratlarda Oleanolic Asit Uygulamasının Testis Dokusu Üzerine Etkisinin Histopatolojik Olarak Araştırılması	Kübra Asena TERİM KAPAKİN, **Behzad MOKHTARE**, Hatice İSKENDER, Eda DOKUMACIOĞLU, Armağan HAYIRLI	45
11-S-2019	Cisplatinin Testis Dokusu Üzerinde Biyokimyasal, Histopatolojik Ve İmmunohistokimyasal Etkileri	Serkan YILDIRIM, **Gökhan KOÇAK**	49
12-S-2019	Japon Bıldırcınlarında (Coturnix Coturnix Japonica) Kuluçka Performansına Etki Eden Bazı Faktörlerin Değerlendirilmesi	**Murat GENÇ**	53
13-S-2019	İki Sığırda Göz Kaslarında Sarkosistozis	Kübra Asena TERİM KAPAKİN, **Gizem ESER**, Yavuz Selim SAĞLAM, Zafer OKUMUŞ	55
14-S-2019	Probiyotikler ve Antimikrobiyal Direnç	**Ege ÇATALKAYA**	57
15-S-2019	Kafes Kuşlarında *Salmonella* İnfeksiyonunun PCR ile Saptanması	**Cihan ÖZ**, Mehmet Cemal ADIGÜZEL, Seyda CENGİZ	59
16-S-2019	Classical Isolation and Identification of *Listeria monocytogenes* in Milk and Dairy Products	Hüseynova ŞELALE, Ahmedov TAMERLAN	61
17-S-2019	Current Situation Related to Aflatoxins in Azerbaijan	Abbasova NAZİRA, Allahverdiyev EMİN	62
18-S-2019	Brief Information About Slow Food	Selcan HACIKERIMLI, İskenderova HECER	63

Oral Presentation (Sözlü Bildiri)

ID	Başlık/Title	Yazar(lar)/Author(s)	Sayfa/Page
19-S-2019	Risk Management Principles in Food Safety	Abdinova SUCAYET, Abbasov SEYMUR	64
20-S-2019	The Meaning of Organic Agriculture	**Askerova ZEMFIRA**	65
21-S-2019	Karabakh Horses	Cabbarlı NAIBE, Yusifzade COVDET	66
22-S-2019	Hipertansiyon ve D Vitamini Yetersizliği Arasındaki İlişki	**Fatma İBAOKURGİL**, Emin ŞENGÜL	67
23-S-2019	Köpeklerde Ağrı Yönetimi	**Burak GÜMÜRÇİNLER**, Uğur ERSÖZ, Sıtkıcan OKUR, Mümin Gökhan ŞENOCAK, Latif Emrah YANMAZ	69
24-S-2019	Köpeklerde Total İntravenöz Anestezi	**Deniz ŞAHİN**, Uğur ERSÖZ, Sıtkıcan OKUR, Mümin Gökhan ŞENOCAK, Latif Emrah YANMAZ	71
25-S-2019	Feline Alfaherpesvirus-1'e Yönelik Moleküler Virolojik Bir Çalışma	**Mehmet Özkan TIMURKAN**, Latif Emrah YANMAZ, Hakan AYDIN, Uğur ERSÖZ	73
26-S-2019	Bovine Papüler Stomatitisin Tespiti: Türkiye'den İlk Moleküler Karakterizasyon Çalışması	**Mehmet Ozkan TIMURKAN**, Akın KIRBAS, Hakan AYDIN, Kerim Emre YANAR, Ömer AYDIN	75
27-S-2019	Kurban Bayramı Hastalığı: Ovine Gammaherpesvirus-2'nin Moleküler Karakterizasyonu	**Mehmet Ozkan TIMURKAN**, Nergis ULAŞ, Hakan AYDIN, Şükrü DEĞIRMENÇAY	77
28-S-2019	İnsan-Hayvan İlişkisi: İnsan Sağlığında Hayvanların Rolü	**Nergis ULAŞ**, Ömer AYDIN, Sümeyye BAYSAL, Hüseyin ALTIN	79
29-S-2019	Dünya ve Türkiye'de Yumurtacı Tavukların Yumurta Üretimine Genel Bir Bakış	**Muhammed Serkan SEVİM**, Fatih YILDIRIM	81
30-S-2019	Nifedipin'in HT29 ve HUVEC Hücre Hattı Üzerindeki Onkogen Ekspresyon Profiline Etkileri	Çiğdem SEVİM, Ali TAGHIZADEHGHALEHJOUGHI, **Belkıs KAMER**	83
31-S-2019	Nöron ve GBM Ko-Kültüründe Gabapentin ve Gingko Biloba Kombinasyonunun Anti Nöroinflamatuar Etkilerinin Araştırılması	Ali TAGHIZADEHGHALEHJOUGHI, Çiğdem SEVİM, **Cihan MUTLU**	85
32-S-2019	6 Mix Kimyasala Düşük Doz, Akut Dönem Maruziyetin Toksik Etkileri: HUVEC Hücre Hattı	Çiğdem SEVİM, Ali TAGHIZADEHGHALEHJOUGHI, **Ecehan AYTEK**	87
33-S-2019	Ruminantlarda Laminitis Ve Laminitise Bağlı Sorunların Çözümü	**Alperen TURAN**, Elif DOĞAN, Çiğdem SEVİM, Ali TAGHIZADEHGHALEHJOUGHI	89
34-S-2019	Amlodipin ve Ulipristal'in Nöroblastoma Kanserinde Anjiogenez Üzerine Etkileri	Ali TAGHIZADEHGHALEHJOUGHI, Çiğdem SEVİM, **Kamdokht DJAVADİE**, Parmida MOMENİ, Roya NAJAF SOLEYMANİ	91
35-S-2019	Bir Koyun Sürüsünde Enzootik Nazal Tümör Virusunun Virolojik Ve Histopatolojik Olarak Araştırılması	**Fırat DOĞAN**, Tuncer KUTLU	93
36-S-2019	Naringin ve Diosminin Merinos Irkı Koç Spermasının Dondurulabilirliği Üzerine Koruyucu Etkilerinin İmmunfloresan Ve Biyokimyasal Olarak İncelenmesi	**Ali Doğan ÖMÜR**, Özgür KAYNAR, Mustafa ÖZKARACA, Mustafa İLERİTÜRK, Özhan KARATAŞ, Selim ÇOMAKLI, Ali Erdem ÖZTÜRK, Mustafa BODU, İpek Nur ŞAHİN	97

Oral Presentation (Sözlü Bildiri)

ID	Başlık/Title	Yazar(lar)/Author(s)	Sayfa/Page
37-S-2019	Erzincan İli Tercan İlçesi Sığırcılık İşletmelerinin Yapısal Özellikleri ve Sığır Besleme Uygulamaları	**Zahit Taha VURGUN**, Ceyda Gökçe YANAR, Mehmet GÜL	101
38-S-2019	Yumurtacı Tavuklarda Göğüs Kemiği Hasarları	**Ayşe KÜREKSİZ**, Ekrem LAÇİN	103
39-S-2019	Hipoterapi	Liva Zeynep KAPLAN, **Bilge DALGIÇ**	105
40-S-2019	Van Kedileri ve Göz Rengi	**Şeyma ERCAN**, Ege ÇATALKAYA, Medine YAYAN	107
41-S-2019	*Capillaria* spp; Kanatlıların Capillariasisi	**Büşra AKBAĞ**, Mustafa Serdar DEĞER, Nalan ÖZDAL, Bekir OĞUZ, Ege ÇATALKAYA	109
42-S-2019	Deneysel Alzheimer Modeli Oluşturulmuş Shsy5y Hücreleri Üzerindeki Gayzulen'in Nöron Koruyucu Etkilerinin Değerlendirilmesi	M. Enes ARSLAN, **Recep KÜÇÜKDOĞRU**, Hasan TÜRKEZ	111
43-S-2019	Kuş Anestezisinin Püf Noktaları	**Mümin Gökhan ŞENOCAK**	113
44-S-2019	Avrupa Birliği Ülkelerinde Etlik Piliçlerde Refah Standartları	**Bahar ÖZER**, Ekrem LAÇİN	115
45-S-2019	Süt İneklerinde Soğuk Stresi ve Yemleme	**Soner UYSAL**, Mehmet Akif YÖRÜK	117
46-S-2019	İneklerde Duktus Papillarisin Ultrasyonagrafik Ölçümlerin Meme Sağlığı ile İlişkisi	**Göksu SEKMEN**, Tarık ŞAFAK, Öznur YILMAZ, Burak Fatih YÜKSEL, Ali RİŞVANLI, İbrahim ŞEKER	119
47-S-2019	Düşük Enerjili Lazer Terapisinin Romatoid Artrit Üzerine Etkinliği	**Sıtkıcan OKUR**, Elif DOĞAN, Serkan YILDIRIM	121
48-S-2019	Enfeksiyöz Hastalıklarda Teşhis: Canine Distemper Virus Örneği	**Nüvit COŞKUN**, Volkan YILMAZ, Mehmet Özkan TİMURKAN, Hakan AYDIN	123
49-S-2019	Kedi ve Köpeklerde Cerrahi Kastrasyon Teknikleri	Mümin Gökhan ŞENOCAK, **İdris ÖZMEN**, Uğur ERSÖZ, Sıtkıcan OKUR, Latif Emrah YANMAZ	125
50-S-2019	Karanfil Yağının Antimikrobiyal Etkisinin Araştırılması	**Ömer KARAMAN**, Miray Sıla ÇİÇEK, Hasan HüseyinYALÇIN, Zeynep Nur AĞYAR, Güley FIRAT, Bilge KABATAŞ, Burcu KARAGÜLLE	127
51-S-2019	Fotostimülasyonun Dondurulup Çözdürülmüş Boğa Sperm Hücreleri Üzerine Olan Etkilerinin Reprodüktif Potansiyel Açısından Değerlendirilmesi	**Ali Doğan ÖMÜR**, Joan E. RODRIGUEZ-GIL, Marc YESTE	129
52-S-2019	Hayvan Destekli Tedavi: Terapi Köpekleri	**Uğur ÖZENTÜRK**	133
53-S-2019	Sokak Hayvanlarına Dair Sorunlar, Çözüm Önerileri, Barinaklar ve Geçici Hayvan Bakımevleri; Çivril İlçe Örneği	**Mehmet Ali YAVUZ**, Uğur ÖZENTÜRK	135
54-S-2019	Hayvan Temasi Olan Yüzeylerde Bakteriyolojik ve Mikolojik İncelemeler	**Muhammed Furkan KAPLAN**, Cihan ÖZ, Ecehan AYTEK, Seyda CENGİZ	137
55-S-2019	Erkek Kedilerde İntratestiküler Enjeksiyon ile Kısırlaştırma	**Latif Emrah YANMAZ**, Mümin Gökhan ŞENOCAK, Uğur ERSÖZ, Sıtkıcan OKUR	139
56-S-2019	Drahthaar Irki Bir Köpekte Babesiozisin İmidokarb Dipropionat ile Tedavisi	Başak HANEDAN, Ömer AYDIN, **Selin Sinem SÜMBÜL**, Muhammed Sertaç EROĞLU, Emre EREN, Sümeyye BAYSAL	141

Oral Presentation (Sözlü Bildiri)

ID	Başlık/Title	Yazar(lar)/Author(s)	Sayfa/Page
57-S-201	Tavşanlarda α2-Adrenoreseptör Agonistlerinin Kalpte Oluşturduğu Değişikliklerin Kardiyografik Değerlendirilmesi	**Uğur ERSÖZ**, Latif Emrah YANMAZ	143
58-S-2019	Bir Kedide Reflü Özefagitis Olgusu	**Kerim Emre YANAR**, Başak HANEDAN, Emre EREN, Muhammed Sertaç EROĞLU, Mustafa Sinan AKTAŞ	145
59-S-2019	Yara İyileşmesinde Patololojik Mekanizma	**Mohamad Yasser MOKRESH**, Serkan YILDIRIM, Yavuz Selim SAĞLAM, Kübra Asena TERİM KAPAKİN	147
60-S-2019	Yatalak İnek Sendromu	**Ramazan KAMAN**, Akın KIRBAŞ	149
61-S-2019	Kaplumbağalarda Ödem	Nergis ULAŞ, Başak HANEDAN, **Sümeyya BAYSAL**, Selin Sinem SÜMBÜL	151
62-S-2019	Sütçü Sürülerde Tank Sütü Somatik Hücre Sayısı ve Bakteri Çeşitliliğinin Yorumlanması	**Kader YOLCU**, Songül YÜCA, Damla Tuğçe OKUR, Hüseyin DENK	153
63-S-2019	Sistemik İnflamatuar Yanıt Sendromu ve Sepsis	**Muhammed Sertaç EROĞLU**, Akın KIRBAŞ	155
64-S-2019	Kedilerin Yüksekten Düşme Sendromu: 25 Olgu	**Ayşe GÖLGELİ**, Sıtkıcan OKUR, Ferda TURGUT, M. Gökhan ŞENOCAK, Uğur ERSÖZ, L. Emrah YANMAZ	157
65-S-2019	Septik Carpitisli Sığırlarda Eklem Lavajının Yaşama Oranına Etkisi	**Yakup KOCAMAN**, Sıtkıcan OKUR, Mümin Gökhan ŞENOCAK, Uğur ERSÖZ, Latif Emrah YANMAZ	159
66-S-2019	Kuşlarda Glandula Uropygialis: Makroanatomik Bir Derleme	Hülya KARA, **Büşra CİVELEK**	161
67-S-2019	Doğu Anadolu'da Göçer Koyunculuk	**Tuğba TANMAN**, Ahmet YILDIZ	163
68-S-2019	Köpeklerde Jinekolojik Laparoskopinin Kullanımı	**Damla Tuğçe OKUR**	165
69-S-2019	Bir Kedide Nutrisyonel Sekonder Hiperparatiroidizm	**Muhammed Sertaç EROĞLU**, Kerim Emre YANAR, Şükrü DEĞİRMENÇAY, Emre EREN	167
70-S-2019	Erzurum ve Bingöl İllerindeki Koyun Akciğerlerinde Verminöz Pnömoninin Epidemiyolojik Ve Histopatolojik İncelenmesi	**Muhammet Bahaeddin DÖRTBUDAK**, Hayati YÜKSEL, Yavuz Selim SAĞLAM, Gizem ESER, Serkan YILDIRIM	169
71-S-2019	Tekir Bir Kedide İdrar Kesesi Rupturu	**Ferda TURGUT**, M. Gökhan ŞENOCAK, Uğur ERSÖZ, Sıtkıcan OKUR, Latif Emrah YANMAZ	171
72-S-2019	Mitral Kapak Yetmezliği Olan İki Köpekte Hematolojik, Biyokimyasal, Radyografik ve Ekokardiyografik Bulguların Değerlendirilmesi	**Emre EREN**, Murat İLGÜN, Muhammed Sertaç EROĞLU, Emre YANAR, Nergis ULAŞ, Sıtkıcan OKUR, Ömer AYDIN, M. Sinan AKTAŞ	173
73-S-2019	Enzootik Ataksi'li Bir Kuzunun Klinik, Hematolojik, Tomografik Ve Patolojik Bulgularının Değerlendirilmesi	Nergis ULAŞ, Kübra Asena TERİM KAPAKİN, **Emre EREN**, Kerim Emre YANAR, İsmail BOLAT, Muhammed Sertaç EROĞLU	177

Oral Presentation (Sözlü Bildiri)

ID	Başlık/Title	Yazar(lar)/Author(s)	Sayfa/Page
74-S-2019	Broyler Eti: Broyler Gerçeği	**Uğur ÖZENTÜRK**, Ahmet YILDIZ	181
75-S-2019	Olgu Serilerine Genel Bakış: Evcil Olmayan Kedigillerde Rastlanan Enfeksiyöz Hastalıkların Klinikopatolojik Değerlendirilmesi	**Fatma ÇOBANOĞLU**	183
76-S-2019	Yumurtacı Tavuklarda Kekik Uçucu Yağının (*Origanum syriacum* l.) ve Yerleşim Sıklığının Performans Parametreleri, Yumurta Kalite Kriterleri, Metabolik Profil, Oksidatif Stres ve Bağırsak Morfolojisi Üzerine Etkileri	Mehmet GÜL, **Emre YILMAZ***, Gürkan SEZMİS, Âdem KAYA, Süleyman Ercüment ONEL	186
77-S-2019	Yumurtacı Tavuklarda Kekik Uçucu Yağının (*Origanum syriacum* l.) Performans Parametreleri, Yumurta Kalite Kriterleri, Oksidatif Stres Ve Bağırsak Morfolojisi Üzerine Etkileri	Mehmet GÜL, **Emre YILMAZ**, Betül APAYDIN YILDIRIM, Gürkan SEZMİŞ, Adem KAYA, Sema TİMURKAAN, Süleyman Ercüment ÖNEL, Emre TEKCE	188
78-S-2019	Kedi ve Köpeklerde Aşılamayla Koruyucu Hekimlik	**Ömer AYDIN**, Mustafa Sinan AKTAŞ	192
79-S-2019	Ratlarda Seksüel Siklus	**Nurefşan ÖZMEN**, Armağan ÇOLAK	194
80-S-2019	Organafosfat Toksikasyonuna Bağlı Polinöropati	**Hamit ÇELİK**, Ahmet YARDIM	196
81-S-2019	Farklı Vitamin Sınıflarının İnce Tabaka Kromatografisi ile Analizi	**Mustafa İLERİTÜRK***, Dilara KAYNAR	198
82-S-2019	(Post Hoc) Çoklu Karşılaştırma Testleri	**Ömer ELTAS**	200

Poster Presentation (Poster Bildiri)

ID	Başlık/Title	Yazar(lar)/Author(s)	Sayfa/Page
01-P-2019	Norduz Koyunu ve Süt Bileşimi	**Naz ÖZŞARLAK**, Ege ÇATALKAYA	204
02-P-2019	Swiss- Webster Irkı Bir Farede Unilateral Renal Hipoplazi Olgusu	**Gizem ESER** Serkan YILDIRIM, Yavuz Selim SAĞLAM	206
03-S-2019	İki Yetişkin Sığırda Ülseratif Postitisin Cerrahi Sağaltımı	**Elif DOĞAN**, Emrah YANMAZ, Mahir KAYA	208
04-P-2019	Bir Buzağıda Bilateral Okuler Dermoidin Cerrahi Sağaltımı	**Elif DOĞAN**, Uğur ERSÖZ, Sıtkıcan OKUR, Mümin Gökhan ŞENOCAK, Latif Emrah YANMAZ	212
05-P-2019	Bir Sığırda Tetrasiklin Kaynaklı Fotosensitizasyon Olgusu	**Furkan UZUNOĞLU**, Elif DOĞAN, Ali TAGHİZADEHGHOLEHJOUGHİ, Çiğdem SEVİM	214
06-P-2019	Bir Cirit Atında 2. Carpal Kemik Kırığının Radyografik Ve Termografik Değerlendirilmesi	**Ömer Tarık ORHUN**, Uğur ERSÖZ, Mümin Gökhan ŞENOCAK, Sıtkıcan OKUR, Latif Emrah YANMAZ	216
07-P-2019	Kedi ve Köpeklerde Bandaj Teknikleri	**İkram COŞAR**, Mümin Gökhan ŞENOCAK, Sıtkıcan OKUR,Uğur ERSÖZ, Latif Emrah YANMAZ	218
08-P-2019	Düvelerde İnfertilite Nedenleri	**Kader YOLCU**, Damla T. OKUR, Songül YÜCA	220
09-P-2019	Anovulatör Anöstrüs İneklerde İzlenecek Tedavi Protokolleri	**Kader YOLCU**, Damla Tuğçe OKUR	222
10-P-2019	Yavru Bir Köpekte Bal Arısı (Apis Spp.) Sokması Olgusu	**Muhammed Sertaç EROĞLU**, Emre EREN, Ömer AYDIN, Kerim Emre YANAR, Mustafa Sinan AKTAŞ	224
11-P-2019	Bir Kedide Kornu Uteri Hipolazisi	**Damla Tuğçe OKUR**, Bülent POLAT	226
12-P-2019	Gebe Bir Kedide Uterus Rupturu Olgusu	**Damla Tuğçe OKUR**, Orçun CANNAZİK	228
13-P-2019	İneklerde Ovulatör ve Anovulatör Anöstrus Tipleri	**Damla Tuğçe OKUR**	230
14-P-2019	Koyunlarda Üremenin Denetlenmesi	**Damla Tuğçe OKUR**, Armağan ÇOLAK, Kader YOLCU	232
15-P-2019	Sütçü İneklerde Negatif Enerji Dengesi ile Postpartum İlk Ovulasyon Arasındaki İlişki	**Damla Tuğçe OKUR**, Armağan ÇOLAK	234
16-P-2019	Postpartum Dönemde Uterus Enfeksiyonlarında Kullanılan Tanı Yöntemleri	**Damla Tuğçe OKUR**, Bülent POLAT	236

ÇAĞRILI BİLDİRİLER (INVITED PRESENTATION)

01-Ç-2019

EKLEMLERİN ANATOMİSİ

Ahmed IBRAHIM ELABBAS AHMED

Peace Üniversitesi, Veteriner Fakültesi, Anatomi AD, Khartoum/ SUDAN

ahmedalabass598@gmail.com

ÖZET

Artikülasyonlar veya eklemler (artikülasyonlar [juncturae ossium), iki veya daha fazla kemik fibröz, elastik veya kıkırdaklı dokularla veya bu dokuların bir kombinasyonu ile birleştirildiğinde oluşur. Üç ana grup en karakteristik yapısal özelliklerine göre tanınır ve adlandırılır. Çok az hareket gerektiğinde, sendika kısa, doğrudan ve çoğu zaman geçicidir. Eskiden synarthrosis olarak bilinen fibröz bir eklem (junctura fibrosa) bu türden biridir. Bu tür eklemler, sentezleri, dikişleri ve alfabeleri içerir. Eskiden bir amfiartroz olarak bilinen bir kıkırdak eklem (junctura cartilaginea), sıkıştırma veya germe gibi yalnızca sınırlı harekete izin verir. Eskiden diarthrosis veya gerçek eklem olarak bilinen bir sinovyal eklem (junctura synovialis) mobiliteyi kolaylaştırır.

Anahtar kelimeler: Anatomi, Eklem, Hareket

01-Ç-2019

ANATOMY OF THE JOINT

Ahmed IBRAHIM ELABBAS AHMED

Peace University, College of Veterinary Medicine, Department of Anatomy, Khartoum/ SUDAN

ahmedalabass598@gmail.com

ABSTRACT

Articulations, or joints (articulationes [juncturae] ossium), are formed when two or more bones are united by fibrous, elastic, or cartilaginous tissue or by a combination of these tissues. Three main groups are recognized and named according to their most characteristic structural features. Where little movement is required, the union is short, direct, and often transitory. A fibrous joint (junctura fibrosa), formerly known as a synarthrosis, is one of this nature. Such joints include syndesmoses, sutures, and gomphoses. A cartilaginous joint (junctura cartilaginea), formerly known as an amphiarthrosis, permits only limited movement, such as compression or stretching. A synovial joint (junctura synovialis) formerly known as a diarthrosis or true joint, facilitates mobility

Keywords: Anatomy, Joint, Movement

02-Ç-2019

EPILEPTIC SEIZURE PREDICTION USING INTRACRANIAL DOG AND HUMAN ELECTROENCEPHALOGRAM (EEG) SIGNALS

Peyvand GHADERYAN

Computational Neuroscience Laboratory, Faculty of Biomedical Engineering, Sahand University of Technology, Tabriz, Iran

peyvand.ghaderyan@gmail.com

ABSTRACT

Epilepsy is a common neurological disorder which is characterized by chronic recurrent seizure discharges within neuronal networks. An estimated 50 million people in the world have epilepsy, and 30 % of humans and 25% of dogs suffer from medication-refractory epilepsy. A method capable of predicting the occurrence of seizures could significantly improve the therapeutic possibilities and thereby the quality of life for epilepsy patients. The development of a reliable but simple seizure prediction algorithm can offer insights into the implantable closed-loop seizure prevention system. Chronic intracranial implants could be used to continuously record electroencephalogram (EEG) activity and apply the stimuli when seizures are detected or are presumed to be imminent. In this situation, treatment concepts could move from preventive strategies towards an EEG-triggered on-demand therapy.

A reliable seizure prediction algorithm with minimal computational requirements is prominent issue for medical facilities. In this study, a method is proposed in order to remove computational complexity, and predict epileptic seizures clinically. It is based on the univariate linear features in eight frequency sub-bands, principal component analysis for dimension reduction, and support vector machine for classification. The proposed algorithm was evaluated on seizures and 434.9 h of interictal data from 18 patients of Freiburg database. It predicted 100% of seizures with average false alarm rate of 0.13 per hour ranging between 0 and 0.39. These results confirmed the discriminative ability of the algorithm. Due to the fact that there are similarities between epidemiology, clinical features, electrophysiology, and response to anti-epileptic drugs of canine epilepsy and epileptic human subjects, canine epilepsy can be employed as a good model of human epilepsy. Consequently, the proposed method which improves trade-off between sensitivity and false prediction rate with low computational requirements could be potentially used in implantable devices for both of human and dogs.

Keywords: Seizure prediction, Electroencephalogram signals, Pattern recognition

03-Ç-2019

FOOTBATH MANAGEMENT IN DAIRY CATTLE

Artina PRASTIWI

Gadjah Mada University, Faculty of Veterinary Medicine, Department Veterinary Surgery, INDONESIA

prastiwiartina@gmail.com

ABSTRACT

A footbath is one of the most important tools used on farms to prevent lameness and maintain hoof health. Effectiveness of footbaths in preventing infectious lesions is dependent upon a number of factors including footbath solution, frequency of changing solutions, footbath dimensions, animal hygiene, temperature, and water pH. Literature recommendations are a length of 3 m long, 0.5 m wide and held a fluid depth of 0.15 m, for a combined volume of 225 L to ensure optimal contact with the foot. Footbathing 2-3 days a week gave a much better response than footbathing every other week. Beside the most effective antibacterial agent, the use of a prewash and assessment of outcomes can influence the efficacy. Dairy farmers use many different types of solutions in footbaths, such as formalin and copper sulfate that show positive effect in reducing digital dermatitis lesions. Antibacterial agents can remain in the footbath solution and stay effective for longer by managing pH. The loss of antiseptic effectiveness was considered when pH exceeds 5. Varying result in footbath solution has shown pronounced may last 200-300 cow passes through the footbath. However, the loss of antiseptic effect related to the number of cow passing in footbath solutions are not fully reported yet. Footbath solution should be monitored for color and changed before losing antiseptic depending upon the number of cow passing for effective hoof disease prevention protocol. Further research is needed to present strategies to make footbath solutions more effectively used in small or large farms.

Keywords: dairy cow, disinfectant, footbath, management, pH

04-Ç-2019

GANJA – TREASURY OF AZERBAIJAN

Dr. Kushvar MAMEDOVA

Azerbaijan State Agricultural University, Faculty Of Veterinary Medicine 2nd class, Ganja, AZERBAIJAN

kgmammadova@gmail.com

ABSTRACT

Located on the Ganja-Gazakh lowland on the banks of the Ganja River. The population of the city is 302,000 people, 375 km from Baku.

Ganja is the second largest city in Azerbaijan. Here are Ganja State University, Agricultural Academy, Ganja branch of the National Academy of Sciences of Azerbaijan, Cotton Research Institute, Experimental Agricultural Station. A modern Olympic sports complex has been built in the city.

Ganja is the birthplace of the world famous poet Nizami Ganjavi, poet poet and head of the Mausoleum. There are many historical monuments: the Juma mosque and its madrassah, the mausoleum of Sheikh Ibrahim, the red Gadzhili, OZAN, the BALA-BAGBANLI, SHARFKHANLI and SHAHSEVAN mosques, the Ganichi bridge and the Big bridge built by the Ganjay river. The Imamzad dome has very beautiful baths in the Old Town (work now). Visitors are advised to visit the mausoleum of Nizami Ganjavi at the entrance to the city.

Ganja is one of the oldest cities, which at different times played an important role in the history of our country.

Keywords: Ganja, Azerbaijan, History

05-Ç-2019

THE EFFECT OF ELASTİN AND COLLAGEN CONTENT ON ARTERİAL WALL BİOMECHANİCS: A HYPERTENSİON MODEL ON RABBİTS

Hadi TAGHİZADEH

Tissue Mechanics Laboratory, Faculty of Biomedical Engineering, Sahand University of Technology, Tabriz, Iran

taghizadeh@sut.ac.ir

ABSTRACT

Cardiovascular system is directly interacting with mechanical loads including the pressure wave and shear stress of the blood flow. This interaction is a determinant of the cardiovascular health state and any of the respective diseases such as atherosclerosis and aneurysm initiate and progress as a result of altered mechanical environment. The described loadings on the arteries are mechanotransduced by the stretch of the Extra Cellular Matrix (ECM) and such stress is transferred to the cells via focal adhesions. Therefore, the mechanical behavior of the ECM is very important in the arterial wall homeostasis. Elastin and collagen are fibrous contents of the arterial ECM that constitute its mechanical behavior. These fibers can undergo many alterations during the physiological processes such as aging and pathological states like aneurysm. In this study, a states of this alterations is studied and compared with the animal model experiments. Such comparisons enable us to dig for the role of each protein on the overall biomechanical response of the arterial tissue. In a previous paper of the author (Taghizadeh et al, 2015), a microstructural model is developed that can distinguish between the roles of elastic tissue and collagen fibers within the mechanical behavior of the arterial walls. In this study, the hypertension model is developed on rabbits and respective changes on the arterial wall tissue are addressed and compared with outcomes of our model. The results confirm that hypertension unbalances the elastic tissue and collagen content of the arterial wall and leads to pretty different mechanical behavior. The experimental findings confirms the degradation of elastic tissues and thickened collagen fibers in hypertension. This study showed that the model predicts individual roles of elastic tissue and collagen fibers in arterial biomechanics. These findings help respective clinical trials, for example testing a new medications for protein synthesis and degradation in the arterial wall, in order to obtain more promising outcomes in reversing the progression of diseases.

Keywords: Arterial ECM, Mechanical Behavior, Hypertension, histology, Mechanical tests

06-Ç-2019

VAN KEDİSİ ÖZELLİKLERİ VE VAN KEDİSİ ARAŞTIRMA MERKEZİ MÜDÜRLÜĞÜ (VAN KEDİSİ EVİ)

Cumali ÖZKAN*, Abdullah KAYA

Van Yüzüncü Yıl Üniversitesi, Veteriner Fakültesi, İç Hastalıkları Anabilim Dalı, Van Kedisi Araştırma Merkezi Müdürlüğü, Van/TÜRKİYE.

cumaliozkan@gmail.com , akayavet@gmail.com

ÖZET

Van kedisi; Van Gölü çevresinde yaşayan, tüm dünyada son yıllarda büyük ilgi gören, önemli endemik kedi ırklarından birisidir. Dünya kedi ırkları arasında özel bir yere sahip, ülkemiz ve ilimiz için büyük bir kültürel miras olan Van kedisi; gözlerinin değişik renklerde oluşu, cana yakınlığı, oyunculuğu, temizliğe düşkünlüğü, sevecenliği, uzun beyaz tüyleri, ipeksi kürkü ve suya olan düşkünlüğü ile ün yapmıştır. Bu özelliklerden dolayı çağlar boyunca Anadolu'da ve tüm dünyada insanların büyük beğenisini kazanmıştır. Ülkemiz ve Van'ımızın kültür zenginliklerinden biri olan Van kedilerinin sayıları son yıllarda giderek azalmıştır. Önlem alınmaması durumunda, bu nadide ırkın saflığının bozulacağı, yok olma tehlikesi ile karşı karşıya kalacağı bilinen bir gerçektir. Bu durum, son yıllarda Van kedilerine karşı olan ilgiyi artırmış, ilgi duyan duyarlı kişilerin bazı önlemlere başvurmasına sebep olmuştur. Bu amaçla, 1980'li yıllarda Van Kedisi koruma ve yetiştirme çalışmalarına başlanmış, ancak çeşitli nedenlerle istenilen sonuçlara ulaşılamamıştır. Daha sonraları bu çalışmalara Van Yüzüncü Yıl Üniversitesi Veteriner Fakültesi tarafından devam edilmiştir. 1992 yılında ise kısa adı VKAM olan ve Van Yüzüncü Yıl Üniversitesi Rektörlüğü'ne bağlı ***"Van Kedisi Araştırma Merkezi Müdürlüğü"*** kurulmuştur. 1998 yılında ise şuan mevcut olan Van Kedisi Evi kurulmuş ve o tarihten beri ***Van Kedisi Araştırma Merkezi Müdürlüğümüz*** burada faaliyetlerine devam etmektedir. Van Kedisi Araştırma Merkezinin kurulma fikri; gerek Van ve gerekse ülkemizin tanıtımında önemli rol oynayan, sayıları giderek azalan, nesli tükenme tehdidi altında olan Van kedilerinin kurtarılması ve özelliklerinin belirlenmesi amacıyla ortaya çıkmıştır. Bu çalışma Van Kedilerinin özellikleri hakkında bilgi vermenin yanı sıra, Van Yüzüncü Yıl Üniversitesi Rektörlüğü Van Kedisi Araştırma Merkezi Müdürlüğü'nün kurulma amacı ve faaliyetlerinin aktarılması amacıyla yapılmıştır.

Anahtar Kelimeler: Van Kedisi, Van Kedisi Araştırma Merkezi Müdürlüğü

06-Ç-2019

PROPERTIES OF VAN CAT AND ADMINISTRATION OF VAN CAT RESEARCH CENTER (VAN CAT HOME)

Cumali ÖZKAN*, Abdullah KAYA

Van Yuzuncu Yil University, Faculty of Veterinary Medicine, Department of Internal Medicine, Administration of Van Cat Research Center, Van/TURKEY

cumaliozkan@gmail.com , akayavet@gmail.com

ABSTRACT

Van Cat is an important endemic cat breed, living around Lake Van that draws worldwide interest during the recent years. Van Cat has a special place among cat breeds around world and it is a cultural legacy for our city and country. Van Cats have a great popularity with their different coloured eyes, friendly attitude, playfulness, caring for cleanliness, long white silky fur and fondness for water. By these stated properties, they have gained love from people in Anatolia and worldwide for centuries. In late years, Van Cats, one of the cultural richness of Van and our country, declined in number. Unless having any precaution, it is a fact that the purity of this unique breed will be corrupted and the cats will face extinction. This condition lead interested and mindful people to take certain precautions. For this purpose, in 1980s, protection and rearing exercises had begun, however wanted results could not be reached because of several reasons. Later, Van Yuzuncu Yil University, Faculty of Veterinary Medicine took these roles. In 1992, "Administration of Van Cat Research Center" have been founded affiliated with Van Yuzuncu Yil University. In 1998, the current Van Cat Home were founded and since that date Administration of Van Cat Research Center continues their activities. The establishment idea of Van Cat Research Center came up for the purpose of saving and specifying properties of Van Cats that decline in number, are under threat of extinction and have important roles of displaying both the city of Van and our country. This study was performed in order to give information of the properties of Van Cats as well as presenting the activities and establishment purpose of Administration of Van Cat Research Center.

Keywords: Administration of Van Cat Research Center, Van Cat

07-Ç-2019

GRAPHENE-BASED NEURAL PROSTHETICS

Kiyumars JALILI[1,2*], Reza MOHAMMADIAN[1,2], Fatemeh HASSANPOUR[1,2], Farhang ABBASI[1;2]

[1]Faculty of Polymer Engineering, Sahand University of Technology, Postal Code: 5331817634, New Town of Sahand, Tabriz, IRAN

[2]Institute of Polymeric Materials, Sahand University of Technology, Postal Code: 5331817634, New Town of Sahand, Tabriz, IRAN

k_jalili@sut.ac.ir

ABSTRACT

Measuring brain activity with precision is essential to developing further understanding of diseases such as epilepsy and disorders that affect brain function and motor control. Neural probes with high spatial resolution are needed for both recording and stimulating specific functional areas of the brain. Now, our researchers from the Sahand University of Technology (SUT) have developed a new device for recording brain activity in high resolution while maintaining excellent signal to noise ratio (SNR). Based on graphene field-effect transistors, the flexible devices open up new possibilities for the development of functional implants and interfaces. Graphene's biocompatibility, chemical stability and flexibility – alongside its excellent electrical properties – make it attractive for use in medical devices. Mechanical compliance is an important requirement for safe neural probes and interfaces. Graphene is one of the few materials that allows recording in a transistor configuration and simultaneously complies with all other requirements for neural probes such as flexibility, biocompability and chemical stability. Importantly, the researchers determined that the graphene-based probes are non-toxic, and did not induce any significant inflammation. Graphene-containing implants should be long-lasting and safe – key characteristics of long-term therapeutic devices. Currently, our focus is on ultra-soft materials that can adapt conformally to the brain surface.

Keywords: Neuromodulation; graphene; visualization technology; retina implant

08-Ç-2019

HAYVANLARA UYGULANAN ŞİDDETİN DEĞERLENDİRİLMESİ

Alev AKDOĞAN KAYMAZ

İstanbul Üniversitesi-Cerrahpaşa Veteriner Fakültesi, İç Hastalıkları AD, İstanbul/Türkiye

aakaymaz@gmail.com

ÖZET

Günümüzden yaklaşık 20.000 yıl önce köpekleri evcilleştiren insanoğlu daha sonra farklı tür hayvanlardan beslenme, yük taşıtma vs çeşitli şekillerde yararlanmaya başlamıştır. İnsanoğlunun hayvanla kurduğu ilişkinin boyutu, yaklaşık 20.000 yıl önce ile değişmiştir. Ancak zamanla bu yararlanmanın ölçütü şiddete kadar varmıştır. Bu çalışmada hayvanlara karşı uygulanan şiddet türleri ve sonuçları irdelenmektedir.

Dünyanın pek çok ülkesinde hayvan döğüşleri, yarışlar, sirkler, yunus parkları, hayvanat bahçeleri, cinsel taciz, deneysel çalışmalar, kozmetik uygulamaları, geleneksel ve dinsel törenler, avcılık, kaçakçılık, istifleme gibi çeşitli şekillerde eziyet edilmektedir. Ülkemizde de durum farklı olmayıp, birçok hayvan türüne karşı bazen bilerek ve isteyerek bazen de bilmeden duygusal, ekonomik, fiziksel ve cinsel şiddet uygulanmaktadır. Bebekken istenerek alınan ancak büyüyünce veya hastalanınca terkedilen hayvanlar, gösteri veya fayton için taşıma amaçlı çalıştırılan atlar, istemediği halde döğüşe zorlanan köpekler ve horozlar, cinsel istismara uğrayan hayvanlar, bilimsel amaçlar uğruna deneylerde feda edilen deney hayvanları ile daha birçok sebeple şiddete maruz kalan hayvanların sayısı her yıl giderek artmaktadır.

Halen yürürlükte olan 5199 sayılı Hayvanları Koruma Kanunu'na rağmen hayvanlara karşı yapılan yanlış uygulamalar ve şiddet, maalesef çoğu zaman cezasız kalmaktadır. Hayvana karşı cinsel şiddet uygulayanlar bile, ülkemizde hayvanın bir mal olarak değerlendirilmesi nedeniyle çok küçük bir para cezası ödeyerek serbest kalmaktadır. Çoğu zaman duyarsızlık, kimi zaman toplum baskısı kimi zaman ise geleneksel eğilimler nedeni ile bu şiddet olayları bildirilmemekte ve/veya şikayet konusu kapatılmaktadır. Şiddet karşısında hayvanlar hem bedenen hem de ruhen zarar görmektedir. Hayatta kalan her hayvan ise değişen derecelerde davranış problemleri ile karşı karşıya kalmaktadır.

Aile içi şiddete maruz kalan çocuklar bu durumun kendilerinde yarattığı yıkıcı etkileri savunmasız hayvanlara veya daha da ilerde insanlara zarar vererek yansıtmaktadırlar. Bu nedenle hayvanlara uygulanan şiddetin önüne geçebilmek için eğitimli ve mental açıdan sağlıklı çocuklar yetiştirmek, hayvanları koruma kanununu geliştirmek ve gerektiğinde ağır cezai yaptırımların uygulanmasını sağlamak büyük önem arz etmektedir.

Anahtar Kelimeler: Hayvan, Şiddet, Davranış problemleri

08-Ç-2019

ANALYSIS OF VIOLENCE AGAINST ANIMALS

Alev AKDOĞAN KAYMAZ

Istanbul University-Cerrahpaşa, Faculty of Veterinary Medicine, Department of Internal Medicine, Istanbul/Turkey

aakaymaz@gmail.com

ABSTRACT

After taming dogs 20,000 years ago today; human beings began to benefit from different kinds of animals in various ways such as feeding, agriculture, cargo transportation and so on. However, over time, the criterion of this benefit has reached violence. In this study, the types and consequences of violence against animals are examined.

In many countries of the world, animal fights, races, circuses, dolphin parks, zoos, sexual harassment, experimental studies, cosmetic practices, traditional and religious ceremonies, hunting, smuggling, stacking are tortured in various ways. In our country, the situation is not different, emotional, economic, physical and sexual violence is applied to many animal species, sometimes without knowing but other times intentionally and voluntarily. Animals taken from infancy but abandoned when grown or sick, horses run for demonstration or carriage, dogs and roosters forced to fight reluctantly, animals sexually abused, animals sacrificed in experiments for scientific purposes, and the number of animals exposed to violence for many other reasons are gradually increasing every year.

In spite of the Animal Protection Law no. 5199, misappropriation and violence against animals are often unpunished. Even those who perpetrate sexual violence against animals are released in our country by paying a small fine due to the fact that the animal is considered a property. These incidents of violence are often not reported and/or complaints are being covered, sometimes due to the social pressure and sometimes traditional tendencies. In the face of violence, animals are harmed both physically and spiritually. Each surviving animal faces varying degrees of behavioral problems.

Children exposed to domestic violence reflect the devastating effects of this situation on others by harming vulnerable animals or further, human beings. Therefore, in order to prevent violence against animals; it is very important to raise educated and mentally healthy children, to develop animal protection law and to ensure that severe criminal sanctions are applied when necessary.

Keywords: Animal, Violence, Behavioral problems

09-Ç-2019

BİLİMSEL YAZILARLA BİR YOLCULUK: YAZAR, HAKEM VE EDİTÖR OLARAK DENEYİMİM

A. M. Abd El-Aty

Cairo University, Egypt; Konkuk University, Korea; Ataturk University, Turkey
Brain Pool Fellow (2014)
2017 – 2021 Expert Roster of the Joint (FAO/WHO) Expert Committee on Food Additives
abdelaty44@hotmail.com; amabdelaty@konkuk.ac.kr; amabdelaty@atauni.edu.tr

ÖZET

Tecrübe dışında tecrübe edinmenin başka yolu yoktur. Bilim adamları, yaptıkları ile değil, bitirdikleri ile derecelendirilir. Bilimsel araştırmanın nihai amacı yayındır. Çalışmalarınızı neden yayınlamak istediğinizi düşünün? Yeni mi / roman mı ve ilginç mi? Güncel bir konu mu? Bazı zor problemlere çözümler sundunuz mu? Bu noktada yayınlanmaya hazır mısınız? Tüm cevaplar "evet" ise, metniniz için hazırlıkları başlatın.Yayın, Raporlar (şablon), Slayt sunumları (ppt)- Sözlü, Posterler, Tezler (yüksek lisans) veya tezler (Doktora), Dergi makaleleri, Teknik kılavuzlar / kullanıcı kılavuzları, Araştırma ya da hibe önerileri ve Kitap ve kitap bölümleri gibi farklı türlere sahiptir. Dergi makalesinde ayrıca alt tipi vardır; Orijinal makale- Araştırma makalesi (5000-7500 kelime), Kısa iletişim- Araştırma notu- Hızlı iletişim- Tartışma (2500- 3500 kelime) Derleme makalesi- Sistematik inceleme- Davetli inceleme (10.000 kelime), Mini-inceleme Vaka çalışması- vaka raporu ve Özel bakış açısı- Rehber. İyi bir makale yazmak için aşağıdaki gibi noktalara dikkat etmek zorundayız; Yazı, açık, kullanışlı ve heyecan verici bir bilimsel mesaj içermelidir, ayrıca okuyucunun izleyebileceği mantıklı bir biçimde akar, Okuyucunun düşünme tarzınızı değil, düşüncenizi takip etmesini sağlar.

Anahtar Kelimeler: Tecrübe, dergi, yazı

09-Ç-2019

A JOURNEY THROUGH SCIENTIFIC WRITING: MY EXPERIENCE AS AN AUTHOR, REVIEWER, AND EDITOR

A. M. Abd El-Aty

Cairo University, Egypt; Konkuk University, Korea; Ataturk University, Turkey
Brain Pool Fellow (2014)
2017 – 2021 Expert Roster of the Joint (FAO/WHO) Expert Committee on Food Additives
abdelaty44@hotmail.com; amabdelaty@konkuk.ac.kr; amabdelaty@atauni.edu.tr

ABSTRACT

There is no way to get experience except through experience. Scientists are rated by what they finish, not by what they attempt. The ultimate goal of scientific research is publication. At first steps the author has to think about WHY you want to publish your work? Is it new/novel and interesting? Is it a current hot topic? Have you provided solutions to some difficult problems? Are you ready to publish at this point? If all answers are "yes", then start preparations for your manuscript. The publication has different type like Reports (template), Slide presentations (ppt) – Oral, Posters, Theses (master) or dissertations (PhD), Journal articles, Technical manuals/users guides, Research or grant proposals and Book and book chapters. The journal article also has subtype; Original article – Research article (5000-7500 words), Short communication – Research note – Rapid communication – Discussion (2500 – 3500 words) Review article - Systematic review – Invited review (10,000 words), Mini-review Case study – case report and Special perspective – Guideline. For writing good paper we have to pay attention to some point such as; the NS must contain a clear, useful, and exciting scientific message, Flows in a logical manner that the reader can follow, Make the reader follow your thinking, not in the way of your thinking.

Keywords: Experience, Journal, Paper

SÖZLÜ

BİLDİRİLER

(ORAL PRESENTATION)

01-S-2019

GLUTENLERİN KİMYASAL YAPISI VE BESLEMEDEKİ ÖNEMİ

Halit İMİK[1], Recep GÜMÜŞ[2], Zekeriya Safa İNANÇ[1*]

[1] Atatürk Üniversitesi Veteriner Fakültesi, Hayvan Besleme ve Beslenme Hastalıkları Anabilim Dalı Erzurum, TÜRKİYE
himik@atauni.edu.tr,vet.zsinanc@gmail.com
[2]Cumhuriyet Üniversitesi Veteriner Fakültesi, Hayvan Besleme ve Beslenme Hastalıkları Sivas, TÜRKİYE
recepgumus58@hotmail.com

ÖZET

Buğday, arpa, yulaf ve mısır gibi tahıllardan nişasta ve diğer bileşenlerin ayrılmasıyla elde edilen protein tabiatındaki bileşikler gluten olarak adlandırılmaktadır. Kuru maddesinde %75- 85 protein, %5-10 lipit ve geriye kalan kısmında nişasta ve nişasta olmayan maddeler bulunmaktadır. Buğday gluteni, monomerik gliadinler ve polimerik gluteninlerden oluşurken, mısır proteini albümin, globülin, glutelin ve zein olmak üzere dört farklı fraksiyondan oluşmaktadır. Arpa, yulaf ve pirinç gibi tahıllardan gluten elde edilmesi teknolojik olarak mümkün olup, ancak pratikte çok uygulanmamaktadır. Glutenler, hem protein kaynağı olarak hem de fırıncılık sektöründe hamurun kalitelisini olumlu yönde etkilemesi bakımından oldukça önemlidir. Gluten proteinleri tüketildiğinde birçok insanda mide-bağırsak kanalı yoluyla kolaylıkla sindirilebilen normal bir proteindir. Ancak, bazı insanların (HLA-D02 ve DQ8 diye adlandırılan genlere sahip kişilerde) bu proteinlere karşı duyarlılıkları olduğu için en başta bağışıklık sistemi ve sindirim sistemi olmak üzere birçok organ ve dokuda problemlerinin oluşmasına neden olmaktadır. Bu problemler, gluten proteinlerinin büyük moleküler yapıya sahip olup sindiriminin zor olmasından kaynaklanmaktadır. Glutenler tam olarak sindirilmediği durumlarda çölyak hastalığı, buğday alerjisi ve gluten entoleransı başta olmak üzere çeşitli sorunlara yol açar. Hayvan beslemede özellikle mısır gluteni, ucuz ve kolay temin edilmesi nedeniyle yoğun olarak kullanılmaktadır. Bu derlemede, glutenlerin yapısı, gluten duyarlılığı ile ilgili hastalıklar, insanlarda ve hayvanlarda gluten kullanımı ile ilgili bilgiler verilmiştir.

Anahtar Kelimeler: İnsan, Hayvan beslenme, Gluten, Metabolizma, Protein profili

01-S-2019

CHEMICAL STRUCTURE OF GLUTENES AND ITS IMPORTANCE IN NUTRITION

Halit İMİK[1], Recep GÜMÜŞ[2], Zekeriya Safa İNANÇ[1*]

[1] Ataturk University, Faculty of Veterinary Medicine, Department of Animal Nutrition and Nutritional Diseases Erzurum, TURKEY
himik@atauni.edu.tr, vet.zsinanc@gmail.com
[2] Cumhuriyet University, Faculty of Veterinary Medicine, Department of Animal Nutrition and Nutritional Diseases Sivas, TURKEY
recepgumus58@hotmail.com

ABSTRACT

Protein-derived compounds obtained by the separation of starch and other components from cereals such as wheat, barley, oats and corn are called gluten. Dry matter gluten consists of 75-85% protein, 5-10% lipid and the rest starch and non-starch substances. Wheat gluten is a subclass of prolamines of storage proteins. Gluten proteins are soluable in water or saline and are composed of two fractions, monomeric gliadins and polymeric glutenins.. The corn protein consists of four different fractions: albumin, globulin, glutelin and zein. The technologically is possible to obtain gluten from cereals such as barley, oats and rice, but it does not appear to be reflected in practice. It's known that glutens are very important as a source of protein and in the bakery sector to have a positive effect on the quality of the dough. Gluten proteins are normal proteins that are easily digested by enzymes in the gastrointestinal tract of many people. However, some people (people with genes called HLA-D02 and DQ8) are susceptible to these proteins, and thus this protein causing health problems. Gluten is a protein that is difficult to digest due to its large molecular structure. If digestion can't be performed completely, it causes various problems including celiac disease, wheat allergy and gluten intolerance. Generally, corn gluten is used extensively in animal feeding due to its cheap and easy to supply. This review will provide information about the structure of gluten, diseases related to gluten sensitivity and, its use in humans and animals.

Keywords: Gluten, Metabolism, Human, Animal Nutrition, Protein profile

02-S-2019

RUMİNANTLARDA BESLENME DÖL VERİMİ İLİŞKİSİ

Zekeriya Safa İNANÇ*, Halit İMİK

Atatürk Üniversitesi Veteriner Fakültesi, Hayvan Besleme ve Beslenme Hastalıkları Anabilim Dalı Erzurum, TÜRKİYE

vet.zsinanc@gmail.com, himik@atauni.edu.tr

ÖZET

Döl verimi, başta besleme olmak üzere hayvanın yaşı, ırkı, vücut kondisyon skoru, hastalıklar, çevresel koşulları gibi birçok faktöre bağlı olarak değişebilmektedir. Damızlık hayvanların genetik özelliklerini tam olarak ortaya koyabilmesi için yeterli ve dengeli beslenmesi gerekir. Hayvanların besin maddesi ihtiyaçları verim özelliklerine göre düzenlenmelidir. Hayvanların besin madde ihtiyaçları karşılanmadığı taktirde başta döl verimleri olmak üzere birçok rahatsızlık ve verim kayıpları yaşanabilir. Bu rahatsızlıkların başında erkeklerde spermatolojik parametrelerde (miktar, yoğunluk, motilite, morfoloji) azalmalar; dişilerde ise aşırı canlı ağırlık kaybı ve buna bağlı oluşan östrus siklusunda uzama ve ovulasyonun baskılanması, gebelik başına düşen tohumlama sayısı ve buzağılama aralığında artış, süt sığırlarından yaşam boyu elde edilecek buzağı sayısında ve süt veriminde azalma görülmektedir. Hayvanların enerji ihtiyaçları dönemsel olarak değişmektedir. Erkek hayvanların yeterli miktar ve kalitede sperma üretebilmesi için enerjiye ihtiyacı vardır. Dişi hayvanların enerjiye olan ihtiyaçları erkeklere göre daha çok değişken olması nedeniyle enerji dengesi ayrı bir öneme sahiptir. Özellikle süt sığırlarının döl ve süt verimi parametreleri birbiriyle ilişkili olduğu için aynı anda irdelenmesi gerekir. Erkek ve dişi hayvanlarda enerjinin yetersizliği veya fazlalığı üreme sistemini uyaran hormonların salgılanmasını ve işlevlerini olumsuz etkileyerek döl verimi kayıplarına sebep olabilmektedir. Rasyonun önemli bileşenlerinden biri olan protein ve vitamin-mineral oranındaki dengesizlikler spermatozoa ve ovumun kalitesini etkileyerek fertilite kayıplarına sebep olmaktadır. Sonuç olarak hayvanların besin ihtiyaçlarını karşılayan beslenme programlarının uygulanması ile en başta döl verimi olmak birçok parametrenin olumlu yönde etkileneceği belirtilebilir.

Anahtar Kelimeler: Beslenme, Cinsel olgunluk, Döl verimi, Ruminant

02-S-2019

RELATIONSHIP BETWEEN NUTRITION REPRODUCTION IN RUMINANTS

Zekeriya Safa İNANÇ*, Halit İMİK

Ataturk University, Faculty of Veterinary Medicine, Department of Animal Nutrition and Nutritional Diseases Erzurum, TURKEY

vet.zsinanc@gmail.com, himik@atauni.edu.tr

ABSTRACT

Fertility may vary depending on many factors such as age, breed, body condition score, diseases, environmental conditions and nutrition, especially feeding. Breeding animals must have adequate and balanced nutrition in order to fully reveal their genetic characteristics. The nutrient needs of the animals should be regulated according to their yield characteristics. If the animals cannot meet their nutrient needs, many discomforts and loss of yields may occur especially fertility. Begining of these disorders, decrease spermatological parameters (ejaculate volume, concentration, motility, morphology) in male ; excessive live weight loss and suppression of ovulation and prolongation of oestrus cycle, increase in the number of insemination and calving interval per pregnancy, decrease in the number of calves to be obtained from dairy cattle, decrease milk yield and health problems are observed in females. The energy needs change periodically in animals. Male animals need energy to produce sufficient quantity and quality of semen. Female animals are needs more variable energy than male, so energy balance has a special importance. In particular, it is necessary examine together with fertility and milk yield parameters as they are related to each other in dairy cattle. The insufficiency or excess of energy may affect negatively the secretion and function of hormones that stimulate the reproductive system and cause loss of fertility in male and female animals. The imbalance of protein and vitamin-mineral level in the ration, which is an important component of the diet, affects the viability of the spermatozoa and ovum, thus causing fertility losses. As a result, many parameters which are fertility in the first and others will be positively affected with the implementation of nutrition programs that meet the nutritional needs of animals.

Keywords: Fertility, Nutrition, Puberty, Ruminants

03-S-2019

BOĞA SPERMASININ DONDURABİLİRLİĞİ ÜZERİNE FERULİK ASİTİN ANTİOKSİDAN POTANSİYELİ

Ali Doğan ÖMÜR[1], Şeyma ERTAY[2], Merve GÜNEY[2*], Alime ŞAHİN[2], Gökhan KOÇAK[3*]

[1]Atatürk Üniversitesi Veteriner Fakültesi, Dölerme ve Suni Tohumlama AD Erzurum, TR
alidogan@atauni.edu.tr
[2]Atatürk Üniversitesi Veteriner Fakültesi Öğrencisi, Erzurum, TR
seymaertay1@gmail.com , guneymerve1293@gmail.com , alimeshn64@gmail.com
[3]Iğdır Üniversitesi Hayvan Hastanesi, Iğdır, TR
kocakgokhan60@gmail.com

ÖZET

Bu çalışmada boğa spermasının dondurabilirliği üzerine ferulik asitin antioksidan potansiyelini belirlemek amaçlandı. Ejakülatlar haftada iki kez boğalardan suni vajina ile iki hafta boyunca toplandı. Sperm yoğunluğu (≥ 1.4 × 10^9 spermatozoa / ml) ve motilite (≥% 75) için elde edilen uygun ejakülatlar sperma sulandırılması ve dondurulması için kullanılmıştır. Tris bazlı bir sulandırıcı (Tris 297.58mM, sitrik asit 96.32mM, fruktoz 82.66mM, yumurta sarısı %15, gliserol %5, gentamisin 0.1 ml / 100 ml, pH 6.8-7.0) temel sulandırıcı olarak kullanıldı. Birleştirilmiş ejakülatlar 2 eşit kısma bölündü ve sırasıyla ferulik asit (100 µM) içeren ve antioksidan (kontrol) içermeyen sulandırıcı ile 32°C'de seyreltildi. Her bir kısım, 15 ml'lik polipropilen santrifüj tüplerinde, yaklaşık 1.2 x 10^8 sperm / ml (tek kademeli seyreltme) son konsantrasyon olarak seyreltildi. Seyreltmeden sonra, sperma numuneleri oda sıcaklığında 10 dakika tutuldu, ardından seyreltilmiş numuneler 0.25 ml pipetlere çekildi, polivinil alkol tozu ile kapatıldı ve 5 °C'de 3 saat ekilibrasyona tabi tutuldu. Ekilibrasyondan sonra, payetler 10 dakika süreyle sıvı azot buharında (sıvı azotun 4 cm yukarısında, -100°C) donduruldu ve daha sonra depolama için -196°C' da sıvı azot içine daldırıldı. Çalışmada, antioksidan içeren ve içermeyen sperm örnekleri, donma / çözülme sonrası spermatozoa motilitesi ve membran bütünlüğü açısından değerlendirildi. Bu çalışmada, donma-çözülme sonrası kontrol ve deney grupları arasında motilite ve membran bütünlüğü açısından istatistiksel olarak anlamlı bir fark bulunmamıştır. Uygulama 4 tekrardan oluşmuştur.

Anahtar Kelimeler: Boğa sperması, Ferulik asit, Spermanın donması

03-S-2019

ANTIOXIDANT POTENTIAL OF FERULIC ACID ON THE FREEZABILITY OF BULL SEMEN

Ali Doğan ÖMÜR[1], Şeyma ERTAY[2], Merve GÜNEY[2]*, Alime ŞAHİN[2], Gökhan KOÇAK[3]*

[1]Atatürk University Veterinary Faculty, Departmnet of Reproduction and Artificial Insemination, Erzurum, TURKEY
alidogan@atauni.edu.tr
[2]Atatürk University Veterinary Faculty, Erzurum, TURKEY
seymaertay1@gmail.com, guneymerve1293@gmail.com, alimeshn64@gmail.com
[3]Iğdır University Animal Hospital
kocakgokhan60@gmail.com

ABSTRACT

The aim of this study was to determine the antioxidant potential of ferulic acid on the freezability of bull semen. Ejaculates were collected twice a week from the bulls, via an artificial vagina, during two weeks. The suitable ejaculates obtained for sperm density (≥ 1.4 × 10^9 spermatozoa / ml) and for motility (≥ 75%) were used for dilution and freezing of semen. A Tris-based extender (Tris 297.58mM, citric acid 96.32mM, fructose 82.66mM, egg yolk 15% (v/v), glycerol 5% (v/v), gentamicin 0.1 ml / 100ml, pH 6.8-7.0) was used as the base extender (cryopreservation diluent). Pooled ejaculate was split into 2 equal aliquots and diluted at 32 °C with base extender containing ferulic acid (100 μM) and no antioxidant (control), respectively. Each aliquot was diluted to a final semen concentration of approximately 1.2×10^8 sperm/ml (single step dilution), in 15-ml polypropylene centrifuge tubes. After dilution, semen samples were kept at room temperature for 10 minutes then, the diluted semen samples were aspirated into 0.25 ml French straws, sealed with polyvinyl alcohol powder and equilibrated at 5°C for 3 h. After equilibration, the straws were frozen in liquid nitrogen vapour (4 cm above the liquid nitrogen, ~-100ºC) for 10 min and then plunged into liquid nitrogen for storage, -196ºC. In the study, sperm samples containing antioxidant and non-antioxidant were evaluated for spermatozoa motility and membrane integrity after freezing / thawing. In the present study, no statistically significant difference was found between the control and experimental groups for motility and membrane integrity after freeze-thawing. The application is consisted for 4 replications.

Keywords: Bull semen, Ferulic acid, Freezing of semen

04-S-2019

BUZAĞI İSHALLERİNDE BAKTERİYEL ETİYOLOJİ VE TEŞHİS METOTLARI

Seyda CENGİZ[1], Merve BOLAT[2]*

[1] Atatürk Üniversitesi Veteriner Fakültesi, Mikrobiyoloji Anabilim Dalı Erzurum, TÜRKİYE
seydacengiz@atauni.edu.tr
[2]Atatürk Üniversitesi Veteriner Fakültesi Fizyoloji Anabilim Dalı Erzurum, TÜRKİYE
mervekkalem@hotmail.com

ÖZET

E. coli, Salmonella spp., *Campylobacter* spp., *Clostridium septicum, Clostridium difficile* ve *Klebsiella* spp., yenidoğan buzağılarda bakteriyel diyare vakalarının etiyolojik ajanları olmasının yanında çiftlik hayvanlarında neonatal dönemde ölüm ve ekonomik kayıplara sebep olmaktadır. Bu sebepledir ki ishallere neden olan etkenlerin çok hızlı bir şekilde teşhisinin yapılması ve olabilecek en az maliyetli tedavi protokolünün belirlenip tedavi edilmesi ekonomik kayıpların önüne geçebilecektir. Genel olarak ishallerde olumsuz çevre koşulları, enfeksiyöz etkenler ve zayıf immünite işletme veriminin düşmesine neden olur. En çok kış mevsiminde, hayvanların ahır içerisinde bulunduğu zamanda ortaya çıkmaktadır. Bakterilerin birçok antimikrobiyal maddeye karşı dirençli olması nedeniyle hastalık vakalarının tedavisi sınırlı kalabilmektedir. Etkenlerden bazılarının toksin üretmelerinden dolayı klinik semptomlar bu toksinlerin bağırsaklarda meydana getirdiği hasar sonucunda ortaya çıkmaktadır. Yenidoğan bir buzağının hayatta kalması ve sağlıklı olması zamanında ve yeterli düzeyde kolostrum almasına bağlıdır. İshallerin neden olduğu kayıpların ülke ekonomilerine ciddi zararlar verdiği göz önüne alınırsa gerekli önlemlerin annelerin aşılanması ile başlanarak buzağıların doğum sırası ve sonrası gerek bakım-besleme ve hijyenik koşulların sağlanması, gerekse hayvanların kolostrum alması, immun serum uygulamaları gibi koruyucu önlemlerin alınmasının gerekliliği önem göstermektedir.

Bu derleme ile *E. coli, Salmonella* spp., *Campylobacter* spp., *Clostridium septicum, Clostridium difficile* ve *Klebsiella* spp'nin etiyolojisi, epidemiyolojisi, klinik belirtiler, tanı, tedavi ve koruma hakkında bilgi verilmektedir.

Anahtar Kelimeler: Buzağı, *Campylobacter* spp., *E. coli,* İshal, Yenidoğan.

04-S-2019

BACTERIAL ETIOLOGY AND DIAGNOSIS METHODS IN CALF DIARRIES

Seyda CENGİZ[1], Merve BOLAT[2]*

[1]Atatürk University Faculty of Veterinary Medicine, Department of Microbiology, Erzurum, TURKEY
seydacengiz@atauni.edu.tr
[2]Atatürk University Faculty of Veterinary Medicine, Department of Physiology Erzurum, TURKEY
mervekkalem@hotmail.com

ABSTRACT

E. coli, *Salmonella* spp., *Campylobacter* spp., *Clostridium septicum*, *Clostridium difficile* and *Klebsiella* spp are the etiologic agents of bacterial diarrhea in newborn calves and cause death and economic losses in farm animals during neonatal period. Therefore, it is possible to diagnose diarrhea factors very quickly and to determine and treat the least costly treatment protocol that may prevent economic losses. In general, adverse environmental conditions, infectious agents and poor immunity in diarrhea cause reduced operational efficiency. It occurs most frequently in winter, when the animals are in the barn. Because of its resistance against many antimicrobial agents in bacteria, treatment of disease cases may be limited. Because some of the agents produce toxins, clinical symptoms occur as a result of damage caused by these toxins in the intestines. The survival and health of a newborn calf depends on the timely and adequate colostrum intake. Considering that the losses caused by diarrhea cause serious damages to the national economies, the necessary precautions should be started with the vaccination of mothers during and after the birth of calves, providing care-feeding and hygienic conditions, and taking preventive measures such as colostrum of animals and immune serum applications.

This review provides information about the etiology, epidemiology, clinical symptoms, diagnosis, treatment and protection of *E. coli*, *Salmonella* spp., *Campylobacter* spp., *Clostridium septicum*, *Clostridium difficile* and *Klebsiella* spp.

Keywords: Calf, *Campylobacter* spp., Diarrhea, *E. coli*, Neonatal.

05-S-2019

LEPTOSPİROZİS'TE PATOLOJİK TANI

Yavuz Selim SAĞLAM, İsmail BOLAT*, Serkan YILDIRIM

Atatürk Üniversitesi Veteriner Fakültesi Patoloji Anabilim Dalı, Erzurum, TÜRKİYE
yssaglam@atauni.edu.tr, ismail.bolat@atauni.edu.tr, syildirim@atauni.edu.tr

ÖZET

Leptospirozis, patojen *Leptospira interrogans* serovarları tarafından oluşturulan zoonoz bir hastalıktır. Dünyada yaygın görülen hastalığın ülkemizde de insanlarda ve hayvanlarda görüldüğü rapor edilmiştir. Hastalık en fazla tropikal bölgelerde görülse de dünyada birçok yerde bildirilmiştir.

Hastalıkta bulaşma hasta hayvanların idrarları ile direk temas veya idrarla kontamine olmuş maddeler ile olmaktadır. Hastalığın taşınmasında ise rodentler başta olmak üzere, köpekler, çiftlik hayvanları, diğer kemiriciler, yabani memeliler ve kediler rol oynarlar. Hastalık etkenleri vücuda girdikten sonra birçok doku ve organda Leptospira etkenlerinin toksik etkisi sonucu endotelyal hasarlara bağlı intravasküler koagülasyon ile karakterize bir vaskülitis gelişir. Bunun sonucunda fokal veya diffüz özellikte bir intersitisyel nefritis, nekrotik hepatitis, mastitis ve meningitis şekillenir. Ayrıca gebelerde abort, ölü veya erken doğuma neden olan hastalık önemli ekonomik kayıplara yol açmaktadır. Hastalarda gözlenen önemli klinik bulgular ise; hemolitik anemi, ikterus, hemoglobinüri, hematüri, lökositozis ve albuminüridir. Hastalıkta gözlenen bu klinik ve nekropsi bulguları diğer birçok hastalıkta da görülebilir olması laboratuvar tanıyı önemli kılmaktadır.

Leptospirozis'in kesin tanısı etkenin saptanması ile konulmaktadır. Mikrobiyolojik tanı yöntemleri güvenilir olmakla birlikte, uygulanabilen tanı testlerinin her yerde bulunamaması, uzun zaman alması ve yorucu olması gibi bazı dezavantajları vardır. Bu sebeple Leptospirozis'in tanısında genellikle etkene karşı oluşan antikorların saptanması esaslı immünolojik tanı yöntemlerine başvurulmaktadır. Hastalığın hayvanlarda varlığı konusunda yapılan çalışmaların seroepidemiyolojik türdeki araştırmalar, insanlarda da çok az sayıda rapor edilen sporadik olgu sunumları olduğu gözlenmektedir.

Bu derlemede; leptospirozis hastalığının etiyoloji, patogenez, klinik, makroskobik ve mikroskobik bulguları tanımlanmış ve özellikle son yıllarda ortaya çıkan immunohistokimyasal ve moleküler tanı yöntemleri değerlendirilmiştir.

Anahtar Kelimeler: Leptospirozis, İmmunohistokimya, Nekropsi,

05-S-2019

PATHOLOGICAL DIAGNOSIS OF LEPTOSPIROSIS

Yavuz Selim SAĞLAM, İsmail BOLAT*, Serkan YILDIRIM

Atatürk University Faculty of Veterinary Medicine, Department of Pathology, Erzurum, TURKEY
yssaglam@atauni.edu.tr, ismail.bolat@atauni.edu.tr, syildirim@atauni.edu.tr

ABSTRACT

Leptospirosis is a zoonotic disease caused by pathogen Leptospira interrogans serovars. It is reported that the most common disease in the world is seen in humans and animals in our country as well. Although the disease occurs most in tropical regions, it has been reported in many places around the world.

Disease transmission occurs through direct contact with the urine of sick animals or with substances contaminated with urine. In the transport of the disease, mainly rodents, dogs, livestock, other rodents, wild mammals and cats play a role. Disease agents after entering the body, as a result of toxic effects of leptospira agents many tissues and organs a vasculitis characterized by intravascular coagulation due to endothelial damage. As a result, a focal or diffuse interstitial nephritis, necrotic hepatitis, mastitis and meningitis are formed. In addition, abortus, stillbirth or premature birth in pregnant women cause significant economic losses. Important clinical findings observed in patients; hemolytic anemia, icterus, hemoglobinuria, hematuria, leukocytosis and albuminuria. The clinical and necropsy findings observed in many other diseases make laboratory diagnosis important.

The definitive diagnosis of leptospirosis is made by determining the causative agent. Although microbiological diagnostic methods are reliable, there are some disadvantages such as the fact that diagnostic tests cannot be found everywhere, take a long time and be exhausting. Therefore, in the diagnosis of Leptospirosis, based on the detection of antibodies against the causative agent, immunological diagnostic methods are used. It is observed that the studies on the presence of the disease in animals have been seroepidemiological studies and sporadic case reports have been reported in humans.

In this review; etiology, pathogenesis, clinical, macroscopic and microscopic findings of leptospirosis have been described and immunohistochemical and molecular diagnostic methods have been evaluated especially in recent years.

Keywords: Leptospirosis, Immunohistochemistry, Necropsy

06-S-2019

BİR KÖPEKTE DEV HÜCRELİ TÜMÖR OLGUSU

Kübra Asena TERİM KAPAKİN[1], İsmail BOLAT[1*], Mümin Gökhan ŞENOCAK[2]

[1]Atatürk Üniversitesi Veteriner Fakültesi, Patoloji Anabilim Dalı Ezurum, TÜRKİYE
kbraterim@gmail.com , ismail.bolat@atauni.edu.tr
[2]Atatürk Üniversitesi Veteriner Fakültesi Cerrahi Anabilim Dalı Erzurum, TÜRKİYE
mgsenocak@atauni.edu.tr

ÖZET

Bu çalışmada 4 yaşlı, erkek, melez bir köpekte gözlenen dev hücreli tümör olgusu tanımlandı. Çalışmanın materyalini, Atatürk Üniversitesi Veteriner Fakültesi Cerrahi Anabilim Dalına getirilen, melez ırkı, 4 yaşlı, erkek, sokak köpeği oluşturdu. Klinik olarak, iştahsızlık, durgunluk, zayıflama şikayeti mevcuttu. Yapılan makroskobik muayenede, hayvanın frontal bölgesinde kasın alt kısmına lokalize olan ve dışarıya doğru taşkın, yüzeyi pürüzlü, kolay ufalanabilir, 3x3x1 cm boyutlarında, merkezi gülgüni pembe renkte, kenarları kanamalı, bir kitle dikkati çekti. Cerrahi operasyonla alınarak patoloji anabilim dalına gönderilen kitle, %10'luk tamponlu formaldehit içinde tespit edilerek rutin doku takibine alındı ve parafine bloklandı. Parafin bloklardan 5 mikron kalınlığında kesitler alınarak hematoksilen eozin boyası boyanarak ışık mikroskobunda incelendi. Histopatolojik incelemede; büyük, yuvarlak, oval çekirdekli, belirgin çekirdekçikli, neoplastik hücreler gözlendi. Aynı zamanda tümöral dokunun periferinde oval ve poligonal yapıda çok çekirdekli dev hücreler görüldü. Ayrıca damarların oldukça hiperemik olduğu ve lezyonlu bölgenin çevresinde yer yer kanamalar ve mononükleer hücre infiltrasyonu fark edildi. Az sayıda mitotik figüre de rastlanıldı. Dev hücreli tümör köpeklerde nadir gözlenmekle birlikte herhangi bir ırk spesifitisi yoktur. Bu vakada melez ırkı bir köpekte dev hücreli tümör olgusu histopatolojik olarak tanımlanmıştır.

Anahtar Kelimeler: Dev Hücre Tümörü, Histopatoloji, Köpek

06-S-2019

A CASE OF GIANT CELL TUMOR IN A DOG

Kubra Asena TERIM KAPAKIN[1], Ismail BOLAT[1*], Mumin Gokhan SENOCAK[2]

[1]Atatürk University Faculty of Veterinary Medicine, Department of Pathology, Erzurum, TURKEY
kbraterim@gmail.com, ismail.bolat@atauni.edu.tr
[2]Ataturk University Faculty of Veterinary Medicine Department of Surgery, Erzurum, TURKEY
mgsenocak@atauni.edu.tr

ABSTRACT

In this study, a case of giant cell tumor in a 4 year old male hybrid dog was described. The material of the study was a mixed breed, 4 years old, male, stray dog brought to Atatürk University Faculty of Veterinary Surgery Department. Clinically, there are complaints of loss of appetite, stagnation, slimming. In the macroscopic examination, a mass of 3x3x1 cm, having a rough, easily friable surface, center rose pink, hemorrhagic edges, localized to the lower part of the muscle in the frontal region of the animal was observed. The mass, which was surgically removed and sent to the pathology department, was detected in 10% buffered formaldehyde and taken into routine tissue follow-up and paraffin-blocked. 5 micron thick sections were taken from paraffin blocks and stained with hematoxylin eosin stain and examined under light microscope. Histopathological examination; large, round, oval nuclei, prominent nucleoli, neoplastic cells were observed. Also, oval and polygonal multinucleated giant cells were seen in the periphery of the tumor. We also noticed that the vessels were highly hyperemic and there were occasional bleeding and mononuclear cell infiltration around the lesion area. A few mitotic figures were also found. Giant cell tumors are rare in dogs and have no race specificity. In this case, a giant cell tumor in a crossbred dog was described histopathologically.

Keywords: Dog, Giant Cell Tumor, Histopathology

07-S-2019

HİPOTİROİDİ VE LEPTİN DİRENCİ

Samet TEKİN*, Fikret ÇELEBİ, Ali ÇINAR, Emin ŞENGÜL, Yusuf DAĞ

Atatürk Üniversitesi, Veteriner Fakültesi, Fizyoloji Anabilim Dalı, Erzurum, TÜRKİYE
samet.tekin@atauni.edu.tr, fncelebi@atauni.edu.tr, d.cinar@atauni.edu.tr,
emin.sengul@atauni.edu.tr, yusuf_dag02@hotmail.com

ÖZET

Tiroid hormonları (TH), bir ön hipofiz hormonu olan Tiroid Sitimulan Hormon (TSH) uyaranı ile tiroid bezinden salgılanırlar ve birçok sistem üzerine etkilidirler. Tiroid bezinden salınan tiroksin (T4) ve Triiyodotronin (T3)'in en önemli etkilerinden birisi vücutta enerji dengesi üzerinedir. Hipotiroidi, tiroid bezinden yetersiz tiroid hormonları salınmasına bağlı olarak serum T3 ve T4 düzeylerinin fizyolojik sınırların altında olması durumudur. Anormal TSH ve TH seviyeleri, kahverengi ve beyaz adipoz dokunun fonksiyonlarında modifikasyonlara ve vücut ağırlığında değişikliklere neden olurlar. Hipotiroidizm durumlarında azalan metabolizma hızı, özellikle adipoz dokuda adipositlerin çoğalmasına ve vücutta yağ miktarının artmasına neden olur. Bu sebeple, canlılarda hipotiroidizm olgularında obeziteye yatkınlığın arttığı bilinmektedir. Son yıllarda yapılan çalışmalar ile adipoz dokudan salınan birçok hormon belirlenmiştir. Adiponektin, Vaspin, Visfatin, Resistin ve Leptin bu hormonlardan bazılarıdır. Leptin, adipositler tarafından üretilen en önemli polipeptit hormonlardan birisidir. Leptin başlıca adipoz dokudan salgılanarak beyne yağ depoları hakkında bilgi vermektedir. Ayrıca, Leptin'in mediobazal hipotalamustaki reseptörünün aktive olmasıyla iştah azaltıcı etkisi gerçekleşir ve besin alımı inhibe edilir. Hipotiroidi durumunda vücutta adipoz doku kitlesi artar ve adipositlerden salınan Leptin hipotalamusta LEPR-B reseptörlerine bağlanır ve JAK-STAT yolağını aktifleştirir. Bu aktifleştirme hücre içinde birçok transkripsiyon faktörlerini artırır ve buna bağlı olarak enerji harcanması artırılırken enerji depolanması azaltılır. Adipoz dokunun sürekli artması dolaşımda Leptin seviyesinin de artmasına ve Leptin direncinin şekillenmesine neden olmaktadır. Leptin direnci ise vücut kitle indeksinin artmasına ve obeziteye neden olmaktadır.

Anahtar Kelimeler: Adipoz doku, Hipotiroidi, Leptin direnci, Tiroid hormonları

07-S-2019

HYPOTHYROIDISM AND LEPTIN RESISTANCE

Samet TEKİN*, Fikret ÇELEBİ, Ali ÇINAR, Emin ŞENGÜL, Yusuf DAĞ

Atatürk University, Faculty of Veterinary Medicine, Department of Physiology, Erzurum TURKEY
samet.tekin@atauni.edu.tr, fncelebi@atauni.edu.tr, d.cinar@atauni.edu.tr,
emin.sengul@atauni.edu.tr, yusuf_dag02@hotmail.com

ABSTRACT

Thyroid hormones (TH) are secreted from the thyroid gland with stimulating thyroid stimulant hormone (TSH), which is anterior pituitary gland hormone and effective on many systems. One of the most important effects of thyroxine (T4) and tri-iodotronin (T3) released from the thyroid gland is on energy balance in the body. Hypothyroidism is a condition that serum T3 and T4 levels are below physiological limits due to insufficient thyroid hormone secretion from the thyroid gland. Abnormal TSH and TH levels causes to modifications in the functions of brown and white adipose tissue and alterations in body weight. In cases of hypothyroidism, decreased metabolism rate causes the proliferation of adipocytes especially in adipose tissue and increases the amount of fat in the body. Therefore, it is known that in hypothyroidism cases in live increases to susceptibility to obesity. With recent studies, many hormones released from adipose tissue have identified. Adiponectin, Vaspin, Visfatin, Resistin and Leptin are some of these hormones. Leptin is one of the most important polypeptide hormones produced by adipocytes. Leptin provides information about fat stores to the brain by mainly secreting from adipose tissue. Furthermore, with activation of receptor in the medio-bazal hypothalamus of Leptin occurs in an appetite-reducing effect and inhibits to food intake. In the case of hypothyroidism, adipose tissue mass increases in the body and Leptin released from adipocytes binds to LEPR-B receptors in the hypothalamus and activates the JAK-STAT pathway. This activation increases many transcription factors within the cell and accordingly are reduces energy storage while increases to energy expenditure. The constantly increase of adipose tissue causes to increase of Leptin level in the circulation and the formation of Leptin resistance. Leptin resistance causes an increase in body mass index and obesity.

Keywords: Adipose tissue, Hypothyroidism, Leptin resistance, Thyroid hormones

08-S-2019

HAYVAN BESLEMEDE SACCHAROMYCES CEREVISIAE'NIN MİKOTOKSİN BAĞLAYICI OLARAK KULLANIM OLANAKLARI

Mehmet GÜL, Şermin TOP*

Atatürk Üniversitesi Veteriner Fakültesi, Hayvan Besleme ve Beslenme Hastalıkları Anabilim Dalı Erzurum, TÜRKİYE

mehgul@atauni.edu.tr, vet.sermin.top@gmail.com

ÖZET

Mikotoksinler küf mantarları (Aspergillus sp., Penicillium sp., Fusarium sp., Alternaria sp. gibi) tarafından üretilen sekonder metabolitlerdir. Uygun koşullar altında mikotoksin üreten küf mantarları özellikle subtropik ve tropik bölgeler başta olmak üzere dünyanın her yerinde ve her mevsimde gelişebilirler. Hayvan beslemede kullanılan yemler tohumların ekilmesi sırasında, bitkinin büyüme döneminde veya belirli çevresel koşullar altında nakliye ve depolama sırasında küf mantarlarıyla bulaşık olabilirler. Mikotoksinler, kontamine yemleri tüketen hayvanlar ve bu hayvanlardan elde edilen ürünleri tüketen ya da bulaşık yem maddeler ile temas eden insanlar için büyük bir risk oluşturmaktadır. Toksikasyonlar latent, akut, subakut veya kronik karekterde görülebilir. Mikotoksinler hayvanlarda büyüme ve gelişmede gerilemelere, verim düşüklüklerine, üreme ve bağışıklık sisteminde bozukluklara sebep olabilir. Sağlık problemleri yanı sıra yem hammaddelerindeki bozulmalar ve besin madde kayıpları ekonomik zararlara neden olabilir. Yemlerde en sık karşılaşılan mikotoksinler aflatoksin B1, okratoksin, fumonisin, deoksnivalenol, trikotesen ve zearalenondur.

Mikotoksinlerin detoksifikasyonu amacıyla çeşitli yöntemler uygulanmaktadır. Probiyotik bir mikroorganizma olarak bilinen *Saccharomyces cerevisiae* ve bu mayanın hücre duvarının kullanılması bu yöntemlerden birisidir. *S. cerevisiae* hücre duvarı yapısı polisakkaritler (glukan ve mannan), proteinler ve lipitlerden oluşmaktadır. *S. cerevisiae'*nın mikotoksinleri bağlama yeteneği, hücre duvarı yapısında bulunan β-glukanlar ve mannan oligosakkaritler sayesinde olmaktadır. Böylece mikotoksinlerin hayvanın gastrointestinal sisteminden emilmesi engellenmiş olur. Bu derlemede yemlerde toksin bağlayıcı olarak *S. cerevisiae*'nın kullanılması hakkında bilgi verilecektir.

Anahtar Kelimeler: Mikotoksin, *Saccharomyces cerevisiae*, Hücre duvarı, Toksin bağlayıcı.

08-S-2019

POSSIBILITIES OF USING SACCHAROMYCES CEREVISIAE AS MYCOTOXIN BINDER IN ANIMAL NUTRITION

Mehmet GÜL, Şermin TOP*

Ataturk University, Faculty of Veterinary Medicine, Department of Animal Nutrition and Nutritional Diseases Erzurum, TURKEY

mehgul@atauni.edu.tr, vet.sermin.top@gmail.com

ABSTRACT

Mycotoxins are secondary metabolites produced by mold fungi (such as Aspergillus sp., Penicillium sp., Fusarium sp., Alternaria sp.). Mold fungi producing mycotoxins under favorable conditions can grow in all seasons and all over the world, especially subtropical and tropical regions. The feed used in animal nutrition may be contaminated with mold fungus during the planting of seeds, during plant growth or during transport and storage under certain environmental conditions. Mycotoxins pose a great risk to animals that consuming contaminated feeds and people who consume products from these animals or come into contact with contaminated feedstuffs. Toxicities may occur in latent, acute, subacute or chronic characteristics. Mycotoxins cause regressions in growth and development in animals, low yields, and reproductive and immune system disorders. Besides the health problems, deterioration of feed raw materials and nutrient losses can cause economic damage. The most common mycotoxins in feed are aflatoxin B1, ochratoxin, fumonisin, deoxnivalenol, trichothecene and zearalenone.

Various methods are used for detoxification of mycotoxins. *Saccharomyces cerevisiae*, known as a probiotic microorganism, and the use of the cell wall of this yeast is one of these methods. The cell wall structure of *S. cerevisiae* consists of polysaccharides, proteins and lipids. The ability of *S. cerevisiae* to bind mycotoxins is due to β-glucans and mannan oligosaccharides present in the cell wall structure. Thus, the absorption of mycotoxins from the gastrointestinal tract of the animal is prevented. In this review, information will be given about the use of *S. cerevisiae* as a toxin binder in feeds.

Keywords: Mycotoxin, *Saccharomyces cerevisiae,* Cell wall, Toxin binder.

09-S-2019

HOLSTEİN IRKI BİR BUZAĞIDA KONDRODİSPLAZİ OLGUSU

Kübra Asena TERİM KAPAKİN[1], Esra MANAVOĞLU KİRMAN[1]*, Serkan YILDIRIM[1], Armağan ÇOLAK [2]

[1]Atatürk Üniversitesi Veteriner Fakültesi Patoloji ABD Erzurum/TÜRKİYE
kubra.terim@atauni.edu.tr, esramanavoglu35@gmail.com, syildirim@atauni.edu.tr

[2]Atatürk Üniversitesi Veteriner Fakültesi Doğum ve Jinekoloji ABD Erzurum /TÜRKİYE
acolak@atauni.edu.tr

ÖZET

Bu çalışmada Holstein ırkı, yeni doğmuş bir buzağıda gözlenen kondrodisplazi olgusunun patomorfolojik olarak tanımlanması amaçlandı. Alınan anamnez bilgilerine göre, Fakültemiz doğum ve Jinekoloji Anabilim dalı tarafından doğumu gerçekleştirilen bu hayvanda ilk dikkat çeken bulgu hayvanın dışarı alınmaya çalışılması esnasından eklemlerin kolayca kırılması durumuydu. Dışarı alındıktan sonra bir dizi anomali bulguları gözlendi. Nekropsisi yapılan hayvanın makroskobik incelemesinde gövdesinin normalinden kısa, kafatasının ise oldukça büyük şekillendiği gözlendi. Umblikal bölgede fıtıklaşma, ön ve arka bacakların kısa ve artrogripozisli olduğu, omurlarda ise skolyoz şekillendiği dikkati çekti. Hayvanın göğüs boşluğu açıldığında kostalar ve sternumun tam gelişmediği vertebraların eğri olduğu dikkat çekti. Traheanın normalden küçük ve eğri şekillendiği, akciğer bronş yapılarının şekillenmediği fark edildi. Kafatası açıldığında hidrosefalus dikkati çekti. En dikkat çekici bulgu ise vücudun tüm kemik ve kıkırdak dokusunun yumuşak ve kırılgan olmasıydı. Alınan doku örnekleri, %10'luk tamponlu formaldehit içinde 48 saat tespit edildi ve rutin doku takip prosedüründen sonra parafin bloklara gömüldü. Mikrotomla 4-5 µm kalınlığında kesitler alınarak hematoksilen-eozin (H&E) ile boyanıp ışık mikroskobunda incelendi. Histopatolojik incelemelerde; anormal kondrositlerin yanısıra çok miktarda tam olgunlaşmayan kondroblastlara rastlandı. Bu bölgede damarlaşmanın tam şekillenemediği gözlendi. Hayvanlarda kondrodisplazinin nadir gözlenen Otosomal dominant karekterde bir hastalık olması nedeniyle; bu hastalığın saptandığı sürüde genetik izolasyonun yapılması ve bu geni taşıyan hayvanın sürüden çıkarılmasının hayvan refahı açısından önemli olması nedeniyle bildirilmeye değer görülmüştür.

Anahtar Kelimeler: Buzağı, Histopatoloji, Kondrodisplazi,

09-S-2019

A CASE OF CHONDRODYSPLASIA IN A HOLSTEIN RACE

Kübra Asena TERİM KAPAKİN[1], Esra MANAVOĞLU KİRMAN[1]*, Serkan YILDIRIM[1], Armağan ÇOLAK [2]

[1]Atatürk University Faculty of Veterinary Medicine, Department of Pathology, Erzurum, TURKEY
kubra.terim@atauni.edu.tr, esramanavoglu35@gmail.com, syildirim@atauni.edu.tr
[2]Atatürk University Faculty of Veterinary Medicine, Department of Obstetrics and Gynecology Erzurum, TURKEY
acolak@atauni.edu.tr

ABSTRACT

The aim of this study was to describe the case of chondrodysplasia observed in a newborn calf in the Holstein breed. According to the anamnesis data obtained, the first remarkable finding in this animal, which was delivered by the Department of Obstetrics and Gynecology, was that the joints were easily broken during the attempt to remove the animal. A series of anomaly findings were observed after removal. Macroscopic examination of the necropsied animal showed that the body was shorter than normal and the skull was shaped quite large. Hernia in the umbilical region, short and arthrogriposis of the anterior and posterior legs, scoliosis was noted in the spine. When the thoracic cavity of the animal was opened, it was noted that the ribs and vertebrae were not fully developed and the vertebrae were curved. Trahea was found to be smaller than normal and curved, and lung bronchial structures were not. The hydrocephalus attracted attention when the skull was opened. The most striking finding was that the entire bone and cartilage tissue of the body was soft and brittle. Tissue samples were fixed for 48 hours in 10% buffered formaldehyde and embedded in paraffin blocks after routine tissue follow-up procedure. Microtome 4-5 µm thick sections were taken and stained with hematoxylin-eosin (H&E) and examined under light microscope. Histopathological examination; abnormal chondrocytes as well as large amounts of fully immature chondroblasts were found. It was observed that vascularization could not be fully formed in this region. Because chondrodysplasia is a rare autosomal dominant character in animals; it is worth noting that the genetic isolation of the flock in which this disease is detected and the removal of the animal carrying this gene from the flock are important for animal welfare.

Keywords: Chondrodysplasia, Calf, Histopathology

10-S-2019

DİYABET OLUŞTURULAN RATLARDA OLEANOLİC ASİT UYGULAMASININ TESTİS DOKUSU ÜZERİNE ETKİSİNİN HİSTOPATOLOJİK OLARAK ARAŞTIRILMASI

Kübra Asena TERİM KAPAKİN[1], Behzad MOKHTARE[1*], Hatice İSKENDER [2], Eda DOKUMACIOĞLU[2], Armağan HAYIRLI[3]

[1]Atatürk Üniversitesi Veteriner Fakültesi, Patoloji AD. Ezurum, TÜRKİYE
kbraterim@gmail.com , behzad.mokhtare@gmail.com
[2]Çoruh Üniversitesi Sağlık Bilimleri Fakültesi, Beslenme ve Diyetetik AD Artvin, TÜRKİYE
haticeiskender2011@hotmail.com , eda_ozcelik@yahoo.com
[3]Atatürk Üniversitesi Veteriner Fakültesi, Hayvan Besleme ve Beslenme Hastalıkları AD Ezurum, TÜRKİYE
ahayirli_2000@yahoo.com

ÖZET

Diabetes mellitus (DM), genetik ve immün yapının neden olduğu birçok faktörler sonucu, pankreasın β hücrelerinden salgılanan insülin hormonunun sekresyonundaki yetersizlikten ya da insülinin perifer dokularda etkisinin azalmasıyla karakterize metabolik bir hastalıktır. Dünya Sağlık Örgütü'nün (WHO) 2016 Küresel Raporuna göre, dünyada DM tanısı konulan 422 milyon (nüfusun% 8.5'i) insanın varlığı tespit edilmiş olup; bu hastaların aynı zamanda DM nedeniyle oluşan birtakım sistemik komplikasyonlardan acı çektiği de bildirilmiştir. Bu yüzden bu hastalığın tedavisine yönelik günümüzde çeşitli çözüm yolu aranmaktadır. Oleanolic Asit (OA), (3β-hydroxy-olean-12-en-28-oic acid) itkilerde yaygın bir şekilde bulunan pentasiklik triterpenoid bileşiğidir. Oleanolic asit ve türevleri, hepatoprotektif etkiler ve antienflamatuar, antioksidan veya antikanser özelliğinin yanısıra birkaç farmakolojik özelliğe de sahiptir. OA, tüketilen zeytinde bulunan biyoaktif maddelerden biridir. Son zamanlarda oleanolic asitin biyosentezinin açıklanması ve türevli ilaçlarının ticarileşmesi sonucu günümüzde çeşitli çalışmalar yapılmaktadır. Karaciğer, böbrek ve kalp gibi önemli organlarda koruyucu rolden ziyade anti-enflamatuardır. Bu çalışmada deneysel olarak streptozotosin (STZ) ile diyabet oluşturulan ratların içme sularına 5 mg/kg dozunda oleanolic asit eklenerek testis dokusunda oluşan histopatolojik değişikliklerin incelenmesi amaçlanmıştır. Bu çalışmada 24 Spraque Dawley erkek rat kullanıldı. Ratlar 4 gruba ayrıldı; Grup I, kontrol grubu; Ratlara tek doz sitrat tampon çözeltisi intraperitonal olarak verildi. Grup II, diyabetik grup; Ratlara tek doz 50 mg/kg STZ enjekte edildi. Grup III; OA ile tedavi edilen grup, ratlara,

tek dozluk STZ enjeksiyonundan sonra üç hafta boyunca günlük 5 mg/kg OA verildi. Grup IV; OA grubu, ratlara üç hafta boyunca günlük 5 mg/kg OA verildi. Çalışmanın sonunda anstezi altında testis dokuları alınıp histopatolojijk değişiklikler değerlendirildi. Kontrol grubu; ratların testislerinin normal histolojik görünüme sahip olduğu görüldü. Diyabet gurubundaki ratların testislerinin histopatolojik incelenmesinde, testis dokusundaki damarların hiperemik olduğu, testis seminifer tubul epitelleri dejeneratif ve nekrotik değişikliklere uğradığı gözlendi. Spermatositler ve spermatozoidlerin sayısında azalmalar dikkati çekti. OA ile tedavi edilen grupta hafif dejeneratif değişikliklere rastlanıldı. Testisin seminifer tubullerinin, spermatositlerinin ve spermatozoidlerinin histolojik açıdan normale yakın oldukları saptandı. Tedavi gurubu ile diyabet gurubu arasında histopatolojik olarak önemli fark görüldü. Yalnızca OA verilen ratlarda, anormal histopatolojik bulgular saptanmadı.

Anahtar Kelimeler: Diabetes mellitus, Oleanolic asit, Testis

10-S-2019

HISTOPATHOLOGICAL INVESTIGATION, THE EFFECT OF OLEANOLIC ACID ON TESTICULAR TISSUE IN DIABETIC RATS

Kübra Asena TERIM KAPAKIN[1], Behzad MOKHTARE[1*], Hatice ISKENDER [2], Eda DOKUMACIOGLU[2], Armagan HAYIRLI[3]

[1]Atatürk University Faculty of Veterinary Medicine, Department of Pathology, Erzurum, TURKEY
kbraterim@gmail.com, b.mokhtare@gmail.com
[2]Coruh University Faculty of Health Sciences, Department of Nutrition and Dietetics Artvin, TURKEY
haticeiskender2011@hotmail.com , eda_ozcelik@yahoo.com
[3]Atatürk University Faculty of Veterinary Medicine, Department of Animal Nutrition and Nutritional Diseases , Erzurum, TURKEY
ahayirli_2000@yahoo.com

ABSTRACT

Diabetes mellitus (DM) is a metabolic disease characterized by insufficiency of the secretion of insulin hormone secreted from the β cells of the pancreas as a result of many factors caused by genetic and immune structure or decreased effect of insulin on peripheral tissues. According to the 2016 Global Report of the World Health Organization (WHO), the presence of 422 million people (8.5% of the population) diagnosed with DM in the world has been identified; these patients have also been reported to suffer from a number of systemic complications due to DM. Therefore, many solutions are being sought for the treatment of this disease. Oleanolic acid (OA), (3β-hydroxy-olean-12-en-28-oic acid) is a pentacyclic triterpenoid compound commonly found in plants. Oleanolic acid and its derivatives have several promising pharmacological aspects, such as hepatoprotective effects and anti-inflammatory, antioxidant or anticancer feature. OA is one of the bioactive substances in the olives consumed. As a result of the recent biosynthesis of oleanolic acid and the drug commercialization, it has been involved in various studies. It is anti-inflammatory rather than protective role in important organs such as liver, kidney and heart. The aim of this study was to investigate the histopathological changes in testicular tissue by adding 5 mg/kg oleanolic acid to drinking water of streptozotocin (STZ) diabetic rats. İn this investigation 24 male Sprague Dawley rats were divided into 4 groups; Group I, control group; A single dose of citrate buffer was given intraperitoneally to the rats. Group II, diabetic group; A single dose of 50 mg/kg STZ was injected into the rats. Group III; The OA-treated group received 5 mg/kg OA daily for three weeks after single-dose STZ injection. Group IV; OA group, Rats were given 5 mg/kg OA daily for three weeks. At the end of the study, testicular tissues were taken under anesthesia and histopathological changes

were evaluated and stained with hematoxylin - eosin staining method. Histopathological changes in tissues were evaluated. Control group; The testis of the rats had normal histological appearance. Histopathological examination of the rats 's testis tissues in the diabetic group vessels were hyperemic and the testicular seminiferous tubular epithelium underwent degenerative and necrotic changes. Decreases in the number of spermatocytes and spermatozoids were noted. Mild degenerative changes in the group treated with OA were found to be close to normal histologically in testicular seminiferous tubules, spermatocytes and spermatozoids. There was a significant histopathological difference between the treatment group and the diabetic group. The rats that receiving OA alone, There were no abnormal histopathologic findings.

Keywords: Diabetes mellitus, Oleanolic acid, Testis

11-S-2019

CİSPLATİNİN TESTİS DOKUSU ÜZERİNDE BİYOKİMYASAL, HİSTOPATOLOJİK VE İMMUNOHİSTOKİMYASAL ETKİLERİ

Gökhan KOÇAK [1*], Gizem ESER[2], Serkan YILDIRIM[2],

[1]Iğdır Üniversitesi Uygulamalı Bilimler Yüksekokulu, Iğdır/ TÜRKİYE
gökhan.koçak@igdir.edu.tr,
[2]Atatürk Üniversitesi Veteriner Fakültesi Patoloji ABD Erzurum/TÜRKİYE
gizemeser@hotmail.com, syildirim@atauni.edu.tr

ÖZET

Cisplatin testis, mesane karsinomları gibi çeşitli malign tümörlere karşı yetişkin, genç ve çocuklarda yaygın şekilde kullanılan kemoterapik bir ajandır. İlacın doza bağlı olarak nefrotoksitite, nöropati, ototoksitite ve gonadotoksitite gibi yan etkileri görülmektedir. Cispilatine bağlı testis hasarlarında ise spermatogenetik hücreler ve sertoli hücreleri etkilenmekte bununla birlikte leydig hücrelerinde fonksiyon kaybı görülmektedir. Cispaltin uygulanan deney hayvanlarının histopatolojik incelenmesinde seminifer tubüllerde inflamasyona bağlı olarak spermatositlerin sayısında azalma, dejeneratif ve nekrotik değişiklikler görülmüştür. Hasarlı tubül duvarında germinal hücreler birbirinden ayrılması sonucu meydana gelen hücre kayıpları nedeni ile yer yer boşluklar ortaya çıktığı tespit edilmiştir. Bazı tubuluslarda primer spermatositlerin lumeninden ayrıldığı ve olgunlaşmamış spermatositlerin lumene döküldüğü görülmüştür. Ayrıca seminer tubüllerde atrofi, germ hücrelerinde azalma tespit edilmiştir. Bunun yanı sıra interlobüler alanda ödem bu bölgedeki damarlarda genişleme ve hiperemiler dikkat çekmiştir.

Cisplatin leyding hücrelerini inhibe ederek testesteron salgısını bozar bununla birlikte sağlıklı dokular üzerinde mitokondriyal hasar ve reaktif oksidasyon radikallerinin oluşumu ile sitotoksik etki yapmaktadır. Akut veya kronik kemoterapi maruziyeti germ hücrelerinde apoptoza neden olur. Bu nedenle yapılan immuno histokimyasal çalışmalarda caspas 3 pozitif bulunmuştur. Bunu yanı sıra testislerde Bax artarken, BCl_2 azalmıştır. Biyokimyasal analizlerde ise cisplatin grupları kontrol grupları ile karşılaştırıldığında LP (lipit peroksidasyonu) artmış, testislerde O2(süperoksit anyonu) ve MDA(malondialdehit) artarken, SOD(süperoksit dismetaz), CAT(katalaz) ve GSH(glutatyon) seviyeleri ve testiküler ağırlık, plazma testesteron seviyesi azalmıştır.

Kanser önemi her geçen gün artan bir sağlık sorunudur ve son yıllarda çocuk sahibi olmayan genç ve erişkinlerde uygulanan sitotoksik kemeterapatiklerin infertilite veya fertilite potansiyelinin azalması gibi yan etkiler bu sorunu daha da önemli hale getirmiştir. Bu nedenle cisplatin gibi kemotörapötiklerin kullanıldığı durumlarda hastaların yaşam kalitelerini artırmak için bu ilaçların gonadotoksititesini önlemek oldukça önemlidir. Bu nedenle cisplatinin testis üzerindeki etkilerini araştıran bu çalışma sunulmaya değer bulunmuştur.

Anahtar Kelimeler: Cisplatin, Testis, Histopatoloji, İmmunohistokimya

11-S-2019

BIOCHEMICAL, HISTOPATHOLOGICAL AND IMMUNOHISTOCHEMICAL EFFECTS OF CISPLATIN ON TESTICULAR TISSUE

Serkan YILDIRIM[1], Gökhan KOÇAK [2*]

[1]Atatürk University Faculty of Veterinary Medicine, Department of Pathology, Erzurum, TURKEY
syildirim@atauni.edu.tr
[2] Igdir University of Applied Sciences Vocational School, Iğdır, TURKEY
gökhan.koçak@igdir.edu.tr

ABSTRACT

Cisplatin is a widely used chemotherapeutic agent against various malignant tumors such as testis, bladder carcinomas in adults, young and children. Side effects such as nephrotoxicity, neuropathy, ototoxicity and gonadotoxicity are seen depending on the dose. Spermatogenetik cells and sertoli cells are affected in testis damage due to cispilatin, but loss of function is seen in Leydig cells. Histopathological examination of Cispaltin treated animals showed decrease in the number of spermatocytes and degenerative and necrotic changes due to inflammation in seminifertubules. In the damaged tubule wall, it was found that gaps occur in places due to cell losses caused by separation of germinal cells from each other.In some tubules, primary spermatocytes were separated from the lumen and immature spermatocytes were spilled into the lumen. In addition seminar tubuleratrophy, germ cells were found to be reduced. In addition, it observed edema in the interlobular area, dilation of the vessels in this region and hyperemia. Cisplatin inhibits leyding cells and disrupts testosterone secretion.However, mitochondrial damage and the formation of reactive oxidation radicals on healthy tissues is cytotoxicity.

Exposure to acute or chronic chemotherapy causes apoptosis in germ cells. For this reason, caspas 3 was found positive in immunohistochemical studies. As well as increasing Bax in the testes, BCl2 decreased. In the biochemical analysis, when the cisplatin groups were compared with the control groups, LP (lipid peroxidation) increased, O2 (superoxide anion) and MDA (malondialdehyde) increased in testes, SOD (superoxidedismetase), CAT (catalase) and GSH (glutathione) levels and testicular weight, plasma testesterone level decreased.

Cancer is an increasingly important health problem and side effects such as decreased fertility or fertility potential of cytotoxic chemotherapathics in young and adult children who

have no children in recent years have made this problem even more important. Therefore, it is very important to prevent the gonadotoxicity of these drugs in order to improve the quality of life of patients in cases where chemotherapeutic agents such as cisplatin are used. Therefore, this study investigating the effects of cisplatin on testis was found to be worth presenting.

Keywords: Cisplatin, Testis, Histopathology, İmmunohistochemistry

12-S-2019

JAPON BILDIRCINLARINDA (COTURNIX COTURNIX JAPONICA) KULUÇKA PERFORMANSINA ETKİ EDEN BAZI FAKTÖRLERİN DEĞERLENDİRİLMESİ

Murat GENÇ

Atatürk Üniversitesi Veteriner Fakültesi, Zootekni Anabilim Dalı Erzurum, TÜRKİYE

vet.murat.genc@gmail.com

ÖZET

Hayvansal proteinler; insanların sağlıklı, yeterli ve dengeli beslenmesinde vazgeçilmez olan bileşenlerdir. Günümüzde hızla artan dünya nüfusunun hayvansal protein ihtiyacını karşılamak için bir yandan sığır, koyun, tavuk gibi mevcut kaynaklar zorlanırken, diğer yandan alternatif kaynakların araştırılması sürdürülmektedir. Bıldırcın, bu bağlamda önemli bir hayvansal protein kaynağı olarak son yıllarda alternatif kanatlı hayvan yetiştiriciliğinde büyük önem kazanmış, böylelikle hem yumurta, hem de et üretiminde kullanılan en küçük yapılı kanatlı türü olmuştur. Ayrıca başta Newcastle türleri olmak üzere, hastalıklara karşı dayanıklı olmaları sebebiyle, çeşitli aşı üretimi ve biyolojik araştırmalar amacıyla bir deney hayvanı olarak da yaygın bir şekilde kullanılmaktadır. Son otuz yıldan fazla bir zamanda özellikle Japonya, İtalya, Fransa, İspanya, Amerika Birleşik Devletleri, İngiltere, Suudi Arabistan ve Brezilya, Şili gibi bazın Latin Amerika ülkeleri başta olmak üzere, dünyanın birçok yerinde ticari bıldırcın üretim faaliyetlerinde artış görülmüştür. Bu hayvanlar diğer kanatlı türlerine göre önemli avantajlara sahiptir. Bıldırcınlar küçük yapılı hayvanlardır, bu nedenle küçük yerlerde büyütülebilirler. Yemleme maliyeti tavuklara veya diğer kanatlı hayvanlara göre nispeten düşüktür. Hastalıklara oldukça dayanıklıdırlar. Hızlı büyür ve diğer kanatlılara göre daha hızlı cinsel olgunluk kazanırlar. Kanatlılarda kuluçka, yumurtanın döllenmesi ile başlayıp yumurtlanma anına kadar süren embriyo gelişmesi ile kuluçka makinesindeki embriyo gelişmesini kapsamaktadır. Bıldırcın yetiştiriciliğinde ve bunların inkübasyonunda temel amaç, inkübe edilen tüm yumurtalardan sağlıklı civcivler üretmektir. Bu çalışmada, Japon bıldırcınlarında (Coturnix Coturnix Japonica) döllülük oranı ve kuluçka özelliklerine etki eden bazı faktörler açıklanmaya çalışılmıştır.

Anahtar Kelimeler: Japon bıldırcını, Döllülük oranı, Kuluçka performansı

12-S-2019

EVALUATION OF SOME FACTORS AFFECTING HATCHABILITY PERFORMANCE IN JAPANASE QUAILS (COTURNIX COTURNIX JAPONICA)

Murat GENÇ

Atatürk University Faculty of Veterinary Medicine, Animal Science Department of Erzurum, TURKEY
vet.murat.genc@gmail.com

ABSTRACT

Animal proteins are indispensable components for healthy, adequate and balanced nutrition in people. Nowadays, current resources such as cattle, sheep and chickens are being forced in order to supply the protein requirement of rapidly increasing population, while the investigation of the alternative resources are being held. Quail has gained great importance in alternative poultry farming in recent years as an important source of animal protein in this context and became the smallest poultry species used in both egg and meat production. Quail are now also commonly used as an experimental animal for biological research and for producing vaccines against many diseases which they themselves are resistant to particularly certain strains of Newcastle disease. Over the past three decades a considerable interest in commercial quail farming has arisen in many parts of the world, particulary in Japan, Italy, France, Spain, the United States, the United Kingdom, Saudi Arabia and some Latin American countries, such as Brazil and Chile. These animals have significant advantages over other poultry farm animals. Quails are small animals, so they can be raised within small place. Feeding cost of quails are comparatively lower than chickens or other poultry birds. Diseases are less in quails, and they are very hardy. Quails grow fast and gain sexual maturity faster than any other poultry birds. Incubation in poultry includes the development of embryos, which begin with fertilization of the egg and last until the time of laying, and the development of the embryo in the incubator. The ultimate objective of quail breeding and incubation is to produce a healthy chick from every egg In this study the effects of the some factors on fertility and hatchability of hatching eggs in Japanese quails (Coturnix Coturnix Japonica) were discussed.

Keywords: Japanase quail, Fertility rate, Hatchability

13-S-2019

İKİ SIĞIRDA GÖZ KASLARINDA SARKOSİSTOZİS

Kübra Asena TERİM KAPAKİN[1], Gizem ESER[2]*, Yavuz Selim SAĞLAM[1], Zafer OKUMUŞ[3]

[1] Atatürk Üniversitesi Veteriner Fakültesi Patoloji ABD Erzurum/TÜRKİYE
kubra.terim@atauni.edu.tr, yssaglam@atauni.edu.tr
[2]Iğdır Üniversitesi Tuzluca Meslek Yüksekokulu, Laborant Veteriner Sağlık Bölümü, Iğdır, TÜRKİYE
gizem.eser@igdir.edu.tr
[3]Atatürk Üniversitesi Veteriner Fakültesi Cerrahi ABD Erzurum/ TÜRKİYE
zokumus@atauni.edu.tr

ÖZET

Bu çalışmada Erzurum'un farklı bölgelerden getirilen iki sığırın göz kaslarına lokalize olan sarkosistozis olguları tanımlandı. Sarkokistis Yunanca Sarkos: kas ve Kistis: kistler kelimelerinin birleşiminden oluşan ve Phylum apicomlexa ve Family Sarcocystidae protozoonların oluşturduğu parazitik zoonoz bir hastalıktır. Sarcopridae protozoal parazitlerin İnsan ve hayvanlarda 130' dan fazla türü bulunmaktadır. Enfeksiyon ara konaklarda (insan, at, sığır, kemirgen, keçi, kuş, yaban hayvanı, sürüngenler v.s) kas dokularda, son konaklarda (tilki, kurt, çakal, aslan, kaplan, panter v.s) ise barsaklarda kist oluşumu ile kendini gösterir. Bu çalışmanın metaryalini klinik olarak keratokonus ve buna bağlı olarak görme kaybı tespit edilen iki sığır oluşturdu. Sığırlardan alınan gözlerin makroskobik muayenesinde; I. olguda enine kesitte vitrae bulbinin tapedum lusiduma ve nigruma yapıştığı (adezyon) gözlendi. Lensin lukse olduğu (dışarı çıktığı) kaudo ventral olarak camera vitrae bulbiyi atrofiye ettiği gözlendi. İrisde arka ve ön sineşilerin gerçekleştiği fark edildi. Ayrıca korneada lokal olarak kahve rengimsi pigmentasyon dikkati çekti. II. olguda kaslar üzerinde mercimek tanesi büyüklüğünde boz beyazımtrak renkte odaklar mevcuttu. Her iki olguda da korneanın oldukça kalınlaşmış olduğu ve konik şeklinde genişlediği dikkati çekti. Lezyonlu bölgelerden alınan doku örnekleri, %10' luk tamponlu formaldehit içinde 48 saat tesbit edildi ve rutin doku takip prosedüründen sonra parafin bloklara gömüldü. Mikrotomla 5 µm kalınlığında kesitler alınarak hematoksilen-eozin ile boyanıp ışık mikroskobunda incelendi. Histopatolojik bulgularda her iki olguda da okular kas hücreleri arasında çok sayıda sarkosist kistleri dikkati çekti. Korneanın kalınlaştığı, damarların hiperemik olduğu ve kas hücrelerinin yer yer çizgilerini kaybettiği fark edildi. Ayrıca kas demetlerinin arasında ve perivasküler yerleşimli az sayıda mononükleer hücre infiltrasyonu gözlendi. I. olguda kornea epiteli ve stromasında yer yer melanin pigmentine rastlandı. Sarkosistozisin zoonoz bir hastalık olması, Erzurum'un farklı yerleşim yerlerinde iki sığırda hastalığa rastlanmış olması evcil ve yabani hayvanlar arasında hastalığın yayılmasında önemli bir risk faktör olacağından vaka sunulmaya değer bulunmuştur.

Anahtar Kelimeler: Histopatoloji, Keratokonus, Sığır, Sarkosistozi

13-S-2019

SAROCOCYSTOSIS OF EYE MUSCLES IN TWO CATTLE

Kübra Asena TERİM KAPAKİN[1] Gizem ESER[2] *, Yavuz Selim SAĞLAM[1], Zafer OKUMUŞ[3]

[1]Atatürk University Faculty of Veterinary Medicine, Department of Pathology, Erzurum, TURKEY
kubra.terim@atauni.edu.tr, yssaglam@atauni.edu.tr
[2] Igdir University Tuzluca Vocational School Laboratory of Veterinary Health Department, Igdir, TURKEY
gizem.eser@igdir.edu.tr,
[3]Ataturk University Faculty of Veterinary Medicine, Department of Surgery, Erzurum, TURKEY
zokumus@atauni.edu.tr

ABSTRACT

In this study, sarcocystosis cases localized to the eye muscles of two cattle from different regions of Erzurum were defined.Sarcocystis is a zoonotic disease coused by Phylum apicomplexa and Family sarcocistidae and occur from Greek sarcos:muscle, cystis:cyst words. Sarcopridae protozoal parasites have more than 130 species in humans and animals. İnfection is manifested by the formation of cysts in muscle tissues in intermediate hosts (human, horse, cattle, rodent, goat, bird, wild animal, reptiles etc.) and also,it is manifested by the formation of cysts in intestine in the final hosts (fox, wolf, jackal, lion, tiger, panther etc.). The material of this study consisted of sarcocyst cysts localized to the eye muscles of two cattle with clinical keratoconus and visual loss. Macroscopic examination of the eyes taken from cattle; In the first case, vitrae bulb stuck to the tapedum lucidum and nigrum (adhesion). It was observed that the lens was luxated (protruding) and atrophied the camera vitrae bulb as the caudo ventral. It was noticed that the iris had posterior and anterior synechiae. In addition, brownish pigmentation of the cornea was noted locally. In the second case, there were gray and white focal points on the muscles. In both cases, it was noted that the cornea was thickened and enlarged conically. Tissue samples from the lesioned areas were detected in 10% buffered formaldehyde for 48 hours and embedded in paraffin blocks after follow-up routine tissue procedure. Sections of 5 5m thickness were taken with microtome and stained with hematoxylin-eosin and examined under light microscope. Histopathological findings revealed multiple sarcocyst cysts between ocular muscle cells in both cases. It was noticed that the cornea was thickened, the vessels were hyperemic, and the muscle cells lost lines in some places. In addition, a small number of mononuclear cell infiltrations were observed between the muscle bundles and perivascular locations. In the first case, melanin pigment was found in the corneal epithelium and stroma.Because of sarcocystosis is a zoonotic disease and two cattle have been found in different settlements of Erzurum will be an important risk factor for the spread of the disease between domestic and wild animals.

Keywords: Sarcocystosis, Keratoconus, Cattle, Histopathology

14-S-2019

PROBİYOTİKLER VE ANTİMİKROBİYAL DİRENÇ

Ege ÇATALKAYA

Van Yüzüncü Yıl Üniversitesi, Veteriner Fakültesi (5. Sınıf), Van, TÜRKİYE

ege_catalkaya001@hotmail.com

ÖZET

Son yıllarda dünyada ve ulusal gündemde olan Antibiyotiklere Direnç konuları beşeri ve veteriner hekimlikte gittikçe önem kazanmaktadır. 2050 yılında Antibiyotiğe Direnç sonucu görülen ölümlerin kanser sonucu ölenlerin sayısını geçeceği öngörülmektedir. Bu nedenle, intestinal sistemdeki non- patojenik organizmalar (Probiyotikler) ile onları destekleyen nutrisyonel faktörlerin (Prebiyotikler) Veteriner Hekimliği alanında da tanımlanması, spesifik hastalıklarda öngörülen tedaviye ek olarak, profilaktik kullanılması ve bilincinin arttırılması hedeflenmektedir. Bu çalışmada Veteriner Hekimlik ve Beşeri Hekimlikte Probiyotikler/Prebiyotikler ile ilgili yapılan akademik çalışmalar derlenmiştir. Probiyotik bakteriler bağırsak mikroflorasının doğal üyeleridir. Bağırsak epitellerine kolonize olarak patojen bakterilerin yerleşmesini engelleyebilir ve bağırsak mukozasına probiyotik mikroorganizmaların tutunması, kolonizasyonu enteropatojenlere karşı antagonistik etki göstermesi için gereklidir. Probiyotik bakteriler bağırsak yüzeyine yerleşerek istenmeyen bakterilerin tutunmasını engellemekte ve ürettikleri antimikrobiyal maddelerle de bu bakterilerin çoğalmalarını kontrol altına almaktadırlar. Lactobacillus türleri, acidolin, acidophin, diplococcin ve lactocidin gibi maddelerle birlikte hidrojen peroksit üreterek diğer patojenik mikroorganizmalara karşı antibakteriyel etki oluşturmaktadır. Probiyotik bakteriler, çeşitli gram pozitif ve gram negatif bakterileri inhibe eden kimyasallar salgılamaktadırlar. Bu nedenle Probiyotik kullanımının, bağışıklık sisteminin lokal ve sistemik etkilerinin düzenlenmesi ile, intestinal sistemde enfeksiyona neden olan enfeksiyöz etkenlere karşı korunmada profilaktik ve terapötik olarak etkili olabileceği düşünülmektedir. Böylece, Veteriner Hekimlik alanındaki farklı olgularda prebiyotik ve probiyotik kullanımının araştırılmasıyla hayvan ve insan sağlığını da etkileyen faktörlerin kontrolüne yönelik olumlu sonuçlar alınmasına katkıda bulunacağı kanısına varılmıştır.

Anahtar Kelimeler: Antimikrobiyal Direnç, Prebiyotik, Probiyotik

14-S-2019

PROBİOTİCS AND ANTİMİCROBİAL RESİSTANCE

Ege ÇATALKAYA

Van Yüzüncü Yıl University, Faculty of Veterinary Medicine (5th Grade), Van, TURKEY

ege_catalkaya001@hotmail.com

ABSTRACT

In recent years, Resistance to Antibiotics, which has been on the global and national agenda, has become increasingly important in human and veterinary medicine. It is predicted that the deaths caused by antibiotic resistance in 2050 will exceed the number of deaths caused by cancer. Therefore, non-pathogenic organisms in the intestinal tract (Probiotics) and nutritional factors supporting them (Prebiotics) defining in the field of veterinary medicine in addition to the prescribed treatment in specific diseases, prophylactic use and awareness raising is aimed. The academic studies on Probiotics / Prebiotics in Veterinary Medicine and Human Medicine have been compiled. Probiotic bacteria are natural members of the intestinal microflora. It can prevent colonization of pathogen bacteria by colonizing the intestinal epithelium and the attachment of probiotic microorganisms to the intestinal mucosa is necessary for colonization to have an antigonistic effect against enteropathogens. Probiotic bacteria settle on the surface of the intestine, preventing the attachment of unwanted bacteria and controlling the growth of these bacteria with the antimicrobial substances they produce. Lactobacillus species are antibacterial against other pathogenic microorganisms by producing hydrogen peroxide together with substances such as acidoline, acidophil, diplococci and lactocid. Probiotic bacteria secrete chemicals that inhibit various gram-positive and gram-negative bacteria. Therefore, it is thought that probiotic use may be prophylactically and therapeutically effective in protecting against infectious agents causing infection in the intestinal tract by regulating the local and systemic effects of the immune system. Thus, it was concluded that prebiotic and probiotic use in different cases in Veterinary Medicine will contribute to positive results for control of factors affecting animal and human health.

Keywords: Antimicrobial Resistance, Prebiotic, Probiotic

15-S-2019

KAFES KUŞLARINDA SALMONELLA İNFEKSİYONUNUN PCR İLE SAPTANMASI

Cihan ÖZ*, Mehmet Cemal ADIGÜZEL, Seyda CENGİZ

Atatürk Üniversitesi Veteriner Fakültesi Mikrobiyoloji Anabilim Dalı, Erzurum TR

cihanozz@hotmail.com, mcemal.adiguzel@atauni.edu.tr , seydacengiz@atauni.edu.tr

ÖZET

Salmonella cinsindeki bakteriler başta kanatlı hayvanlar olmak üzere pek çok hayvan türünde infeksiyon oluşturan aynı zamanda zoonotik özelliğe sahip bakterilerdir. Evcil hayvan olarak beslenen kafes kuşlarının insanlarla özellikle de çocuklar ile teması, olası zoonoz bakteri türlerinin bulaşmasında etkili olmaktadır. Bu çalışmada, hobi amaçlı beslenen kafes kuşlarında Salmonella bakterisinin PCR ile araştırılması amaçlandı. Erzurum merkezde bulunan 7 farklı petshop dan, klinik olarak sağlıklı görünümdeki 74 adet adet kafes kuşundan dışkı örneklemesi yapıldı. Alınan dışkı örnekleri tamponlanmış peptonlu su (TPS)'da 37 ^{o}C'de 1 gece inkübe edildikten sonra, ertesi gün Rappaport Vassiliadis brotha (RPV) pasajlandı. Bu besiyerinde 42 ^{o}C'de 1 gece inkübe edildikten sonra 1'er ml örnek alınarak steril ependorflara konuldu. Ardından alınan bu besiyerlerinden ticari kit ile DNA ekstraksiyonu gerçekleştirildi (Qiagen DNA isolation kit). Elde edilen DNA'lara spesifik primerler kullanılarak PCR işlemleri yapıldı. PCR analizleri sonucunda 4 hayvandan elde edilen dışkı DNA örneğinde Salmonella yönünden PCR pozitifliği belirlendi.

Yapılan bu çalışmada klinik belirti göstermeyen kafes kuşlarında Salmonella pozitifliğinin belirlenmesi, hobi amaçlı evde yetiştirilen kafes kuşlarında olası bir salmonella infeksiyonuna karşı dikkatli olunması gerekliliğini ve Salmonella riskini ortadan kaldırmak için bu hastalık yönünden veteriner teşhis laboratuvarına örnek göndermenin yararlı olacağını gösterdi.

Anahtar Kelimeler: Kafes Kuşu, PCR, Salmonella

15-S-2019

PCR DETERMINATION OF SALMONELLA INFECTION IN CAGE BIRDS

Cihan ÖZ*, Mehmet Cemal ADIGÜZEL, Seyda CENGİZ

Atatürk University Faculty of Veterinary Medicine Department of Microbiology, Erzurum TR

cihanozz@hotmail.com, mcemal.adiguzel@atauni.edu.tr , seydacengiz@atauni.edu.tr

ABSTRACT

Bacteria of the genus Salmonella are infectious and zoonotic in many animal species, especially poultry. The contact of domestic cage birds with humans, especially children, is effective in the transmission of possible species of zoonotic bacteria. In this study, it was aimed to investigate Salmonella bacteria by PCR in cage birds which were fed for hobby purposes. Stool samples were collected from 74 different cage birds from 7 clinically healthy pets in Erzurum. The fecal samples were incubated at 37 °C in buffered water (TPS) for one night and the next day (RPV) was passaged in Rappaport Vassiliadis Broth. This medium was incubated at 42 °C for one night and 1 ml sample was taken and placed in sterile ependorf. DNA was extracted from these media with commercial kit (Qiagen DNA isolation kit). PCR was performed by using primers specific to the DNAs obtained. As a result of PCR analysis, PCR positivity was determined in Salmonella in stool DNA samples obtained from 4 animals.

In this study, the determination of Salmonella positivity in cage birds without clinical symptoms showed that it is necessary to be careful against possible Salmonella infection in cage birds grown for hobby purposes in home cages and to send a sample to the veterinary diagnostic laboratory in order to eliminate the risk of Salmonellosis.

Keywords: Cage Bird, PCR, Salmonella

16-S-2019

CLASSICAL ISOLATION AND IDENTIFICATION OF *Listeria monocytogenes* IN MILK AND DAIRY PRODUCTS

Hüseynova ŞELALE, Ahmedov TAMERLAN

Azerbaijan State Agricultural University, Faculty Of Veterinary Medicine 2nd class, Ganja, AZERBAIJAN

info@adau.edu.az

ABSTRACT

This project was carried out in cooperation with the Department of Food Hygiene and Technology, Faculty of Veterinary Medicine of Ankara University and Azerbaijan State Agricultural University. The aim of the project is to apply isolation and identification of Listeria monocytogenes by the classical method which can cause serious health problems in terms of food safety and public health in milk and dairy products. This applied training and research project; It is planned to identify the problems that may arise from Listeria monocytogenes in Azerbaijan's milk and its products, to present the existing table, or to provide a basis for reducing or eliminating the existing problems. For this purpose, *Listeria monocytogenes* isolation and identification was performed according to ISO 11290-1 (International Organization for Standardization) method in the laboratory of Food Hygiene and Technologies Department of Veterinary Faculty of Ankara University. Within the scope of this applied training and research project, the isolation and identification of Listeria species and Listeria monocytogenes were carried out according to ISO 11290-1 (Inetrnational Organization for Standardization) between November-December 2014. Although it planned to be used as the material of local cheese samples belonging to the young Azerbaijan as a material in the project, because the example of the national food safety reasons and not to enter Turkey samples of cheese available for consumption in Turkey is used as a material. L. monocytogenesculture obtained from the culture collection of the department was used in the experimental study. Local Ganja cheese samples can be made in Azerbaijan by using the same isolation and identification techniques if necessary and laboratory conditions. As a result of L. monocytogenes in samples from Turkey it was not found in any of them. In the experimental study, isolation and identification of *Listeria monocytogenes* were performed gradually according to ISO 11290-1 (Intra-National Organization for Standardization) method.

Keywords: *Listeria monocytogenes,* Milk, Isolation

17-S-2019

CURRENT SITUATION RELATED TO AFLATOXINS IN AZERBAIJAN

Abbasova NAZİRA , Allahverdiyev EMİN

Azerbaijan State Agricultural University, Faculty of Veterinary Medicine 2nd class, Ganja, AZERBAIJAN

info@adau.edu.az

ABSTRACT

Milk and dairy products are of great importance for human nutrition as they are the main foodstuffs. For this reason, milk has been tried to be used in many different ways. Milk; Since it is not a durable product, it can be consumed widely by converting it into many products with different flavor, aroma and structure that have longer preservation time as well as direct consumption. Among these products, cheese is the first in terms of diversity and consumption. Today, around 40% of the milk produced in the world is used in cheese production. Milk is an easily digestible product with high nutritional and biological value.

As with any food, there are various hazards that threaten human health in contamination of milk and dairy products. Aflatoxins are one of these threats. Contamination of milk with aflatoxin M1 (AFM1), a carcinogenic substance, causes serious health problems. Toxins in milk, which is an important part of child nutrition, can cause harmful effects in children. AFM1 does not show a decrease in pasteurization due to its heat resistance and it is stated that it is present in a certain amount even in UHT milk. This substance passes from raw milk to dairy products.

Although mycotoxins are known to pose a threat to public health, aflatoxins are the most studied toxic metabolites among mycotoxins. Currently, aflatoxin contamination reports are still being made in a large number of dairy products. Preservation of animal feeds in unfavorable conditions may lead to the formation of aflatoxins in feeds. In addition, the presence of mold types that can produce toxins in cheese and aflatoxin formation can cause. For this reason, modern production techniques should be applied in order to keep the AFM1 level in milk and dairy products at very low levels.

Keywords: Aflatoxin, Azerbaijan, Food

18-S-2019

BRIEF INFORMATION ABOUT SLOW FOOD

Selcan HACIKERIMLI, İskenderova HECER

Azerbaijan State Agricultural University, Faculty Of Veterinary Medicine 2nd class, Ganja, Azerbaijan

info@adau.edu.az

ABSTRACT

The project is an EU-funded project coordinated by Slow Food in partnership with the Public Union for Animal Protection (APPU) and the Association of National Rural Municipalities of Azerbaijan (NARMA). The pilot project area includes five regions that are part of the economic regions of Shaki-Zaqatala and Daglig-Shirvan: Shamakhi, Ismaili, Gabala, Shaki and Qakh. In these regions, the project will address two main intervention sectors, namely agriculture and gastronomic tourism, which in particular contribute to the conservation of identity and local gastronomy, biodiversity and cultural heritage and the maintenance of sustainable livelihood potential. It will not only improve the knowledge and skills of the beneficiaries, but will also result in the specific food chain development model and the implementation of tourism products and pilot regions, and in general will serve as a model for further impact across the country. In the long run, it will positively affect the state of the natural resources and social environment, reduce unemployment and migration rates and strengthen the resilience of the regions.

Many food is delicious and healthy, so Azerbaijan is a century-old country. Beef and sheep are common, as are poultry, fish, fruit and vegetables. Spices include dill, coriander, mint, chives and basil. Most dishes have full and rich flavors. The result is a wide variety of dishes, basic and nutritious, full of familiar and unusual tastes. Azerbaijan, located at the crossroads of West Asia and Eastern Europe, is a country torn by contrasts and contradictions. From bright, developed, modern structures to endless rural villages, from semi-desert mud volcanoes to the high Caucasus mountains, Azerbaijan is full of elements that encourage you to visit this fascinating country. However, when it comes to temptation, there is a special, elite element that hand in hand - this traditional Azerbaijani dish! So, without further ado, here is a brief description of what dishes can be eaten in Baku, Ganja and other Azerbaijani cities.

Keywords: Slow, Food, Azerbaijan

19-S-2019

RISK MANAGEMENT PRINCIPLES IN FOOD SAFETY

Abdinova SUCAYET, Abbasov SEYMUR

Azerbaijan State Agricultural University, Faculty Of Veterinary Medicine 2nd class, Ganja, AZERBAIJAN

info@adau.edu.az

ABSTRACT

The main purpose of managing food-related risks is to protect public health by most effectively controlling such risks through the selection and implementation of appropriate measures. Risk management should follow a structured approach. Elements of a structured approach to risk management; risk assessment is the evaluation of risk management options, implementation and monitoring and review of management decisions. In some cases, not all of these elements will be included in risk management activities (for example, setting standards according to the Code, by implementing control measures by national governments). Risk management decisions and practices should be transparent. Risk management should include the identification and systematic documentation of all elements of the risk management process, including decision-making, so that the rationale should be transparent to all interested parties. Decisions on acceptable risk levels should first be determined by human health risk level considerations or arbitrary or unfair differences should be avoided. Consideration of other factors (eg economic costs, benefits, technical feasibility and social preferences) may be appropriate in certain risk management situations, in particular in determining the measures to be taken. These thoughts should not be arbitrary and should be open.

Risk management should include the identification and systematic documentation of all elements of the risk management process including decision-making, so that the rationale is transparent to all interested parties Risk assessment policy sets the guidelines for value judgements and policy choices which may need to be applied at specific decision points in the risk assessment process, and preferably should be determined in advance of risk assessment, in collaboration with risk assessors. Functional separation of risk management and risk assessment serves to ensure the scientific integrity of the risk assessment process and reduce any conflict of interest between risk assessment and risk management. However, it is recognised that risk analysis is an iterative process, and interactions between risk managers and risk assessors are essential for practical application.

Keywords: Food, Safety, Risk Management

20-S-2019

THE MEANING OF ORGANIC AGRICULTURE

Askerova ZEMFIRA

Azerbaijan State Agricultural University, Faculty Of Veterinary Medicine 2nd class, Ganja, AZERBAIJAN

info@adau.edu.az

ABSTRACT

Organic farming works in harmony with nature, not against it. It includes using methods to achieve good yields without compromising natural the environment or the people who live and work in it. This includes the use of biological materials, avoiding synthetic substances and maintaining the ecological balance, thereby minimizing pollution and losses. It includes processes such as crop rotation, green manure, organic waste management, biological pest control, etc. Reduces greenhouse gases, especially nitrous oxide, as it does not contain chemical nitrogen fertilizers are used and nutrient loss is minimized. Preserves carbon in soil and plant biomass, creating organic matter, contributing to Agroforestry and the prohibition of the purification of primary ecosystems.

Minimizes energy consumption by 30-70% per unit of land, eliminating energy needed for the production of synthetic fertilizers, as well as using domestic farming entrances, thereby reducing fuel consumption for transportation. To maintain long-term soil fertility To reduce input costs.

Use natural resources efficiently. To avoid all forms of pollution caused by agricultural machinery. Provide food quality The future is organic The past decade has seen a phenomenal increase in interest in all things. organic. Organic movement - a long time energetic, purposeful, active, but a relatively small group of enthusiasts did indeed come of age. Organic food widely available both in supermarkets and in specialized organic farms and research; and more and more people are turning to organic gardening methods. Every time there is another food panic or danger of another pesticide light, more and more people are turning to food and growing organically. As the consequences climate change is becoming more apparent.

Keywords: Organic, Agriculture, Control

21-S-2019

KARABAKH HORSES

Cabbarlı NAIBE, Yusifzade COVDET

Azerbaijan State Agricultural University, Faculty Of Veterinary Medicine Veterinary Student (2nd class), Ganja, AZERBAIJAN

info@adau.edu.az

ABSTRACT

In this study, information about Karabakh horses is given. Karabakh horses are one of the oldest breeds in the world. Its homeland is Karabakh Mountains. The most typical breeds of this species were grown in the Agdam horse breeding factory. This region is thought to be the breeding ground for Karabakh horses. However, since Aghdam is currently under Armenian occupation, all the horses on this farm were evacuated to the Aghjabadi area and settled in the Lambaran pastures. The main advantage of Karabakh horses is its tolerance and loyalty to its owner. The Karabakh khans protected these horses even after the addition of Karabakh to Russia. (The fact that the British bought 60 kittens from the Mahdiyulu Inn in 1823 showed the quality of the old horse at that time.) The invasion of Iran in 1826 greatly affected the equestrianism of Karabakh, but in the years that followed, the Karabakh genus retained its identity. At the Russian Exhibition in 1869, the Karabakh Stallions received the highest honor. He won the monkey - silver medal, the gavel - bronze medal and the orange - gold medal and was awarded to the state equestrian factories. The Karabakh breeds have also been successful in Europe. The Karabakh Horse, presented at an exhibition in Paris in 1867, surprised the audience with its beauty and body contours. He was awarded a large silver medal. This horse was priced around 3,500 francs.

Keywords: Karabakh Horses, Animal husbandry, Azerbaijan

22-S-2019

HİPERTANSİYON VE D VİTAMİNİ YETERSİZLİĞİ ARASINDAKİ İLİŞKİ

Fatma İBAOKURGİL*, Emin ŞENGÜL

Atatürk Üniversitesi Veteriner Fakültesi, Fizyoloji Anabilim Dalı Erzurum, TÜRKİYE
fatma.ardic@atauni.edu.tr , emin.sengul@atauni.edu.tr

ÖZET

D vitamini, hormon benzeri fonksiyonlara sahip olan bir grup steroldür. Yağda eriyen vitaminler grubunda yer alan D vitamini, bitkilerde ergokalsiferol (vitamin D2) ve hayvanlarda ise kolekalsiferol (vitamin D3) şeklinde bulunur. D vitamini, öncül maddesi olan 7-dehidrokolesterolden iki basamak halinde sentezlenir. Deride bulunan 7-dehidrokolesterolden güneş ışınlarının etkisiyle oluşan veya diyet ile alınan D vitamini (D3) önce karaciğerde 25 hidroksilaz enzimi ile 25 hidroksivitamin D [25(OH)D] formuna ardından böbreklerde 1 alfa hidroksilaz enzimi ile 1,25 dihidroksivitamin D [1,25$(OH)_2$D] formuna dönüşerek aktif form halini alır. 1,25$(OH)_2$ D, kalsiyumun bağırsaklardan ve böbreklerden emilimini artırarak, kan kalsiyum düzeyinin homeostazisini sağlar. Otoimmün hastalıklar, romatoid artrit, multipl skleroz, inflamatuar barsak hastalığı, diyabet, kanser, karaciğer, böbrek ve kardiyovasküler hastalıkların fizyopatolojisinde D vitamini yetersizliğinin rolü olduğu bilinmektedir. D vitamini yetersizliğinde ortaya çıkan hastalıklardan birisi de hipertansiyondur. Dünya genelinde önemli bir halk sağlığı sorunu olan hipertansiyonun, dünyada yetişkin popülasyonun yaklaşık olarak üçte birini etkilediği bilinmektedir. Hipertansiyonun oluşumunda genetik faktör ve beslenme, yaşam tarzı, egzersiz, sigara ve alkol kullanımı gibi çevresel faktörler rol oynamaktadır. Hipertansiyon oluşum sebepleri arasında D vitamini eksikliğinin yer aldığı bilinmektedir. D vitamini Renin Anjiyotensin Aldosteron Sistemi (RAAS)'ni inhibe edici ve endotel fonksiyonlarını iyileştirici etkileri ile kan basıncının düzenlenmesinde görev almaktadır. Bu derlemede, hipertansiyon ile D vitamini yetersizliği arasındaki ilişkinin açıklanması amaçlanmaktadır.

Anahtar Kelimeler: D vitamini, Hipertansiyon, Renin Anjiyotensin Aldosteron Sistemi.

22-S-2019

THE RELATIONSHIP BETWEEN VITAMIN D DEFICIENCY AND HYPERTENSION

Fatma İBAOKURGİL* Emin ŞENGÜL

Atatürk University Faculty of Veterinary Medicine Department of Physiology, Erzurum, TURKEY
fatma.ardic@atauni.edu.tr , emin.sengul@atauni.edu.tr

ABSTRACT

Vitamin D is a group of sterols with hormone-like functions. Vitamin D, which the fat-soluble vitamins group, is found as ergocalciferol (vitamin D2) in plants and cholecalciferol (vitamin D3) in animals. Vitamin D (D3) taken from the 7-dehydrocholesterol in the skin under the influence of sunlight or with diet is converted to 25 hydroxyvitamin D [25 (OH) D] form with 25 hydroxylase enzyme in the liver. Subsequently, it is converted to the 1,25 dihydroxyvitamin D [1,25 (OH) 2D] form with the enzyme 1 alpha hydroxylase in the kidneys and becomes the active form. 1,25 (OH) 2D increases the absorption of calcium from the intestines and kidneys, providing homeostasis of blood calcium levels. Vitamin D deficiency is known to play a role in the pathophysiology of autoimmune diseases, rheumatoid arthritis, multiple sclerosis, inflammatory bowel disease, diabetes, cancer, liver, kidney and cardiovascular diseases. One of the diseases that occur in vitamin D deficiency is hypertension. It is known that hypertension, which is a major public health problem worldwide, affects approximately one third of the adult population in the world. Genetic factors and environmental factors such as nutrition, lifestyle, exercise, smoking and alcohol use plays a role in the formation of hypertension. It is known that vitamin D deficiency is among the causes of hypertension. Vitamin D plays a role in regulating blood pressure with its effects on inhibiting Renin Angiotensin Aldosterone System (RAAS) and improving endothelial function. In this review, we aimed to explain the relationship between hypertension and vitamin D deficiency.

Keywords: Vitamin D, Hypertension, Renin Angiotensin Aldosterone System.

23-S-2019

KÖPEKLERDE AĞRI YÖNETİMİ

Burak GÜMÜRÇİNLER[1*], Uğur ERSÖZ[2], Sıtkıcan OKUR[2] , Mümin Gökhan ŞENOCAK[2], Latif Emrah YANMAZ[2]

[1] İstanbul Büyükşehir Belediyesi Kısırkaya Sahipsiz Hayvan Geçici Bakımevi ve Bahçeli Yaşam Alanı İstanbul/TÜRKİYE

bgumurcinler @gmail.com

[2]Atatürk Üniversitesi Veteriner Fakültesi Cerrahi ABD Erzurum/TÜRKİYE

ugur.ersoz@atauni.edu.tr, sitkican.okur@atauni.edu.tr, mgsenocak@atauni.edu.tr, latifemrahyanmaz@gmail.com

ÖZET

Ağrı yönetimi beşeri hekimlikte olduğu gibi veteriner hekimlikte de temel konulardan biridir. Doğru yapılacak bir ağrı yönetimi hayvanın hissettiği ağrıyı hafifletir, operasyon başarısını arttırır, yaşam standardını yükseltir ve hasta–hekim–hayvan sahibi ilişkisini güçlendirir. Ağrının değerlendirilmesi ve erken müdahalesi sürekli bir gözlem gerektirirken, yönetimi farmakolojik ya da farmakolojik olmayan konuları içerir. Köpeklerin davranışları ağrının varlığını veya tipini belirlemede veteriner hekimler için en önemli belirteçtir. Ağrının tanınması, seyrinin izlenmesi ve korunması hasta sahibinin de dahil olduğu bir ekip çalışmasıyla kolaylıkla çözülebilir. Postoperatif ağrının kesin bir ölçütü yoktur fakat ağrının hafifletilmesi için destekleyici uygulamalar yapılabilir. Ağrı yönetimi için yapılan medikal uygulamalari, opoidler, non-steroid antienflamatuar ilaçlar, lokal anestezikler, α-2 adrenerjik agonistler, trisiklik antidepresanlar, selektif seratonin geri alım inhibitörleri ilaç gruplarının yanı sıra maropitant, bifosfonat , tramadol, gabapentin, amantadin , kortikosteroidler, polisülfat glikoaminoglikanlar ve oral destekleyici besinler kullanılmaktadır. Destekleyici tedavi ya medikal tedaviye ek olarak ya da medikal tedavinin istenmediği durumlarda tercih edilmektedir. Destekleyici tedavi yöntemleri ağırlık kontrolü, akupuntur, rehabilitasyon, termal modifikasyon, çevresel modifikasyon, homeopati, nazik taşıma yöntemlerini ve kiropratik tedavi içermektedir. Bu derleme köpeklerde ağrının yönetime katkıda bulunan, yaşam standartını arttıran ve postoperatif komplikasyonların prevanlansını azaltan bilgileri bir araya toplamayı amaçlamıştır.

Anahtar Kelimeler: Hiperestezi, Allodini, Akupuntur, Homeopati, Non-steroid antienflamatuar, Rehabilitasyon, Kiropratik tedavi

23-S-2019

PAIN MANAGEMENT IN DOGS

Burak GÜMÜRÇİNLER[1*], Uğur ERSÖZ[2], Sıtkıcan OKUR[2] , Mümin Gökhan ŞENOCAK[2], Latif Emrah YANMAZ[2]

[1] İstanbul Metropolitan Municipality Kısırkaya Animal Shelter İstanbul/TURKEY
bgumurcinler @gmail.com
[2] Atatürk University Veterinary Faculty Department of Surgery Erzurum/ TURKEY
ugur.ersoz@atauni.edu.tr, sitkican.okur@atauni.edu.tr, mgsenocak@atauni.edu.tr,
latifemrahyanmaz@gmail.com

ABSTRACT

Pain management is one of the basic issues both veterinary medicine and human medicine. Appropriate pain management recovers pain in which animals are feeling, increases surgical success, comes up in the world, and develops the relationship between the patient and the veterinarian. The pain assessment requires continuous observation, while its management includes pharmacological or non-pharmacological methods. Dog behaviours are the most important marker for veterinarians in determining the presence or type of pain. A collaborative work involving the cat and dog owners is critical to the recognition, monitoring, and protection of pain. There is no definite criterion for postoperative pain, but supportive measures can be taken for the control of all types of pain. Medical applications for pain management include opoids, non-steroidal anti-inflammatory drugs, local anesthetics, α-2 adrenergic agonists, tricyclic antidepressant, selective seratonin reuptake inhibitors, as well as maropitant, bisphosphonate, tramadol, gabapentin, amantadine, corticosteroids, polysulfate glycoaminoglycans and oral supplements are used. Supportive care has been preferred either drug administration or unnecessary cases for medical treatment. Supportive care methods include weight control, acupuncture, rehabilitation, thermal modification, environmental modification, homeopathy, gentle handling, and chiropractic treatment. This study aims that contributes to the management of pain, comes up in the world and reduces the prevalence of postoperative complications in dogs.

Keywords: Hyperesthesia, Allodini, Acupuncture, Homeopaty, Non-steroid anti-inflammatory drugs, Rehabilitation, Chiropratic care

24-S-2019

KÖPEKLERDE TOTAL İNTRAVENÖZ ANESTEZİ

Deniz ŞAHİN[1*], Uğur ERSÖZ[2], Sıtkıcan OKUR[2], Mümin Gökhan ŞENOCAK[2], Latif Emrah YANMAZ [2]

[1]Gümüşhane Üniversitesi Şiran Mustafa Beyaz Meslek Yüksekokulu Gümüşhane/TÜRKİYE
denizsahin@gumushane.edu.tr
[2]Atatürk Üniversitesi Veteriner Fakültesi Cerrahi Anabilim Dalı Erzurum/TÜRKİYE
uğur.ersoz@atauni.edu.tr, sitkican.okur@atauni.edu.tr, mgsenocak@atauni.edu.tr, emrah.yanmaz@atauni.edu.tr,

ÖZET

Veteriner Hekimlik alanında anestezi, insan hekimliğindeki ilerlemeleri yakalayamamıştır. Kliniklerde ve hatta çok modern hastanelerde bile standart birkaç etken madde üzerinden anestezi sağlanmaya çalışılmaktadır. Uzun süren operasyonlar için inhalasyon anestezisi diğer anestezik maddelerin yerini son 10 yılda almaya başlamıştır. İnhalasyon anestezisinin sağladığı anestezi derinliğinin kolay ayarlanması, anestezi süresinin uzatılabilmesi, uyanmanın kolay ve endişesiz olması, hastanın operasyon başlangıcından uyanma evresine kadar solunumunun takip edilebilmesi gibi avantajlar haricinde belirgin dezavantajları vardır. Bu dezavantajlar toksik etkileri, tekrarlanan uygulamalarının sakıncalı olması, ortam havasını kirletilmesi olarak sıralanabilir. Bu bakımdan büyük ve uzun süreli cerrahi girişimlerde de intravenöz anestezi uygulaması yaygınlaşmaktadır. Buna bağlı olarak köpeklerde güvenilir bir enjektabl anestezi yöntemine de ihtiyaç duyulmaktadır. İnhalasyon anestezi cihazının maliyetli olması Total intravenöz anestezi (Tiva) uygulamasını daha popüler hale getirmeye başlamıştır. Tiva terimi anestezik maddelerin belirli bir sürede ve belirli hacimlerde damar içi uygulanmasını içermektedir. Tiva anestezi indüksiyonu ve idamesinde yaygın olarak propofolün kullanıldığı bir tekniktir. Propofol ile anestezi indüksiyonu diğer indüksiyon ajanları ile karşılaştırıldığında hem güvenilir hem de hızlı bir indüksiyon sağlamaktadır. Propofol özellikle durumu kritik hastalarda tercih edilen bir ajan olarak göze çarpmaktadır. Benzodiazepin, opioid, tranklizan ve dissosiyatiflerle kombinasyon şeklinde kullanılabilmektedir. Porpofol'ün analjezik etkinliği olmadığından ketamin veya opioid grubu ilaçlarla birlikte verilebilir. Bu derlemede, son yıllarda yaygın olarak kullanılmaya başlanan Tiva uygulama tekniği, ilaç kombinasyonları, tekniğin avantajları ve dezavantajları hakkında detaylı bilgiler vermeyi amaçladı.

Anahtar Kelimeler: İndüksiyon, Propofol, Tiva

24-S-2019

TOTAL INTRAVENOUS ANESTHESIA IN DOGS

Deniz ŞAHİN[1]*, Uğur ERSÖZ[2], Sıtkıcan OKUR[2], Mümin Gökhan ŞENOCAK[2], Latif Emrah YANMAZ [2]

[1]Gumushane University of Siran Mustafa Beyaz Vocational High School Gumushane/TURKEY
denizsahin@gumushane.edu.tr
[2]Atatürk University Faculty of Veterinary Medicine, Department of Surgery Erzurum/TÜRKİYE
uğur.ersoz@atauni.edu.tr, sitkican.okur@atauni.edu.tr, mgsenocak@atauni.edu.tr, emrah.yanmaz@atauni.edu.tr,

ABSTRACT

In the field of veterinary medicine, anesthesia failed to capture progress in human medicine. In clinics and to even modern hospitals, anesthesia is tired to be provided through several standard active substances. For long-term operations, inhalation anesthesia has begun to replace other anesthetic agents in the last 10 years. Inhalation anesthesia has significant disadvantages except advantages such as easy adjustment of the depth of anesthesia, prolongation of anesthesia time, easy and worry-free waking monitoring of the patient's breathing from the beginning of the operation to the awakening phase. These disadvantages can be listed as toxic effects, repeated applications being objectionable, polluting the ambient air. In this respect, intravenous anesthesia is becoming more common in large and long-term surgical procedures. Therefore, there is a need for a reliable injectable anesthesia method in dogs. The cost of inhalation anesthesia device has started to make Total intravenous anesthesia (Tiva) more popular. The term tiva includes intravenous administration of anesthesic agents over a period and at certain volumes. Tiva is technique where propofol is widely used for induction a maintenance of anesthesia. The induction of anesthesia with propofol provides both reliable and rapid induction compared with other induction agents. Propofol stands out as a preferred agent especially in critically ill patients. Benzodiazepine may be used in combination with opioids, tranclizants and dissociative. Since propofol does not have analgesic activity, it can be given with ketamine or opioid drugs. In this review, it is aimed to give detailed information about Tiva application technique, drug combinations, advantages and disadvantages of the technique which has been widely used in recent years.

Keywords: Induction, Propofol, Tiva

25-S-2019

FELINE ALFAHERPESVIRUS-1'E YÖNELIK MOLEKÜLER VİROLOJİK BİR ÇALIŞMA

Mehmet Özkan TIMURKAN[1*], Latif Emrah YANMAZ[2], Hakan AYDIN[1], Uğur ERSÖZ[2]

[1]Atatürk Üniversitesi Veteriner Fakültesi Viroloji Anabilim Dalı, Erzurum, TÜRKİYE
motimurkan@atauni.edu.tr, hakanayd@atauni.edu.tr
[2]Atatürk Üniversitesi Veteriner Fakültesi Cerrahi Anabilim Dalı, Erzurum, TÜRKİYE
emrah.yanmaz@atauni.edu.tr, ugur.ersoz@atauni.edu.tr

ÖZET

Kedilerin Respiratorik Hastalıkları (Feline Respiratory Disease-FRD), dünya genelinde kedilerde yaygın olarak hekimlik ve bir hayvan refahı sorunudur. Feline alfaherpesvirus 1 (FeHV-1) ve Feline calicivirus (FCV) kedilerde solunum hastalıklarının ana patojenlerinden biridir. FCV, *Vesivirus* cinsinde, *Caliciviridae* ailesine ait bir virustur. Üç açık okuma çerçevesini [ORF'ler] kodlayan küçük, tek sarmallı, pozitif-polariteli bir RNA genomu vardır. FCV'lerin tek bir serotipi bulunur. FCV'nin neden olduğu klinik hastalık tipik olarak hafif solunum ve konjonktival bulguları ile oral ülserasyonlarla karakterizedir. FeHV-1, diğer adıyla kedilerin viral rinotrakeitisi (FVR), *Alphaherpesvirinae* alt ailesindeki *Varicellovirus* cinsinin bir üyesi olan bir DNA virusudur. Bu virusun sadece bir serotipi vardır. FeHV-1'de sinir gangliyonlarında latentlik oluşturma özelliği mevcuttur. Bu nedenle, klinik olarak semptom göstermeyen kediler, özellikle stres sonrası, virus reaktive olarak taşıdıkları virusu saçabilirler. FeHV-1'in semptomları genelde; depresyon, hapşırma, seröz oküler ve burun akıntılarıdır. Bu çalışmada, FRD bulguları olan bir kediden orofarengeal, konjonktival swablar ve kan örneği alındı. FeHV-1 ve FCV enfeksiyonunu varlığını belirlemek için polimeraz zincir reaksiyonu (PCR) ve ters transkripsiyon (RT) PCR kullanıldı. PCR ve RT-PCR analizi sonucu FCV nükleik asidi (genomu) saptanamadı ve örneklerin negatif olduğu belirlendi. Ancak yapılan analizler sonucunda FeHV-1 açısından pozitif sonuç elde edildi. Çalışmaya konu olan kedinin klinik bulguları arasında stomatitis, gingivitis, korneal ülser, korneal ödem ve korneal vaskülarizasyon tespit edildi. Laboratuvar tanısı moleküler düzeyde yapıldı ve bu durum daha önce Türkiye'den bildirilen çalışmalarla tutarlılık gösterdi. Yapılan çalışma için literatürler incelendiğinde; bu çalışma, Türkiye'nin Erzurum ilinde FeHV-1 üzerine yapılan ilk moleküler çalışma olarak karşımıza çıkmaktadır. Ülkemizde bu alanda yapılan çeşitli çalışmalar irdelendiğinde, bu enfeksiyonun özellikle toplu/kalabalık barındırılma yapılan yerler için oldukça risk teşkil ettiği görülmüştür. Yeterli önlemler alınmadığı taktirde, latent enfeksiyona bağlı olarak kedilerde FeHV-1 prevalansının, her yıl ve Türkiye'nin farklı coğrafi bölgelerinde artmaya devam edeceğini düşünüyoruz.

Anahtar Kelimeler: Feline herpesvirus 1, moleküler karakterizasyon, Türkiye

25-S-2019

A MOLECULAR VIROLOGICAL STUDY ON FELINE ALFAHERPESVIRUS-1 INFECTION

Mehmet Ozkan TIMURKAN[1*], Latif Emrah YANMAZ[2], Hakan AYDIN[1], Uğur ERSÖZ[2]

[1]Department of Virology Faculty of Veterinary Medicine, Atatürk University, Erzurum, TURKEY
motimurkan@atauni.edu.tr, hakanayd@atauni.edu.tr
[2]Department of Surgery Faculty of Veterinary Medicine, Atatürk University, Erzurum, TURKEY
emrah.yanmaz@atauni.edu.tr, ugur.ersoz@atauni.edu.tr

ABSTRACT

Feline Respiratory Diseases (FRD) are common clinical and animal welfare problem in cats throughout the world. Feline alphaherpesvirus 1 (FHV-1) and Feline calicivirus (FCV) are the main pathogens of respiratory diseases in cats. FCV is a virus that belongs to the *Vesivirus* genus and the *Caliciviridae* family. It has a small, single-stranded, positive-sense RNA genome that encodes three open reading frames [ORFs]. FCV isolates belong to a single serotype. Clinical disease caused by FCV is typically characterized by oral ulcerations with or without mild respiratory and conjunctival signs. FHV-1 is the agent of feline viral rhinotracheitis (FVR). It is a DNA virus that is a member of the *Varicellovirus* genus in the *Alphaherpesvirinae* subfamily. Only one serotype of this virus exists, and like other alphaherpesvirus, FHV-1 induces latency in nervous ganglions. Thus, clinically recovered cats are carriers that undergo periodic episodes of virus reactivation, particularly after stress. Infections, symptoms include the following: depression, sneezing and serous ocular and nasal discharges. In this study, oropharyngeal and conjunctival swabs and blood sample were taken in a cat with clinical signs of FRD. Polymerase chain reaction (PCR) and Reverse transcription (RT)-PCR were used in this case to determine the FHV-1 and FCV infection. The result of PCR analysis revealed that FCV was negative, however, FHV-1 was positive. Clinical findings of this cat included stomatitis, gingivitis, corneal ulcer, corneal edema and corneal vascularization. Laboratory diagnosis was made molecular level. This study was consistent with studies previously reported from Turkey. This is the first molecular study on FHV-1 in Erzurum province of Turkey. When compared with the studies carried out at provincial level in our country, it is seen that this infection is highly risky especially for the places where crowd/intensive housing is performed. If adequate measures are not taken in cats, depending on the prevalence of latent infection of FHV-1, we think that it will continue to increase prevalance in different geographic regions of Turkey.

Keywords: Feline herpesvirus 1, molecular characterization, Turkey

26-S-2019

BOVİNE PAPÜLER STOMATİTİSİN TESPİTİ: TÜRKİYE'DEN İLK MOLEKÜLER KARAKTERİZASYON ÇALIŞMASI

Mehmet Ozkan TIMURKAN[1*], Akın KIRBAS[2], Hakan AYDIN[1], Kerim Emre YANAR[2], Ömer AYDIN[2]

[1]Atatürk Üniversitesi Veteriner Fakültesi Viroloji Anabilim Dalı, Erzurum, TÜRKİYE
motimurkan@atauni.edu.tr, hakanayd@atauni.edu.tr
[2]Atatürk Üniversitesi Veteriner Fakültesi İç Hastalıkları Anabilim Dalı, Erzurum, TÜRKİYE
akirbas@atauni.edu.tr, emre.yanar@atauni.edu.tr, omer.aydin@atauni.edu.tr

ÖZET

Sığırların papüler stomatit virüsü (Bovine Papular Stomatitis Virus - BPSV), *Poxviridae* ailesinde *Parapoxvirus* cinsinde bulunmaktadır. Bu virus sığırların mermesinde, dudaklarında dudak iç kısımlarında, ağız mukozasında papüler ve erozif lezyonlarla (ağrılı kırmızımsı papüller, ülserler ve sert proliferative deri lezyonları) karakterize bir enfeksiyon oluşturur. Ayrıca bu enfeksiyon zoonotik karakterdedir. Tüm ruminant yaş gruplarına bulaşabilme özelliği olan virusun sıklıkla insanlara bulaştığı da bildirilmiştir. Bu raporda, Türkiye'nin doğusundaki Erzurum ilinde iki buzağıyı etkileyen BPSV enfeksiyonunun tespiti ve tespit edilen virusun moleküler olarak karakterizasyonu amaçlanmıştır. BPSV'a ait viral DNA lezyonlardan ve oral swablardan ekstrakte edildi. Polimeraz zincir reaksiyonu (PCR), BPSV'nin kısmi B2L genine yönelik pan-parapoksvirus primerleri kullanılarak gerçekleştirildi ve yaklaşık 590-bp PCR ürünü elde edildi. Çalışmamızdaki BPSV suşlarının sekans sonuçlarına göre, GenBank BPSV suşları ile % 99.6 - 95.6, Pseudocowpox virus suşları ile % 84.7 - 83.6 ve Orf virus suşları ile % 83.6 - 82.1 oranında nükleotidlerin benzerliklerini göstermiştir. Bovine Papular Stomatitis Virus genomunun kısmi B2L geni sekansına dayanan filogenetik haritada çalışmada bulunan tüm BPSV izolatları, BPSV referans suşları ile aynı yerde kümelendiği tespit edildi. Bugüne kadar yapılan parapoxvirüslerin klinik vakaları (BPSV, Pseudocowpox ve Orf virüsü) daha önce bildirilmiş olsa da, bu çalışma Türkiye'de BPSV'nin ilk kez moleküler karakterizasyonunu ortaya koymaktadır. Bu bulgular, etkili kontrol stratejileri tasarlamak için BPSV yayılımını ve evrimini değerlendirmek için daha ayrıntılı ve daha sistemik yaklaşımlara olan ihtiyacı vurgulamaktadır.

Anahtar Kelimeler: Bovine papüller stomatitis, moleküler karakterizasyon, Türkiye

26-S-2019

FIRST MOLECULAR CHARACTERIZATION OF BOVINE PAPULAR STOMATITIS VIRUS IN TURKEY

Mehmet Ozkan TIMURKAN[1*], Akın KIRBAS[2], Hakan AYDIN[1], Kerim Emre YANAR[2], Ömer AYDIN[2]

[1]Department of Virology, Faculty of Veterinary Medicine, Atatürk University, Erzurum, TURKEY
motimurkan@atauni.edu.tr, hakanayd@atauni.edu.tr
[2]Department of Internal Medicine, Faculty of Veterinary Medicine, Atatürk University, Erzurum, TURKEY
akirbas@atauni.edu.tr, emre.yanar@atauni.edu.tr, omer.aydin@atauni.edu.tr

ABSTRACT

Bovine papular stomatitis virus (BPSV) is a parapoxvirus belongs to the family *Poxviridae* associated with papular and erosive lesions (painful reddish papules, ulcers, and scabby proliferative) on the muzzle, lips, and oral mucosa of cattle and also zoonotic disease. Although affects all age groups of ruminant, the infection is frequently transmitted to human beings. The present report describes BPSV infection affecting two calves in Erzurum province, Eastern Turkey and molecular characterization of the detected virus. Viral DNA was extracted from lesions and oral swabs. Polymerase chain reaction was performed using a set of pan-parapoxvirus primers for the partial B2L gene of BPSV and obtained approximately 590-bp PCR product. The sequencing results of BPSV study strains showed that nucleotides similarities of 99.6-95.6% with GenBank BPSV strains, 84.7-83.6% with Pseudocowpox virus strains and 83.6-82.1% with Orf virus strains. A phylogenetic tree based on the partial B2L sequence was constructed, showing that the virus clustered with BPSV isolates. Although clinical cases of parapoxviruses (BPSV, Pseudocowpox, and Orf virus) have been previously reported, the present study reveals first time molecular characterization of the BPSV in Turkey. This evidence emphasizes the need for further detailed and more systemic approaches to evaluate BPSV spread and evolution in order to design effective control strategies and zoonotic potential.

Keywords: Bovine papular stomatitis virus, molecular characterization, Turkey

27-S-2019

KURBAN BAYRAMI HASTALIĞI: OVINE GAMMAHERPESVIRUS-2'NİN MOLEKÜLER KARAKTERİZASYONU

Mehmet Ozkan TIMURKAN[1*], Nergis ULAŞ[2], Hakan AYDIN[1], Şükrü DEĞIRMENÇAY[2]

[1]Atatürk Üniversitesi Veteriner Fakültesi Viroloji Anabilim Dalı, Erzurum, TÜRKİYE
motimurkan@atauni.edu.tr, hakanayd@atauni.edu.tr
[2]Atatürk Üniversitesi Veteriner Fakültesi İç Hastalıkları Anabilim Dalı, Erzurum, TÜRKİYE
nergisulas@gmail.com , s.degirmencay@atauni.edu.tr

ÖZET

Ovine herpesvirus-2 (OvHV-2), *Macavirus* cinsine ait olan ve dünyadaki koyunlarda endemik bir gamma-herpes virusudur. Virus koyunları subklinik veya non-klinik olarak enfekte eder, ancak büyükbaş hayvanlara bulaştığında, sıklıkla ölümcül lenfoproliferatif hastalık olan malignant kataral ateşi (Malignant Catarrhal Fever – MCF) yada Coriza Gangrenoza Bovum (CGB) adıyla bilinen hastalığı oluşturur. Sığır ve koyunların bir arada tutulması veya yetiştirilmesi hastalığın patogenezi açısından önem arzeder. Müslüman ülkelerde (Türkiye gibi), Kurban Bayramı her yıl kutlamaktadır. Bayram süresince, hayvan pazarı olarak belirlenen bölgelerde sığırlar ve koyunlar uzun bir süre bir arada tutulmaktadır. Dolayısıyla virusun taşıyıcısı olan koyundan sığıra geçiş olabilmekte ve enfeksiyon başlayabilmektedir. 2017 yılında Kurban Bayramını müteakip iki ay sonra, MCF şüpheli sığırlardan (2 yaşında, erkek) alınan örnekler laboratuvarımıza gönderildi. Herpes virusların kısmi tegument proteini geni için primerler kullanılarak kan ve oküler swab örneklerinde PCR ile MCF virus genom varlığı araştırıldı ve yaklaşık 380-bp pozitif PCR amplikonu ile doğrulandı. Kısmi tegument proteini gen sekansına dayanan bir filogenetik harita oluşturuldu. Yapılan filogenetik analizde gen bankasınan alına suşlar 2 küme oluşturdu. Birinci küme Hindistan, Mısır, Irak suşları, ikinci küme ise Almanya, Kanada, Brezilya, Norveç, Güney Afrika ve daha önce Türk suşlarının olduğu kümedir. İlginç olarak bu çalışmadaki suşlar birinci grupta yer aldı. Bu çalışma ile, ilk kez, Erzurum ilinde (Doğu Anadolu) sığırlarda OvHV-2 moleküler karakterizasyonunu ortaya koymuştur. Yeni soru şudur: Bu hastalık ülkemizdeki her kurban bayramı sonrasında tetiklenecek mi?

Anahtar Kelimeler: Ovine Herpesvirus-2, moleküler karakterizasyon, Türkiye

27-S-2019

SACRIFICE FEAST DISEASE: MOLECULAR CHARACTERISATION OF OVINE GAMMAHERPESVIRUS-2

Mehmet Ozkan TIMURKAN[1*], Nergis ULAŞ[2], Hakan AYDIN[1], Şükrü DEĞIRMENÇAY[2]

[1]Department of Virology, Faculty of Veterinary Medicine, Atatürk University, Erzurum, TURKEY
motimurkan@atauni.edu.tr, hakanayd@atauni.edu.tr
[2]Department of Internal Medicine, Faculty of Veterinary Medicine, Atatürk University, Erzurum, TURKEY
nergisulas@gmail.com , s.degirmencay@atauni.edu.tr

ABSTRACT

Ovine Herpesvirus-2 (OvHV-2) is a gamma-herpesvirus that belongs to genus *Macavirus,* and endemic in sheep throughout the world. The virus infects sheep sub-clinically but when it transmitted to cattle, induces malignant catarrhal fever (MCF) which is frequently fatal lymphoproliferative disease. It is important to keep cattle and sheep together in the pathogenesis of the disease. Muslim countries (such as Turkey), the Feast of Sacrifice is celebrated every year. During the festival time, keep all animals in the same regions together for 4 days. It is always possible to occur MCF disease after the festival. Two months after the Feast of Sacrifice celebration in 2017, MCF suspect cattle (2 years old, male) was brought to our hospital in Erzurum, Turkey. We investigated the MCF presence by PCR in blood and ocular swabs samples using an ovine herpesvirus-2 primers for the partial tegument protein gene and approximately 380-bp positive amplicon was characterized. A phylogenetic tree based on the partial tegument protein gene sequence was constructed, showing that the virus clustered 2 branches in all OvHV-2 strains. The result revealed that the study strain more similar on nucleotide level with India, Egypt, Iraq strains than Germany, Canada, Brazil, Norway, South Africa and previously reported Turkish strains. This study was revealed for the first time OvHV-2 molecular characterization in a cattle in Erzurum province (Eastern Anatolia) of Turkey. The new question is: Will this disease be triggered after every sacrifice feast in our country?

Keywords: Ovine Herpesvirus-2, molecular characterization, Turkey

28-S-2019

İNSAN-HAYVAN İLİŞKİSİ: İNSAN SAĞLIĞINDA HAYVANLARIN ROLÜ

Nergis ULAŞ[1]*, Ömer AYDIN[1], Sümeyye BAYSAL[1], Hüseyin ALTIN[2]

[1]Atatürk Üniversitesi Veteriner Fakültesi, İç Hastalıkları Anabilim Dalı, Erzurum, TÜRKİYE

nergisulas@gmail.com, omer-aydin1609@hotmail.com, summm74@gmail.com

[2]Atatürk Üniversitesi Veteriner Fakültesi, Erzurum, TÜRKİYE

huseyinaltin@gmail.com

ÖZET

Son yıllarda yapılan çalışmalar hayvanlarla etkileşimin fizyolojik, psikolojik ve sosyal faydalarını ve hayvan destekli programların çok çeşitli ortamlarda terapötik potansiyelini doğrulamaktadır. Toplumda artan belirsizlik ve şiddet dünyasında ve yalnız yaşamın yaygınlığının artmasına yönelik bir eğilimde, ev hayvanları, birçok insanın hayatında, arkadaşlık sağlayarak daha önemli bir rol oynayacaktır. 1980'lerde yapılan araştırmalar hayvan sahipliğinin insan sağlığı üzerinde olumlu yararları olabileceği görüşünü yaygınlaştırmıştır. Hayvan sahipliği ile astım, depresyon, otizm ve kanser gibi hastalıklarla insan sağlığı arasındaki mevcut ilişkiyi gösteren çok sayıda kanıt bulunmaktadır. Evcil hayvan sahibi olmanın avantajları, miyokard enfarktüsünden daha yüksek sağ kalım oranları, yaşamın ilk yılında evcil hayvan alerjenlerine maruz kalan çocuklarda astım ve alerjik rinit riskinin azalması, kardiyovasküler hastalık risklerinin azalması ve yaşlı insanların toplumda daha iyi fiziksel ve psikolojik refaha sahip olması olarak değerlendirilmektedir. Bazı araştırmacılar evcil hayvan sahipliğinin kardiyovasküler hastalıklar üzerinde hiçbir faydalı etkisi bulunmadığını tespit etmiştir. Ancak, evcil hayvan sahipliği ve kardiyovasküler hastalıklar arasındaki ilişkiyi araştıran az sayıda çalışma vardır. Tersi yönde yapılan birçok araştırmada evcil hayvan sahipliğinin özellikle de köpek beslemenin, kardiyovasküler hastalık riskinin azaltılması için yeni bir yol sağlayabileceği bildirilmektedir. Bunlar dışında hayvan destekli tedavinin, kaygının büyük ölçüde azalmasına neden olarak hasta ve terapistlerin motivasyonunu artırabilecek ilave bir terapötik fayda sunabileceği, psikolojik- eğitim amaçlı, saldırganlığın azaltılması, psikiyatrik durumlar (hafif veya orta dereceli otizm, yaşlı bireylerde depresyon semptomlarının tedavisi ve önlenmesinde, anksiyete) ve tıbbi müdahalelerde (arteryel hipertansiyon, kardiyopatiler, kronik kas-sinir sistemi hastalıkları, farklı motor bozuklukların tedavisi ve rehabilitasyonu) faydalı olabileceği bildirilmektedir.

Bu çalışmada evcil hayvan sahipliği ile insan sağlığı arasındaki bağlantılar ve evcil hayvanların insanların yaşamlarındaki rolü anlatılacaktır.

Anahtar Kelimeler: Hayvan sahipliği, Hayvan destekli terapi, İnsan sağlığı

28-S-2019

HUMAN-ANIMAL RELATIONSHIP: THE ROLE OF ANIMALS IN HUMAN HEALTH

Nergis ULAŞ[1]*, Ömer AYDIN[1], Sümeyye BAYSAL[1], Hüseyin ALTIN[2]

[1]Department of Internal Medicine, Faculty of Veterinary Medicine, Atatürk University, Erzurum, TURKEY

nergisulas@gmail.com, omer-aydin1609@hotmail.com, summm74@gmail.com

[2] Faculty of Veterinary Medicine, Atatürk University, Erzurum, TURKEY

huseyinaltin@gmail.com

ABSTRACT

Recent studies confirm the physiological, psychological and social benefits of interaction with animals and the therapeutic potential of animal-supported programs in a wide variety of fields. In a world of increasing uncertainty and violence in society and a tendency to increase the prevalence of life alone, pets will play a more important role in the lives of many people by making friendship. Researches in the 1980s has shown that pet ownership can have positive benefits on human health. There is a great deal of evidence showing the current relationship between animal ownership and human health, such as asthma, depression, autism and cancer. Advantages of having a pet are higher survival rates than myocardial infarction, reduced risk of asthma and allergic rhinitis in children exposed to pet allergens in the first year of life, reduced the risk of cardiovascular disease, and better physical and psychological well-being of older people at society. Some researchers have found that pet ownership has no beneficial effect on cardiovascular diseases. However, there are few studies investigating the relationship between pet ownership and cardiovascular disease. Many studies conducted in the opposite direction have reported that pet ownership, especially dog ownership, can provide a new way to reduce the risk of cardiovascular disease. Furthermore, animal-assisted therapy may provide an additional therapeutic benefit that can greatly reduce anxiety and increase the motivation of patients and therapists, psychological-educational purposes, reduction of aggression, psychiatric conditions (mild or moderate autism, and treatment of depression symptoms in elderly individuals, anxiety) and medical interventions (arterial hypertension, cardiopathies, chronic muscle-nervous system diseases, treatment and rehabilitation of different motor disorders).

In this study, the relationship between pet ownership and human health and the role of pets in human lives will be explained.

Keywords: Animal ownership, Animal assisted therapy, Human health

29-S-2019

DÜNYA VE TÜRKİYE'DE YUMURTACI TAVUKLARIN YUMURTA ÜRETİMİNE GENEL BİR BAKIŞ

Muhammed Serkan SEVİM[1*], Fatih YILDIRIM[2]

[1]Atatürk Üniversitesi, Veteriner Fakültesi, Hayvan Besleme ve Beslenme Hastalıkları Anabilim Dalı, Erzurum, TÜRKİYE
mserkansevim@hotmail.com
[2]Atatürk Üniversitesi, Veteriner Fakültesi, Zootekni Anabilim Dalı, Erzurum, TÜRKİYE
fatihyildirim@atauni.edu.tr

ÖZET

Bu araştırmanın amacı, insanları tüketimi açısından büyük öneme sahip olan yumurtanın üretimi hakkında durum değerlendirmesi yapmaktır. Beslenme ve gıda bilimindeki son gelişmeler, gıdaların bireyin besin madde ihtiyacını karşılamasının yanı sıra çeşitli vücut fonksiyonlarının düzenlenmesinde ve bazı hastalıkların önlenmesinde de etkili olduğunu göstermiştir. Besin içeriği açısından değerli bir protein kaynağı olan yumurta, insanoğlunun sağlıklı beslenmesinde önemli bir role sahiptir. Bu nedenle artan dünya nüfusu, sosyo-ekonomik yönden kolay ulaşılabilir olan yumurtanın üretimindeki önemini arttırmaktadır. Kıtasal olarak yumurta üretiminde son yıllarda Asya Kıtası, ülkesel olarak ise Çin yumurta üretiminde ön plana çıkmıştır. Türkiye'de ise 2000'li yıllardan itibaren yumurta üretimi önemli oranda artış göstermiştir. Bu artış Türkiye'de yumurtanın ihracatı olumlu yönde etkilemiş ve 2018 yılında yumurtanın ihracatı 430 milyon Dolar seviyelerine yükselmiştir. Özellikle ihracatta Türkiye'nin komşu sınır ülkesi olan Irak, yumurtanın toplam ihracatında yaklaşık %70'inin yapıldığı ülkedir. Dünya çapındaki yumurta ihracatından elde edilen para yönünden ülkeler incelendiğinde ise Hollanda lider ülke olarak görülmektedir. Ancak, yumurtanın üretiminde bu artış bazı mali yüklerinde değerlendirilmesini ön plana çıkarmıştır. Özellikle üretimde büyük bir mali paya sahip olan yem masrafları, son yıllarda dikkat çekici seviyelere ulaşmıştır. Bu durum, üretim maliyetleri ile yumurta satış fiyatlarında dikkat çekici seviyelerde artmıştır. Sonuç olarak, yumurta üretimi yapılırken ülkelerin ekonomik, sosyal ve mali yönleri göz önünde bulundurularak üretim planlaması yapması gerekmektedir.

Anahtar Kelimeler: Dünya, Üretim, Yumurta.

29-S-2019

AN OVERVIEW ON EGG PRODUCTION OF LAYING HENS IN THE WORLD AND IN TURKEY

Muhammed Serkan SEVİM[1*], Fatih YILDIRIM[2]

[1]Atatürk University, Faculty of Veterinary, Department of Animal Nutrition and Nutritonal Diseases, Erzurum, TURKEY
mserkansevim@hotmail.com
[2]Atatürk University, Faculty of Veterinary, Department of Animal Science, Erzurum, TURKEY
fatihyildirim@atauni.edu.tr

ABSTRACT

The aim of this study is to evaluate the situation of egg production which is of great importance for human consumption. Recent advances in nutrition and food science have shown that foods meet the individual's nutritional needs as well as regulating various body functions and preventing certain diseases. Egg, which is a valuable source of protein in terms of nutrient content, has an important role in the healthy nutrition of human beings. Therefore, the increasing world population increases the importance of egg production which is easily accessible in socio-economic terms. In recent years, continent egg production has come to the forefront in Asian continent and nationally China egg production. Beginning in the 2000s while egg production has increased significantly in Turkey. This has a positive effect on the increase in Turkey's exports eggs and egg exports in 2018 increased to 430 million dollars. In particular, countries which borders Iraq, Turkey's exports in the total exports of the country where the egg is approximately 60%. When the countries in terms of money obtained from the export of eggs worldwide are examined, the Netherlands is seen as the leading country. However, this increase in egg production has made it possible to evaluate some financial burdens. Feed costs, which have a large financial share in production, have reached remarkable levels in recent years. This increased production costs and egg sales prices remarkably. As a result, when producing eggs, countries should make production planning considering their economic, social and financial aspects.

Keywords: World, Production, Egg.

30-S-2019

NİFEDİPİN VE METFORMİN'İN HT29 VE HUVEC HÜCRE HATTI ÜZERİNDEKİ ONKOGEN EKSPRESYON PROFİLİNE ETKİLERİ

Çiğdem SEVİM[1], Ali TAGHIZADEHGHALEHJOUGHI[1], Belkıs KAMER[2*]

[1] Atatürk Üniversitesi, Veteriner Fakültesi, Farmakoloji ve Toksikoloji Anabilim Dalı, Erzurum, TÜRKİYE
cigdem.sevim@atauni.edu.tr, ali.tgzd@atauni.edu.tr
[2] Atatürk Üniversitesi, Veteriner Fakültesi, Erzurum, TÜRKİYE
belkskamer25@gmail.com

ÖZET

Kolon kanseri dünya da en yaygın kanserlerden birisidir ve çalışmalar kolon kanseri insidansının arttığını göstermektedir. Onkogenler, anjiyojenik özellikler kazanarak malign transformasyona dahil olurlar. Onkogenlerin en belirgin etkisi, tümör hücrelerinde anjiyogenetik faktörlerin üretimini ve salgılanmasını uyarmalarıdır. Tümör baskılayıcı bir gen olan PTEN, kolon kanserinde sıklıkla mutasyona uğrar. PTEN'in onkogenik PI3K / AKT sinyal yolunu lipid fosfataz aktivitesi ile inhibe ettiği ve kolorektal kanserde hücre apoptozu ve hücre sağkalım anjiyogenezini PI3K / Akt yolu ile etkilediği bilinmektedir. Akt, anjiyogenez indükleyicileri tarafından aktive edilir, çoklu mekanizmalar yoluyla glikolitik akışı arttırır. Oral antihiperglisemik ajan olan Metformin ve Ca2+ kanal inhibitörü olan Nifedipine AMPK aktivasyonunu indüklemiştir ve bu yüzden bu çalışmada kombinasyonlarının kolon kanserinde onkogenlerin rolünü belirlemek için PI3K / AKT sinyalizasyon inhibisyonda etkili olup olmayacağı ve HT29 ve HUVEC ortak kültürü ve iki farklı ilaç kombinasyonu, anjiyogenezi önlemek için kullanıldı. Hücreler farklı Metformin ve Nifedipin konsantrasyonları ile muamele edildi ve gen ekspresyonu Reel-Time PCR kullanılarak ölçüldü. Bu çalışma, HT29 ve HUVEC ko-kültürü kullanarak onkojenlerin kolon kanseri kaynaklı anjiyogenezdeki rolünü araştırmak ve iki farklı ilaç kombinasyonu kullanarak anjiyogenezin önlenmesini amaçlamaktadır. Metformin ve Nifedipin konsantrasyonları, hücreleri 72 saat sonunda kanserin toksik etkilerinden önemli ölçüde korudu. PI3K / AKT, miRNA21 reseptörü önemli ölçüde artmış olmasına rağmen, PTEN tedavi uygulanmamış hücrelerde azalmıştır. Bunlara ek olarak, Metformin ve Nifedipin tedavisi PI3K / AKT, miRNA21 ekspresyonunu azalttı ve PTEN ekspresyonunu anlamlı derecede arttırdı. Bu bulgular Metformin ve Nifedipin tedavisinin kolon kanseri kaynaklı anjiyogenezde koruyucu olabileceğini ve bu ilaçların kombinasyonunun kolon kanseri kaynaklı anjiyogenezin önlenmesi için terapötik ajan olarak kullanılabileceğini göstermektedir.

Anahtar Kelimeler: HT29, HUVEC, Metformin, Nıfedipin, Tümör baskılayıcı

30-S-2019

THE EFFECTS OF METFORMİN AND NIFEDIPINE ONCOGENE EXPRESSION PROFILING OF THE HT29 AND HUVEC CELL LİNE

Çiğdem SEVİM[1], Ali TAGHIZADEHGHALEHJOUGHI[1], Belkıs KAMER[2*]

[1] Ataturk University Faculty of Veterinary Medicine, Department of Pharmacology and Toxicology, Erzurum, TURKEY
cigdem.sevim@atauni.edu.tr, ali.tgzd@atauni.edu.tr
[2] Ataturk University Faculty of Veterinary Medicine, Erzurum, TURKEY
belkskamer25@gmail.com

ABSTRACT

Colon cancer is one of the most common cancers in the world, and studies have shown an increase in the incidence of colon cancer. Oncogenes are involved in many cells to acquire angiogenic properties in malignant transformation. The most obvious effect of oncogenes is that they stimulate the production and secretion of angiogenetic factors in tumor cells. PTEN, a tumor suppressor gene, commonly mutates in colon cancer. It is known that PTEN inhibits the oncogenic PI3K/AKT signaling pathway by lipid phosphatase activity and regulates cell apoptosis and cell survival. angiogenesis in colorectal cancer via the PI3K/Akt pathway. Akt is activated by angiogenesis inducers enhances glycolytic flux through multiple mechanisms. Akt-increased cellular ATP levels serve to maintain low AMPK activity. Metformin, oral antihyperglycaemic agent, and Nifedipine, Ca^{2+} channel inhibitor, induced AMPK activation so we aim to understand in this study whether their combination can be effected to inhibition to PI3K/AKT signaling, to determine the role of oncogens in colon cancer-induced angiogenesis by using HT29 and HUVEC co-culture and to prevent angiogenesis using two different drug combination. The cells were treated with different concentrations of Metformin and Nifedipine, and gene expression was measured using Real time PCR. Treatment with all the concentrations of Metformin and Nifedipine significantly protected the cells from the toxic effects of cancer after 72 h. Although PI3K/AKT, miRNA21 receptor expression was significantly upregulated, PTEN was downregulated in in untreated cells. Furthermore, Metformin and Nifedipine treatment significantly decreased PI3K/AKT, miRNA21 expression and increased PTEN expression. These findings suggest that Metformin and Nifedipine treatment may be protective in colon cancer-induced angiogenesis and that their combination can be used as therapeutic agents for preventing colon cancer-induced angiogenesis.

Keywords: HT29, HUVEC, Metformin, Nıfedipine, Tumor suppressor

31-S-2019

NÖRON VE GBM KO-KÜLTÜRÜNDE GABAPENTİN VE GİNGKO BİLOBA KOMBİNASYONUNUN ANTİ NÖROİNFLAMATUAR ETKİLERİNİN ARAŞTIRILMASI

Ali TAGHIZADEHGHALEHJOUGHI[1], Çiğdem SEVİM[1], Cihan MUTLU[2*]

[1] Atatürk Üniversitesi, Veteriner Fakültesi, Farmakoloji ve Toksikoloji Anabilim Dalı, Erzurum, TÜRKİYE
cigdem.sevim@atauni.edu.tr, ali.tgzd@atauni.edu.tr
[2] Atatürk Üniversitesi, Veteriner Fakültesi, Erzurum, TÜRKİYE
cihanmutlu98@gmail.com

ÖZET

Glioblastoma multiforme, merkezi sinir sistemi içindeki glia veya öncüllerden kaynaklanan gliomların en agresif olanıdır. Tümör mikro-ortamındaki etkileşimler henüz daha tam bilinmemektedir ve daha fazla araştırma yapılması gerekmektedir. Malign beyin tümörlerinde, mikro çevrenin hücresel bileşenleri, tümör büyümesini desteklemek veya malign özelliklerini inhibe etmek de dahil olmak üzere çeşitli fonksiyonlarını kontrol eder. Tümör oksijenasyonunun azlığı olarak da bilinen hipoksi, hastalar için önemli bir kaygı kaynağıdır, çünkü bu olumsuz mikro-çevrenin önüne geçmek için kanser hücresi sağlıklı beyin dokusuna yayılım (invazyon) gösterir. İnflamasyon, çeşitli kanser türleri ile yakından bağlantılıdır ve gliomada inflamasyonun rolü hakkında az şey bilinmektedir. Hipoksi-düzenleyici genler tarafından kodlanan IL8, İnterlökin-1β (IL-1β) gibi kemotaktik moleküller glioblastoma mikro çevresinde yaygın olarak bulunur ve glioblastoma progresyonunun bir modülatörü olduğu bilinmektedir. Gabapentin ve Gingko biloba anti-inflamatuar etkiler gösterir, anti-inflamatuar sitokin düzeylerini arttırırlar, ancak literatürde GBM gelişimindeki kombinasyon tedavi etkilerini anlamak için hiçbir bilgi mevcut değildir. Çalışmamızda GBM ve korteks nöron ko-kültüründe akut olarak Gabapentin ve Gingko biloba' yı 10-2, 10-1,1 ve 10 mM dozlarında çalıştık. Pro-inflamatuar TNFα, IL1β, IL6, IL8 ve anti-inflamatuar IL10 sitokin ekspresyonu Real Time PCR kullanılarak değerlendirildi. Yapılan analizler sonucunda kombinasyon tedavi gruplarında pro-inflamatuar sitokin düzeylerinde azalma bulunurken, anti-inflamatuar düzeyinde artış saptandı. Bu bulgular Gabapentin ve G.Biloba tedavisinin glioblastoma bağlı enflamasyonda koruyucu olabileceğini ve bunların kombinasyonunun glioblastoma bağlı enflamasyonu önlemek için terapötik ajanlar olarak kullanılabileceğini göstermektedir.

Anahtar Kelimeler: Korteks nöron, sitokin, Gabapentin, Gingko biloba, Glioblastom multiforme

31-S-2019

THE İNVESTİGATİON OF ANTİ-NEURO-İNFLAMMATORY EFFECT OF GABAPENTİN AND G. BİLOBA COMBİNATİON İN NEURON-GBM CO-CULTURE

Ali TAGHIZADEHGHALEHJOUGHI[1],Çiğdem SEVİM[1], Cihan MUTLU[2*]

[1] Ataturk University Faculty of Veterinary Medicine, Department of Pharmacology and Toxicology, Erzurum, TURKEY
cigdem.sevim@atauni.edu.tr, ali.tgzd@atauni.edu.tr
[2] Ataturk University Faculty of Veterinary Medicine, Erzurum, TURKEY
cihanmutlu98@gmail.com

ABSTRACT

Glioblastoma multiforme is the most aggressive of gliomas originating from the glia or precursors within the central nervous system. The interactions within the tumor microenvironment are yet unwell understood and need to be further research. In malign brain tumors, cellular components of the microenvironment take control of several functions including supporting the tumor growth or inhibiting its malignant properties. Hypoxia, also known as low tumor oxygenation, is a major concern for patients, because it makes available cancer cell spreading (invasion) into the healthy brain tissue in order to avoid this adverse microenvironment. Inflammation is closely linked to various types of cancer and less is known about the role of inflammation in glioma. Hypoxia-regulated genes encodes chemotactic molecules such as IL8, Interleukin-1β (IL-1β) is commonly present in the glioblastoma microenvironment and is known to be a modulator of glioblastoma progression. Gabapentin and Gingko Biloba exhibit anti‑inflammatory effects, they increase anti-inflammatuary cytokine levels, although no information was available in the literature to understand their combination treatment effects in the GBM progression. We studied the acute treatment of a Gabapentin and Gingko Biloba at 10^{-2}, 10^{-1},1 and 10 mM on the GBM and cortex neuron co-culture. Pro-inflammatuar TNFα, IL1β, IL6, IL8 and anti-inflammatuar IL10 cytokine expression were evaluated using Real time PCR. As a result of the analyzes, pro-inflammatory cytokine levels were decreased and anti-inflammatory levels were increased in combination treatment groups. These findings suggest that Gabapentin and G.Biloba treatment may be protective in glioblastoma-induced inflammation and that their combination can be used as therapeutic agents for preventing glioblastoma-induced inflammation.

Keywords: Cortex neuron, cytokine, Gabapentin , Gingko Biloba, Glioblastoma multiforme,

32-S-2019

6 MİX KİMYASALA DÜŞÜK DOZ, AKUT DÖNEM MARUZİYETİN TOKSİK ETKİLERİ: HUVEC HÜCRE HATTI

Çiğdem SEVİM[1], Ali TAGHIZADEHGHALEHJOUGHI[1], Ecehan AYTEK[2*]
[1] Atatürk Üniversitesi, Veteriner Fakültesi, Farmakoloji ve Toksikoloji Anabilim Dalı, Erzurum, TÜRKİYE
cigdem.sevim@atauni.edu.tr, ali.tgzd@atauni.edu.tr
[2] Atatürk Üniversitesi, Veteriner Fakültesi, Erzurum, TÜRKİYE
ece.aytek.98@gmail.com

ÖZET

Düzenlenmiş kimyasal maddelerin değerlendirilmesi için mevcut yaklaşım, gerçek hayatta maruz kalınan senaryoları hesaba katmamaktadır. Yeni toksikolojik çalışmaların ana odağı, karışımlara maruz kalma durumunda çeşitli kimyasal türlerin çok düşük dozlarını kapsar. İnsanlar ve hayvanlar, gıda katkı maddeleri, meyvelerden / sebzelerden pestisitler, etten antibiyotikler (ve diğer veteriner ilaçları) da dahil olmak üzere çeşitli kimyasallarla günlük temas halindedir. Pestisitlere maruz kalma bu maddelerin oksidatif kapasitesi yüzünden farklı kanser türleri de dahil olmak üzere birçok rahatsızlığın gelişmesine neden olabilir. IC50 değerlerine göre pestisit dozlarını seçtik. Bu çalışmanın amacı, akut Chlormequat, Pirimiphos-Metil, Glifosat, Tebuconazole, Chlorpyrifos-metil, Deltamethrin karışımına maruz kalma ve oksidatif stresin varlığı arasındaki ilişkiyi araştırmak ve Pestisit karışımının endotel hücrelerinde LDH, GSA, TAS ve TOS seviyelerine olan etkilerini bulmaktır. Kimyasalların karışımı endotelde oksijen radikallerini artırabilir ve oksidatif stresin neden olduğu artmış GSH, LDH seviyesinde bir çeşit sinerjistik reaksiyon gösterebilir. 6 pestisit karışımının çok düşük dozlarına maruz bırakılması, antioksidan aktivitesinde azalma ve oksidan aktivitesinde artış olarak görülen toksik etkilere neden oldu. Hayvan çalışmaları için mevcut olan veriler rehberlik sağlayacaktır.

Anahtar Kelimeler: Klorpirifos-metil, Klormequat, Deltametrin, Glifosat, Pirimifos-Metil, Tebuconazole

32-S-2019

A MİXTURE OF 6 CHEMİCALS TOXİC EFFECT WHEN EXPOSED FOR ACUTE TERM İN LOW LEVELS: İN HUVEC CELL LİNE

Çiğdem SEVİM[1], Ali TAGHIZADEHGHALEHJOUGHI[1], Ecehan AYTEK[2*]

[1] Ataturk University Faculty of Veterinary Medicine, Department of Pharmacology and Toxicology, Erzurum, TURKEY
cigdem.sevim@atauni.edu.tr, ali.tgzd@atauni.edu.tr
[2] Ataturk University Faculty of Veterinary Medicine, Erzurum, TURKEY
ece.aytek.98@gmail.com

ABSTRACT

The current approach for the evaluation of regulated chemicals does not account for real-life exposure scenarios. The main focus of new toxicological studies cover very low doses of various chemical species in mixtures exposure. Humans and animals have daily contact with various chemicals including food additives, pesticides from fruits/vegetables, antibiotics (and other veterinary drugs) from meat, to name a few. Exposure to pesticides can cause to the development of many disorders, including different types of cancer, due to the oxidative capacity of these substances. We selected doses for pesticides according to the IC50 values. The aim of this study is to evaluate the relation between the acute exposure to mixture consisting of Chlormequat, Pirimiphos-Methyl, Glyphosate, Tebuconazole, Chlorpyrifos-methyl, Deltamethrin and the presence of oxidative stress and to find out the effect of mix pesticides in endothelial cell with regard to LDH, GSA, TAS and TOS levels. Mixture of chemicals could increase the oxygen radicals in endothelium, and they maybe have some kind of synergistic reaction on the increased level of GSH, LDH caused by oxidative stress. Exposure to very low doses of a mixture of 6 pesticides caused toxic effects, manifested as decreased antioxidan activity, and increased oxidan activity. The data available for animal studies will provide guidance.

Keywords: Chlorpyrifos-methyl, Chlormequat, Deltamethrin, Glyphosate, Pirimiphos-Methyl, Tebuconazole

33-S-2019

RUMİNANTLARDA LAMİNİTİS ve LAMİNİTİSE BAĞLI SORUNLARIN ÇÖZÜMÜ

Alperen TURAN[1], Elif DOĞAN[2], Çiğdem SEVİM[3], Ali TAGHIZADEHGHALEHJOUGHI[3],

[1] Atatürk Üniversitesi, Veteriner Fakültesi, Erzurum, TÜRKİYE
belkskamer25@gmail.com
[2] Kastamonu Üniversitesi, Veteriner Fakültesi, Cerrahi Anabilim Dalı, Kastamonu, TÜRKİYE
elifdogan@kastamonu.edu.tr
[3] Atatürk Üniversitesi, Veteriner Fakültesi, Farmakoloji ve Toksikoloji Anabilim Dalı, Erzurum, TÜRKİYE
cigdem.sevim@atauni.edu.tr, ali.tgzd@atauni.edu.tr

ÖZET

Corium coronariumda farklı formlarda ortaya çıkan laminitis bütün ayaklarda görülebilen aseptik bir yangı olarak tanımlanır. Özellikle yüksek süt verimi olan hayvanlarda ortaya çıkmakla beraber hastalığın etkeni multifaktöriyeldir. Hastalığın oluşumunda beslemedeki dengesizlikler önemli bir yer tutar. Rasyonda aşırı karbonhidratlı yemlerin bulunması rumende laktik asidoz oluşturarak histamin gibi vasoaktif maddelerin salınımına yol açar. Ortaya çıkan bu vasoaktif maddeler coriumunda vasodilatasyon, vasokonstruksiyon hiperemi ve eksudasyon oluşturur. Eksudatın lamella papillarisler ile lamella corneiler arasında birikmesiyle birlikte bir basınç oluşur ve bu basınç dolaşımın bozularak lamellaların nekrozlaşmasına yol açar. Subklinik laminitisin en önemli bulgusu ayak tabanında görülen kanama odaklarıdır. Akut formda şiddetli ağrıya bağlı olarak hayvanlar sürekli yatamak isterler. Sadece ön ayaklarda şekillenen hastalıkta basış ökçeler üzerinedir. Dört ayak birden etkilendiyse ayaklar karın altına toplanır. Bunun yanında vücut sıcaklığında ve nabızda artış tespit edilir. Tırnak muayene edildiğinde ayak arterlerinde pulzasyon, tırnağın sarı ve balmumu benzeri bir görünümde olması, çift taban şekillenmesi, beyaz çizgi hastalığı, ilerleyen dönemlerde de tırnak kapsülünde halkaların oluşumu dikkat çeker. Hastalığın önlenmesinde rasyonun düzenlenmesi, rumen PH'sının düzenlenmesi, hayvanların stresten uzak tutulması gerekmektedir. Mastitis ve metritis gibi enfeksiyöz hastalıklar sonrasında da görülebilen laminitisin çözümünde öncelikle yapıcı ve hızlandırıcı faktörlerin iyi bilinerek elimine edilmesi gerekmektedir. Böylece süt ve et verimindeki ekonomik kayıpların önüne geçilebilmektedir.

Anahtar Kelimeler: Ayak hastalığı, Ekomik kayıp, Laminitis, Sığır

33-S-2019

LAMINITIS AND SOLUTION OF LAMINITIS-RELATED PROBLEMS IN RUMINANTS

Alperen TURAN[1], Elif DOĞAN[2], Çiğdem SEVİM[3], Ali TAGHIZADEHGHALEHJOUGHI[3],

[1] Ataturk University Faculty of Veterinary Medicine, Erzurum, TURKEY

turanalperen81@gmail.com

[2] Kastamonu University Faculty of Veterinary Medicine, Department of Surgery, Kastamonu, TURKEY

elifdogan@kastamonu.edu.tr

[3] Ataturk University Faculty of Veterinary Medicine, Department of Pharmacology and Toxicology, Erzurum, TURKEY

cigdem.sevim@atauni.edu.tr, ali.tgzd@atauni.edu.tr

ABSTRACT

Laminitis which occurs in different forms in the corium coronarium, is defined as an aseptic inflammation that can be seen in all hoof. It occurs especially in animals with high milk yield and the etiology of the disease is multifactorial. Feeding imbalances play an important role in the development of the disease. Excess carbohydrate feed in the diet creates lactic acidosis in the rumen and vasoactive substances such as histamine are released. Released these vasoactive substances cause vasodilatation, vasoconstriction hyperemia and exudation in the corium. Exudate accumulates between lamella papillaris and lamella corneis, pressure builds up and this pressure leads to disruption of circulation and necrosis of the lamella. The most important finding of subclinical laminitis is bleeding foci on the soles of the feet. Due to severe pain in acute form, animals want to go to bed continuously. If the disease occurs only in the forefoot, the compression is on the heels. If all four feet are affected, the feet are placed under the abdomen. In addition, an increase in body temperature and pulse is detected. When the nail is examined, pulseration of the foot arteries, nail yellow and beeswax-like appearance, double solea formation, white line disease, and the formation of rings in the nail capsule in chronic stages are determined. In order to prevent disease, diet regulation, rumen PH should be regulated and animals should be kept away from stress. In the solution of laminitis which can be seen after infectious diseases such as mastitis and metritis, the constructive and accelerating factors should be well known and eliminated. Thus, economic losses in milk and meat yields can be prevented.

Keywords: Cattle, Economic loss, Foot Disease, Laminitis

34-S-2019

AMLODİPİN ve ULİPRİSTAL'İN NÖROBLASTOMA KANSERİNDE ANJİOGENEZ ÜZERİNE ETKİLERİ

Ali TAGHIZADEHGHALEHJOUGHI[1], Çiğdem SEVİM[1], Kamdokht DJAVADİE[2*], Parmida MOMENİ[2], Roya NAJAF SOLEYMANİ[2]

[1] Atatürk Üniversitesi, Veteriner Fakültesi, Farmakoloji ve Toksikoloji Anabilim Dalı, Erzurum, TÜRKİYE

ali.tgzd@atauni.edu.tr, cigdem.sevim@atauni.edu.tr

[2] Atatürk Üniversitesi, Veteriner Fakültesi, Erzurum, TÜRKİYE

kamdokht@yahoo.com , parmidaaamomeni@gmail.com ,royasoleymani349@gmail.com

ÖZET

Toksik olmayan anti neoplastik çalışmaların ana odağı adjuvan tedavi olmaktadır. Bu terapi türünde, Ca^{++} veya herhangi bir reseptör blokerini kullanarak klinisyenler, sağlıklı hücrelere zarar vermeden kanser hücrelerinin yok etmeye çalışmaktadırlar. Nöroblastom (NB), belirli sinir dokusunda oluşan bir kanser türüdür. Sıklıkla adrenal bezlerden birinden başlar, ancak aynı zamanda boyun, göğüs, karın veya omurgada da gelişebilir. Bu çalışmanın amacı 24 saat boyunca MTT, LDH, TAS ve TOS kullanarak amlodipin ve ulipristalin nöroblastomun anjiyogenezi üzerindeki etkisini değerlendirmektir. Veriler SPSS penceresi ve One Way Annova yöntemleri kullanılarak analiz edildi. Sonuç olarak, 24 saatin sonunda kombinasyon gruplarının saf gruplardan daha etkili olduğunu gösterilmiştir.

Anahtar Kelimeler: Amlodipine, Ulipristal, Ca^{++}, Progesterone, LDH

34-S-2019

THE EFFECT OF AMLODİPİNE AND ULİPRİSTAL ON THE ANGİOGENESİS OF NEUROBLASTOMA

Ali TAGHIZADEHGHALEHJOUGHI[1], Çiğdem SEVİM[1], Kamdokht DJAVADİE[2*], Parmida MOMENİ[2], Roya NAJAF SOLEYMANİ[2]

[1] Ataturk University Faculty of Veterinary Medicine, Department of Pharmacology and Toxicology, Erzurum, TURKEY

ali.tgzd@atauni.edu.tr, cigdem.sevim@atauni.edu.tr

[2] Ataturk University Faculty of Veterinary Medicine, Erzurum, TURKEY

Kamdokht@yahoo.com , parmidaaamomeni@gmail.com , royasoleymani349@gmail.com

ABSTRACT

The main focus of nontoxic anti neoplastic studies is using adjuvant therapy. In this type of therapy clinicians by using Ca^{++} or any receptor blockers, trying to overcame to the cancer cells without any harmfulness to healthy cells. Neuroblastoma (NB) is a type of cancer that forms in certain types of nerve tissue. It most frequently starts from one of the adrenal glands, but can also develop in the neck, chest, abdomen, or spine. The aim of this study is to evaluate the effect of amlodipine and ulipristal on the angiogenesis of neuroblastoma by using MTT, LDH, TAS and TOS for 24 hours. The data were analyzed by SPSS window and using One Way Annova methods. The result shows, at the end of 24-h combination groups are more effective than pure groups.

Keywords: Amlodipine, ulipristal, Ca^{++}, Progesterone, LDH

35-S-2019

BİR KOYUN SÜRÜSÜNDE ENZOOTİK NAZAL TÜMÖR VİRUSUNUN VİROLOJİK VE HİSTOPATOLOJİK OLARAK ARAŞTIRILMASI

Fırat DOĞAN[1*], Tuncer KUTLU[2]

[1]Hatay Mustafa Kemal Üniversitesi, Veteriner Fakültesi Viroloji Anabilim Dalı, Hatay – TÜRKIYE
firat9837@gmail.com
[2]Hatay Mustafa Kemal Üniversitesi, Veteriner Fakültesi Patoloji Anabilim Dalı, Hatay- Türkiye
tuncerkutlu83@gmail.com

ÖZET

Koyun ve keçilerin enzootik nazal adenokarsinoması (ENA), solunum yolundaki salgı epitel hücrelerinin neoplastik transformasyonu ile karakterize bulaşıcı bir hastalıklardır. ENA, ekonomik önemi olan koyun ve keçiler için nazal mukozasının bulaşıcı bir tümörüdür ve enzootik nazal tümör virüsü (ENTV) ile ilişkilidir. ENTV, Retroviridae familyasındaki Betaretrovirüs cinsine aittir. ENA' da biri koyun (ENTV-1) ve diğeri keçi (ENTV-2) olmak üzere iki farklı virus tarafından oluşturulmaktadır. ENA 2-4 yaş arasındaki erişkin hayvanlarda daha sık görülür. Değişmiş hücre tipi ve tümörün kapladığı yer nedeniyle, ENA'nın klinik belirtileri arasında bol miktarda nazal eksudat üretimi, ağızdan nefes alma, nefes darlığı ve yüz asimetrisi bulunur. Hastalığın geç döneminde, nazal kemik erozyonu ve deri ülseri nedeniyle bazen seromukoz eksüdasyon ile birlikte yüz şişmeleri görülür. ENTV virusu, genetik olarak jaagsiekte koyun retrovirüsüne (JSRV) çok benzer. ENA, küçük ruminantlarda dispne ve kronik burun akıntısı fark edilirken daima ayırıcı tanıları göz önünde bulundurmalıdır. ENA tanısı genellikle tümörün histopatolojik incelemesi ve PCR gibi moleküler teknikler yoluyla viral ajan tespiti ile yapılmaktadır. Bu çalışmada, kronik solunum hastalığı olan üç koyun kullanılmıştır. 400 Ivesi cinsi koyun bulunan bir sürüde 3 hayvanın klinik, sitolojik, histopatolojik ve virolojik muayeneleri yapıldı. 3 koyundan nazal swap örnekleri alınmıştır. Bir koyun üzerinde nekropsi yapıldı. Nekropri sonucunda, burun boşluğu kaudalinde bilateral olarak ceviz büyüklüğünde, beyazımsı, gevrek, yumuşak bir kıvamlı kitle tespit edildi. Histopatolojik inceleme için alınan dokular % 10 tamponlu formalinde sabitlendi; sitolojik teşhis amaçlı örnekler havada kurutuldu ve her ikisi de Hematoksilen Eosin (H&E) ile boyandı. Daha sonra, nazal swaplardan ve nekropsi sonucu alınan tümör dokusundan virus tespiti için PCR yapıldı ve PCR pozitif bulundu. Sitolojik incelemede yapışık poligonal neoplastik hücreleri ve çok sayıda nötrofil lökositi tespit edildi. Histopatolojik incelemede tübüler tip neoplastik bez yapıları ve

mononükleer hücre infiltrasyonları gözlendi. ENA'nın klinik tanısı için uygun bir laboratuvar testi olmadığı bildirilmektedir. Ancak bu çalışmada, nazal akıntı ve nazal lavajın sitolojik ve virolojik incelemesinin ENA'nın klinik tanısında yardımcı olacağı sonucuna varıldı.

Anahtar Kelimeler: Enzootik nazal adenokarsinom, ENTV, Histopatolojik ve sitolojik inceleme, PCR.

35-S-2019

VIROLOGIC AND HISTOPATHOLOGIC INVESTIGATION OF ENZOOTIC NASAL TUMOR VIRUS IN A SHEEP HERD

Fırat DOĞAN[1*], Tuncer KUTLU[2]

[1]Hatay Mustafa Kemal University, Faculty of Veterinary Medicine Department of Virology, Hatay – TURKEY

firat9837@gmail.com

[2]Hatay Mustafa Kemal University, Faculty of Veterinary Medicine Department of Pathology, Hatay – TURKEY

tuncerkutlu83@gmail.com

ABSTRACT

Enzootic nasal adenocarcinoma (ENA) of sheep and goats is contagious diseases characterized by neoplastic transformation of secretory epithelial cells in the respiratory tract. ENA is an economically important contagious tumour of the nasal mucosa of sheep and goats and is associated with enzootic nasal tumour virus (ENTV). ENTV belongs to the genus Betaretrovirus in the family Retroviridae. Two distinct viruses are implicated in ENA, one in sheep (ENTV-1) and one in goats (ENTV-2). ENA occurs more frequently in adult animals, with age between 2 and 4. Due to the cell type transformed and the space occupying nature of the tumor, the clinical signs of ENA include production of copious nasal exudate, open mouth breathing, dyspnea and facial asymmetry. In the late period of the disease, facial swellings, sometimes with seromucous exudation are found because of nasal bone erosion and skin ulceration. ENTV virus is genetically very similar to jaagsiekte sheep retrovirus (JSRV). ENA always should be taking into consideration of the differential diagnoses, when dyspnea and chronic nasal discharge are noticed in the small ruminants. The diagnosis of ENA is usually made by histopathological examination of the tumor along with viral agent confirmation through molecular techniques such as PCR. In this study three sheep with chronic respiratory disease were used. Clinical, cytological, histopathological and virological examinations of 3 animals were carried out in a herd with 400 Ivesi sheep. The same disease has been reported in this herd for 3 years and 2-3 sheep die each year. Nasal swaps were taken from 3 sheeps. Necropsy was performed on one sheep. As a results of necropsy, a walnut-sized, whitish, friable, soft consistency mass was detected bilaterally in the caudal of the nasal cavity. Tissues taken for histopathological examination were fixed in 10% buffered formalin; cytological

samples were air dried and both stained with Hematoxylin Eosin (H&E). Then PCR was performed to detect virus from nasal swaps and tumor tissue and PCR was found positive. Cytological examination revealed adherent polygonal neoplastic cells and numerous neutrophil leukocytes. At the histopathological examination tubular type neoplastic gland structures and mononuclear cell infiltrations were observed. It is reported that there is no suitable laboratory test for the clinical diagnosis of ENA. However, in this study, it was concluded that cytological and virologic examination of nasal discharge and nasal lavage would help in the clinical diagnosis of ENA.

Keywords: Enzootic nasal adenocarcinoma, ENTV, histopathological and cytological examination, PCR.

36-S-2019

NARİNGİN VE DİOSMİNİN MERİNOS IRKI KOÇ SPERMASININ DONDURULABİLİRLİĞİ ÜZERİNE KORUYUCU ETKİLERİNİN İMMUNFLORESAN VE BİYOKİMYASAL OLARAK İNCELENMESİ §

Ali Doğan ÖMÜR[1*], Özgür KAYNAR[2], Mustafa ÖZKARACA[3], Mustafa İLERİTÜRK[2], Özhan KARATAŞ[4], Selim ÇOMAKLI[3], Ali Erdem ÖZTÜRK[5], Mustafa BODU[5], İpek Nur ŞAHİN[5]

[1]Atatürk Üniversitesi Veteriner Fakültesi, Dölerme ve Suni Tohumlama AD Erzurum, TÜRKİYE
alidogan@atauni.edu.tr
[2]Atatürk Üniversitesi Veteriner Fakültesi, Biyokimya AD, Erzurum, TÜRKİYE
okaynar@atauni.edu.tr , m.ileriturk@atauni.edu.tr
[3]Atatürk Üniversitesi Veteriner Fakültesi, Patoloji AD, Erzurum, TÜRKİYE
mustafa.ozkaraca@atauni.edu.tr , selim.comakli@atauni.edu.tr
[4]Cumhuriyet Üniversitesi Veteriner Fakültesi, Patoloji AD, Sivas, TÜRKİYE
ozhan_karatas@hotmail.com
[5]Selçuk Üniversitesi Veteriner Fakültesi, Dölerme ve Suni Tohumlama AD, Konya, TÜRKİYE
aeozturk@selcuk.edu.tr , mustafabodu@gmail.com , vet.ipek2@gmail.com

ÖZET

Bu çalışmanın amacı naringin ve diosminin merinos ırkı koç spermasının dondurulabilirliği üzerine koruyucu etkilerinin immunfloresan ve biyokimyasal olarak incelenmesiydi. Bu anlamda, çalışma 2-5 yaşlı 6 baş ergin Merinos koçlardan suni vajen yardımıyla haftada iki kez, doğal yetiştirme mevsiminde 3 hafta süresince ejakülatlar alınarak yapıldı. Alınan ejakülatlardan uygun özellik (sperma yoğunluğu $\geq 3\times10^9$ spermatozoa/ml; motilite ≥% 80) gösterenler spermanın sulandırılması ve dondurulması işleminde kullanıldı. Spermaların sulandırılmasında Tris sulandırıcı kullanıldı. Ejakülatlar 32ºC'ta 6 eşit hacme bölünerek naringin (1, 2 ve 4 mM), diosmin (2 ve 4 mM) içeren ve antioksidan içermeyen (kontrol) Tris sulandırıcısıyla ml'de yaklaşık 4×10^8 spermatozoa olacak şekilde sulandırıldı. Sulandırma işlemini takiben sperma numuneleri 10 dakika oda ısısında tutuldu ardından polivinil alkolle kapatılmış 0.25 ml'lik payetlere çekilerek yaklaşık 3 saat +5ºC'ta ekilibrasyona bırakıldı ve ekilibrasyonu izleyen süreçte sıvı azot buharında (~-100ºC) 10 dakika dondurularak -196ºC'taki sıvı azotta saklandı. Spermatolojik analiz için 24 saat sıvı azotta bekletilen payetler 37ºC'ta 25 saniye süre ile çözdürüldü. Tablo 1 incelendiğinde motilite bulguları yönünden gruplar arasında bir fark yoktu (P>0.05). Ayrıca spermanın dondurulması sürecinde plazma membran bütünlüğü yönünden özellikle diosmin grubunun (2, 4 mM), naringin grubuna (1, 2, 4 mM) ve kontrol grubuna göre istatistiksel anlamda koruma sağladı. Akrozom bütünlüğü açısından diosmin 4 mM grubunun diğer gruplara göre istatistiksel olarak pozitif etkisi

belirlenirken, mitokondriyel aktivite anlamında gruplar arasında herhangi bir fark kaydedilmedi. Yüksek Performanslı İnce Tabaka Kromatografi (YPİTK) metodu ile sperm membran lipid profil analizi yapıldı. İki farklı antioksidan (diosmin ve naringin) ve toplam 5 farklı doz göz önüne alındığında en yüksek fosfolipid oranlarının diosmin ilave edilen spermlerde olduğu tespit edildi. Doz göz önüne alındığında ise 4 mg/kg diosmin dozunun 2 mg/kg grubundan daha etkili olduğu sonucuna varıldı (Tablo 2). Sperm membran protein profilleri analizi sodyum dodesil sülfat poliakrilamid jel elektroforez (SDS-PAGE) metodu ile gerçekleştirildi. Genel olarak farklı antioksidanların farklı sperm proteinleri üzerine değişik düzeylerde koruyucu etki gösterdiği görüldü (Tablo 6, tablo 7). Bunun sonucu olarak da farklı düzeylerde toplam protein miktarları tespit edildi (Tablo 7). En yüksek toplam protein miktarı N4 ve D4 gruplarında görüldü. Her ne kadar gruplar arası toplam protein miktarları istatistiksel olarak önemli olsa da oldukça büyük rakamlar görülmedi. Fakat antioksidan ilave edilmiş bütün sperm örneklerinin toplam protein miktarları – protein koruyucu etkileri kontrol grubundan daha yüksekti (Tablo 7). Patolojik incelemelerde, sperm hücresi DNA hasarı yönünden 8-OhDG antikoru ile hücre membran bütünlüğü yönünden ise Cu/Zn SOD antikoru ile immunfloresans yöntemle boyanarak incelendi. Kontrol, Diosmin 2, Diosmin 4, Naringin 1, Naringin 2, Naringin 4 gruplarında 8-OhDG pozitifliği nadir olarak görüldü (Şekil 5,6). Cu-Zn SOD pozitifliği kontrol grubunda az görülürken diğer tüm gruplarda daha yoğun olarak tespit edildi (Şekil 7,8). Pozitiflikler özellikle sperm hücrelerinin akrozom kısımlarındaydı. Çalışma 6 replikasyondan oluştu.

Anahtar Kelimeler: Diosmin, immunfloresan, lipid/protein profil analizi, naringin, sperm.

[§] Bu çalışma TÜBİTAK (Proje No: 3001-116O604) tarafından desteklenmiştir.

36-S-2019

IMMUNOFLUORESCENCE AND BIOCHEMICAL INVESTIGATION OF THE PROTECTIVE EFFECTS OF NARINGIN AND DIOSMIN ON FREEZABILITY OF MERINO RAM SEMEN

Ali Doğan ÖMÜR[1*], Özgür KAYNAR[2], Mustafa ÖZKARACA[3], Mustafa İLERİTÜRK[2], Özhan KARATAŞ[4], Selim ÇOMAKLI[3], Ali Erdem ÖZTÜRK[5], Mustafa BODU[5], İpek Nur ŞAHİN[5]

[1]Atatürk University Veterinary Faculty, Departmnet of Reproduction and Artificial Insemination, Erzurum, TURKEY
alidogan@atauni.edu.tr
[2]Atatürk University Veterinary Faculty, Department of Biochemisrty, Erzurum, TURKEY
okaynar@atauni.edu.tr , m.ileriturk@atauni.edu.tr
[3]Atatürk University Veterinary Faculty, Department of Pathology, Erzurum, TURKEY
mustafa.ozkaraca@atauni.edu.tr , selim.comakli@atauni.edu.tr
[4]Cumhuriyet University Veterinary Faculty, Department of Pathology, Sivas, TURKEY
ozhan_karatas@hotmail.com
[5]Selçuk University Veterinary Faculty, Departmnet of Reproduction and Artificial Insemination, Konya, TURKEY
aeozturk@selcuk.edu.tr , mustafabodu@gmail.com , vet.ipek2@gmail.com

ABSTRACT

The aim of this study was to investigate the protective effects of naringin and diosmin on the freezability of Merino breed ram semen by immunofluorescence and biochemical analysis. In this sense, the study was done by taking the ejaculates from 6 Merinos rams aged 2-5 years old twice a week for 3 weeks during natural breeding season using artificial vagina. Appropriate ejaculates (sperma density ≥3×10^9 spermatozoa/ml; motility ≥% 80) were used in dilution and cryopreservation process of semen. A Tris-based extender was used as the base extender (cryopreservation diluent). Each pooled ejaculate was split into 6 equal aliquots and diluted at 37°C with the base extender containing naringin (1, 2 and 4 mM), (diosmin 2 and 4 mM) and no antioxidant (control), respectively. Totally 6 groups were given with a final semen concentration of approximately 4×10^8 sperm/mL (single step dilution). The diluted semen samples were kept at 24°C for 10 minutes and aspirated into 0.25 ml French straws, sealed with polyvinyl alcohol powder and equilibrated at 5°C for 3 h. After equilibration, the straws were frozen in liquid nitrogen vapour (4 cm above the liquid nitrogen) for 10 min and then plunged into liquid nitrogen for storage. After being stored for a day, the frozen straws were thawed individually (37°C for 25 s) in a water bath for microscopic semen evaluation. There was no difference between groups in terms of motility findings (P> 0.05). Also the

diosmin group (2, 4 mM) was statistically provided a protection in terms of plasma membrane integrity when compared to the naringin group (1, 2, 4 mM) and the control group during the freezing of the sperm (Table 1). In terms of the integrity of the acrosome, the diosmin 4 mM group had a statistically positive effect relative to the other groups, while no difference was noted between the groups in terms of mitochondrial activity. Sperm membran lipid profile analysis were done by High Performance Thin Layer Chromatography. Considering two different antioxidants (diosmin and naringin) and a total of 5 different doses, it was determined that the highest phospholipid ratios were in sperm samples supplemented with diosmin. When the dose was taken into account, it was concluded that the 4 mg / kg diosmin dose was more effective than the 2 mg / kg dose (Table 2).Sperm membran protein profile analysis were done by sodium dodesil sulphate poliakrilamid gel elektrophoresis (SDS-PAGE) method. In general, different antioxidants showed different levels of protective effect on different sperm proteins (Table 6, table 7). As a result, total protein amounts were determined at different levels (Table 7). The highest total protein amount was seen in the N4 and D4 groups. Although the total protein amounts between the groups were statistically significant, no significant figures were seen. However, the total protein amounts - protein protective effects of all sperm samples supplemented with antioxidants were higher than in the control group (Table 7). In pathological examining, the sperm cells were investigated by 8-OhDG antibody in terms of DNA damaging, and by Cu/Zn SOD antibody in terms of cell membrane integrity using immunofluorescence method. 8-OhDG positivity was rarely seen in control, Diosmin 2, Diosmin 4, Naringine 1, Naringine 2, Naringine 4 groups (Figure 5,6). Cu-Zn SOD positivity was found to be less in the control group but more intensely in all other groups (Figures 7 and 8). The positives were particularly in the acrosome parts of the sperm cells. Six experimental replicates were run.

Keywords: Diosmin, immunofluorescence, lipid / protein profile analysis, naringin, sperm.

[§] This study has been supported by TUBITAK (Project No: 3001 - 116O604).

37-S-2019

ERZİNCAN İLİ TERCAN İLÇESİ SIĞIRCILIK İŞLETMELERİNİN YAPISAL ÖZELLİKLERİ VE SIĞIR BESLEME UYGULAMALARI

Zahit Taha VURGUN[1*], Ceyda Gökçe YANAR[1] , Mehmet GÜL[2]

[1] Atatürk Üniversitesi Veteriner Fakültesi, Erzurum, TÜRKİYE

tahavurgun1@gmail.com , ceydayanar341@gmail.com

[2]Atatürk Üniversitesi Veteriner Fakültesi, Hayvan Besleme ve Beslenme Hastalıkları Anabilim Dalı Erzurum, TÜRKİYE

mehgul@atauni.edu.tr

ÖZET

Bu çalışma, Erzincan İli Tercan İlçesindeki sığırcılık işletmelerinin yapısal özellikleri ile sığır besleme uygulamalarını incelemek amacıyla yürütülmüştür. Bu amaçla, Tercan merkez ve köylerinde örnekleme yolu ile seçilen 45 işletme sahibiyle yüz yüze anket yapılarak veriler toplanmıştır. Araştırmada elde edilen sonuçlara göre, sığır yetiştiriciliği ile daha ziyade yaşlı kesimin uğraştığı ve söz konusu çiftçilerin ortalama yaşlarının 54,2 yıl olduğu tespit edilmiştir. Bu yetiştiricilerinin % 50 sinin ortaokul, % 25 inin ilkokul, % 20,5 inin lise mezunu, % 4,5 inin ise sadece okuryazar oldukları da saptanmıştır. İşletme büyüklüğü açısından değerlendirildiğinde, ahırların ortalama 30 baş sığır içerdiği tespit edilmiştir. İlçede inceleme konusu işletmelerde yetiştirilen sığırların % 39,8 i yerli ırklar, % 34,1 i melezler, % 17,0 si Esmer İsviçre, % 6,8 i Simmentallerden oluşmaktadır. Yem bitkileri yetiştiriciliği yapan yetiştiricilerinin % 63,3 ü yonca, %54,0 ü fiğ, % 27,3 ü yemlik buğday, % 16,4 ü korunga üretiminde bulunduğu saptanmıştır. Mera kullanım oranı % 77,3 olup, sığırlar genellikle Mayıs (% 97,7) ayında faydalanmaya başlarlar.İşletmelerde kullanılan kaba yem kaynaklarından buğday ile arpa samanı (% 45,1) ilk sırayı alırken, bunu kuru yonca (% 30,8), kuru çayır otu (%16,5) ve kurutulmuş korunga (%7,6) takip etmektedir. İşletmelerde kesif yem olarak genellikle süt yemi (% 90), arpa kırması (% 35), kepek (% 29), besi yemi (% 23), buğday (%10) ve yulaf (% 2) kullanılmaktadır. Erzincan ili Tercan İlçesinde hayvan besleme açısından birinci sırada gelen problemin kesif yem fiyatlarının yüksekliği olduğu da yetiştiriciler tarafından ifade edilmiştir. İlçede yem bitkileri ve özellikle mısır silajı üretiminin arttırılması gerekli görülmektedir. Ayrıca hayvan besleme alanında çiftçi yayım hizmetlerinin artırılmasının yetiştiriciler için faydalı olacağı sonucuna varılmıştır.

Anahtar kelimeler: Erzincan, Tercan, Sığırcılığın yapısal özellikleri, Besleme uygulamaları, Yem bitkileri.

37-S-2019

STRUCTURAL CHARACTERISTICS AND CATTLE FEEDING PRACTICES IN CATTLE ENTERPRISES IN TERCAN COUNTY OF ERZİNCAN PROVINCE

Zahit Taha VURGUN[1*], Ceyda Gökçe YANAR[1], Mehmet GÜL[2]

[1]Atatürk University, Faculty of Veterinary Medicine, Erzurum, TURKEY
tahavurgun1@gmail.com , ceydayanar341@gmail.com
[2]Atatürk University, Faculty of Veterinary Medicine, Department of Animal Nutrition and Nutritional Diseases, Erzurum, TURKEY
mehgul@atauni.edu.tr

ABSTRACT

The study was carried out to investigate the structural characteristics and cattle feeding practices of cattle enterprises in Tercan county of Erzincan province. For this purpose, data were collected by conducting a face-to-face survey with 45 owners of enterprise selected by a sampling method in the center and villages of Tercan County. According to the results of the study, it was determined that elderly people were more dealing with cattle farming and their average age was 54,2 years. It was also determined that 50% of these farmers were middle school graduated, 25% of those were elementary school graduated, 20.5% of those were high school graduated and 4.5%of those were only literate. When assessed in terms of barns size, it was determined that the barns contained an average of 30 cattle. 39.8% of the cattle raised in the county in the fields of investigation were native breeds, 34.1% were hybrids, 17.0% were Brown Swiss, and 6.8% were Simmentals. It was determined that 63.3%, 54.0%, 27.3%, 16.4% of farmers who grew fodder crop grew alfalfa, vetch, forage wheat, sainfoin respectively. Pasture usage rate is 77.3% , usually in May (97.7%), cattle starts to utilize from pasture. While wheat and barley straw (45,1%) was the first feed source used in these enterprices, they werefollowed by dried alfalfa (30.8%), dried grass hay (16.5%), and dried sainfoin (7.6%). Dairy cattle feed (90%), barley break (35%), wheat bran (29%), fattening cattle feed (23%), wheat (10%) and oats (2%) are generally used as the concentrate feed in these enterprises. Cattle breeders in Tercan county of Erzincan Province also stated that the problem that comes in the first place in terms of animal nutrition was the expensive prices of the feeds. It is necessary to increase amount of the production of especially maize silage as well as forage crops in the county. Additionally, it was also concluded that the increase of agricultural extension services regarding with animal feeding area would be beneficial for the breeders.

Keywords: Erzincan, Tercan, Structural characteristics of cattle breeding, Feeding practices, Feed crops

38-S-2019

YUMURTACI TAVUKLARDA GÖĞÜS KEMİĞİ HASARLARI

Ayşe KÜREKSİZ*, Ekrem LAÇİN

Atatürk Üniversitesi Veteriner Fakültesi, Zootekni Anabilim Dalı Erzurum, TÜRKİYE

mrsvetayse@gmail.com , elacin@atauni.edu.tr

ÖZET

İnsanların dengeli ve sağlıklı beslenmesi için hayvancılığın geliştirilmesi büyük önem taşımaktadır. Dengeli ve sağlıklı beslenme açısından ülkemizdeki kişi başına 20-25 gram hayvansal protein tüketiminin 35-40 gram seviyesine yükseltilmesi gerekmektedir. Gerekli olan hayvansal protein tüketiminin rantabl bir şekilde karşılanması için tavukçuluk sektörü büyük önem taşımaktadır. Tavukçuluk sektöründen yeterli verimi alabilmek için barınak, bakım ve besleme şartlarına dikkat etmek gerekmektedir. Bu konular üzerinde gerekli hassasiyetin sağlanamaması durumunda işletme açısından büyük ekonomik kayıplara ve hayvanlarda ciddi sağlık sorunlarına sebep olan olumsuzluklar baş göstermektedir. Göğüs kemik hasarı olarak bilinen Keel bone damage (KBD), ticari tavuk yetiştiriciliğinde en büyük refah ve sağlık problemlerinin bir tanesidir. KBD, hayvanların ağrı ve acı çekmesine yol açarak refah kalitesini düşürmektedir. Bununla birlikte refah kalitesi düşük olan hayvanların verim performansları da düştüğü için, bu durum yumurtacı tavuk yetiştiriciliği sektörünün karşılaştığı ve büyük ekonomik kayıplara sebep olan kritik bir konudur. Yapılan araştırmalar, KBD'nin sebebinin oldukça değişken olduğunu göstermekle birlikte, KBD'nin sebepleri genel olarak; tavuğun yaşı, çevresel etkiler, beslenme, genetik yapı, barındırma sistemi gibi hazırlayıcı faktörlerin etkisidir. Rahatsızlığın tavuklarda görülme düzeyi sürüden sürüye değişkenlik göstermektedir. KBD'nin yumurtacı tavuk sürülerinde görülme sıklığı ise %30'dan %90'a kadar değişebilmektedir. Konu ile ilgili yapılan çalışmalarda, bu hastalığın görülme oranı barınak içi koşulların ve rasyonun düzenlenmesi gibi uygulamalar ile azaltılabileceği görülmektedir.

Anahtar Kelimeler: Göğüs Kemiği Hasarları, Tavukçuluk, Barınak

38-S-2019

KEEL BONE DAMAGE (KBD) IN EGG CHICKEN

Ayşe KÜREKSİZ*, Ekrem LAÇİN

Atatürk University Faculty of Veterinary Medicine, Animal Science Department of Erzurum, TURKEY

mrsvetayse@gmail.com , elacin@atauni.edu.tr

ABSTRACT

Developing animal husbandry is of great importance for a balanced and healthy diet of people. In terms of balanced and healthy nutrition, 20-25 grams of animal protein consumption per person in our country should be increased to 35-40 grams. Poultry sector is of great importance in order to meet the necessary animal protein consumption in a profitable way. It is necessary to pay attention to shelter, care and feeding conditions in order to obtain sufficient efficiency from the poultry sector. If the necessary sensitivity cannot be achieved on these issues, negative economic problems and serious health problems in animals are observed. Keel bone damage (KBD), known as chest bone damage, is one of the biggest prosperity and health problems in commercial poultry farming. KBD leads to pain and suffering of animals and decreases welfare quality. However, as the yield performance of the animals with poor welfare quality also decreases, this is a critical issue facing the poultry sector and causing great economic losses. Although the researches show that the cause of KBD is highly variable, the causes of KBD are generally; age, environmental effects, nutrition, genetic structure, host system. The incidence of the disease in chickens varies from flock to flock. The incidence of CBD in laying hens may vary from 30% to 90%. In studies conducted on the subject, it is seen that the incidence of this disease can be reduced by applications such as regulation of shelter conditions and ration.

Keywords: Keel Bone Damage, Poultry, Shelter

39-S-2019

HİPOTERAPİ

Liva Zeynep KAPLAN, Bilge DALGIÇ*

Atatürk Üniversitesi Veteriner Fakültesi, Erzurum, TÜRKİYE

l.zeynep.1@hotmail.com , billge.dallgic@gmail.com

ÖZET

"Hippotherapy" sözcüğü, Yunancada "at" anlamına gelen **"**hippo**"** sözcüğü ile **"**therapy**"** sözcüğünün bir araya gelmesi ile oluşmuştur. Atın çok boyutlu hareketlerini kullanan yardımcı tedavi yöntemidir. Atların sağlık alanında kullanılmaları M.Ö 5.yy'a kadar uzanmaktadır. Atla terapinin ilk olarak MÖ 460-370 yıllarında Yunanlı Hippocrates tarafından "Natural Exercises (Doğal Egzersizler)"adı altında uygulandığı bilinmektedir. Esas olarak 1940'lı yıllarda Avrupa ve Batı Almanya'nın bir bölümünde ve İsviçre'de uygulanmaya başlandığı bildirilmektedir. Resmi olarak 1952 yılında olimpik Grand Prix atçılık gösterisinde zafer kazanan Liz Hartel ata binmenin hipoterapi etkisi yarattığını tez olarak ortaya koymuştur. Amerika'da 1969 yılında "North American Riding for the Handicapped Association"- NARHA (Kuzey Amerika Engelliler Binicilik Derneği) kuruldu ve günümüzde NARHA standartları çerçevesinde de hipoterapi uygulamaları yapılmaktadır. Yetkili hekim tarafından belirlenen hipoterapi tedavi programını fizyoterapist ve iş-uğraş terapisti uygular. Hipoterapi uygulanacak kurum bu tedavi için çok donanımlı olmalıdır. Aksi takdirde yapılacak etki hastalığın terse dönüşüne sebep olabilir, mevcut rahatsızlık onarılmaz hale gelebilir. Hipoterapiye başlanırken hastanın gelişmesi istenen bölgeye göre program önerilir. Hasta yakınına beklenen fayda anlatılır. Hipoterapide atın kullanılma sebebi ise atın dakikadaki adım sayısının 110-120 olması ve bunun insanda da aynı adım aralığında olmasıdır. Ayrıca atın yürüyüşü sırasında meydana gelen pelvik hareketler, insanın yürürken gösterdiği pelvik hareketlerle de aynıdır. Atın bu tekrarlayıcı ritmik ve değişken boyutlardaki hareketleri hasta tarafından aynı uyum içinde algılanmaktadır. Bu hareketler üzerinde olan kişi tarafından olduğu gibi algılanmakta ve insanın ekstremiteleri olmasa dahi varmış gibi bir his doğurmaktadır. Bu hareketler, duyusal, kassal, iskeletsel ve MSS gibi çoklu sistemlerin gelişimini etkiler. Amaç bilateral simetriyi sağlamaktır. Kazanç olarak baş ve gövde kontrolünde gelişme, gövdede denge reaksiyonlarında gelişme, kas tonusunda normalleşmedir. Otizm, Cerebral Palsy, SVO (inme), öğrenim güçlüğü, multipl skleroz, medulla spinalis yaralanmaları hipoterapi kullanılan gruplardır. Hipoterapi, binicilikle çocuk ve yetişkinlerin duygusal devinimlerini ve dikkatlerini geliştiren, duruş, denge ve kas yapılarını güçlendiren bir metoddur. Zihinsel ve bedensel engellilerin algı ve fiziksel fonksiyonlarının gelişimine yardımcı olur.

Anahtar Kelimeler: Hipoterapi, At ile tedavi, Engelli birey, Fiziksel fonksiyon

39-S-2019

HIPPOTHERAPY

Liva Zeynep KAPLAN, Bilge DALGIÇ*

Atatürk University Faculty of Veterinary Medicine, Erzurum, TURKEY

l.zeynep.1@hotmail.com , billge.dallgic@gmail.com

ABSTRACT

The word “hippo therapy” is derived from the Greek Word “hippo” and the word “therapy” ıt is an axuillary treatment that uses the multi dimensional movements of thehorse. Theuse of horses in the field of health dates back to the 5th century BC. It is known that horse therapy was first practiced by Greek Hippocrates in 460-370 BC underthe name “Natural Exercises”. It is reported that it was main lyimplemented in Europe and West Germany in the 1940’s and in Switzerland. Liz Hartel, who officially won the Olympic Grand Prix horse riding show in 1952 has demonstrated that horse back riding has had a hypo therapy effect. In 1969 the North American Riding fort he Handicapped Association was founded in the United States – NARHA and hypo terapy application are also carried out within the framework of NARHA standards today. The hypo terapy treatment program determined by the compenent physician is applied by physio therapi stand occupation the rapist. The institution to be subjected to hypo therapy should be very equipped for this treatment. Failure to do som ay cause a reversal of the disease , the current discomfort may become irreparable. When starting hypo therapy, the program is recommended according to the desired region of thepatient. Thepatient’srelative is toldaboutthe expected benefit. Thereasonfortheuse of the horse in hypotherapy is that the number of step perminute is 110-120 andthis is in the same step range in human beings. In addition ,the pelvic move ments that ocur during the horse’s walkare the same as the pelvic movements that ocur during the horse’s walkare the same as the pelvic movements that people Show when walking. The movements of the horse in these repetitive rhytmic and variable dimensions are perceived by the patient in the same harmony. These movements are perceived as they are by the person who is on it and give the feeling that they exist even if they do not have limbs. These movements affect the development of multiple systems such as sensory, muscular, skeletal and central nervous system. The aim is to achieve bilateral symmetry. As a gain development of head and body control improvement in balance reactions in the body normalization of muscletone. Autism, Cerebral Palsy, CVA (stroke), learning difficulties, multiple sclerosis, medulla spinalis injuries are groupsused in hypotherapy is a method that enhances the emotional movement and attention of children and adults with riding and strength ensposture balance and musclestructure. It helps the development of perception and physical functions of mentally and physically handicapped people.

Keywords: Hippotherapy, Treatmentwithhorse, Handicappedperson, Physicalfunction

40-S-2019

VAN KEDİLERİ VE GÖZ RENGİ

Şeyma ERCAN*, Ege ÇATALKAYA, Medine YAYAN

Yüzüncü Yıl Üniversitesi, Veteriner Fakültesi, Van, TÜRKİYE
seymaaa44@hotmail.com , ege_catalkaya001@hotmail.com

ÖZET

Van Kedileri Van Bölgesi endemik kedi türlerindendir. Van Kedileri farklı görünümleri, arkadaş canlılığı ve yumuşak tüyleri ile bilinirler. Van bölgesi için özdeşleşmiş simge olarak kabul görmüş, bu durum hükümetin 22.04.2006 tarihinde yayınladığı kararname ile kesinlik kazanmıştır. Van Kedisi dış görünümleri fizyolojik ve anatomik özelliklerinden dolayı diğer kedi türlerinden farklıdır. Bazı gözlemler Van Kedisi'nin yüzmeyi sevdiğini göstermektedir bunun sebebi Van Kedileri'nin Van Gölü Ekosistemi'nde yaşamalarından kaynaklı olduğu yönündedir. Bu çalışmada Van Kedisi ile ilgili yapılan akademik çalışmalar derlenmiştir. Van kedileri orta boy bir kafaya sahiptir. Yavruların kulakları arasında bir veya iki siyah nokta vardır. İki veya daha fazla siyah noktaya sahip yavruların çoğu garip gözlerdir ve bu siyah noktalar neredeyse tek göz kedilerinin damgası olarak tanımlanır. Van Kedisi'nde özellikle göz rengini oluşturan pigmentasyon dağılımındaki farklılıklar dikkat çekmektedir. Bundan dolayı 4 çeşit göz rengi vardır. Sadece mavi, sadece sarı, tek göz (Bir göz mavi, bir göz sarı) ve kendi içinde farklı göz renkleridir. Bu dağılımın oranı yavru kedilerde %50 mavi, %30 tek göz, %20 ise sarı olarak görülmektedir. Van Kedisi fildişi renginde tüylere sahiptir ancak bazı kedilerin başlarında ve kuyruklarında siyah ve krem rengi tüylerde vardır. Kedilerin uzun, orta ve kısa saç olarak üç tip saç uzunluğu vardır. Van Kedileri uzun tüylüde olmasına rağmen, dünya kedi ırkı sınıflandırılmasında orta-uzun tüylü kediler kategorisinde gösterilmiştir. Van Kedisi dış görünümleri ve davranışsal özelliklerinden dolayı insanların dikkatlerini çekmektedir. İnsanlarla yaşamayı seven, arkadaşça ve sevecen olmaları ile bilinirler. Van Kedisi oyun oynamayı seven bir kedi ırkıdır. Irk özellikleri diğer dünya kedi ırklarından farklı ve su ile oynamaktan hoşlanan aktif hayvanlardır. Van kedilerini çekici yapan özelliklerden biri de gözlerinin rengidir. Van Kedileri Ülkemiz ve bölgesi içinde ayrı bir yeri olan, diğer kedi türlerinden farklı bir anatomik bütünlük içinde yapısı ve doğallığı ile önem kazanmış ve koruma altında olan bir kedi türüdür.

Anahtar Kelimeler: Göz Rengi, Kedi, Van Kedisi

40-S-2019

VAN CATS AND EYE COLOR

Şeyma ERCAN*, Ege ÇATALKAYA, Medine YAYAN

Yüzüncü Yıl University, Faculty of Veterinary Medicine, Van, TURKEY

seymaaa44@hotmail.com , ege_catalkaya001@hotmail.com

ABSTRACT

Van Cats are endemic cats in the Van region. Van Cats are known for their different appearances, friend vigor and soft feathers. It was accepted as an identified symbol for the Van region and this was confirmed by the government's decree issued on 22.04.2006. Van Cat's appearance is different from other cat species due to its physiological and anatomical features. Some observations show that Van Cat likes to swim the reason for this is that the Van Cats live in the Lake Van Ecosystem. In this study, the academic studies about Van Cat were compiled. Van cats have a medium-sized head. There are one or two black dots between the pups' ears. Most pups with two or more black dots are strange eyes, and these black dots almost defined as the stamp of one-eye cats. In Van Cat, especially eye color differences in pigmentation distribution are noteworthy. Therefore, there are 4 kinds of eye color. Only blue, only yellow, one eye (one eye blue, one eye yellow) and different eye colors in itself. The proportion of this distribution is 50% blue in kittens, 30% in one eye and 20% in yellow. The Van Cat has ivory-colored feathers, but at the beginning of some cats and black and cream colored feathers on the tail. Cats have three types of hair lengths: long, medium and short hair. The of Van Cats although long-haired, world the classification of cat breeds is also shown in the category of medium-long hairy cats. Van Cat attracts people's attention because of its outer appearance and behavioral characteristics. They are known for being friendly, caressing and loving to live with people. Van Cat is a cat breed who likes to play games. Breed characteristics are different from other world cat breeds and are active animals that enjoy playing with water. Van Cats have a special place in our country and region, has gained importance with its structure and naturalness in a different anatomical integrity than other cat species, is a kind of cat that is under protection.

Keywords: Eye Color, Cat, Van Cat

41-S-2019

CAPİLLARİA SPP; KANATLILARIN CAPİLLARİASİSİ

Büşra AKBAĞ[1*], Mustafa Serdar DEĞER[2], Nalan ÖZDAL[2], Bekir OĞUZ[2], Ege ÇATALKAYA[1]

[1]Yüzüncü Yıl Üniversitesi, Veteriner Fakültesi, Van, TÜRKİYE
busramakbag5@gmail.com , ege_catalkaya001@hotmail.com
[2]Yüzüncü Yıl Üniversitesi, Veteriner Fakültesi, Parazitoloji Anabilim Dalı, Van, TÜRKİYE
serdardeger@yyu.edu.tr , nalanozdal@yyu.edu.tr , bekiroguz@yyu.edu.tr

ÖZET

Paraziter hastalıklar diğer canlılarda olduğu gibi kanatlı hayvanlar için de önemli bir sorun teşkil etmektedir. Günümüzde kanatlı hayvan yetiştiriciliğinin büyük bir kısmı entegre tesislerde yapıldığı için paraziter hastalıkların ortaya çıkışı azalmıştır; Ancak giderek artan bir şekilde organik tarıma yöneliş hem insan sağlığı için hem de ekonomi için büyük bir değerdir. Özellikle kanatlı hayvan ürünlerinde bu talep daha fazla ön plandadır. Bu sebeple organik olarak doğal ortamlarda yetiştirilen kanatlı hayvanlarda paraziter hastalıklar yeniden büyük bir önem kazanmıştır. Bu hastalıklardan biri de Capillariasis hastalığıdır. Hastalık etkenleri Capillaria spp. olup küçük kıl benzeri nematodlardır. Trichinelloidea üst ailesinde yer almaktadır. Kanatlı capillariasis etkenlerinden C. annulata ve C. contorta kursak ve özefagusta, C. caudinflata, C. bursata ve C. obsignata ince bağırsaklarda, C. anatis çekumda bulunmakta ve ağır enfeksiyonlara neden olmaktadır. Capillariasiste patojenite enfeksiyonun yoğunluğuna, konak ve yerleşen parazitin türüne, sekonder enfeksiyonların bulunmasına bağlı olarak gelişmekte ve enfekte kanatlılarda zayıflık, uyuşukluk, kanlı veya kansız diyare ve anemiye bağlı ölümlerle sonuçlanması ciddi ekonomik kayıplara neden olmaktadır. Bu hastalık her ne kadar kanatlılarda yüksek patojenitenin görülmesiyle önemli olsa da evcil memelilerde, insanlarda ve bazı sürüngenlerde de bulunabilmektedir. Capillariasis enfeksiyonunun yayılışında yaş, cinsiyet ve mevsim önemli olmakla birlikte çalışmanın yapıldığı yere, kanatlı yetiştirme sistemi ve ülkeden ülkeye incelenen kanatlı ve Capillaria türüne göre değişmektedir. Türkiye'de ve dünyada kanatlıların önemli helmintik enfeksiyonlarına neden olmaktadır. Türkiye 'de özellikle tavuklarda C. caudinflata, C. obsignata, C. bursata, C. retusa, C. annulata ve C. anatis türlerine rastlanmıştır. Değişik ülkelerde çeşitli kanatlı türlerinde ise C. obsignata, C. anatis, C. caudinflata, C. annulata ve C. bursata türlerine rastlandığı bildirilmiş ve bulunma oranları kaydedilmiştir. Bundan dolayı; Bu etkenin önemi gereği gelecekte yapılacak araştırmalara ışık tutması amacıyla ilgili yayınlar değerlendirilerek bu hastalığın teşhisi, biyolojisi, tıbbi önemi ve koruma-kontrol metotları için son bilgiler ve literatürler incelenerek derleme yapılmıştır.

Anahtar Kelimeler: Capillaria, Nematod, Kanatlı

41-S-2019

CAPILLARIA SPP; CAPILLARIASIS OF WINGET

Büşra AKBAĞ[1*], Mustafa Serdar DEĞER[2], Nalan ÖZDAL[2], Bekir OĞUZ[2], Ege ÇATALKAYA[1]

[1]Yüzüncü Yıl University, Faculty of Veterinary Medicine, Van, TURKEY
busramakbag5@gmail.com , ege_catalkaya001@hotmail.com
[2]Yüzüncü Yıl University, Faculty of Veterinary Medicine, Departmet of Parasitology, Van, TURKEY
serdardeger@yyu.edu.tr , nalanozdal@yyu.edu.tr , bekiroguz@yyu.edu.tr

ABSTRACT

Parasitic diseases are a major problem for poultry as in other living things. Nowadays the emergence of parasitic diseases has decreased since most of the poultry farming is carried out in integrated facilities; However, an increasing trend towards organic agriculture is a great value for both human health and the economy. Especially in poultry products this demand is more prominent. For this reason parasitic diseases have gained great importance again in poultry organically grown in natural environments. One of these diseases is Capillariasis. Disease agents Capillaria spp. and small hair-like nematodes. Trichinelloidea is located in the upper family. Among the causative agents of winget capillariasis, C. annulata and C. contorta are present in the intestine and esophagus, C. caudinflata, C. bursata and C. obsignata are found in the small intestine, C. anatis cecum and cause severe infections. Capillariasis pathogenicity depends on the intensity of infection, the type of host and settling parasite, and the presence of secondary infections and weakness, drowsiness, bloody or bloodless diarrhea and deaths due to anemia in infected birds cause serious economic losses. Although this disease is important with the presence of high pathogenicity in poultry it can also be found in domestic mammals, humans and some reptiles. In the spread of Capillariasis infection although age, sex and season are important, it varies according to the location of the study, poultry rearing system and the species of poultry and Capillaria examined from country to country. Turkey and in the world ıt causes important helminthic infections of poultry. Turkey especially in chickens C. caudinflata, C. obsignata, C. bursata, C. retusa, C. annulata ve C. anatis species were encountered in different countries in various poultry species C. obsignata, C. anatis, C. caudinflata, C. annulata and C. bursata have been reported and incidence rates were recorded. Therefore; Considering the importance of this factor, relevant publications are evaluated in order to shed light on future research of this disease diagnosis, biology, medical importance and protection control methods the latest information and literature review compilationıt is made.

Keywords: Capillaria, Nematode, Winged

42-S-2019

DENEYSEL ALZHEİMER MODELİ OLUŞTURULMUŞ SH-SY5Y HÜCRELERİ ÜZERİNDEKİ GAYZULEN'İN NÖRON KORUYUCU ETKİLERİNİN DEĞERLENDİRİLMESİ

M. Enes ARSLAN , Recep KÜÇÜKDOĞRU*, Hasan TÜRKEZ

Erzurum Teknik Üniversitesi, Fen Fakültesi, Moleküler Biyoloji ve Genetik Bölüm, Erzurum, TÜRKİYE

enes.aslan@erzurum.edu.tr , recep.kucukdogru@erzurum.edu.tr , hasanturkez@erzurum.edu.tr

ÖZET

Alzheimer hastalığı (AH), patolojik olarak beta-amiloid plakların ve nörofibriler yumakların varlığı ile karakterize yaygın progresif nörodejeneratif hastalıktır. Güncel kullanılan tedavi yaklaşımları hastalığı tam olarak tedavi edememekte sadece semptomlarını giderebilmektedir. Son yıllarda seskiterpen bileşiklerin çeşitli hastalıkların tedavilerinde kullanımları yoğun bir şekilde çalışılmaktadır. Bu çalışmada ise insan nöroblastom hücre hattı (SH-SY5Y) retinoik asit uygulanarak nöron benzeri hücrelere dönüştürüldü ve deneysel Alzheimer modeli oluşturmak için hücrelere geniş doz aralığında β-amiloid 1-42 proteini (0-200 µM) 24/48 saat uygulanmış, IC50 değerleri belirlenmiştir. Devamında deneysel Alzheimer modeli oluşturulmuş hücre ortamına seskiterpen bileşiklerinden gayzulen farklı dozlarda (0-100 µg/ml) 24/48 saat uygulanarak, oluşturulan toksisiteye karşı nöron koruyucu etkisi 3- (4,5-dimetil-tiazol-2-il) 2,5-difeniltetrazolyum bromid (MTT) ve laktat dehidrogenaz (LDH) testleri ile değerlendirilmiştir. Gayzulen uygulamasından sonra hücrelerin çekirdekleri Hoechst 33258 floresan boyama metodu kullanılarak mikroskop altında incelenmiştir. Ardından gayzulen'in asetilkolinesteraz (AChE) aktivitesi, toplam antioksidan kapasite (TAK) ve toplam oksidatif durum (TOD) seviyeleri üzerine olan etkileri hesaplanmıştır. Gayzulen'in hücre ölüm yolaklarına etkisi akış sitometrisi analizi ile belirlenmiştir. Gayzulen'in β-amiloide karşı koruyucu etkisi hücre canlılık testleriyle gösterilmiş ve hücrelerde gerçekleşen nekroz ölümlerinde önemli ölçüde düşüşe neden olduğu akış sitometrisi sonuçlarıyla belirlenmiştir. Dahası, gayzulen uygulamasının AChE aktivitesinde ve TOD seviyesinde azalmaya ve TAK seviyesinde atışa neden olduğu gözlenmiştir. Sonuçlar ışığında Gayzulen'in hücre koruyucu ve antioksidan özelliklerinden dolayı yeni geliştirilecek anti Alzheimer ilaçlarında yardımcı madde olarak kullanılabileceğini önermekteyiz.

Anahtar Kelimeler: Deneysel Alzheimer modeli, Gayzulen, MTT, LDH, Asetilkolinesteraz, Akış sitometrisi

42-S-2019

EVALUATION OF NEURON PROTECTIVE EFFECTS OF GUAIAZULENE ON EXPERIMENTAL ALZHEIMER'S MODEL

M. Enes ARSLAN , Recep KÜÇÜKDOĞRU *, Hasan TÜRKEZ

Erzurum Technical University, Faculty of Natural Science, Department of Molecular Biology and Genetics, Erzurum, TURKEY

enes.aslan@erzurum.edu.tr , recep.kucukdogru@erzurum.edu.tr , hasanturkez@erzurum.edu.tr

ABSTRACT

Alzheimer's disease (AD) is a common progressive neurodegenerative disease characterized pathologically by the presence of beta-amyloid plaques and neurofibrillary tangles. Current treatment approaches are not able to cure the disease completely but can only relieve the symptoms. In recent years, the use of sesquiterpene compounds in the treatment of various diseases is extensively studied. In this study, human neuroblastoma cell line (SH-SY5Y) is transformed into neuron-like cells by applying retinoic acid and β-amyloid 1-42 protein (0-200 μM) is applied to cells in a wide dose range for 24/48 hours to form an experimental Alzheimer's model, then IC50 values are determined. Subsequently, the neuronal protective effect against toxicity is induced by applying different doses (0-100 μg/ml) of guaiazulene compound to the experimental Alzheimer's model cell environment, then 3- (4,5-dimethyl-thiazol-2-yl) 2,5-diphenyl tetrazolium bromide (MTT) and lactate dehydrogenase (LDH) tests are performed. After the application of guaiazulene, the nuclei of the cells are examined under the microscope using the Hoechst 33258 fluorescence staining method. Then, the effects of guaiazulene on acetylcholinesterase (AChE) activity, total antioxidant capacity (TAC) and total oxidative status (TOS) levels are calculated. The effect of guaiazulene on cell death pathways is determined by flow cytometry analysis. The protective effect of guaiazulene against β-amyloid is demonstrated by cell viability tests and it is determined by flow cytometry results that caused a significant decrease in necrosis deaths in the cells. Furthermore, guaiazulene administration is observed to cause a decrease in AChE activity and TOS level, and increase in TAC level. In the light of the results, we suggest that guaiazulene might be used as an adjunct in the new anti-Alzheimer drugs due to its cell protective and antioxidant properties.

Keywords: Experimental Alzheimer's model, Guaiazulene, MTT, LDH, Acetylcholin-esterase, Flow cytometry

43-S-2019

KUŞ ANESTEZİSİNİN PÜF NOKTALARI

Mümin Gökhan ŞENOCAK

Atatürk Üniversitesi Veteriner Fakültesi Cerrahi ABD Erzurum, TÜRKİYE
mgsenocak@atauni.edu.tr

ÖZET

Kuş anestezisi en az memeli hayvanlarda olduğu kadar büyük, önemli ve kompleks bir konudur. Kuşların anatomik ve fizyolojik yapılarının memelilerden farklı olması, kuşlarda anestezik maddelerin kullanımını memelilere kıyasla kısmen farklılaştırmaktadır. Memelilerde rutin olarak kullanılan preanestezik ve anestezik ajanların bir kısmı kuşlarda kullanılabilirken bazıları komplikasyon gelişmesine hızlı bir alt yapı hazırlar. Kuşların hızlı metabolizmaları, enjektabl anesteziklerin vücutta yayılma ve atılım hızlarını doğrudan etkilemektedir. Bu nedenle kuşlarda enjektabl anesteziklerle yapılan girişimlerin kontrol altına alınmasını güçleştirmektedir. Respiratorik sistem kapasitelerinin yüksek olması inhalasyon anestezisini kuşlarda popüler hale getirmektedir. İnhalasyon anestezisi kuşların anestezisinde kullanılan en etkin ve yaygın yöntem olsa da bazı ajanlar inhalasyon anestezisini de dezavantajlı hale getirmektedir. Yabani kuşlar başta olmak üzere çeşitli nedenlerle kliniklere getirilen kuşların anestezilerinde başarısızlıklar yaşanması güncelliğini koruyan bir konudur. Başarısızlığa neden olan faktörlerin bertaraf edilebilmesi için bilinmesi gereken bazı ayrım noktaları mevcuttur. Kuşun maruz kaldığı olumsuz çevre şartları, yaralanmalar, açlık ve hipoterminin anestezi üzerine etkileriyle ilgili yapılması gerekenlerin yerine getirilmesi, sahada kuş anestezisi girişimlerinin elini güçlendirerek başarıyı olumlu ölçüde etkilemektedir. Bu nedenle kuşlarda anestezi yönetimi yapılırken, farmakolojik yönetimin yanı sıra hayvanın yaşadığı çevre ve maruz kaldığı negatif durumlar birlikte bir bütün olarak değerlendirilmelidir.

Bu çalışma, memeli hayvanlarda rutin olarak kullanılan anestezik maddelerin ve anestezi yöntemlerinin kuşlarda tercih edildiği durumlarda sahada karşılaşılan zorlukların çözülmesi için ihtiyaç duyulan bazı püf noktaların yalın bir dille anlatılmasını amaçlamaktadır.

Anahtar Kelimeler: Kuşlarda anestezi, İnhalasyon anestezisi, Enjektabl anestezikler.

43-S-2019

TIPS FOR AVIAN ANESTHESIA

Mümin Gökhan ŞENOCAK

Atatürk University Faculty of Veterinary Medicine, Department of Surgery, Erzurum, TÜRKİYE
mgsenocak@atauni.edu.tr

ABSTRACT

The avian anesthesia is as important, complex and as important as mammalian animals. The anatomical and physiological structure of birds differs from mammals in that the use of anesthetics in birds is somewhat different from that in mammals. While some of the preanesthetic and anesthetic agents routinely used in mammals can be used in avian species, some provide a rapid infrastructure for the development of complications. The rapid metabolism of birds directly affects the rate of spread excretion of injectable anesthetics in the body, which makes it difficult to control the interventions with injectable anesthetics in birds. The high capacity of the respiratory system of birds makes inhalation anesthesia popular in avian species. Although inhalation anesthesia is the most effective method used in avian anesthesia, some agents also make inhalation anesthesia disadvantageous. Failure of anesthesia of birds brought to clinics for various reasons, especially wild birds, is a current issue. There are some points of distinction that must be known in order to eliminate the factors that cause failure. Fulfilling the requirements of the bird's adverse environmental conditions, injuries, hunger and the effects of hypothermia on anesthesia, positively affects the success of the avian anesthesia attempts by strengthening the hand. Therefore, when performing anesthesia management in birds, it should be considered as a whole together with the pharmacological management as well as the environment in which the animal lives and the negative situations it is exposed to.

This study aims to explain in simple language some of the tricks needed to solve the difficulties encountered in the field when anesthetics and anesthesia methods which are routinely used in mammals are preferred in birds.

Keywords: Avian anesthesia, İnhalation anesthesia, İnjectable anesthetics.

44-S-2019

AVRUPA BİRLİĞİ ÜLKELERİNDE ETLİK PİLİÇLERDE REFAH STANDARTLARI

Bahar ÖZER [1]*, Ekrem LAÇİN [2]

[1]Atatürk Üniversitesi Veteriner Fakültesi, Erzurum, TÜRKİYE

bhrozr123@gmail.com

[2]Atatürk Üniversitesi Veteriner Fakültesi, Zootekni Anabilim Dalı Erzurum, TÜRKİYE

elacin@atauni.edu.tr

ÖZET

Üretim süresinin çok kısa olması, yoğun üretim, düşük yemden yararlanma oranı, daha az işgücü gerektirmesi nedenleriyle etlik piliç üretimi hayvancılık sektörü içerisinde ayrıcalıklı bir konuma sahiptir. Etlik piliç işletmeleri diğer tarımsal işletmelere kıyasla daha fazla besin değeri yüksek olan hayvansal proteinin elde edildiği yerlerdir. Son yıllarda üretim maliyetinin düşük olması ve piliç etinin besleyici değerinin anlaşılmasıyla kanatlı eti talebinde belirgin bir artışa neden olmuştur. Etlik piliç yetiştiriciliği oldukça büyük bir endüstri kolu olup, hayvan refahı ve performansıyla alakalı parametreler her geçen gün önem kazanmaktadır. Refah Kalite konsorsiyumu, etlik piliç kümeslerinde broiler refahını değerlendirmek amacıyla bilimsel bir öneri sunmuştur. Etlik piliçlerde refah ile ilgili yasal düzenleme ilk olarak, Avrupa Birliği mevzuatında 2007/43/EC sayılı direktif 2007 tarihinde Avrupa Komisyonu tarafından kabul edilmiştir. Etçi Tavuk Direktifi ekstansif kapalı, geleneksel freerange ve free-range-tam özgürlük tipi etçi tavuk yetiştiriciliklerini kapsamamaktadır. Bu direktiflere göre, Avrupa Birliğine üye ülkeler kümes ortamdaki hava kalitesi, nem düzeyi, gaz ve hava kontaminasyonu, altlık kalitesi, ortam sıcaklığı, aydınlatma ve yerleşim sıklığı gibi çevresel faktörleri optimum düzeyde sağlamak zorundadırlar. Bu çalışmada etlik piliç yetiştiriciliğinde Avrupa Birliği ülkelerinde kabul görmüş refah parametreleri üzerinde durulacaktır. Bu kapsamda kümeslerinde yerleşim sıklığı, havalandırma ve aydınlatma süreleri başta olmak üzere hayvan refahı açısından detaylı bir şekilde ele alınacaktır.

Anahtar Kelimeler: Avrupa Birliği, Hayvan Refahı, Etlik Piliç

44-S-2019

WELFARE STANDARDS IN BROILER CHICKENS IN EUROPEAN UNION COUNTRIES

Bahar ÖZER[1]*, Ekrem LAÇİN[2]

[1]Atatürk University Faculty of Veterinary Medicine, Erzurum, TURKEY

bhrozr123@gmail.com

[2]Atatürk University Faculty of Veterinary Medicine, Department of Animal Science, Erzurum, TURKEY

elacin@atauni.edu.tr

ABSTRACT

Broiler production has a privileged position in the livestock sector, owing to the very short period of production the availability of intensive breeding, the low feed conversation ratio of broiler chickens, the lower labor force required. For broiler farms compared to other types of agricultural holdings and the nutritional value of chicken meat as a good protein source. During the past few decades there has been a notable increase in the demand for poultry meat due to its low cost, good nutritional profile and suitability for further processing. Broiler raising is a big industry branch and the parameters related to animal welfare and performance are gaining importance day by day. The Welfare Quality consortium has proposed a science-based protocol for assessing broiler chicken welfare on farms. The legislation on welfare in broilers was first adopted by the European Commission in 2007, Directive 2007/43 / EC. The Broiler Chicken Directive does not cover extensively closed, traditional free-range and free-range-full freedom type broiler. According to this directive, the member states of the European Union have to provide optimum environmental factors such as air quality, humidity level, gas and air contamination, litter quality, ambient temperature, lighting and stocking density. In this study, welfare parameters accepted in European Union countries in broiler breeding will be emphasized. In this context, stocking density, ventilation and lighting periods will be discussed in detail in terms of animal welfare.

Keywords: European Union, Animal Welfare, Broiler

45-S-2019

SÜT İNEKLERİNDE SOĞUK STRESİ VE YEMLEME

Soner UYSAL*, Mehmet Akif YÖRÜK

Atatürk Üniversitesi Veteriner Fakültesi, Hayvan Besleme ve Beslenme Hastalıkları Anabilim Dalı
Erzurum, TÜRKİYE

soner.uysal@atauni.edu.tr, yoruk@atauni.edu.tr

ÖZET

Stres terimi çiftlik hayvanları yetiştiriciliğinde çok farklı şekillerde tanımlanmıştır. Genel olarak stres; hayvanın bulunduğu çevre ile mücadele etmedeki başarısızlığı şeklinde tanımlanmaktadır. Stres altındaki bir sürü doğru bir şekilde yönetilebilirse bu, hayvanların verimine olumlu yansıyacağı gibi, hayvan refahını da artıracaktır. Strese karşı vücudun geneli bakımından gösterilen tepki büyüme hızının azalmasına neden olmakta, büyüme için besin maddelerinden yararlanma etkinliğini düşürmekte ve yaşama gücü için gerekli olan enerji gereksinimini artırmaktadır. Stres, laktasyon dönemini de olumsuz olarak etkilemektedir. Sığırlar için ideal sayılan iklim koşullarının dışına çıkıldığında belirli sınırlar dahilinde bu çevre koşulları hayvanlar tarafından tolere edilebilmektedir. İklim şartlarının normalden farklı seyretmesi durumunda, olumsuz koşullarda meydana gelecek stres ortamından etkilenmede, hayvanın ırkı ve verim düzeyi önemli rol oynarken, bireysel farklılıklardan da söz etmek olasıdır. Günün her saati vücut sıcaklığının korunması için gerekli enerji miktarının sağlandığı çevre sıcaklıkları arası bölge termonötral bölge olarak bilinir. Termonötral bölgede vücut iç sıcaklığındaki değişimler minimumdur. Sıcaklığın, konfor bölgenin alt sınırının altına inmesi ve soğuk stresi olması durumunda, organizmada vücut sıcaklığını korumaya yönelik önlemler başlamakta olup, bunların en önemlisi yem tüketimindeki artıştır. Aşırı soğukta, kuru madde alımı metabolizma ile aynı oranda artmaz, bu nedenle hayvanlar negatif enerji dengesinde olup, enerji kullanımını verimden ısı üretimine kaydırır. Ülkemizin özellikle Kuzeydoğu Anadolu bölümünde hüküm süren sert kış şartlarında hayvansal üretimi maksimumda tutmak adına süt ineklerinden kış aylarında istenilen verimi almak için, yaşama payı ihtiyacı ve verim payı ihtiyacının yanısıra ısınma ihtiyaçlarının da hesaba katılması büyük önem taşımaktadır. Soğuk stresinin olabileceği dönemlerde rasyonun enerji içeriğinin yapılan hesaplamalara göre artırılması gerekmektedir.

Anahtar Kelimeler: Soğuk Stresi, Süt İneği, Yemleme, Rasyon

45-S-2019

COLD STRESS AND FEEDİNG İN DAİRY COWS

Soner UYSAL*, Mehmet Akif YÖRÜK

[1] Atatürk University Faculty of Veterinary Medicine, Department of Animal Nutrition and Nutritional Diseases Erzurum, TURKEY

soner.uysal@atauni.edu.tr, yoruk@atauni.edu.tr

ABSTRACT

The term stress is defined in many different ways in livestock breeding. Stress in general; the failure of the animal to fight the environment. If a herd under stress can be managed correctly, it will have a positive impact on the yield of the animals and will increase the animal welfare. The overall response to stress causes a decrease in the rate of growth, decreases the efficiency of nutrient utilization for growth and increases the energy requirement for survival. Stress affects the lactation period negatively. When the climatic conditions are considered ideal for cattle, these environmental conditions can be tolerated by the animals within certain limits. If the climatic conditions are different from normal, it is possible to talk about individual differences, while the breed and yield level of the animal plays an important role in influencing the stress environment that will occur under adverse conditions.The zone between ambient temperatures where the amount of energy required to maintain body temperature is provided at all hours of the day is known as the thermoneutral zone. Changes in body internal temperature in the thermoneutral zone are minimal. In the event that the temperature falls below the lower limit of the comfort zone and there is cold stress, measures to protect the body temperature in the organism begin and the most important one is the increase in feed consumption. In extreme cold, dry matter intake does not increase at the same rate as metabolism, so animals are in a negative energy balance, shifting energy use from yield to heat generation. In order to keep the animal production at maximum in harsh winter conditions prevailing especially in the Northeast Anatolia section of our country, it is of great importance to take into account the need for living share and yield share in order to get the desired yield from dairy cows in winter months. In times of cold stress, the energy content of the ration should be increased according to the calculations.

Keywords: Cold stress, Dairy cows, Feeding, Ration

46-S-2019

İNEKLERDE DUKTUS PAPİLLARİSİN ULTRASONOGRAFİK ÖLÇÜMLERİN MEME SAĞLIĞI İLE İLİŞKİSİ

Göksu SEKMEN[1]*, Tarık ŞAFAK[1], Öznur YILMAZ[2], Burak Fatih YÜKSEL[1], Ali RİŞVANLI[1], İbrahim ŞEKER[3]

[1]Fırat Üniversitesi Veteriner Fakültesi, Doğum ve Jinekoloji ABD, Elazığ-TÜRKİYE
goksusekmen@gmail.com , tsafak@firat.edu.tr, bfyuksel@firat.edu.tr , arisvanli@firat.edu.tr
[2]Siirt Üniversitesi Veteriner Fakültesi, Doğum ve Jinekoloji ABD, Siirt- TÜRKİYE
oznur.yilmaz@siirt.edu.tr
[3]Fırat Üniversitesi Veteriner Fakültesi, Zootekni ABD, Elazığ- TÜRKİYE
iseker@firat.edu.tr

ÖZET

Türkiye'de süt sektörü zaman içerisinde önemli yapısal ve fiziksel gelişmeler kat eden bir konuma gelmiştir. Türkiye'nin Avrupa Birliği'ne (AB) uyum sürecinde de süt sektörü öncelikli alanlar içerisinde yer almaktadır. Bu nedenle süt sığırcılığı sektöründeki gelişmelerin işletme içerisindeki stratejik yapıların belirlenmesi, süt sığırlarının meme yapılarının yapısal fonksiyonların incelenmesi ve AB açısından değerlendirilmesi önemli görülmektedir. Bu çalışmanın amacı, süt sığırlarının duktus papillarisinin ultrasonagrafik ölçümleri ile somatik hücre sayısı (SHS) ve süt kompozisyon analizleri arasındaki ilişkiyi belirlemektir. Çalışmaya, Fırat Üniversitesi Eğitim ve Araştırma Çiftliğinde bulunan yaşları üç ila beş arasında değişen İsviçre esmeri ırkı on beş baş sağmal inek dahil edildi. Çalışmaya dahil edilen hayvanların meme başları iki grup içerisinde değerlendirmeye alındı. Çalışmaya dahil edilen ineklere California Mastitis Test (CMT) uygulandı. Birinci grubu CMT negatif olan yirmi beş meme başı, ikinci grubu ise CMT pozitif olan yirmi beş meme başı oluşturdu. Daha sonra gruplara dahil edilen meme başlarının ultrasonografik ölçümleri ve bu meme başlarından alınan süt numunelerindeki somatik hücre sayısı (SHS) ve süt kompozisyonu analizleri yapıldı. Sonuç olarak, ineklerde duktus papillarisin uzunluğu ve çapı ile CMT negatif ve CMT pozitiflik durumu açısından önemli düzeyde direkt bir ilişkinin bulunmadığı, ancak sütün komposizyonu ve bazı kimyasal özelliklerine ait parametreler bakımından ise ilişkili olabileceği kanaatine varıldı.

Anahtar Kelimeler: İnek; Süt Bileşenleri; SHS; Duktus Papillaris; Ultrasonografik Ölçüm

46-S-2019

THE RELATİONSHİP BETWEEN ULTRASONOGRAPHİC MEASUREMENTS OF TEAT CANAL AND UDDER HEALTH İN COWS

Göksu SEKMEN[1]*, Tarık ŞAFAK[1], Öznur YILMAZ[2], Burak Fatih YÜKSEL[1], Ali RİŞVANLI[1], İbrahim ŞEKER[3]

[1]Fırat University, Faculty of Veterinary Medicine, Department of Obstetrics and Gynecology, Elazig, TURKEY

goksusekmen@gmail.com , tsafak@firat.edu.tr, bfyuksel@firat.edu.tr , arisvanli@firat.edu.tr

[2]Siirt University, Faculty of Veterinary Medicine, Department of Obstetrics and Gynecology, Siirt, TURKEY

oznur.yilmaz@siirt.edu.tr

[3]Fırat University, Faculty of Veterinary Medicine, Department of Zootechny, Elazig, TURKEY

iseker@firat.edu.tr

ABSTRACT

The dairy sector in Turkey has become a major structural and physical development in time. Turkey's European Union (EU) integration process in the dairy sector is located within priority areas. For this reason, it is important to determine the strategic structures within the dairy cattle sector, to examine the structural functions of the mammary structures of dairy cattle and to evaluate them in terms of the EU. The aim of this study was to determine the relationship between ultrasonographic measurements of teat canal and somatic cell count (SCC) and milk composition analysis in dairy cattle. The study, Fırat University Education and Research farm race between ages tree to five were included in the farm fifteen dairy cows. The teat of the animals included in the study were evaluated in two groups. California Mastitis Test (CMT) was applied to the cows included in the study. The first group consisted of twenty five teat with CMT negative and the second group consisted of twenty five teat with CMT positive. As a result, it was concluded that there was no significant direct relationship between the length and diameter of teat canal with CMT negative and CMT positivity status in cows, but it could be related with the parameters of milk composition and some chemical properties.

Keywords: Cow; Milk Components; SCC; Teat Canal; Ultrasonographic Measurement

47-S-2019

DÜŞÜK ENERJİLİ LAZER TERAPİSİNİN ROMATOİD ARTRİT ÜZERİNE ETKİNLİĞİ

Sıtkıcan OKUR[1*], Elif DOĞAN[2], Serkan YILDIRIM[3]

[1] Atatürk Üniversitesi Veteriner Fakültesi, Cerrahi Anabilim Dalı Erzurum, TÜRKİYE
sitkican.okur@atauni.edu.tr
[2] Kastamonu Üniversitesi Veteriner Fakültesi Cerrahi Anabilim Dalı Kastamonu, TÜRKİYE
elifdogan@kastamonu.edu.tr
[3] Atatürk Üniversitesi Veteriner Fakültesi, Patoloji Anabilim Dalı Erzurum, TÜRKİYE
syildirim@atauni.edu.tr

ÖZET

Eklem yangısı olarak tanımlanan artritis sinoviyal membran ve sinoviyal sıvıda hücresel infiltrasyon ve yangısal değişikliklerle karakterize olan bir bozukluktur. Romatoid artrit (RA) ise etiyolojisi tam olarak tanımlanamamış, kronik seyirli, eklemlerde eroziv etkiye neden olan, sinoviyal sıvıda ve membranda hücre infiltrasyon ile karakterize otoimmun bir hastalık olarak tanımlanmaktadır. Düşük enerjili lazer terapisi (LLLT), lazer ışığının atom veya moleküllerde bulunan fazla enerjinin depolanması ve uyarılması prensibiyle çalışan ve son yıllarda yaygın klinik kullanım alanı bulan bir fiziksel terapi yöntemidir. Çalışmamızda 60 adet rat her grup 12 hayvan olacak şekilde 5 gruba (kontrol, sham, medikal tedavi, medikal tedavi + Lazer, Lazer) ayrıldı. Kontrol grubu hariç diğer tüm gruplarda deneysel olarak Freund's Complete Adjuvant (FCA) solüsyonu kullanılarak diz eklemlerinde RA oluşturulurken, sham grubunda RA oluşturulan hayvanlara hiçbir tedavi prosedürü uygulanmadı. Medikal tedavi gruplarında ise intraartiküler olarak metil prednizolon sodyum (2mg/kg) uygulandı. Lazer uygulaması ise belirlenen dozda eklem üzerine her gün bir seans olmak üzere toplam 10 seans yapıldı. Gruplardaki hayvanlar belirlenen ölçüm zamanlarında klinik, radyografik ve termografik ölçümleri yapılarak deney sonunda incelenmek üzere eklemleri histopatoloji laboratuvarlarına gönderildi. Deney sonunda radyografik verilerde erozyon, eklem aralığı ve eklem yıkımlanmasında en yüksek skor sham grubunda elde edilirken, en düşük skor lazer grubunda belirlendi. Histopatolojik olarak Medikal Tedavi + Lazer (MT + L) grubunda sinoviyumda hafif derecede mononükleer hücre infiltrasyonları ve kondrositlerde orta düzeyde dejenerasyon olduğu belirlendi. Lazer Grubunda ise hafif derecede kondrositlerde dejenerasyon, orta düzeyde eklem yüzeyinde fibrilizasyon ve mononükleer hücre infiltrasyonu tespit edildi. Bu çalışmada lazerin RA'nın eklem üzerinde oluşturduğu eroziv etkiyi azalttığı, fakat farklı dozlarda daha geniş kapsamlı araştırmalar yapılması gerektiğine karar verildi.

Anahtar Kelimeler: Düşük Enerjili Lazer Terapisi, Rat, Romatoid Artrit.

47-S-2019

LOW LEVELİNG LASER THERAPY EFFECT ON RHEUMATOİD ARTHRİTİS

Sıtkıcan OKUR [1*], Elif DOĞAN [2], Serkan YILDIRIM [3]

[1] Atatürk University Faculty of Veterinary Medicine, Department of Surgery Erzurum, TURKEY
sitkican.okur@atauni.edu.tr
[2] Kastamonu University Veterinary Faculty, Deparment of Surgery Kastamonu, TURKEY
elifdogan@kastamonu.edu.tr
[3] Atatürk University, Faculty of Veterinary Medicine, Department of Pathology, Erzurum, TURKEY
syildirim@atauni.edu.tr

ABSTRACT

Arthritis, defined as joint inflamation, is a disorder which characterized by synovial membran and fluid inflammatory and cellular infiltration. Rheumatoid arthritis (RA) is an autoimmune disease of chronic etiology characterized by synovial fluid and membrane infiltration, which caused erosive effect in joint. Low-energy laser therapy (LLLT) is a method of physical therapy that has been widely used in recent years, working on the principle of storing and stimulating the excess energy of the laser light in atoms or molecules. In our study, 60 rats diveded into 5 groups (Control, Sham, Medical Treatment, Medical Treatment + Laser, Laser). For and experimental RA process in the knee joint usinf Freund's Complete Adjuvant (FCA) solution in all groups except the control group, and no treatment procedures applied to the animals in sham grup. Medical treatment groups, methyl prednisolone sodium (2mg / kg) administered intraarticularly. Laser treatment performed on the joint at a specified dose for a total of 10 sessions, one session each day. Radiographic, thermographic and clinical measurements taken from all animals at the time of measurement and sent to histopathology laboratories at the end of the experiment. At the end of the experiment, the highest score obtained in the sham group, while the lowest score determined in the laser group. Histopathologically, there was mild mononuclear cell infiltration in the synovium and moderate degeneration of chondrocytes in the Medical Treatment + Laser (MT + L) group. In the Laser Group, mild degeneration of chondrocytes, moderate fibrillation of the joint surface and mononuclear cell infiltration were detected. In this study, it concluded that the laser reduces the erosive effect of RA on the joint, but further investigations should be performed at different doses.

Keywords: Low Leveling Laser Therapy, Rat, Rheumatoid Arthritis

48-S-2019

ENFEKSİYÖZ HASTALIKLARDA TEŞHİS: CANİNE DİSTEMPER VİRUS ÖRNEĞİ

Nüvit COŞKUN*[1], Volkan YILMAZ[1], Mehmet Özkan TİMURKAN[2], Hakan AYDIN[2]

[1] Kafkas Üniversitesi Veteriner Fakültesi, Viroloji Anabilim Dalı, Kars, TÜRKİYE

nuvitcoskun@kafkas.edu.tr, volkankara1980@hotmail.com

[2] Atatürk Üniversitesi Veteriner Fakültesi, Viroloji Anabilim Dalı Erzurum, TÜRKİYE

motimurkan@atauni.edu.tr , hakanayd@atauni.edu.tr

ÖZET

Köpek gençlik hastalığı (Distemper) pet hekimliğinde en sık karşılaşılan viral hastalıklardan biridir. Etkeni *Paramyxoviridae* ailesinden *Morbillivirus* genusuna dahil olan Canine Distemper Virus (CDV)'tur. Köpeklerde sindirim, solunum ve merkezi sinir sistemi ile ilgili bulgular oluşturabileceği gibi özellikle erişkinlerde subklinik bir tablo da gösterebilmektedir. Enfeksiyona yakalanan aşısız yavrularda mortalite çok yüksektir. Bu enfeksiyonda klinik bulgulardan hareket ederek tanıya yönelmek mümkün olsa da laboratuvar tanısı kesin teşhis için mutlaka gereklidir. Özellikle merkezi sinir sisteminin etkilendiği durumlarda prognozu belirlemek için hızlı ayırıcı tanı önem taşımaktadır. Bu bağlamda özellikle klinikler ve hastaneler için hızlı tanı test kitlerini (rapid test) kullanmak önem arz etmektedir. Bu çalışmada distemper şüpheli bir vakada hızlı tanı test kitleri ile moleküler tanı yöntemlerinden RT-PCR testinin karşılaştırması yapılmıştır. Vakaya ait bir adet EDTA'lı kan ve swap örneği önce Distemper virus hızlı test kiti (Canine distemper virus antijen test, Asan Pharm, Korea) kullanılarak pozitif olarak tespit edilmiştir. Örnekler moleküler testler gerçekleştirilene kadar -20 ^{o}C derin dondurucuda muhafaza edilmiştir. Bunu takiben bu örneklerden viral nükleik asit ekstraksiyonu fenol-kloroform yöntemi kullanarak yapılmış ve sonrasında elde edilen viral RNA'dan reverse transkripsiyon ile komplementer DNA sentezi gerçekleştirilmiştir. Elde edilen cDNA, CDV nükleoproteinine (N gen) spesifik primerlerle PCR işlemine tabi tutulmuştur. RT-PCR sonucunda tam kandan elde edilen amplikonlar uygun bant büyüklüğünde tespit edilirken swap örneğinde amplikon bulunamamıştır. Sonuç olarak yapılan bu çalışmada mortalitesi yüksek, kliniği komplike ve prognozu iyi olmayan bu tür enfeksiyöz hastalıklarda erken teşhis amacıyla hızlı test kitlerinin kullanılabileceği ancak RT-PCR gibi sensitivitesi ve spesifitesi yüksek olan tanı testleriyle de mutlaka desteklenmesi veya doğrulama amacıyla yapılması gerekliliği vurgulanmıştır.

Anahtar Kelimeler: Distemper, RT- PCR, Viral Tanı

48-S-2019

DIAGNOSIS IN INFECTIOUS DISEASES: A CANINE DISTEMPER CASE

Nüvit COŞKUN*[1], Volkan YILMAZ[1], Mehmet Özkan TİMURKAN[2], Hakan AYDIN[2]

[1] Kafkas Üniversitesi Veteriner Fakültesi, Viroloji Anabilim Dalı, Kars, TÜRKİYE
nuvitcoskun@kafkas.edu.tr, volkankara1980@hotmail.com

[2] Atatürk Üniversitesi Veteriner Fakültesi, Viroloji Anabilim Dalı Erzurum, TÜRKİYE
motimurkan@atauni.edu.tr , hakanayd@atauni.edu.tr

ABSTRACT

Canine Distemper Disease is one of most frequent viral diseases seen in pet veterinary practice. Causative agent is Canine Distemper Virus (CDV) which belongs to *Morbillivirus* genus in *Paramyxoviridae*. Disease can affect gastrointestinal, respiratory tracts and central nervous systems and may also present a subclinical onset especially in adult animals. Mortality rates may be high in non-vaccinated puppies when infected. Clinicians may suspect the disease considering symptoms but laboratory diagnosis is needed for confirmation. Fast differential diagnosis is especially important to determine the prognosis when central nervous system is affected. In this regard many clinics and hospitals use rapid tests for diagnosis. In this study we examine and compare the results of rapid test and a molecular test (PCR) in a distemper suspected case. We tested a whole blood sample and a swab sample with rapid test (Canine distemper virus antigen test, Asan Pharm, Korea) and two of the samples were positive. Samples were than kept in -20 ^{o}C deepfreeze for further molecular investigation. We used phenol-chloroform method for viral nucleic acid extraction and performed reverse transcription to obtain a complementary DNA from viral RNA. Consequently we used cDNA for PCR with primers specific to CDV nucleoprotein (N gene). We detected eligible base pair sized amplicons in whole blood sample but could not detect any amplicons in swab sample. We conclude that rapid tests are eligible for clinically complicated cases with bad prognosis or high mortality rates in early diagnosis but should be complemented or confirmed with high sensitivity and specificity tests like RT-PCR.

Keywords: Distemper, RT-PCR, Viral Diagnosis.

49-S-2019

KEDİ VE KÖPEKLERDE CERRAHİ KASTRASYON TEKNİKLERİ

Mümin Gökhan ŞENOCAK, İdris ÖZMEN*, Uğur ERSÖZ, Sıtkıcan OKUR, Latif Emrah YANMAZ

Atatürk Üniversitesi Veteriner Fakültesi Cerrahi ABD Erzurum, TÜRKİYE
mgsenocak@atauni.edu.tr, idrisozmenn@gmail.com , ugur.ersoz@atauni.edu.tr , sitkican.okur@atauni.edu.tr , emrah.yanmaz@atauni.edu.tr

ÖZET

Erkeklerde üreme faaliyetlerinin operatif veya kimyasal yollarla engellenmesine kastrasyon denilmektedir. Kastrasyon günümüzde kedi ve köpekler başta olmak üzere birçok hayvanın çeşitli davranışsal bozukluklarında ve reprodüktif sistem hastalıklarının sağaltımında yardımcı seçenek olarak tercih edilmektedir. Sosyal hayatın bir parçası olan kedi ve köpeklerde kastrasyon reprodüktif sistem hastalıklarının yanı sıra cinsiyet hormonlarının etkisinden kaynaklanan davranışların kontrolünde sıklıkla tercih edilmektedir. Evde bakılan hayvanlarda; saldırganlığın bertaraf edilmesi, ürinasyon kontrolünün sağlanması ve eğitimsel dikkatin toparlanması amacıyla kastrasyon gerçekleştirilmektedir. Kastrasyon işlemi kimyasal yöntemlerle yapılabildiği gibi cerrahi yöntemle de gerçekleştirilmektedir. Kedi ve köpeklerde cerrahi kastrasyon yöntemleri çeşitlilik göstermektedir. Bu yöntemlerin tamamı testisin işlevselliğini sonlandırmak için yapılmaktadır. Hayvanın yaşı, vücut ağırlığı, bölgenin anatomik yapısı gibi birçok faktör kastrasyon yönteminin seçimini etkileyici rol oynamaktadır. İdeal bir cerrahi kastrasyon tekniğinin hızlı ve güvenilir olmasının yanı sıra herhangi bir komplikasyona neden olmaması istenir. Kedi ve köpeklerde kullanılan cerrahi kastrasyon teknikleri bazı durumlarda birbirinden farklık göstermektedir. Cerrahi kastrasyon teknikleri seçim yerine göre farklılık göstermesinin yanı sıra operatif girişim yöntemine ya da kullanılan dikiş uygulama şekline göre de farklılaşmaktadır. Kedi ve köpeklerde kullanılan kastrasyon tekniklerinin en ideal olanıyla ilgili kesin bir bilgi bulunmamaktadır. Yöntemin tercihi birkaç genel bilgi ışığında hayvanın fiziki yapısı ve veteriner hekimin seçimine göre değişebilmektedir.

Bu çalışmada kedi ve köpeklerde kullanılan ve cerrahi girişimlerle gerçekleştirilen kastrasyon tekniklerinden bahsedilmektedir.

Anahtar Kelimeler: Kastrasyon, Orşiektomi, Üreme

49-S-2019

SURGICAL CASTRATION TECHNIQUES IN CATS AND DOGS

Mümin Gökhan ŞENOCAK[1], İdris ÖZMEN[1]*, Uğur ERSÖZ[1], Sıtkıcan OKUR[1], Latif Emrah YANMAZ[1]

Atatürk University Faculty of Veterinary Medicine, Department of Surgery Erzurum, TURKEY
mgsenocak@atauni.edu.tr , idrisozmenn@gmail.com , ugur.ersoz@atauni.edu.tr , sitkican.okur@atauni.edu.tr , emrah.yanmaz@atauni.edu.tr

ABSTRACT

Prevention of reproductive activities by operative or chemical means is called castration in males. Castration is now preferred as an adjunct in the treatment of various behavioral disorders and reproductive system diseases of many animals, especially in cats and dogs. In cats and dogs, which are a part of social life, castration is frequently preferred in the control of behaviors caused by the effects of sex hormones as well as reproductive system diseases. At companion animals; castration is carried out in order to eliminate aggression, controlling the urination and recover educational attention. Castration can be performed by chemical methods as well as by surgical methods. Surgical castration methods vary in cats and dogs. All of these methods are done to terminate the testis functionality. Many factors such as the age of the animal to be cast, body weight and anatomy of the region play an impressive role in the choice of castration method. An ideal surgical castration technique should be fast and reliable and should not cause any complications. Surgical castration techniques used in cats and dogs differ in some cases. Surgical castration techniques vary according to the place of choice, as well as the method of operative intervention or suture application. There is no precise information about the most ideal castration techniques used in cats and dogs. The preference of the method may vary according to the physical structure of the animal and the choice of veterinarian in the light of a few general information.

In this study, castration techniques and surgical procedures used in cats and dogs are mentioned.

Keywords: Castration, Orchiectomy, Reproductin

50-S-2019

KARANFİL YAĞININ ANTİMİKROBİYAL ETKİSİNİN ARAŞTIRILMASI

Ömer KARAMAN[1*], Miray Sıla ÇİÇEK[1], Hasan HüseyinYALÇIN[1], Zeynep Nur AĞYAR[1], Güley FIRAT[1], Bilge KABATAŞ[1], Burcu KARAGÜLLE[2]

[1] Fırat Üniversitesi Veteriner Fakültesi, Elazığ, TÜRKİYE

omerkaraman9901@gmail.com, miray_sila_23@hotmail.com, hasanhuseyinyalcin4962@gmail.com, zeyy_nurr_@hotmail.com, guleyfirat1@gmail.com, bilgekabatas1400@gmail.com

[2] Fırat Üniversitesi Veteriner Fakültesi, Mikrobiyoloji Anabilim Dalı, Elazığ, TÜRKİYE

bkaragulle@firat.edu.tr

ÖZET

Bu çalışmada, hayvan barınaklarında dezenfeksiyon amacıyla kullanılan formaldehite alternatif olarak, karanfil esansiyal yağının dezenfektan etkisi araştırıldı. Bu amaçla üç farklı hayvan grubuna ait (Sığır, Koyun, Tavuk) altlık örnekleri, 1'er kg olacak şekilde steril numune poşetlerine alınarak bir deney düzeneği oluşturuldu. Numuneler Fırat Üniversitesi Tarım ve Hayvancılık Araştırma ve Uygulama merkezinden (TAHAM) temin edildi. Kurulan deney düzeneğinde üç farklı hayvan grubuna ait altlık materyalleri, kendi içinde; kontrol grubu, formaldehit ve karanfil yağına maruz bırakılacak şekilde toplamda 6 grup oluşturuldu. Sırasıyla; S2 (Sığır/Karanfil yağı-DMSO), S3 (Sığır/Formaldehit), K2 (Koyun/Karanfil yağı-DMSO), K3 (Koyun/Formaldehit), T2 (Tavuk/Karanfil yağı-DMSO) T3 (Tavuk/Formaldehit) olacak şekilde adlandırıldı. Gruplara uygulanan formaldehit ve karanfil yağı (Dimethyl-Sulfoxide içinde çözdürülerek) püskürtme yöntemiyle altlıklara emdirildi. Kontrol gruplarından 0. saat, diğer gruplardan 72.saat sonunda 1'er gr'lık örnekler toplandı. Toplanan örneklerdeki Toplam Mezofilik Aerobik Bakteri sayısı (TMAB); desimal makrodilüsyonlar hazırlanarak, Nutrient agarda dökme plak yöntemiyle belirlendi. Kontrol grupları 0.saat ile 72. saat sonundaki karanfil yağı ve formaldehit emdirilen altlıklar arasında karşılaştırılma yapıldı. S2, S3, K2, K3, T2 ve T3 deney gruplarındaki bakteri sayıları 0.saatte sırasıyla 6,09 $\log_{10}$ kob/g, 6,19 $\log_{10}$ kob/g, 6,56 $\log_{10}$ kob/g, 6,65 $\log_{10}$ kob/g, 8,79 $\log_{10}$ kob/g ve 8,92 $\log_{10}$ kob/g, 72.saatte ise aynı sırayla 4,63 $\log_{10}$ kob/g, 4,96 $\log_{10}$ kob/g, 3,65 $\log_{10}$ kob/g, 4,08 $\log_{10}$ kob/g, 5,59 $\log_{10}$ kob/g ve 6,88 $\log_{10}$ kob/g olarak hesaplandı. Elde edilen bulgulara göre karanfil yağının formaldehit ile benzer antimikrobiyal etkisinin olduğu görüldü. Bu çalışma ile; karanfil yağının hayvan barınaklarına uygulanan kimyasal dezenfektanlara alternatif olarak kullanılabilirliği ön görüldü.

Anahtar Kelimeler: Dezenfektan, Karanfil yağı, Sığır, Koyun,, Tavuk, TMAB.

50-S-2019

INVESTIGATION ON ANTIMICROBIAL EFFECT OF CLOVE OIL

Ömer KARAMAN[1*], Miray Sıla ÇİÇEK[1], Hasan HüseyinYALÇIN[1], Zeynep Nur AĞYAR[1], Güley FIRAT[1], Bilge KABATAŞ[1], Burcu KARAGÜLLE[2]

[1] Faculty of Veterinary Medicine, Firat University, Elazığ, TURKIYE,

omerkaraman9901@gmail.com, miray_sila_23@hotmail.com, hasanhuseyinyalcin4962@gmail.com, zeyy_nurr_@hotmail.com, guleyfirat1@gmail.com, bilgekabatas1400@gmail.com

[2] Department of Microbiology, Faculty of Veterinary Medicine, Firat University, Elazığ, TURKIYE,

bkaragulle@firat.edu.tr

ABSTRACT

In this study, disinfectant effect of clove essential oil was investigated as an alternative to the formaldehyde which is used for disinfection in animal shelters. For this purpose, approximately 1 kg of litter samples belonging to three different animal groups (Cattle, Sheep and Chicken) were collected in sterile specimen bags from Agriculture and Livestock Research and Application Center (TAHAM) of Firat University. A total of six experimental groups in addition to one control group were established from the litter samples of each animal group, one exposed to formaldehyde and the other exposed to clove essential oil. The experimental groups were named as S2 (Cattle, clove oil- Dimethyl-Sulfoxide/ DMSO), S3 (Cattle, formaldehyde), K2 (Sheep, clove oil-DMSO), K3 (Sheep, formaldehyde), T2 (Chicken, clove oil-DMSO) and T3 (Chicken, formaldehyde), respectively. Formaldehyde and clove oil (dissolved in Dimethyl-Sulfoxide) applied to the groups were absorbed to the litter samples by spraying method. One gram of samples were taken at the 0th hour from the control groups and at 72nd hour from the experimental groups. Decimal macro-dilutions were prepared and the Total Number of Mesophilic Aerobic Bacteria (TMAB) in the samples were determined by pour plate method on Nutrient Agar. Comparisons were made between the control group and experimental groups at the 0th and 72nd hours. Number of bacteria at the 0th hour were calculated as 6.09 log10 cfu/g, 6.19 log10 cfu/g, 6.56 log10 cfu/g, 6.65 log10 cfu/g, 8.79 log10 cfu/g and 8.92 log10 cfu/g in S2, S3, K2, K3, T2 and T3 experimental groups respectively. On the other hand, the number of bacteria at the 72nd hour were accounted as 4.65 log10 cfu g, 4.96 log10 cfu/g, 3.65 log10 cfu/g, 4.08 log10 cfu/g, 5.59 log10 cfu/g and 6.88 log10 cfu/g in the same order of the groups, respectively. According to the findings, it was observed that clove oil had antimicrobial effect similar to formaldehyde. In conclusion, this study put forward that clove oil may be used as an alternative to chemical disinfectants used in animal shelters.

Keywords: Disinfectant, Clove oil, Cattle, Sheep, Chicken, TMAB

51-S-2019

FOTOSTİMÜLASYONUN DONDURULUP ÇÖZDÜRÜLMÜŞ BOĞA SPERM HÜCRELERİ ÜZERİNE OLAN ETKİLERİNİN REPRODÜKTİF POTANSİYEL AÇISINDAN DEĞERLENDİRİLMESİ

Ali Doğan ÖMÜR[1*], Joan E. RODRIGUEZ-GIL[2], Marc YESTE[3,4]

[1]Atatürk Üniversitesi Veteriner Fakültesi, Dölerme ve Suni Tohumlama Anabilim Dalı Erzurum, TÜRKİYE

alidogan@atauni.edu.tr

[2]Barselona Özerk Üniversitesi, Veteriner Fakültesi, Hayvan Hekimliği ve Cerrahisi Anabilim Dalı, Barselona, İSPANYA

JuanEnrique.Rodriguez@uab.cat

[3]Oxford Üniversitesi, Nuffield Doğum ve Jinekoloji Anabilim Dalı, Oxford, BİRLEŞİK KRALLIK

[4]Girona Üniversitesi, Biyoloji Bölümü, Girona, İSPANYA

marc.yeste@obs-gyn.ox.ac.uk , marc.yeste@udg.edu

ÖZET

Araştırmada çok dalga boylu LED (Light Emitting Diode)'ler kullanılarak farklı spektrum alanlarındaki foto-stimülasyonun sığır sperm hücrelerine olan etkinliğini değerlendirmek amaçlanmıştır. Spermatolojik parametrelerden viyabilite, akrozom yapısı ve motilite yönünden değerlendirmeler yapılmıştır. Ayrıca çalışmada foto-stimülasyonun in vitro kapasitasyona tabi tutulan dondurulmuş çözülmüş sperm hücrelerindeki etkisini mitokondriyal membran potansiyelindeki değişiklikler açısından değerlendirme imkanı bulunmuştur. Çalışma iki ayrı deneyden oluştu ve ayrı boğalardan elde edilen toplam 32 sperma örneği kullanıldı. Tüm sperm örnekleri Holstein boğalardan suni vajen yoluyla elde edildi. Her bir 0.25 ml'lik payetlerde ml başına nihai 92 x 10^6 spermatozoa konsantrasyonu olacak şekilde sperma sulandırıldı. Sperm hücreleri geleneksel yöntem kullanılarak donduruldu. Payetler 37 °C'de su banyosunda 20 saniye tutuldu ve boğa spermi için dondurucu besiyerinde bulunan ana geçirgen kriyoprotektan olan gliserolün potansiyel zararlı etkisinin giderilmesi için fosfat tamponlu salin (PBS) içinde 1:4 oranında seyreltildi. Bu seyreltme ayrıca sperm kalitesi parametrelerinin değerlendirilmesinde de faydalı olmuştur. Birinci deneyde 15-10-15 fotostimülasyon grubunun, kontrol grubuyla sperm canlılığı açısından hiçbir farklılık göstermediği belirlenirken 10-10-10, 5-5-5 ve 3-1-3 gibi diğer uygulama grupları 24. saatte istatistiksel olarak yüksek değerler

gösterdi. Akrozom bütünlüğü için elde edilen sonuçlar, sperm canlılığı değerlendirmesinde gözlenen sonuçlara oldukça benzerdi. Aslında, 15-10-15 aralığındaki uygulama olumlu etki göstermezken, kısa süreli uygulamalar çok daha olumlu etki gösterdi. 2-1-2 ve 1-1-1 arasındaki grupların sağlam akrozomlu spermlerin yüzdeleri kontrolde elde edilenlerden çok daha yüksekti. Mitokondriyal membran potansiyelindeki önemli farklılıklar 15-10-15 grubu hariç tüm uygulamalarda foto-stimülasyon sonrası 0, 2, 4 ve 24. saatlerde gözlendi. Spermatozoa yüzdesinde en yüksek artış gösteren mitokondriyal membran potansiyeli 10-10-10, 5-5-5 ve 3-1-3 gruplarında bulundu. Total ve progresif hareketlilik ile ilgili olarak, en iyi rejim 10-10-10 grubu olarak görülür iken 5-5-5 ve 3-1-3 gruplarının da olumlu bir etkisi oldu. Bununla birlikte, 15-10-15 grubunun 2 ve 4 saat arasında progresif motilite üzerinde uyarıcı bir etkiye sahip olduğu ortaya çıktı ancak daha sonra azaldı ve kontrol grubuyla karşılaştırıldığında 24 saatte önemli bir farklılık göstermedi. İkinci deneyde sperm hücrelerinin çözüldükten ve oda sıcaklığında 24 saate kadar tutulduktan sonra viyabilite ve akrozom bütünlüğü ile total ve progresif motilite açısından foto – stimülasyon ve kontrol grubu arasında istatistiksel olarak farklılık olmadığı gözlendi. Bu durum çözdürme sonrası sperm hücreleri hemen uyarılmadığında foto - stimülasyonun daha az faydalı olabileceğini gösterdi. Sonuç olarak 10-10-10, 5-5-5, 3-1-3 şablonunda ve daha az 2-1-2 uygulaması için foto - stimülasyonun eritme sırasında donmuş çözülmüş boğa sperminin direncini arttırdığı belirlendi.

Anahtar Kelimeler: Sperm hücresi, LED (Light Emitting Diode), İn vitro analiz, Fotostimülasyon

51-S-2019

EVALUATION OF THE EFFECTS OF PHOTOSTIMULATION ON FREEZE-THAWED BULL SPERM CELLS IN TERMS OF REPRODUCTIVE POTENTIAL

Ali Doğan ÖMÜR[1*], Joan E. RODRIGUEZ-GIL[2], Marc YESTE[3,4]

[1]Atatürk University Veterinary Faculty, Department of Reproduction and Artificial Insemination, Erzurum, TURKEY

alidogan@atauni.edu.tr

[2]Autonomous University of Barcelona, Faculty of Veterinary Medicine, Department of Animal Medicine and Surgery, Barcelona, SPAIN

JuanEnrique.Rodriguez@uab.cat

[3] University of Oxford, Nuffield Department of Obstetrics and Gynecology, Oxford, UK

[4]University of Girona, Department of Biology, Girona, SPAIN

marc.yeste@obs-gyn.ox.ac.uk , marc.yeste@udg.edu

ABSTRACT

The aim of this study was to determine the efficacy of photo-stimulation in different spectral areas against bovine sperm cells was evaluated by using multi-wavelength LED (Light Emitting Diode). Spermatological parameters were evaluated for viability, acrosome structure and motility. In addition, the effect of photo-stimulation on frozen-thawed sperm cells subjected to in vitro capacitation was evaluated in terms of changes in mitochondrial membrane potential. The study consisted of two separate experiments and a total of 32 sperm samples obtaining from separate bulls were used. All sperm samples were obtained from Holstein bulls by artificial vagina. Semen was diluted to a final concentration of 92 x 10^6 spermatozoa per ml in 0.25 ml straws. Sperm cells were frozen using the conventional method. The straws were kept in the water bath for 20 seconds at 37 ° C and diluted 1:4 in phosphate buffered saline (PBS) in order to remove a potential detrimental effect of glycerol, the main permeable cryoprotectant included in freezing media for bull sperm. This dilution also benefited the evaluation of sperm quality parameters. In the first experiment, whereas the 15-10-15 showed no differences with the control, other treatments such as 10-10-10, 5-5-5, and 3-1-3 exhibited significantly higher percentages of viable spermatozoa at 24h. The results obtained for acrosome integrity were pretty much similar to those observed in the sperm viability assessment. In effect, while the treatment consisting of 15-10-15 had no positive effects, shorter treatments exerted a much more positive effect. The percentages of acrosome-intact spermatozoa in 2-1-2 and 1-1-1 were

significantly higher than those obtained in the control. The significant differences in mitochondrial membrane potential were observed at 0, 2, 4 and 24h post-photo-stimulation in all treatments, except 15-10-15. The highest increase in the percentage of spermatozoa exhibiting high mitochondrial membrane potential was found in 10-10-10, 5-5-5 and 3-1-3 treatments. With regard to total and progressive motility, whereas 10-10-10 was the best regime, 5-5-5 and 3-1-3 treatments also had a positive effect. Notwithstanding, 15-10-15 appeared to have a stimulating effect upon progressive motility at 2h and 4h but later declined and showed no significant differences with regard to the control at 24h. In the second experiment, not immediately after thawing but after having been kept at room temperature for up to 24h, it was observed that there is no statistically difference in terms of viability, acrosome integrity and total/progressive motility between photostimulation and control group. This indicates that photo-stimulation is less able to exert a beneficial effect when post-thawed sperm are not immediately stimulated. As a result it was determined that photo-stimulation at a pattern of 10-10-10, 5-5-5, 3-1-3 and, to a lesser extent 2-1-2, increases the resilience of frozen-thawed bull sperm when applied upon thawing.

Keywords: Sperm cell, LED (Light Emitting Diode), In vitro analysis, Photostimulation

52-S-2019

HAYVAN DESTEKLİ TEDAVİ: TERAPİ KÖPEKLERİ

Uğur ÖZENTÜRK

Atatürk Üniversitesi Veteriner Fakültesi, Zootekni Anabilim Dalı Erzurum, TÜRKİYE
uozenturk@gmail.com

ÖZET

Hayvan Destekli Tedavi, uzman kişiler tarafından özel olarak eğitilmiş hayvanın tedavi sürecine dâhil edilmesi durumudur. Hayvan destekli tedavi, tıbbi tedavi yerine kullanılacak bir alternatif değil, tıbbi tedaviyi tamamlayıcı bir tedavi yöntemidir. Günümüzde terapi amacıyla en sık kullanılan hayvanlardan biri köpeklerdir. Her köpek terapi köpeği olarak kullanılamamaktadır. Terapi köpekleri için istenen başlıca özellikler uysal, sakin ve itaatkar olmalarıdır. Bir köpeğin terapi köpeği olması için eğitilmesi ve sertifikasyon programına tabi tutulması şarttır. Araştırmalar, terapi köpeklerinin stres, anksiyete, depresyon, otizm, demans ve travma gibi çeşitli problemleri olan hastaların sağlığını ve refahını artırmaya yardımcı olduklarını göstermektedir. Terapi köpekleri hastaneler, klinikler, bakım evleri ve okullar dahil olmak üzere çok çeşitli ortamlarda kullanılmaktadır. Terapi köpekleri, hayvan destekli tedavilerde yurt dışında sıklıkla kullanılsa da Türkiye'de henüz yaygın bir şekilde kullanılmamaktadır. Türkiye'de terapi köpeklerinin eğitiminin ve sertifikasyonun artırılması, bu köpeklerin hayvan destekli tedavilerde kullanılması ve buna yönelik araştırmaların artırılması önerilmektedir. Bu çalışmanın amacı, hayvan destekli tedavide terapi köpeklerinin etkileri, faydaları, kullanım alanları ve dikkat edilecek hususlar hakkında bilgi vermektir.

Anahtar Kelimeler: Hayvan destekli tedavi, Terapi köpekleri, Pet terapi

52-S-2019

ANIMAL ASSISTED THERAPY: THERAPY DOGS

Uğur ÖZENTÜRK

Atatürk University Faculty of Veterinary Medicine, Animal Science Department of Erzurum, TURKEY uozenturk@gmail.com

ABSTRACT

Animal Assisted Treatment is the inclusion of a specially trained animal in the treatment process by experts. Animal-assisted treatment is a complementary treatment to medical treatment. Dogs are one of the most commonly used animals for therapy. Therapy dogs must have certain characteristics such as being docile, calm and obedient. A dog must be trained and subjected to a certification program to become a therapy dog. Research has shown that therapy dogs can help improve the health and well-being of patients with various problems such as stress, anxiety, depression, autism, demantia and trauma. Therapy dogs are used in a wide variety of environments including hospitals, clinics, nursing homes and schools. Therapy dogs are not yet widely used in animal-assisted therapy in Turkey. In TURKEY research on therapy dogs should be increased. In addition, the use of therapy dogs should be expanded. The aim of this study is to give information about the effects, benefits, usage areas and issues of therapy dogs.

Keywords: Animal assisted therapy, Therapy dogs, Pet therapy

53-S-2019

SOKAK HAYVANLARINA DAİR SORUNLAR, ÇÖZÜM ÖNERİLERİ, BARINAKLAR VE GEÇİCİ HAYVAN BAKIMEVLERİ; ÇİVRİL İLÇE ÖRNEĞİ

Mehmet Ali YAVUZ[1*] , Uğur ÖZENTÜRK[2]

[1] Çivril Belediyesi, Çevre Koruma ve Kontrol Müdürlüğü Veteriner Hizmetleri Birimi Çivril, Denizli, TÜRKİYE
mehmetaliyavuz88@gmail.com
[2] Atatürk Üniversitesi Veteriner Fakültesi, Zootekni Anabilim Dalı Erzurum, TÜRKİYE
uozenturk@gmail.com

ÖZET

Tarih boyunca insanoğlu hayvanlarla iç içe yaşamış, insanoğlunun temel ihtiyaçlarının giderilmesindeki temel yapı taşlarından bir tanesi her daim hayvanlar olmuştur. Ancak günümüzde hayvanların doğal yaşam alanları olan bölgelerin, ormanların bilinçli ya da bilinçsiz şekilde katledilmesi, kentleşme oranının günden güne artması, ilgili artış yanında bilimsel çalışma ve önerilerden uzak kontrol çalışmaları, popülasyon kontrol hareketlerinin yetersizliği, bilinçsiz yapılan yaklaşımlar ve uygulamalar vb. neticesinde hayvanların yaşam haklarına müdahaleler artmış, hayatlarına devam ettikleri alanlar deyim yerinde ise işgale uğramıştır. Bunun neticesinde de geldiğimiz noktada ekosistemin en önemli parçalarından olan hayvanların günden güne artan sorunları, oluşan problemlerin insan yaşamına etkileri toplumsal birer sorun haline gelmiştir. Bu kapsamda en acil bir şekilde radikal çözümler gereksinimi duyan toplumsal sorunumuz sokak hayvanlarıdır. Çalışmamızda sokak hayvanlarının yaşadıkları problemleri analiz etmek, çözüm önerileri getirmek, hayvan bakımevleri ve barınaklar hakkında bilgi vermek, özellikle il merkezleri dışındaki kırsal yerleşkelerdeki çalışmalar hakkında veri analizinde bulunabilmek için, Denizli ilinin Çivril ilçesinde bulunan "Çivril Belediyesi Sokak Hayvanları Geçici Bakımevi'ni" örneklemek amaçlanmıştır.

Anahtar Kelimeler: Sokak hayvanı, Geçici hayvan bakımevi, Barınak, Çivril

53-S-2019

PROBLEMS OF STRAY ANIMALS, SOLUTION PROPOSALS, SHELTERS AND TEMPORARY ANIMAL CARE HOUSES; ÇİVRİL COUNTY EXAMPLE

Mehmet Ali YAVUZ[1*], Uğur ÖZENTÜRK[2]

[1] Çivril Municipality, Directorate of Environmental Protection and Control, Veterinary Services Unit, Denizli, TÜRKİYE
mehmetaliyavuz88@gmail.com
[2] Atatürk University Faculty of Veterinary Medicine, Animal Science Department of Erzurum, TURKEY
uozenturk@gmail.com

ABSTRACT

Throughout history, human beings have lived together with animals, and animals have always been one of the basic building blocks in fulfilling the basic needs of human beings. However, today, the natural habitat of animals, regions, forests, consciously or unconsciously slaughter, urbanization rate increases day by day, related increase, as well as scientific studies and recommendations away from control studies, insufficiency of population control movements, unconscious approaches and practices, etc. as a result of interventions to the right to life of animals increased, the areas in which they continue their lives in the so-called occupation. As a result of this, the increasing problems of animals which are one of the most important parts of the ecosystem and the effects of these problems on human life have become social problems. In this context, our social problem that the most urgent need for radical solutions is stray animals. In our study that is aimed to analyze the problems experienced by stray animals, to provide solutions and to give information about animal temporary nursing houses and animal shelters. “Çivril Municipality Stray Animals Temporary Care House” is sampled in order to analyze data about the studies carried out in rural settlements.

Keywords: Stray animal, Temporary Animal Care House, Shelter, Çivril

54-S-2019

HAYVAN TEMASI OLAN YÜZEYLERDE BAKTERİYOLOJİK VE MİKOLOJİK İNCELEMELER

Muhammed Furkan KAPLAN*, Cihan ÖZ, Ecehan AYTEK, Seyda CENGİZ

Atatürk Üniversitesi, Veteriner Fakültesi, Mikrobiyoloji Anabilim Dalı, Erzurum, TÜRKİYE

fkaplan11@gmail.com , cihanozz@hotmail.com , ece.aytek.98@gmail.com , seydacengiz@atauni.edu.tr

ÖZET

Hayvan hastaneleri ve kliniklerde özellikle hayvan temasının olduğu alanlarda dezenfeksiyon eksikliklerine bağlı birçok mikroorganizma bulunmaktadır. Bu mikroorganizmalar içinde bakteriler ve mantarlar hayvanlarda çeşitli enfeksiyonları oluştururlar. Bu mikroorganizmaların içindeki bazı türlerin de zoonotik karaktere sahip olması ayrı bir önem taşımaktadır. Aynı zamanda bakterilerin antibiyotik direncine sahip olma riskleri, gelişebilecek enfeksiyonlara karşı tedavi şansını azaltmakta, antibiyotik duyarlılığının tespit edilmediği durumlarda yapılan tedavilerin etkin olmadığı görülmektedir. Bu nedenle hayvan teması olan alanlarda her türlü bulaşma riskine karşı bazı temizlik ve dezenfeksiyon önlemlerini almak gereklidir. Bu çalışmada Temmuz-Ağustos 2019 tarihlerinde hayvan hastanesinde hayvan temasının yoğun olduğu muayene masaları, taşıma sedyeleri, klinik zeminleri gibi ortamlardan alınan svap örneklerinden bakteriyolojik ve mikolojik muayeneler yapılması amaçlanmıştır. İlk örneklemeler yüzeylere hayvan temaslarından hemen sonra herhangi bir dezenfeksiyon işlemi yapılmadan önce alınırken, ikinci örneklemeler farklı zamanlarda hayvan teması olan ve dezenfekte edilmiş yüzeylerden alınmıştır. Örneklerin bakteri ve mantar yönünden ilgili besiyerlerine kültür işlemleri yapılmış ayrıca bakteriyolojik üreme olan örneklere biyokimyasal testler ile identifikasyon işlemleri gerçekleştirilmiştir. Bu bakterilere antibiyogram testleri de yapılarak bakterilerin antibiyotik duyarlılıkları da incelenmiştir.

Yapılan bakteriyolojik ve mikolojik incelemeler sonucunda ilk ve ikinci örneklemeler arasında üremeler bakımından farklılıkların olduğu görülmüştür. Dezenfeksiyon işlemlerinin bakteri ve mantar üremesini azalttığı belirlenmiş ancak kullanılan dezenfektanların etkinliğinin belirlenmesi yönünde çalışmaların yapılması gerekliliği görülmüştür.

Anahtar Kelimeler: Hayvan Teması, Bakteri, Mantar, Antibiyogram

54-S-2019

BACTERIOLOGICAL AND MYCOLOGICAL INVESTIGATIONS ON ANIMAL CONTACT SURFACES

Muhammed Furkan KAPLAN*, Cihan ÖZ, Ecehan AYTEK, Seyda CENGİZ

Atatürk University Faculty of Veterinary Medicine, Department of Microbiology, Erzurum, TURKEY

fkaplan11@gmail.com , cihanozz@hotmail.com , ece.aytek.98@gmail.com , seydacengiz@atauni.edu.tr

ABSTRACT

There are many microorganisms in animal hospitals and clinics due to disinfection deficiencies, especially in areas with animal contact. Bacteria and fungi in these microorganisms cause various infections in animals. It is of particular importance that some species in these microorganisms have zoonotic character. At the same time, the risk of bacteria to have antibiotic resistance decreases the chance of treatment against possible infections, and it is seen that the treatments made in cases where antibiotic susceptibility is not detected is not effective. Therefore, it is necessary to take some cleaning and disinfection measures against all kinds of contamination risk in animal contact areas. In this study, bacteriological and mycological examinations were performed from swab samples taken from environments such as examination tables, carrying stretchers and clinical grounds where animal contact is intense in July-August 2019. The first samples were taken immediately after any animal contact with the surfaces before any disinfection, while the second samples were taken from disinfected surfaces with animal contact at different times. Samples were cultured on bacteria and fungi, and identification of the samples with bacteriological growth was carried out by biochemical tests. Antimicrobial susceptibility tests of these bacteria were also investigated.

As a result of the bacteriological and mycological examinations, it was seen that there were differences between the first and second samples in terms of growth. It has been determined that disinfection processes reduce the growth of bacteria and fungi, but it is necessary to carry out studies to determine the effectiveness of the disinfectants used.

Keywords: Animal contact, bacteria, fungi, antibiogram

55-S-2019

ERKEK KEDİLERDE İNTRATESTİKÜLER ENJEKSİYON İLE KISIRLAŞTIRMA

Latif Emrah YANMAZ*, Mümin Gökhan ŞENOCAK, Uğur ERSÖZ, Sıtkıcan OKUR

Atatürk Üniversitesi, Veteriner Fakültesi, Cerrahi Anabilim Dalı, Erzurum
emrah.yanmaz@atauni.edu.tr, mgsenocak@atauni.edu.tr, ugur.ersoz@atauni.edu.tr,
sitkican.okur@atauni.edu.tr

ÖZET

Kısırlaştırma erkek kedilerde rutin olarak yapılan bir uygulamadır. Erkek kedilerde kısırlaştırmanın yapılabilmesi için öncelikle hastanın derin sedasyon veya anesteziye alınması gerekmektedir. Kısırlaştırma, operasyonun neden olabileceği olası komplikasyonlardan dolayı hasta sahiplerinin kaçındığı bir uygulama olmaktadır. Bu duruma operasyon kaynaklı ekonomik giderler de katkı sağlamaktadır. Erkek hayvanlarda kısırlaştırma amacıyla intratestiküler enjeksiyonlar yaklaşık 60 yıldır araştırılmaktadır. Enjeksiyon tekniğindeki ve kullanılan solüsyonlardaki ilerlemeler istenmeyen reaksiyonların insidensini azaltmıştır. İntratestiküler enjeksiyon spermatogenesisi'i azaltır ve azospermi ile sonuçlanır. İntratestiküler enjeksiyon için kalsiyum klorür dihidrat ($CaCI_2$) ve çinko glukonat olmak üzere 2 farklı solüsyon kullanılmaktadır. $CaCI_2$ solüsyonu için dünyada ticari bir ürün bulunmamaktadır. Çinko glukonat'ın ticari bir preperatı Amerika kıtasında bulunmakla birlikte sadece köpekler için lisanslıdır, kediler için bu solüsyon lisansı olmamasına rağmen kullanılmaktadır. Uygulama sonrasında geçici süreliğine bir şişkinlik olsa da kediler tarafından kolaylıkla tolere edilir. Uygulanan teknik başarılı olsa bile, epididymis ve vas deferensde bulunan sperm dolayısıyla, uygulama sonrasındaki 1-2 ay boyunca normal fertilite devam edebilmektedir. İntratestiküler enjeksiyon için sedasyon veya anestezi gerekebilmesi yöntemin dezavantajı olarak düşünülebilir. Bugüne kadar, kedilerde intratestiküler enjeksiyon ile kısırlaştırma konusunda az araştırma yapılmıştır. Geniş sayıda olgu ile yapılacak çalışmalar sonucunda $CaCI_2$'ün kediler için uygun dozu belirlenebilir. Bu derlemenin amacı erkek kedilerde operatif girişime gerek kalmadan intratestiküler enjeksiyon ile yapılan kısırlaştırma hakkında bilgiler vermektir.

Anahtar Kelimeler: Çinko glukonat, kalsiyum klorür, spermatogenesis.

55-S-2019

STERILIZATON VIA INTRATESTICULER INJECTION IN MALE CATS

Latif Emrah YANMAZ*, Mümin Gökhan ŞENOCAK, Uğur ERSÖZ, Sıtkıcan OKUR

Department of Surgery, Faculty of Veterinary Medicine, Atatürk University, Erzurum, TURKEY
emrah.yanmaz@atauni.edu.tr, mgsenocak@atauni.edu.tr, ugur.ersoz@atauni.edu.tr, sitkican.okur@atauni.edu.tr

ABSTRACT

Sterilization is a routine practice in male cats. In order to perform sterilization in male cats, sedation or anesthesia should be considered firstly. Sterilization is an application that pet owners avoid because of the possible complications of surgery. Surgery-related economic expenses also contribute to this situation. Intratesticular injections for sterilization in male animals have been investigated for approximately 60 years. Advances in injection technique and solutions that used have reduced the incidence of undesirable reactions. Intratesticular injection reduces spermatogenesis and results in azoospermia. For intratesticular injection, 2 different solutions are used: calcium chloride dihydrate ($CaCl_2$) and zinc gluconate. There is no commercial product in the world for $CaCl_2$ solution. However, a commercial preparation of zinc gluconate is found in the USA but is licensed only for dogs, this solution is used for cats, although it is not licenced. It is easily tolerated by cats, although there is a temporary swelling after the application. Even if the technique is successful, normal fertility can continue for 1-2 months after the application because of the sperm in the epididymis and vas deferens. The need for sedation or anesthesia for intratesticular injection may be considered as a disadvantage of the method. To date, little research has been done on sterilization by intratesticular injection in cats. A study with a large number of cases, the appropriate dose of $CaCl_2$ for cats can be determined. The aim of this review is to provide information about sterilization by intratesticular injection in male cats without the need for operative intervention.

Keywords: Zinc gluconate, calcium chloride, spermatogenesis.

56-S-2019

DRAHTHAAR IRKI BİR KÖPEKTE BABESİOZİSİN İMİDOKARB DİPROPİONAT İLE TEDAVİSİ

Başak HANEDAN, Ömer AYDIN, Selin Sinem SÜMBÜL*, Muhammed Sertaç EROĞLU[1], Emre EREN, Sümeyye BAYSAL

Atatürk Üniversitesi, Veteriner Fakültesi, İç Hastalıkları Anabilim Dalı, Erzurum, TÜRKİYE
basak.hanedan@atatuni.edu.tr , omer.aydin@atauni.edu.tr , ssinemsumbul@gmail.com , msertace@gmail.com , emreerenvet@gmail.com , baysallsumeyye@gmail.com

ÖZET

Olgunun materyalini Atatürk Üniversitesi Veteriner Fakültesi Hayvan Hastanesi'ne getirilen 11 aylık Drahthaar ırkı dişi bir köpek oluşturdu. Hasta sahibi anamnezde köpeğin halsiz, iştahsız olduğunu ve köpeğinin derisinden 5 adet kene çıkardığını bildirdi. Klinik muayenede hastanın mukozasının solgun, beden ısısının yüksek ve halsiz olduğu belirlendi. Tam kan sayımı sonucunda eritropeni, lökopeni, lenfopeni, monositopeni, eozinopeni ve trombositopeni belirlendi. Kan parazitleri muayenesi ile *Babesia spp.* saptandı. Tedavide intravenöz Ringer laktat solüsyonu, %5 dekstroz solüsyonu, tek doz subkutan imidokarb dipropionat ve 3 gün ara ile 2 doz subkutan oksitetrasiklin uygulandı. Tedaviden 1 hafta sonra parazitolojik muayenede kanda *Babesia spp.* gözlenmedi. Sonuç olarak babesiozisli bu olgunun tek doz imidokarb dipropionata iyi düzeyde yanıt verdiği ve olgunun tamamen sağlığına kavuştuğu belirlendi.

Anahtar Kelimeler: Köpek, Babesiozis, Tedavi.

56-S-2019

TREATMENT OF BABESIOSIS WITH IMIDOCARB DIPROPIONATE IN A DRAHTHAAR BREED DOG

Başak HANEDAN, Ömer AYDIN, Selin Sinem SÜMBÜL*, Muhammed Sertaç EROĞLU, Emre EREN, Sümeyye BAYSAL

Ataturk University, Faculty of Veterinary Medicine, Department of Internal Medicine, Erzurum, TURKEY

basak.hanedan@atatuni.edu.tr, omer.aydin@atauni.edu.tr , ssinemsumbul@gmail.com , msertace@gmail.com , emreerenvet@gmail.com , baysallsumeyye@gmail.com

ABSTRACT

The material of the case consisted of an 11 month old, Drahthaar breed, female dog brought to Atatürk University Veterinary Faculty Animal Hospital. In anamnesis, the dog owner reported that it was weak, lack of appetite, and that he pulled 5 ticks out of his dog's skin. In the clinical examination, it was determined that the patient had pale mucosa, had high body temperature, and was weak. In the result of complete blood cell count, erythropenia, leukopenia, lymphopenia, monocytopenia, eosinopenia, thrombocytopenia were determined. In the blood parasite examination, *Babesia spp.* were determined. In the treatment, intravenous Ringer's lactate solution and 5% dextrose solution, single dose of imidocarb dipropionate as subcutaneous and two doses of oxytetracycline as subcutaneous at three-day intervals were administered. 1 week after treatment in the parasitological examination, *Babesia spp.* in the blood was not appeared. As a result, it was determined that this patient with babesiosis had good response to single dose imidocarb dipropionate and the patient was completely healthy.

Keywords: Dog, Babesiosis, Treatment.

57-S-2019

TAVŞANLARDA A_2-ADRENORESEPTÖR AGONİSTLERİNİN KALPTE OLUŞTURDUĞU DEĞİŞİKLİKLERİN KARDİYOGRAFİK DEĞERLENDİRİLMESİ*

Uğur ERSÖZ*, Latif Emrah YANMAZ

Atatürk Üniversitesi Veteriner Fakültesi, Cerrahi Anabilim Dalı Erzurum, TÜRKİYE
ugur.ersoz@atauni.edu.tr, emrah.yanmaz@atauni.edu.tr

* Bu çalışma 2018/6699 BAP proje numarası ile Atatürk Üniversitesi Bilimsel Araştırma Birimi tarafından desteklenmiştir.

ÖZET

Hayvanlarda sedatif özelliği olan birçok premedikasyon ajanı bulunmaktadır. Bunlardan α_2-adrenoreseptör agonist ilaçlar sadece klinik uygulamalarda değil, aynı zamanda laboratuvar hayvanlarında da geniş bir şekilde kullanılmaktadır. α_2-adrenerjik ilaçlar hayvanlarda sedasyonu sağlamak ve özellikle agresif mizaçlı hayvanlarda muayeneyi kolaylaştırmak için kullanılır. Bunun dışında preanestezi sağlayarak genel anestezik maddelerin sistemler üzerinde yaptığı etkileri minimuma indirmek, intravenöz kataterizasyon ve röntgen gibi girişimleri kolaylaştırmak için kullanılırlar. α_2-adrenerjik ilaçların uygulanması sonrasında ani bir vazokonstriksüyon gelişir ve böylece arteriyel baroreseptör cevabına bağlı olarak bradikardi oluşur. Başlangıç hipertansiyonunu takiben ise hipotansiyon gelişir. α2-adrenerjik ilaçların sedatif ve analjezik etkilerinin yanı sıra kardiyovasküler sistem üzerinde yaptıkları bu değişiklikler, bazı durumlarda hasta için geri dönüşümsüz hasarlara yola açabilir. α2-adrenerjik ilaçların kullanılmasına bağlı şekillenen bradikardi ve taşikardi kalp boyutlarında değişikliklere neden olarak hatalı kardiyomegali tanısına neden olabilir. Bu çalışma, tavşanlarda bazı α_2-adrenerjik agonist ilaçların kalpte meydana getirdiği morfolojik ve fizyolojik değişiklikleri belirlemeyi amaçlamaktadır. Toplam 10 adet tavşana bir hafta arayla 2 farklı α_2-adrenerjik ilaç uygulandı: 0.25 mg/kg medetomidin (Grup Med), 0.15 mg/kg detomidin (Grup Det) uygulandı. Tavşanlar α_2-adrenerjik agonist ilaç uygulama öncesi (T0) ve sonrasındaki 5, 10, 30 ve 70. dakikalarda Vertebral Kalp Skoru (VHS) değerlendirmeye tabi tutuldu. Tüm zamanlarda alınan VHS değerlerine göre en yüksek değişim Grup Med (10,14±0,17)'de gerçekleşirken ($P<0.05$), Grup Dex (9.25± 0.14) istatiksel olarak anlamlı bir farklılık yoktu. Tavşanlarda dexmedetomidin uygulaması VHS değerlerini değiştirmezken, medetomidin verilmesi VHS değerlerini arttırabilir.

Anahtar Kelimeler: Vertebral Kalp Skoru, Deksmedetomidin, Medetomidin

57-S-2019

EVALUATION OF CARDIOGRAPHIC CHANGES DUE TO ADMINISTRATION OF A_2-ADRENOCEPTOR AGONISTS IN RABBITS*

Uğur ERSÖZ*, Latif Emrah YANMAZ

Department of Surgery Faculty of Veterinary Medicine, Atatürk University TURKEY
ugur.ersoz@atauni.edu.tr,emrah.yanmaz@atauni.edu.tr

* This study was supported by Atatürk University Scientific Research Unit with the project number 2018/6699 BAP.

ABSTRACT

There are many premedication agents with sedative properties in animals. Of these, α2-adrenoreceptor agonist drugs are widely used not only in clinical practice but also in laboratory animals. α2-adrenergic drugs are used to provide sedation in animals and to facilitate examination in animals with aggressive temperament. Furthermore, they are used to minimize the effects of general anesthetic agents on the systems by providing preanesthesia and to facilitate interventions such as intravenous catheterization and x-rays. After administration of α2-adrenergic drugs, a sudden vasoconstriction develops and bradycardia occurs due to arterial baroreceptor response. Following initial hypertension, hypotension develops. The sedative and analgesic effects of α2-adrenergic drugs, as well as these changes on the cardiovascular system, may in some cases lead to irreversible damage to the patient. Bradycardia and tachycardia due to the use of α2-adrenergic drugs may cause changes in heart sizes and may cause erroneous cardiomegaly diagnosis. A total of 10 rabbits were administered 2 different α2-adrenergic drugs at one week intervals: 0.25 mg / kg medetomidine (Group Med) and 0.15 mg / kg detomidine (Group Det). Rabbits were evaluated for Vertebral Heart Score (VHS) at 5, 10, 30 and 70 minutes before and after administration of α2-adrenergic agonist drug (T0). The highest change in VHS values at all times was in Group Med (10.14 ± 0.17) ($P < 0.05$), while there was no statistically significant difference in Group Dex (9.25 ± 0.14). While administration of dexmedetomidine in rabbits does not alter VHS values, administration of medetomidine may increase VHS values.

Keywords: Vertebral Heart Score, Dexmedotomidine, Medetomidine

58-S-2019

BİR KEDİDE REFLÜ ÖZEFAGİTİS OLGUSU

Kerim Emre YANAR*, Başak HANEDAN, Emre EREN, Muhammed Sertaç EROĞLU, Mustafa Sinan AKTAŞ

Atatürk Üniversitesi Veteriner Fakültesi, İç Hastalıkları Anabilim Dalı Erzurum, TÜRKİYE

emre.yanar@atauni.edu.tr , basak.hanedan@atatuni.edu.tr , emreerenvet@gmail.com , msertace@gmail.com , sinanaktas@atauni.edu.tr

ÖZET

Bu olgu sunumunda bir kedide reflü özefagitis ve bu hastalığa bağlı olarak meydana gelen mukoza değişikliklerini bildirmek amaçlandı. Olgunun materyalini 3 yaşlı, erkek, tekir ırkı bir kedi oluşturdu. Alınan anamnezde hastanın gıda tüketiminden birkaç dakika sonra kustuğu, kusma içeriğinin genellikle sindirilmemiş gıda maddelerinden oluştuğu, iştahın ve genel durumunun iyi olduğu öğrenildi. Yapılan klinik muayenede vücut ısısı, solunum ve nabzın normal ve lenf yumrularının normal büyüklükte olduğu belirlendi. Radyolojik muayenede özefagusta herhangi bir patoloji izlenmezken mide ve bağırsakların yoğun içerikle dolu olduğu görüldü. Ertesi gün kedinin endoskopik muayenesi yapıldı. Endoskopik muayenede özefagusun son 1/3 lük kısmında ve midenin kardia kısmında yoğun hiperemik alanlar ve kısmi ülser alanları görüldü ve özefagal reflü tanısı konuldu. Tedavide diyet düzenlemesi (sık sık az miktarda sensitive mama kullanımı önerildi), sukralfat (1/2 gr 8 saat aralıklı günde 3 kez 7 gün) ve sistemik antibiyotik (7 mg amoksisilin ve 1,75 mg klavulanik asit mg/kg 7 gün) kullanıldı. 1 haftalık tedaviden sonra klinik bulgular tamamen ortadan kalktı.

Bu olgu sunumunda regürgitasyon bulgusu olan kedilerde reflü özefagitis olma ihtimalinin de değerlendirilmesi ve kesin tanıda endoskopik muayenenin yapılması gerektiği sonucuna varıldı.

Anahtar Kelimeler: Kedi, Reflü özefagitis, Endoskopi, Tedavi.

58-S-2019

A CASE OF REFLUX ESOPHAGITIS IN A CAT

Kerim Emre YANAR*, Başak HANEDAN, Emre EREN, Muhammed Sertaç EROĞLU, Mustafa Sinan AKTAŞ

Ataturk University, Faculty of Veterinary Medicine, Department of Internal Medicine, Erzurum, TURKEY

emre.yanar@atauni.edu.tr , basak.hanedan@atatuni.edu.tr , emreerenvet@gmail.com , msertace@gmail.com , sinanaktas@atauni.edu.tr

ABSTRACT

In this case report, it was aimed to report reflux esophagitis in a cat and mucosal changes occurring due to this disease. The material of the case consisted of a 3-year-old male tabby breed cat. It was learned from the anamnesis that the patient vomited a few minutes after food consumption, the vomiting content was generally made up of undigested foodstuffs, and the appetite and general condition were good. The clinical examination revealed that the body temperature, breathing, pulse were normal and the lymph nodes were normal in size. Radiological examination showed no pathology in the esophagus, but the stomach and intestines were filled with dense contents. Endoscopic examination was made one day later. Intense hyperemic areas and partial ulcer areas in the last 1/3 of the esophagus and in cardia of the stomach were observed and esophageal reflux was diagnosed. Dietary regulation (often and small amount of Gastroenteric Sensitive Cat Food consumption), sucralfate (1/2 gr 3 times a day for 7 days) and systemic antibiotics (7 mg amoxicillin, 1.75 mg clavulanic acid mg/kg for 7 days) were used.

In this case presentation, it was concluded that the possibility of reflux esophagitis in cats with regurgitation sign should be also evaluated and endoscopic examination should be performed in definitive diagnosis.

Keywords: Cat, Reflux esophagitis, Endoscopy, Treatment.

59-S-2019

YARA İYİLEŞMESİNDE PATOLOLOJİK MEKANİZMA

Mohamad Yasser MOKRESH*, Serkan YILDIRIM, Yavuz Selim SAĞLAM , Kübra Asena TERİM KAPAKİN

Atatürk Üniversitesi Veteriner Fakültesi, Patoloji Anabilim Dalı Erzurum, TÜRKİYE
ahmad0ali1989@gmail.com, syildirim@atauni.edu.tr, yssaglam@atauni.edu.tr , kubra.terim@atauni.edu.tr

ÖZET

Fiziksel yaralanma nedeniyle vücudun herhangi bir dokusuna ait yapıların anatomik ve fonksiyonel devamlılığın bozulması yada doku veya organların çeşitli etkenler tarafından bütünlüğünün ve fonksiyonlarının bozulmasına yara denir. Yara iyileşmesi ise ölmüş veya hasar görmüş hücrelerin rejenerasyonu veya replasmanıdır. Yara iyileşme süreci inflamasyon, reepitelizasyon, anjiogenezis, granulasyon dokusunun gelişmesi ve extraselüler matrks oluşumu gibi pek çok bir biri ile bağımlı fizyolojik olaylar serisini izlemektedir. Bu seri olaylar gerçekleşirken yara iyileşme sürecinde inflamatuar evre, proliferatif evre ve maturasyon evresi olmak üzere üç ana evre olduğu bildirilmektedir.Bu süreç tamamlanmasına etki eden en önemli faktörlerden biride yaranın tipidir. Yara tipleri primer, sekonder ve tersiyer yara iyleşmesi olarak ayrılmaktadır. Yara kapaması suturasyon, stapler, strip tape gibi materyaller ile yapılır ve iyileşme süreci hızlıdır. Sekonder yara iyleşmesinde, yara alanında granülasyon dokusunun gelişmesi, yara alanını doldurması beklenerek, spontan rejenerasyon ve reepitelizasyonun gelişmesi ile meydana gelen iyileşmedir. Genellikle yara dudakları birbirine uzaktır. Tersiyer veya mix tip yara iyleşmesinde, sekonder iyileşmeye bırakılan yaranın şartlar uygun hale geldiğinde sütüre edilerek kapatılmasıdır. Yara iyileşmesi sistematiği henüz anlaşılmamış pek çok hücresel vasküler ve humoral mekanizmasını bulunduran karmaşık olaylar zincirini içermektedir. Bu çalışma ile yara iyileşme mekanizmasını biraz daha anlaşılır düzeye indirgenmesi amaçlayarak hekim arkadaşlarımıza ve öğrencilerimize faydası olacağı kanaatindeyiz.

Anahtar Kelimeler: Yara İyileşmesi, Patogenezis, Histopatoloji

59-S-2019

PATHOLOGICAL MECHANISM OF WOUND HEALING

Mohamad Yasser MOKRESH*, Serkan YILDIRIM, Yavuz Selim SAĞLAM, Kübra Asena TERİM KAPAKİN

Atatürk University Faculty of Veterinary Medicine, Department of Pathology, Erzurum, TÜRKİYE
ahmad0ali1989@gmail.com, syildirim@atauni.edu.tr, yssaglam@atauni.edu.tr , kubra.terim@atauni.edu.tr

ABSTRACT

Wound is the disruption of the anatomical and functional continuity of structures belonging to any tissue of the body due to physical injury or the disruption of the integrity and function of tissues or organs by various factors. Wound healing is the regeneration or replacement of dead or damaged cells. The wound healing, a series of interdependent physiologic events, including inflammation, reepithelialization, angiogenesis, granulation tissue formation, and extracellular matrix remodeling, occur that result in tissue repair through formation of scar tissue. While these series of events occur, there are three main stages of wound healing: inflammatory stage, proliferative stage and maturation stage. One of the most important factors affecting the completion of this process is the type of wound. Wound healing types are primary, secondary or second and healing by third intention. the improvement is resulting from the direct closure of the wound edges in the absence of bacterial contamination and tissue loss. Wound closure is performed with materials such as suturing, stapler, strip tape and healing process is fast. Secondary wound healing is the improvement of spontaneous regeneration and reepithelialization by the development of granulation tissue in the wound area, which is expected to fill the wound area. Usually Edges of the wound are far from each other. Healing by the third intention or mixed intention, the wound that is left to secondary healing then closed by suturing when the conditions become appropriate. Wound healing systematic including a complex chain of events are many cellular vascular and humoral mechanisms that are not yet understood. This study also aims to increase understanding about the mechanism of wound healing, and we believe our physician friends and students will benefit from understanding that mechanism.

Keywords: Wound healing, pathogenesis, histopathology

60-S-2019

YATALAK İNEK SENDROMU

Ramazan KAMAN*, Akın KIRBAŞ

Atatürk Üniversitesi, Veteriner Fakültesi, İç Hastalıkları Anabilim Dalı, Erzurum,TÜRKİYE

rmznkmn@hotmail.com, akindahiliye55@yahoo.com

ÖZET

Downer cow (yatalak inek sendromu) uyanık ve canlı olarak bir günden uzun süre yatalak kalan, süt endüstrisinde sıklıkla kaşılaşılan bir durumdur. Dünyaca kabul görmüş bir tanımı bulunmamasına rağmen, Downer cow sendromu, sistemik hastalık bulgusu göstermeksizin 24 saatten uzun süre, hipokalsemi tedavisine rağmen sternal pozisyonda yatmaya devam eden inekler için kullanılan bir terimdir. Çok çeşitli sebepleri ve bunlara göre yönetimi bulunan kompleks bir durumdur. Hipokalsemi, hipomagnezemi, hipokalemi gibi metabolik bozukluklar veya travmaya bağlı uzun süreli yatalaklıkta sekunder olarak gelişen arka bacak kaslarının işemik nekrozisi ve sinirlerin hasarı ile ilişkilidir. Sekunder hasarlar sıklıkla gözlenir ve yatalaklığın primer sebepleri sekunder hasarların daha yoğun etkisinden dolayı tespit edilemeyebilir. Yatalak inekler genellikle uyanıktırlar ve başka bir bozukluktan dolayı etkilenmezse ruminasyona devam ederler. Şiddetli şekilde uyarılsalar bile ayağa kalkma çabaları isteksizdir. Inekler yanları üzerine uzanmış ve ayaklarını uzatmış halde bulunabilirler veya göğüsleri üzerinde yatarak bacaklarını karın altına bükerek yada gergin şekilde uzanarak yatabilirler. Alert yatalaklar yiyip içerler ve ayağa kalkamama haricinde normal görünüme sahiptirler. Yatan ineklerde normal kalsiyum (Ca) düzeyi, düşük fosfor (P), ve potasyum (K) düzeyleri tespit edilebilir, yüksek aspartat aminotransferaz (AST), kreatin fosfo kinaz (CPK) düzeyleri, proteinüri, myoglobinüri ve ketonüri görülür. Hipokalsemi, hipokalemi, hipomagnezemi gibi metabolik hastalıklar için gerekli tedaviler yapılmalıdır. Tedavide karprofen, meloxicam, ketoprofen, tolfenamic asit kullanılabilir. Basınca bağlı bozukluklardan kaçınmak, uygun bakım tedbirleri ile yataklıkların değiştirilmesi ve ineklerin sık sık çevrilmesi sağlanmalıdır. Kaldırma araçları kullanılabilir. Yatalak ineklerin en iyi bakım şartlarının sağlanması tavsiye edilmektedir.

Anahtar Kelimeler: Yatalak inek sendromu, Tanı, Prognoz, Tedavi

60-S-2019

DOWNER COW SYNDROME

Ramazan KAMAN*, Akın KIRBAŞ

University of Ataturk, Faculty of Veterinary Medicine, Department of Internal Medicine, Erzurum, TÜRKİYE

rmznkmn@hotmail.com, akindahiliye55@yahoo.com

ABSTRACT

Downer cows, defined as bright and alert cows that have been recumbent for more than one day, occur commonly in the dairy industry. Downer cow syndrome (DCS) has no universal definition although DCS is a term for cow their remains down in sternal recumbency following treatment for milk fever for more than 24h with no evidence of systemic illness There are a large variety of causes and their management is complex. Ischemic necrosis of pelvic limb muscles and nerve damage secondary to prolonged recumbency associated with metabolic disorders hypocalcemia, hypomagnesemia, hypokalemia like or relied on the complication of trauma. Secondary damage occurred very commonly and for most cows the secondary damage was more influential on their outcome than the primary cause of the recumbency. The recumbency cows are usually bright and often continues to ruminate unless she is suffering from additional disorders. Her attempts to rise are often half-hearted and when she is strongly stimulated. The cows may lie on her side with all four legs outstretched or lie on her brisket with her hind legs stretched out behind or flexed under her body. Alert downers eat and drink and have a normal behavior except for the fact that they are unable to rise. Normal calcium (Ca) level, low phosphorus (P) and potassium (K) levels may be determined but high aspartate aminotransferase (AST), creatine phospo kinase, (CPK) levels, proteinuria, myoglobinuria and ketonuria are seen in recumbent cows. Heavy cows and higher milk producing cows are at risk of DCS. The required treatment must be provided for metabolic disorders such as hypocalcemia, hypokalemia, hypomagnesemia. It should used carprofen, meloxicam, ketoprofen, tolfenamic acid to treatment. Nursing care with good footing, turning the cow frequently should be made to avoid pressure. Lifting devices may be used. Recommendations for the best way to nurse recumbent cows under conditions were proposed.

Keywords: Downer cow syndrome, Diagnosis, Prognosis, Treatment

61-S-2019

KAPLUMBAĞALARDA ÖDEM

Nergis ULAŞ, Başak HANEDAN, Sümeyya BAYSAL*, Selin Sinem SÜMBÜL

Atatürk Üniversitesi Veteriner Fakültesi, İç Hastalıkları Anabilim Dalı, Erzurum, TÜRKİYE

nergisulas@gmail.com , basak.hanedan@atauni.edu.tr , baysallsumeyye@gmail.com, ssinemsumbul@gmail.com

ÖZET

Kaplumbağalar omurgalı hayvanlardır. Hayvanlar aleminde sürüngenler sınıfında yer alırlar. Kaplumbağalar yaşadıkları ortama adapte olmuş ve bu ortam özelliklerine göre vucutlarında, dış görünüşlerinde bir takım değişiklikler meydana gelmiştir. Genel olarak bütün kaplumbağaların baş, ön ve arka ayakları, kuyrukları ile arka bölümleri görülecek şekilde, deri ile devamlı olarak vücutları üstten ve alttan kabuk tarafında örtülmüştür.

Kaplumbağalarda da diğer hayvanlarda olduğu gibi birçok hastalık görülmektedir. Çevre kirliliği diğer canlılar gibi kaplumbağaların da hastalıklarında büyük rol oynar. Yapılan araştırmalar evlerinde kaplumbağa besleyen insanların yeterli bilgiye sahip olmadığını göstermektedir. Hayvanların doğaları, yapıları, bakımları, beslenme ve hastalıkları hakkında bilgi eksikliği, tıpkı çevre kirliliği kadar, evlerde bakılan kaplumbağaların hastalıklarına neden olmaktadır.

Kaplumbağalarda genel olarak vitamin yetersizliği, parazit enfeksiyonları, solunum yolu enfeksiyonları gibi hastalıklar görülür. Dolaşım yetmezliği, karaciğer hastalıkları, böbrek yetmezliği gibi nedenlerle de kaplumbağalarda ödem şekillenebilir. Ödem genellikle hastalığın şiddetli olduğunu gösterir ve kötü bir prognoza sahiptir. Ödem şekillenmiş kaplumbağalarda klinik olarak halsizlik, hareketsizlik, iştahsızlık gibi bulgular gözlenir. Tanıda sistemik bir muayene yapılarak altta yatan nedenin belirlenmesi gerekir. Tanı için radyografi, ultrasonografi, idrar örneği gibi yöntemler kullanılır. Ödemin tedavisi, altta yatan sebebin tedavisine bağlıdır. Ancak bazı genel ilkeler geçerlidir. Tedavide iyi beslenme çok önemlidir. Bununla beraber diüretikler, fosfat bağlayıcılar, sıvı tedavisi gibi tedavi seçenekleri de uygulanmalıdır. Tedaviye rağmen kaplumbağalarda gelişen ödemlerde prognoz kötü olarak değerlendirilir.

Bu derlemede kaplumbağalarda dolaşım yetmezliği, karaciğer hastalıkları, böbrek yetmezliği gibi nedenlerle kaynaklanan ödemin patogenezi, klinik belirtileri, tanısı ve tedavisi hakkında genel bilgiler sunulacaktır.

Anahtar Kelimeler: Kaplumbağa, Ödem, Patogenez, Tanı, Tedavi.

61-S-2019

EDEMA IN TURTLES

Nergis ULAŞ, Başak HANEDAN, Sümeyya BAYSAL*, Selin Sinem SÜMBÜL

[1]Atatürk University, Faculty of Veterinary Medicine, Department of Internal Medicine, Erzurum, TURKEY

nergisulas@gmail.com, basak.hanedan@atauni.edu.tr, baysallsumeyye@gmail.com, ssinemsumbul@gmail.com

ABSTRACT

Turtles are vertebrate animals. They are in the reptile class in the animal world. Turtles have adapted to the environment they live in and according to these characteristics, some changes have occurred in their body and outward appearance. In general, the head, front and back legs, tails and rear parts of all turtles are covered with the skin and their bodies are covered from the top and bottom of the shell side.

As in other animals, many diseases are seen in turtles. Environmental pollution plays a major role in the disease of turtles like other living things. Research shows that people who feed turtles in their homes do not have enough information. Lack of information about the nature, structure, care, nutrition and disease of turtles causes diseases of turtles cared for at home just as much as environmental pollution.

Turtles generally suffer from diseases such as vitamin deficiency, parasitic infections, and respiratory infections. Edema due to reasons such as circulatory insufficiency in turtles, liver diseases, and kidney failure may occur in turtles. Edema usually indicates severe disease and has a poor prognosis. Clinically, signs of fatigue, inactivity and loss of appetite are observed in turtles with edema. Diagnosis requires a systemic examination to determine the underlying cause. Methods such as radiography, ultrasonography, urine sample are used for diagnosis. The treatment of edema depends on the treatment of the underlying cause. However, some general principles apply. Good nutrition is very important in treatment. However, treatment options such as diuretics, phosphate binders, and fluid therapy should be applied. Despite the treatment, the prognosis of edema in turtles is considered to be poor.

In this review, general information about pathogenesis, clinical symptoms, diagnosis and treatment of edema caused by circulatory failure, liver diseases, and renal failure in turtles will be presented.

Keywords: Turtle, Edema, Pathogenesis, Diagnosis, Treatment.

62-S-2019

SÜTÇÜ SÜRÜLERDE TANK SÜTÜ SOMATİK HÜCRE SAYISI VE BAKTERİ ÇEŞİTLİLİĞİNİN YORUMLANMASI

Kader YOLCU[1*], Songül YÜCA[2], Damla Tuğçe OKUR[3], Hüseyin DENK[1]

[1]İbrahim Çeçen Üniversitesi, Celal Oruç Hayvansal Üretim Yüksekokulu, Hayvan Sağlığı Anabilim Dalı, Ağrı, TÜRKİYE
kyilmaz@agri.edu.tr , hdenk@agri.edu.tr
[2] İbrahim Çeçen Üniversitesi, Celal Oruç Hayvansal Üretim Yüksekokulu, Hayvan Yetiştirme ve Besleme Anabilim Dalı, Ağrı, TÜRKİYE
syuca@agri.edu.tr
[3] Atatürk üniversitesi, Veteriner Fakültesi, Doğum ve Jinekoloji Anabilim Dalı, Erzurum,
damla.okur@atauni.edu.tr

ÖZET

Yapılan bu derleme çalışmanın amacı tank sütünde bulunan somatik hücre sayısı ve bakteriyel çeşitliliğin neyi ifade ettiğidir. Somatik hücre sayısı (SHS), 1 ml sütte bulunan kandan ve memenin epitel hücrelerinden oluşan vücut kökenli hücrelerin sayısıdır. Bu sayının sürü bazındaki karşılığı tank sütü somatik hücre sayısıdır. Meme bezlerinde meydana gelen çeşitli kimyasal fiziksel ve enfeksiyöz etkilere karşı vücudun verdiği tepki sonucu somatik hücre sayısı artmaktadır. Yani somatik hücreler memede meydana gelen herhangi bir tehdide karşılık memenin hücrelerden oluşturduğu bir savunma bariyeri görevindedir. Tank sütü toplam bakteri ve somatik hücre sayısı, memenin sağlığı, subklinik mastitis ve süt kalitesini belirlemede güvenilir bir ölçüt olarak kullanılabilmektedir. Sürüdeki tank sütü somatik hücre sayısının 400.000 hücre/ml üzerine çıkması, birim inek başı somatik hücre sayısının ise 200.000 hücre/ml üzerine çıkması enfeksiyon varlığını ve buna bağlı tedaviye başlanılması gerektiğini belirtmektedir. Bir sürüdeki somatik hücre sayısını; enfeksiyon durumu, enfeksiyona neden olan mikroorganizmanın türü, laktasyon sayısı, hayvanının yaşı, ırkı, sağım sıklığı, mevsimsel ve coğrafi faktörler gibi birçok faktör etkilemektedir. Tank sütü somatik hücre sayısını etkileyen mikroorganizmalar kontagiyoz ve çevresel kaynaklı patojenler olarak iki gruba ayrılmaktadır. Kontagiyöz (bulaşıcı) etkenler *Streptococcus agalactia* (*S. agalactiae*), *Staphyloccus aureus* (*S.aureus*), *Mycoplazma bovis* (*M. bovis*), *Corynebacterium bovis* (*C. bovis*) ve *Coagulase Negatif Staphylococci* (*CNS*), çevresel kaynaklı mikroorganizmalar ise *E. coli, Klesiealla spp. Enterobacter aerogenes, Str. uberis, Str. dysgalactiae* ve *Str. Bovis, Enterecoccus faecalis, Enterecoccus faecium* gibi mikroorganizmalardır. Yapılan çalışmalarda kontagiyöz etkenlerin neden olduğu enfeksiyonlarda somatik hücre sayısı çevresel etkenli enfeksiyonlara oranla daha yüksek olduğu bildirilmiştir.

Anahtar Kelimeler: Enfeksiyon, Meme, Mikroorganizma, Tank sütü somatik hücre sayısı,

62-S-2019

IN DAIRY FARMS INTERPRETATION OF NUMBER OF SOMATIC CELLS AND BACTERIA DIVERSITY OF TANK MILK

Kader YOLCU[1*], Songül YÜCA[2], Damla Tuğçe OKUR[3], Hüseyin DENK[1]

[1]Ibrahim Çeçen University, Celal Oruç Animal Production Academy, Department of Animal Health, Ağrı, TURKEY
kyilmaz@agri.edu.tr , hdenk@agri.edu.tr
[2]İbrahim Çeçen University, Celal Oruç Animal Production Academy, Department of Animal Husbandry and Nutrition, Ağrı, TURKEY
syuca@agri.edu.tr
[3]Atatürk University, Faculty of Veterinary Medicine, Department of Obstetrics and Gynecology, Erzurum, TURKEY
damla.okur@atauni.edu.tr

ABSTRACT

The aim of this review is to explain the number of somatic cells and bacterial diversity in tank milk. Somatic cell count (SHS) is the number of body-derived cells that consist of blood and epithelial cells of the breast in 1 ml of milk. On a flock basis, this number corresponds to the number of somatic cells in tank milk. The number of somatic cells increases as a result of the body's reaction to various chemical physical and infectious effects that occur in the mammary glands. In other words, somatic cells act as a defense barrier formed by the cells in response to any threat that occurs in the breast. Tank milk can be used as a reliable measure to determine total bacterial and somatic cell count, breast health, subclinical mastitis and milk quality. To assess the flock's condition, somatic cell counts from tank milk must first be performed. If the somatic cell count of the milk in the herd increases above 400 000 cells / ml and the number of somatic cells per cow increases to 200 000 cells / ml, this indicates the presence of infection and treatment should be initiated accordingly. The number of somatic cells in a flock; Infection status is affected by many factors such as type of microorganism causing infection, number of lactation, age of animal, breed, milking frequency, seasonal and geographical factors. Microorganisms affecting tank milk somatic cell number are divided into two groups as contagiosis and environmental pathogens. Contagious agents are *Streptococcus agalactia, Staphyloccus aureus, Mycoplasma bovis, Corynebacterium bovis and Coagulase Negative Staphylococci(CNS),* and environmental microorganisms are E. coli, Klesiealla spp. *Enterobacter aerogenes*, *Str. uberis*, *Str. dysgalactiae* and *Str. Bovis*, *Enterecoccus faecalis*, *Enterecoccus faecium*. Studies have reported that the number of somatic cells is higher in infections caused by contagious agents than in infections with environmental factors.

Keywords: Infection, Mammary, Microorganism, Tank milk somatic cell count

63-S-2019

SİSTEMİK İNFLAMATUAR YANIT SENDROMU VE SEPSİS

Muhammed Sertaç EROĞLU*, Akın KIRBAŞ

Atatürk Üniversitesi Veteriner Fakültesi, İç Hastalıkları Anabilim Dalı Erzurum, TÜRKİYE

msertace@gmail.com , akindahiliye55@yahoo.com

ÖZET

Sistemik inflamatuar yanıt sendromu (SIRS), mikroorganizma ile kontamine veya kontamine olmayan etkenlerden dolayı vücudun hematolojik ve immünolojik yanıtlar verdiği olaylar bütünüdür. Sepsis ise SIRS ile enfeksiyonun birlikte bulunması durumudur. Virüsler, bakteriler, parazitler, riketsiyalar, mayalar ve mantarlar enfeksiyöz ajanlar olarak etiyolojide yer alırken, hipoksi, toksinler, travmatik olaylar ve immünolik nedenler enfeksiyöz olmayan nedenlerdir. İmmün sistem pro-inflamatuar ve anti-inflamatuar sitokinlerin salınımıyla inflamasyon, fibrinoliz ve koagülasyon dengesini sağlamaya çalışmaktadır. Bu denge SIRS ve sepsiste sağlanamamaktadır. Hastalarda mukozalarda hiperemi ve peteşiyel kanama odakları, kapiller dolum zamanında uzama, dişlerin ve diş eti bölgesinin birleştiği bölgede belirgin koyu renkte toksik çizginin belirmesi gözlenen yaygın klinik bulgulardır. Bu klinik bulgular dinamik ya da dinamik olmayan yanıt dizinlerini barındırmaktadır. Hematolojik olarak lökositoz veya lökopeni, nötrofili veya nötropeni, lenfopeni, anemi ve trombositopeni dikkati çeker. Biyokimyasal profilde yaygın olarak hiperglisemi veya hipoglisemi, hipoalbunemi ve hiperbilirubinemi dikkati çeken bulgulardır. SIRS ve sepsis tanısı için spesifik bulgu, test ve herhangi bir belirteç bulunmamak ile birlikte tanıda klinik bulgular, anamnez bilgileri, serum biyokimya parametreleri, serum biyobelirteçleri ve hemogram bulgularının birlikte değerlendirilmesi gerekir. SIRS ve sepsiste prognoz değerlendirilirken günlük tedaviye verilen etkin cevabın yorumlanması gerekir. Sepsisli ve SIRS'lı hayvanların tedavi protokolü hastaların yaşamasını, enfeksiyonu elimine etmeyi, yangısal yanıtı sağlıklı hale getirmeyi, metabolizmayı destekleyen uygulamaları ve kan volümünü normale döndürmeyi kapsamalıdır. Bu kapsamda diyet, antibiyotik, immünoterapi, sıvı ve elektrolit uygulamaları, semptomatik ve destekleyici tedaviler gereklidir.

Anahtar Kelimeler: SIRS, Sepsis, İnflamasyon, Tanı, Prognoz, Tedavi

63-S-2019

SYSTEMIC INFLAMMATORY RESPONSE SYNDROME AND SEPSIS

Muhammed Sertaç EROGLU*, Akin KIRBAS

Atatürk University, Faculty of Veterinary Medicine, Department of Internal Medicine Erzurum, TURKEY

msertace@gmail.com , msertace@gmail.com , akindahiliye55@yahoo.com

ABSTRACT

Systemic inflammatory response syndrome (SIRS) is the set of events that body gives hematologic and immunologic responses due to microbial contaminated and decontaminated reasons. On the other hand, sepsis is the condition which SIRS and infection occur together. While viruses, bacterias, parasites, rickettsias, yeast and fungis take place as infectious agents in etiology; hypoxia, toxins, traumatic events and immunologic reasons are uninfectious agents. Immune system tries to provide balance of inflammation, fibrinolysis and coagulation by release of proinflammatory and anti-inflammatory cytokines. That condition cannot occur with SIRS and sepsis. Hyperemia in mucosas and petechial bleeding foci, elongation at the time of capillary filling, pronounced dark toxic line at the junction of the teeth and gum are mainly observed prevalent clinical symptoms at patients. These clinical symptoms include dynamic or non-dynamic response index. Hematologically, leukocytosis or leukopenia, neutrophilia or neutropenia, lymphopenia, anemia and thrombocytopenia are noted. However, hyperglycemia or hypoglycemia, hypoalbunemia and hyperbilirubinemia are common symptons in the biochemical profile that are noted. Although there are no specific findings, tests and no indicator for the diagnosis of SIRS and sepsis, clinical findings, anamnesis information, serum biochemical parameters, serum bioindicators and hemogram findings should be evaluated together. When evaluating prognosis in SIRS and sepsis, the effective response to daily treatment should be interpreted. The treatment protocol for animals with sepsis and SIRS should include patient survival, elimination of infection, making healthy inflammatory response, practices supporting metabolism, and normalization of blood volume. Under this scope, diet, antibiotic, immunotherapy, fluid and electrolyte applications, and symptomatic and supportive therapies are required.

Keywords: SIRS, Sepsis, Inflammation, Diagnosis, Prognosis, Treatment

64-S-2019

KEDİLERİN YÜKSEKTEN DÜŞME SENDROMU: 25 OLGU

Ayşe GÖLGELİ*, Sıtkıcan OKUR, M. Gökhan ŞENOCAK, Uğur ERSÖZ, L. Emrah YANMAZ

Atatürk Üniversitesi Veteriner Fakültesi Cerrahi Anabilim Dalı, Erzurum, TÜRKİYE
ayse.golgeli12@ogr.atauni.edu.tr, sitkican.okur@atauni.edu.tr, mgsenocak@atauni.edu.tr, ugur.ersoz@atauni.edu.tr, emrah.yanmaz@atauni.edu.tr,

ÖZET

Yüksekten düşme sendromu yaklaşık 7 metre (23ft, yaklaşık 2 kat) veya daha yüksekten düşen veya atlayan kedilerde oluşan yaralanmalar için tanımlanmıştır. Kediler paraşüt atlayışı sayesinde travmayı 4 bacağına eşit dağıtırlar ve travmadan daha az etkilenirler. Bu çalışmanın amacı belirli bir yükseklikten düşen kedilerdeki klinik bulguların zeminle olan ilişkisini incelemektir. Bunun için kedilerde oluşan klinik bulgularda travma puanlaması 1 ile 3 arasında yapılmış ve bu puanlama sonucunda bir skor ortalaması elde edilerek istatistiksel olarak değerlendirilmiştir. Çalışmanın materyalini Nisan-Eylül (2019) tarihleri arasında Atatürk Üniversitesi Veteriner Fakültesi Hayvan Hastanesine yüksekten düşme şikayeti ile getirilen değişik ırk, yaş ve cinsiyetteki 25 kedi oluşturmaktadır. Üç kedide hiçbir klinik bulgu gözlenmezken, 4 kedide travmatik deri yarası, 7 kedide ağız lezyonu, 8 kedide tekli ortopedik lezyon, 5 kedide toraks lezyonu, 7 kedide çoklu ortopedik lezyon, 1 kedide iç kanama belirlenmiştir. Sonuç olarak bu çalışmada yüksekten düşen kedilerde oluşan semptomların yaş, zemin, cinsiyet ve yükseklikle olan ilişkileri değerlendirildi. Yüksekten düşen kedilerin yaş ortalamasının 1.2 yaş olduğu ve genç kedilerde travma skorunun daha fazla olduğu (0,02), cinsiyet predispozisyonun bulunmadığı ve sert zemine düşen kedilerde skor ortalamasının daha yüksek olduğu (yumuşak zemin 1,43-sert zemin 3,39) tespit edildi. Yüksekten düşen kedilerde oluşan semptomlara bakıldığında ekstremite lezyonlarının (%63.6, 28/44) diğer klinik bulgulara göre daha fazla şekillendiği belirlendi.

Anahtar Kelimeler: Lezyon, Toraks, Zemin.

64-S-2019

HIGH RISE SYNDROME IN CATS: 25 CASES

Ayşe GÖLGELİ*, Sıtkıcan OKUR, M. Gökhan ŞENOCAK, Uğur ERSÖZ, Latif Emrah YANMAZ

Department of Surgery, Faculty of Veterinary Medicine, Atatürk University, Erzurum, TURKEY
ayse.golgeli12@ogr.atauni.edu.tr, sitkican.okur@atauni.edu.tr, mgsenocak@atauni.edu.tr, ugur.ersoz@atauni.edu.tr, emrah.yanmaz@atauni.edu.tr,

ABSTRACT

Height rise syndrome defined as jump from a height of approximately 7 meters (23ft, approximately 2 times) or higher. Cats distribute trauma equal to 4 legs and are less affected by the trauma due parachute jump. The aim of this study was to investigate the relationship of clinical findings with the ground in cats falling from height. For this reason, trauma scores were between 1 and 3 in the clinical findings of cats and the result of this scoring was statistically evaluated by obtaining a score average. April-September (2019) between the materials of the study brought to the Animal Hospital of Atatürk University Faculty of Veterinary Medicine with a complaint of falling from a height of 25 cats of different races, ages and sex constitute. Findinfs in cats falling from heights; traumatic skin wounds (4), mouth lesions (7), single orthopedic lesions (8), thorax lesions (5), multiple orthopedic lesions (7), internal bleeding (1) and no clinical sings (3). As a result, the relationship between age, floor, sex and height of the symptoms of cats falling from height was evaluated in this study. It was found that the average age of cats falling high was 1.2 years and in addition the trauma score was higher in young cats (0.02), there was no gender predisposition, and the average score was higher in cats falling on firm ground (soft ground 1.43- firm ground 3.39). When looking at the symptoms of cats falling from high altitude, it was determined that limb lesions (63.6%, 28/44) were more shaped than other clinical findings.

Keywords: Lesion, Thorax, Ground.

65-S-2019

SEPTİK CARPİTİSLİ SIĞIRLARDA EKLEM LAVAJININ YAŞAMA ORANINA ETKİSİ

Yakup KOCAMAN*, Sıtkıcan OKUR, Mümin Gökhan ŞENOCAK, Uğur ERSÖZ, Latif Emrah YANMAZ

Atatürk Üniversitesi Veteriner Fakültesi Cerrahi Anabilim Dalı, Erzurum, TÜRKİYE

yakup.kocaman767@gmail.com, sıtkıcan.okur@atauni.edu.tr, mumin.gokhan.senocak@atauni.edu.tr, ugur.ersoz@atauni.edu.tr, latif.emrah.yanmaz@atauni.edu.tr

ÖZET

Septik carpitis sığırlarda her yaşta görülebilen yaygın bir hastalıktır. Septik artritisin orjini doğrudan travma, kontaminasyon veya komşu dokulardaki enfeksiyon kaynaklı olabilir. İnterphalengeal eklem gibi daha distal eklemlerde çoğunlukla travma sonucu enfeksiyon oluşur. Eğer polyartritis şekillenmişse umblical enfeksiyon, diyare, pnömoni gibi sistemik veya uzak bir enfeksiyon varlığı düşünülebilir. Septik artritisin klinik bulguları akut topallık, eklem şişliği ve palpasyonda sıcaklık artışıdır. Ayrıca bu hayvanlarda iştah azalmıştır. Bir ya da daha fazla eklem aynı anda enfekte olmuş olabilir. Hastalığın tanısında klinik bulgular, radyografi, ultrasonografi ve bakteriyel kültürden yararlanılır. Septik artritisin tedavisi antibiyotikleri, eklem lavajı ve nonsteroid ilaç kullanımını içerir. Bu çalışma Atatürk Üniversitesi Veteriner Fakültesi Hayvan hastanesine carpal ekleminde şişkinlik şikayetiyle getirilen olgularda gözlemlenen septik artritis bulgularının değerlendirilmesini ve septik artritis tanısı konulan olgulara uygulanan eklem lavajının iyileşme üzerine olan etkisini belirlemeyi amaçladı. Bu çalışmada 44 adet farklı ırktan, yaştan ve cinsiyetten septik carpitisli sığır, medikal sağaltım yanında eklem lavajı uygulanmasının sağaltımdaki başarı oranının sadece medikal sağaltım uygulanarak elde edilen başarı oranıyla kıyası değerlendirilmiştir. 44 olgunun tamamında topallık mevcutken, 8 olguda umblical lezyonlar da mevcuttu. Alınan radyografilerde 14 olguda eklem aralığında genişleme, 6 olguda eklem aralığında daralma, 14 olguda carpal kemiklerde lizis, 10 olguda eksoztoz oluşumu görüldü. Medikal sağaltım yapılan 30 olgunun 16'sında(%53.3) başarılı olunmuştur. Medikal sağaltım yanında eklem lavajı uygulaması yapılan 14 olgunun ise 10'unda (%71.4) başarılı olunmuştur.

Anahtar Kelimeler: Artritis, Lizis, Umbilikal.

65-S-2019

THE EFFECT OF JOINT LAVAGE ON SURVIVAL RATE IN CATTLE WITH SEPTIC CARPITIS

Yakup KOCAMAN*, Sıtkıcan OKUR, Mümin Gökhan ŞENOCAK, Uğur ERSÖZ, Latif Emrah YANMAZ

Atatürk University, Faculty of Veterinary Medicine, Surgery Department, Erzurum, TÜRKİYE

yakup.kocaman767@gmail.com, sıtkıcan.okur@atauni.edu.tr, mumin.gokhan.senocak@atauni.edu.tr, ugur.ersoz@atauni.edu.tr, latif.emrah.yanmaz@atauni.edu.tr

ABSTRACT

Septic carpitis is a common disease that can be seen in cattle at any age. The origin of septic arthritis may be caused directly by trauma, contamination or infection in adjacent tissues. Traumatic infection is the major cause of the disease at more distal joints such as the interphalangeal joint. If polyarthritis is formed, the presence of a systemic or distant infection such as umbilical infection, diarrhea, and pneumonia may be considered. Clinical signs of septic arthritis include increased temperature in palpation, acute lameness and joint swelling. Moreover, the animals has decreased appetite. One or more joints may be infected at the same time. Clinical findings, radiography, ultrasonography and bacterial culture are used in the diagnosis of the disease. Treatment of septic arthritis include the use of antibiotics, joint lavage and nonsteroidal drugs. This study was aimed to evaluate the clinical findings of calves that brought to Atatürk University Veterinary Faculty Animal Hospital with the complaints of swelling in the carpal joint and the effectiveness of joint lavage in this disease. In this study, 44 cattle with septic carpitis of different breed, age and gender were evaluated to compare whether the only medical treatment or medical treatment with joint lavage was successful. Lameness was observed in all cases, umbilical lesion was detected only 8 cases. Enlargement of joint distance (n=14), decreased joint distance (n=6), carpal bone lysis (n=14) and new bone formation (n= 10) were observed during the radiographic examination. While medical treatment was successful in 16 cases (53.3%), joint lavage with medical treatment was successful in 10 cases.

Keywords: Arthritis, Lysis, Umbilical

66-S-2019

KUŞLARDA GLANDULA UROPYGİALİS: MAKROANATOMİK BİR DERLEME

Hülya KARA[1], Büşra CİVELEK[2*]

[1] Atatürk Üniversitesi Veteriner Fakültesi Anatomi Anabilim Dalı**,** Erzurum, TÜRKİYE
h.goktas@atauni.edu.tr
[2] Atatürk Üniversitesi Veteriner Fakültesi, Erzurum, TÜRKİYE
civelekeser@outlook.com

ÖZET

Memelilerde çok sayıda deri bezleri (ekrine, apokrine, sebase bezler) bulunmasına rağmen kanatlılarda yağ salgısı üreten glandula (gl.) uropygialis (burzel bezi) dış kulakta yer alan gl. auricularees ve cloaca'da yer alan gl. venti'nin haricinde kanatlılarda buluna tek deri bezidir. Bezin yerleşkesi synsacrum'un caudal'inde dorsomedial'dir ve makro-anatomik olarak rahatlıkla gözlemlenebilir. İki lobdan meydana geldiği görülen gl. uropygialis'in yüzücü kuşlarda "V" harfi şeklinde, tavuklarda fasulye büyüklüğünde, ördek ve kazda ise fındık büyüklüğünde olduğu görülür. Yapılan bazı çalışmalarda gl. uropygialis'in iki lobtan oluştuğu ve türler arasında şekil ve büyüklüklerinin farklılık gösterdiği belirtilmiştir. Bez, yağ benzeri bir salgı üretir ve bu salgı papilla aracılığıyla dışarı akıtılır. Kuşlar gagaları aracılığıyla salgıyı tüylerine sürer ve böylece bu salgı sayesinde tüyler üzerinde sudan, mikroorganizmalardan ve parazitlerden koruyucu bir katman elde edilmiş olur. Gl. uropygialis'in salgısının antimikrobiyal özelleği sayesinde tüyler, yumurta ve deri mikroorganizmalardan korunmuş olur.

Anahtar Kelimeler: Uropygialis, kuş, makroanatomi.

66-S-2019

GLANDULA UROPYGIALIS IN BIRDS: A MACROANATOMIC REVIEW

Hülya KARA[1], Büşra CİVELEK[2*]

[1] Atatürk University Faculty of Veterinary Medicine, Department of Anatomy , Erzurum, TÜRKİYE
h.goktas@atauni.edu.tr
[2] Atatürk University Faculty of Veterinary Medicine, Erzurum, TÜRKİYE
civelekeser@outlook.com

ABSTRACT

Although mammals have numerous skin glands (ecrine, apocrine, sebaceous glands), glandula (gl.) uropygialis producing oil-like secretion is the only skin gland found in poultry except gl. auricularees in the outer ear and gl. venti in the cloaca. The site of the gland has been reported dorsomedial in the caudal of the synsacrum and can be easily observed macroscopically. The gl. uropygialis, which is composed of two lobes, is "V" shaped in waterfowl, bean-shaped in chickens and nut-shaped in duck and goose. In some studies, it was stated that glandula uropygialis consists of two lobes and the shape and size of the species differ between species. The gland produces an oil-like secretion, which is excreted through the papillae. Birds apply the secretion to their feathers by means of their beaks, thereby providing a protective layer of water, microorganisms and parasites on the feathers. Thanks to the antimicrobial properties of gl. uropygialis secretion, feathers, eggs and skin are protected from microorganisms.

Keywords: Uropygialis, bird, macroanatomy.

67-S-2019

DOĞU ANADOLU'DA GÖÇER KOYUNCULUK

Tuğba TANMAN[1*], Ahmet YILDIZ[2]

[1] Bingöl Üniversitesi Veteriner Fakültesi Zootekni Anabilim Dalı Bingöl, TÜRKİYE
tugbatnmn@hotmail.com
[2]Atatürk Üniversitesi Veteriner Fakültesi Zootekni Anabilim Dalı Erzurum, TÜRKİYE
ahmtstar@hotmail.com

ÖZET

Bu çalışmada koyun yetiştiriciliği bakımından yüksek bir potansiyele sahip olan Doğu Anadolu Bölgesindeki göçer koyunculuğun nedenleri, göç zamanları ve yerleri ile temel problemleri ele alınarak çözüm önerilerinin ortaya konulması amaçlanmıştır. Bölgede göçerlik, kısa mesafelerde değişen yükselti farkının neden olduğu iklim ve bitki örtüsündeki değişiklikler sonucu daha büyük otlaklar bulabilmek amacıyla hayvanların bir yerden başka bir yere götürülmesi şeklinde yapılan geleneksel bir yetiştiricilik şeklidir. Yem masraflarını düşürdüğünden gelir arttıran bir faaliyettir. Bölgede çayır ve meraların fazla olması koyunculuğu teşvik ederken, kışların soğuk ve sert geçmesi sınırlayıcı bir faktördür. Göçerler her yıl yaklaşık aynı dönemlerde yaylak ve kışlak alanları arasında bir döngüyle yer değiştirirler. Göçerlerin yaylaların kiralanması, kullanımı ve hayvan nakilleri konusunda sorunları bulunmaktadır. Son yıllarda gençler göçerlik yerine yerleşik düzeni tercih etmektedir. Yaylada yaşam koşullarının iyileştirilmesi, eğitim ve sağlık hizmetlerinin sağlanması gerekmektedir. Kaliteli koçların damızlık olarak kullanımı sağlanmalıdır. Özellikle koç temini ve sürüler arasında koç transferini sağlayacak projeler desteklenerek verimlilik artırılmalıdır. Sürü sağlığı ve hastalıkların yayılmasının önlenmesi bakımından aşı ve antiparaziter ilaç uygulama maliyetleri düşürülmeli yetiştiriciler desteklenmelidir. Göçer işletmeler süt üretimi ve pazarlama ile ilgili olarak desteklenerek ürünlerin pazarlanmasında kooperatifleşme yaygınlaşmalıdır. İl mera komisyonlarına Damızlık Koyun Keçi Yetiştiricileri Birlikleri de dahil olmalıdır. Meraya çıkma zamanı, mera kapasitesi belirlenerek erken ve aşırı otlatma önlenmelidir. Sulama birlikleri benzeri oluşum ile bölgede yaşayan yetiştiricilerin meralara sahip çıkması meraların yönetimi konusunda söz sahibi olması sağlanmalıdır. Devlet kurumları meraların yönetimi konusunda idare eden değil denetleyen olmalıdır. Yüksek rakım, organik hayvancılık, coğrafi işaretli ürün ve markalaşma imkanlarından faydalanılarak ürünlerin katma değeri artırılmalıdır.

Anahtar Kelimeler: Göçer, Koyunculuk, Doğu Anadolu

67-S-2019

NOMADIC SHEEP BREEDING IN EASTERN ANATOLIAN

Tuğba TANMAN[1*], Prof. Dr. Ahmet YILDIZ[2]

[1] Bingöl University, Faculty of Veterinary Medicine, Department of Animal Science, TURKEY
tugbatnmn@hotmail.com
[2] Atatürk University, Faculty of Veterinary Medicine, Department of Animal Science, TURKEY
ahmtstar@hotmail.com

ABSTRACT

In this study, it is aimed to put forward the solutions of the nomadic sheep breeding in the Eastern Anatolia Region, which has a high potential in terms of the causes of sheep breeding, the migration times and places and the main problems. Nomadism in the region is a traditional breeding method of taking animals from one place to another in order to find larger pastures as a result of the changes in climate and vegetation caused by the difference in elevation at short distances. It is an activity that increases income as it reduces feed costs. While the high number of meadows and pastures in the region promotes sheep, the cold and harsh winters are a limiting factor. Every year, nomads migrate within a cycle between the highlands and the winterlands. The nomads have problems with the rental and use of the plateaus and animal transports. In recent years, young people prefer settled order to nomadism. It is necessary to improve the living conditions in the plateau and to provide education and health services. Quality rams should be used as breeder. Efficiency should be increased especially by supporting projects that provide the transfer of rams among herds and rams supply. Vaccine and antiparasitic drug administration costs should be reduced in order to prevent herd health and disease spread and breeders should be supported. The nomadic enterprises should be supported in relation to milk production and marketing, and cooperativeization should be spread in the marketing of products. Provincial pasture commissions should also include Breeding Sheep Goat Breeders Unions. Pasture time, pasture capacity and early and excessive grazing should be prevented. Pastures should be rented periodically at least for three years instead of one year. With the similar formation of irrigation unions, it should be ensured that the breeders living in the region take ownership of the rangelands and have a say in the management of rangelands. Government agencies should be not governing but supervising management of rangelands. The added value of the products should be increased by making use of high altitude, organic livestock, geographically marked products and branding opportunities.

Keywords: Nomadic, Sheep, Eastern Anatolia

68-S-2019

KÖPEKLERDE JİNEKOLOJİK LAPAROSKOPİNİN KULLANIMI

Damla Tuğçe OKUR

Atatürk Üniversitesi Veteriner Fakültesi, Doğum ve Jinekoloji Anabilim Dalı Erzurum, TÜRKİYE

damla.okur@atauni.edu.tr

ÖZET

Laparoskopi, veteriner jinekoloji alanında tanı ve tedavi amacıyla kullanılan endoskopik bir tekniktir. Laparoskopi son yıllarda veteriner hekimlikte de jinekoloji alanında kullanılmaya başlamıştır. Beşeri hekimlikte rutin olarak kullanılan laparoskopik cerrahi tekniği, henüz veteriner hekimlikte yeterince yaygınlaşmamış olmakla birlikte; artan toplum bilinci ve hayvan sahiplerinin pet hayvanlarına olan ilgisinden dolayı veteriner hekimlerden talep edilmektedir. Köpeklerde laparoskopi, veteriner jinekoloji alanında sıklıkla; ovariohisterektomi ve ovariektomi gibi cerrahi sterilizasyon yöntemlerinde kullanılmaktadır. Laparoskopik cerrahi, geleneksel overiektomi ve overiohisterektomi ile karşılaştırıldığında; operasyon süresi, perioperatif stres, komplikasyon görülme oranı ve postoperatif bakım süresini kısaltması gibi birçok avantaja sahiptir. Laparoskopi ekipmanlarının pahalı olması, öğrenme süresinin uzun olması ve operatörün algı duyusunun kısıtlanması gibi dezavantajlarının bulunması kullanım alanını sınırlandıran en önemli etkenlerdir.

Anahtar Kelimeler: Köpek, Jinekoloji, Laparoskopi.

68-S-2019

USE OF GYNECOLOGIC LAPAROSCOPY IN BITCH

Damla Tuğçe OKUR

Atatürk University Faculty of Veterinary Medicine, Department of Obstetrics and Gynecology
Erzurum, TURKEY

damla.okur@atauni.edu.tr

ABSTRACT

Laparoscopy is an endoscopic technique used for diagnosis and treatment in veterinary gynecology. Laparoscopy began in the field of gynecology in veterinary medicine and human medicine and became widespread. Although it has not yet become widespread enough, laparoscopy attracts more and more attention from veterinarians and pet owners every day. Due to increased community awareness and animal owners ' interest in pet animals, minimally invasive surgical methods are attracting interest and are in demand from veterinarians. Laparoscopy in dogs is often used in surgical sterilization methods such as ovariohisterectomy and ovariectomy in veterinary gynecology. Compared to traditional overiectomy and overiohisterectomy, laparoscopic surgery has many advantages such as duration of operation, perioperative stress and complication rate, shortening the duration of postoperative care. The disadvantages of laparoscopy are that the equipment used is expensive, that the learning period of laparoscoic surgery is long and that the sense of sensation (perception) of the operator is restricted.

Keywords: Bitch, Gynecology, Laparoscopy

69-S-2019

BİR KEDİDE NUTRİSYONEL SEKONDER HİPERPARATİROİDİZM

Muhammed Sertaç EROĞLU*, Kerim Emre YANAR, Şükrü DEĞİRMENÇAY, Emre EREN

Atatürk Üniversitesi Veteriner Fakültesi, İç Hastalıkları Anabilim Dalı Erzurum, TÜRKİYE

msertace@gmail.com, emre.yanar@atauni.edu.tr, s.degirmencay@atauni.edu.tr, emreerenvet@gmail.com

ÖZET

Bu olgu sunumunda bir kedide teşhis edilen nutrisyonel sekonder hiperparatiroidizm hastalığı hakkında bilgi vermek amaçlandı. Olgu materyalini halsizlik, ayağa kalkamama ve yürüyememe şikâyetiyle getirilen 1 yaşlı, tekir ırkı dişi bir kedi oluşturdu. Alınan anemnez bilgisinde hayvanın iştahının iyi olduğu ancak beslenmesinin sadece salam, sosis ve et gibi yüksek fosfor içeriğine sahip besinlerden oluştuğu öğrenildi. Yapılan klinik muayenede nabzın dakikada 200, solunumun dakikada 64 ve vücut sıcaklığının 38.2 °C olduğu belirlendi. Radyolojik muayenede servikal omurlarda lordoz, lumbal omurlarda kifoz, abdomende ise az miktarda serbest sıvı saptandı. Hematolojik muayenede herhangi bir anormallik gözlenmedi. Biyokimyasal muayenede kalsiyum (11.87 mg/dl), fosfor (5,837 mg/dl), magnezyum (2.48 mg/dl) ve total protein (9.53 g/dl) seviyelerinin yüksek olduğu, vitamin D (25 OH) seviyesinin ise normal sınırlar içerisinde olduğu (22,04 ng/ml) görüldü. Parathormon (PTH) seviyesi ölçülemedi. Elde edilen verilerden kedide nutrisyonel hiperparatiroidizm olma ihtimali değerlendirildi. Tedavide 7 gün boyunca sıvı sağaltımı (%0,9 NaCl) ve diüretik (furosemid) 2,5-5 ml/10kg dozda uygulandı. Ayrıca salam, sosis gibi et ve et ürünlerinin diyete dahil edilmemesi önerisinde bulunuldu. Biyokimyasal parametrelerden Ca seviyesi normal düzeye geldi. Hareket etme isteğinde kısmi iyileşme saptanırken kifoz ve lordozun kalıcı olduğu görüldü. Sonuç olarak fosfor oranı yüksek diyetlerle beslenen ve halsizlik, ayağa kalkamama ve yürüyememe şikâyetine sahip kedilerde nutrisyonel sekonder hiperparatiroidizm olma ihtimalinin de değerlendirilmesi gerektiği kanısına varıldı.

Anahtar Kelimeler: Nutrisyonel Hiperparatiroidizm, Kedi, Fosfor, Kalsiyum

69-S-2019

NUTRITIONAL SECONDARY HYPERPARATHYROID IN A CAT

Muhammed Sertac EROGLU*, Kerim Emre YANAR, Sukru DEGIRMENCAY, Emre EREN

Atatürk University, Faculty of Veterinary Medicine, Department of Internal Medicine Erzurum, TURKEY

msertace@gmail.com, emre.yanar@atauni.edu.tr, s.degirmencay@atauni.edu.tr, emreerenvet@gmail.com

ABSTRACT

In this case report, it was aimed to provide information about nutritional secondary hyperparathyroidism diagnosed in a cat. The case material consisted of a 1-year-old, tabby breed female cat who was a weakness, inability to stand up and not to walk. According to the anamnesis information, it was learned that the appetite of the animal was good, but its nutrition consisted only of foods with high phosphorus content such as salami, sausage, and meat. It was detected that in clinical examination, pulse rate of 200 per minute, respiratory rate of 64 per minute, and body temperature of 38.2 ° C. Radiological examination revealed lordosis in the cervical spine, kyphosis in the lumbar spine, and a small amount of free fluid in the abdomen. Hematologic examination was normal. In biochemical examination, calcium (11.87 mg / dl), phosphorus (5,837 mg / dl), magnesium (2.48 mg / dl) and total protein (9.53 g / dl) levels were high and vitamin D (25 OH) levels were within normal limits. (22.04 ng / ml). Parathormone (PTH) level could not be measured. From the data obtained, the possibility of nutritional hyperparathyroidism in the cat was evaluated. Fluid treatment (0.9% NaCl) and diuretic (furosemide) were administered at a dose of 2.5-5 ml / 10kg for 7 days. It was also suggested that meat and meat products such as salami and sausages should not be included in the diet. Among the biochemical parameters, Ca level reached a normal level. Kyphosis and lordosis were found to be permanent. As a result, it is concluded that the possibility of nutritional secondary hyperparathyroidism should be evaluated in cats who were fed diets high in phosphorus and with fatigue, inability to stand up and unable to walk.

Keywords: Nutritional Hyperparathyroid, Cat, Phosphorus, Calcium

70-S-2019

ERZURUM VE BİNGÖL İLLERİNDEKİ KOYUN AKCİĞERLERİNDE VERMİNÖZ PNÖMONİNİN EPİDEMİYOLOJİK VE HİSTOPATOLOJİK İNCELENMESİ

Muhammet Bahaeddin DÖRTBUDAK[1], Hayati YÜKSEL[1], Yavuz Selim SAĞLAM[2], Gizem ESER[3], Serkan YILDIRIM[2]

[1]Bingöl Üniversitesi, Veteriner Fakültesi, Patoloji A.D. Bingöl/TÜRKİYE
mbdortbudak@gmail.com.tr
[2]Atatürk Üniversitesi, Veteriner Fakültesi, Patoloji A.D. Erzurum/TÜRKİYE
yssaglam@atauni.edu.tr
syildirim@atauni.edu.tr
[3]Iğdır Üniversitesi, Tuzluca MYO, Lab. Vet. Sağ. Böl. Iğdır/TÜRKİYE
gizem.eser@igdir.edu.tr

ÖZET

Bu çalışmada, hayvancılık sektöründe önemli payı bulunan Erzurum ve Bingöl illerindeki koyunların mezbaha kesimi esnasındaki makroskobik akciğer muayenelerinde verminöz pnömoni oranı saptanmıştır. Ayrıca bu verminöz pnömonili parazitle enfekte olan akciğerlerde oluşabilecek histopatolojik değişiklikler ele alınmıştır. Verminöz pnömonin sebebini olan parazit enfeksiyonlar diğer türlerde olduğu gibi koyunlar içinde önemli bir sağlık sorunudur. Koyunlardaki tüm endoparaziter enfeksiyonlardakine benzer biçimde akciğer kıl kurtlarının enfestasyonunda da gelişme geriliği, verim düşüklüğü ve hatta genç hayvanlarda ölüm görülmektedir. Akciğer kıl kurtlarında daha spesifik olarak öksürük, burun akıntısı, yüzeysel ve hızlı olan güç solunum gibi respiratorik sistem semptomları görülmektedir. Dolayısıyla bu şikayetlere bağlı çeşitli verim kaybı ekonomik zarar olarak karşımıza çıkmaktadır. Söz konusu bu illerdeki özel et entegre tesislerinde kesimi gerçekleştirilen hayvanların makroskobik olarak akciğer muayeneleri yapıldı. Erzurum'da 648 ve Bingöl'de 1492 olmak üzere toplamda 2140 koyun akciğerin muayenesi gerçekleştirildi. Erzurum'da makroskobik değerlendirilmesi yapılan pnömonili akciğerlerden 53 tanesi incelendi. Bingöl'de ise makroskobik muayenesi yapılan 112 tane pnömonili akciğerlerin incelenmesi yapıldı. Erzurum'da 53 adet pnömonili akciğerde 7 tanesinde (%13) verminöz pnömoni rastlanırken; Bingöl'de 112 adet pnömonili akciğerden 14 tanesinde (%12,5) verminöz pnömoni görüldü. Verminöz pnömoni tespit edilen organlar fotoğraflanıp, bunlardan mikroskobik inceleme için bir miktar doku örneği alındı. Bu numunelere Hematoksilen-Eozin boyaması yapılarak, ışık mikroskobu altında histopatolojik incelemeleri yapıldı. Ayrıca pnömonili akciğerlerdeki parazit varlıklarının epidemiyolojik tespiti sağlandı.

Anahtar Kelimeler: Koyun, Akciğer parazit, Epidemiyoloji, Histopatoloji

70-S-2019

EPİDEMİOLOGİCAL AND HİSTOPATHOLOGİCAL EXAMİNATİON OF VERMİNOUS PNEUMONİA İN SHEEP LUNGS İN THE PROVİNCES OF ERZURUM AND BİNGOL

Muhammet Bahaeddin DÖRTBUDAK[1], Hayati YÜKSEL[1],Yavuz Selim SAĞLAM[2], Gizem ESER[3], Serkan YILDIRIM[2]

[1]University of Bingol, Faculty of Veteriner Medicine, Departman of Pathology, Bingöl/TURKEY12000
mbdortbudak@gmail.com.tr
[2]University of Atatürk, Faculty of Veteriner Medicine, Departman of Pathology, Erzurum/TURKEY25000
yssaglam@atauni.edu.tr
syildirim@atauni.edu.tr
[3]University of Iğdır, Tuzluca Vocational School, Lab. Vet. Health Departmant, Iğdır/TURKEY76000
gizem.eser@igdir.edu.tr

ABSTRACT

In this study, the rate of verminous pneumonia was determined in macroscopic lung examinations during slaughter of sheep in Erzurum and Bingöl provinces, which had an important share in the livestock sector. In addition, histopathological changes in the lungs infected with parasites with verminous pneumonia were contextualized. Parasitic infections that cause verminous pneumonia are an important health problem in sheep as in other species. Similar to all endoparasitic infections in sheep, infestation of lungworms can lead to growth retardation, poor yield and even death in young animals. More specifically, lungworm have cause respiratory system disorders such as cough, runny nose, superficial and rapid breathing. Therefore, various loss of efficiency due to these complaints appear as and economic loss. The animals were slaughtered in special meat integrated facilities in these provinces and macroscopically lung examinations were performed. A total of 2140 sheep lungs, 648 in Erzurum and 1492 in Bingöl, were examined. 53 lungs with pneumonia were evaluated in Erzurum. In Bingöl, 112 lungs with pneumonia were examined. In Erzurum, 53 pneumonia with lungs had verminous pneumonia in 7 (13%) of them; 14 out of 112 pneumonia with (12.5%) had verminous pneumonia in Bingöl. The organs with verminous pneumonia were photographed and some tissue samples were taken for microscopic examination. Hematoxylin-Eosin staining was performed on these samples and histopathological examinations were performed under light microscope. In addition, epidemiological detection of parasite presence in lungs with pneumonia was achieved.

Keywords: Sheep, Lung parasite, Epidemiology, Histopathology

71-S-2019

TEKİR BİR KEDİDE İDRAR KESESİ RUPTURU

Ferda TURGUT*, M. Gökhan ŞENOCAK, Uğur ERSÖZ,
Sıtkıcan OKUR, Latif Emrah YANMAZ

Atatürk Üniversitesi Veteriner Fakültesi, Cerrahi Anabilim Dalı Erzurum, TÜRKİYE

ferdaturgutvet@gmail.com , mgsenocak@atauni.edu.tr , ugur.ersoz@atauni.edu.tr,
sıtkı.okur@atauni.edu.tr, emrah.yanmaz@atauni.edu.tr

ÖZET

Üriner sistem travmalarına memelilerde sıklıkla karşılaşılır kedi, köpek ve insanlarda üroperitoneumun en yaygın sebebidir. Bu travmaların büyük bir kısmında idrar kesesi rupturu da şekillenir. İdrar kesesinin herhangi bir nedenle fiziksel olarak basınca uğraması idrar kesesinin rupturuna sebep olabilir. İdrar kesesi rupturların; travmalar, tümoral oluşumlar, kemik çatının maruz kaldığı travmalar neticesinde oluşan kırıkların idrar kesesini perfore etmesi ya da yanlış kateterizasyon kaynaklı oluşabilir. Lezyonun erken aşamasında, klinik bulgular hastalığı tanımak için yeterli olmayabilir. Bu nedenle idrar kesesi rupturlarının tanısında birçok parametre değerlendirilmeli ve çeşitli görüntüleme yöntemleri kullanılmalıdır. En sık kullanılan görüntüleme yöntemleri retrograde sistografi ve ultrasonografidir. Bunların yanı sıra bilgisayarlı tomografi veya manyetik rezonans görüntüleme gibi ileri görüntüleme yöntemleri de kullanılabilir. Abdominal efüzyon ve idrar kesesi sınırlarının belli olmaması radyografik bulguları oluşturur. Ultrasonografik muayenede abdominal sıvı paketlerinin görülmesi ve yine idrar kesesi sınırlarının belirgin olmaması idrar kesesi rupture tanısını doğrular. İdrar kesesi rupturu acil müdahale edilmesi gereken bir olgu olarak değerlendirilir. İdrar kesesi rupturlarının sağaltımında olgunun anamnez bulguları, laboratuvar analizleri ve klinik bulguları birlikte değerlendirildikten sonra sağaltım aşamasına geçilmelidir. İdrar kesesi rupturlarının sağaltımı idrar kesesindeki rupture olan bölgenin onarılması ile veya abdomende bulunan serbest idrarın tahliyesi ile gerçekleştirilir. Bu çalışmada Atatürk Üniversitesi Veteriner Fakültesi Hayvan Hastanesine; kusma, iştahsızlık, ve letarji şikayetiyle getirilen 2 yaşında 4 kg ağırlığındaki Tekir erkek bir kedide karşılaşılan idrar kesesi rupturu olgusunun etiyolojisi, diyagnozu ve sağaltımı anlatılmaktadır.

Anahtar Kelimeler: Efüzyon, Radyografi, Ultrasonografi.

71-S-2019

URINARY BLADDER RUPTURE IN A 'TABBY' CAT

Ferda TURGUT*, M. Gökhan ŞENOCAK, Uğur ERSÖZ, Sıtkıcan OKUR, Latif Emrah YANMAZ

Atatürk University, Faculty of Veterinary Medicine, Department of Surgery, Erzurum, TURKEY

ferdaturgutvet@gmail.com, mgsenocak@atauni.edu.tr, ugur.ersoz@atauni.edu.tr, sıtkı.okur@atauni.edu.tr, emrah.yanmaz@atauni.edu.tr

ABSTRACT

Urinary system traumas are frequently encountered in mammals and it is the most common cause of uroperitoneum in cats, dogs and humans. Bladder rupture also occurs in most of these traumas. Physical pressure of the bladder for any reason may cause bladder rupture. The causes of bladder ruptures can occur due to trauma, tumoral formations, perforations of bladder fractures resulting from trauma to the bone roof or improper catheterization. When the bladder rupture occurs, the clinical findings cannot be easily recognized at the early stage of the disease. Therefore, many parameters should be evaluated in the diagnosis of bladder ruptures and various imaging methods should be used. The most commonly used imaging methods are retrograde cystography and ultrasonography. Moreover, advanced imaging modalities such as computed tomography and magnetic resonance imaging can be used for this purpose. The absence of bladder border and existence of abdominal effusion are the radiographic findings. The presence of abdominal free fluid packages and the absence of bladder border confirm the diagnosis of bladder rupture. Urinary bladder rupture is considered as an urgent case. The treatment of bladder rupture should be initiated following the evaluation of anamnesis, laboratory analysis and clinical findings. The treatment of the bladder ruptures accomplished by the suturing of the bladder or release of free urine in the abdomen. This study aims to mention the etiology, diagnosis and treatment of urinary bladder rupture in a 4-year-old 4 kg weighing cat, which brought to the Animal Hospital, Faculty of Veterinary Medicine, Atatürk University with the complaints of vomiting, loss of appetite and lethargy.

Keywords: Effusion, Radiography, Ultrasonography.

72-S-2019

MİTRAL KAPAK YETMEZLİĞİ OLAN İKİ KÖPEKTE HEMATOLOJİK, BİYOKİMYASAL, RADYOGRAFİK VE EKOKARDİYOGRAFİK BULGULARIN DEĞERLENDİRİLMESİ

Emre EREN*, Murat İLGÜN[1], Muhammed Sertaç EROĞLU[1], Emre YANAR[1], Nergis ULAŞ[1], Sıtkıcan OKUR[2], Ömer AYDIN[1], M. Sinan AKTAŞ[1]

[1] Atatürk Üniversitesi Veteriner Fakültesi, İç Hastalıkları Anabilim Dalı Erzurum, TÜRKİYE
emreerenvet@gmail.com, vetmuratilgun@yahoo.com.tr, msertace@gmail.com, emre.yanar@atauni.edu.tr, nergisulas@gmail.com, omer-aydin1609@hotmail.com, sinanaktas@atauni.edu.tr
[2]Atatürk Üniversitesi Veteriner Fakültesi, Cerrahi Anabilim Dalı Erzurum, TÜRKİYE
vet.okur91@gmail.com

ÖZET

Bu olgu sunumunda mitral kapak yetmezliği tanısı konulan 2 köpekte klinik, hematolojik, biyokimyasal, radyografik ve ekokardiyografik verilerin değerlendirilmesi amaçlandı. Birinci olgunun materyalini egzersiz intoleransı şikayeti olan 3,5 yaşlı, erkek, Golden ırkı bir köpek oluşturdu. Hematolojik muayenede eritrosit ve lökosit değerlerinin normal sınırlar içinde olduğu, hemoglobin ve hematokrit değerlerinin hafif arttığı ve serum biyokimyası analizinde AST, CK-MB ve LDH değerlerinin normal sınırlar içinde olduğu tespit edildi. Dirofilaria immitis yönünden parazitolojik kan muayenesi sonucu negatif bulundu. Tansiyon 118/91 mmHg ölçüldü. Radyolojik muayenede Vertebral Kalp Skoru (VKS)=13.6V olarak ölçülüp kardiyomegali tanısı konuldu. Ekokardiyografik muayenede IVSd:1.0cm, IVSs:1.4cm, LVIDd:4.2cm, LVIDs:2.5cm, LVPWd:1.2cm, LVPWs:1.7cm, EDV:77ml, ESV:21ml, EF:72%, SV:56ml, %FS:41%, Ao:2.4cm, Pa:2.2cm, LA:2.6cm ölçüldü. Renkli doppler ekokardiyografik görüntülemede mitral kapakta jet alanı tespit edilerek mitral kapak yetmezliği tanısı konuldu. İkinci olgunun materyalini egzersiz intoleransı ve öksürük şikâyeti olan 2 yaşlı, erkek, Labrador ırkı bir köpek oluşturdu. Yapılan hematolojik muayenede eritrosit ve lökosit değerlerinin normal sınırlar içinde olduğu, hemoglobin ve hematokrit değerlerinin hafif arttığı ve serum biyokimyası analizinde AST değerinde hafif düşüş, CK-MB ve LDH değerlerinin normal sınırlar içinde olduğu tespit edildi. Dirofilaria immitis yönünden

parazitolojik kan muayenesi sonucu negatif bulundu. Tansiyon 162/139 mmHg ölçüldü. Radyolojik muayenede akciğerlerde hafif ödem gözlemlendi ve VKS=14.9V olarak ölçülüp kardiyomegali tanısı konuldu. Ekokardiyografik muayenede IVSd:1.2cm, IVSs:1.4cm, LVIDd:3.9cm, LVIDs:2.5cm, LVPWd:1.4cm, LVPWs:1.9cm, EDV:65ml, ESV:23ml, EF:65%, SV:42ml, %FS:35%, Ao:1.8cm, Pa:1.4cm. LA:4.3cm ölçüldü. Renkli doppler ekokardiyografik görüntülemede mitral kapakta jet alanı tespit edilerek mitral kapak yetmezliği tanısı konuldu. Tedavi amaçlı her iki köpeğe de 12 saatte bir 0,2 mg/kg PO Pimobendan, 12 saatte bir 0.5 mg/kg PO Enalapril reçete edildi. İkinci olgudaki Labrador ırkı köpekte öksürük ve akciğerlerde hafif ödem olduğu için bu ilaçlara ek olarak 2 hafta boyunca 12 saatte bir 1 mg/kg PO Furosemid eklendi. Kardiyak mama ile birlikte egzersizin kısıtlanması önerildi.

Sonuç olarak egzersiz intoleransı ve öksürük şikâyeti olan köpeklerde kardiyolojik olarak mitral kapak yetmezliği olabileceği de düşünülmeli, hematolojik, biyokimyasal, radyografik ve ekokardiyografik muayenelerin yapılması gerektiği kanaatine varıldı.

Anahtar Kelimeler: Ekokardiyografi, Kalp, Köpek, Mitral kapak yetmezliği.

72-S-2019

EVALUATION OF HEMATOLOGICAL, BIOCHEMICAL, RADIOGRAPHIC AND ECOCARDIOGRAPHIC FINDINGS IN TWO DOGS WITH MITRAL VALVE FAILURE

Emre EREN[1*], Murat İLGÜN[1], Muhammed Sertaç EROĞLU[1], Emre YANAR[1], Nergis ULAŞ[1], Sıtkıcan OKUR[2], Ömer AYDIN[1], M. Sinan AKTAŞ[1]

[1]Atatürk University, Faculty of Veterinary Medicine, Department of Internal Medicine, Erzurum, TURKEY

emreerenvet@gmail.com, vetmuratilgun@yahoo.com.tr , msertace@gmail.com , emre.yanar@atauni.edu.tr , nergisulas@gmail.com, omer-aydin1609@hotmail.com, sinanaktas@atauni.edu.tr

[2]Atatürk University, Faculty of Veterinary Medicine, Department of Surgery, Erzurum, TURKEY

vet.okur91@gmail.com

ABSTRACT

In this case report, we aimed to evaluate clinical, hematological, biochemical, radiographic and echocardiographic data in two dogs diagnosed with mitral valve failure. The material of the first case, a 3.5-year-old male Golden breed dog, was brought to the clinic with the complaint of exercise intolerance. On hematological examination, erythrocyte and leukocyte values were within normal limits, hemoglobin and hematocrit values were slightly increased and serum biochemistry analysis revealed that AST, CK-MB and LDH values were within normal limits. Parasitological blood examination was negative for Dirofilaria immitis. Blood pressure was measured 118/91 mmHg. Radiological examination was measured Vertebral Heart Score (VHS) = 13.6V and diagnosed with cardiomegaly. Echocardiographic examination revealed IVSd: 1.0cm, IVSs: 1.4cm, LVIDd: 4.2cm, LVIDs: 2.5cm, LVPWd: 1.2cm, LVPWs: 1.7cm, EDV: 77ml, ESV: 21ml, EF: 72%, SV: 56ml, % FS: 41%, Ao: 2.4cm, Pa: 2.2cm, LA: 2.6cm. In color doppler echocardiographic imaging, jet area was detected in the mitral valve and mitral valve insufficiency was diagnosed. The material of the second case consisted of a 2-year-old male Labrador breed dog with exercise intolerance and cough complaints. Hematological examination revealed that erythrocytes and leukocytes were within normal limits and hemoglobin and hematocrit values were slightly increased. Serum

biochemistry analysis showed a slight decrease in AST, and CK-MB and LDH levels within normal limits. Parasitological blood examination was negative for Dirofilaria immitis. Blood pressure was 162/139 mmHg. Radiological examination showed mild edema in the lungs, VHS was measured as 14.9V and cardiomegaly was diagnosed. Echocardiographic examination revealed IVSd: 1.2cm, IVSs: 1.4cm, LVIDd: 3.9cm, LVIDs: 2.5cm, LVPWd: 1.4cm, LVPWs: 1.9cm, EDV: 65ml, ESV: 23ml, EF: 65%, SV: 42ml,% FS: 35%, Ao: 1.8cm, Pa: 1.4cm. LA: 4.3 cm. Jet area was detected in the mitral valve in color doppler echocardiographic imaging and mitral valve insufficiency was diagnosed. Both dogs were prescribed 0.2 mg / kg PO Pimobendan every 12 hours and 0.5 mg / kg PO Enalapril every 12 hours. Labrador breed in the second case, because the dog had a cough and mild edema in the lungs, 1 mg / kg PO Furosemide was added every 12 hours for 2 weeks. It was recommended to limit exercise with heart care diet.

As a result, it should be considered that dogs with exercise intolerance and cough may have mitral valve insufficiency, and hematological, biochemical, radiographic and echocardiographic examinations should be performed.

Keywords: Echocardiography, Heart, Dog, Mitral valve failure.

73-S-2019

ENZOOTİK ATAKSİ'Lİ BİR KUZUNUN KLİNİK, HEMATOLOJİK, TOMOGRAFİK VE PATOLOJİK BULGULARININ DEĞERLENDİRİLMESİ

Nergis ULAŞ[1], Kübra Asena TERİM KAPAKİN[2], Emre EREN[1]*, Kerim Emre YANAR[1], İsmail BOLAT[2], Muhammed Sertaç EROĞLU[1]

[1]Atatürk Üniversitesi Veteriner Fakültesi, İç Hastalıkları Anabilim Dalı Erzurum, TÜRKİYE
nergisulas@gmail.com, emreerenvet@gmail.com , emre.yanar@atauni.edu.tr, msertace@gmail.com
[2]Atatürk Üniversitesi Veteriner Fakültesi, Patoloji Anabilim Dalı Erzurum, TÜRKİYE
kubra.terim@atauni.edu.tr , ismail.bolat@atauni.edu.tr

ÖZET

Bu olguda bir kuzuda teşhis edilen enzootik ataksi hastalığının klinik, hematolojik, tomografik ve patolojik bulgularının değerlendirilmesi amaçlandı. Olgunun materyalini halsizlik, iştahsızlık ve latero-lateral pozisyonda yatan, ayağa kalkmakta güçlük çeken, 1 aylık merinos ırkı erkek bir kuzu oluşturdu. Alınan anamnezde sürüdeki diğer hayvanların da bu belirtileri gösterdiği ve bu problemden dolayı ölen hayvanların olduğu öğrenildi. Yapılan hematolojik muayenede (WBC, LYM, MON, NEU, EOS, BAS, RBC, HGB, HCT, MCV, MCH, MCHC) herhangi bir anormallik olmadığı belirlendi. Bilgisayarlı tomografi incelemesinde (Tomografik muayene çekimi transversal pozisyonda 1 mm kesitlerde yapıldı. Konstrast çekiminde Ultravist® 300 mg/ml, 1 ml/kg dozunda 0. saniyede i.v. olarak uygulandı) serebrum ve serebral kortekste malazi odakları görülerek enzootik ataksi hastalığından şüphelenildi. Kesin tanı için yapılan nekropside makroskobik olarak beynin oldukça hiperemik olduğu ve serebral hemisferde subkortikal bilateral jelatinöz yumuşamalar gözlemlendi. Histopatolojik muayenede ise damarların oldukça hiperemik olduğu, nöronlarda dejeneratif ve nekrotik değişikliklerle birlikte yer yer kalsifikasyonlara da rastlandı. Perivasküler mononükleer hücre infiltrasyonuyla birlikte meningitis, multifokal gliozis ve satelitiyozis fark edildi. Bu değişiklerle birlikte demiyelinize alanlar da dikkat çekti ve hastaya enzootik ataksi tanısı konuldu.

Enzootik ataksi kuzularda primer veya sekonder bakır noksanlığına bağlı olarak şekillenen gelişme bozukluklarıyla karakterize bir hastalıktır. Önemli klinik semptomlarından biri de kuzunun köpek oturuşu pozisyonunda durmasıdır. Sonuç olarak anamnezle birlikte halsizlik, iştahsızlık ve latero-lateral pozisyonda yatma meylinde olan ve ayağa kalkmakta güçlük çeken kuzuların enzootik ataksi yönünden de değerlendirilmesi gerektiği, hastalığın kesin tanısında tomografik muayenenin ve ölen hayvanlarda patolojik incelemenin değerli katkılar sağlayacağı kanısına varıldı.

Anahtar Kelimeler: Enzootik Ataksi, Kuzu, Patoloji, Tomografi.

73-S-2019

EVALUATION OF CLINICAL, HEMATOLOGICAL, TOMOGRAPHIC AND PATHOLOGICAL FINDINGS OF A LAMB WITH ENZOOTIC ATAXIA

Nergis ULAŞ[1], Kübra Asena TERİM KAPAKİN[2], Emre EREN[1]*, Kerim Emre YANAR[1], İsmail BOLAT[2], Muhammed Sertaç EROĞLU[1]

[1] Ataturk University, Faculty of Veterinary Medicine, Department of Internal Medicine, Erzurum, TURKEY

nergisulas@gmail.com, emreerenvet@gmail.com, emre.yanar@atauni.edu.tr, msertace@gmail.com

[2] Ataturk University, Faculty of Veterinary Medicine, Department of Pathology, Erzurum, TURKEY

kubra.terim@atauni.edu.tr, ismail.bolat@atauni.edu.tr

ABSTRACT

In this case, we aimed to evaluate the clinical, hematological, tomographic and pathological findings of enzootic ataxia diagnosed in a lamb. The material of the case consisted of a 1-month-old merino male lamb lying in weakness, loss of appetite and latero-lateral position and having difficulty in standing up. It was learned that other animals in the herd showed these symptoms and there were animals that died due to this problem in the anamnesis. Hematological examination (WBC, LYM, MON, NEU, EOS, BAS, RBC, HGB, HCT, MCV, MCH, MCHC) revealed no abnormality. Computed tomography examination (Tomographic examination was performed in transverse position in 1 mm sections. Ultravist® 300 mg / ml was administered intravenously at a dose of 1 ml / kg at 0 seconds in contrast imaging.) showed malacia foci in the cerebrum and cerebral cortex and suspected enzootic ataxia. Macroscopically in the necropsy for definitive diagnosis, the brain was highly hyperemic and subcortical bilateral gelatinous softening was observed in the cerebral hemisphere. Histopathological examination revealed that the vessels were highly hyperemic and degenerative and necrotic changes in the neurons, as well as calcifications. Meningitis, multi-focal gliosis and satellitosis were detected with perivascular mononuclear cell infiltration. With these changes, demyelinating areas were also noted and the patient was diagnosed with enzootic ataxia.

Enzootic ataxia is a disease characterized by developmental disorders in lambs due to primary or secondary copper deficiency. One of the important clinical symptoms is the lamb

standing in the dog sitting position. As a result, it was concluded that lambs who had difficulty in getting up and having tendency to lie down weakness, loss of appetite and latero-lateral position, with anamnesis should also be evaluated in terms of enzootic ataxia.

Keywords: Enzootic ataxia, Lamb, Pathology, Tomography.

74-S-2019

BROYLER ETİ: BROYLER GERÇEĞİ

Uğur ÖZENTÜRK*, Ahmet YILDIZ

[1]Atatürk Üniversitesi, Veteriner Fakültesi, Zootekni Anabilim Dalı, Erzurum, TÜRKİYE

uozenturk@gmail.com , ahmt25@atauni.edu.tr

ÖZET

Tavukçuluk sektörü, tavukların üreme kabiliyetinin yüksek olması, insanların bedensel ve zihinsel gelişimindeki rolü, bakımlarının kolay olması, genetik ve ıslah çalışmaların kısa zamanda sonuç vermesi ve verimliliğin yüksek olması gibi sebeplerle diğer hayvancılık sektörlerine göre hızlı bir gelişme göstermiştir. Günümüzde tavukçuluk sektöründe hibrit üretim sistemi kullanılmaktadır. Islah, besleme ve yetiştirme tekniklerindeki gelişmeler sayesinde günümüzde 40-49 günde 2-2,5 kg kesim ağırlığına, 1.6-1.8 yemden yararlanma oranına ulaşan etlik piliçler (broyler) yetiştirilmiştir. Hayvansal protein tüketiminde tavuk eti ve yumurta başta olmak üzere kanatlı ürünleri büyük bir paya sahiptir. Tavuk eti, diğer etlere nazaran ekonomik üretilebilen bir besin maddesi olmanın yanı sıra, biyolojik değeri yüksek, protein içeriği fazla, kolay sindirilebilir, yumuşak ve lezzetli bir gıdadır. Türkiye'de ve Dünya'da kanatlı eti üretimi ve tüketimi artış göstermektedir. Kanatlı eti üretimi ve tüketiminde gözlenen artışa paralel olarak tüketici bilinci de artmakta, güvenli gıda tüketim isteği oluşmaktadır. Son yıllarda gerek yazılı gerek görsel medyada tavuk eti ile ilgili olumsuz bilgiler yer almakta bu da tüketicilerde tavuk etine yönelik şüphe ve kaygı oluşturmaktadır. Tavuk eti üretiminde, büyümeyi artırıcı herhangi bir ilaç ya da hormon kullanılmaması, tedavi amacı dışında antibiyotik uygulanmaması, tüketicilerin bu gıdayı güvenle tüketmesini sağlayacaktır. Tüketicide oluşan şüphe ve kaygıyı azaltmak için, bakanlık ve sektör paydaşları tarafından, tavuk etlerinde hormon ve antibiyotik kalıntısı konusunda yasal mevzuatın uygulandığına dair bilgiler düzenli olarak paylaşılmalı, konu ile ilgili bilimsel araştırma sonuçları topluma iletilmeli ve buna yönelik farkındalık sağlayan iletişim yöntemleri oluşturulmalıdır. Bu çalışmada tavuk eti konusunda tüketicilerde görülen kaygılardan hormon ve antibiyotik kullanımı ile GDO'lu yemler hakkında bilgi vermek amaçlanmıştır.

Anahtar Kelimeler: Broyler, Hormon, Antibiyotik, GDO, Tavukçuluk

74-S-2019

BROILER MEAT: THE FACTS OF THE CASE

Uğur ÖZENTÜRK[1]*, Ahmet YILDIZ[2]

[1]Atatürk University, Faculty of Veterinary Medicine, Department of Animal Science, Erzurum, TÜRKİYE

uozenturk@gmail.com , ahmt25@atauni.edu.tr

ABSTRACT

Poultry has shown a rapid development compared to other livestock sectors due to the high reproductive ability of chickens, its role in the physical and mental development of humans, easy maintenance, genetic and breeding results in a short time and high productivity. Today, hybrid production system is used in poultry. Thanks to the improvements in breeding and feeding techniques, broiler chickens reach 2-2.5 kg live weight in 40-49 days. Feed utilization rate is 1.6-1.8. Poultry products, especially chicken meat and eggs, have an important share in animal protein consumption. Chicken meat is a nutrient that can be produced economically compared to other meats. In addition, chicken meat is a food with high biological value, high protein content and easily digestible. Poultry production and consumption is increasing in the world and Turkey. In parallel with the increase in poultry meat production and consumption, consumer awareness and desire for safe food consumption increase. In recent years, there is negative information about chicken meat in both written and visual media, which creates suspicion and concern about chicken meat in consumers. In the production of chicken meat, no growth-enhancing drugs or hormones are used. This will ensure that consumers can safely consume this food. In order to reduce the doubts and concerns that arise in the consumer, the ministry and sector stakeholders should regularly share information on the application of the legislation on hormone and antibiotic residues in chicken meat, the results of scientific research on the subject should be communicated to the society and awareness-raising communication methods should be established. In this study, we aimed to give information about the use of hormones and antibiotics and GMO feeds among consumers' concerns about chicken meat.

Keywords: Broiler, Hormone, Antibiotic, GMO, Poultry

75-S-2019

OLGU SERİLERİNE GENEL BAKIŞ: EVCİL OLMAYAN KEDİGİLLERDE RASTLANAN ENFEKSİYÖZ HASTALIKLARIN KLİNİKOPATOLOJİK DEĞERLENDİRİLMESİ

Fatma ÇOBANOĞLU

Kırıkkale Üniversitesi Veteriner Fakültesi, 71450, Kırıkkale, TÜRKİYE

fatmavet06@gmail.com

ÖZET

Evcil olmayan Felidae ailesine ait aslan, kaplan, leopar, jaguar ve panter gibi kedigillerde çeşitli viral, bakteriyel, paraziter ve mikotik olarak rastlanan enfeksiyöz hastalıklara ait veriler kısıtlıdır. Hayvanat bahçesinde, doğal yaşam parklarında veya doğada barınan bu hayvanlarda rastlanan hastalıkların sebeplerinin bilinerek hangi organda daha çok hangi enfeksiyöz etkenin daha yaygın semptom ortaya çıkaracağının bilinmesi ve dolayısıyla hastalığın terminal safhaya ulaşmadan etkin bir tedaviyle önlenebilmesiyle gün geçtikçe nesli tükenen bu türden hayvanlar için gereklidir. Bugüne kadar yapılan bazı araştırmalarda hastalığın terminal dönemine giren hayvanlara ait bulgular çeşitli klinik bulgularla ve kan tablolarıyla ifade edilmiştir. Daha çok kalp, santral nervöz sistem, karaciğer ve böbrek gibi vital organlarda bulgularını gösteren bu hastalıklar sıklıkla hayvanın ölümüyle son bulduğundan nekropsi ve histopatolojik değişikliklerin verdiği bulguları konu edinen kısıtlı çalışmalara rastlanmıştır.Bazılarında immunohistokimyasal olarak da tanılandırmaya gidilmiştir. Bu kapsamda kaplan türlerinde özellikle viral hastalıkların ön plana çıktığı; bakteriyel,fungal ve paraziter diğer kaynaklı hastalıklarda ise diğer süreçlere dahil olarak zaman içinde semptomsuz geliştiği ve tesadüfen ortaya çıktığı anlaşılmaktadır. Bu hastalıklardan en dikkat çeken hastalık özellikle köpeklerde görülen yaygın ve ölümcül olan Canine Distemper virüsün kaplanlarda ve hatta kedigillerden leopar, aslan ve jaguarlarda da görülmesidir. Feline lösemi virüs, lentivirus, retrovirus gibi yavaş ilerleyen ve geç semptom veren ölümcül hastalıklardan bahsedilmiştir. Bunun dışında bakteriyel hastalıklar içerisinde gastrik mukozadan izole edilen helicobacter, E.coli, salmonella, mycobakterium,tuberküloz etkenleri izole edilirken, mantar etkenleri içerisinde de mikosporium,trypanosomiosis, kriptokokozis, histoplazmozis ve koksidiomikoz etkenlerine dair bilgilere sıklıkla yer verilmiştir. Sonuç olarak, ülkemizde doğal yaşamda ve hayvanat bahçelerinde her ne kadar evcil olmayan kedigillerin popülasyonu az olsa da veteriner

hekimlikte bu türden hayvanlarda rastlanan hastalıkların tanınması ve tanılandırılarak ufkun genişletilebileceği düşünülmektedir. Böylelikle, terminal dönemde karşılaşılan hastalıklara yönelik tedavilerin semptomatik ve palyatif olmaktan çok, erken tanılandırılmasıyla sebebe yönelik olması için bir öngörü sağlayacağına inanılmaktadır.

Anahtar Kelimeler: Evcil olmayan kedigiller, Enfeksiyöz hastalıklar, Klinik bulgular ve tanı, Nekropsi ve histopatolojik bulgular

75-S-2019

OVERVIEW OF CASE SERIES: CLINICOPATHOLOGICAL EVALUATION OF INFECTIOUS DISEASES IN NON-DOMESTIC FELIDAE

Fatma ÇOBANOĞLU

Kırıkkale University, Faculty of Veterinary Medicine, 71450, Kirikkale, TURKEY

fatmavet06@gmail.com

ABSTRACT

Data on various viral, bacterial, parasitic and mycotic infections in cats such as lions, tigers, leopards, jaguars and panthers belonging to the non-domestic felidae family are limited. It is necessary for these animals that are extinct day by day by knowing the causes of the diseases encountered in zoos, in the animals of the natural habitats, or in the nature, which infectious agent will cause more widespread symptoms and thus the disease can be prevented with an effective treatment before reaching the terminal stage. In some studies to date, the findings of the animals in the terminal period of the disease have been expressed with various clinical findings and blood tables. These diseases, which mostly show signs in vital organs such as heart, central nervous system, liver and kidney, often end with the death of the animal, and limited studies have been conducted on the findings of necropsy and histopathological changes. Some have also been diagnosed immunohistochemically. In this context, viral diseases are especially prominent in tiger species; In other bacterial, fungal and parasitic diseases, it is understood that it develops asymptomatic over time and occurs incidentally. The most striking disease of those is the widespread and lethal Canine Distemper disease seen in tigers and even in feline leopards, lions and jaguars as that in dogs especially. Feline leukemia virus, lentivirus, retrovirus slow-acting and causing late symptoms of fatal diseases have been mentioned. In addition, helicobacter, E.coli, salmonella, mycobacterium tuberculosis agents isolated from gastric mucosa were isolated from bacterial diseases, while micosporium, trypanosomiosis, cryptococcosis, histoplasmosis and coccidiomycosis agents were frequently included. As a result, although there is a small population of non-domesticated felines in natural life and zoos in our country, it is considered that the horizon can be extended by recognizing and diagnosing the diseases encountered in these animals in veterinary medicine. Thus, it is believed that treatments for terminally encountered diseases will provide a prediction for cause-based diagnosis, rather than symptomatic and palliative.

Keywords: Non-domestic felidae, Infectious disease, Clinical symptoms ve Diagnose, Necropsy and histopathological findings.

76-S-2019

YUMURTACI TAVUKLARDA KEKİK UÇUCU YAĞININ (*Origanum syriacum L.*) VE YERLEŞİM SIKLIĞININ PERFORMANS PARAMETRELERİ, YUMURTA KALİTE KRİTERLERİ, METABOLİK PROFİL, OKSİDATİF STRES VE BAĞIRSAK MORFOLOJİSİ ÜZERİNE ETKİLERİ

Mehmet GÜL[1], Emre YILMAZ[1*], Gurkan SEZMİS[2], Adem KAYA[2], Suleyman Ercument ONEL[3]

[1]Atatürk Üniversitesi, Veteriner Fakültesi, Hayvan ve Beslenme Hastalıkları Anabilim Dalı, Erzurum, TÜRKİYE
mehgul@atauni.edu.tr , emre.yilmaz@atauni.edu.tr
[2]Atatürk Üniversitesi, Ziraat Fakültesi, Yem ve Hayvan Besleme Bölümü, Erzurum, TÜRKİYE
gurkan.sezmis@atauni.edu.tr , akaya@atauni.edu.tr
[3]Mustafa Kemal Üniversitesi, Samandağ Meslek Yüksekokulu, Bitkisel ve Hayvansal Üretim Bölümü, Hatay, TÜRKİYE
ercumentonel@mku.edu.tr

ÖZET

Kafes yoğunluğunun olumsuz etkilerini azaltmak için birçok yöntem ve yem katkı maddesi kullanılmasına rağmen, kekik (*Origanum syriacum L.*) uçucu yağının kanatlı hayvanlarda etkileri üzerine yapılan araştırmalar sınırlıdır. Bu çalışma, yumurtacı tavuklarda farklı seviyelerde kekik (*Origanum syriacum L.*) uçucu yağı ilavesinin ve kafes yoğunluğunun performans parametreleri, yumurta kalitesi kriterleri, metabolik profil, oksidatif stres ve bağırsak morfolojisi üzerindeki etkilerinin araştırılması amacıyla yapıldı. Deneyde 38-40 haftalık yaşta 384 adet Lohmann yumurtacı tavuk kullanıldı. Tavuklar kafeslere yerleştirildi (59 x 61 x 60 cm) ve vücut ağırlığına göre gruplandırıldı. Denemede iki farklı kafes yoğunluğu (360 ve 600 cm^2 tavuk başına) uygulandı ve sırasıyla kafeslere 10 ve 6 tavuk yerleştirildi. Sonuçlar kafes yoğunluğundaki artışın, performans parametreleri (yumurta verimi ve ağırlığı), yumurta kalitesi kriterleri (yumurta kabuk mukavemeti ve ağırlığı), oksidasyon parametreleri ve bağırsak (villus ağırlığı) morfolojisini olumsuz etkilediğini gösterdi. Fakat yoğunluk ve grup analizi, daha yüksek yerleşim sıklığında kekik (200, 400 ve 600 mg/kg) uçucu yağının performans parametrelerini, yumurta kalite kriterlerini, metabolik profili (fosfor hariç), oksidasyon parametrelerini (malondialdehit, glutatyon-S-transferaz ve katalaz) veya bağırsak morfolojisi (villus genişliği hariç) istatistiksel olarak etkilemediğini gösterdi. Bulgular, kekik esansiyel yağının, daha yüksek kafes yoğunluğuna maruz kalan yumurtacı tavuklar üzerinde hafifçe olumlu bir etkiye sahip olduğunu gösterdi.

Anahtar Kelimeler: Duodenum, Kafes yoğunluğu, Kekik, Metabolizma, Stres, Yumurta kalitesi, Yumurtacu tavuk

76-S-2019

EFFECTS OF OREGANO (*Origanum syriacum L.*) ESSENTIAL OIL AND CAGING DENSITY ON PERFORMANCE PARAMETERS, EGG QUALITY CRITERIA, METABOLIC PROFILE, OXIDATIVE STRESS, AND INTESTINAL MORPHOLOGY IN LAYING HENS

Mehmet GUL[1], Emre YILMAZ[1*], Gurkan SEZMİS[2], Adem KAYA[2], Suleyman Ercument ONEL[3]

[1]Ataturk University, Faculty of Veterinary Medicine, Department of Animal Nutrition and Nutritional Diseases, Erzurum, TURKEY
mehgul@atauni.edu.tr , emre.yilmaz@atauni.edu.tr
[2]Ataturk University, Faculty of Agriculture, Department of Feeds and Animal Nutrition, Erzurum, TURKEY
gurkan.sezmis@atauni.edu.tr , akaya@atauni.edu.tr
[3]Mustafa Kemal University, Samandag Vocational College, Department of Plant and Animal Production, Hatay, TURKEY
ercumentonel@mku.edu.tr

ABSTRACT

Although many methods and feedstuffs are used to reduce the negative effects of high caging densities, researches on the effects of oregano essential oil is extremely sparse in poultry. This study investigated the effects of oregano (*Origanum syriacum L.*) essential oil and caging density on performance parameters, egg quality criteria, metabolic profile, oxidative stress, and intestinal morphology of laying hens. We used 384 white Lohmann laying hens aged 38–40 weeks in experiment. The animals were housed in cages (59 × 61 × 60 cm) and grouped according to body weight. Two different caging densities (360 and 600 cm2 hen/cage) were performed with 10 and 6 hens respectively. Results showed that an increase in caging density adversely effects on performance parameters (egg production and weight), egg quality criteria (eggshell strength and weight), oxidation parameters, and intestinal (villus weight) morphology. Density and group analysis revealed that dietary supplementation (200, 400, and 600 mg/kg) of Oregano essential oil did not statistically effect performance parameters, egg quality criteria, metabolic profile (except for phosphorus), most oxidation parameters (except for malondialdehyde, glutathione-S-transferase, and catalase), or intestinal morphology (except for villus weight). Findings show that oregano essential oil have slightly a possitive effect in laying hens that exposed higher caging density.

Keywords: Caging density, Duodenum, Egg quality, Metabolism, Laying hens, Oregano, Stress

77-S-2019

YUMURTACI TAVUKLARDA KEKİK UÇUCU YAĞININ (*Origanum syriacum L.*) PERFORMANS PARAMETRELERİ, YUMURTA KALİTE KRİTERLERİ, OKSİDATİF STRES VE BAĞIRSAK MORFOLOJİSİ ÜZERİNE ETKİLERİ

Mehmet GÜL[1], Emre YILMAZ[1*], Betül APAYDIN YILDIRIM[2], Gürkan SEZMİŞ[3], Adem KAYA[3], Sema TİMURKAAN[4], Süleyman Ercüment ÖNEL[5], Emre TEKCE[6]

[1]Atatürk Üniversitesi, Veteriner Fakültesi, Hayvan ve Beslenme Hastalıkları Anabilim Dalı, Erzurum, TÜRKİYE
mehgul@atauni.edu.tr , emre.yilmaz@atauni.edu.tr
[2]Atatürk Üniversitesi, Veteriner Fakültesi, Biyokimya Anabilim Dalı, Erzurum, TÜRKİYE
betulapaydin@atauni.edu.tr
[3]Atatürk Üniversitesi, Ziraat Fakültesi, Yem ve Hayvan Besleme Anabilim Dalı, Erzurum, TÜRKİYE
gurkan.sezmis@atauni.edu.tr , akaya@atauni.edu.tr
[4]Firat Üniversitesi, Veteriner Fakültesi, Histoloji-Embriyoloji Anabilim Dalı, Elâzığ, TÜRKİYE
stimurkan@firat.edu.tr
[5]Mustafa Kemal Üniversitesi, Samandağ Meslek Yüksekokulu, Bitkisel ve Hayvansal Üretim Bölümü, Hatay, TÜRKİYE
ercumentonel@mku.edu.tr
[6]Bayburt Üniversitesi, Uygulamalı Bilimler Fakültesi, Organik Tarım Yönetimi Bölümü, Bayburt, TÜRKİYE
emretekce@bayburt.edu.tr

ÖZET

Antibiyotikler ve sentetik antioksidanların yem katkı maddesi olarak kullanımı, antibiyotiklerin antibiyotik direncine sebep olması ve sentetik antioksidanların kanserli hücre oluşumunu teşvik etmesi nedeniyle yasaklanmış veya sınırlandırılmıştır. Ayrıca, doğal bir antioksidan olan tokoferollerin çevresel ajanlara karşı sentetik antioksidanlardan daha az dirençli olması doğal antioksidanların kullanılmasında zorluklara neden olmaktadır. Bu olumsuzluklar göz önüne alındığında, bilim insanları yıllardır benzer bir etki sağlayabilecek ve antioksidanlardan veya antibiyotiklerden daha güvenli olabilecek alternatif yem katkı maddelerini araştırmaktadırlar. Bu kaynaklardan biri uçucu yağlardır ve uçucu yağların antimikrobiyal ve antioksidanları vardır. Bu çalışma, yumurtacı tavuk rasyonlarına farklı seviyelerde kekik (*Origanum syriacum L.*) uçucu yağının (200, 400 ve 600 mg/kg), ilavesinin performans, yumurta kalitesi, yumurta raf ömrü, kan oksidatif stres parametreleri ve bağırsak morfolojisi üzerindeki etkilerinin araştırılması amacıyla yapıldı. Çalışmada, 20-22 haftalık yaşta 120 adet Lohmann yumurta tavuğu kullanıldı. Deneme, kekik yağı dozuna göre aşağıdaki 3 muamele grubunu içerdi: 200 mg / kg (A), 400 mg / kg (B), 600 mg / kg (C); ve 30 tavuklu bir kontrol grubu (K). Her deneme grubunda her alt grupta 5 tavuk bulunan 6 alt grup vardı. Bu çalışmada, yem tüketimi, yumurta ağırlığı, deneme gruplarında K grubuna göre anlamlı

olarak daha yüksekti (P = 0.046; P <0.001). Deneme grupları ile kontrol grubu arasında yumurta kabuk mukavemeti, yumurta şekli indeksi, yumurta kabuk kalınlığı, yumurta ak indeksi ve yumurta sarı indeksi bakımından fark yoktu. Fakat deneme grupları ile kontrol grupları arasında yumurta kabuğu ağırlığı, yumurta sarısı rengi ve Haugh ünitesindeki fark istatistiksel olarak anlamlıydı (P = 0.015; P = 0.031; P = 0.042). Yumurta sarısındaki malondialdehit (MDA) düzeyleri A grubunda en düşüktü (P <0.05). Kekik uçucu yağı ilavesiyle serum MDA düzeyleri azalmasına rağmen; süperoksit dismutaz, glutatyon peroksidaz ve katalaz değerleri arttığı gözlendi (P <0.001; P <0.001; P <0.01; P <0.001). Bağırsak histolojik analizinde, villus yüksekliği B grubunda K grubundan göre daha yüksek bulundu (P = 0.010). Bu sonuçlara dayanarak, yumurtacı tavuklarda performans, yumurta kalitesi, oksidasyon stresi ve bağırsak morfolojisi üzerine en etkili dozun 200 mg / kg kekik uçucu yağının olduğu sonucuna varıldı.

Anahtar Kelimeler: Duodenum, Kekik, Oksidatif stres, Yumurta Kalite Kriterleri, Yumurtacı Tavuk.

77-S-2019

EFFECTS OF OREGANO OIL (*Origanum syriacum L.*) ON PERFORMANCE PARAMETERS, EGG QUALITY CRITERIA, OXIDATIVE STRESS, AND INTESTINAL MORPHOLOGY IN LAYING HENS

Mehmet GUL[1,*], Emre YILMAZ[1], Betul APAYDIN YILDIRIM[2], Gurkan SEZMIS[3], Adem KAYA[3], Sema TIMURKAAN[4], Suleyman Ercument ONEL[5], Emre TEKCE[6]

[1]Ataturk University, Faculty of Veterinary Medicine, Department of Animal Nutrition and Nutritional Diseases, Erzurum, TURKEY
mehgul@atauni.edu.tr , emre.yilmaz@atauni.edu.tr
[2]Ataturk University, Faculty of Veterinary Medicine, Department of Biochemistry, Erzurum, TURKEY
betulapaydin@atauni.edu.tr
[3]Ataturk University, Faculty of Agriculture, Department of Feeds and Animal Nutrition, Erzurum, TURKEY
gurkan.sezmis@atauni.edu.tr , akaya@atauni.edu.tr
[4]Firat University, Faculty of Veterinary Medicine, Department of Histology-Embryology, Elazig, TURKEY
stimurkan@firat.edu.tr
[5]Mustafa Kemal University, Samandag Vocational College, Department of Plant and Animal Production, Hatay, TURKEY
ercumentonel@mku.edu.tr
[6]Bayburt University, Faculty of Applied Sciences, Department of Organic Agriculture Management, Bayburt, TURKEY
emretekce@bayburt.edu.tr

ABSTRACT

The use of antibiotics and synthetic antioxidants as feed additives has been prohibited or limited owing to caused antibiotic resistance of the antibiotics and stimulated cancerous cell formation of the synthetic antioxidants. Moreover, tocopherols, a natural antioxidant, are less resistant to environmental agents than synthetic antioxidants, and thus leading to challenges in its use. Considering these side effects, scientists have investigated alternative feed additives that can provide a similar effect and are safer than antioxidants or antibiotics for a long time. One such source is essential oils, and they have an antimicrobial and antioxidant. This study aimed to investigate the effects of dietary supplementation Oregano oil (*Origanum syriacum L.*) at different levels (200, 400, and 600 mg/kg) on the performance, egg quality, intestinal morphology and also egg and blood oxidative stress parameters in laying hens. We used 120 Lohmann laying hens aged 20–22 weeks. The experiment comprised the following 3 treatment groups as per the dose of oregano oil: 200 mg/kg (A), 400 mg/kg (B), 600 mg/kg (C); and a control group (K), with 30 chickens; each group comprised 6 subgroups with 5 chickens in each

subgroup. In this study, feed intake, egg weight, were significantly higher in the treatment groups than group K (P=0.046; P < 0.001). There was no difference among the groups in terms of eggshell strength, egg shape index, eggshell thickness, albumin index, and yolk index; however, there was significant difference in the eggshell weight, yolk color and Haugh unit in experimental groups (P=0.015; P=0.031; P=0.042). The malondialdehyde (MDA) levels in the yolk were the lowest in group A (P < 0.05). Although the serum MDA decreased; superoxide dismutase, glutathione peroxidase, and catalase increased with elevated doses of Oregano oil but not group A (P< 0.001; P< 0.001; P< 0.01; P< 0.001). In the histological analysis of the intestine, the villus height was higher in the group B than in the group K (P=0.010). Based on these results, we concluded that 200 mg/kg was the most effective dose of oregano oil for performance, egg quality, oxidation stress, and intestinal morphology in laying hens.

Keywords: Duodenum, Egg quality, Laying hen, Oregano, Oxidative stress,

78-S-2019

KEDİ VE KÖPEKLERDE AŞILAMAYLA KORUYUCU HEKİMLİK

Ömer AYDIN*, Mustafa Sinan AKTAŞ

Atatürk Üniversitesi Veteriner Fakültesi, İç Hastalıkları Anabilim Dalı Erzurum, TÜRKİYE

aydinomer@atauni.edu.tr , sinanaktas@atauni.edu.tr

ÖZET

İnsan ve hayvanlarda hastalık yapma yeteneğinde olan virüs, bakteri gibi mikropların hastalık yapma karakterlerinden arındırılarak ya da bazı mikropların salgıladığı zehirlerin (toksinler) etkilerinin ortadan kaldırılarak, geliştirilen biyolojik maddelere aşı denir. Kedi ve köpek hekimliğindeki aşıları core (yapılması gerekli) ve non-core (opsiyonel) olmak üzere iki kategoriye ayırmak mümkündür. Köpekler için core aşılar kanin distemper virüs (CDV), kanin adenovirüs (CAV) ve kanin parvovirüs (CPV)' den koruyan aşılardır. Kediler için core aşılar ise kedi parvovirüs (FPV), kedi calisivirüs ve kedi herpesvirüs' ten koruyan aşılardır. Kuduz virüs infeksiyonunun endemik olduğu alanlarda bu virüse karşı aşılama core aşılama olarak düşünülmelidir. Non-core aşılar hayvanların yaşadığı bölge, çevre veya onların risk altında bulundukları yaşam şekline göre tavsiye edilen aşılardır. Köpekler için non-core aşılar Leptospira interrogans, Bordetella bronkoseptikadır. Kediler için non-core aşılar kedi lösemi virüs, kedi immun yetmezlik virüs ve klamidia felis' e karşı kullanılan aşılardır. Aşılama tıbbi bir prosedürdür ve klinisyen hayvanın yaş ile ilgili sağlık durumunu, yaşadığı çevreyi, infeksiyonlara maruz kalma riskini hesaba katarak aşılama işlemine karar vermelidir. Core aşılar kedi ve köpek yavrularına 8-9 haftalıkken başlanmalı ve 3-4 hafta sonra ikinci doz aşılama yapılmalıdır. İkinci doz uygulamasından 12 ay sonra aşı tekrarlanmalı ve daha sonra her 3 yılda bir core aşılarla aşılama yapılmalıdır. Bu derleme ile kedi ve köpeklerde aşılamayla koruyucu hekimlik hakkında detaylı bilgi verilmesi amaçlanmıştır.

Anahtar Kelimeler: Kedi, Köpek, Koruyucu hekimlik, Aşı

78-S-2019

PREVENTIVE MEDICINE WITH VACCINE IN CATS AND DOGS

Omer AYDIN*, Mustafa Sinan AKTAS

Ataturk University, Faculty of Veterinary Medicine, Department of Internal Medicine, Erzurum, TURKEY

aydinomer@atauni.edu.tr , sinanaktas@atauni.edu.tr

ABSTRACT

Biological substances are called vaccines that are developed by eliminating the disease characteristics of microbes such as viruses and bacteria that are capable of making diseases in humans and animals or eliminating the effects of toxins released by some microbes. Vaccines in cat and dog medicine can be divided into two categories as core (required) and non-core (optional). Core vaccines for dogs are vaccines that protect from canine distemper virus (CDV), canine adenovirus (CAV), and canine parvovirus (CPV). Core vaccines for cats are those that protect against cat parvovirus (FPV), cat calicivirus, and cat herpesvirus. In areas where rabies virus infection is endemic, vaccination against this virus should be considered as core vaccination. Non-core vaccines are recommended vaccines based on the region of the animals, the environment or the way they live at risk. Non-core vaccines for dogs are Leptospira interrogans, Bordetella bronchoseptica. Non-core vaccines for cats are used against cat leukemia virus, cat immunodeficiency virus and chlamydia felis. Vaccination is a medical procedure and the clinician should decide on the vaccination procedure, taking into account the age-related health status of the animal, the environment in which it lives, and the risk of exposure to infections. Core vaccines should be given to kittens and puppies at 8-9 weeks of age and a second dose of vaccination should be given after 3-4 weeks. Vaccination should be repeated 12 months after the second dose and then vaccination with core vaccines should be given every 3 years. In this review, it is aimed to give detailed information about preventive medicine with vaccination in cats and dogs

Keywords: Cat, Dog, Preventive medicine, Vaccine.

79-S-2019

RATLARDA SEKSÜEL SİKLUS

Nurefşan ÖZMEN*, Armağan ÇOLAK

Atatürk Üniversitesi Veteriner Fakültesi Doğum ve Jinekoloji Anabilim Dalı, Erzurum, TÜRKİYE
nurefsanozmen@gmail.com , acolak@atauni.edu.tr

ÖZET

Ratlar fusiform vücut yapısında, burun, dudaklar, kulaklar, ayakaltı ve avuç içleri hariç vücudu tipik memeli tüyleri ile kaplı rodentlerdir ve birçok fizyolojik ve farmakolojik çalışmada deney hayvanı olarak kullanılmaktadır. Tercih edilmelerinin başlıca nedenleri; çabuk üreyebilmeleri, deney uygulamalarında kullanımının ve bakımının kolay olması ve kısa sürede genetik açıdan benzer nitelikte gruplar oluşturulabilmeleridir. Ratlarda da seksüel siklus pubertayla başlamaktadır. Puberta cinsel olgunluk anlamına gelmektedir. Puberta yaşı,ratın ırkına ve çevresel şartlara bağlı olarak farklılık gösterir.Dişi ratlar yaklaşık olarak 50-72 günde pubertaya ulaşırlar. Vajina kanalı 35-90. günler arasında açılır. Östrussiklusu vajina kanalı açıldıktan bir hafta sonra başlar. Ratlar mevsime bağlı poliöstrik hayvanlardır. Seksüel siklusları ortalama 4-5 gün sürmekte olup; 4 evreden oluşmaktadır. Bu evreler; proöstrus (12 saat),östrus(9-15 saat),metöstrus(21 saat) ve diöstrustur (ortalama 57 saat). Ratlarda seksüel siklusun evreleri vajinal sitoloji ile tespit edilir. Sitolojiye hakim olan hücre tipi çekirdekli hücrelerdir(%75).Kalan hücreler ise (%25) kornifiye hücrelerdir. Dişi erkeği proöstrus evresinde kabul etmeye başlar,metöstrus evresinin sonuna kadar da kabul etmeye devam eder.Östrus, davranıştaki değişimin gözlenmesi, vajinal sitoloji veya elektriksel empedansın ölçülmesiyle belirlenir. Vajinanın müköz membranının elektriksel empedansı vajinaya prob yerleştirilerek ölçülür. Empedans en yüksek proöstrus evresindeyken en düşük empedans evresi ise östrüstür. Östrus postpartum 48 saat içinde görülebilir ve bu zamanda çiftleşen ratlarda gebelik oranı %50'den fazladır. Postpartum östrusta rat çiftleştirilmezse, sütten kesme anından itibaren 2 ila 14 gün sonra siklus başa döner. Ratlarda gebelik ortalama 20-23 gün sürer.

Anahtar Kelimeler: Puberta, Rat, Seksüel siklus.

79-S-2019

SEXUAL CYCLE IN RATS

Nurefşan ÖZMEN*, Armağan ÇOLAK

Atatürk University Faculty of, Veterinary Medicine, Department of Obstetrics and Gynaecology, Erzurum, TURKEY

nurefsanozmen@gmail.com , acolak@atauni.edu.tr

ABSTRACT

Rats are rodents whose body are covered with mammalian hair in body structure except for their ears, nose, lips, palms, soles; therefore they were used as experimental animals in many studies in the field of pharmacology and physiology. Main reasons behind their preference are quick reproducibility, ease of usage and care in experiments as well as reproducibility of genetically similar gropus in a short period of time. Sexual cycle in rats begins with puberty. Puberty means sexual maturity. Pubertal ages show differences with respect to their race and environmental conditions. Female rats reach puberty within approximately 50-72 days. Vaginal canal is expanded between 35-90th days. Estrous cycle begins one week after the expansion of vaginal canal. Rats are climate dependent polyestrous animals. Their sexual cycle, while lasting approximately 4-5 days, is composed of 4 stages. There stages are: proestrus (12 hours), estrus (9-15 hours), metaestrus (21hours) and diestrus (approximatels 57 hours). Stages of sexual cycle in rats are identified based on vaginal cytology. Dominant cell type in cytology is nucleated cell (%75). Resting cells are cornified cells. Female begins the allow male partners in proestrus stage and continues until the end of metaestrus stage. Estrus is evaluated based on observation of behavioral changes, vaginal cytology and measurement of electrical impedances. Electrical impedance of vaginal mucous membrane is measured via inserting a vaginal probe. Empedance is highest at proestrus stage while the least impedance is measured at estrus stage. Estrus can be observed in 48 hours postpartum and copulating rats within this time has the pregnancy chance of more than %50. If the rat was not copulated within postpartum estrus, sexual cycle would restart in 2-14 days after ablactation. Pregnancy lasts approximately 20-23 days in rats.

Keywords: Puberta, Rat, Sexual cycle.

80-S-2019

ORGANAFOSFAT TOKSİKASYONUNA BAĞLI POLİNÖROPATİ

Hamit ÇELİK[1], Ahmet YARDIM[2]

[1]Özel Buhara Hastanesi Nöroloji Kliniği, Erzurum, TÜRKİYE

drhamitceliknrlj@gmail.com

[2]Özel Buhara Hastanesi Beyin Ve Sinir Cerrahisi Kliniği, Erzurum, TÜRKİYE

drahmetyardim@gmail.com

ÖZET

Pestisitlerin nörotoksisitesi tipik olarak meslek hastalığı veya uzun dönem pestisit maruziyetinin sonuçlarını araştırılması şeklinde incelenmiştir. Pestisit uygulaması sırasında uygun koruma materyalleri maruziyeti engellemekte, uygun olmayan materyal ve giysiler maruziyet açısından rezervuar görevi yapmaktadırlar. Organofosfatların neden olduğu polinöropati, nadiren gelişen klinik bir durumdur. Hem periferik hem de santral sinir aksonlarını tutarak distal dejenerasyona sebep olan polinöropati, 1-4 haftalık maruziyet sonucunda gerçekleşmektedir. Distal bölgelerde kramp sonucu gelişen ağrılara ve paresteziye sebep olmaktadır.Bizde anamnezinde tarım ilaçlama işinde çalışan hastanemiz nöroloji polikliniğine başvuran hastayı sunmayı amaçladık. 32 yaş ,tarım ilaçlama işinde çalışan erkek hasta,yaklaşık 2 haftadır başlayan her iki üst extremiteyi tutan özellikle ellerde olmak üzere ağrı,kasılma,uyuşma,kuvvetsizlik şikayetleri olması üzerine polikliniğimize başvurdu. Üst extremite kas değerlendirmesinde distal kaslar ön planda olmak üzere bütün kasların etkilendiğini saptadık Üst ekstremite sinir iletim çalışması ve iğne EMG: Sensöral komponentin daha hafif, motor komponentin daha ağır seyrettiği polinöropati ile uyumlu bulgu saptandı. Bu olgu sunumumuzda hastanın tarım ilaçlama işinde çalışması organafosfat zehirlenmesi tanısına ulaşmamızda önemli bir yer tutmuştur. Ülkemiz gibi organafosfat kullanımının yoğun olduğu bir coğrafyada organafosfat toksikasyonunun nörolojik semptomlara yol açabileceğinin bilinmesi ve tanıda anamnezin ne kadar değerli olduğunu akılda tutmamız gerekmektedir.

Anahtar Kelimeler: Organafosfat, toksikasyon, polinöropati

80-S-2019

POLYNEUROPATHY DUE TO ORGANOPHOSPHATE TOXICATION

Hamit ÇELİK[1], Ahmet YARDIM[2*]

[1]Private Buhara Hospital Neurology Clinic, Erzurum, TURKEY
drhamitceliknrlj@gmail.com
[2]Private Buhara Hospital Brain and Nerve Surgery Clinic, Erzurum, TURKEY
drahmetyardim01@gmail.com

ABSTRACT

Neurotoxicity of pesticides is typically examined as occupational illness or in the form of investigation of the consequences of long term pesticide exposure. While utilization of proper protective gear during pesticide application prevents exposure, materials and clothing, which are not fit for purpose, act like a reservoir in terms of exposure. Polyneuropathy caused by organophosphates is a rare clinical condition. Polyneuropathy, which involves both peripheral and central nerve axons and thereby leads to distal degeneration, occurs as a result of exposure for a period of 1 to 4 week(s). It may cause pain and paresthesia in the distal regions due to cramping. We aim to present the case of a patient, who worked at an agricultural pesticide business and presented to the neurology clinic of our hospital. 32 year old male patient, working at an agricultural pesticide application business, presented to our clinic with the complaints of pain, contraction, numbness, and weakness involving both upper extremities which started about 2 weeks ago. In the upper extremity assessment, we determined all the muscles, especially the distal muscles were affected. Upper Extremity Nerve Conduction Study and Needle EMG: We determined the findings to be in consistence with polyneuropathy in which the sensory component was lighter and the motor component was more severe. That the patient worked in pesticide application was important in the diagnosis of organophosphate toxication. In a geography, like our country, where organophosphate use is intense, it is necessary to be aware that organophosphate toxication may cause neurological symptoms and to bear in mind that anamnesis is very valuable in diagnosis.

Keywords: Organophosphate, Toxication, Polyneuropathy

81-S-2019

FARKLI VİTAMİN SINIFLARININ İNCE TABAKA KROMATOGRAFİSİ İLE ANALİZİ

Mustafa İLERİTÜRK[1]*, Dilara KAYNAR[2]

[1] Atatürk Üniversitesi Veteriner Fakültesi, Biyokimya Anabilim Dalı, Erzurum, TÜRKİYE
m.ileriturk@atauni.edu.tr
[2]Atatürk Üniversitesi Ziraat Fakültesi, Tarla Bitkileri Bölümü, Erzurum, TÜRKİYE
dilarakaynar@yahoo.com

ÖZET

İnce Tabaka Kromatografisi (İTK), özellikle son yirmi yılda, oldukça yaygın kullanılan bir kromatografi türüdür. Kromatografi, farklı bileşenlerin iki farklı faz arasında ayrımına dayanan fiziksel bir metoddur. Bu fazlardan biri katı sabit faz iken diğeri bunun üstünde belirli bir yöne doğru hareket eden sıvı veya gaz olan hareketli fazdır. İTK' daki en büyük gelişme 1973 yılında plakalarının hazırlanmasında 5-6 µm parçacık boyutlu silika jelin (İTK da 11 µm) kullanımının keşfiyle olmuştur. Bu sayede plakaların yürütme zamanı düşmüş, kromatografik ayırımda kesinlik on kat artmış, daha az miktarda hareketli faz kullanılmış, sonuçların tekrarlanabilirliğini artmış ve analiz zamanı kısalmıştır. Ticari üreticiler tarafından sunulan ilk plakalar "nano-İTK" olarak adlandırılmış fakat bu adlandırma yakın zamanda "yüksek performans ince tabaka kromatoğrafisi" ne (YPİTK) dönüşmüştür. İTK' nın gelişmiş versiyonu olan YPİTK tekniği, günümüzde modern analitik kimyanın zorunlu araçlarından birisidir. Kullanımına karşı hala önyargılar olmasına rağmen, YPİTK' nın sıvı ve gaz kromatografisine karşı üstün birçok avantajı vardır. Yüksek Performanslı İnce tabaka kromatografisinin vitamin ölçümünde bir çok avantajı vardır. YPİTK kullanışlı ve basittir. Eğer ticari kullanıma hazır YPİTK plakaları kullanılırsa, daha az tecrübeye sahip kullanıcılar bile yüksek kalitede ayırım yapabilir. YPİTK için gereken ekipman oldukça ucuzdur ve her laboratuvarda YPİTK altyapısı kolaylıkla kurulabilir. YPİTK' nın birçok farklı endüstriyel ve özellikle farmasotik işlemlerde halihazırda geçerliliği onaylanmıştır. Bu alandaki önemli bir avantaj da; YPİTK kantitatif olarak farklı analitlerin tanımlanması için kolaylıkla kullanılabilir.

Anahtar Kelimeler: İnce Tabaka Kromatografisi, Mobil Faz, Vitamin

81-S-2019

ANALYSIS OF DIFFERENT VITAMIN CLASSES BY THIN LAYER CHROMATOGRAPHY

Mustafa İLERİTÜRK[1*], Dilara KAYNAR[2]
[1] Ataturk University, Faculty of Veterinary Medicine, Department of Biochemistry, Erzurum, TURKEY m.ileriturk@atauni.edu.tr
[2] Ataturk University, Faculty of Agriculture, Department of Field Crops, Erzurum, TURKEY
dilarakaynar@yahoo.com

ABSTRACT

TLC is a widely used type of chromatography, especially in the last two decades. Chromatography is a physical method based on the separation of different components between two different phases. One of these phases is the solid stationary phase and the other is the moving phase which is a liquid or gas moving in a certain direction above it. The greatest improvement in the TLC was in 1973 with the discovery of the use of 5-6 11m particle size silica gel (11 um in TLC) in the preparation of plates. In this way, the execution time of the plates decreased, the precision of the chromatographic separation increased tenfold, less mobile phase was used, the reproducibility of the results increased and the analysis time was shortened. The first plates offered by commercial manufacturers were called ano nano-TLC fakat, but this has recently been transformed into "high performance thin layer chromatography HP (HPTLC). The HPTLC technique, which is the advanced version of the TLC, is one of the essential tools of modern analytical chemistry. Although there are still prejudices against its use, HPTLC has many advantages over liquid and gas chromatography. HPTLC is convenient and simple. If commercially available HPTLC plates are used, even less experienced users can discriminate in high quality. The equipment required for HPTLC is quite cheap and the infrastructure of HPTLC can be easily installed in each laboratory. HPTLC has been validated in many different industrial and especially pharmaceutical processes. An important advantage in this field; HPTLC can easily be used to quantitatively identify different analytes.

Keywords: Thin Layer Chromatography, Mobile Phase, Vitamin

82-S-2019

(POST HOC) ÇOKLU KARŞILAŞTIRMA TESTLERİ

Ömer ELTAS

Atatürk Üniversitesi Veteriner Fakültesi, Biyometri Anabilim Dalı, Erzurum, TÜRKİYE

omer.eltas@atauni.edu.tr

ÖZET

Bir veya birden fazla kontrol grubunun kullanıldığı, ikiden fazla faktörün bulunduğu deneme planlarında ANOVA ortalamalar arasındaki farkı mukayese etmek için kullanılır. Ancak ANOVA hangi gruplar arasında farklılık olduğu hakkında bilgi vermez. Bu amaçla ikili gruplar arasındaki farklılıkların belirlenmesi ve bazı durumlarda derecelendirme yapmak için çoklu karşılaştırma testleri (post hoc) uygulanır. LSD, Bonferroni, Sidak, Scheffe, R-E-G-W F, R-E-G-W Q, S-N-K, Tukey, Tukey's-b, Duncan, Hochberg's GT2, Gabriel, Waller-Duncan, Dunnett, Tamhane's T2, Dunnett's T3, Games-Howell, Dunnett's C testleri bunlardan bazılarıdır. Uygulanacak çoklu karşılaştırma testleri varyansların homojen olup olmadığı durumlar olmak üzere ikiye ayrılır. Genel olarak bu testler arasındaki farkların, gerektirdiği varsayımlar olduğu yapılan çalışmalarda bildirilmiştir. Bu varsayımlar varyansların homojenliği, kontrol grubunun olması, grup sayısı, gruplardaki gözlem sayılarının eşit olmasıdır. Bunun dışında bu testlerin tip I hata ve tip II hata yapma olasılıkları farklıdır. Yanlış testi kullanırsak aslında önemli olmayan bir farklılığı önemli bulabiliriz veya önemli olan bir farklılığı gözden kaçırabiliriz. Bu yüzden tip I hata ve tip II hata çalışmamızın sonucunu doğrudan etkilemektedir. İşte bu yüzden seçeceğimiz çoklu karşılaştırma testi, deney planımız doğrultusunda seçilmelidir.

Bu çalışmanın amacı hangi durumlarda hangi çoklu karşılaştırma testinin sonucunun daha güvenilir olacağını belirtmektir. Yukarda adları verilen çoklu karşılaştırma testlerinin birbirlerine avantaj veya dezavantajlı durumları özetlenecektir.

Anahtar Kelimeler: ANOVA, Gruplar, Karşılaştırma

82-S-2019

(POST HOC) MULTİPLE COMPARİSON TESTS

Ömer ELTAS

Atatürk University Faculty of Veterinary Medicine, Department of Biostatistic, Erzurum, TURKEY
omer.eltas@atauni.edu.tr

ABSTRACT

ANOVA is used to compare the difference between the averages in experimental plans which with one or more control groups and more than two factors.. However, ANOVA does not provide information about which groups differ. For this purpose, multiple comparison tests (post hoc) are used to determine the differences between the two groups and to make ratings in some cases. LSD, Bonferroni, Sidak, Scheffe, REGW F, REGW Q, SNK, Tukey, Tukey's-b, Duncan, Hochberg's GT2, Gabriel, Waller-Duncan, Dunnett, Tamhane's T2, Dunnett's T3, Games-Howell, Dunnett's C tests are some of them. Multiple comparison tests to be applied are divided into two cases, whether the variance is homogeneous. In general, it has been reported in the studies that the differences between these tests are the assumptions required. These assumptions are homogeneity of variances, control group, number of groups, equal number of observations in groups. Furthermore, the probability of these tests to make a type I error and a type II error is different. If we use the wrong test, we may find a difference that is not important, or we may miss an important difference. Therefore, type I error and type II error directly affect the results of our study. This is why the multiple comparison test we choose should be chosen in accordance with our experiment plan.

The aim of this study is to specify which situations in which multiple comparison tests will be more reliable. The advantages or disadvantages of the above-mentioned multiple comparison tests will be summarized.

Keywords: ANOVA, Groups, Compare

POSTER

BİLDİRİLER

(POSTER PRESENTATION)

01-P-2019

NORDUZ KOYUNU VE SÜT BİLEŞİMİ

Naz ÖZŞARLAK[1*], Ege ÇATALKAYA[2]

[1]Van Yüzüncü Yıl Üniversitesi, Veteriner Fakültesi (4. Sınıf), Van, TÜRKİYE

nazozsarlak1997@gmail.com

[2]Van Yüzüncü Yıl Üniversitesi, Veteriner Fakültesi (5. Sınıf), Van, TÜRKİYE

ege_catalkaya001@hotmail.com

ÖZET

Norduz koyunları Van ili Gürpınar ilçesi Norduz olarak adlandırılan bölgede kırsal alanda yetiştiriciliği yapılan yerli koyun tipidir. Doğu Anadolu Bölgesinde, yetiştirilen koyun ırklarında geniş bir genetik varyasyonun var olduğu ve Akkaraman koyun ırkının bir varyetesi olan Norduz tipinin özel beğeni kazandığı bildirilmektedir. Norduz koyunu Van ilinde yetiştirilir ve bu koyun tipinin şiddetli soğuklara, fakir beslenmeye ve hastalıklara karşı dayanıklı olduğu bildirilmiştir. Süt, memelilerin neonatal dönemle beraber büyüme ve gelişmeleri için elzemdir. Büyüme ve gelişmenin yanı sıra; yapısında bulunan ve fizyolojik olarak önemli olan immünoglobulinler, enzimler, enzim inhibitörleri, büyüme hormonları, diğer hormonlar, büyüme faktörleri, antibakteriyel ajanlar gibi protein ve peptid yapılı ögeler ile yağ asitleri, vitamin ve minerallerden dolayı yaşam döngüsü içerisinde birçok önemli özelliğe sahiptir. Koyun sütü; keçi ve inek sütünden daha yüksek kuru madde oranına sahiptir. Kazein ve yağ oranı yüksektir. Yüksek yağ içeriğine rağmen, koyun sütünde yağ globülleri ince ve yeknesak dağılımlıdır. Koyun sütü anti-kanserojen özellik gösteren yüksek linoleik asit miktarı gibi ayırt edici özellikleri vardır. Bu çalışmada Akkaraman ırkı içinde yer alan Norduz koyunlarının süt bileşimi özellikleri diğer koyun ırkları ile karşılaştırılmıştır.

Anahtar Kelimeler: Koyun Sütü, Norduz Koyunu, Süt Bileşimi

01-P-2019

NORDUZ SHEEP AND MILK COMPOSITION

Naz ÖZŞARLAK[1*], Ege ÇATALKAYA[2]

[1]Van Yüzüncü Yıl University, Faculty of Veterinary Medicine (4th Grade), Van, TURKEY
nazozsarlak1997@gmail.com
[2]Van Yüzüncü Yıl University, Faculty of Veterinary Medicine (5th Grade), Van, TURKEY
ege_catalkaya001@hotmail.com

ABSTRACT

Norduz sheep is a type of local sheep that is cultivated in rural areas in the region called Norduz in Gürpınar district of Van province. It is reported that there is a wide genetic variation in sheep breeds in Eastern Anatolia Region and Norduz type which is a variant of Akkaraman sheep breed, has gained special appreciation. Norduz sheep are bred in the province of Van and are reported to be resistant to severe cold, poor nutrition and disease. Milk is essential for the growth and development of mammals with the neonatal period.In addition to growth and development; In the structure and physiologically important immunoglobulins, enzymes, enzyme inhibitors, growth hormones, other hormones, growth factors, antibacterial agents such as protein and peptide structure elements and fatty acids, vitamins and minerals has many important features in the life cycle. Sheep's milk; has a high dry matter content than goat's and cow's milk. Casein and fat ratio is high. Despite its high fat content, fat globules in sheep's milk are fine and uniformly distributed. Sheep's milk has distinctive properties such as high amount of linoleic acid that has anticarcinogenic properties. In this study, milk composition characteristics of Norduz sheep from Akkaraman breed were compared with other sheep breeds.

Keywords: Milk Composition, Norduz Sheep, Sheep Milk

02-P-2019

SWİSS- WEBSTER IRKI BİR FAREDE UNİLATERAL RENAL HİPOPLAZİ OLGUSU

Gizem ESER[1*] Serkan YILDIRIM[2], Yavuz Selim SAĞLAM[2]

[1]Iğdır Üniversitesi Tuzluca Meslek Yüksek Okulu Laborant Ve Veteriner Sağlık Programı Iğdır/TÜRKİYE
gizem.eser25@hotmail.com
[2]Atatürk Universitei, Veteriner Fakültesi , Veterinerlik Patolojisi Anabilim Dalı, Erzurum/Türkiye srkn_yldrm25@hotmail.com, yssaglam@atauni.edu.tr

ÖZET

Hipoplazi fötal gelişiminin normal olmayan bir organın doğuştan küçük şekillenmesi olarak tanımlanmaktadır. Hipoplaziyi oluşturan nedenler ve oluşum mekanizması tam olarak bilinmemekle birlikte hipofiz, tiroit, pankreas ve böbrek hipoplazilerinin kalıtsal olduğu düşünülmektedir. Unilateral hipoplazi antenatal tanı yoksa sıklıkla görüntülemeler yada nekropsi sırasında rastlantı sonucu saptanır. Hipoplazik organlarda fonksiyon yetersizliği kaçınılmazdır. Buna bağlı olarak çift organlarda bir organın görevini öteki organ üstlenerek daha fazla çalışır ve canlının yaşamını idare etmesine olanak sağlar. Fakat organa fazla yük yükleyen durumlarda akut yetersizlikle ortaya çıkar. Hipoplazik organ veya dokular makroskobik olarak değişen derecelerde kendi normallerine göre küçük boydadır mikroskobik olarak ise literatüre göre hücre ve diğer doku elemanları ışık mikroskobunda normal yapıda görünürler.Bu çalışmanın metaryalini Atatürk Üniversitesi Tıbbı Deneysel Uygulama merkezinde deneysel bir çalışmada nekropsi esnasında hipoplazik böbreğe sahip olduğu gözlenen Swiss- Webster ırkı bir fare oluşturdu. Farenin sağ böbreğin oldukça küçük olduğu, karın boşluğunda kanlı bir eksudat bulunduğu belirlendi. Yapılan nekropside makroskobik olarak başka bir patolojik bulgu gözlenmedi. Histopatoloji yapmak üzere formalin solüsyonu içerisine alınan doku örneklerine rutin doku takibi yapılarak parafin bloklara gömüldü. Parafin bloklardan alınan kesitlerde karaciğer, akciğer, beyin ve böbrek dokuları incelendi. Karaciğer, akciğer, beyin dokularında herhangi bir patolojik bulguya rastlanmazken hipoplazik böbrek dokularında tubül lümenlerinde hiyalin pigmenti, tubuluslarda atrofi, interstisyel nefritis, doku aralıklarında hemosiderin pigmenti, damarlarda hiperemi ve bazı glomeruluslarda dilatasyon gözlendi.Sol böbrekte x40'lık objektif sahasında iki veya üç adet glomerulus görülürken hipıplazik böbrekte glomerulus sayısında artış saptandı. Renal hipoplazi olgusu nadir görülmesi nedeni ile sunulmaya değer olacağı düşünüldü.

Anahtar Kelimeler: Hipoplazi, Böbrek, Swiss- Webster

02-P-2019

A CASE OF UNILATERAL RENAL HYPOPLASIA IN A MOUSE IN SWISS-WEBSTER

Gizem ESER[1] Serkan YILDIRIM[2] Yavuz Selim SAĞLAM[2]

[1]Igdir University, Tuzluca Vocational High School, Laboratory and Veterinary Health Program, Igdir, TURKEY
[2]Atatürk University, Faculty of Veterinary Medicine, Department of Pathology, Erzurum, TURKEY

ABSTRACT

Hypoplasia is defined as congenital small of an abnormal organ of fetal development. Although the causes and mechanisms of hypoplasia are not fully understood, hypophysis, thyroid, pancreas and renal hypoplasia are thought to be hereditary. Unilateral hypoplasia is often detected incidentally during imaging or necropsy if there is no antenatal diagnosis. Lack of function is inevitable in hypoplasic organs. Consequently, in double organs, one organ works more by assuming the task of the other organ and allows the organism to manage its life. However, acute deficiencies arise in cases where the organ is overloaded. Hypoplasic organs or tissues are macroscopically small in size according to their normals, and microscopically, cells and other tissue elements appear normal under light microscopy. The material of this study consisted of a Swiss-Webster breed mouse, which was observed to have hypoplasic kidney during necropsy in an experimental study at the Medical Experimental Center of Atatürk University. The right kidney of the mouse was very small and there was a bloody exudate in the abdominal cavity. No other pathological findings were observed macroscopically in the necropsy. Tissue samples taken into formalin solution for histopathology were routinely followed up and embedded in paraffin blocks. Liver, lung, brain and kidney tissues were examined in paraffin blocks. Although no pathological findings were found in the liver, lung, brain tissues, in hypoplasic kidney tissues, hyaline pigment in tubule lumens, atrophy in tubules, interstitial nephritis, hemosiderin pigment in tissue spaces, hyperemia in vessels and dilatation in some glomeruli were observed. Because of the rarity of renal hypoplasia, it was thought to be important to present it. Two or three glomeruli were observed in the x40 objective area of the left kidney, while the number of glomeruli in the hypoplasic kidney was increased. Renal hypoplasia was thought to be worthy of presentation because of its rarity.

Keywords: Hypoplasia, Kidney, Swiss-Webster

03-P-2019

İKİ YETİŞKİN SIĞIRDA ÜLSERATİF POSTİTİSİN CERRAHİ SAĞALTIMI

Elif DOĞAN[1]*, Emrah YANMAZ[2], Mahir KAYA[3]

[1] Kastamonu Üniversitesi Veteriner Fakültesi, Cerrahi Anabilim Dalı Kastamonu, TÜRKİYE

elifdogan@kastamonu.edu.tr

[2] Atatürk Üniversitesi Veteriner Fakültesi, Cerrahi Anabilim Dalı Erzurum, TÜRKİYE

emrahyanmaz@atauni.edu.tr

[3] Akdeniz Üniversitesi Sağlık Hizmetleri Meslek Yüksek Okulu, Tıbbi Görüntüleme Programı Antalya, TÜRKİYE

mahirkaya@akdeniz.edu.tr

ÖZET

Çiftlik hayvanlarında özellikle sığırlarda genital sistem hastalıklarına oldukça fazla rastlanmaktadır. Fimozis ve parafimozisin de eşlik ettiği prepusyal hastalıklar tedavi edilmediğinde döl verimi önemli ölçüde düşmektedir. Postitis prepisyumun, balanitis ise penisin serbest ucunun yangısına verilen isimdir. Postitisin en önemli nedenlerinden biri prepisyum boşluğu içerisinde fena kokulu ve yağlı bir madde olan smegmanın toplanmasıdır. Smegma zamanla yapışkan, hamurumsu bir hal alır ve taşlar şekillenmeye başlar. Tedavi edilmeyen olgularda gittikçe şişkinleşen prepisyum nedeniyle fimozis ortaya çıkmaktadır. Bu durumda idrar prepisyum içinde birikmeye başladığı için şişkinlik giderek artar. Çevreden alınan mikrobiyal kontaminasyon ile olgu ağrılı ve enfekte bir hale gelir. Sunulan çalışmanın materyalini 1 ve 2 yaşlı yerli ırk sığırlar oluşturdu. Alınan anamnezde her iki olguda da 15 günü geçen bir sürede idrar yapmada güçlük çektiği, bölgenin giderek şiştiği ve farklı ampirik yöntemlerin denendiği bilgisi alındı. Yapılan klinik muayenede ise sığırların, prepisyum bölgesinin palpasyonuna izin vermediği ve şiddetli ağrı oluştuğu görüldü. Prepisyumdaki ülseratif alanların 1 yaşlı sığırda prepisyumun orta hattında, 2 yaşlı sığırda prepisyumun cavdalinde yerleşim gösterdiği belirlendi. Daha önce çok fazla müdahale ve tedaviye maruz kaldıkları için cerrahi sağaltım endike bulundu. Her iki olguda ülseratif alanın sınırları belirlendikten sonra ülserli alanlar ekstirpe edildi. Prepusyal deliğin kontrolü ile birlikte kılıfın serum fizyolojik ile lavajı yapıldı. Postoperatif dönemde amoksisilin ve fluneksin meglumin tedavisine devam edildi. Postitisli olgularda cerrahi sağaltımın yanı sıra profilaktif önlemlerin

alınması gereklidir. Bunun için hastalık oluşmadan önce ahır zemininin temiz tutulması, prepusyal bölgenin kontrolü ve temizliğinin yapılması önemlidir. Ampirik yöntemlerin uygulanması, sunulan bildiride de görüldüğü gibi prepisyum üzerinde ülseratif lezyonların oluşmasına yol açar. Sonuç olarak prepusyal bölgedeki hastalıklar ile mücadelede profilaktif önlemlerin alınması, hastalık oluştuktan sonra düzgün ve etkili bir tedavi protokolünün sağlanması ile verim kayıplarının önüne geçilebilmektedir.

Anahtar Kelimeler: Sığır, Postitis, Ülserasyon.

03-P-2019

SURGICAL TREATMENT OF ULCERATIVE POSTITIS IN TWO ADULT CATTLE

Elif DOĞAN[1]*, Emrah YANMAZ[2], Mahir KAYA[3]

[1] Kastamonu University Veterinary Faculty, Deparment of Surgery Kastamonu, TURKEY
elifdogan@kastamonu.edu.tr

[2] Atatürk University Veterinary Faculty, Deparment of Surgery Erzurum, TURKEY
emrahyanmaz@atauni.edu.tr

[3] Akdeniz University School of Health, Medical Imaging Program Antalya, TURKEY
mahirkaya@akdeniz.edu.tr

ABSTRACT

Genital system diseases are very common in livestock, especially in cattle. When prepusial diseases including phimosis and paraphimosis are not treated, fertility decreases significantly. Postitis is the inflammation of the prepuce, and inflammation of the free end of the penis is called balanitis. One of the most important causes of postitis is the accumulation of smegma. Smegma is a fragrant and oily substance. Smegma becomes sticky and pasty over time. Then the stones begin to form. In untreated cases, phimosis occurs due to the prepatory swelling. In this case, as the urine begins to accumulate in the prepuce, the swelling gradually increases. With microbial contamination, the cases becomes painful and infected. The material of the study was 1 and 2 year old native breed cattle. Anamnesis revealed that both cases had difficulty in urination over 15 days, the region became swollen and different empirical methods were tried. The clinical examination revealed that the cattle did not allow palpation of the prepuce and severe pain occurred. it was determined that ulcerative areas was located in the middle line of the prepitium in 1 year old case, was located in the cavdal in 2-year old case. Surgical treatment was indicated because they had been subjected to too much intervention and treatment before. In both cases, the ulcerative areas were determined and the ulcerated areas were extirpated. Along with the control of the prepuce hole, the sheath was lavaged with saline. Amoxicillin and flunexin meglumine treatment was continued postoperatively. In postitis cases, in addition to surgical treatment, prophylactic measures should be taken. For this reason, it is important to keep the barn floor clean, to control and clean the prepuscular area before the

disease occurs. The application of empirical methods leads to the formation of ulcerative lesions on the prepuce as seen in the presented paper. As a result, prevention of diseases in the prepucial region is important. Efficiency losses can be prevented by providing a proper and effective treatment protocol after the disease occurs.

Keywords: Cattle, postitis, ulceration.

04-P-2019

BİR BUZAĞIDA BİLATERAL OKULER DERMOİDİN CERRAHİ SAĞALTIMI

Elif DOĞAN[1]*, Uğur ERSÖZ[2], Sıtkıcan OKUR[2], Mümin Gökhan ŞENOCAK[2], Latif Emrah YANMAZ[2]

[1] Kastamonu Üniversitesi Veteriner Fakültesi, Cerrahi Anabilim Dalı Kastamonu, TÜRKİYE
elifdogan@kastamonu.edu.tr

[2] Atatürk Üniversitesi Veteriner Fakültesi, Cerrahi Anabilim Dalı Erzurum, TÜRKİYE
ugur.ersoz@atauni.edu.tr , sitkican.okur@atauni.edu.tr , mgsenocak@atauni.edu.tr,
emrahyanmaz@atauni.edu.tr

ÖZET

Okuler dermoid kornea, konjonktiva veya limbustan köken alan kıllı deri parçalarıdır. Sığırlarda oküler dermoidin görülme oranı %0.002-0.4 arasındadır. Dünyadaki Hereford haricindeki sığır ırkları arasında prevalansının düşük olduğu rapor edilmiştir. Hereford ırkında ise hastalığa yatkınlığın daha yüksek olduğu bildirilmiştir. Unilateral veya bilateral olabilen oküler dermoidler korneanın tahribatına ve görüş bozukluğuna yol açmaktadır. Hastalığın patogenezi tam olarak bilinmemekle birlikte yüzey ektoderminin anormal bir şekilde farklılaşmasıyla sonuçlanan mezenkim metaplazisi en fazla kabul gören mekanizma olarak kabul edilir. Oküler dermoidler diğer konjenital oküler ya da multi organ anomalileriyle birlikte şekillenebilmektedir. Ortaya çıkan dermoidlerin ektodermal elementler (keratinize epitel, kıl, sebase ve apokrin bezler) ve farklı oranlarda mezenkimal elementlerden (lifli doku, yağ ve kıkırdak) oluştuğu belirlenmiştir. Bu çalışmada 1 haftalık yaşta simmental ırkı bir buzağıda görülen bilateral oküler dermoid olgusu değerlendirildi. Buzağının klinik muayenesi yapıldığında her iki gözde kornea ve konjonktiva kökenli deri oluşumları, İrritasyondan kaynaklanan blefoarospazm ve gözyaşı akıntısı belirlendi. Belirlenen kitleler genel anestezi altında süperfisiyal lamellar keratectomi ile uzaklaştırıldı. Postoperatif dönemde her iki göze de neomisin sülfat içeren oftalmik pomatlar uygulandı. 10 gün sonra yapılan kontrollerde kornea ve konjonktivada iyileşmenin sürdüğü tespit edildi. Sonuç olarak konjenital olarak şekillenen oküler dermoid olgularında süperfisiyal lamellar keratectomi ile tedavide iyileşme sürecinin kolay atlatıldığı yetiştiriciler için bakımın da kolay olduğu sonucuna varıldı.

Anahtar Kelimeler: Buzağı, oküler dermoid, keratectomi.

04-P-2019

SURGICAL TREATMENT OF BILATERAL OCULAR DERMOID IN A CALF

Elif DOĞAN[1]*, Uğur ERSÖZ[2], Sıtkıcan OKUR[2], Mümin Gökhan ŞENOCAK[2], Latif Emrah YANMAZ[2]

[1] Kastamonu University Veterinary Faculty, Deparment of Surgery Kastamonu, TÜRKİYE
elifdogan@kastamonu.edu.tr
[2] Atatürk University Veterinary Faculty, Deparment of Surgery Erzurum, TÜRKİYE
ugur.ersoz@atauni.edu.tr , sitkican.okur@atauni.edu.tr , mgsenocak@atauni.edu.tr,
emrahyanmaz@atauni.edu.tr

ABSTRACT

Ocular dermoid is hairy skin parts that originates from cornea, conjunctiva or limbus. The incidence of ocular dermoid in cattle is between 0.002-0.4%. It has been reported to have a low prevalence among cattle breeds in worldwide except for Hereford. It was reported that the susceptibility to disease was higher in Herefords. Unilateral or bilateral ocular dermoids cause corneal damage and impaired vision. Although the pathogenesis of the disease is not known, mesenchymal metaplasia, which results in abnormal differentiation of surface ectoderm, is accepted as the most accepted mechanism. Ocular dermoids can be formed with other congenital ocular or multi-organ anomalies. The resulting dermoids are composed of ectodermal elements (keratinized epithelium, hair, sebaceous and apocrine glands) and different amounts of mesenchymal elements (fibrous tissue, fat and cartilage). In this study, we evaluated a case of bilateral ocular dermoid in 1 week years old a simmental. Clinical examination of the calf revealed corneal and conjunctival skin formation, blepharospasm caused by irritation and tear discharge in both eyes. The masses were removed by superficial lamellar keratectomy under general anesthesia. In the postoperative period, ophthalmic pomades containing neomycin sulfate were applied to both eyes. After 10 days, corneal and conjunctival healing was observed. As a result, it is concluded that the maintenance process is easy for the breeders and the healing process in superficial lamellar keratectomy was easily overcome.

Keywords: Calf, ocular dermoid, keratectomy.

05-P-2019

BİR SIĞIRDA TETRASİKLİN KAYNAKLI FOTOSENSİTİZASYON OLGUSU

Furkan UZUNOĞLU [1]*, Elif DOĞAN [2], Ali TAGHİZADEHGHOLEHJOUGHİ [3], Çiğdem SEVİM[3]

[1] Atatürk Üniversitesi Veteriner Fakültesi, 4.Sınıf Lisans Öğrencisi, Erzurum, TÜRKİYE
furkan_uzunoglu@outlook.com
[2] Kastamonu Üniversitesi Veteriner Fakültesi, Cerrahi Anabilim Dalı Kastamonu, TÜRKİYE
elifdogan@kastamonu.edu.tr
[3] Atatürk Üniversitesi Veteriner Fakültesi, Farmakoloji ve Toksikoloji Anabilim Dalı Erzurum, TÜRKİYE
ali.tgzd@atauni.edu.tr cigdem.sevim@atauni.edu.tr

ÖZET

Bu çalışmada, sığırlarda nadir olarak görülen tetrasiklin kaynaklı fotosensitizasyonun değerlendirilmesi amaçlandı. Çalışmanın canlı materyalini 4 yaşlı, dişi melez ırk sığır oluşturdu. Hastanın anamnezinde daha önce yüksek ateş (40 C), ikterus, kalp frekansında artış bulguları ile veteriner hekime götürülen hastaya leptospirosis tanısı konularak tetrasiklin tedavisine başlandığı bilgisine ulaşıldı. Hekim tarafından reçetelenen tetrasiklin (Baranisin LA %20 ticari preparat) 20mg/kg farmakolojik doz olarak intramuskuler ve fluneksin meglumin (Termojil ticari preparat) 2.2mg/kg farmakolojik doz olarak intramuskuler iki gün tek doz uygulanmıştır. İkinci günün sonunda ikterus ve yüksek ateş bulguları ortadan kalkmış fakat hastada deride doku dökülmesi, deride gangrenleşme, deride kızarıklık, deride kepekleşme, kaşıntı ortaya çıkmıştır. Tetrasiklin duyarlılığı olarak öngörülen bu bulgular fotosensitizasyon olarak değerlendirilip sağaltım o yönde uygulanmıştır. A vitamini içeren vitamin kompleksleri parenteral olarak kullanılmış deri soğuk suyla yıkanıp çinko oksit pomatlar uygulanmıştır. On gün tedavi sonrası iyileşme gerçekleşmiştir. Sonuç olarak sığırlarda tetrasiklin tedavisi sırasında fotosensitizasyonun dikkatli bir şekilde izlenmesi gerektiği önerilmektedir.

Anahtar Kelimeler: Tetrasiklin, Fotosensitizasyon, Sığır.

05-P-2019

A CASE OF TETRACYCLINE-INDUCED PHOTOSENSITIZATION IN A CATTLE

Furkan UZUNOĞLU [1]*, Elif DOĞAN [2], Ali TAGHİZADEHGHOLEHJOUGHİ [3], Çiğdem SEVİM[3]

[1] Atatürk University Veterinary Faculty, Erzurum, TURKEY
furkan_uzunoglu@outlook.com
[2] Kastamonu University Veterinary Faculty, Deparment of Surgery Kastamonu, TURKEY
elifdogan@kastamonu.edu.tr
[3] Atatürk University Veterinary Faculty, Deparment of Pharmacology and Toxicology, Erzurum, TURKEY
ali.tgzd@atauni.edu.tr cigdem.sevim@atauni.edu.tr

ABSTRACT

This study was aimed to evaluate photosensitization which was seen rarely in cattle. The study material was a female 4 years-old hybrid breed cattle. Anamnesis revealed that leptospirosis was diagnosed and tetracycline treatment was started by veterinary with the findings of high fever (40 C), icterus and increased heart rate. Tetracycline (Baranisin LA 20% commercial preparation) prescribed by the physician was administered intramuscularly as a 20mg / kg pharmacological dose and flunexin meglumin (Termojil commercial preparation) was administered as a single dose for two days intramuscularly as a pharmacological dose of 2.2mg / kg. Firstly, the veterinary prescribed tetracycline (Baranisin LA 20% commercial preparation) was administered intramuscularly as a 20mg / kg pharmacological dose and flunexin meglumin (Termojil commercial preparation) was administered as a single intramuscular two-day dose of 2.2mg / kg. On the second day, icterus and high fever findings disappeared, but the patient had tissue loss, gangrenization, redness, dandruff and itching on the skin. These findings predicted as tetracycline sensitivity were evaluated as photosensitization and treatment was applied vitamin A and pomades containing zinc oxide. The skin was washed with cold water before the pomade application. Ten days later, the cattle recovered. In conclusion, it is suggested that photosensitization should be monitored carefully during tetracycline treatment in cattle.

Keywords: Tetracycline, Photosensitization, Cattle.

06-P-2019

BİR CİRİT ATINDA 2. CARPAL KEMİK KIRIĞININ RADYOGRAFİK VE TERMOGRAFİK DEĞERLENDİRİLMESİ

Ömer Tarık ORHUN*, Uğur ERSÖZ, Mümin Gökhan ŞENOCAK, Sıtkıcan OKUR, Latif Emrah YANMAZ

Atatürk Üniversitesi Veteriner Fakültesi, Cerrahi Anabilim Dalı
Erzurum, TÜRKİYE

omertarik.orhun19@atauni.edu.tr , ugur.ersoz@atauni.edu.tr , mgsenocak@atauni.edu.tr , sitkican.okur@atauni.edu.tr , emrah.yanmaz@atauni.edu.tr

ÖZET

Atlarda carpal eklem yedi kemikten oluşan karmaşık bir eklemdir. Spor atlarında akut veya kronik travmalar ve yarış yaralanmaları sonucu carpal kemiklerde kırık meydana gelebilir. Zayıf karpal yapı, yüksek hızlı dörtnala egzersiz, yarış, kronik karpal hastalıklar gibi durumlar kırıklarda hazırlayıcı faktörler olarak sayılabilir. Günümüzde spor atlarında kırığın tespiti için çeşitli tanı yöntemleri tercih edilmektedir. Bu yöntemlerden biri olarak termografi dokuda meydana gelen ısı değişimlerinin ölçümünü sağlar. Termografik değerlendirme; ortopedik problemi olan vakalarda, hastalıkların teşhisi için yardımcı bir tanı aracıdır. Bu olgu sunumu kronik topallık ve fleksiyonda ağrı şikâyetleri ile Atatürk Üniversitesi Hayvan Hastanesi'ne getirilen bir cirit atının ilgili ekstremitesinden alınan termografik ve radyografik bulguların değerlendirmesini içermektedir. Çalışmanın materyalini 7 yaşındaki erkek bir cirit atı oluşturdu. Klinik muayene sonucunda ilgili bölgenin termografisi gerçekleştirildi. Termografik muayenede sağlıklı olan sol carpal eklemin dorsal termogramında sıcaklık 26,8°C olarak ölçülürken, sağ carpal eklemin dorsal termogramında ölçülen sıcaklık değeri 30,3°C'idi. Klinik ve termografik muayene sonrasında sol carpal eklemin dorsopalmar ve lateromedial yönden radyografileri alındı. Radyografik muayene sonucunda sol ekstremite 2. carpal kemikte levha kırığı belirlendi. Termografik muayene carpal eklemle ilişkili lezyonların lokalizasyonunu belirlemede diğer görüntüleme yöntemlerinden üstündür. Deri ile yakın ilişki içerisinde bulunan dokuların termografisi sonucunda görülen sıcaklık artışı, o bölgede meydana gelen bir inflamasyonu gösterir. Bu olgu sunumu termografinin atların carpal kemik kırıklarında kesin bir tanı aracı olmaktan ziyade, yardımcı bir tanı aracı olarak kullanılmasını içermektedir.

Anahtar Kelimeler: Topallık, Termal kamera, Ağrı

06-P-2019

IN A HORSE, RADIOGRAPHIC AND THERMOGRAPHIC EVALUATION OF 2. CARPAL BONE FRACTURE

Ömer Tarık ORHUN*, Uğur ERSÖZ, Mümin Gökhan ŞENOCAK, Sıtkıcan OKUR, Latif Emrah YANMAZ

Ataturk University Faculty of Veterinary Medicine, Department of Surgery Erzurum, TÜRKİYE

omertarik.orhun19@atauni.edu.tr , ugur.ersoz@atauni.edu.tr , mgsenocak@atauni.edu.tr , sitkican.okur@atauni.edu.tr , emrah.yanmaz@atauni.edu.tr

ABSTRACT

In horses, the carpal joint is a complex joint consisting of seven bones. Damage to carpal bones may occur because of acute or chronic trauma due to racing in sports horses. Conditions such as poor carpal structure, high-speed gallop and chronic carpal diseases can be considered as predisposing factors. Nowadays, various diagnostic methods are preferred for the detection of fractures in sport horses. Thermography enables the measurement of temperature changes occurring in the tissue. Thermographic evaluation, in cases with orthopedic problems, is an assistant diagnostic tool for the diagnosis of diseases. This case report includes the thermographic and radiographic findings obtained from the related extremities of a javelin horse brought to Atatürk University Animal Hospital with chronic lameness and pain during flexion of the joint. The material of the study was a 7-year-old male javelin horse. Following the clinical examination, thermography was performed. Temperature of the dorsal left healthy carpal joint was 26.8°C, while the temperature measured in the dorsal thermogram of the right carpal joint was 30.3°C. After clinical and thermographic examination, dorsopalmar and lateromedial radiography of the left carpal joint were performed. As a result of radiographic examination, the slab fracture of second carpal bone was diagnosed. Thermographic examination is superior to other imaging methods in determining the localization of lesions associated with the carpal joint. Observing the increased temperature may show the inflammation of the tissues that have a close contact with the skin. This case report includes the use of thermography as an assistant diagnostic tool, rather than a definitive diagnostic tool for carpal bone fractures in horses.

Keywords: Lameness, Thermal camera, Flexion pain

07-P-2019

KEDİ VE KÖPEKLERDE BANDAJ TEKNİKLERİ

İkram COŞAR*, Mümin Gökhan ŞENOCAK, Sıtkıcan OKUR,Uğur ERSÖZ, Latif Emrah YANMAZ

[1]Atatürk Üniversitesi Veteriner Fakültesi Cerrahi ABD Erzurum/TÜRKİYE

ikramcosar@gumushane.edu.tr , mgsenocak@atauni.edu.tr , ugur.ersoz@atauni.edu.tr , sitkican.okur@atauni.edu.tr , emrah.yanmaz@atauni.edu.tr

ÖZET

Bu çalışmada özellikle kedi ve köpeklerde meydana gelen kırık, luksasyon ve ameliyatlardan sonra ilgili bölge ve ekstremitenin belirli bir süre hareketsizliğini sağlamak için uygulanan bandaj yöntemleri hakkında bilgi verilmesi amaçlanmıştır. Bu amaca yönelik olarak tedavide yardımcı bandaj uygulama teknikleri kullanılmaktadır. Birbirinden farklı birçok bandaj tekniği bulunmaktadır. Bandaja alınan bölgenin travmalara maruz kalmasını engellemek için koruyucu özellikleri bulunan bandajların yanı sıra hayvanın bacağını vücuda asarak işlevselliğini sınırlandırıcı bandajlar da veteriner sahada sıklıkla kullanılmaktadır. Açık yara ve kırığın birlikte bulunduğu olgularda hem kırık uçlarının koaptasyonu hem de yaranın bakımını yapmaya izin veren bandaj gibi birden fazla fonksiyonu aynı anda yerine getirmeye izin veren bandaj türleri mevcuttur. Bandaj materyalinin özellikleri hasta için önemlidir. Kullanılacak bandaj materyalinin yeterli stabiliteyi sağlamasının yanı sıra hastanın taşıyabileceği ağırlıkta olması gerekir. Hasta hayvanın ihtiyaç duyduğu en uygun bandaj materyalinin seçimi hastaya ve birçok çevresel faktöre göre belirlenir. Ayrıca uygulanan stabilizasyondan sonra ilgili bölge ve ekstremiteye binen yükün miktarı ve hareket de bandaj çeşidinin seçimini etkilemektedir. Bazı hayvanlar doğası gereği çok hareketli olduğundan uygulanan bandajın stabilitesini bozarken, bazen de hasta sahibi ihtiyaç duyulan özeni göstermemektedir. Bu nedenle bandaj seçiminde hasta sahibinin bilinçli olması ve hastanın doğası önem arz eder. Sonuç olarak; kullanılan bandaj materyali, çevre şartları, hastanın fiziksel durumu, hasta sahibinin yaklaşımı ve tedavi yöntemi iyileşmeye giden yolda bandaj seçiminde belirleyicidir.

Anahtar Kelimeler: Stabilizasyon, bandaj, sargı

07-P-2019

BANDAGE TECHNIQUES IN CATS AND DOGS

İkram COŞAR*, Mümin Gökhan ŞENOCAK, Uğur ERSÖZ, Sıtkıcan OKUR, Latif Emrah YANMAZ

[1]Atatürk University Faculty of Veterinary Medicine, Department of Surgery Erzurum/TURKEY

ikramcosar@gumushane.edu.tr , mgsenocak@atauni.edu.tr , ugur.ersoz@atauni.edu.tr , sitkican.okur@atauni.edu.tr , emrah.yanmaz@atauni.edu.tr

ABSTRACT

In this study, it is aimed to give information about the bandage methods used to maintain the immobility of the related region and limb for a certain period after fractures, luxations and surgeries especially in cats and dogs. For this purpose, auxiliary bandage application techniques are used in the treatment. There are many different bandage techniques in veterinary field. In order to prevent the trauma of the bandaged area, the bandages with protective features are frequently used in the veterinary field as well as bandages that limit the functionality of the animal's leg by hanging on the body. In cases where open wounds and fractures are present, there are bandage types that allow to perform more than one function at the same time, such as both the coaptation of the fractures and the bandage that allows the protection of the wound. The properties of the bandage material are important for the veterinary patients. The bandage material to be used should provide sufficient stability as well as be sufficient for the patient to carry. The selection of the most suitable bandage material required by the sick animal is determined by the patient and several environmental factors. In addition, after the applied stabilization, the amount of the load on the region and the extremity and the movement affect the selection of the bandage type. While some animals are very mobile in nature, they impair the stability of the applied bandage, and sometimes the owner does not show needed care. Therefore, the awareness of the owner and the nature of the patient is important in the selection of bandages. As a result; The bandage material used, the environmental conditions, the physical condition of the patient, the approach of the owner and the method of treatment are decisive in the selection of bandages on the way to recovery.

Keywords: Stabilisation, bandage, casting

08-P-2019

DÜVELERDE İNFERTİLİTE NEDENLERİ

Kader YOLCU [1]*, Damla T. OKUR [2], Songül YÜCA [3]

[1*]İbrahim Çeçen Üniversitesi, Celal Oruç Hayvansal Üreyim Yüksekokulu, Hayvan Sağlığı Anabilim Dalı, Ağrı, TÜRKİYE
kyilmaz@agri.edu.tr

[2]Atatürk üniversitesi, Veteriner Fakültesi, Doğum ve Jinekoloji Anabilim Dalı, Erzurum, TÜRKİYE
damla.okur@atauni.edu.tr

[3]İbrahim Çeçen Üniversitesi, Celal Oruç Hayvansal Üreyim Yüksekokulu, Hayvan Yetiştirme ve Besleme Anabilim Dalı, Ağrı, TÜRKİYE
syuca@agri.edu.tr

ÖZET

İşletmelerde karlılığı belirleyen en önemli faktör döl verimi olarak bilinmektedir. Temel anlamda döl verimi; daha fazla miktarda süt verimi, önceki yıllara göre daha fazla buzağı alımı ve daha yüksek verim için daha fazla seleksiyon olanağı elde etmek demektir. Döl verim parametreleri olarak bilinen özellikle ilk buzağılama yaşı, buzağılama aralığı, fertilite kaynaklı reforme oranı ve gebelik başına düşen tohumlama sayısı gibi parametrelerin ırklara göre belirlenen optimal değerlere ulaşılamaması durumu işletmelerin üretime yönelik karlılığını önemli derecede azaltmaktadır. Düveler bilindiği gibi sürünün geleceğini belirlerler. Bundan dolayı tüm yetiştirme dönemi boyunca doğum, sütten kesme, düve besleme, tohumlama ve buzağılama zamanları gibi faktörler düvelerin sürü ekonomisindeki yeri için kritik öneme sahiptir. Bu faktörlerin herhangi birinde bir problem oluşması üretimde kayıp ve infertilite ile sonuçlanır. İnfertilite, düvelerde döl veriminin sekteye uğraması yani doğum ile bir sonraki gebeliğin şekillenmesi arasındaki sürenin normalden daha uzun olması durumudur. Bu da yetiştirici açısından büyük bir zaman ve ekonomik kayıp anlamına gelmektedir. Üreme kabiliyeti iyi olan sürülerde her bir inekten yılda bir buzağı elde edilir. Ne yazık ki birçok sürüde çeşitli sebeplere bağlı olarak döl verimi düşük oranlarda seyretmektedir. Döl verimini etkileyen iki ana faktör bulunmakta ve bunlardan biri hayvanın genotipi diğeri ise genotipin şekillenmesini sağlayacak çevre faktörleridir. Bu çalışmada düvelerde infertilite nedenleri derlenmiştir.

Anahtar Kelimeler: Döl verimi, Düveler, İnfertilite

08-P-2019

CAUSES OF INFERTILITY IN HEİFERS

Kader YOLCU[1*], Damla Tuğçe OKUR[2], Songül YÜCA[3]

[1*]Ibrahim Çeçen University, Celal Oruç Animal Production Academy, Department of Animal Health, Ağrı, TURKEY
kyilmaz@agri.edu.tr
[2]Atatürk University, Faculty of Veterinary Medicine, Department of Obstetrics and Gynecology, Erzurum, TURKEY
damla.okur@atauni.edu.tr
[3]İbrahim Çeçen University, Celal Oruç Animal Production Academy, Department of Animal Husbandry and Nutrition, Ağrı, TURKEY
syuca@agri.edu.tr

ABSTRACT

The most important factor that determines the profitability in businesses is known as fertility. Fertility in the basic sense; more milk yield, more calf intake compared to previous years and higher yield means to get more selection opportunities. Inability to reach optimal values determined by breeds, such as first calving age, calving interval, fertility-induced reform rate and number of insemination per pregnancy, known as progeny yield parameters, significantly reduces the profitability of enterprises for production. Heifers determine the future of the herd. Therefore, factors such as birth, weaning, heifer feeding, insemination and calving times are critical for the place of heifers in the herd economy during the entire breeding period. The occurrence of a problem in any of these factors results in loss of production and infertility. Infertility is a condition in which the proliferation of heifers is interrupted, ie the time between delivery and the formation of the next pregnancy is longer than normal. This means a great time and economic loss for the grower. In herds with good reproduction ability, calves are obtained once a year from each cow. Unfortunately, in many herds, fertility yields low rates due to various reasons. There are two main factors affecting fertility and one of them is the genotype of the animal and the other is the environmental factors that will allow the formation of the genotype. In this study, causes of infertility in heifers were reviewed.

Keywords: Fertility, Heifers, Infertility

09-P-2019

ANOVULATÖR ANÖSTRÜS İNEKLERDE İZLENECEK TEDAVİ PROTOKOLLERİ

Kader YOLCU[1]*, Damla Tuğçe OKUR[2]

[1*]İbrahim Çeçen Üniversitesi, Celal Oruç Hayvansal Üreyim Yüksekokulu, Hayvan Sağlığı Anabilim Dalı, Ağrı, TÜRKİYE

kyilmaz@agri.edu.tr

[2]Atatürk Üniversitesi Veteriner Fakültesi, Doğum ve Jinekoloji Anabilim Dalı, Erzurum, TÜRKİYE

damla.okur@atauni.edu.tr

ÖZET

Anöstrüs, işletmelerde puberta yaşına ulaşmış hayvanlarda ovaryumların inaktif olması ya da etkin bir şekilde takibinin yapılmasına karşın normal kızgınlık belirtilerinin görülmemesini ifade eden bir terimdir. İşletmelerde büyük ekonomik kayıplara yol açan önemli bir problem olan anöstrüs olgusu fonksiyonel infertilite başlığı altında yer almaktadır. Anöstrüs olgusunun çeşitli tipleri bulunmaktadır. Bunları gebelik, anovulatör anöstrüs, suböstrüs (sakin kızgınlık veya normal siklik aktivitenin olduğu fakat kızgınlık belirtilerinin olmaması), kızgınlık belirtilerini tespitindeki yetersizlikler ve ovaryumda gözlenen kistik oluşumlar olarak sıralanır. Anöstrus tedavisine başlanmadan önce, fizyolojik anöstrus nedeni olan gebelik dikkate alınmalıdır. Gebelik faktörü dikkate alınmadan başlatılan tedavilerin sonrasında abortlar ile karşılaşmak kaçınılmaz bir durumdur. Anovulatör anöstrusün dört tipi bulunmaktadır. Bunlar; Tip- I anovulatör anöstrüs, Tip- II anovulatör anöstrüs, Tip-III anovulatör anöstrüs ve Tip-IV anovulatör anöstrüs olarak sınıflandırılır. Anovulatör anöstrus nedenlerinin başında LH salınım sıklığında meydana gelen yetersizliklerdir. Folikülün çapı, folikülün östrojen sentezleyebilme kabiliyeti, LH reseptör düzeyi LH pikinin gerçekleşip ovulasyonun şekillenmesi için belirleyici faktörlerdir. Negatif enerji dengesi (NED), metabolik hastalıklar ve hipotalamusun seks steroidlerine karşı duyarlılığı da, ovulasyon mekanizmasını etkileyen diğer faktörlerdir. Anovulatör anöstrus, bakım ve besleme programlarında yapılacak düzenlemelerin yanında, ayrıca yapılacak hormonal uygulamalar ile düzeltilebilir. Önerilebilecek bir dizi hormonal uygulama arasından isabetli protokolün seçiminde ovaryum aktivitesinin doğru değerlendirilmesi önem arz etmektedir. Bu çalışmada anovulatör anöstrus vakalarında sıkça başvurulan hormonal tedavi protokolleri ele alınmıştır.

Anahtar Kelimeler: Anovulatör anöstrus, inek, hormonal tedavi protokolleri

09-P-2019

TREATMENT PROTOCOLS IN ANOVULATOR ANESTRUS COWS

Kader YOLCU[1]*, Damla Tuğçe OKUR[2]

[1]Ibrahim Çeçen University, Celal Oruç Animal Production Academy, Department of Animal Health, Ağrı, TURKEY

kyilmaz@agri.edu.tr

[2]Atatürk University, Faculty of Veterinary Medicine, Department of Obstetrics and Gynecology, Erzurum, TURKEY

damla.okur@atauni.edu.tr

ABSTRACT

Anestrus is a term that refers to the absence of normal estrus symptoms despite the fact that ovaries are inactive or effectively monitored in animals that have reached puber age. The phenomenon of anestrus, which is an important problem causing large economic losses in the enterprises, is located under the title of functional infertility. There are various types of anestrus cases. These include pregnancy, anovulatory anestrus, subestrus (calm estrus or normal cyclic activity but lack of estrus symptoms), inability to detect estrus symptoms, and cystic formations observed in the ovary. Pregnancy, which is the cause of physiological anestrus, should be considered before starting anestrus treatment. It is inevitable to encounter abortions after treatment initiated without considering the pregnancy factor. There are four types of anovulator anestrus. These; Type-Ⅰ anovulator anestrus, Type-Ⅱ anovulator anestrus, Type-Ⅲ anovulator anestrus, and Type-Ⅳ anovulator anestrus. Deficiencies in the frequency of LH release are the leading causes of anovulatory anestrus. The diameter of the follicle, the ability of the follicle to synthesize estrogen, the LH receptor level are the determining factors for the formation of ovulation and the peak of LH. Negative energy balance (NED), metabolic diseases and susceptibility of hypothalamus to sex steroids are other factors affecting ovulation mechanism. Anovulator anestrus can be corrected by hormonal applications besides maintenance and feeding programs. Accurate evaluation of ovarian activity is important in selecting the appropriate protocol from a range of hormonal applications that may be recommended. In this study, commonly used hormonal treatment protocols in anovulatory anestrus cases are discussed.

Keywords: Anovulatory anestrus, cow, hormonal treatment protocols

10-P-2019

YAVRU BİR KÖPEKTE BAL ARISI (*Apis* Spp.) SOKMASI OLGUSU

Muhammed Sertaç EROĞLU*, Emre EREN, Ömer AYDIN, Kerim Emre YANAR, Mustafa Sinan AKTAŞ

Atatürk Üniversitesi Veteriner Fakültesi, İç Hastalıkları Anabilim Dalı Erzurum, TÜRKİYE
msertace@gmail.com, emreerenvet@gmail.com, aydinomer@atauni.edu.tr, emre.yanar@atauni.edu.tr, sinanaktas@atauni.edu.tr

ÖZET

Bu olgu sunumunda 3 aylık, dişi bir Alman Çoban Köpeği melezinde bal arısı sokması vakasının tanımlanması amaçlandı. Hayvan sahibinden köpeğin yüzünü bal arısının soktuğu bilgisi alındı. Yapılan klinik muayenede köpeğin yüzünde şişkinlik ve şişkinliğin üzerinde de az miktarda açık sarı renkli bir kabuklanma görüldü. Ayrıca klinik muayenede taşikardi (230/dk), taşipne (43/dk), yüksek ateş (39.3 °C) saptanırken sokma bölgesinde ağrı olduğu tespit edildi. Hematolojik analizler için köpeğin vena sefalikasından antikoagülantlı vakumlu tüpe (mor kapaklı) kelebek setli vacutainer ile kan örneği alındı. Hematolojik analizler için Veteriner hemogram cihazı kullanıldı. Lökosit (11,95x10^3/µL), lenfosit (2,72x10^3/µL), monosit (0,54 x10^3/µL), nötrofil (8,61x10^3/µL) ve bazofil (0,03x10^3/µL) düzeyleri normal sınırlar arasında olduğu, eozinofil (1.5x10^3/µL) düzeyinde ise belirgin artma olduğu saptandı. Tedavide, ilk müdahale olarak arının soktuğu bölgeye soğuk kompres uygulandı. Intravenöz sıvı sağaltımına (%0,9 NaCl) başlandı. Subkutan yolla 1-2 mg / kg dozda mepiramin maleat ihtiva eden antihistaminik ve intramusküler yolla 0,25 mg / kg dozda dexametazon uygulandı. Tedaviden sonra 30 dakika içerisinde köpeğin yüzünde şekillenen ödeminin azaldığı, solunum, nabız ve vücut ısısının ise normalleştiği belirlendi. Köpekte hematüri, hematemesis, inkoordinasyon ve konvulziyon gibi daha ciddi belirtilerin görülmemesi, erken tanı ve doğru tedavi uygulamasının bir sonucu olduğu değerlendirildi. Sonuç olarak köpeklerde bal arısı sokmalarında erken müdahalenin önemli olduğu, özellikle antihistaminik ve dexametazon uygulamalarının etkili olduğu belirlendi.

Anahtar Kelimeler : Köpek, Bal Arısı Sokması, Tedavi

10-P-2019

A CASE OF HONEY BEE (*Apis* Spp.) STING IN A PUPPY

Muhammed Sertac EROGLU*, Emre EREN, Omer AYDIN, Kerim Emre YANAR, Mustafa Sinan AKTAS

Department of Internal Medicine, Faculty of Veterinary Medicine, Ataturk University, Erzurum, TURKEY

msertace@gmail.com, emreerenvet@gmail.com, aydinomer@atauni.edu.tr, emre.yanar@atauni.edu.tr, sinanaktas@atauni.edu.tr

ABSTRACT

In this case report, we aimed to describe a case of honey bee sting in a 3-month-old female German Shepherd cross breed dog. Animal owner was informed that the honey bee stung the dog's face. The clinical examination revealed swelling on the face of the dog and a slight yellowish crust on the swelling. In addition, the clinical examination revealed tachycardia (230/min), tachypnea (43/min), high fever (39.3 °C), and pain in the sting area. Blood samples were taken from the vena cephalica of the dog into an anticoagulant vacuum tube (purple cap) with a butterfly-set vacutainer for hematological analysis. A Veterinary hemogram device was used for hematological analysis. Leukocyte ($11.95x10^3/\mu L$), lymphocyte ($2.72x10^3/\mu L$), monocyte ($0.54\ x10^3/\mu L$), neutrophil ($8.61x10^3/\mu L$) and basophil ($0.03x10^3/\mu L$) levels were among the normal limits, while eosinophil ($1.5x10^3/\mu L$) level was significantly increased. In the treatment, as a first intervention, cold compress was applied to the bee sting area. Intravenous fluid treatment (0.9% NaCl) was initiated. mepiramine maleate containing 1-2 mg / kg dose antihistamine administered as subcutane and 0,25 mg / kg dose dexamethasone were administered as intramuscularly. It was determined that the edema formed on the face of the dog decreased and breathing, pulse and body temperature normalized within 30 minutes after the treatment. The lack of more serious symptoms, such as hematuria, hematemesis, incoordination and convulsions, was considered to be a result of early diagnosis and correct treatment. As a result, it was determined that early intervention in honey bee stings in dogs was important, especially antihistamine and dexamethasone applications were effective.

Keywords: Dog, Honey Bee Sting, Treatment

11-P-2019

BİR KEDİDE KORNU UTERİ HİPOLAZİSİ

Damla Tuğçe OKUR*, Bülent POLAT

Atatürk Üniversitesi Veteriner Fakültesi, Doğum ve Jinekoloji Anabilim Dalı Erzurum, TÜRKİYE
damla.okur@atauni.edu.tr, bpolat@atauni.edu.tr

ÖZET

Sunulan bu vaka takdiminde; düzenli olarak kızgınlık göstermesine karşın gebe kalmaması şikayetiyle Atatürk Üniversitesi Veteriner Fakültesi Hayvan Hastanemize getirilen 3 yaşındaki Tekir ırkı kedide görülen unilateral kornu hipoplazisinden bahsedilecektir. Yapılan tetkikler sonucunda (USG muayenesinde) herhangi bir bulguya ulaşılamadı. Hayvan sahibinin onayı alındıktan sonra deneysel laparotomi yapılmasına karar verildi. Ksilazin ve ketamin kombinasyonuyla birlikte genel anesteziye alınan kedide, sol kornu uterinin oldukça küçük ve gelişmemiş olduğu, sağ kornu uterinin ise normal boyutlarda olduğu belirlendi. Her iki kornu tarafında da foliküler evrede olan ovaryumlar saptandı. Ovaryumlar ve uterus uzaklaştırıldıktan sonra laparotomi ensizyonu 2/0 monofilament ile basit ayrı dikişler kullanılarak kapatıldı. Bu olgu sonucunda kedilerde infertilite problemlerine yaklaşımda nadiren görülmekle birlikte bilateral veya unilateral kornu agenezisinin de değerlendirilmesi gerektiği kanısına varıldı.

Anahtar Kelimeler: Kedi, Hipoplazi, Uterus.

11-P-2019

HYPOLASIA OF CORN UTERINE IN A QUEEN

Damla Tuğçe OKUR*, Bülent POLAT

Atatürk University Faculty of Veterinary Medicine, Department of Obstetrics and Gynecology
Erzurum, TURKEY
damla.okur@atauni.edu.tr, bpolat@atauni.edu.tr

ABSTRACT

In this case, it will be mentioned unilaterally cornu hypoplasia seen in a 3-year-old tabby cat who has a complaint of not getting pregnant despite regularly showing estrus to the Animal Hospital of Atatürk University Faculty of Veterinary Medicine.As a result of the examinations (USG examination) no findings could be reached. It was decided to perform an experimental laparotomy after the animal owner's approval was obtained. The cat was given general anesthesia with a combination of Xylazine and ketamine, and the left cornu uterus was found to be quite small and underdeveloped, while the right cornu uterus was of normal size. Ovariums in follicular stage were found on both sides of the cornu. After the ovariums and uterus were removed, the laparotomy incision was closed using simple separate sutures with 2/0 monofilament. As a result of this case, it was concluded that bilateral or unilateral corneal agenesis should also be evaluated, although it is rarely seen in the approach to infertility problems in cats.

Keywords: Hypoplasia, Queen, Uterine.

12-P-2019

GEBE BİR KEDİDE UTERUS RUPTURU OLGUSU

Damla Tuğçe OKUR*, Orçun CANNAZİK

Atatürk Üniversitesi Veteriner Fakültesi, Doğum ve Jinekoloji Anabilim Dalı, Erzurum, TÜRKİYE

damla.okur@atauni.edu.tr, ocannazik@atauni.edu.tr

ÖZET

Sunulan olguda; trafik kazası geçiren ve agoni halinde olan, 4 yaşlı, 5 kg ağırlığındaki Tekir ırkı gebe bir kedi "Atatürk Üniversitesi Veteriner Fakültesi Hayvan Hastanesi"ne getirildi. Klinik muayenede; kedinin yaşamsal fonksiyon belirtilerinin azaldığı, vajinasından kahverengi pis kokulu bir akıntının geldiği, mukozalarında solgunluk şekillendiği ve pupillar refleksinin zayıfladığı gözlendi. Ultrasonografik muayenede uterus bütünlüğünün bozulduğu görüldü ve hastaya uterus rupturu tanısı konuldu. Hayvan sahibine hasta hakkında bilgilendirme yapılıp, onayı alındıktan sonra acil sezaryen operasyonu yapılmasına karar verildi. Kedi, ksilazin ve ketamin kombinasyonu ile genel anesteziye alındıktan sonra median hattan laparotomi uygulandı. Sol kornu uterinin anterior bölgesinde ruptur şekillendiği, abdominal boşlukta uterus içeriği ile birlikte serbest halde iki adet ölü fetüsün yer aldığı saptandı. Operasyon sırasında kedide kardiyo-pulmoner komplikasyonlar gelişti. Yapılan resüsitasyona rağmen kedi kurtarılamadı. Sonuç olarak, gebe kedilerde travmaya bağlı uterusun rupture olabileceği ve rupturun düzeyi ile olguya müdahale süresinin anne ve yavrunun yaşam prognozu açısından önemli olduğu kanısına varıldı.

Anahtar Kelimeler: Kedi, Uterus, Ruptur.

12-P-2019

UTERINE RUPTURE IN A PREGNANT QUEEN

Damla Tuğçe OKUR[1*], Orçun CANNAZİK

Atatürk University Faculty of Veterinary Medicine, Department of Obstetrics and Gynecology
Erzurum, TURKEY

damla.okur@atauni.edu.tr, ocannazik@atauni.edu.tr

ABSTRACT

In the case presented, a 4-year-old, 5 kg-weight Tabby breed pregnant cat who had a traffic accident and was in agony was brought to the Animal Hospital of Atatürk University Faculty of Veterinary Medicine. During the clinical examination, it was observed that the cat's vital function symptoms decreased, a brown foul-smelling discharge came from his vagina, paleness in his mucosa and weakening of his pupil reflex. Ultrasonographic examination revealed that uterine integrity was impaired and the patient was diagnosed with uterine rupture. After informing the animal owner about the patient and getting approval, it was decided that the cat should undergo an emergency caesarean operation. After the cat was taken into general anesthesia with a combination of Xylazine and ketamine, she underwent a median line laparotomy. It was determined that the anterior region of the left cornu uterus had ruptured and that there were two dead fetuses in the abdominal cavity along with the uterine contents in the free state. During the operation, the cat developed cardio-pulmonary complications. Despite resuscitation, the cat could not be saved. As a result, it was concluded that the uterus could rupture due to trauma in pregnant cats, and that the level of rupture and the duration of intervention in the case were important in terms of the prognosis of the mother and the cub.

Keywords: Queen, Uterine, Rupture.

13-P-2019

İNEKLERDE OVULATÖR VE ANOVULATÖR ANÖSTRUS TİPLERİ

Damla Tuğçe OKUR*

Atatürk Üniversitesi Veteriner Fakültesi, Doğum ve Jinekoloji Anabilim Dalı, Erzurum, TÜRKİYE

damla.okur@atauni.edu.tr

ÖZET

Tüm hayvancılık işletmelerinde hayvanların dölverimini optimum düzeyde tutmaya çalışmak öncelikli hedeftir. Sığır yetiştiriciliği yapılan büyük işletmelerde bu hedefe ulaşılmasını zorlaştıran faktörlerden bir tanesi de anöstrus problemidir. Anöstrus; sütçü veya etçi ineklerde kızgınlık takibi aktif bir şekilde yapılmasına rağmen, kızgınlık belirtilerinin görülmemesi anlamına gelen genel bir terimdir. Anöstrus, hayvancılık işletmelerinde ciddi ekonomik kayıplara neden olan ve sürekli göz ardı edilen bir üreme problemidir. Postpartum süreyi uzatmasının yanı sıra yıl içinde doğan buzağı sayısının azalmasına, et ve süt satışından elde edilen gelirin düşmesine neden olur. Anöstrusun doğru bir şekilde tanımlanması, sınıflandırılması ve nedenlerine yönelik çözümlerin bulunması sığırcılık işletmelerinde verimlilik açısından hayati öneme sahiptir. 1970'li yıllara kadar anöstrus ovaryum aktivitesine bağlı olarak, "ovulator, anovulator ve inaktif" olarak sınıflandırılmaktayken, ilerleyen yıllarda Wiltbank (2002) ve daha sonra da Peter ve ark (2009) anöstrusu yeniden tanımlamış ve buna göre yeniden sınıflandırma yapmışlardır. Son yıllarda yapılan anöstrus sınıflandırması ise fizyolojik ve patolojik (klinik) olarak ikiye ayrılmaktadır. Fizyolojik anöstrus; prepubertal, laktasyon, gebelik ve postpartum anöstrus olmak üzere 4 alt gruba ayrılırken, patolojik anöstrus; konjenital ve edinsel olarak, edinsel anöstrus ise ovulatör ve anovulatör anöstrus olmak üzere 2 alt gruba ayrılmaktadır. Suböstrus, edinsel ovulatör anöstrus, Tip I, Tip II, Tip III ve Tip IV edinsel anovulatör anöstrus grubunda yer almaktadırlar. Suböstrus, klinik olarak östrus belirtilerinin gözlemlenememesi olarak tanımlanır. Bu tür inekler aktif ovaryum fonksiyonlarına sahiptirler ve normal siklik aktivitelerini tamamlarlar, ancak östrusun dış belirtilerini göstermezler ya da gösterdikleri belirtiler hayvan bakıcıları tarafından belirlenemeyebilir. Tip I; deviasyon noktasını geçemeyen anöstrus, Tip II; dominant folikül haline gelip ovule olamadan regrese olan anöstrus, Tip III; kalıcı foliküle bağlı anöstrus, Tip IV; kalıcı korpus luteuma bağlı anöstrus olarak tanımlanmaktadır.

Anahtar Kelimeler: Anöstrus, İnek, Sınıflandırma.

13-P-2019

TYPES OF OVULATOR AND ANOVULATOR ANOSTRUS İN COWS

Damla Tuğçe OKUR*

Atatürk University Faculty of Veterinary Medicine, Department of Obstetrics and Gynecology
Erzurum, TURKEY
damla.okur@atauni.edu.tr

ABSTRACT

The primary goal in livestock enterprises is to try to keep the fertility of the animals at an optimum level. One of the factors that makes it difficult to achieve this goal is the anöstrus problem. Anöstrus, on the other hand, is a general term that means that, despite the active pursuit of resentment of animals in dairy or beef cows, no signs of resentment are seen. Anestrus is a breeding problem that causes severe economic losses in livestock businesses and is constantly ignored. In addition to extending the postpartum period, Anestrus causes the number of calves born during the year to decrease, and the income from the sale of meat and milk to fall. Identification, classification and resolution of the causes of anoestrus are vital for productivity in cattle managment. Until the 1970s, anöstrus was classified as “ovulator, anovulator and inactive” due to ovarium activity, while in the following years Wiltbank (2002) and later Peter et al (2009) redefined the anöstrus and reclassified it accordingly. In recent years, anoestrus has been divided into physiological and pathological (clinical). Physiological anoestrus; Prepubertal, lactation, pregnancy and postpartum anoestrus are divided into 4 subgroups, while pathological anoestrus is divided into two groups as congenital and acquired, acquired anoestrus ovulator and anovulatory anoestrus.Suböstrus acquired ovulator anöstrus, type i, Type II, Type III and Type IV are in the group of acquired anovulator anöstrus. Suboestrus is clinically defined as the absence of oestrus symptoms. Such cows have active ovarian functions and complete their normal cyclic activity, but do not show external signs of oestrus or their symptoms may not be identified by animal caregivers. Type I; anoestrus that does not pass the deviation point, Type II; anoestrus that regresses before becoming dominant follicle and becoming ovule, Type III; anoestrus that depends on permanent follicle, Type IV; anoestrus that depends on permanent corpus luteum are defined as.

Keywords: Anoestrus, Cow, Classification.

14-P-2019

KOYUNLARDA ÜREMENİN DENETLENMESİ

Damla Tuğçe OKUR[1*], Armağan ÇOLAK[1], Kader YOLCU[2]

[1] Atatürk Üniversitesi Veteriner Fakültesi, Doğum ve Jinekoloji Anabilim Dalı, Erzurum, TÜRKİYE

damla.okur@atauni.edu.tr, acolak@atauni.edu.tr

[2] Ağrı İbrahim Çeçen Üniversitesi, Eleşkirt Celal Oruç Hayvansal Üretim Yüksekokulu, Hayvan Sağlığı Anabilim Dalı, Ağrı, TÜRKİYE

kyilmaz@agri.edu.tr

ÖZET

Koyun yetiştiriciliği, diğer çiftlik hayvanları ile karşılaştırıldığında; gebelik sürelerinin daha kısa olması, bir batında daha çok yavru elde edilmesi, sürü idaresinin nispeten kolay ve işletme maliyetlerinin daha düşük olmasından dolayı yetiştiriciler tarafından tercih edilmektedir. Son yıllarda mera alanlarındaki azalma koyun yetiştiriciliğini olumsuz yönde etkilemektedir. Bu nedenle hayvansal üretim açısından önemli bir role sahip olan koyun yetiştiriciliğinin planlı bir şekilde yapılması hedeflenmelidir. Koyunlarda üremenin denetlenmesi; yüksek verimli hayvanların genetik özelliklerinin korunması ve döl veriminin artırılması amacıyla yapılan uygulamalardır. Mevsimsel polioöstrik hayvanlarda üremenin denetlenmesi ile üreme sezonu dışında da gebelik elde edilebilmektedir. Koyunlarda bu uygulamalar genellikle östrüs veya ovulasyonun senkronizasyonu ve östrüsün uyarılması şeklinde olmaktadır. Üremenin denetlenmesi amacıyla, ekzojen hormon uygulaması ve/veya doğal yöntemler kullanılmaktadır. Üremenin denetlenmesi amacıyla kullanılan başlıca hormonlar; progesteron analogları, prostaglandin $F_{2\alpha}$ ($PGF_{2\alpha}$) analogları, gebe kısrak serum gonadotropini (PMSG/ eCG), gonadotropin salgılatıcı hormon (GnRH) ve melatonindir. Üreme mevsimine geçiş ve üreme mevsimi dışındaki dönemlerde (anöstrus dönemi) progestagenler, gebe kısrak serum gonadotropini ve melatonin kullanılmaktadır. Üreme mevsiminde ise; prostaglandin $F_{2\alpha}$, progestagenler ve gebe kısrak serum gonadotropin hormonları kullanılmaktadır. Ovsynch programlarında ise GnRH ve $PGF_{2\alpha}$ kombine şekilde kullanılmaktadır. Doğal yöntemler ise beslenmenin düzenlenmesi ve erkek etkisinden yararlanma şeklinde olmaktadır. Tüm bu uygulamalar ile östrus, ovulasyon, gebelik ve kuzulama oranlarının artırılması hedeflenmektedir.

Anahtar Kelimeler: Koyun, Denetlenme, Üreme.

14-P-2019

CONTROL OF REPRODUCTION IN SHEEP

Damla Tuğçe OKUR[1*], Armağan ÇOLAK[1], Kader YOLCU[2]

[1]Atatürk University, Faculty of Veterinary Medicine, Department of Obstetrics and Gynecology Erzurum, TURKEY

damla.okur@atauni.edu.tr, acolak@atauni.edu.tr

[2]Ağrı Ibrahim Cecen University, College of Eleskirt Celal Oruc Animal Production, Department of Animal Health Ağrı, TURKEY

kyilmaz@agri.edu.tr

ABSTRACT

Sheep farming is preferred by breeders because their gestation time is shorter, they give birth to more offspring, herd management is relatively easy and operating costs are lower compared to other livestock. The decrease in pasture areas in recent years has adversely affected sheep farming. For this reason, it should be aimed that sheep farming, which has an important role in terms of animal production, should be carried out in a planned manner. It is the practice of supervising the reproduction of sheep, maintaining the genetic characteristics of high-yielding animals and increasing the yield of progeny. In seasonal polyestrous animals, pregnancy can be achieved outside the breeding season by controlling reproduction. In sheep, these applications are usually in the form of synchronization of the oestrus or ovulation and stimulation of the oestrus. Exogenous hormone and/or natural methods are used to control reproduction. The main hormones used to control reproduction are progesterone analogs, prostaglandin $F_{2\alpha}$ ($PGF_{2\alpha}$) analogs, pregnant mare gonadotropin (PMSG/ eCG), gonadotropin releasing hormone (GnRH) and melatonin. Progestagens, pregnant mare gonadotropin and melatonin are used during the transition to the breeding season and during periods other than the breeding season (anöstrus period). During the breeding season, $PGF_{2\alpha}$, progestagens and pregnant mare gonadotropin are used. In Ovsynch programs, GnRH and $PGF_{2\alpha}$ are used in combination. Natural methods are in the form of regulation of nutrition and benefiting from male influence. As a result of all these applications, it is aimed to increase the rates of estrus, ovulation, pregnancy and lambing.

Keywords: Sheep, Reproduction, Synchronization.

15-P-2019

SÜTÇÜ İNEKLERDE NEGATİF ENERJİ DENGESİ İLE POSTPARTUM İLK OVULASYON ARASINDAKİ İLİŞKİ

Damla Tuğçe OKUR*, Armağan ÇOLAK

Atatürk Üniversitesi Veteriner Fakültesi, Doğum ve Jinekoloji Anabilim Dalı, Erzurum, TÜRKİYE

damla.okur@atauni.edu.tr, acolak@atauni.edu.tr

ÖZET

Fertilitenin düşmesinde etkili olan faktörlerin başında; gebeliğin son döneminde başlayıp, laktasyonun erken döneminde şiddetlenen negatif enerji dengesi (NED) gelmektedir. Sütçü ineklerde doğumla beraber süt verimi 3-8. haftalarda en yüksek seviyeye ulaşmaktadır. Buna karşılık yüksek süt verimine sahip ineklerin, doğum yaptıktan sonra kuru madde alımlarındaki artış, laktasyon için gerekli olan kadar olmayıp, yaklaşık 12-16. haftadan sonra armaktadır. Bir başka deyişle, süt inekleri yüksek düzeyde enerji ve besin maddelerine gereksinim duyduğu günlerde bunları sağlayacak kadar kuru madde tüketmemektedir. Yüksek verimli sütçü ineklerde erken postpartum dönemde yüksek miktarda kuru madde alımının sağlanması; sorunsuz fertilite, korpus luteumun normal gelişimi, yeterli progesteron üretimi ve ovulasyonun normal zamanında gerçekleşmesi için önemlidir. Yetersiz kuru madde tüketimi sonucunda oluşan negatif enerji dengesi (NED), Luteinleştirici Hormon (LH) salınımını baskılamakta ve gelişmekte olan foliküllerin preovulatorik gonadotropin dalgasını uyaracak yeterli östrojen üretimini engellemektedir. LH graaf folikülünden üretilen östradiolün miktarından sorumlu olan hormondur. Pulsatil LH salınımı için östradiolün hipotalamus ve hipofiz üzerine pozitif feedback etkisinin oluşması gerekir. Fakat bu etki beslenmeye bağlı olarak, özellikle erken postpartum dönemde baskı altına alınır. Yetersiz beslenmeye bağlı olarak IGF-1 (İnsülin Benzeri Büyüme Faktörü), insülin miktarı ve LH'ya karşı foliküler cevabın azalması sonucu östradiol üretiminde düşüş şekillenir. NED'nde olan sütçü ineklerde kandaki insülin ve IGF-1 düşük seviyelerdedir. Dolaşımdaki düşük IGF-1 konsantrasyonu büyüme hormonunun (GH) üzerindeki negatif feedback etkiyi azaltır ve dolaşımdaki GH konsantrasyonunun artmasına yol açar. Artan GH konsantrasyonu, karaciğer glikoneogenezini arttırır ve lipolizi (adipoz dokunun mobilizasyonu) teşvik ederek, esterleşmemiş yağ asitleri (NEFA) salınmasına neden olur. Büyüme hormonu ve NEFA konsantrasyonlarının yüksek seviyede seyretmesi postpartum sütçü ineklerde insülin direnci oluşturarak, insülinin etkilerini tersine çevirir. Dolaşımdaki düşük insülin, IGF-1 ve glukoz seviyeleri dominant folikülden östrojen üretimini kısıtlayarak, LH'nın pulzatil salınımını baskılar. Bunun sonucunda da ovulasyon mekanizması gecikir.

Anahtar Kelimeler: Negatif enerji dengesi, Ovulasyon, Postpartum, Sütçü inek.

15-P-2019

RELATIONSHIP BETWEEN NEGATIVE ENERGY BALANCE AND POSTPARTUM FIRST OVULATION IN DAIRY COWS

Damla Tuğçe OKUR*, Armağan ÇOLAK

Atatürk University Faculty of Veterinary Medicine, Department of Obstetrics and Gynecology
Erzurum, TURKEY

damla.okur@atauni.edu.tr , acolak@atauni.edu.tr

ABSTRACT

Negative energy balance (NED), which starts in the last period of pregnancy and intensifies in the early period of lactation, is the leading factor in decreasing fertility. Milk yield 3-8 with birth in dairy cows. it reaches its highest level in weeks. In contrast, the increase in dry matter intake of cows with high milk yield after birth is not as fast as the increase in nutrient requirements required for lactation but increases after approximately 12-16 weeks. In other words, dairy cows do not consume enough dry matter to provide them on days when they need high levels of energy and nutrients. It is important to ensure high dry matter intake in early postpartum period in high yielding dairy cows, high fertility, development to corpus luteum, adequate progesterone production and initiation of ovulation in normal time. Negative energy balance (NED) resulting from insufficient dry matter consumption suppresses the release of Luteinizing Hormone (LH) and reduces the opportunity for developing follicles to produce enough estrogen to stimulate the preovulatoric gonadotropin wave. LH is the hormone responsible for the amount of estradiol produced from the Graaf follicle. A positive feedback effect of estradiol on the hypothalamus and pituitary is required for Pulsatil LH release. But this effect is put under pressure, especially in the early postpartum period, depending on nutrition. The decrease in estradiol production is shaped by the decrease in IGF-1 (Insulin-like growth factor), the amount of insulin and the follicular response to LH due to malnutrition. Dairy cattle with NED have low levels of insulin and IGF-1 in the blood. Low levels of circulating IGF-1 remove the negative feedback effect on growth hormone (GH) and cause increased circulating GH concentration. A high concentration of GH increases glyconeogenesis in the liver and promotes lipolysis (mobilization of adipose tissue), leading to the release of unesterified fatty acids (NEFA). High levels of growth hormone and NEFA concentrations create insulin resistance in postpartum dairy cows, reversing the effects of insulin. Low circulating insulin, IGF-1, and glucose levels suppress pulzatyl release of LH by causing a decrease in estrogen production from the dominant follicle. As a result, the ovulation mechanism is delayed.

Keywords: Dairy cow, Negative energy balance, Ovulation, Postpartum.

16-P-2019

POSTPARTUM DÖNEMDE UTERUS ENFEKSİYONLARINDA KULLANILAN TANI YÖNTEMLERİ

Damla Tuğçe OKUR*, Bülent POLAT

Atatürk Üniversitesi Veteriner Fakültesi, Doğum ve Jinekoloji Anabilim Dalı Erzurum, TÜRKİYE

damla.okur@atauni.edu.tr, bpolat@atauni.edu.tr

ÖZET

Postpartum dönem uterus enfeksiyonları, doğum sırasında oluşan negatif basınç, uterus hasarına neden olan ölü doğum, ikizlik, güç doğum, sezaryen operasyonu, doğuma yardım girişimleri sonucu veya doğumu takiben oluşan retentio secundinarum, prolapsus uteri ve metabolik hastalıklar ile immünite ve patojenite arasındaki dengenin bozulması sonucu şekillenmektedir. Bunlara ek olarak, transrektal muayene, yanlış intrauterin tedavi ve suni tohumlamaya bağlı olarak da ortaya çıkabilmektedir. Postpartum dönem uterus enfeksiyonları ovaryum dinamiğini olumuz etkiler. Uterus enfeksiyonunun varlığı Folikül Stimüle Edici Hormon (FSH) yükselmesini ve foliküler dalganın ortaya oluşumunu etkilemez. Fakat dominant folikülün gelişimi yavaşlar, dominant folikül daha az östrojen üretir, LH piki gecikir ve doğum ilk ovulasyon aralığı uzar. Buda doğum sonrası buzağılama aralığının uzamasına neden olur. Süt sığırcılığıyla uğraşan bir işletmede hem döl verimi hem de süt üretimini en iyi düzeye ulaştırmak için her inekten yılda bir buzağı elde edilmesi amaçlanır. Bu amaca ulaşmak için bir ineğin, doğumunu izleyen 70-80 gün içerisinde tekrar gebe kalması gerekir. Doğumdan ilk östrusa kadar geçen postpartum süresinin fizyolojik sınırları aşması, doğumdan sonra hayvanların tekrar gebe kalma sürelerinin uzamasına yol açar. Bu sürenin uzaması ise işletmeler için büyük ekonomik kayıplara neden olmaktadır. Bu nedenle uterus enfeksiyonlarının teşhisi ekonomik açıdan büyük bir öneme sahiptir. Bu amaçla; erken postpartum süreçte şekillenen enfeksiyonların tanısında; inspeksiyon, rektal muayene, vajinoskopik muayene, histereskopi, ultrasonografi, sitoloji, endometrial biyopsi, bakteriyoloji, polimeraz zincir reaksiyon yöntemi, reagent test stripleri ve kan değerlerinin incelenmesi gibi birçok muayene yöntemi kullanılmaktadır.

Anahtar Kelimeler: Muayene yöntemleri, Postpartum dönem, Uterus enfeksiyonları.

16-P-2019

DIAGNOSTIC METHODS USED IN UTERINE INFECTIONS IN POSTPARTUM PERIOD

Damla Tuğçe OKUR*, Bülent POLAT

Atatürk University Faculty of Veterinary Medicine, Department of Obstetrics and Gynecology
Erzurum, TURKEY

damla.okur@atauni.edu.tr , bpolat@atauni.edu.tr

ABSTRACT

Postpartum uterine infections are shaped by negative pressure during childbirth, stillbirth causing uterine damage, Twins, power birth, cesarean section operation, retentio secundinarum after birth, prolapse uteri and metabolic diseases and the balance between immunity and pathogenesis. In addition, transrectal examination, improper intrauterine treatment and artificial insemination may also occur due to. Uterine infections in the postpartum period adversely affect the dynamics of the ovarian. While the presence of uterine infection does not affect the rise of follicle stimulating hormone (FSH) and the emergence of follicular wave, the development of the dominant follicle slows, the dominant follicle produces less estrogen, the LH peak is delayed, and the initial ovulation interval at birth is prolonged. This causes the postpartum calving interval to be extended and it is aimed to obtain one calf from each cow annually in order to maximize both progeny yield and milk production in a dairy cattle farm. To achieve this goal, a cow must conceive again within 70-80 days following its birth. The length of the postpartum period from birth to the first östrus exceeds the physiological limits, leading to the lengthening of the animals ' re-conception time after birth. This lengthening of time leads to huge economic losses for businesses. For this reason, diagnosis of uterine infections is of great economic importance. To this end, for the diagnosis of infections in early postpartum period; several testing methods such as inspection, rectal examination, vaginal examination, hysteroscopy, ultrasonography, cytology, endometrial biopsy, bacteriology, polymerase chain reaction method, reagent test strips and examining blood values are used.

Keywords: Examination methods, Postpartum period, Uterine infections.

TAM METİN BİLDİRİLER

01-S-2019

GLUTENLERİN KİMYASAL YAPISI VE BESLEMEDEKİ ÖNEMİ

Halit İMİK[1], Recep GÜMÜŞ[2], Zekeriya Safa İNANÇ[1*]

[1] Atatürk Üniversitesi Veteriner Fakültesi, Hayvan Besleme ve Beslenme Hastalıkları Anabilim Dalı Erzurum, TÜRKİYE
himik@atauni.edu.tr,vet.zsinanc@gmail.com
[2]Cumhuriyet Üniversitesi Veteriner Fakültesi, Hayvan Besleme ve Beslenme Hastalıkları Sivas, TÜRKİYE
recepgumus58@hotmail.com

ÖZET

Buğday, arpa, yulaf ve mısır gibi tahıllardan nişasta ve diğer bileşenlerin ayrılmasıyla elde edilen protein tabiatındaki bileşikler gluten olarak adlandırılmaktadır. Kuru maddesinde %75- 85 protein, %5-10 lipit ve geriye kalan kısmında nişasta ve nişasta olmayan maddeler bulunmaktadır. Buğday gluteni, monomerik gliadinler ve polimerik gluteninlerden oluşurken, mısır proteini albümin, globülin, glutelin ve zein olmak üzere dört farklı fraksiyondan oluşmaktadır. Arpa, yulaf ve pirinç gibi tahıllardan gluten elde edilmesi teknolojik olarak mümkün olup, ancak pratikte çok uygulanmamaktadır. Glutenler, hem protein kaynağı olarak hem de fırıncılık sektöründe hamurun kalitelisini olumlu yönde etkilemesi bakımından oldukça önemlidir. Gluten proteinleri tüketildiğinde birçok insanda mide-bağırsak kanalı yoluyla kolaylıkla sindirilebilen normal bir proteindir. Ancak, bazı insanların (HLA-D02 ve DQ8 diye adlandırılan genlere sahip kişilerde) bu proteinlere karşı duyarlılıkları olduğu için en başta bağışıklık sistemi ve sindirim sistemi olmak üzere birçok organ ve dokuda problemlerinin oluşmasına neden olmaktadır. Bu problemler, gluten proteinlerinin büyük moleküler yapıya sahip olup sindiriminin zor olmasından kaynaklanmaktadır. Glutenler tam olarak sindirilmediği durumlarda çölyak hastalığı, buğday alerjisi ve gluten entoleransı başta olmak üzere çeşitli sorunlara yol açar. Hayvan beslemede özellikle mısır gluteni, ucuz ve kolay temin edilmesi nedeniyle yoğun olarak kullanılmaktadır. Bu derlemede, glutenlerin yapısı, gluten duyarlılığı ile ilgili hastalıklar, insanlarda ve hayvanlarda gluten kullanımı ile ilgili bilgiler verilmiştir.

Anahtar Kelimeler: İnsan, Hayvan beslenme, Gluten, Metabolizma, Protein profili

01-S-2019

CHEMICAL STRUCTURE OF GLUTENES AND ITS IMPORTANCE IN NUTRITION

Halit İMİK[1], Recep GÜMÜŞ[2], Zekeriya Safa İNANÇ[1*]

[1] Ataturk University, Faculty of Veterinary Medicine, Department of Animal Nutrition and Nutritional Diseases Erzurum, TURKEY
himik@atauni.edu.tr, vet.zsinanc@gmail.com
[2] Cumhuriyet University, Faculty of Veterinary Medicine, Department of Animal Nutrition and Nutritional Diseases Sivas, TURKEY
recepgumus58@hotmail.com

ABSTRACT

Protein-derived compounds obtained by the separation of starch and other components from cereals such as wheat, barley, oats and corn are called gluten. Dry matter gluten consists of 75-85% protein, 5-10% lipid and the rest starch and non-starch substances. Wheat gluten is a subclass of prolamines of storage proteins. Gluten proteins are soluable in water or saline and are composed of two fractions, monomeric gliadins and polymeric glutenins.. The corn protein consists of four different fractions: albumin, globulin, glutelin and zein. The technologically is possible to obtain gluten from cereals such as barley, oats and rice, but it does not appear to be reflected in practice. It's known that glutens are very important as a source of protein and in the bakery sector to have a positive effect on the quality of the dough. Gluten proteins are normal proteins that are easily digested by enzymes in the gastrointestinal tract of many people. However, some people (people with genes called HLA-D02 and DQ8) are susceptible to these proteins, and thus this protein causing health problems. Gluten is a protein that is difficult to digest due to its large molecular structure. If digestion can't be performed completely, it causes various problems including celiac disease, wheat allergy and gluten intolerance. Generally, corn gluten is used extensively in animal feeding due to its cheap and easy to supply. This review will provide information about the structure of gluten, diseases related to gluten sensitivity and, its use in humans and animals.

Keywords: Gluten, Metabolism, Human, Animal Nutrition, Protein profile

1.GİRİŞ

İnsanlar besin ihtiyaçlarını bitkisel ve hayvansal ürünlerden karşılar. Çiftlik hayvanlarının beslenmesinde de yem hammaddesi olarak çoğunlukla bitkisel orijinli maddeler kullanılmaktadır. Bu hammaddelerinin başında ise tahıllar gelmektedir. Tahılların büyük çoğunluğunu buğday, mısır, arpa, yulaf, pirinç vb. ürünler oluştururken bunlar hem insanların hem de hayvanların beslenmesinde önemli yer tutmaktadır (Emiroğlu, 2017) . Ülkemizde en fazla ekimi yapılan tahıl olan buğday, sanayide işlendikten sonra elde edilen ürünleri en çok fırıncılık sektöründe (ekmek, pasta, börek vb.) kullanılmaktadır. Hayvan beslemede ise hem tanesi enerji kaynağı olarak hem de sanayide işlendikten sonra elde edilen kepek, razmol ve bonkalit gibi yan ürünleri kullanılmaktadır. Tahıllardan bir diğeri olan arpa, bira endüstrisinde ve yem sektöründe yaygın olarak kullanılmaktadır. Ayrıca arpa bitkisinin üretim aşamasında buğday ve mısıra göre daha az suya ihtiyaç duyulduğu için susuz veya daha az verimli topraklarda oldukça çok yetiştirilmektedir (Özcan, 2009). Mısır bitkisi yeşil (silaj) ve tane olarak değerlendirilmektedir. Tane olarak yetiştirildiğinde sanayide yağ, biyoyakıt-biyoetanol ve yem olarak kullanılmaktadır. Mısır bitkisi hayvan yeminde direkt olarak kullanıldığında iyi bir enerji kaynağı olurken, sanayide özellikle nişasta üretimi aşamasında elde edilen yan ürünü olan mısır gluteni yüksek protein içeriğine sahip olup protein kaynağı olarak geniş bir kullanım alanına sahiptir. Mısırın yetiştirilmesinde su ve verimli arazilerin kullanılması nedeniyle yıllara göre üretimi değişkenlik göstermektedir (Melikoğlu vd., 2011). Tahılların üretimi ile ilgili (TÜİK verileri) 2014-2018 yıllarına ait buğday verileri Tablo 1'de, arpa verileri Tablo 2'de ve mısır verileri ise Tablo 3'de verilmiştir.

Tablo 1: 2014 -2017 Yılları Türkiye Buğday Ekim Alanı ve Üretimi (TÜİK,2018)

Yıllar	Ekim Alanı (Ha)	Üretim (Ton)
2014	7.919.208	19.000.000
2015	7.866.887	22.600.000
2016	7.671.945	20.600.000
2017	7.668.879	21.500.000
2018	7.200.000	20.000.000

Tablo 2: 2014 -2017 Yılları Türkiye Arpa Ekim Alanı ve Üretimi (TÜİK,2018)

Yıllar	Ekim Alanı (Bin Ha)	Üretim (Ton)
2014	2.787	6.300.000
2015	2.783	8.000.000
2016	2.740	6.700.000
2017	2.425	7.100.000

Tablo 3: 2014 -2017 Yılları Türkiye Tane Mısır Ekim Alanı ve Üretimi (TÜİK,2018)

Yıllar	Ekim Alanı (Bin Ha)	Üretim (Ton)
2014	659	5.950.000
2015	688	6.400.000
2016	680	6.400.000
2017	640	5.900.000

Tahıllar kullanım amaçları doğrultusunda endüstriyel işleme tabi tutularak değişik ürünlere dönüştürülürler. Bu işlemler sonucu oluşan ürünlerden biri de glutendir. Glutenler, buğday, mısır, arpa, çavdar, yulaf gibi tahılların işlenerek nişastası ayrıldıktan sonra geriye kalan bir protein grubu olarak tanımlanabilir. Glutenin yapısında yaklaşık olarak % 75-80 oranında protein bulunup, bu proteinler kendi yapısında bulunan karbonhidrat ve lipid gibi bileşenler ile bağlanarak matriks oluştururlar (Kulp, 2000). Glutenler aynı zamanda tahıllarda depo proteini olarak anılmaktadır. Tahıllardaki depo proteinleri etanolde çözünebilen prolaminler ve polimerik gluteninler olmak üzere başlıca iki gruba ayrılmaktadır. Prolaminler buğdayda gliadinler, arpada hordeinler, yulafta aveninler ve mısırda zeinler olarak adlandırılmaktadırlar (Ciclitira vd., 2005). Gluten proteinleri prolaminler grubuna dahil olup çözünürlüklerine göre monomerik gliadinler ve polimerik gluteninler olmak üzere iki bölümden oluşmaktadır. Bu proteinler tuzlu suda veya suda çözünmezler. Polimerik gluteninler %70-80'lik etanol çözeltisinde, asit yada alkali solüsyonlarda çözünebilirler (Osborne, 1907).

Gluten proteinleri tüketildiğinde birçok insanda normal olarak değerlendirilirken, bazı insanlarda ise bu proteinler tüketildiğinde çeşitli sağlık problemlerine neden olabilir (HLA-DQ2 ve HLA DQ-8 geni taşıyanlar). Glutene karşı duyarlılığı olanlarda glutenli gıdalar en başta bağışıklık sistemi ve sindirim sistemi olmak üzere birçok organ ve dokuda hasara neden olabilmektedir (Hudacko vd., 2013).

1.1. Mısır Gluteni

Mısır gluteni, mısır tanesinden nişasta çıkarılırken elde edilen bir üründür. Mısır gluteni, fabrikasyon tekniği ve elde ediliş şekline göre mısır gluten yemi ve mısır gluten unu olmak üzere iki kısma ayrılır. Glutenlerin yapısında ortalama %87- 96 kuru madde (KM), %1-4 ham kül (HK), %55-75 ham protein (HP), %1-6 ham yağ (HY), %1-5 ham selüloz (HS) ve %9-26 karbonhidrat bulunurken, ayrıca glutamik asit, B grubu ve E vitamini bakımından zengin olup selüloz bakımından ise fakirdir (Hudacko vd.,2013, Adamidou vd., 2013, St-Hilaire vd., 2007). Amino asit profiline bakıldığında sülfür içeren amino asitler (metiyonin, sistein) bakımından zengin, lizin ve triptofan bakımından fakir bir protein kaynağıdır (Tablo 4). Ayrıca sarı mısır 130 mg/kg düzeyinde pigment maddesi olan ksantofil içermektedir (Guimarães vd., 2008).

Tablo 4: Mısır Gluteni Aminoasit Kompleksi (Hudacko vd.,2013, Adamidou vd., 2013, St-Hilaire vd., 2007)

Aminoasit adı	Miktar %
Alanin	7.5- 9.6
Arginin	2.5- 3.4
Aspartik Asit	5.1-6.7
Sistin	1.5- 2.1
Glutamik Asit	18.0- 22.2
Glisin	2.0- 2.9
Histidin	1.7- 2.4
Izolöysin	3.4- 4.4
Lösin	14.7- 17.0
Lizin	1.4- 2.1
Metiyonin	2.1- 2.7
Fenilalanin	5.5- 6.6
Prolin	7.9- 9.8
Serin	4.4- 5.4
Treonin	2.0-3.6
Tiriptofan	0.4- 0.6
Tirozin	4.1- 5.4
Valin	3.9- 5.1

Mısır gluteni önceki yıllarda daha çok gıda dışı endüstrilerde değerlendirilirken, günümüzde fonksiyonel bir protein kaynağı olarak değerlendirilmesine yönelik çalışmalar artmaktadır. Mısır protein franksiyonları albümin, globülin, glutelin ve zein olmak üzere dört farklı gruba ayrılmaktadır. Hayvancılık sektöründe mısır tanesi enerji kaynağı olarak, mısır gluteni ise protein kaynağı olarak yaygın bir şekilde kullanılmaktadır. Özellikle ruminant sektöründe rendelik ürünlerin protein kaynağı olarak kullanımı yasaklandıktan sonra önemi daha da artmıştır. Kanatlı sektöründe yaygın olarak kullanılan soya küspesi ve rendelik ürünlerinin maliyetierinin yüksek olması, dikkatlerin mısır glutenine yönelmesine neden olmuştur. Buğday gluteninin sahip olduğu viskoelastik özellikler hamur kalitesini olumlu etkilerken, aynı özellik mısır gluteninde bulunmamaktadır. Bu nedenle mısır gluteninin yapısında bulunan ağ buğday glutenine göre kalın ve şekilsizdir. Mısır tanesi yaklaşık olarak %3-3,5 gluten içerirken, tanenin yapısı Şekil 1' de verilmiştir (Schroeder, 1997).

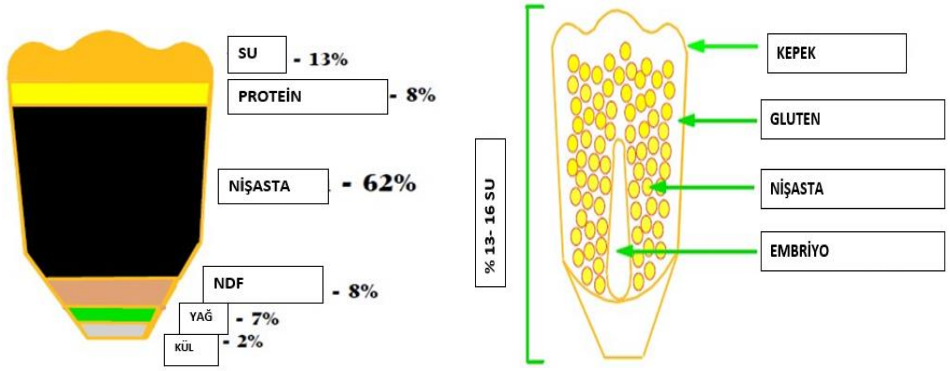

Şekil 1: Mısır Tanesinin Yapısı (Schroeder, 1997)

1.2. Buğday Gluten Proteinin Özellikleri

Buğday, dünyada yaygın olarak üretilen ve insanlar tarafından en temel gıda maddesi olarak tüketilen bir tahıldır. Buğday endüstride un, makarna ve bisküvi başta olmak üzere birçok şekilde değerlendirilmektedir. Buğdayda depo proteinlerinin büyük bir kısmını (toplam proteinin %80 -85'i) gluten proteinleri oluşturur (Şekil 3). Buğday tanesinin yaklaşık %5,4'ünü gluten oluşturmaktadır. Buğdayın yapısı Şekil 2'de, amino asit profili ise Tablo 5'te verilmiştir (Kaushik vd., 2015). Gluten proteinleri, tahıl tanesindeki depo proteinlerinden prolaminler alt sınıfına girer. Gluten proteinleri su veya tuzlu suda çözünmeyen, monomerik gliadinler ve polimerik gluteninler olmak üzere iki fraksiyondan oluşmaktadır. Yapılan çalışmalar sonucunda çölyak hastaları için gliadin fraksiyonunun toksik, glutenin fraksiyonunun ise az toksik olduğu belirlenmiştir. Prolaminler buğday, arpa, çavdar veya yulaf unlarıyla hazırlanan ekmek, bisküvi, kek, pasta v.b. fırıncılık ürünlerinin yanı sıra et, sosis, çorba vb. hazır gıdalarda da bulunmaktadır. Gluten bu tarz ürünlerde inceltici, tekstür geliştirici, su veya yağ tutucu olarak görev yapmaktadır. Prolaminler yulafta toplam proteinin %10´nu, buğdayda ise toplam proteinin %70´ni oluşturmaktadır. Bu nedenle çölyak hastaları buğdaydan daha çok yulafı tercih etmektedirler (Hudacko vd., 2013).

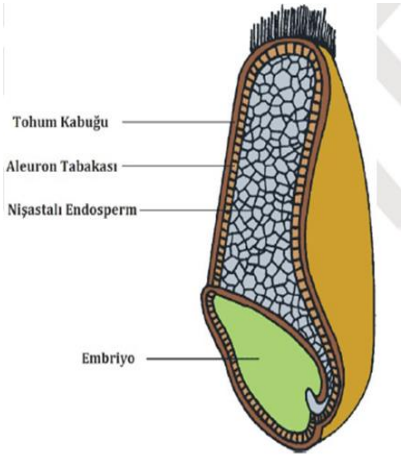

Şekil 2: Buğday Tanesinin Yapısı

Tablo 5: Buğday Gluteninin Aminoasit kompleksi (Pyler ve Gorton, 1988)

Aminoasit	**Gluten**	**Gliadin**	**Glutenin**
Arginin	4.3	3.2	4.7
Lizin	2,1	0,6	1,9
Histidin	2,4	2,1	1,8
Tirozin	4,2	3,1	5,1
Tiriptofan	1,1	0,9	1,8
Fenilalanin	2,0	2,5	2,0
Sistin	1,9	2,3	1,7
Metiyonin	3,3	2,3	-
Serin	-	0,1	0,7
Treonin	2,5	3,0	-
Lösin	6,0	6,0	6,0
Valin	3,0	3,0	-
Glutamik asit	36,0	46,0	27,2
Aspartik asit	-	1,4	2,1
Glisin	-	1,0	1,0
Alanin	5,5	2,5	4,4
Prolin	11,0	13,2	4,4
Hidroksiprolin	-	-	-
Amonyak	4,5	5,1	4,0

Gluten, hamurun güçlü yapısından ve ekmek yapılırken oluşan ağsı yapıdan sorumludur. Gluten hamurda viskoelastik ve yapışkan özellikleri sağlamasıyla birlikte fermantasyon sırasında hamurda karbondioksit gazının bağlar arasında tutulmasında da rol oynar. Bu özellikleri ile ekmeğin içyapısına, görünüşüne ve tekstürüne katkıda bulunur. Hamurun reolojik ve pişme özelliklerinin gelişmesinde ve yapının düzenli olmasında önemli bir rol oynar. Gluten yapısında bulunan gliadin ve glutenin sayesinde hamur kıvamında bu önemli etkileri oluşturabilmektedir. Gluten hamurda yoğurma özellikleri üzerinde, gliadin ise ekmek hacminin özellikleri üzerinde etkilere sahiptirler (Pyler ve Gorton, 1988, Türksoy ve Özkaya, 2006)

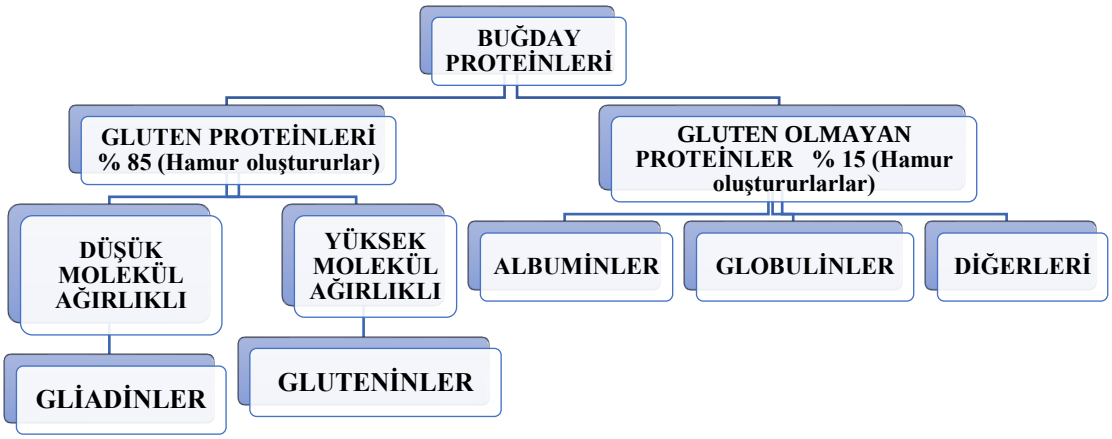

Şekil 3: Buğday proteinleri (Dizlek, 2011)

1.3. Ruşeymi ve Beslenmedeki Yeri

Buğday tanesi, yaklaşık %8 kabuk, %7 aleuron, %3 ruşeym (germ) ve %82 unsu endosperm tabakalarından ibarettir. Buğday ruşeymi yaklaşık olarak %28 protein, %42 karbonhidrat, %10 yağ, %2 lif ve %4 mineral madde içermektedir. Un değirmenciliğinde amaç yüksek oranda unsu endosperm ayrışımı sağlayarak, kepek ve ruşeym gibi yan ürünleri minimalize etmektir. Çünkü ruşeymin una karışması sonucunda ürünün depolama stabilitesi ve kalitesi düşmektedir. Bu nedenle değirmencilik sanayinin yan ürünü olarak bilinen kepek ve ruşeym hayvan yemi olarak değerlendirilmektedir. Buğday ruşeymi besleyici değerinin çok yüksek olmasının yanı sıra tat ve lezzetinin de güzel oluşu nedeniyle gıda maddelerinin protein ve vitaminlerce zenginleştirilmesinde kullanılmaktadır. Bu amaçla özellikle ekmekte, bisküvilerde, keklerde, bebek mamalarında ve bazı et ürünlerinde kullanıldığı bilinmektedir (Ergün vd., 2002).

1.4. Diğer Tahılların Protein Özellikleri

1.4.1. Arpa

Arpa dünyada ve ülkemizde buğdaydan sonra en fazla yetiştirilen tahıl bitkisidir (Tablo 2). Arpa tanesi yaklaşık 8-12 mm uzunluk, 3-4mm genişlik ve 2-3 mm kalınlıktadır. Ağırlığı 60-72 kg arasındadır (Ege, 1991). Yapısında %11-12 oranında ham protein bulunmakla beraber esansiyel amino asitlerden metiyonin ve sistin bakımından fakirdir. Ayrıca genelde hayvan yemi ve bira yapımında kullanıldığı için içerdiği gluten ile ilgili bilgiler sınırlı düzeyde kalmıştır (Ergün vd., 2002). Son zamanlarda arpanın yüksek düzeyde β-glukan içerdiği için besinsel lif olarak kullanılabileceği belirtilmiş ve gıda sanayinin çeşitli alanlarında kullanımları araştırılmaya başlanmıştır. Çözünebilir lif olan β-glukan kalp damar hastalıklarında önemli bir neden olan kandaki kolesterol seviyesini düşürerek, bu hastalıklarda risk seviyesini en aza indirmeyi sağlar (Altan vd., 1991).

1.4.2. Yulaf

Yulaf bitkisi diğer tahıl çeşitlerine göre yüksek oranda kaliteli selüloz kapsadığı için insan beslenmesinde tercih edilen bir üründür. Yulaf, selüloz oranının yüksek olmasının yanında lezzetli olduğu için de hayvan beslemede özellikle atların beslenmesinde tercih edilen bir yem bitkisidir. Yulaf %11 civarında ham protein kapsamaktadır. Bunu dışında çözünür lifler, doymamış yağ asitleri, vitaminler ve mineraller bakımından da iyi olduğu belirtilebilir (Ergün vd., 2002).

1.4.3. Çavdar

Yurdumuzda çavdarın birçok formu bulunmaktadır. Çavdar tanesi renk olarak açık yeşil renkli olup 2.2mm' lik uzun elek üstünde kalan, buğdaya göre daha ince, uzun ve kavuzsuzdur. Ülkemizde en çok yem sanayisinde kullanılmaktadır. Çavdarın birçok faydası vardır. (Ergün vd., 2002).Örneğin; yapısındaki lignanlar, hemiselülozik bileşenler ve diyet lifleri sayesinde kalp damar hastalıklarının ve bazı kanser türlerinin önlenmesinde önemli bir bitkidir. Çavdarın yapısında bulunan proteinlerin gluten özelliği olmadığı için %100 çavdar unundan ekmek yapılamamaktadır. Toplam çavdar üretiminin %35' i gıda ürünlerinde kullanılmakta, geri kalanı yem sanayisin de işlenmektedir (Mankan, 2008).

1.5. Gluten ile İlişkili Hastalıklar

Tahılların yapısında bulunan nişasta kısımlarının herhangi bir toksik etkisinin olmadığı ancak protein kısımlarının toksik olabileceği belirlenmiştir. Gluten proteinleri birçok insanda mide-bağırsak kanalı yoluyla kolaylıkla sindirilen normal bir proteindir (Bilgi, 2014). Ama bazı insanların (HLA-DQ2 ve DQ8 diye adlandırılan genlere sahip kişilerde) bu proteinlere karşı duyarlılıkları (gluten intoleransında) bulunduğundan sağlık problemlerinin oluşmasına neden olmaktadır. Bu problemlerin başında çölyak hastalığı , gluten entoleransı, çölyak dışı gluten duyarlılığı, buğday alerjisi ve dermatitis herpetiformis gelmektedir (Ertem, 2014).

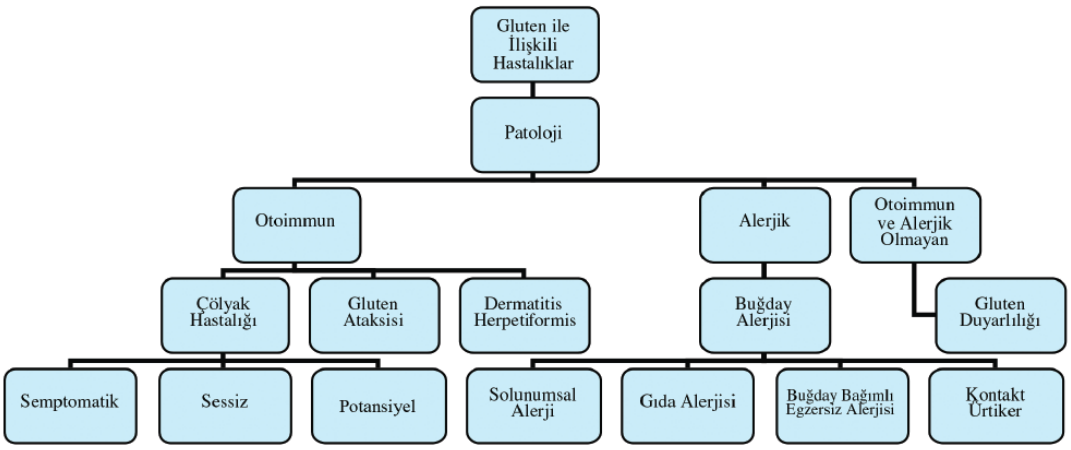

Şekil 4: Gluten ile İlişkili Hastalıklar (Bilgi, 2014)

1.5.1 Çölyak Hastalığı

Çölyak hastalığı (ÇH), tahılların içinde bulunan (buğday, arpa, yulaf, çavdar) gluten proteininin ince bağırsakta parçalanamaması sonucu oluşan bir bağışıklık sistemi hastalığıdır (Sümer vd., 2015). Çölyak genetik bir hastalık olarak nitelendirilirken, oluşumunda birçok faktör rol oynamaktadır (Şekil 6)(Ertem, 2014). Bu hastalık HLA-II genine spesifik multigenik bir hastalıktır. Primer olarak HLA-DQ2 ve HLA DQ-8 birlikteliği söz konusudur. HLA DQ-2 ve 8, ÇH için duyarlı olan, ince bağırsaktaki gluten spesifik T hücrelerine spesifik immünogenik gluten peptidlerin ortaya çıkmasında rol alır (Soya ve Ün, 2014). Türkiye'de 1/200 oranında görülmektedir (Yanal ve Özdil, 2014). Unlu gıdalar kullanıldıkça hastalığın belirtileri ortaya çıkarken bütün hastalarda aynı belirtiler oluşmaz. İnflamatuvar cevap sonrasında ince bağırsakta villus atrofisi, kript hiperplazisi ve lenfositik infiltrasyon oluşmaktadır (Demirçeken, 2011)(Şekil 5).

Beslenme ile gluten proteinlerinin alımı sonrasında klinik ve histolojik ilerleme görülmektedir. ÇH'deki en önemli antikor cevapları; 1) Gluten proteinleri, 2) Deamine gluten dizileri 3) Transglutaminaz 2 (TG-2) enzim otoantijenleridir. Bu antikorlar arasında anti TG-2 immunglobulin (Ig) A antikoru, ÇH için en duyarlı ve en özgül antikor olarak bulunmuştur (Soya ve Ün, 2014). Çölyak hastalığının teşhisinde kullanılan güvenilir yöntemler arasında anti doku transglutaminaz antikoru (anti-tTG), anti-gliadin antikor (AGA), antendomisyum antikoru (EMA) testleri bulunmaktadır. Bunlar serolojik yapılabildiği gibi immunflorosan yöntemlerle de yapılabilmektedir (Karaahmet, 2018).

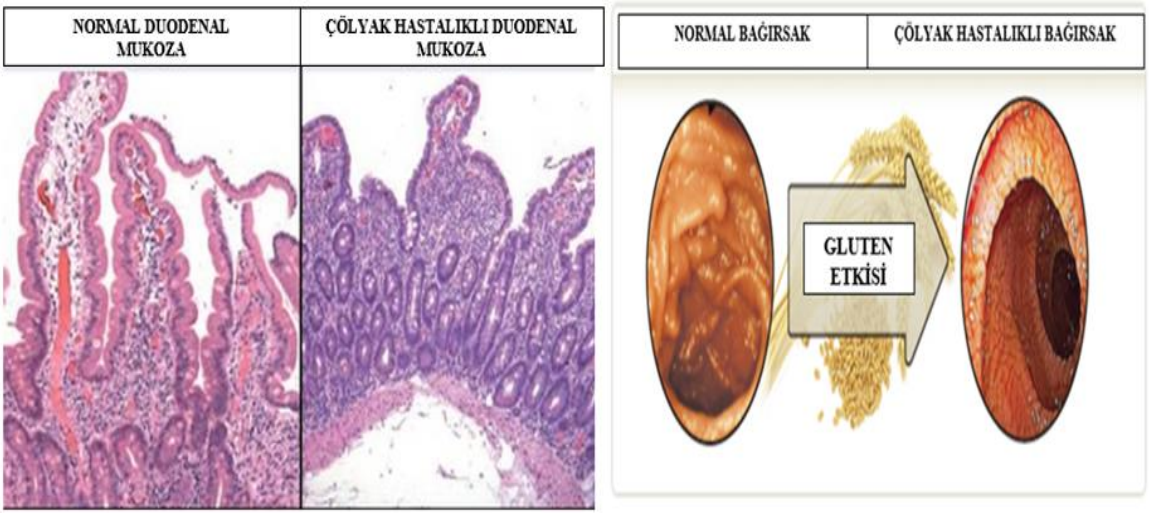

Şekil 5: Çölyak Hastalığının Bağırsak Histopatolojisinde İncelenmesi (Aydoğdu, 2016)

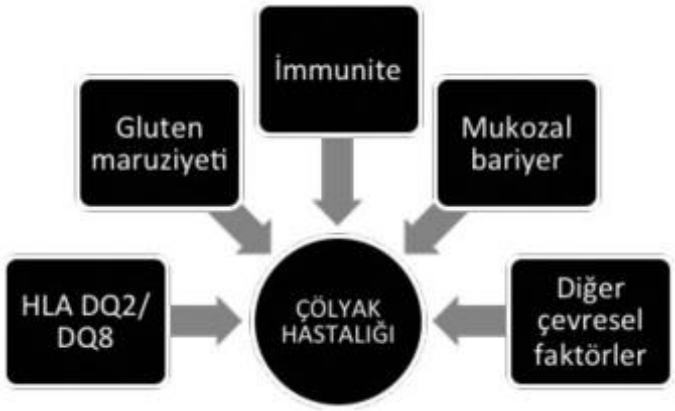

Şekil 6: Çölyak Hastalığında Hazırlayıcı Sebepler (Ertem, 2014)

1.5.2. Gluten Entoleransı

Gluten duyarlılığı (GD) ilk olarak 1980 yılında tanımlanmış olup, ÇH bulgularından biri olarak bilinir. Gluten duyarlılığı, buğday proteini olan glutene karşı vücudumuzun oluşturduğu tahammülsüzlük (entolerans) haline verilen addır. Gluten entoleransında çölyak hastalığından farklı olarak villus tahribatı olmadığı gibi kandaki çölyak testleri de negatiftir (Şekil 7)(Sümer vd., 2015) Fakat çölyak hastalığında oluşabilen tüm hastalıklar bir arada görülebilir. Gluten entoleransı çölyak hastalığına oranla çok daha yaygındır. Gluten entoleransının toplumun en az %6-7' sinde olduğu bilinmektedir. Gluten entoleransı birçok hastalığa neden olurken bunlardan en önemlisinin çölyak dışı gluten duyarlılığı olduğunu söylenebilir (Aydoğdu, 2016).



Şekil 7: Çölyak Hastalığı ve Gluten Duyarlılığı Benzer ve Farklı Semptomları (Aydoğdu, 2016)

1.5.3. Çölyak Dışı Gluten Duyarlılığı

Çölyak olmayan gluten duyarlılığı, çölyak hastalığına özgü antikorların, çölyak villus atrofisinin ve HLA değişikliğinin olmadığı durumlarda gluten alımı ile semptomların ortaya çıktığı bir tablodur (Sümer vd., 2015). Gluten içeren besinlerin alımıyla ilişkili bağırsak belirtileri ve ekstraintestinal belirtileri olan bireyleri tanımlamak için kullanılmaktadır. Hemen hemen tüm çölyak hastalarında bulunan HLA DQ-2 ve HLA DQ-8, çölyak olmayan gluten duyarlılığı vakalarının sadece %50'sinde bulunur ve bu genel popülasyondaki prevalanstan biraz daha yüksektir (Murad vd., 2016). Yapılan çalışmalar çölyak olmayan gluten duyarlılığı prevalansının çölyak hastalığından biraz daha yaygın olduğunu öne sürmektedir (Aziz vd., 2016). Çölyak olmayan gluten duyarlılığı çoğunlukla yetişkinlerde, özellikle 30-50 yaş grubunda ve ağırlıklı olarak kadınlarda sık görülmekle birlikte pediatrik hastalarda da oluştuğu bildirilmiştir (Feldman ve Bird, 2016).

1.5.4. Buğday Alerjisi

Buğdayla temas edildiğinde dakikalar veya saatler içinde gelişen bir alerjidir. Görülme sıklığı %0,4 ile %0,6 arasında değişmektedir. Özellikle astım, nezle ve kurdeşen gibi hastalıklara sebep olurken en çok astım hastalığı görülmektedir. Yine fırın işçilerinde 'fırıncı astımı' denilen durum da oldukça yaygındır (Oğuz, 2015).

1.5.6. Dermatitis Herpetiformis

Dermatitis herpetiformis, tahıllardaki glutene karşı duyarlılığın görüldüğü, deride minik su toplayan kabarcıklar ve tepesi yolunmuş kırmızı kabarıklıklarla seyreden süreğen, şiddetli kaşıntılı bir deri hastalığıdır. Genetik bir özelliği yoktur. Hastalığın yaralara temasla, kanla veya diğer yollarla bir başka kişiye bulaşması söz konusu değildir. Hastalık otoimmün karaktedir. Gluten içerene gıdaların alımı ile belirtilerin (özellikle kaşıntının) ortaya çıkması veya şiddetlenmesi hastalığın temel özelliğidir. Lezyonlar genellikle vücudun her iki tarafında yani simetrik olarak diz ve dirseklerin dış yüzünde, kalçalarda, kürek kemiklerinin üzerinde ve saçlı deride olmakla birlikte vücudun her yerinde görülebilir (Resim 1) (Reunala ve Collin, 1997).



Resim 1: Dermatitis Herpetiformiste Deri Lezyonları(Aydoğdu, 2016)

2. SONUÇ

Tahıllar birincil olarak enerji kaynağı amacıyla kullanılırken aynı zamanda belli oranda organizmanın protein ihtiyacını da karşılayabilmektedirler. Ancak tahılların protein profilleri tam olarak bilinmemektedir. Bu derlemede elde edilen bilgilere göre her tahıl tanesinin protein profilinin farklı olduğu ve bu farklılığın canlılar üzerindeki etkilerinin ve tolere sınırlarının da değişkenlik gösterdiği görülmüştür. Yine glutenler bir taraftan canlıların protein ihtiyacının karşılanmasında kullanılırken diğer taraftan içerdiği vizkoelastik özellikler nedeniyle unlu mamüllerin tekstürünün ve kalitesininin iyileştirilmesinde de kullanılmaktdır. Glutenlerin insanlarda çeşitli sağlık problemlerine neden olduğu bilinmesine rağmen hayvanlarla ilgili çalışmalar yok denecek kadar azdır. Sonuç olarak glutenlerin hayvanlardaki etkilerinin tam olarak belirlenebilmesi için farklı hayvan türlerinde yeni çalışmalar yapılmasının faydalı olacağı söylenebilir.

3. KAYNAKLAR

1. Emiroğlu M. (2017), "Türkiye'nin Beslenme Problemi Ve Buğday Üretimi", Ankara Üniversitesi Dil Ve Tarih-Coğrafya Fakültesi Dergisi, 22 (1-2).

2. Özcan S. (2009), "Modern Dünyanın Vazgeçilmez Bitkisi Mısır: Genetiği Değiştirilmiş (Transgenik) Mısırın Tarımsal Üretime Katkısı", Türk Bilimsel Derlemeler Dergisi, 2 (2), 01-34.

3. Melikoğlu M., Albostan A. (2011), "Türkiye'de Biyoetanol Üretimi Ve Potansiyeli", Gazi Üniversitesi Mühendislik-Mimarlık Fakültesi Dergisi, 26 (1).

4. Kulp K. (2000), "Handbook Of Cereal Science And Technology, Revised And Expanded", Edition, Crc Press.

5. Ciclitira P. J., Ellis H. J., Lundin K. E. (2005), "Gluten-Free Diet—What Is Toxic?", Best Practice & Research Clinical Gastroenterology, 19 (3), 359-371.

6. Osborne T. B. (1907), "The Proteins Of The Wheat Kernel", Edition, Carnegie Institution Of Washington.

7. Hudacko R., Zhou X. K., Yantiss R. K. (2013), "Immunohistochemical Stains For Cd3 And Cd8 Do Not Improve Detection Of Gluten-Sensitive Enteropathy In Duodenal Biopsies", Modern Pathology, 26 (9), 1241.

8. Regost C., Arzel J., Kaushik S. (1999), "Partial Or Total Replacement Of Fish Meal By Corn Gluten Meal In Diet For Turbot (Psetta Maxima)", Aquaculture, 180 (1-2), 99-117.

9. Kaushik R., Kumar N., Sihag M. K., Ray A. (2015), "Isolation, Characterization Of Wheat Gluten And Its Regeneration Properties", Journal Of Food Science And Technology, 52 (9), 5930-5937.

10. Schroeder J. W. (1997), "Corn Gluten Feed: Composition, Storage, Handling, Feeding And Value".

11. Pyler E. J., Gorton L. A. (1988), "Baking Science & Technology", Edition, Sosland Publishing Company Kansas City.

12. Dizlek H. (2011), "Gluten Oluşumu Ve Bunu Sınırlayan-Engelleyen Etmenler", Gıda Teknolojileri Elektronik Dergisi, 6 (3), 14-22.

13. Ergün A., Tuncer Ş., Çolpan İ., Yalçın S., Yıldız G., Küçükersan M., Küçükersan S., Şehu A., Saçaklı P. (2002), "Yemler, Yem Hijyeni Ve Teknolojisi", Ankara Üniversitesi, Veteriner Fakültesi, Hayvan Besleme Ve Beslenme Hastalıkları Anabilim Dalı, S, 12-55.

14. Ege H. (1991), "Bitki Büyüme Regülatörleri (Ethephon, Ccc, Rsw411)'Nin Arpa Çeşitlerinde Bazı Agronomik, Morfolojik Ve Anatomik Özelliklerine Etkileri Üzerine Araştırma", Ege Üniversitesi Fen Bilimler Enstitüsü Basılmamış Doktora Tezi.

15. Altan A., Yağcı S., Maskan M., Göğüş F. (2006), "Arpanın Ürün Bazında Değerlendirilmesi", TÜRKİYE 9, 24-26.

16. Mankan E. (2008), "Hamurun Fiziksel Özelliklerinin Çavdar Ekmeğinin Kalitesi Üzerine Etkisi", Fen Bilimleri Enstitüsü.

17. Bilgi Ç. H. G. (2014) "Çölyak Dışı Gluten Duyarlılığı".

18. Ertem D. (2014) "Çölyak Hastalığı", Klinik Tıp Pediatri Dergisi, 9 (1), 1-10.

19. Sümer S. A. G., Harmandar F. A., Uyar S., Çekin A. H. (2015), "Non-Çölyak Gluten Duyarlılığı", Güncel Gastroenteroloji, 19 (2), 91-97.

20. Soya S., Ün C. (2014), "Çölyak Hastalığındaki Moleküler Ve Genetik Gelişmeler", Çocuk Sağlığı Ve Hastalıkları Dergisi, 57, 274-282.

21. Yönal O., Özdil S. (2014), "Çölyak Hastalığı", Güncel Gastroentoloji, 18 (1), 93-100.

22. Demirçeken F. G. (2011), "Gluten Enteropatisi (Çölyak Hastalığı): Klasik Bir Öykü Ve Güncel Gelişmeler", Güncel Gastroenteroloji, 15 (1), 58-72.

23. Karaahmet F. (2018), "Çölyak Hastalığı'nda Teşhis Süresi", Ege Tıp Dergisi, 57 (4), 228-231.

24. Aydoğdu S. (2016), Http://Semaaydogdu.Com/Static/Upload/Akademik/Filesceliac-Disease_130310013223.Pdf/, (Erişim Tarihi: 18.06).

25. Murad H., Jazairi B., Khansaa I., Olabi D., Khouri L. (2018), "Hla-Dq2 And-Dq8 Genotype Frequency In Syrian Celiac Disease Children: Hla-Dq Relative Risks Evaluation", Bmc Gastroenterology, 18 (1), 70.

26. Aziz I., Evans K. E., Papageorgiou V., Sanders D. S. (2011), "Are Patients With Coeliac Disease Seeking Alternative Therapies To A Gluten-Free Diet", J Gastrointestin Liver Dis, 20 (1), 27-31.

27. Feldman M. F., Bird J. A. (2014), "Clinical, Serologic, And Histologic Features Of Gluten Sensitivity In Children", Pediatrics, 134 (Supplement 3), S157-S158.

28. Reunala T., Collin P. (1997), "Diseases Associated With Dermatitis Herpetiformis", British Journal Of Dermatology, 136 (3), 315-318.

29. Hudacko R., Zhou X. K., Yantiss R. K., (2013), "Immunohistochemical stains for CD3 and CD8 do not improve detection of gluten-sensitive enteropathy in duodenal biopsies", Modern Pathology, 26 (9), 1241.

30. Adamidou S., Nengas I., Alexis M., Foundoulaki E., Nikolopoulou D., Campbell P., Karacostas I., Rigos G., Bell G. J., Jauncey K., (2009), "Apparent nutrient digestibility and gastrointestinal evacuation time in European seabass (Dicentrarchus labrax) fed diets containing different levels of legumes", Aquaculture, 289 (1-2), 106-112.

31. St-Hilaire S., Sheppard C., Tomberlin J. K., Irving S., Newton L., McGuire M. A., Mosley E. E., Hardy R. W., Sealey W., (2007), "Fly prepupae as a feedstuff for rainbow trout, Oncorhynchus mykiss", Journal of the World Aquaculture Society, 38 (1), 59-67.

32. Pyler E. J., Gorton L. A., (1988), "Baking science & technology", Edition, Sosland Publishing Company Kansas City.

33. Türksoy S., Özkaya B., (2006), "Gluten ve Çölyak hastalığı", TÜRKİYE 9, 24-26.

02-S-2019

RUMİNANTLARDA BESLENME DÖL VERİMİ İLİŞKİSİ

Zekeriya Safa İNANÇ*, Halit İMİK

Atatürk Üniversitesi Veteriner Fakültesi, Hayvan Besleme ve Beslenme Hastalıkları Anabilim Dalı Erzurum, TÜRKİYE

vet.zsinanc@gmail.com, himik@atauni.edu.tr

ÖZET

Döl verimi, başta besleme olmak üzere hayvanın yaşı, ırkı, vücut kondisyon skoru, hastalıklar, çevresel koşulları gibi birçok faktöre bağlı olarak değişebilmektedir. Damızlık hayvanların genetik özelliklerini tam olarak ortaya koyabilmesi için yeterli ve dengeli beslenmesi gerekir. Hayvanların besin maddesi ihtiyaçları verim özelliklerine göre düzenlenmelidir. Hayvanların besin madde ihtiyaçları karşılanmadığı taktirde başta döl verimleri olmak üzere birçok rahatsızlık ve verim kayıpları yaşanabilir. Bu rahatsızlıkların başında erkeklerde spermatolojik parametrelerde (miktar, yoğunluk, motilite, morfoloji) azalmalar; dişilerde ise aşırı canlı ağırlık kaybı ve buna bağlı oluşan östrus siklusunda uzama ve ovulasyonun baskılanması, gebelik başına düşen tohumlama sayısı ve buzağılama aralığında artış, süt sığırlarından yaşam boyu elde edilecek buzağı sayısında ve süt veriminde azalma görülmektedir. Hayvanların enerji ihtiyaçları dönemsel olarak değişmektedir. Erkek hayvanların yeterli miktar ve kalitede sperma üretebilmesi için enerjiye ihtiyacı vardır. Dişi hayvanların enerjiye olan ihtiyaçları erkeklere göre daha çok değişken olması nedeniyle enerji dengesi ayrı bir öneme sahiptir. Özellikle süt sığırlarının döl ve süt verimi parametreleri birbiriyle ilişkili olduğu için aynı anda irdelenmesi gerekir. Erkek ve dişi hayvanlarda enerjinin yetersizliği veya fazlalığı üreme sistemini uyaran hormonların salgılanmasını ve işlevlerini olumsuz etkileyerek döl verimi kayıplarına sebep olabilmektedir. Rasyonun önemli bileşenlerinden biri olan protein ve vitamin-mineral oranındaki dengesizlikler spermatozoa ve ovumun kalitesini etkileyerek fertilite kayıplarına sebep olmaktadır. Sonuç olarak hayvanların besin ihtiyaçlarını karşılayan beslenme programlarının uygulanması ile en başta döl verimi olmak birçok parametrenin olumlu yönde etkileneceği belirtilebilir.

Anahtar Kelimeler: Beslenme, Cinsel olgunluk, Döl verimi, Ruminant

02-S-2019

RELATIONSHIP BETWEEN NUTRITION REPRODUCTION IN RUMINANTS

Zekeriya Safa İNANÇ*, Halit İMİK

Ataturk University, Faculty of Veterinary Medicine, Department of Animal Nutrition and Nutritional Diseases Erzurum, TURKEY

vet.zsinanc@gmail.com, himik@atauni.edu.tr

ABSTRACT

Fertility may vary depending on many factors such as age, breed, body condition score, diseases, environmental conditions and nutrition, especially feeding. Breeding animals must have adequate and balanced nutrition in order to fully reveal their genetic characteristics. The nutrient needs of the animals should be regulated according to their yield characteristics. If the animals cannot meet their nutrient needs, many discomforts and loss of yields may occur especially fertility. Begining of these disorders, decrease spermatological parameters (ejaculate volume, concentration, motility, morphology) in male ; excessive live weight loss and suppression of ovulation and prolongation of oestrus cycle, increase in the number of insemination and calving interval per pregnancy, decrease in the number of calves to be obtained from dairy cattle, decrease milk yield and health problems are observed in females. The energy needs change periodically in animals. Male animals need energy to produce sufficient quantity and quality of semen. Female animals are needs more variable energy than male, so energy balance has a special importance. In particular, it is necessary examine together with fertility and milk yield parameters as they are related to each other in dairy cattle. The insufficiency or excess of energy may affect negatively the secretion and function of hormones that stimulate the reproductive system and cause loss of fertility in male and female animals. The imbalance of protein and vitamin-mineral level in the ration, which is an important component of the diet, affects the viability of the spermatozoa and ovum, thus causing fertility losses. As a result, many parameters which are fertility in the first and others will be positively affected with the implementation of nutrition programs that meet the nutritional needs of animals.

Keywords: Fertility, Nutrition, Puberty, Ruminants

1. GİRİŞ

Hayvanların üreme sistemlerinin sağlıklı olarak gelişmesi, döl verim oranı ve damızlıkta kullanım yaşının maksimum oranda olması birçok faktöre bağlıdır. Bu faktörlerin en başında hayvanın yaşı, ırkı, vücut kondisyon skoru, hastalıklar, çevresel koşullar ve besleme gelmektedir. Hayvanların döl verim kabiliyetini sağlıklı şekilde sağlamaları için üreme fonksiyonunu gerçekleştirecek organların bir bütün olarak gelişimlerini tamamlaması gerekir. Hayvanlar erken yaşta pubertaya ulaşsa da damızlıkta ilk kullanım yaşları daha sonraki dönemlerde gerçekleşmektedir (Tablo 1). Genital organların gelişimi diğer bazı organlar gelişimi kadar (karaciğer, böbrek, kalp ve kas dokusu gibi) hızlı olmamaktadır. Damızlıkta kullanılan hayvanlar ilk damızlıkta kullanım yaşına geldiklerinde genel olarak yağlanmaları veya zayıf olmaları istenmemektedir. Her iki durum da damızlık olarak kullanılma kalitesini olumsuz olarak etkiler. Bu nedenle sağlıklı ve uzun süre damızlık olarak kullanılacak hayvanların canlı ağırlıkları devamlı olarak dikkat edilecek en önemli noktalardan biridir (Alpan ve Aksoy, 2009, Kaymakçı, 2007).

Tablo 1: Hayvanların İlk Pubertaya Gelme Yaşları (Alpan ve Aksoy, 2009, Kaymakçı, 2007)

Türler	Puberta Yaşı (Ay)	Damızlıkta İlk Kullanma Yaşı (Ay)	Normal Sıfat (Çiftleşme Zamanı)	Doğumdan Sonra En Uygun İlk Sıfat Zamanı
Koyun	5-8	7-18	Mev. Bağ. Poliöst. Haziran-Kasım	Bir Sonraki Haziran-Kasım
Keçi	5-7	7-18 Süt Tiftik Keçisi 16-20 Ankara Keçisi	Mev. Bağ. Poliöst. Eylül-Aralık	Bir Sonraki Eylül-Aralık
İnek	8-12	15-18 Erken Gelişen 24-30 Geç Gelişen	Yıl Boyu Poliöst.	45-60 gün
Manda	15-36	24-32	Yıl Boyu Poliöst.	60-80 gün

Küçük ruminantlar mevsime bağlı polioöstrik özellik gösterirken, doğumdan sonraki ilk sıfat zamanı ise bir sonraki yılın aynı döneminde gerçekleşmektedir. Büyük ruminantlar ise polioöstrik hayvanlar olup yıl boyu kızgınlık göstermektedir. Normal şartlarda doğumdan sonra ilk kızgınlıklarını 45-60 gün içerisinde göstermektedirler ve daha hassas bir yapıya sahiptirler (Kaymakçı, 2007).

1.1. Üreme Sisteminin Hormonal Mekanizması

Erkek hayvanların üreme sistemi organlarından spermatozoa üretimi ile ilgili Şekil 1'de verilmiştir. Erkek hayvanların üreme sisteminin uyarılması (Gonadotropin relasing hormone=GnRH) salgısı ile başlar. Bu hormon, ön hipofiz bezini uyararak gonadotropik hormonlar adı verilen luteinizan hormon (LH) ve folikül uyarıcı hormonun (FSH) salgılanmasına neden olur. Bu hormonlardan LH testis dokusunda bulunan leyding hücrelerini uyarır. FSH ise sertoli hücrelerini uyararak ABP (Androjen bağlayıcı protein), östrojen ve inhibinin salgılanarak spermatogenezisi uyarır (Şekil 1). Bu hormonlardan inhibin FSH'ın salgılanmasını inhibe ederken, ABP testosteronun taşınmasında rol alır. Büyüme hormonu ise testislerin temel metabolik işlevlerinin kontrolü için gereklidir. Bu hormonların dışında oksitosin ve PGF2a spermiasyon, spermanın taşınması ve ejekülasyon esnasında önemli rol oynar (Noyan, 1998).

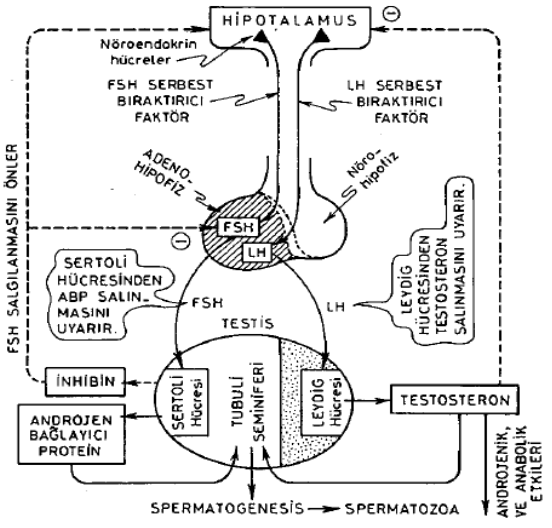

Şekil 1: Erkek Hayvanlarda Üreme Sisteminin Hormonal Mekanizması (Noyan, 1998).

Dişi hayvanlar pubertasa ulaştıktan sonra hipotalamustaki GnRH, portal dolaşımla hipofiz bezine geçerek adenohipofizden FSH ve LH salınımına neden olur. Salgılanan FSH ovaryumlarda foliküler gelişimi uyarır (Butler, 2003). Foliküler gelişmeye paralel olarak foliküllerden östrojen salgılanır. Artan östrojen miktarı folikül üzerindeki LH reseptörlerinin sayısını artırır (Daşkın, 2005). Östrojen pik seviyeye ulaştığında inhibin hormonu

salgılanmaya başlar negatif feedback ile FSH salınımını durdururken LH salınımını artırarak ovulasyona neden olur (Şekil 2). Ovulasyonu takiben granüloza ve teka hücreleri luteinleşerek corpus luteum şekillenir. Corpus luteum aktif olarak progesteron salgılar. Progesteron negatif feedback etkisi ile hipotalamus ve hipofizi baskılayarak GNRH, FSH ve LH salınımını engeller. Eğer gebelik şekillenmemiş ve ovaryum üzerinde fonksiyonel bir dominant folikül varsa siklusun 16-18. günlerinde uterustan salgılanan PGF2α ovaryuma gelerek corpus luteumun regresyonuna neden olur. Bu olayların sonucunda progesteron sekresyonundaki ani düşme hipotalamus ve hipofiz üzerindeki negatif feedback mekanizmasını kaldırarak yeniden siklus GnRH, FSH ve LH sentezlenmesine neden olur) başa döner (Lucy, 2007).

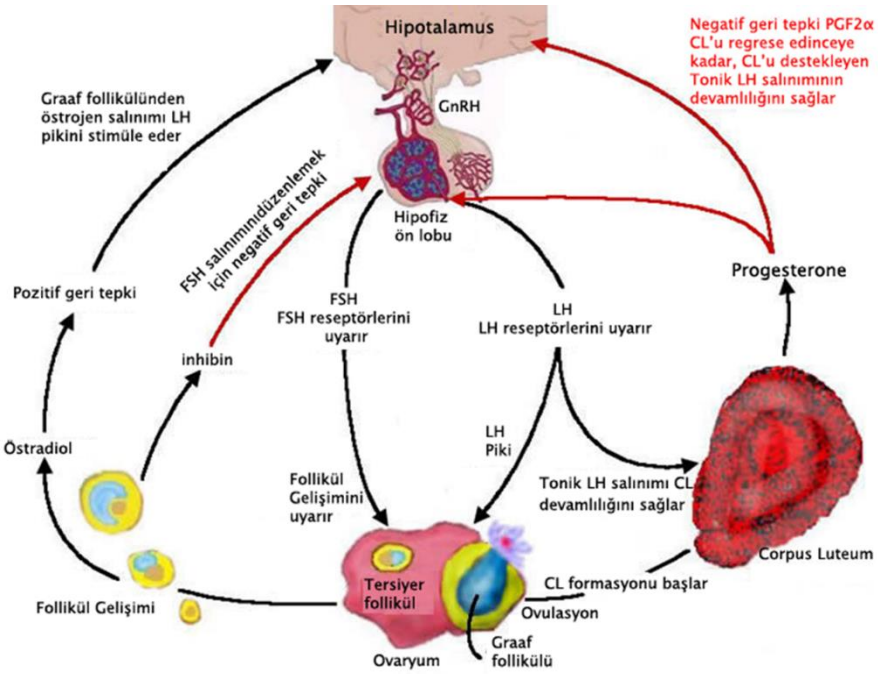

Şekil 2: Dişi Hayvanlarda Üremenin Hormonal Mekanizması (URL 1, 2018)

1.2. Üreme ve Beslenme İlişkisi

Damızlık hayvan yetiştiriciliği yapan işletmelerin sürdürülebilirliğini sağlayabilmesi için dikkat etmesi gereken birçok noktanın olduğu bilinmektedir. Bunların en başında çiftlik giderleri, damızlık hayvanların dengeli ve verim dönemlerine göre beslenmeleri gelmektedir. Çiftlik giderlerinin önemli kısmını yem giderleri (%70'e kadar) oluşturmaktadır. Diğer taraftan damızlıkta kullanılan hayvanların verim dönemlerine göre rasyonlarının düzenlenmesi gerekir. Küçük ruminantlar (koyun ve keçi) mevsimsel poliöstrik hayvan oldukları için beslenmeleri de bu özelliklerine göre düzenlenmelidir. Koyun ve keçi yetiştiriciliğinde genelde doğal aşım yapılmaktadır. Aşım döneminde hayvanlara (koç ve teke katımından 3 hafta önce ve 3 hafta sonra olacak şekilde) ilave yemleme yapılır (Özbey ve Tatlı, 2001). Bu yemlemede, enerjice zengin yoğun yem ya da besin maddesince zengin kaliteli kuru çayır otları kullanılabilmektedir. Buradaki amaç sıfat mevsiminde hayvanların artan besin maddesi ihtiyaçlarını karşılayarak üreme performansını artırmaktır (Demiral ve İşçan, 2012). İlave yemleme uygulamaları ile ovulasyon oranının daha yüksek olması ve ikizlik oranının artırılması sağlanmaktadır. Bu uygulamalar aynı zamanda bir sonraki laktasyonun ardından kızgınlığın daha erken ve kızgınlık belirtilerinin daha yoğun ortaya çıkmasını, embriyo yaşama gücünün artmasını ve üreme hormonlarının düzeylerini iyileştirdiği bildirilmiştir (Parr vd., 1987, Martin ve Kadokawa, 2006). Sıfat döneminde koç başına düşen koyun sayısı aşım şekline bağlı olarak (serbest aşımda 20, sınıf usulü aşımda 30, elde aşımda 40) dişi hayvan için koç hesaplanmalıdır. Eğer ergin koç kullanılacaksa; serbest aşımda 30, sınıf usulü aşımda 40-60, elde aşımda 60-80 dişi hayvan için bir koç hesaplanmaktadır (URL 2, 2016). Koçların sıfat döneminde iyi kondisyona sahip olması, kaliteli sperma üretmesi ve libidoyu olumlu yönden etkilemek için dengeli rasyonlarla beslenmeleri gerekir.

Gebe kalan koyunların gebelik süresince beslenmeleri döl verimi açısından çok önemlidir (Alaçam,2002). Yavru anne karnında büyüdükçe, özellikle çoklu gebe koyunların besin ihtiyacı (özellikle gebeliğin son 1/3 dönemi) artar. Eğer gebe koyun bu ihtiyacı karşılayamazsa gebelik toksemisi (koyunlarda ketozis) şekillenir (Baştan ve Salar, 2013). Bu hastalığın oluşmasını önlemek için gebe koyunların besin maddesi ihtiyaçları karşılanmalıdır.

Yıl boyu poliöstrik özellik gösteren büyük ruminantlar (sığır) ile mevsimsel poliöstrik özellik gösteren dişi küçük ruminantların (koyun ve keçi) tohumlanma şekli, verim özellikleri ve üreme sisteminin fizyolojik özellikleri

(zamansal olarak) arasında farklılıklar bulunmaktadır (Özyurtlu ve Bademkıran, 2010). Sığırların üreme sistemleri yıl boyu aktif olurken, küçük ruminantların üreme sistemleri ise yılın belli bir döneminde aktif olmaktadır. Bu durum sığırların üreme sistemlerinin ve hormonal aktivitesinin daha hassas ve değişken olması sonucunu doğurmaktadır. Bu hassas durumun istenilen şekilde yönetilebilmesi için yetiştiricilik, çevre şartlarının düzenlenmesi ve besin maddesi ihtiyaçlarının karşılanması gerekmektedir (Alpan ve Aksoy, 2009).

Günümüzde damızlık erkek sığırlar (boğalar) doğal aşım ise suni tohumlama amaçlı sperma üretim merkezlerinde (sperma üretim istasyonlarında boğaların spermatolojik parametreleri incelenerek tohumlama dozlarına göre dondurularak kullanılmaktadır) yetiştirilmektedir (Sungur vd., 1993). Yıl boyu sperma üretimi yapılan istasyonlarda ve/veya doğal aşımda kullanılan boğaların sperma kalitesi hayvanların dengeli beslenmeleri ile paralellik göstermektedir (Arıtürk, 2017).

1.3. Erkek Hayvanda Enerji ve Proteinin Fertiliteye Etkisi

Pubertaya ulaşmadan önce buzağı gelişimi sırasında yetersiz besleme GnRH'ın hipofize yanıtını azaltır ve gonadotropinlerin serbest bırakılmasını inhibe eder (Pruitt vd., 1986). Hipotalamus-hipofiz-üreme bezleri eksenini olumsuz etkileyerek fertilite kayıplarına sebep olmaktadır (Mandal vd., 2008). Düşük enerji ve protein alımı, pubertanın gecikmeli başlangıcına, zayıf testis gelişimine, sperma üretiminde azalmaya ve bunların sonucunda boğalarda infertiliteye neden olmaktadır (Tablo 2) (Guan vd., 2014).

Rasyonda yüksek enerji ve protein, erkek buzağılarda büyüme döneminde daha hızlı büyümeye, daha erken ergenliğe başlama, daha büyük skrotal çevre, daha yüksek testis ağırlığı ve hacmi, testosteron salgısının artması, artan IGF-I (insülin benzeri büyüme faktörü) konsantrasyonu, artan LH salgılanmasına yol açmaktadır (Brito vd., 2014). Erişkin boğalarda ise daha kaliteli sperma üretimine sebep olmaktadır (Perkovic vd., 2014). Rasyonda yüksek enerji ve protein, spermatozoanın progresif/total motilitesinin artmasına, yüksek sperma hacmi ve konsantrasyonuna (yoğunluğuna) sebep olduğu bildirilmiştir. Ancak yüksek enerjili rasyon skrotumda normal sperma üretimini engelleyebilecek yağ birikimi ile sonuçlanabileceği unutulmamalıdır (Kebede vd., 2007).

Yüksek enerji ve proteinli rasyonla koçların beslenmesi GnRH frekansını arttırır; ancak etki 3 haftalık süreçten sonra kaybolur (Martin vd., 1994). Bu üç haftalık süreçte testislerin hacmini ve sperma üretim miktarını arttırdığı gözlenmiştir. Uçucu yağ asitleri, glikoz ve insülin ile beslenmenin erkek koyunlarda sperma üretimi üzerinde kısa vadeli etkilerinde rol oynadığı bildirilmiştir (Casanueva ve Dieguez,1999).
Kaur ve Arora (1995), düşük proteinin LH hormonunun salgılanması ve sperma kalitesi üzerindeki etkisini Şekil 3'de göstermiştir.

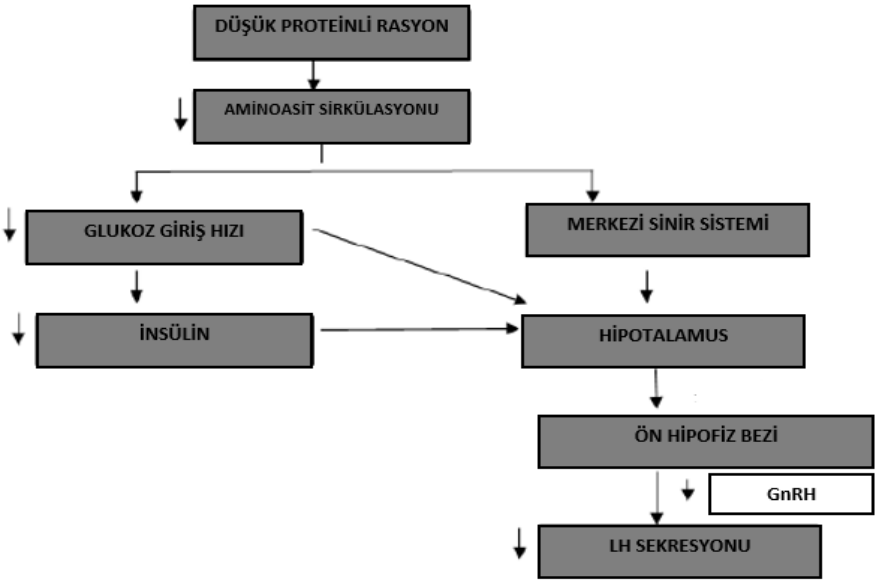

Şekil 3: Düşük Proteinli Rasyonun Hormonlar Üzerine Etkisi

1.4. Erkek Hayvanda Doymamış Yağ Asitlerinin Fertiliteye Etkisi (Pufa)

Spermanın yapısında dokosaheksaenoik asit (22: 6 n−3) olmak üzere yüksek oranlarda omega-3 çoklu doymamış yağ asitleri (n-3) bulunmaktadır (Zaniboni vd.,2006). Doymamış yağ asitleri sperma başının fizikokimyasal modifikasyonlarına ve sperma membranına akışkanlık kazandırarak döllenmeye katkı sağlar (Brinsko vd.,2005).

PUFA'nın sperm fonksiyonundaki önemli bir pozitif etkisi ve plazma membranının akışkanlığı üzerindeki etkisi bildirilmiştir (Samadian vd.,2005). PUFA'nın konsantrasyonu boğalarda yaşla birlikte azalır ve PUFA desteğinin etkisi, özellikle yaşlı hayvanlarda sıklıkla pozitiftir (Singh vd.,2018). Son zamanlarda, bozulmamış balık yağının (Esmaeli vd.,20014) ve rumen korumalı balık yağının (Fair vd.,20014) koçların sperma özellikleri üzerindeki etkileri çalışılmış ve olumlu etkileri rapor edilmiştir. Byrne vd. (2017), 12 hafta boyunca genç postpubertal boğaların (14 ay) omega-6 (aspir yağı) veya omega-3 (distile balık yağı) ile zenginleştirilmiş bir diyetle takviye edilmesinin, spermatozoa hücreleri ve seminal plazmanın PUFA kompozisyonunu iyileştirdiğini ancak taze sperma miktarında veya kalitesinde kayda değer bir iyileşmeye yol açmadığını bildirmişlerdir (Roy vd.,2017).

1.5. Erkek Hayvanda Vitaminlerin Fertiliteye Etkisi

1.5.1 A Vitamini

A vitamini eksikliğinin klasik semptomları arasında spermatogenezin inhibisyonu, testis boyutunda küçülme ve testiküler yapıda hormon sentez edilmesinde düşüş yer alır. Erkeklerde A vitamini eksikliği, testis germinal epitelinin dejenerasyonuna sebep olur bu da spermatogenezin azalması ile sonuçlanır. A vitamini eksikliği olan rasyonlarla beslenen boğalar pubertaya geç ulaşmış, libidosu ve spermatogenezi azalmıştır (Ganguly vd.,1981).

1.5.2. E Vitamini

E vitamininin etkisi, doğrudan veya dolaylı olarak, germ hücre gelişimi ve intra-testiküler faktörlerin düzenlenmesinde rol oynar. Velasquez-Pereira vd. (1998) kg vücut ağırlığı başına 14 mg serbest gossipol ile beslenen boğaların, E vitamini ile desteklenenden daha düşük ($P < 0.05$) sperma konsantrasyonuna sahip olduğunu bildirmiştir. Benzer şekilde, testis parankiminin gramı başına sperma üretimi ve toplam günlük sperma üretimi E vitamini verilmeyen hayvanlarda E vitamini ile beslenen hayvanlara göre daha yüksek olarak tespit edilmiştir ($P < 0.05$). Bu nedenle, E vitamininin erkek sığırlar için toksisiteyi azaltmada etkili olduğu sonucuna varılabilir (Cooper vd.,1987). Hong vd. (1987), E vitamini takviyesinin serumun yanı sıra E vitamini testis konsantrasyonunu arttırdığını ve böylece testis dokusunun oksidatif stresle mücadele yeteneğini arttırdığını bildirmiştir. Erdinç vd. (1987) rasyona E vitamini desteğinin sürünün verimliliğini artırabileceği belirtilmektedir.

1.6. Erkek Hayvanda Minerallerin Fertiliteye Etkisi

Mineraller birçok fizyolojik işlemde olduğu gibi erkeklerin üreme sisteminde de önemli rol oynamaktadır. Makro minerallerin başında kalsiyum ve magnezyum gelmektedir. Mikro mineraller damızlık boğaların üreme sisteminde önemli rol oynamaktadır. Bakır, kobalt, çinko ve manganez gibi mikro minerallerin takviyesini takiben sperm üretiminde ve verimliliğinde iyileşme sağlanmıştır (Byrne vd.,2017). Ek olarak, semende yüksek konsantrasyonda bulunan Mg, hücre fizyolojisinde çok önemli bir unsurdur. Mg, spermatogenez ve sperm hareketliliğinde rol oynayabilir, seminal veziküllerin salgılarının bir belirtecidir ve hücre içi Ca antagonisti olarak görev yapar (Abou-Shakra vd.,1989). Spermatozoanın kapasitasyonu, hiper aktivasyonu ve akrozom reaksiyonu için Mg gereklidir. Çalışmalar, seminal plazmada Mg seviyesinin sperm konsantrasyonu ile arttığını, ancak sperm motilitesi ile anlamlı bir ilişkisi olmadığını göstermiştir. Diğer taraftan, Mg'nin spermatozoanın motilitesi, morfolojisi ve konsantrasyonu üzerindeki olumlu etkileri Marzec-Wróblewska vd. (1989) ve Kaludin ve Dimitrova (1986) Mg içeriği ve koç spermatozoa motilitesi arasında doğrudan orantılı bir ilişki bulmuşlardır.

1.6.1. Kalsiyum

Sperm hücreleri de dahil olmak üzere tüm canlı hücrelerde birçok fizyolojik süreçte kalsiyum gerekir (Prien vd.,1990). Spermatozoalar, plazma membranını döllemek için sperm hücresinin çeşitli ve karmaşık işleyişinde rol oynayan oldukça farklılaşmış hücrelerdir. Bu fonksiyonel işlemlerin çoğu, iyonların plazma zarı boyunca iyon kanallarınca taşınmasıyla ve sperm davranışında en çok çalışılan çeşitli Ca kanalları tipleriyle etkili hale getirilir (Prien vd.,1990). Ca, memeli spermatozoa'sındaki akrozomal reaksiyonu tetikler ve Ca'nın sperm olgunlaşma aşamasına bağlı olarak sperm hareketinde yer aldığına dair önemli kanıtlar vardır. Bufalo boğaların seminal plazmasında bulunan kalsiyum, sperm hücrelerinin oksidatif hasarını koruyarak spermatozoa motilitesinin ve canlılığının yanı sıra antioksidan durumunun korunmasında da önemli bir rol oynar (Eghbali vd.,2010).

Tumenbaevish vd. (2012), kükürt içeren bileşiklerin, dondurularak korunan spermatozoanın mutlak oranının hareketliliğini ve hayatta kalma kabiliyetini arttırdığını ortaya koymuştur.

Tablo 2: Rasyon Özellikleri ve Erkek Hayvanlarda Döl Verimine Etkileri

Rasyonda Farklı Seviyelerdeki Enerji Ve Proteinin Erkek Hayvanlarda Döl Verimine Etkileri	
RASYON	**FERTİLİTEYE ETKİSİ**
Yetersiz Beslenme	Etkilenmemiş (Parisi vd., 2014)
Yüksek Enerji	Etkilenmemiş (Mwansa ve Makarechian, 2014)
Aşırı Beslenme	Libido Düşüklüğü (Mwansa ve Makarechian, 2014)
DÜŞÜK ENERJİ	Vesicula Seminalisin (Ampulla,Epididimis) Gelişiminde Azalma (Mwansa ve Makarechian, 2014)
	Testis Morfolojisinde (Seminifer Tübüller, Tunica Dartos Kasları, İnterstisyel Hücreler) Gelişim Hasarları (Mwansa ve Makarechian, 2014)
	Ejakulat Miktarında Azalma (Almquist, 1982)
	Sperma Üretiminde Azalma (Almquist, 1982)
	Anormal Sperm Morfolojisi (Coulter ve Kozub, 1984)
	Epididimal Sperm Kaynaklarında Azalma (Kallio, 1979)
DÜŞÜK PROTEİN	Testis Büyümesinde Gecikme (Martin vd., 1994)
	Testis Morfolojisinde Hasar (İntersitisyal ve Germinatif Hücrelerde) (Martin vd., 1994)
	Sperma Hacimde Azalma (Martin vd., 1994)
	Etkilenmemiş Sperma Motilitesi (Martin vd., 1994)
	Pubertaya Geç Ulaşma (Soliman vd., 1994)
	Zayıf Testis Gelişimi, Boğalarda Fertilite Kaybı (Soliman vd., 1994)

1.7. Dişi Hayvanda Enerji ve Proteinin Fertiliteye Etkisi

Damızlık hayvan yetiştiriciliği yapan işletmelerin sürdürülebilirliğini ve karlılığı etkileyen başlıca faktörler; hayvanların süt ve döl verimi özellikleridir. Hayvanların süt verimleri ile döl verimi arasında ters orantı bulunmaktadır (Butler., 1998). Hayvanların süt verimleri artmasına bağlı olarak döl verimi ile ilgili olan birçok faktör olumsuz etkilenmektedir. Bu faktörlerin en başında ovaryum aktivitelerinde gecikme, hormonal mekanizmanın olumsuz etkilenmesi, doğumdan sonraki ilk ovulasyon süresi ile buzağılama aralığının uzaması ve gebe kalmak için tohumlama sayısının artması gibi faktörler gelmektedir (Uygur, 2004). Beslenme, bu olumsuz faktörleri minimalize etmenin en etkin yollarından biridir.

Yetersiz besleme östrus siklusunda uzamaya ve ovulasyonun baskılanmasına sebep olarak döl verimini olumsuz etkilemektedir. Bu etkilerin sonucunda gebelik başına düşen tohumlama sayısı ve buzağılama aralığı artar, süt sığırlarından yaşam boyu elde edilecek buzağı sayısı azalır, sürü yenileme oranı artar, süt verimi düşer ve sağlık problemleri için harcanan giderlerin yükselmesine bağlı olarak işletme karlılığı olumsuz etkilenir (Varışlı ve Ökyol, 2018).

Gebeliğin son dönemi ve doğum sonrası laktasyonun ilk döneminde, yem alımının sınırlı olduğu zamanlarda yetersiz enerji alımı negatif enerji dengesine sebep olmaktadır (Butler vd., 1996). Negatif enerji dengesi hormonal, metabolik ve fizyolojik değişimlere yol açmakta, foliküllerin fonksiyonel özelliklerini olumsuz etkileyerek östrus siklusunun başlamasının gecikmesine ve iki kızgınlık arasındaki sürenin uzamasına neden olmaktadır (Şekil 4) (Göktepe ve Selçuk, 2017).

Rasyonun önemli bir bileşeni olan proteinin düzeyindeki dengesizlikler ve metabolizmasındaki aksaklıklar, ovaryum follikül akıntılarındaki patolojik değişimler ve metritis gibi genital sistem problemleri üzerinde etkilidir. Sığırlarda artan kan üre azotu döl verimi bozukluklarına neden olmaktadır. Fazla amonyak uterus ortamının pH'ını yükselterek embriyo ve ovumun canlılığını olumsuz etkilemekte, gebelik başına düşen tohumlama sayısını artırarak boş gün süresinin uzamasına neden olmaktadır (Göktepe ve Selçuk, 2017).

Rasyonun yağ düzeyi prostaglandin ve progesteron sentezini etkileyerek döl verimi üzerine etkisini göstermektedir (Şirin ve Kuran, 2008). Sonuç olarak, süt ineklerinde döl verimi özelliklerini iyileştirmek, infertilite problemlerinin önüne geçmek, buzağılama sayılarını ve buna bağlı olarak süt verimlerini artırmak, öncelikle yaşama ve verim payı ihtiyaçlarını yeterli ve dengeli bir şekilde karşılayacak beslenme programlarının uygulanması ile mümkün olabilecektir.

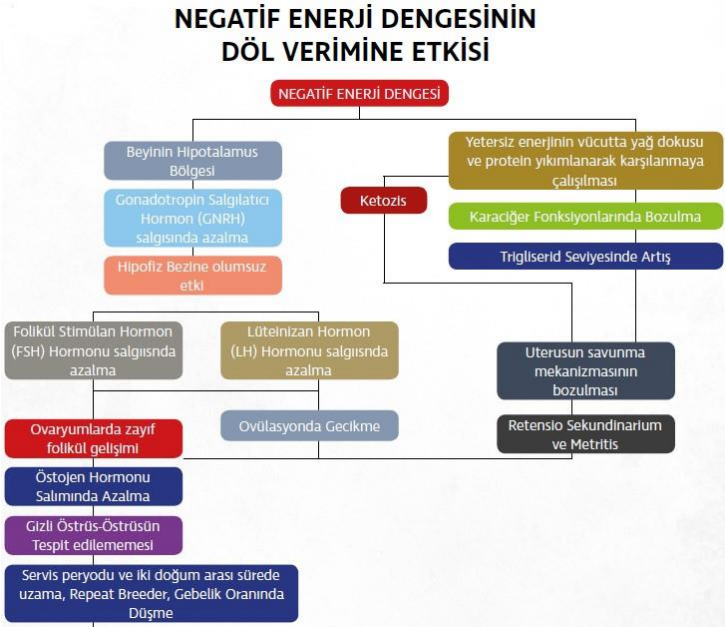

Şekil 4: Negatif Enerji Dengesinin Döl Verimine Etkisi (Tigem, 2018)

1.7.1. Enerji Seviyesinin Etkisi

Ruminantlarda özellikle enerji yetersizliği hayvanın sağlık durumunu, doğum zamanlarını ve döl verimi kriterlerini negatif yönde etkilemektedir. Doğum sonrası metabolizma hastalıkları ve döl verimi problemleri ile vücuda enerji alımı arasında pozitif bir ilişki vardır. Süt ineklerinde Doğum öncesi enerji bakımından yetersiz rasyonlar, uterus involusyonlarının ve doğum sonrası ilk östrus belirtilerinin gecikmesine yol açmaktadır. Enerji bakımından yetersiz rasyonlar doğum sonrası ise uterusta metritis, corpus luteum ve foliküler kistlere sebep olmaktadır. Enerji bakımından yetersiz rasyonlar, insülin büyüme hormonu seviyesini düşürerek GnRH ve LH' ın salgılanmasını azaltmakta, buna bağlı olarak fertilizasyon oranını düşürmektedir. Buzağılamadan sonra negatif enerji dengesi sonucunda ilk ovulasyonun görülme zamanını geciktirir ve ilk tohumlamada gebe kalma ihtimalini azaltır. Negatif enerji dengesi, corpus luteumun olgunlaşmasını engelleyererek, gebeliğin devamını sağlayan progestron hormonunun salgılanmasını azaltmakta ve embriyo kalitesini düşürmektedir (Semecan vd, 2012, Alaçam, 2002).

Rasyonla alınan ihtiyaç fazlası enerji, ineklerde VKS'nin artmasına sebep olmaktadır. Bu artış kuru dönemde VKS 3.5 üzerine çıkması metabolik hastalıkların ve sindirim sistemi hastalıklarının yanısıra döl verimi bozukluklarına da neden olmaktadır (Karslı ve Şevket, 2018). VKS'nin 4 'ün üzerine çıktığında üreme sisteminde metritis, ovaryum kistleri, retentio secundinarum gibi metabolik problemlerin arttığı bildirilmiştir. Kuru dönemde VKS'nin düşük olması suböstrus, ovaryum fonksiyonlarında bozukluklara, doğum-buzağılama aralığında gecikmelere neden olmuştur. Doğumda yüksek VKS, güç doğumlara buna bağlı olarak buzağı kayıplarına sebep olmaktadır. Erken laktasyon dönemlerinde yüksek VKS, ilk östrusun görülme zamanının uzamasına ve ilk tohumlama sonrası gebe kalma oranının düşmesine sebep olduğu bildirilmiştir (Göktepe ve Selçuk, 2017). Özellikle doğum sonrası dönemde VKS'den ortalama 1 puanlık kayıp, ovaryum aktivitelerinde değişikliklere, uterus involusyonunda

gecikmelere, gebelik başına tohumlama sayısında artışalara, buzağılama aralığının uzamasına neden olmaktadır (Karslı ve Şevket, 2018) .

1.7.2 Protein Seviyesinin Etkisi

Hayvanların protein metabolizmalarının son ürünü kan üre azotudur (BUN) (Aydın, 2007). Süt ineklerinde yüksek BUN miktarı, yüksek düzeyde döl verimi kayıplarına neden olmaktadır. BUN düzeyindeki artış buzağılama sonrası uterus involüsyonunu geciktirir, gebelik oluşumundan sonra ise uterus pH'ını yükselterek amonyak birikimine sebep olur ve embriyonik ölümler şekillenir. Süt sığırlarında tavsiye edilen ideal kan üre azotu miktarı 12-15 mg/dL arasındadır (Carlsson ve Pehrson, 1994). BUN ölçümleri, protein metabolizması ve döl verimi arasındaki ilişkiyi açıklamak için yapılan çalışmalarda kullanılmıştır. Yapılan çalışmalarda (Butler vd., 1996, Coombe ve Hood, 1980) BUN düzeyleri arttıkça (15,4-20 mg/dL) fertilite oranının düştüğü bildirmişlerdir.

Rasyonda fazla oranda protein olması uterus ortamının pH'sını yükselterek embriyo, spermatozoa ve ovumun canlılığını olumsuz etkiler (Butler., 1998), negatif enerji dengesi şiddetlenir, progesteron seviyesini düşürür, PGF2α sekresyonunu artırır (Ferguson ve Chalupa, 1989), hipotalamus-hipofiz-ovaryum aksını olumsuz etkileyerek luteal fazın geç oluşmasına ve kısa sürmesine neden olur. Bunların sonucunda döllenme için gebelik başına düşen tohumlama sayısını artırarak boş gün süresinin uzamasına neden olur (Garcia-Bojalil vd., 1998).

1.8. Dişi Hayvanda Vitaminlerin Fertiliteye Etkisi

Canlıların yaşaması, büyümesi ve pek çok fizyolojik fonksiyon için gerekli faktörlerden olan vitamin ve mineraller aynı zamanda döl verimi için de gereklidir (Küçükaslan, 2011). Vitamin ve mineral yetersizliği ve dengesizliği döl verimini olumsuz etkilemektedir. Vitamin ve minerallerin hayvanlara hem fazla miktarlarda hem de az miktarlarda verilmesi döl verimini olumsuz etkilemektedir (Hutjens, 2004). Dişi hayvanlarda özellikle doğumdan sonra uterusun yenilenme süreci ve süt verimi için gerekli olan vitamin ve mineral desteğinin rasyonlara uygun şekilde yapılması gerekmektedir.

1.8.1. Vitamin A

Ruminantlarda döl verimini doğrudan etkilemektedir. Yetersizliğinde; östrus belirtilerinde azalma, iki buzağılama arası süreçte gecikme, foliküler kistlerin görülmesi, gebelik başına düşen tohumlama sayısının artması, yavru zarlarını atamama gibi olumsuzluklar görülmektedir (Hemken ve Bremel, 1982). Vitamin A noksanlığında dişi hayvanda seksüel siklusun normal olarak devam ettiğini, fertilizasyonun oluştuğunu ancak abort ya da zayıf doğumların olduğunu bildirilmektedir (Sönmez, 1998).

1.8.2. Vitamin D

Kalsiyumun emiliminde rol oynayan ve yağda eriyen bir vitamindir. Kalsiyum ve fosforun vücutta emiliminden sorumlu olmasından dolayı döl verimi ile ilişkilidir (Leonhard-Marek, 2000). Noksanlığında östrus belirtilerinde zayıflamalara ve fötüsün yapısında anomalilere yol açmaktadır. Ayrıca, doğumdan sonra ilk östrusun görülme sürecini uzatarak buzağılama aralığını etkilemektedir (Yeşil ve Sarıözkan, 2017).

1.8.3. Vitamin E

Antisterilite vitamini olarak bilinir ve damızlık hayvanların üreme performansını artırmaktadır (Sarı vd., 2008). Vitamin E eksikliğinde döl verimi açısından görülebilecek en önemli problem fötal membranların retensiyonudur (Allison ve Laven, 2000). Ratlar üzerinde yapılan çalışmalarda da vitamin E yetersizliği fötüsün ölümü ve rezerbsiyonu ile sonuçlandığı bildirilmiştir. Özellikle koyunlarda rasyona vitamin E takviyesinin ovulasyon oranını artırdığı ve yavru sayısı üzerine olumlu etkilere sahip olduğu bildirilmiştir (Avcı vd., 2000).

1.9. Dişi Hayvanda Minerallerin Fertiliteye Etkisi

1.9.1. Fosfor

Dişi hayvanlarda düzensiz kızgınlık, doğum sonrası bekleme süresinin uzaması ve östrus belirtilerinin gözlenememesi döl verimi problemlerine neden olmaktadır (Yeşil ve Sarıözkan, 2017).

1.9.2. Selenyum

Selenyumun vitamin E ile birlikte fonksiyona sahip olan bir iz elementtir. Reprodüktif bakımdan selenyum eksikliğinde fötus ve embriyonik gelişimde gerileme, süt veriminde azalma, ovaryum kistlerinde ve retensiyo

sekundinarum görülme oranında artma gibi olumsuzluklar gözlemlendiği bildirilmiştir (Hutjens, 2004). Yapılan çalışmalarda rasyona selenyum ilavesinin retensiyo sekundinarium ve metritis görülme oranını düşürceğini ayrıca buzağı başına yapılan tohumlamada ve iki buzağılama arası geçen sürede azalma görüleceğini ortaya koymaktadır (Hostetler vd., 2003, Hemingway, 2003).

1.9.3. Bakır

Bakır vücutta bağ doku, kan ve enzim sistemlerinde rol alır. Bakırın eksikliğinde kıl ve yapağı yapısında bozukluk, büyümede yavaşlama, anemi, diyare ve döl veriminde düşüşlere sebep olmaktadır (Gelfert ve Staufenbiel, 1998). Bakır eksikliğinde gebe kalma oranında düşüşler ve buna bağlı olarak erken embriyonik ölümler, retensiyo sekundinarum olguları görülmektedir. Özellikle embriyonik gelişim sırasında merkezi sinir sisteminin gelişimi üzerine önemli etkisi bulunmaktadır (Hostetler vd., 2003).

1.9.4. Çinko

Çinko büyüme, üreme, bağışıklık sistemi gibi birçok fizyolojik durumda rol oynayan bir elementtir. Çinkonun embriyonik gelişimde ve gebelik sürecinde önemli bir yeri vardır (Leonhard-Marek, 2000). Eksikliğinde embriyoda konjenital bozukluklara neden olur. Uterus kaslarındaki eksikliği öströjen yoğunluğunu azaltarak doğumun gecikmesine neden olmaktadır (Hıdıroğlu, 1979).

1.9.5. Kobalt

Kobalt, rumen mikroorganizmaları tarafından enerji metabolizmasında görevli vitamin B12 sentezinde kullanılan bir elementtir. Eksikliğinde gebe kalma oranında düşme, uterus involusyonunda gecikme ve östrus belirtilerinin görülmesinde azalmalar meydana gelmektedir (Küçükaslan, 2011).

2. SONUÇ

Ruminant rasyonları yeterli ve dengeli olarak hazırlandığında üreme sisteminin hormonal mekanizması olumlu etkilenir dişi hayvanlarda; gebe kalma oranı artar, embriyo ve ovumun canlılığı artar, doğum sonrası ilk östrus belirtileri daha erken görülür, buzağı başına yapılan tohumlama sayısı azalır, iki buzağılama arası geçen süre kısalır ve reprodüktif açıdan daha verimli hale gelir. Erkek hayvanlarda ise sperma kalitesi ve miktarını artırır, damızlıkta kullanılma sürelerini uzatır, testis morfolojisini olumlu etkiler ve libido artışı sağlar.

3. KAYNAKLAR

1. Alpan O., Aksoy A. R., (2009), "Sığır Yetiştiriciliği ve Besiciliği", Zafer ofset matbaaclllk, Erzurum, Türkiye.
2. Kaymakçı M., (2007), "Koyun Yetiştiriciliği el kitabı", Tarım İşletmeleri Genel Müdürlüğü, İlgi Matbaacılık, Ankara.
3. Noyan A., (1998), "Yaşamda ve hekimlikte fizyoloji", Edition, Meteksan.
4. Butler W. R., (2003), "Energy balance relationships with follicular development, ovulation and fertility in postpartum dairy cows", Livestock production science, 83 2-3, 211-218.
5. Daşkın A., (2005), "Sığırcılık işletmelerinde reprodüksiyon yönetimi ve suni tohumlama", Ankara Üniversitesi, Veteriner Fakültesi, Dölerme ve Suni Tohumlama Anabilim Dalı, Ankara.
6. Lucy M., (2007), "Fertility in high-producing dairy cows: reasons for decline and corrective strategies for sustainable improvement", Society of Reproduction and Fertility supplement, 64, 237-254.
7. URL 1: (2018), http://baytarizm.blogspot.com/2013/02/ineklerde-seksuel-siklus.html, Erişim Tarihi : 08.06.2019
8. Özbey O., Tatlı P., (2001), "İvesi koyunlarında flushing ve sinkronizasyon uygulamalarının döl verimi üzerine etkisi", J Fac Vet Med, 20, 109-105.
9. Demiral K., İşcan K. M., (2012), "Akkaraman Irkı Koyunlarda Flushing Uygulamasının Dölverimi Özelliklerine Etkisi", Erciyes Üniversitesi Veteriner Fakültesi Dergisi, 9 1, 23-28.

10. Parr R., Davis I., Fairclough R., Miles M., (1987), "Overfeeding during early pregnancy reduces peripheral progesterone concentration and pregnancy rate in sheep", Reproduction, 80 1, 317-320.

11. Martin G. B., Kadokawa H., (2006), "" Clean, green and ethical" animal production. Case study: Reproductive efficiency in small ruminants", Journal of Reproduction and Development, 52 1, 145-152.

12. URL 2: https://slideplayer.biz.tr/slide/2318600/. (2016), https://slideplayer.biz.tr/slide/2318600/, Erişim Tarihi: 07.08.2019

13. Baştan İ., Salar S., (2013), "Koyun ve keçilerde gebelik toksemisi", Harran Üniversitesi Veteriner Fakültesi Dergisi, 2 1, 42-47.

14. Özyurtlu N., Bademkıran S., (2010), "Koyunlarda Östrus Senkronizasyonu ve Östrusu Uyarma Yöntemleri", Dicle Üniversitesi Veteriner Fakültesi Dergisi 1, 17-22.

15. Sungur H., Goncagül T., Özsar S., (1993), "Ankara Keçilerinde Sıfat Mevsiminde Dondurulmuş Ve Taze Sperma İle Sun'i Tohumlama Çalışmaları Ve Fertilite Kontrolü", Lalahan Hayvancılık Araştırma Enstitüsü Dergisi, 33 1-2, 59-64.

16. Arıtürk E.,(2017) "Verim Kontrolları", Lalahan Hayvancılık Araştırma Enstitüsü Dergisi, 23 1-2, 54-60.

17. Pruitt R., Corah L., Stevenson J., Kiracofe G., (1986), "Effect of energy intake after weaning on the sexual development of beef bulls. II. Age at first mating, age at puberty, testosterone and scrotal circumference", Journal of animal science, 63 2, 579-585.

18. Mandal D., Singh K., Tyagi S., (2008), "Effect of plane of nutrition on body growth, testicular characteristics and sexual behaviour of young Frieswal bulls", J. Remount Vet. Corps, 47, 227-242.

19. Guan Y., Malecki I. A., Hawken P. A., Linden M. D., Martin G. B., (2014), "Under-nutrition reduces spermatogenic efficiency and sperm velocity, and increases sperm DNA damage in sexually mature male sheep", Animal reproduction science, 149 3-4, 163-172.

20. Brito L. F., Barth A. D., Rawlings N. C., Wilde R. E., Crews Jr D. H., Mir P. S., Kastelic J. P., (2007), "Effect of improved nutrition during calfhood on serum metabolic hormones, gonadotropins, and testosterone concentrations, and on testicular development in bulls", Domestic animal endocrinology, 33 4, 460-469.

21. Perkovic S., Vukovic D., Novakovic S., (2001), "The effect of nutrition on quantity and quality of obtained bull ejaculates", Biotechnology in Animal Husbandry.

22. Kebede M., Greyling J., Schwalbach L., (2007), "Effect of season and supplementation on percentage live sperm and sperm abnormalities in Horro Zebu bulls in sub-humid environment in Ethiopia", Tropical animal health and production, 39 2, 149-154.

23. Martin G., Fisher J., Blackberry M., Boukhliq R., Hotzel M., Miller D., Shepherd K., Walkden-Brown S., (1994), "Nutritional and photoperiodic control of testicular size in Suffolk and Merino rams".

24. Casanueva F. F., Dieguez C., (1999), "Neuroendocrine regulation and actions of leptin", Frontiers in neuroendocrinology, 20 4, 317-363.

25. Kaur H., Arora S., (1995), "Dietary effects on ruminant livestock reproduction with particular reference to protein", Nutrition research reviews, 8 1, 121-136.

26. Singh A., Rajak S., Kumar P., Kerketta S., Yogi R., (2018), "Nutrition and bull fertility: A review".

27. Zaniboni L., Rizzi R., Cerolini S., (2006), "Combined effect of DHA and α-tocopherol enrichment on sperm quality and fertility in the turkey", Theriogenology, 65 9, 1813-1827.

28. Brinsko S. P., Varner D. D., Love C. C., Blanchard T. L., Day B. C., Wilson M. E., (2005), "Effect of feeding a DHA-enriched nutriceutical on the quality of fresh, cooled and frozen stallion semen", Theriogenology, 63 5, 1519-1527.

29. Samadian F., Towhidi A., Rezayazdi K., Bahreini M., (2010), "Effects of dietary n-3 fatty acids on characteristics and lipid composition of ovine sperm", Animal, 4 12, 2017-2022.

30. Esmaeili V., Shahverdi A., Alizadeh A., Alipour H., Chehrazi M., (2014), "Saturated, omega-6 and omega-3 dietary fatty acid effects on the characteristics of fresh, frozen–thawed semen and blood parameters in rams", Andrologia, 46 1, 42-49.

31. Fair S., Doyle D., Diskin M., Hennessy A., Kenny D., (2014), "The effect of dietary n-3 polyunsaturated fatty acids supplementation of rams on semen quality and subsequent quality of liquid stored semen", Theriogenology, 81 2, 210-219.

32. Byrne C., Fair S., English A., Holden S. A., Dick J. R., Lonergan P., Kenny D. A., (2017), "Dietary polyunsaturated fatty acid supplementation of young post-pubertal dairy bulls alters the fatty acid composition of seminal plasma and spermatozoa but has no effect on semen volume or sperm quality", Theriogenology, 90, 289-300.

33. Roy B., Baghel R., Mohanty T., Mondal G., (2013), "Zinc and male reproduction in domestic animals: A Review", Indian J. Anim. Nutr, 30 4, 339-350.

34. Ganguly J., Rao M., Murthy S., Sarada K. (1981), "Systemic mode of action of vitamin A". "Vitamins & Hormones", Elsevier.

35. Velasquez-Pereira J., Chenoweth P., McDowell L., Risco C., Staples C., Prichard D., Martin F., Calhoun M., Williams S., Wilkinson N., (1998), "Reproductive effects of feeding gossypol and vitamin E to bulls", Journal of animal science, 76 11, 2894-2904.

36. Cooper D. R., Klıng O. R., Carpenter M. P., (1987), "Effect of vitamin E deficiency on serum concentrations of follicle-stimulating hormone and testosterone during testicular maturation and degeneration", Endocrinology, 120 1, 83-90.

37. Hong Z., Hailing L., Hui M., Guijie Z., Leyan Y., Dubing Y., (2010), "Effect of vitamin E supplement in diet on antioxidant ability of testis in Boer goat", Animal reproduction science, 117 1-2, 90-94.

38. Erdinç H., Gökçen H., Çamaş H., Çekgül E., Şener E., (1987), "An investigation on the sperm production and characteristics in rams which were fed different levels of vitamin A and vitamin E added rations", Uludağ University Journal of Veterinary Faculty, 1, 2-3.

39. Abou-Shakra F. R., Ward N. I., Everard D. M., (1989), "The role of trace elements in male infertility", Fertility and sterility, 52 2, 307-310.

40. Marzec-Wróblewska U., Kaminski P., Lakota P., (2012), "Influence of chemical elements on mammalian spermatozoa", Folia Biologica, 58 1, 7-15.

41. Kaludin I., Dimitrova I., (1986), "Dependence between the magnesium and calcium content of the spermatozoa of rams and their motility", Veterinarno-meditsinski nauki, 23 2, 29-33.

42. Prien S. D., Lox C. D., Messer R. H., DeLeon F. D., (1990), "Seminal concentssrations of total and ionized calcium from men with normal and decreased motility", Fertility and sterility, 54 1, 171-172.

43. Eghbali M., Alavi-Shoushtari S. M., Asri-Rezaei S., Khadem Ansari M.-H., (2010). "Calcium, magnesium and Total Antioxidant Capacity TAC in seminal plasma of Water Buffalo Bubalus bubalis bulls and their relationships with semen characteristics", Veterinary Research Forum, 12-20.

44. Tumenbayevish M. A., Rustenovish R. A., Nurligul E., (2012), "Effect of sulfur-containing compounds on the structural and metabolic parameters of cryopreserved boar gametes", International Journal of Molecular Veterinary Research, 2 1.

45. Parisi A. M., Thompson S. K., Kaya A., Memili E., (2014), "Molecular, cellular, and physiological determinants of bull fertility", Turkish Journal of Veterinary and Animal Sciences, 38 6, 637-642.

46. Mwansa P., Makarechian M., (1991), "The effect of postweaning level of dietary energy on sex drive and semen quality of young beef bulls", Theriogenology, 35 6, 1169-1178.

47. Almquist J., (1982), "Effect of long term ejaculation at high frequency on output of sperm, sexual behavior, and fertility of Holstein bulls; relation of reproductive capacity to high nutrient allowance", Journal of dairy science, 65 5, 814-823.

48. Coulter G., Kozub G., (1984), "Testicular development, epididymal sperm reserves and seminal quality in two-year-old Hereford and Angus bulls: Effects of two levels of dietary energy", Journal of animal science, 59 2, 432-440.

49. Kallio M., (1979), "Sperman määrän ja laadun perinnöllisyydestä Salpausselän Keinosiemennysyhdistyksen sonneilla".

50. Martin G., Tjondronegoro S., Blackberry M., (1994), "Effects of nutrition on testicular size and the concentrations of gonadotrophins, testosterone and inhibin in plasma of mature male sheep", Reproduction, 101 1, 121-128.

51. Soliman A., De Sanctis V., Elalaily R., (2014), "Nutrition and pubertal development", Indian journal of endocrinology and metabolism, 18 Suppl 1, S39.

52. Butler W. R., (1998), "Effect of protein nutrition on ovarian and uterine physiology in dairy cattle", Journal of dairy science, 81 9, 2533-2539.

53. Uygur A. M., (2004), "Süt sığırcılığı sürü yönetiminde döl verimi", Ege Tarımsal Araştırma Enstitüsü, Hayvansal Üretim, 45 2, 23-27.

54. Varışlı Ö., Akyol N., (2018) "Süt Sığırcılığında Üreme Verimini Etkileyen Faktörler", Lalahan Hayvancılık Araştırma Enstitüsü Dergisi, 58 3, 1-6.

55. Göktepe A. E., Selçuk Z., (2017)"Süt ineklerinde rasyon enerji ve protein düzeylerinin ovaryum ve uterus fizyolojisi üzerine etkileri", Lalahan Hayvancılık Araştırma Enstitüsü Dergisi, 55 1, 31-36.

56. Küçükaslan İ., (2011), "İz elementler ve ineklerde reprodüktif açıdan önemi", Dicle Üniversitesi Veteriner Fakültesi Dergisi 1, 26-35.

57. Şirin E., Kuran M., "Rasyondaki yağ asitlerinin ruminantlarda üreme fonksiyonlarn üzerine etkisi. 4", Ulusal Zootekni Bilim Kongresi, 1-3.

58. Semecan A., Kaymaz M., Fındık M., Rişvanlı A., Köker A., (2012), "Çiftlik Hayvanlarında Doğum ve Jinekoloji. 589-590, Medipres Matbaacılık Ltd", Şti., Malatya.

59. Alaçam E., (2002), "Doğum ve infertilite", Medisan Yayınevi, Ankara.

60. Karslı M. A., Şevket E., (2018), "Buzağı Kayıplarının Önlenmesinde İnek ve Buzağı Beslemesinin Önemi", Lalahan Hayvancılık Araştırma Enstitüsü Dergisi, 58 3, 23-34.

61. Tigem. (2018), "Buzağı Yetıştırıcılığında Temel Sağlık İlkeleri Ve Sürü Yönetımı Programı", Edition.

62. Aydın İ., (2007), "Sığırlarda kan üre nitrojen düzeyinin fertiliteye etkisi", Erciyes Üniversitesi Veteriner Fakültesi Dergisi, 4 1, 49-56.

63. Carlsson J., Pehrson B., (1994), "The influence of the dietary balance between energy and protein on milk urea concentration. Experimental trials assessed by two different protein evaluation systems", Acta Veterinaria Scandinavica, 35 2, 193-205.

64. Butler W., Calaman J., Beam S., (1996), "Plasma and milk urea nitrogen in relation to pregnancy rate in lactating dairy cattle", Journal of animal science, 74 4, 858-865.

65. Coombe N., Hood A., (1980), "Fertilizer-nitrogen: effects on dairy cow health and performance", Fertilizer research, 1 3, 157-176.

66. Ferguson J. D., Chalupa W., (1989), "Impact of protein nutrition on reproduction in dairy cows", Journal of dairy science, 72 3, 746-766.

67. Garcia-Bojalil C., Staples C., Risco C., Savio J., Thatcher W., (1998), "Protein degradability and calcium salts of long-chain fatty acids in the diets of lactating dairy cows: productive responses", Journal of dairy science, 81 5, 1374-1384.

68. Hutjens M., (2004), "Importance of trace minerals in dairy heifer, dry cow, and lactating cow rations", Erişim: http://www. traill. uiuc. edu/dairy net/paperDisplay. cfm.

69. Hemken R., Bremel D., (1982), "Possible role of beta-carotene in improving fertility in dairy cattle", Journal of dairy science, 65 7, 1069-1073.

70. Sönmez M., (1998), "Vitamin AD3E'nin ineklerin döl verimi üzerine etkisi", Yüzüncü Yıl Üniversitesi Veteriner Fakültesi Dergisi, 9 1, 80-82.

71. Leonhard-Marek S., (2000), "Warum beeinflussen spruenelemente die fertilität", Tieräztl Prax, 28 6, 60-65.

72. Yeşil M., Sarıözkan S., (2017), "Dişi üreme sistemi açısından önemli bazı vitamin ve mineraller", Erciyes Üniversitesi Veteriner Fakültesi Dergisi, 14 3, 201-208.

73. Sarı M., Çerçi İ., Deniz S., Şahin K., Seven P., Şahin N., Çiftçi M., Bolat D., Önal A., Azman A., (2008), "Hayvan besleme ve beslenme hastalıkları", Medipres Matbaacılık Yayıncılık LTD. ŞTİ., 520s, 28, 892-904.

74. Allison R., Laven R., (2000), "Effect of vitamin E supplementation on the health and fertility of dairy cows: a review", Veterinary Record, 147 25, 703-708.

75. Avcı M., Karakılçık Z., Kanat R., (2000), "Effects of vitamins A, E and selenium on reproductive performance and serum levels of some biochemical parameters in ewes, and birth weight and survival rates in their lambs", Turkish Journal of Veterinary and Animal Sciences, 24 1, 45-50.

76. Hostetler C. E., Kincaid R. L., Mirando M. A., (2003), "The role of essential trace elements in embryonic and fetal development in livestock", The Veterinary Journal, 166 2, 125-139.

77. Hemingway R., (2003), "The influences of dietary intakes and supplementation with selenium and vitamin E on reproduction diseases and reproductive efficiency in cattle and sheep", Veterinary research communications, 27 2, 159-174.

78. Gelfert C., Staufenbiel R., (1998), "Störungen im Haushalt der Spurenelemente beim Rind aus Sicht der Bestandsbetreuung", Tierärztl Prax, 26 6, 55-66.

79. Hidiroglou M., (1979), "Trace element deficiencies and fertility in ruminants: a review", Journal of dairy science, 62 8, 1195-1206.

04-S-2019

BUZAĞI İSHALLERİNDE BAKTERİYEL ETİYOLOJİ VE TEŞHİS METOTLARI

Seyda CENGİZ[1], Merve BOLAT[2]*

[1] Atatürk Üniversitesi Veteriner Fakültesi, Mikrobiyoloji Anabilim Dalı Erzurum, TÜRKİYE
seydacengiz@atauni.edu.tr
[2]Atatürk Üniversitesi Veteriner Fakültesi Fizyoloji Anabilim Dalı Erzurum, TÜRKİYE
mervekkalem@hotmail.com

ÖZET

E. coli, Salmonella spp., *Campylobacter* spp., *Clostridium septicum, Clostridium difficile* ve *Klebsiella* spp., yenidoğan buzağılarda bakteriyel diyare vakalarının etiyolojik ajanları olmasının yanında çiftlik hayvanlarında neonatal dönemde ölüm ve ekonomik kayıplara sebep olmaktadır. Bu sebepledir ki ishallere neden olan etkenlerin çok hızlı bir şekilde teşhisinin yapılması ve olabilecek en az maliyetli tedavi protokolünün belirlenip tedavi edilmesi ekonomik kayıpların önüne geçebilecektir. Genel olarak ishallerde olumsuz çevre koşulları, enfeksiyöz etkenler ve zayıf immünite işletme veriminin düşmesine neden olur. En çok kış mevsiminde, hayvanların ahır içerisinde bulunduğu zamanda ortaya çıkmaktadır. Bakterilerin birçok antimikrobiyal maddeye karşı dirençli olması nedeniyle hastalık vakalarının tedavisi sınırlı kalabilmektedir. Etkenlerden bazılarının toksin üretmelerinden dolayı klinik semptomlar bu toksinlerin bağırsaklarda meydana getirdiği hasar sonucunda ortaya çıkmaktadır. Yenidoğan bir buzağının hayatta kalması ve sağlıklı olması zamanında ve yeterli düzeyde kolostrum almasına bağlıdır. İshallerin neden olduğu kayıpların ülke ekonomilerine ciddi zararlar verdiği göz önüne alınırsa gerekli önlemlerin annelerin aşılanması ile başlanarak buzağıların doğum sırası ve sonrası gerek bakım-besleme ve hijyenik koşulların sağlanması, gerekse hayvanların kolostrum alması, immun serum uygulamaları gibi koruyucu önlemlerin alınmasının gerekliliği önem göstermektedir.

Bu derleme ile *E. coli, Salmonella* spp., *Campylobacter* spp., *Clostridium septicum, Clostridium difficile* ve *Klebsiella* spp'nin etiyolojisi, epidemiyolojisi, klinik belirtiler, tanı, tedavi ve koruma hakkında bilgi verilmektedir.

Anahtar Kelimeler: Buzağı, *Campylobacter* spp., *E. coli,* İshal, Yenidoğan.

04-S-2019

BACTERIAL ETIOLOGY AND DIAGNOSIS METHODS IN CALF DIARRIES

Seyda CENGİZ[1], Merve BOLAT[2]*

[1]Atatürk University Faculty of Veterinary Medicine, Department of Microbiology, Erzurum, TURKEY
seydacengiz@atauni.edu.tr
[2]Atatürk University Faculty of Veterinary Medicine, Department of Physiology Erzurum, TURKEY
mervekkalem@hotmail.com

ABSTRACT

E. coli, *Salmonella* spp., *Campylobacter* spp., *Clostridium septicum*, *Clostridium difficile* and *Klebsiella* spp are the etiologic agents of bacterial diarrhea in newborn calves and cause death and economic losses in farm animals during neonatal period. Therefore, it is possible to diagnose diarrhea factors very quickly and to determine and treat the least costly treatment protocol that may prevent economic losses. In general, adverse environmental conditions, infectious agents and poor immunity in diarrhea cause reduced operational efficiency. It occurs most frequently in winter, when the animals are in the barn. Because of its resistance against many antimicrobial agents in bacteria, treatment of disease cases may be limited. Because some of the agents produce toxins, clinical symptoms occur as a result of damage caused by these toxins in the intestines. The survival and health of a newborn calf depends on the timely and adequate colostrum intake. Considering that the losses caused by diarrhea cause serious damages to the national economies, the necessary precautions should be started with the vaccination of mothers during and after the birth of calves, providing care-feeding and hygienic conditions, and taking preventive measures such as colostrum of animals and immune serum applications.

This review provides information about the etiology, epidemiology, clinical symptoms, diagnosis, treatment and protection of *E. coli*, *Salmonella* spp., *Campylobacter* spp., *Clostridium septicum*, *Clostridium difficile* and *Klebsiella* spp.

Key Words: Calf, *Campylobacter* spp., Diarrhea, *E. coli*, Neonatal.

1. GİRİŞ

İshal, dünyada evcil hayvanlarda enfeksiyöz ve nonenfeksiyöz sebepler sonucunda oluşan, sürekli ve sıvı kıvamda çok miktarda dışkı atılmasıyla karakterize, birçok değişik hastalığın semptomudur. Buzağı ishalleri özellikle neonatal dönemde ortaya çıkar(Andrews, 2008; Özkan ve Akgül, 2004). Buzağı yetiştirmede dünyada ve ülkemizde ishaller; ölümler ve tedavi masrafları nedeniyle ciddi ekonomik kayıplara yol açmaktadır (Rodostits vd., 2008). Bu sebeple ishallere neden olan etkenlerin çok hızlı bir şekilde teşhisinin yapılması ve olabilecek en az maliyetli tedavi protokolünün belirlenip tedavi edilmesi ekonomik kayıpların önüne geçebilecektir(Akyüz vd., 2017). Bunun için koruyucu önlemler almak yapılacak en mantıklı yaklaşımdır (Akyüz vd., 2017). Buzağı ishallerinin etiyolojisinde birçok etken rol oynamaktadır. Bunlar; *E. coli, Salmonella* spp. , *Clostridium* spp, *Campylobacter* spp, *Klebsiella* spp. gibi bakteriyel, *Rotavirus, Coronavirus, Adenovirus* gibi viral, *Coccidia, Cryptosporidium*, Giardia, gibi paraziter etkenler, bakım ve beslenme hataları ve enzim yetersizliği ishallerin oluşmasında en sık rastlanılan sebeplerdir(Baljer ve Wieler 1989, Snodgrass vd., 1986). Bu durumlar dışında, yeni doğmuş olan buzağılara kolostrumun geç verilmesi ve doğumdan sonraki süreçte göbek kordonu dezenfeksiyonunun yapılmaması gibi durumlar da ishallere sebep olabilir (Lorenz vd., 2011).

2. ETİYOLOJİ

2.1. *Escherichia coli*

Enterobacteriaceae familyasında yer alan *Escherichia coli*, barsakların normal florasında bulunan ve bağışıklık sistemi baskılanmış birçok konakçıda enfeksiyonlara sebep olan fırsatçı patojendir(Feng vd., 2007). *E. coli*, gram negatif, çomak şeklinde, fakültatif anaerobik, çoğunlukla hareketli, sporsuz bir bakteridir(Nataro ve Kaper, 1998). *Escherichia coli* (*E. coli*) virülans yapılarına göre 6 patolojik gruba ayrılmaktadır. Bunlar; Enterotoksijenik *E. coli* (ETEC); Shiga toksini üreten *E. coli*; Enteropatojenik *E. coli*; Enteroinvaziv *E. coli*; Enteroagresiv *E. coli*; ve Enterohemorajik *E. coli*'dir. Bu gruplar arasında, neonatal ishalin en yaygın nedeni, K99 (F5) yapışma antijenini üreten ETEC suşlarıdır(Nataro ve Kaper, 1998). *Escherichia coli*, çok sayıda serotip içerir. Serotipleme üç tip antijene dayanmaktadır; somatik (O) antijeni, kapsüler (K) antijeni ve flagellar (H) antijenidir (Nataro ve Kaper, 1998).

2.2. *Salmonella* spp.

Enterobacteriacea familyasında yer alan *Salmonella* bakterileri, gram negatif, küçük çomaklar şeklinde, fakültatif anaerobik, sporsuz, kapsülsüz, hareketli (S. Pullorum ve S. Gallinarum hariç), laboratuvar besiyerlerinde kolayca üreyebilen bakterilerdir (Shivaprasad vd., 2008). Isıya, antiseptiklere ve antibiyotiklere de duyarlıdırlar (İzgür, 2002).Hidrojen sülfür (H_2S) oluşturmaları (S. Paratyphi hariç) ve laktozu fermente edememeleri *Salmonella* bakterilerini diğer bakterilerden ayıran özelliklerdir(Shivaprasad vd., 2008). *Salmonella* türleri sitotoksin, endotoksin, enterotoksin sentezlerler. Endotoksinler bağırsak mukozasında yıkıma neden olur. Enterotoksinler ise bağırsak epitellerinde fazla sıvı salınımına sebep olarak elektrolit kayıpları şekillendirir. Sitotoksinler de bağırsak mukozasında bulunan epitellerde protein sentezlenmesini engeller (Shivaprasad vd., 2008). *Salmonella*'lar da üç grup antijenik yapı vardır. Bu antijenler; somatik "O" antijeni, flagellar "H" antijeni ve yüzey antijenleridir (İzgür, 2002).

2.3. *Campylobacter* spp.

Campylobacter türleri, gram negatif, spiral, sporsuz ve basillerdir. Oksijene gereksinim göstermeleri sebebiyle mikroaerofilik, karbondioksite gereksinim göstermeleri sebebiyle de kapnofilik bakteriler olarak değerlendirilirler. Polar veya bipolar flagellaları ile karanlık alan mikroskobunda tirbüşon tarzında hızlı hareket edebilirler(Fitzgerald vd., 2007).

2.4. *Clostridium* spp.

Clostridium türleri; Gram pozitif, hareketli (*C. perfringens* hariç), çomak şeklinde, sporlu, kapsülsüz, anaerob veya mikroaerofilik, peritrik flagellalıdır (Rainey vd., 2015). Psikrofilik, mezofilik ve termofilik türlere sahiptirler. Çevre şartları ve dezenfektanlara karşı vejetatif *Clostridium*'lar dayanıksızken, endosporlar ısıya, radyasyona, kuruluğa ve dezenfektanlara dirençlidir (Rainey vd., 2015).

2.5. *Klebsiella* spp.

Enterobacteriaceae familyasında yer alan *Klebsiella* türleri, Gram negatif, kapsüllü, aerobik ve fakültatif anaerobik basillerdir. Somatik O antijeni ve Kapsüler K antijeni bulunur. *Klebsiella* türleri bakteriosin üretirler ve bunlara Pneumocin adı verilir. Kuruluğa dirençli, sıcaklığa duyarlı, antibiyotiklere karşı oldukça dirençlidir (Erdem, 1999).

3. EPİDEMİYOLOJİ

Yeni doğan buzağı ishalleri esasen 6 aylığa kadar olan buzağıları etkilemektedir. En çok kış mevsiminde, hayvanların ahır içerisinde bulunduğu zamanda ortaya çıkmaktadır(Fremont vd., 2004). Kolostrumun yetersiz alınması ve stres durumları, su kaynağı ve beslenme, evcil ve yabani hayvanlar, mevsim, serin ve nemli ortam koşulları, yavrulama dönemi gibi birçok faktör yayılma ve bulaşmada rol oynar (Fremont vd., 2004).

4. KLİNİK BELİRTİLER

Hastalığa neden olan etkenin virulansına, diğer etkenlerle ilişkisine, hastanın yaşına ve bağışıklık direncine bağlı olarak değişiklik gösterir. İshalli buzağılarda günlük olarak kilogram başına 100-180 ml enteral sıvı kaybı olduğu gözlemlenmektedir. İshalli buzağılar apatik görünüştedir ve emme refleksi ise zayıftır veya hiç yoktur. Deri elastikiyeti azalmıştır ve göz yuvasında çökme görülür. Şiddetli ishallerde buzağı ayağa kalkmakta çok güçlük çeker ve çoğunlukla ölümler şekillenir. Sıvı kayıplarına bağlı vücut ısısı düşmüştür. Hasta hayvanın özellikle kulak ucu, burun ucu, merme ve ayaklarında soğumalar vardır ve idrar yapımı azalmış veya hiç yoktur. Sıvı kayıpları sebebiyle hasta buzağılarda; metabolik asidoz, dehidrasyon, elektrolit dengesizlikleri, negatif enerji dengesi, genel durum bozuklukları ve koma belirtileri meydana gelir (Doll, 2006). İshal olayları ile beraber buzağılarda solunum yolunun da etkilendiği durumlarda klinik belirtiler; solunum sayısı ve beden ısısında artış, iştahın azalması, mukuslu sarı renkte irinli burun akıntısı, gözyaşı akıntısı ve öksürüktür. Solunum güçlüğünün şiddetine bağlı olarak, baş ve boynun ileri uzatılması ve ayakların açık olduğu bir pozisyon gözlenir. Mukozalarda ise siyanoz görülebilmektedir. Komplike ve nükseden olgularda; genel durum bozuklukları, ayağa kalkamama, kötü kokulu bir burun akıntısı, iştahsızlık, tüylerde karışıklık, eklemlerde şişlikler görülür (Doll, 2006).

5. TANI

5.1. *Escherichia coli*

Laboratuar Tanısı

*E. coli'*nin tanısı için uygun bir şekilde alınan örneklerden mikroorganizmaya ait kültür ve izolasyon yapılarak gerçekleştirilir (Altındiş, 2010).

Kültür Özellikleri ve Biyokimyasal Özellikler

E. coli, katı ve buyyon benzeri genel kullanım besiyerlerinde kolayca ürer (Baysal, 2004). Optimum üreme pH sı 7.2, optimal üreme ısısı 37 ˚C dir (Erdem, 1999).18 saatte katı besiyerinde hafifçe kabarık, yuvarlak, gri-beyaz ve parlak S tipi koloniler oluşur (Baysal, 2004). Kanlı agarda hafif nemli koloniler oluşur (Erdem, 1999). MacConkey agarda parlak pembe renkli koloniler oluşur. *E. coli* sıvı besiyerlerinde kısa sürede bulanıklığa neden olur. Glikoz ve diğer karbonhidratları asit ve gaz haline getirerek parçalar. Laktoza olan bu pozitif etki *Salmonella* gibi laktoza etki etmeyen diğer bağırsak bakterilerinden ayırır. Hayvan deneyleri, lam aglütinasyon testi gibi serolojik testler ve PCR gibi moleküler metodlardan da yararlanılır(Erdem, 1999).

5.2. *Salmonella* spp

5.2.1. Kültür

Atık fetus ya da anneye ait materyallerden kanlı agar, MacConkey agar gibi besiyerlerine ekim yapılır. Gıda veya dışkı gibi maddeler zenginleştirme besiyerlerine ekildikten ve zenginleştirmeye tabi tutulduktan sonra bu besiyerlerine ekilir. Üreyen kolonilere identifikasyon testleri uygulanır ve tip spesifik serumlarla tiplendirilir. XLD agar besiyerinde merkezleri siyah pembe koloni oluşturmaları karakteristiktir (Bekar, 2003).

Biyokimyasal Testler
Hidrojen Sülfür Reaksiyonu, Üre Hidrolizi, İndol Testi, Metil Kırmızısı Testi, Sitrat Testi yapılır (İset, 2015).Hayvan deneyleri (gebe kobaylara inokulasyon yapılabilir), serolojik testler ve moleküler yöntemler (PCR) kulanılabilir (İset, 2015).

5.3. **Campylobacter *spp*.**
Klinik materyal olarak gaita veya rektal sürüntü alınır. Bakteriyemi halinde ise mikroorganizmanın kan kültürü izolasyonu tanıda yardımcı olur. Ön zenginleştirme yöntemlerine gerek yoktur (Pıersımıonı, 1995).
Kültür
Campylobacter türleri bağırsak florasını oluşturan mikroorganizmalardan daha geç ürer. Bu sebeple kolay üreyen floradaki bakterileri elimine etmek için örnekler doğrudan selektif besiyerine ekilmelidir (Pıersımıonı, 1995). Brucella Agar, Blood Agar Base No:2, Columbia Agar, Thiogycollate besiyeri gibi temel besiyerlerine antibiyotik ve üremeyi arttırırıcı katkı maddeleri ilave edilerek hazırlanan seçici besiyerleri kullanılmaktadır (Pıersımıonı, 1995).
5.4. *Clostridium* spp.

5.4.1. *Clostridium perfringens*
Az sayıdaki etken ile kontamine gıda ve su örneklerinde *C. perfringens*'in düzeyinin belirlenmesinde klasik kültür yöntemlerinden zenginleştirme yöntemi kullanılmaktadır. Zenginleştirme işlemi için Tryptone- Sulphite-Neomisin(TSN) Agar, Shaidi- Ferguson- Perfringens(SFP) Agar, Blood Free Pyruvate Clostridium perfringens (BCP) Agar gibi besi yerleri kullanılır(Sarıgüzel, 2005).

Hayvan Deneyi, Serolojik Testler ve Toksin Tarama Testleri

Marazi madde ve şüpheli kültürlerden kobaylara intraperitoneal veya intramüsküler enjeksiyon yapılarak deneysel infeksiyon oluşturulabilir (Albini vd., 2008). Fluoresan antikor, nötralizasyon ve Lateks aglutinasyon testlerinden (LAT) yararlanılabilir. Toksinlerin analizinde ELISA tabanlı testler ve Moleküler analizlerden yararlanılmaktadır (Albini vd., 2008).

5.4.2.*Clostridium difficile*

Kültür

Gelen gaita örneklerinde bakteri izolasyonundan önce spesifiteyi arttırmak için 80 °C'de bekletme ya da örnek ile aynı miktarda saf etil alkol ile karıştırılarak oda sıcaklığında inkübasyon önerilmektedir (Martinez-Melendez vd., 2017). Ön işlemden sonra özel besi yeri olan ve ayırt edici özellikteki cycloserine-cefoxitin-fructose (CCF) agara ekim yapılırak anaerobik ortamda inkübe edilir(Martinez-Melendez vd., 2017). *C. difficile* kolonileri kanlı agarda 2-5 mm çapında, dairesel, pürüzlü kenarlı, düz ya da hafif koveks, opak, gri-beyazımsı, mat veya parlak gözlenir (Rainey vd., 2015).
Seroloji , Hücre Kültürü ve Moleküler Metodlar
Gaita örneklerinden toksin A ve toksin B'nin teşhisinde enzim immunoassay (EIA) kolay kullanımı ve kısa sürede sonuç vermesi nedeniyle tercih edilmektedir. Toksin teşhisi için en iyi ve en güvenilir metot hücre kültürüdür. Real time PCR kullanılır(Rainey vd., 2015).

5.5. *Klebsiella* spp.

Morfolojik, Kültür ve Biyokimyasal Özellikleri

Klebsiella pneumoniae, Gram negatif, sporsuz, hareketsiz bir bakteridir. Bakteriyolojik boyalarla iyi boyanırlar (Erdem, 1999). *Klebsiella* suşları, buyyon, katı, kanlı, MacConkey, XLD gibi besiyerlerinde ürerler. Katı besiyerlerinde büyük, mukoid akıcı koloniler oluşturur (Erdem, 1999).

6. TEDAVİ

Tedavide; ilk olarak beslenmeye dikkat edilmeli, bakteriyel enfeksiyonlar önlenmeli, dehidrasyon, asit-baz ve elektrolit dengesizlikleri düzeltilmelidir. İshalli buzağılarda sıvı-elektrolit kayıplarını engelleyecek sıvı tedavileri yapılmalıdır (Boersema vd., 2010). Yapılacak olan tedavide başarı elde edilebilmesi için erken teşhis ve uygun olan tedavi protokolünün uygulanması gerekmektedir. Bu süreçte ince bağırsaktaki bakteri miktarının düşürülmesi ve bakteriyeminin tedavisi için antibiyotik kullanımı önem arz etmektedir(Boersema vd., 2010).

7. KORUMA

Yenidoğan bir buzağının hayatta kalması ve sağlıklı olması zamanında ve yeterli düzeyde kolostrum almasına bağlıdır. Kaliteli bir kolostrum yüksek miktarda IgG içermektedir. Buzağıların vücut ağırlığının yaklaşık %10'u kadar kolostrum verilmelidir. İdeal kolostrum verilme zamanı; günlük verilmesi gereken kolostrum miktarının yarısının doğumu takiben ilk 3-4 saat içerisinde, diğer yarısının ise yaşamının ilk 6 ile 12 saati içerisinde biberonla veya temiz bir mide sondası ile buzağılara verilmesi gerekmektedir (Boersema vd., 2010). Buzağı ishallerine neden olan etkenlere karşı aşılar, hastalıktan korunmaya karşı oldukça etkili olmaktadır. İşletmelerde gebe ineklere uygulanan aşı, buzağıların immunizasyonunda oldukça önemlidir. Aşı uygulaması yapılmayan işletmelerde hastalık görüldüğünde, doğumdan hemen sonraki 12 saat içerisinde yapılacak aşılamalar kritik öneme sahiptir (Boersema vd., 2010). Buzağıların barındırılacağı alanların, araç ve gereçlerin temizliği oldukça önemlidir (Boersema vd., 2010).

8. SONUÇ

Sonuç olarak; bu derlemede yenidoğan buzağılarda ishale sebep olan bazı bakteriler hakkında bilgi verildi. Etiyolojileri, epidemiyolojileri, klinik belirtileri, tanıda kullanılan yöntemler, tedavi ve koruma yöntemi ele alındı. Buzağı ishallerinin Dünya'da ve ülkemizde oldukça yaygın görülmesi, etiyolojilerinin birden fazla olması bu etkenlere karşı alınacak önlemlerin çeşitliliğini de arttırmaktadır. İshallerin neden olduğu kayıpların ülke ekonomilerine ciddi zararlar verdiği gözönüne alınırsa gerekli önlemlerin annelerin aşılanması ile başlanarak buzağıların doğum sırası ve sonrası gerek bakım-besleme ve hijyenik koşulların sağlanması, gerekse hayvanların kolostrum alması, immun serum uygulamaları gibi koruyucu önlemlerin alınmasının gerekliliği önem göstermektedir. Ayrıca yetiştiricilerin de mutlaka bu konular ile bilinçlendirilmesi ve bilgilendirilmesi gereklidir.

9. KAYNAKLAR

1. Akyüz, E., Naseri, A., Erkılıç, E.E., Makav, M., Uzlu, E., Kırmızıgül, A.H., Gökce, G. (2017), ''Neonatal Buzağı İshalleri ve sepsis'', Kafkas Üniversitesi Fen Bilimleri Enstitüsü Dergisi, Cilt 10, Sayı 2, 181-191.

2. Albini, S., Brodard, I., Jaussi, A., Wollschlaeger, N., Frey, J., Miserez, R., Abril, C. (2008), ''Real-time Multiplex PCR Assays for Reliable Detection of Clostridium perfringens Toxin Genes in Animal Isolates'',Veterinary Microbiology 127, 179–18.

3. Altındiş, M. (2010), Hemşireler İçin Mikrobiyoloji, 1. Baskı 184- 186, Nobel Tıp Kitabevi, İstanbul.

4. Andrews, A.H., et al. (2008), ‘‘Bovine medicine: diseases and husbandry of cattle’’, 2008: John Wiley & Sons.

5. Baljer, G., Wieler, L. (1989), “Ätiologie, Pathogenese und immunprophylaxe der neonatalen Durchfallerkrankungen der Kälber, 5: 18-26.

6. Batzing, B.L. (2002), Microbiology an İntroduction, 1 th ed. Stamford, Brooks/ Cole Thomson Learning, 472- 476.

7. Baysal, B. (2004), Escherichia coli. İçinde: Cengiz T, Mısırlıgil A, Aydın M (editörler), Tıp ve Diş Hekimliğinde Genel ve Özel Mikrobiyoloji, 1. Baskı, Güneş Kitabevi, 454- 458, Ankara.

8. Bekar, M. (2003), Enterobacteriaceae Familyası Mikroorganizmalarının Genel Karakterleri ve Tanı Yöntemleri, Merkez Veteriner Kontrol ve Araştırma Enstitüsü Müdürlüğü, Yayın No:3, ETLİK - ANKARA

9. Boersema, S.J., Silva, J.C., Mee, J., Noordhuzien, J. (2010), ‘‘Infectious Calf Diarrhoea and Septicemia in Farm Health and Productivity Management of Dairy Young Stock’’, Netherland Wageningen Academic Publishers, ISBN: 978-90-8686-129-3 1st ed.

10. Doll, K. (2006), ‘‘Neuge Borenen Diarrhoe. İn: Innere Medizin und Chirurgie des Rindes’’, 5. Auflage. Verlag Parey, ISBN: 978-3-8304- 4169-4, Stuttgart, Deutschland, , p:561-586.

11. Erdem, B. (1999), “Enterobacteriaceae” Prof. Dr. Şemsettin Ustacelebi, Temel ve Klinik Mikrobiyoloji, 1. Baskı: sayfa 471-515, Guneş Kitabevi, Ankara.

12. Erdem, B. (1999), ‘‘ Enterobacteriaceae’’ İçinde: Ustaçelebi Ş, Mutlu G, İmir T, Cengiz T, Tümbay E, Mete Ö (editörler), Temel ve Klinik Mikrobiyoloji, 1. Baskı: sayfa 480- 485, Güneş Kitabevi, Ankara.

13. Feng, P., Weagant, S. and Grant M. (2007), ‘‘Enumeration of Escherichia coli and the Coliform Bacteria’’, In: Bacteriological Analytical Manual, 8th edition, chapter 4. http://www.cfsan.fda.gov.

14. Fitzgerald, C., Nachamkin, I., Murray, P., et al. (2007), ‘‘Campylobacter and Arcobacter, Manual of Clinical Microbiology’’, ASM Press, 9th Edition, , p: 933-946.

15. Fremont, A., Cornuejols, M.J., Couquet, C. (2004), ‘‘Enquete epidemiologique Sur Les Diarrhees Neonatales’’, Point Vét., 35, 20-23.

16. İset, Ş. (2015), ‘‘Çeşitli Gıda Örneklerinden İzole Edilen Salmonella ve Listeria monocytogenes Suşlarının Biyofilm Oluşturma Yeteneklerinin Araştırılması ve Elektron Mikroskobik Tekniklerle Değerlendirilmesi’’, Eskişehir Osmangazi Üniversitesi, Fen Bilimleri Enstitüsü, Lisansüstü Yönetmeliği Uyarınca Biyoteknoloji ve Biyogüvenlik Anabilim Dalı, Yüksek Lisans Tezi, Eskişehir.

17. İzgür, M. (2002), ‘‘Salmonella İnfeksiyonları’’, Kanatlı Hayvan Hastalıkları, Medisan Yayınevi, 41-53,Ankara.

18. Lorenz, I., Mee, J., Earley, B., More, S.J. (2011), ‘‘Calf health From Birth to Weaning. I. General Aspects of Disease Prevention’’, Irish Vet J, 64 (10), 1-8.

19. Martinez-Melendez, A., Camacho-Ortiz, A., Morfin-Otero, R., Maldonado-Garza, H.J., Vilareal-Trevino, L., Garza-Gonzalez, E. (2017), ‘‘Current Knowledge on the Laboratory Diagnosis of Clostridium difficile Infection’’, World J Gastroenterol, March, 7, 23(9), 1552-1567.

20. Nataro, J.P. and Kaper, J.B. (1998), ‘‘Diarrheagenic Escherichia coli’’, Clinical Microbiology Reviews, 11:142-201.

21. Özkan, C. and Akgül, Y. (2004), ‘‘Neonatal ishalli buzağılarda hematolojik, biyokimyasal ve elektrokardiyografik bulgular’’, **15**(1): p. 123-129.

22. Pıersımıonı, C., Bornıgı, A.S., Curzı, L., De Sıo, G. (1995), ‘‘Comparison of Two Selective Media and a Membrane Filter Technique for Iisolation of Campylobacter species from Diarrhoeal Stools’’, Eur. J Clin. microbiol and infect dis., 14: 539-542.

23. Radostits, O.M., Gay, C.C., Hinchcliff, K.W., Constable, P.D. (2008), Veterinary Medicine, 10th Edition. Edinburgh, London, New York, Oxford, Philadelphia, St Louis, Sydney, Toronto: Saunders Elsevier.

24. Rainey, F.A., Hollen, B.J., Small, A.M. (2015), Clostridium, Ed. William B. Whitman in Bergey's Manual of Systematics of Archaea and Bacteria, John Wiley & Sons, Inc., Sy. 1-122.

25. Sarıgüzel, D. (2005), ‘‘ Ankara’da Tüketime Sunulan Hindi Kıymalarında Clostridium perfringens’in Varlığı ve Elde Edilen İzolatlarda cpe Geninin Saptanması’’, Ankara Üniversitesi Sağlık Bilimleri Enstitüsü, Yüksek Lisans Tezi, Ankara.

26. Shivaprasad, H.L., Barrow, P.A. (2008), ‘‘Pullorum diSease and Fowl Typhoid. Diseases of Poultry’’, Blackwell Publishing, Iowa, 620-636.

27. Snodgrass, D.R., Terzolo, H.R., Sherwood, D., Campell, I., Menzies, J.D. (1986), ‘‘Aetiology of Diarrhoea in Young Calves’’, Vet Rec., 119; 31-34.

05-S-2019

LEPTOSPİROZİS'TE PATOLOJİK TANI

Yavuz Selim SAĞLAM, İsmail BOLAT*, Serkan YILDIRIM

Atatürk Üniversitesi Veteriner Fakültesi Patoloji Anabilim Dalı, Erzurum, TÜRKİYE
yssaglam@atauni.edu.tr, ismail.bolat@atauni.edu.tr, syildirim@atauni.edu.tr

ÖZET

Leptospirozis, patojen *Leptospira interrogans* serovarları tarafından oluşturulan zoonoz bir hastalıktır. Dünyada yaygın görülen hastalığın ülkemizde de insanlarda ve hayvanlarda görüldüğü rapor edilmiştir. Hastalık en fazla tropikal bölgelerde görülse de dünyada birçok yerde bildirilmiştir. Hastalıkta bulaşma hasta hayvanların idrarları ile direk temas veya idrarla kontamine olmuş maddeler ile olmaktadır. Hastalığın taşınmasında ise rodentler başta olmak üzere, köpekler, çiftlik hayvanları, diğer kemiriciler, yabani memeliler ve kediler rol oynarlar. Hastalık etkenleri vücuda girdikten sonra birçok doku ve organda Leptospira etkenlerinin toksik etkisi sonucu endotelyal hasarlara bağlı intravasküler koagülasyon ile karakterize bir vaskülitis gelişir. Bunun sonucunda fokal veya diffüz özellikte bir intersitisyel nefritis, nekrotik hepatitis, mastitis ve meningitis şekillenir. Ayrıca gebelerde abort, ölü veya erken doğuma neden olan hastalık önemli ekonomik kayıplara yol açmaktadır. Hastalarda gözlenen önemli klinik bulgular ise; hemolitik anemi, ikterus, hemoglobinüri, hematüri, lökositozis ve albuminüridir. Hastalıkta gözlenen bu klinik ve nekropsi bulguları diğer birçok hastalıkta da görülebilir olması laboratuvar tanıyı önemli kılmaktadır. Leptospirozis'in kesin tanısı etkenin saptanması ile konulmaktadır. Mikrobiyolojik tanı yöntemleri güvenilir olmakla birlikte, uygulanabilen tanı testlerinin her yerde bulunamaması, uzun zaman alması ve yorucu olması gibi bazı dezavantajları vardır. Bu sebeple Leptospirozis'in tanısında genellikle etkene karşı oluşan antikorların saptanması esaslı immünolojik tanı yöntemlerine başvurulmaktadır. Hastalığın hayvanlarda varlığı konusunda yapılan çalışmaların seroepidemiyolojik türdeki araştırmalar, insanlarda da çok az sayıda rapor edilen sporadik olgu sunumları olduğu gözlenmektedir.

Bu derlemede; leptospirozis hastalığının etiyoloji, patogenez, klinik, makroskobik ve mikroskobik bulguları tanımlanmış ve özellikle son yıllarda ortaya çıkan immunohistokimyasal ve moleküler tanı yöntemleri değerlendirilmiştir.

Anahtar Kelimeler: Leptospirozis, İmmunohistokimya, Nekropsi,

05-S-2019

PATHOLOGICAL DIAGNOSIS OF LEPTOSPIROSIS

Yavuz Selim SAĞLAM, İsmail BOLAT*, Serkan YILDIRIM

Atatürk Üniversitesi Veteriner Fakültesi Patoloji Anabilim Dalı, Erzurum, TÜRKİYE
yssaglam@atauni.edu.tr, ismail.bolat@atauni.edu.tr, syildirim@atauni.edu.tr

ABSTRACT

Leptospirosis is a zoonotic disease caused by pathogen Leptospira interrogans serovars. It is reported that the most common disease in the world is seen in humans and animals in our country as well. Although the disease occurs most in tropical regions, it has been reported in many places around the world.

Disease transmission occurs through direct contact with the urine of sick animals or with substances contaminated with urine. In the transport of the disease, mainly rodents, dogs, livestock, other rodents, wild mammals and cats play a role. Disease agents after entering the body, as a result of toxic effects of leptospira agents many tissues and organs a vasculitis characterized by intravascular coagulation due to endothelial damage. As a result, a focal or diffuse interstitial nephritis, necrotic hepatitis, mastitis and meningitis are formed. In addition, abortus, stillbirth or premature birth in pregnant women cause significant economic losses. Important clinical findings observed in patients; hemolytic anemia, icterus, hemoglobinuria, hematuria, leukocytosis and albuminuria. The clinical and necropsy findings observed in many other diseases make laboratory diagnosis important.

The definitive diagnosis of leptospirosis is made by determining the causative agent. Although microbiological diagnostic methods are reliable, there are some disadvantages such as the fact that diagnostic tests cannot be found everywhere, take a long time and be exhausting. Therefore, in the diagnosis of Leptospirosis, based on the detection of antibodies against the causative agent, immunological diagnostic methods are used. It is observed that the studies on the presence of the disease in animals have been seroepidemiological studies and sporadic case reports have been reported in humans.

In this review; etiology, pathogenesis, clinical, macroscopic and microscopic findings of leptospirosis have been described and immunohistochemical and molecular diagnostic methods have been evaluated especially in recent years.

Keywords: Leptospirosis, Immunohistochemistry, Necropsy

1.GİRİŞ

Leptospirozis, patojen *Leptospira interrogans* serovarları tarafından oluşturulan zoonoz bir hastalıktır. Dünyada yaygın görülen hastalığın ülkemizde de insanlarda ve hayvanlarda görüldüğü rapor edilmiştir. Hastalık en fazla tropikal bölgelerde görülse de dünyada birçok yerde bildirilmiştir (Levett, 2001; Costa vd., 2015).
Hastalık dünyada ilk kez 1745 yılında Minorka adasında görülmüş olup sarılık bulgularının varlığıyla dikkat çekmiş ancak kesin tanısı konulamamıştır (Onul, 1980). Adolf Weil 1886 yılında insanlarda titreme, ateş, hepatomegali ve splenomegali, nefritis, dokularda hemoraji ve sarılık bulguları ile seyreden 4 olgu bildirmiştir (Onul, 1980). Daha sonra 1907 yılında Stimson sarı humma hastalığı esnasında ölmüş olan bir hastanın böbreğinden ilk kez leptospira spiroketlerini tespit etmiş (Levett, 2005), 1918 senesinde de Noguchi bu etken için ince spiraller manasına gelen "Leptospira" terimini kullanmıştır (Rao vd., 2003). Ülkemizde ise 1915 yılında Nüzhet ve Reşat Rıza tarafından ilk olgular bildirilmiştir (Reşat, 1915).

2.ETİYOLOJİ

Leptospiraceae veya *Spirochaetales* ailesinde bulunun leptospiralar (spiroketler) yaklaşık olarak 0.1 mm çapında olup, 6-20 mm uzunluğunda, gram(-), kapsülsüz, sporsuz, aerobik özellikte ve oda ısısında üreyebilen bakterilerdir (25-30^{0}C) (Faine, 1994; Arda vd., 1992). Üremeleri için ortamda kan veya serum (Faine ve Organization, 1982; Goldstein, 2010; Meeyam vd., 2006), B_1 ve B_{12} vitaminleri ile enerji ihtiyaçları için uzun zincirli yağ asitlerinin oksidasyonuna ihtiyaç duyarlarken, enerji kaynağı olarak aminoasit ve karbonhidratları tüketmezler. Leptospiralar kısa eksenleri boyunca ortadan ikiye bölünerek çoğalırlar (Arda, 1992) ve üremeleri için optimum pH: 7.2-7.6 arasında olmalıdır (Brooks vd., 2001; Rao vd., 2003).
Leptospiralar serolojik olarak, heterojen ve fazla miktarda leptospira suşundan meydana gelir. Leptospiraların temel iki büyük yapı içerisinde bulundukları tespit edilmiştir. Bunlardan ilki saprofik olan ve hastalığa sebep olmayan *biflexia*, ikincisi ise patojenik olan *interrogans'*tır. Bunların ikisinde de antijenik ayrılıklar bulunan serotipler (serovarlar) mevcuttur ve ortak antijen taşıyan tipleri ise serogrup olarak isimlendirilirler (Brooks vd., 2001).

3.EPİZOOTİYOLOJİ

Leptospira etkenleri yeryüzünde yaygındır ve iklim farklılıkları, toprak yapısı ve hastalık kaynağı olan hayvan türlerinin çeşitliliği bölgeler arasında farklılıklar göstermesine rağmen yapılan deniz taşımacılığı ile hastalığın en önemli taşıyıcısı olan fareler bu farklılığı ortadan kaldırmışlardır (Crawley, 2000; Kelley, 2004; Geisen vd., 2007, Meeyam vd., 2006).
Gelişmekte olan ülkelerde hem endemik hem de epidemik olarak gözlenebilir. Leptospira suşlarının asıl rezervuarları rodentler olup köpekler, çiftlik hayvanları, diğer kemiriciler, yabani memeliler ve kediler hastalığı taşınmasında rol oynarlar (Crawley, 2000).
Hastalığı geçiren ve asemptomatik hastalıklı hayvanlar, leptospira etkenlerini uzun süre çevreye yayarlar. Yayılan bu etkenler özellikle su birikintilerinde canlılığını korur ve bulaşmada önemli bir rol oynarlar (Erer vd., 2013). Hastalık etkenleri ile kontamine olan yiyecekler, atık fötüslar ve enfekte uterus sıvıları ile plasenta veya amniyotik sıvıların da hastalığın bulaşmasında önemi büyüktür (Brooks vd., 2001; Levett, 2005).
Hastalığa en fazla yakalanma yönünden, tarımda ıslak topraklarla çalışanlar, veteriner hekimler, avcılar, madenciler, kasaplar, lağım ve kanal işleriyle uğraşanlar, sokak temizlikçileri ve endemik bölgelerde bulunan askerler risk grupları arasında yer almaktadır (Goldstein, 2010; Özdemir, 1998).
Ülkemizde leptospirozis insidensinin bildirildiği çok fazla çalışma mevcut değildir. Pirinç ekimi yapılan Çukurova bölgesi, Bursa Karacabey harası ve Karadeniz ve Doğu Anadolu Bölgesi enfeksiyonun çok yaygın olduğu saptanmıştır. İnsanlarda yapılan seroepidemiyolojik çalışmalarda %2-12 oranında hastalık saptanmıştır (Saltoğlu, 2003).
Sünbül ve ark. (2001) Çarşamba ve Bafra deniz kıyısında bulunan 59 adet fare böbrek ve beyin dokularında PCR yöntemi ile böbreklerde %27.1 beyinde %16.9 ve MAT ile serumda %8.4 oranında pozitiflik bulmuşlardır(Sunbul vd., 2001).
Temur ve Sağlam (2003) İmmunohistokimya yöntemi ile yapmış oldukları çalışmada abort sığır fötüslerinde lesptospirozisin varlığına incelenen 33 sığır aborte fötüsün 8'inde (%24.24) rastlamışlar (Temur ve Sağlam, 2003), 2008'de yaptıkları diğer bir çalışmada ise doğal olarak enfekte 108 koyun abort fötüsünun 19'unda (%17) pozitiflik tespit etmişlerdir (Sağlam vd., 2003).

4.PATOGENEZ

Deri ve mukozalardaki yaralardan vücuda giren hastalık etkenleri, 3-7 günlük bir inkübasyon (2-12 gün) periyodunun ardından kan yoluyla vücuda yayılır ve septisemiye neden olurlar(leptospiraemia) (Brown vd., 1996; Rao vd., 2003). Bu aşamada etkenlerden salgılanan sfingomiyelinaz hemolizin (leptolizin) (Crawley, 2000) enzimi vasıtasıyla eritrositler hemolize olur. Dirençsiz hayvanlar bu aşamada septisemiye bağlı olarak birkaç gün içinde ölebilirler. Hastalığın ilerlediği durumlarda ise vaskülitis oluşur (Erer vd., 2013; Meeyam vd., 2006) ve hastalıkta gözlenen patolojik bulgular, oluşan bu vaskülitis tablosundan sonra ortaya çıkmaktadır (Turhan ve Ardıç, 2004). Etkenler kan yoluyla; böbrek, karaciğer ve gebe uterusa (gebe uterusa gelen etkenler, hemolitik anemi sonucunda oluşan anoksiye bağlı plasenta da şekillenen nekrozlardan fötüsa gelir ve fötüsü enfekte ederek, fötüsta septisemi ve anoksi oluşturarak ölümüne neden olurlar) yerleşim gösterirler (Erer vd., 2013).

5.SEMPTOMLAR

Enfeksiyonda karaciğer yetmezliği, pıhtılaşma bozuklukları ve trombositopeni şekillenebilir ve bunun sonucunda böbrek, karaciğer, akciğer ve böbrek üstü bezinde kanamalar gözlenebilir (Turhan ve Ardıç, 2004).
Hastalık sonrası şekillenen bu patolojik bulgular, etkenin virülensine, serovarına, miktarına ve konakta oluşan immun yanıta göre farklılıklar gösterebilir (Klaasen vd., 2003; Brown vd., 1996). Hastalık semptom göstermeden seyredebileceği gibi ikterusla beraber oluşan ciddi hepatorenal (Weil Hastalığı) lezyonlara da sebep olabilmektedir (Rao vd., 2003). Evcil hayvanlarda, akut veya uzun süren hastalıklar sonucunda süt veriminde azalma, abortus, infertilite ve ölümlere sebep olduğu için ekonomik anlamda ciddi kayıplara yol açmaktadır (Turhan ve Ardıç, 2004).
İnsanlarda hastalık gözlenen klinik bulguların özelliğine göre başlıca 2 formda seyreder;

1) Anikterik leptospirozis; hastalığın en yaygın şeklidir. %85-90 oranında hastalıkta lezyon gözlenmez ve mortalite çok azdır (Rojas vd., 2010). Hastalığın bu formuda kendi arasında 2 faza ayrılır (Turhan ve Ardıç, 2004).
a) Septisemik yada akut faz; ilk faz olmakla beraber yaklaşık 4-9 gün sürer. Bu dönemde etkenler kanda ve BOS' ta görülebilirler. Bu dönemde IgM'nin artmasıyla etken kandan kaybolur ve ateş düşer (Turhan ve Ardıç, 2004).
b) İmmunojenik faz; yaklaşık olarak 4-30 gün sürer. Bu dönemin en önemli özelliği vücutta antikor üretimi ve etkenin idrarla dışarı atılmasıdır. Oluşan menenjeal irritasyon sonucunda; iridosiklit, optik nörit veya ensefalomyleit, periferik nöropati gibi sinirsel bulguların yanı sıra gebe hayvanlarda abort gözlenmektedir (Turhan ve Ardıç, 2004).

2) İkterik form (Weil Hastalığı); bu dönem özellikle insanlarda akut ve bulaşıcı bir hepato-nefrit olarak tanımlanır. Weil hastalığına *L. icterrohaemorrhagiae, L. copenhagi* gibi etkenler daha çok neden olurken diğer serovarlarda bu hastalığa neden olabilmektedir. Bu hastalık ani olarak başlar ve vücut ısısı titreme ile artış gösterir. Baş ağrısı, bulantı, kusma, hiperestezi, fotofobi, kısmi olarak bradikardi ve konjuktival hiperemi gözlenir. Bunlar dışında, epistaksis, peteşi, purpura, ekimoz gibi hemorajik lezyonlarda oluşabilir. Etken akciğerlere de gitmiş ise öksürük ve göğüs ağrısı da gözlenebilir. Bazı durumlarda hepatomegali, lenfoadenopati ve sarılık oluşabilir. Akut sarılık meydana gelen hayvanda, serum transaminaz seviyesinde orta derecede bir artış olmuşken, kreatinin fosfokinaz seviyesinde ciddi bir artış olması, bu hastalığı diğer akut hepatitlerden ayırt etmede önemli bir kriter olmuştur. Bu dönemde mortalite oranı%5-10 civarındadır (Adler ve Moctezuma, 2010; Brown vd., 1996; Levett, 2005; Rao vd., 2003).

Hayvanlarda Leptospirozisin Klinik Belirtileri

Hastalık sığırlarda 2 formda seyreder;
1- Akut septisemik form
2- Kronik nefritik form

1) Akut Septisemik Form

Bu formda ki ilk görülen lezyon hemoglobinüridir. İdrar koyu kırmızı renktedir. Bazı olgularda böbreklerde oluşan hemorajiye bağlı olarak hematüri de oluşabilir. Vücut ısısında artış, anemi ve ikterus oluşur. Süt veren ineklerde sütler kanlı ve kırmızı renkte olabilir. Gebeliğin ikinci döneminden itibaren her dönemde abortlar meydana gelebilir. Yavru genelde ölü olarak atılsa da bazen canlı doğabilir ancak çok fazla yaşayamaz. Hastalığın bu formunda hayvan kısa süre içerisinde (1-7) ölür. Hastalıktan iyileşenler ise etkeni yaklaşık 2 ay etrafa saçarlar.

2) Kronik Nefritik Form

Genellikle akut septisemik formu atlatan hayvanlarda ortaya çıkar. Bu dönemde özellikle böbrekler etkilenirken diğer organlarda çok fazla belirti gözlenmez (Crawley, 2000; Erer vd., 2013; Levett, 2001; Sağlam vd., 2008; Yener vd., 2016).

Nekropsi Bulguları;

Kadavrada sarılığa bağlı olarak renk değişimi, şiddetli bir anemi, seröz membranlarda ve subcutiste fazlaca ekimotik kanamalar, akut bir septisemi, akciğerler solgun ve ödemli, karaciğer büyümüş, kıvamı kaybolmuş, rengi değişmiştir ve yer yer kanama odakları mevcuttur. Hastalığın akut döneminde böbrekler şişkin ve koyu siyah renktedir. Hastalığın kronik formunda böbreklerde küçük boz beyaz renkte beneklenmelere rastlanırken, diğer organlar etkilenmediği için lezyonlara rastlanılmaz. Abort olmuş yavruda, karın ve göğüs bölgelerinde subkutiste, yaygın ödem ve kanamalara rastlanılır. Karın ve göğüs boşluğu içerisinde kanlı seröz bir eksudat bulunur. Karaciğer büyümüş, sarı renkte ve kıvamını kaybetmiştir. Böbrekler büyümüş ve üzerinde nefritise bağlı nekrotik odaklar bulunur (Crawley, 2000; Dupont vd., 1997; Hazıroğlu ve Milli, 2001; Turhan ve Ardıç, 2004; Yener vd., 2016).

Mikroskobik Bulgular;

Hastalığın akut formunda görülen mikroskobik bulgular bu hastalık için spesifik değildir. Karaciğerde; sentrolobüler fokal nekrozlar vardır. Bu nekrozlar çoğunlukla periasiner olup şiddetli anemi sonucu oluşan anoksiye bağlı şekillenir. Glisson üçgeninde mononükleer hücre infiltrasyonu, remark kordonlarında bozulma (dissosiasyon) gözlenir. Kupffer hücreleri hiperplastik olup fazla miktarda hemosiderin içerir. Böbreklerde tubulus epitellerinde dejenerasyon (hidropik dejenerasyon) ve nekroz, tubulus lümenlerinde albüminüri ve hemoglobinüriye bağlı olarak hiyalin silindirleri, intersitisyel dokuda ödem, diffuz plazma hücreleri ve lenfosit infiltrasyonu gözlenir. Kronik durumlarda intersitisyel nefritis vardır. Yine kronik olgularda fokal intersitisyel sklerozis, bowman kapsülünde ve bazal membranda kalınlaşma gözlenir. Akciğerler ödemli ve bazı alveoller ve septumlardaki lenf damarlarının içerisinde fibrin bulunur. Akciğerde interalveoller kapiller damarlar şiddetli hiperemiktir. Özellikle plöra altında ve alveol lümenlerinde şiddetli kanama ve ödem vardır. Bu alanlarda nötrofil lökositleri ve makrofajlara rastlanılır. Alveol duvarlarında yıkımlanmalar gözlenir. Beyinde meningitis ve memede mastitis görülebilir (Hazıroğlu ve Milli, 2001; Sağlam vd., 2003; Turhan ve Ardıç, 2004; Yener vd., 2016). İskelet kaslarında nekroz gözlenir (Turhan ve Ardıç, 2004). Uterusta özellikle endometrial katmanda, yapısal hatta bozulma, epitelde dejenerasyon ve nekroz, ayrıca yaygın mononükleer hücre infiltrasyonları oluşur (Wang vd., 2014). Hastalığın akut döneminde ölmüş hayvanın böbrek tubüllerinde ve karaciğer hücrelerinde özel boyalarla etken görülebilir (Yener vd., 2016).

6.TANI

Hastalığın ölümlere neden olması, abortlar yapması ve süt verimini etkilemesi sonucunda ekonomik kayıpların önüne geçmesi adına hastalığın erken tanısı oldukça önem arz eder (Arda vd., 1992).

Klinik Tanı

Hastalık için bildirilen semptomları gösteren olgularda, klinik bulgulara göre hastalığa yakın bir tanı konulabilir ise de, hastalığın bulgularının birçoğunun diğer hastalık bulgularına benzemesi nedeniyle klinik bulgular ile tanı oldukça zordur (Jones vd., 1997)

Patolojik tanı

Nekropsi bulguları tanı için yeterli değildir. Ve böbrek ve karaciğer de gözlenen karakteristik bulgular hastalık için patognomonik sayılmamalıdır. Bunun için histopatolojik incelmelerde gümüşleme yöntemi ve immunohistokimyasal yöntemler kullanılarak kesin tanıya ulaşılabilir (Hazıroğlu ve Milli 2001; Sehgal vd., 1999).

Labaratuvar Muayeneleri

Laboratuvar incelemeleri için, böbrek ve karaciğerden alınan doku örnekleri ile idrar, kan, serum ve serebrospinal sıvı gönderilir (Levett, 2005; Goldstein, 2010) ve bu örnekler üzerinde bakteriyoskobi, kültür, serolojik testler, Polimeraz Zincir Reaksiyonu (PCR), ELISA gibi testler ile deney hayvanları inokülasyonları, histopatolojik ve immunohistokimyasal gibi yöntemlerle incelemeler yapılarak tanı konulabilir (Bilgehan, 2004; Rojas vd., 2010; Sehgal vd., 1999; Songer ve Posst 2012; Sykes vd., 2010).

Ayırıcı Tanı: Leptospirozun ayırıcı tanısında bakteriyel menenjitler, viral hepatitler, influenza, hantavirus infeksiyonu, sarı humma, dang humması, lejyoner hastalığı, toksik şok sendromu ve Kırım-Kongo hemorajik humması gibi hastalıklar da göz önünde bulundurulmalıdır (Jones ve Opal, 2003).

7.TEDAVİ

Leptospiroz teşhisi konduktan sonra infeksiyon böbrek ve karaciğerde ağır bozukluklar yapmadan, tedaviye başlanmalıdır. Septisemi döneminde antibiyotiklerle başlanan tedavi genellikle iyi sonuçlar verir. Eğer hemolitik anemi başlamışsa tedavi güçleşebilir (Schaer, 2006; Songer ve Posst, 2012). Antibiyotik tedavisinde penisilin veya tetrasiklin seçilmelidir (Jones ve Opal, 2003).
Prognoz; hepatorenal hastalıkta (weil hastalığı) mortalite oranı yaş, sarılık ve trombositopeni düzeyi ile yakından ilişkilidir. Sarılık gözlenen vakalarda genç yaştaki hayvanlarda mortalite oranı %5 iken, erişkin yaşlı hayvanlarda bu oran %30'lara kadar çıkmaktadır. Bu hastalıkta ölümün en önemli nedeni ise böbrek yetmezliğidir (Arıtürk, 1991).

8.KORUNMA

Leptosirozisten tamamen korunmak için genel hijyen kuralları uygulanır (Schaer, 2006; Songer ve Posst, 2012; Sykes vd., 2010). Çiftliklerde dışardan satın alınan hayvanlar donanımlı bir kontrolden geçirilmelidir. Çiftlik etrafında enfeksiyon kaynağı olabilecek mikroorganizma ve rodentlerle mücadele edilmelidir ve çiftlikten uzak tutulmalıdır. Merada varsa bataklık ve su birikintileri kurutulmalı ve drenaja sağlanmalıdır. Çoban köpeklerinin kontrolü yapılmalıdır, varsa hasta olanlar sürüden ayrılıp tedaviye alınmalıdır. Çiftliklerde her 6 ayda bir testler yapılmalıdır. Enfeksiyon kaynağı olabilecek aborte fötus, uterus akıntıları, sütler ve kadavralar yakılmalı ve gömülerek imha edilmelidir (Arda vd., 1992). Aşılama ile hayvanlarda yaklaşık olarak 6 ay ile 1 yıl arası bağışıklık sağlamaktadır Cansız aşılar ile aşılanmış ileri dönem gebe hayvanlar yavrularına kolostrumla pasif bağışıklık aktardığı da bildirilmiştir. Aşılamada sadece sağlam hayvanlar aşılanmalıdır (Özyıldız, 2006).

9. SONUÇ

Dünyada ve ülkemizde oldukça yaygın bir hastalık olan leptospirozis, genellikle subklinik bir seyir göstermesi, teşhisinin zor olması ve zoonoz bir hastalık olması gibi nedenlerle önemli hastalıklar arasında yer almaktadır. Birçok hayvan türünde ve insanlarda görülebilen bu hastalıkta erken teşhis ve korunma önem arz etmektedir. Bu sebeple korunma adına hem hayvanlara hem de insanlara hastalığın yaygın görüldüğü yerlerde aşılama yapılması oldukça önemlidir.

Bu derleme ile Leptospirozis hastalığı hakkında genel bir bilgi verilmesi amaçlanmıştır.

10. KAYNAKLAR

1. Adler, B. and de la Peña Moctezuma A. (2010), "Leptospira and leptospirosis", Veterinary microbiology, 140(3-4): 287-296.
2. Arda, M., Minbay, A., Leloğlu, N., Aydın, N., Akay, Ö. (1992), "Sarmal Biçimli Mikroorganizma Enfeksiyonları, Leptospirozis", In: Özel mikrobiyoloji. Ed.: Mustafa Arda, Atatürk Üniversitesi Basımevi Erzurum, P.:437-462
3. Arıtürk S. (1991), "Leptospirozis", Ed.: Berk AÖ, Koçar DH. GATA Basımevi, ANKARA, P.:349
4. Bilgehan, H. (2004), Klinik Mikrobiyolojik Tanı. Barış Yayınları Fakülteler Kitabevi, İzmir.
5. Brooks, G. F., Butel, J. S., & Morse, S. A. (2001), Jawetz, Melnick and Adelberg's Medical Microbiology, (22ndedn.).
6. Brown, C. A., Roberts, A. W., Miller, M., Davis, D., Brown, S. A.,. Bolin, C. A, Jarecki-Black, J., Greene, C. and Miller-Liebl, D. (1996), "Leptospira interrogans serovar grippotyphosa infection in dogs", Journal of the American Veterinary Medical Association, 209(7): 1265-1267.
7. Costa, F., Hagan, J. E., Calcagno, J., Kane, M., Torgerson, P., Martinez-Silveira, M. S., Stein, C., Abela-Ridder, B.and Ko, A. I. (2015), "Global morbidity and mortality of leptospirosis: a systematic review", PLoS neglected tropical diseases, 9(9): e0003898.
8. Crawley, E. (2000), "Leptospirosis. In: Gates RH, ed. Infectious Diseases Secrets", Hanley & Belfus: 340-342.
9. Dupont, H., D. Dupont-Perdrizet, J. L. Perie, S. Zehner-Hansen, B. Jarrige and J. B. Daijardin (1997), "Leptospirosis: prognostic factors associated with mortality", Clinical infectious Diseases, 25(3): 720-724.

10. Erer, H., Çiftçi, M. K., Ortatatlı, M., Hatipoğlu, F., Özdemir, Ö. (2013), Veteriner Sistemik Patoloji Ders Notları, KONYA, P.: 269.

11. Faine, S. (1994), ”Leptospira and leptospirosis”, CRC Press Inc.

12. Faine, S. and Organization, W. H. (1982), "Guidelines for the control of leptospirosis".

13. Geisen, V., Stengel, C., Brem, S., Müller, W., Greene, C. and Hartmann, K. (2007), "Canine leptospirosis infections–clinical signs and outcome with different suspected Leptospira serogroups (42 cases)", Journal of Small Animal Practice, 48(6): 324-328.

14. Goldstein, R. E. (2010), "Canine leptospirosis", Veterinary Clinics: Small Animal Practice, 40(6): 1091-1101.

15. Haziroğlu, R., Milli, Ü.H. (2001), Veteriner Patoloji. Tamer Matbaacılık, ANKARA. Volume: I. Cilt 2. Baskı, P.: 184-190

16. Jones, R.C, Opal, S.M. (2003), “Leptospirosis. In: PDxMD Infectious Diseases”, Elsevier Science, Philadelphia, Volume:1, P.:297-322

17. JONES, T.C., HUNT, R.D., KING, N.W. (1997), Veterinary Pathology. Sixth ed. Lippincott Wilkins, P.: 467-469

18. Kelley, PW. (2004), Leptospira, “Gorbach SL, Bartlett JG, Blacklow NR: Infectious Diseases, 3. baskı” s.1832-1836, W.B. Saunders Company, Philadelphia.

19. Klaasen, H., Molkenboer, M., Vrijenhoek, M.and Kaashoek, M. (2003), "Duration of immunity in dogs vaccinated against leptospirosis with a bivalent inactivated vaccine", Veterinary microbiology, 95(1-2): 121-132.

20. Levett, P. (2001), "Leptospirosis", Clin Microbiol Rev, 14: 296-326.

21. Levett, P. (2005), "Leptospirosis. In: Mandell GL, Bennett JE, Dolin R eds. Mandell, Douglas, and Bennett’s Principles and Practice of Infectious Diseases", Elsevier Churchill Livingstone, 6: 2789-2795.

22. Meeyam, T., Tablerk, P., Petchanok, B., Pichpol, D. and Padungtod, P. (2006), "Seroprevalence and risk factors associated with leptospirosis in dogs", Southeast Asian Journal of Tropical Medicine and Public Health, 37(1): 148.

23. Onul, B. (1980), Weil Hastalığı. İnfeksiyon Hastalıkları Kitabı, 6. Baskı, Ankara: Ankara Üniversitesi Yayınları.

24. Özdemir, V. (1998), Köpek serumlarının Leptospiroz yönünden mikroskobik aglütinasyon testi ve ELISA ile incelenmesi, Doktora Tezi, Ankara.

25. Özyıldız, Z. (2006), Hamsterlerde Deneysel Leptospirozis’te Patolojik İncelemeler, Ankara Üniversitesi Sağlık Bilimleri Enstitüsü Patoloji Anabilim Dalı, Doktora Tezi

26. Rao, R. S., Gupta, N., Bhalla, P. and Agarwal, S. (2003), "Leptospirosis in India and the rest of the world", Brazilian Journal of Infectious Diseases, 7(3): 178-193.

27. Reşat, R. (1915), “Weil Hastalığı”, Ceride-i Tıb Ask.

28. Rojas, P., Monahan, A., Schuller, S., Miller, I., Markey, B. and Nally, J. (2010), "Detection and quantification of leptospires in urine of dogs: a maintenance host for the zoonotic disease leptospirosis", European journal of clinical microbiology & infectious diseases 29(10): 1305-1309.

29. Saglam, Y.S., Yener, Z., Temur, A.and Yalcin, E. (2008), "Immunohistochemical detection of leptospiral antigens in cases of naturally occurring abortions in sheep", Small Ruminant Research, 74(1-3): 119-122.

30. Saglam, Y.S., Temur, A., Aslan, A. (2003), “Detection of leptospira antigensin kidney and liver of cattle”, Dtsch. Tierarzti. Wschr., 110: 75-77

31. Saltoğlu, N. (2003), Leptospira İnfeksiyonları, Türkiye ve dünyada durum. XI. Türk Klinik Mikrobiyoloji ve İnfeksiyon Hastalıkları Kongresi (KLİMİK 2003) Program Kitabı, İstanbul.

32. Schaer, M. (2006), Kedi ve Köpeklerin Klinik Hekimliği, Nobel Tıp Kitabevi, İSTANBUL, P: 74
33. Sehgal, S.C., Vijayachari, P., Sharma, R.K. (1999), Laboratory Diagnosis of Leptospirosis. Regional Medical Research Centre Press, Port Blair.
34. Songer, J.G., Posst, K.W. (2012), Veteriner Hekimlik Mikrobiyolojsi. Nobel Tıp Kitabevleri, İstanbul.
35. Sunbul, M., Esen, S., Leblebicioglu, H., Hokelek, M., Pekbay, A.and Eroglu, C. (2001), "Rattus norvegicus acting as reservoir of Leptospira interrogans in the Middle Black Sea region of TURKEY as evidenced by PCR and presence of serum antibodies to Leptospira strain", Scandinavian journal of infectious diseases, 33(12): 896-898.
36. Sykes, J.E., Hartmann, K., Lunn, K.F., Moore, G.E., Stoddard, R.A., Goldstein, R.E. (2010), ACVIM Consensus Statement. Small Animal Consensus Statement on Leptospirosis: Diagnosis, Epidemiology, Treatment, and Prevention.
37. Temur, A. and Sağlam, Y.S. (2003), "Immunoperoxidase studies on leptospirosis in bovine abortion", Turkish Journal of Veterinary and Animal Sciences, 27(4): 917-921.
38. Turhan, V. and M. Hatipoğlu (2012), "Leptospiroz:"Yeni fark edilen eski bir enfeksiyon hastalığı", Journal of Experimental and Clinical Medicine, 29(3s)
39. Turhan, V., Ardiç, N. (2004). "Leptospiroz (LEPTOSPIROSIS)", Turkiye Klinikleri J Microbiol-Infec, 3: 107-115.
40. Wang, W., Gao, X., Guo, M., Zhang, W., Song, X., Wang, T., Zhang, Z., Jiang, H., Cao, Y., Zhang, N. (2014), "Leptospira interrogans induces uterine inflammatory responses and abnormal expression of extracellular matrix proteins in dogs", Microbial pathogenesis, 75, 1-6.
41. Yener, Z., Uyar, A., Yaman, T, Keleş, Ö.F. (2016). Veteriner Özel Patoloji, Matus Basımevi, ANKARA, Volume:1, P:211.

06-S-2019

BİR KÖPEKTE DEV HÜCRELİ TÜMÖR OLGUSU

Kübra Asena TERİM KAPAKİN[1], İsmail BOLAT[1*], Mümin Gökhan ŞENOCAK[2]

[1]Atatürk Üniversitesi Veteriner Fakültesi, Patoloji Anabilim Dalı Ezurum, TÜRKİYE
kbraterim@gmail.com , ismail.bolat@atauni.edu.tr
[2]Atatürk Üniversitesi Veteriner Fakültesi Cerrahi Anabilim Dalı Erzurum, TÜRKİYE
mgsenocak@atauni.edu.tr

ÖZET

Bu çalışmada 4 yaşlı, erkek, melez bir köpekte gözlenen dev hücreli tümör olgusu tanımlandı. Çalışmanın materyalini, Atatürk Üniversitesi Veteriner Fakültesi Cerrahi Anabilim Dalına getirilen, melez ırkı, 4 yaşlı, erkek, sokak köpeği oluşturdu. Klinik olarak, iştahsızlık, durgunluk, zayıflama şikayeti mevcuttu. Yapılan makroskobik muayenede, hayvanın frontal bölgesinde kasın alt kısmına lokalize olan ve dışarıya doğru taşkın, yüzeyi pürüzlü, kolay ufalanabilir, 3x3x1 cm boyutlarında, merkezi gülgüni pembe renkte, kenarları kanamalı, bir kitle dikkati çekti. Cerrahi operasyonla alınarak patoloji anabilim dalına gönderilen kitle, %10'luk tamponlu formaldehit içinde tespit edilerek rutin doku takibine alındı ve parafine bloklandı. Parafin bloklardan 5 mikron kalınlığında kesitler alınarak hematoksilen eozin boyası boyanarak ışık mikroskobunda incelendi. Histopatolojik incelemede; büyük, yuvarlak, oval çekirdekli, belirgin çekirdekçikli, neoplastik hücreler gözlendi. Aynı zamanda tümöral dokunun periferinde oval ve poligonal yapıda çok çekirdekli dev hücreler görüldü. Ayrıca damarların oldukça hiperemik olduğu ve lezyonlu bölgenin çevresinde yer yer kanamalar ve mononükleer hücre infiltrasyonu fark edildi. Az sayıda mitotik figüre de rastlanıldı. Dev hücreli tümör köpeklerde nadir gözlenmekle birlikte herhangi bir ırk spesifitisi yoktur. Bu vakada melez ırkı bir köpekte dev hücreli tümör olgusu histopatolojik olarak tanımlanmıştır.

Anahtar Kelimeler: Dev Hücre Tümörü, Histopatoloji, Köpek

06-S-2019

A CASE OF GIANT CELL TUMOR IN A DOG

Kubra Asena TERIM KAPAKIN[1], Ismail BOLAT[1*], Mumin Gokhan SENOCAK[2]

[1]Atatürk University Faculty of Veterinary Medicine, Department of Pathology, Erzurum, TURKEY
kbraterim@gmail.com, ismail.bolat@atauni.edu.tr
[2]Ataturk University Faculty of Veterinary Medicine Department of Surgery, Erzurum, TURKEY
mgsenocak@atauni.edu.tr

ABSTRACT

In this study, a case of giant cell tumor in a 4 year old male hybrid dog was described. The material of the study was a mixed breed, 4 years old, male, stray dog brought to Atatürk University Faculty of Veterinary Surgery Department. Clinically, there are complaints of loss of appetite, stagnation, slimming. In the macroscopic examination, a mass of 3x3x1 cm, having a rough, easily friable surface, center rose pink, hemorrhagic edges, localized to the lower part of the muscle in the frontal region of the animal was observed. The mass, which was surgically removed and sent to the pathology department, was detected in 10% buffered formaldehyde and taken into routine tissue follow-up and paraffin-blocked. 5 micron thick sections were taken from paraffin blocks and stained with hematoxylin eosin stain and examined under light microscope. Histopathological examination; large, round, oval nuclei, prominent nucleoli, neoplastic cells were observed. Also, oval and polygonal multinucleated giant cells were seen in the periphery of the tumor. We also noticed that the vessels were highly hyperemic and there were occasional bleeding and mononuclear cell infiltration around the lesion area. A few mitotic figures were also found. Giant cell tumors are rare in dogs and have no race specificity. In this case, a giant cell tumor in a crossbred dog was described histopathologically.

Keywords: Dog, Giant Cell Tumor, Histopathology

1. GİRİŞ

Osteoklast benzeri dev hücre tümörü (OGCT), kemiğin dev hücreli tümörüne benzeyen, iskelet sistemi dışında oluşan, insan ve hayvanlarda nadir gözlenen bir tümördür (Hazıroğlu vd., 2005). Bu tümörler birbirine benzemeyen hücrelerin oluşturduğu, çok çekirdekli dev hücrelerinin etrafında, prolifere mononükleer ya da stromal hücrelerin birleşmesine bağlı olarak oluşan bir tümördür (Carnesale, 1987; Murray, 1983). Yumuşak dokularda meydana gelen dev hücre tümörü olgusunu ilk kez 1972 yılında Salm ve Sisson bildirmişlerdir. OGCT her ne kadar bening karakterde olsa da bazen agresif seyir göstermesi ve nüks etme özelliğinin olmasından dolayı malign karakterde gösterebilmektedir. (Chand vd., 2006).
Yapılan çalışmalarda köpek, kedi ve atlarda yumuşak dokularda (fasia, tendo, kas gibi), (Ford vd., 1975; Hamir, 1989; Sieinski, 1990) uterus (Özsoy ve Kul, 2018) ve böbrekte (Hazıroğlu vd., 2005) nadiren de kemiklerde dev hücre tümörü görüldüğü bildirilmiştir (Thompson ve Pool, 2002).
Bu vaka takdimi ile köpeklerde nadir gözlenen frontal bölgede lokalize olan osteoklast benzeri dev hücre tümörünün histopatolojik tanımlanması amaçlanmıştır.

2. MATERYAL METOT

Bu çalışmanın metaryelini Atatürk Üniversitesi Veteriner Fakültesi Cerrahi Anabilim Dalına getirilen 4 yaşlı erkek melez bir sokak köpeği oluşturdu.

Histopatolojik İnceleme

Alınan kitle histopatolojik inceleme amacıyla %10'luk tamponlu formaldehit içerisinde 48 saat tespit edildi. Rutin takip işlemi sonucunda parafin bloğa gömüldü. Bloktan 4 µm kalınlığında kesitler alındı. Histopatolojik inceleme için hazırlanan preparatlar 5'er dk ksilol 1 ve ksilol 2'de bekletildi. 3'er dk sırasıyla %100, 96, 80 ve 70'lik alkollerden geçirildi. 5 dk distile suda beklendi. 1 dk Mayer's Hematoksilende bekletildi ve çeşme suyunda yıkandı. 20 sn eozin boyada bekletildikten sonra sırasıyla %70, 80, 96 ve 100'lük alkollerden geçirildi ve ksilole batırıldı. Entellan ile lamel kapatıldı. Işık mikroskobu ile incelendi (Olympus BX51, Germany).

3. BULGULAR

Cerrahi anabilim dalına iştahsızlık, durgunluk ve zayıflama şikayeti ile getirilen hayvanın makroskobik muayenesinde kafa tasının frontal bölgesindeki kasın alt kısmına lokalize olan bir kitle dikkati çekti. Bu kitlenin dışarıya doğru taşkın, yüzeyi pürüzlü, kolay ufalanabilir, 3x3x1 cm boyutlarında, merkezi gülgüni pembe renkte, kenarları kanamalı olduğu gözlendi.

Histopatolojik Bulgular

Alınan kitlenin histopatolojik incelenmesinde çekirdekçikleri belirgin, büyük, yuvarlak veya oval çekirdekli, neoplastik hücreler gözlendi. Aynı zamanda tümöral dokunun periferinde oval ve poligonal yapıda çok çekirdekli dev hücreler görüldü. Ayrıca damarların oldukça hiperemik olduğu ve lezyonlu bölgenin çevresinde yer yer kanamalar ve çoğunluğunun mononükleer hücrelerin oluşturduğu yangı alanları fark edildi. Neoplastik hücrelerde az sayıda mitotik figüre de rastlanıldı.

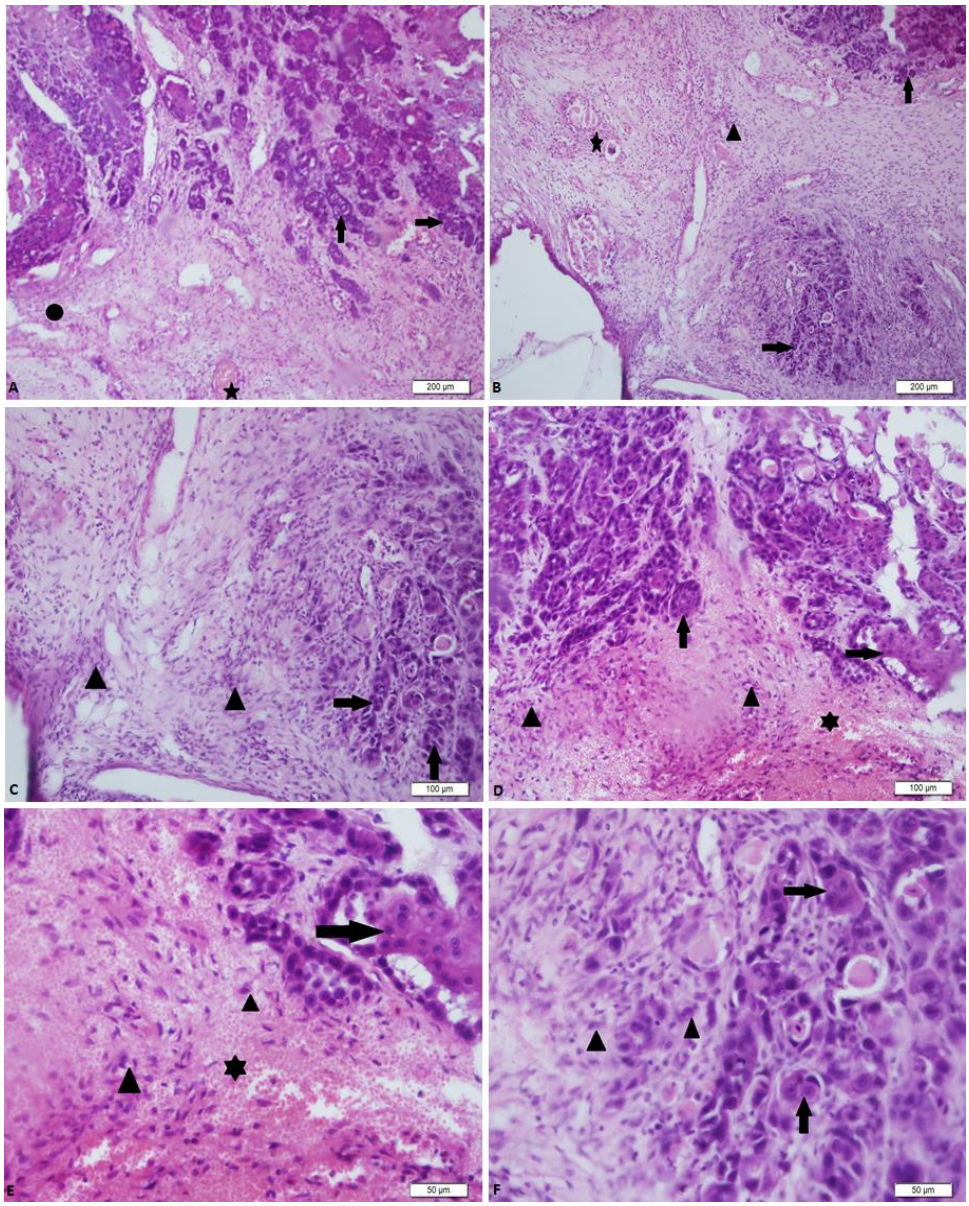

Şekil.1.A) osteoklast benzeri dev hücreler (ok), damarlarda hiperemi (yıldız), yangısal alan (elips) H&E X10 B) osteoklast benzeri dev hücreler (ok), yangı hücreleri (ok başı) H&E X10 C) osteoklast benzeri dev hücreler (ok), yangı hücreleri (ok başı) H&E X20 D) osteoklast benzeri dev hücreler (ok), yangı hücreleri (ok başı), kanama alanı (yıldız) H&E X20 E) osteoklast benzeri dev hücreler (ok), yangı hücreleri (ok başı), kanama alanı (yıldız) H&E X40 F) , osteoklast benzeri dev hücreler (ok), yangı hücreleri (ok başı)), H&E X40

4. TARTIŞMA

Osteoklast benzeri dev hücre tümörleri (OGCT) insanlar ve hayvanlarda iskelet sistemi dışında yumuşak dokularda nadir olarak gözlenen bir tümördür. OGCT yumuşak dokularda meydana geldiğinde osteoklastlardan ayrılması oldukça güçtür. Ancak dev hücrelerin lokalizasyonu ve kemik oluşumunun tam olmaması nedeniyle ayrımı yapılabilmektedir (Hazıroğlu vd., 2005; Thomsen ve Mayers, 1999).

Osteoklast benzeri dev hücreli tümör köpeklerde nadir görülmekle birlikte genellikle yaşlı köpeklerde gözlendiği bildirilmiştir (Hazıroğlu vd., 2005; Özsoy ve Kul, 2018). Olgumuzu oluşturan köpeğin 4 yaşında olması ve 2011 yılından itibaren anabilim dalımıza getirilen 23 köpek tümör dokusu örneklerinden yalnızca bir tanesinde dev hücreli tümör olgusuna rastlanılması literatürlere uyum göstermekteydi.

Yapılan literatür taramalarında OGCT tümörlerinin böbrek, uterus, pankreas gibi organlarda, fibröz ve kas dokusu gibi dokularda lokalize olduğu bildirilmiştir (Hazıroğlu vd., 2005; Özsoy ve Kul, 2018; Ford vd., 1975; Hamir, 1989; Sieinski, 1990). Tanımlanan bu olguda OGCT kafa tasının frontal bölgesindeki yumuşak dokuda rastlanmıştır.

OGCT histolojik olarak; tümör dokusu boyunca dokunun periferinde çok sayıda osteoklast benzeri dev hücrelerinin olduğu bildirilmiştir (Hazıroğlu vd., 2005; Chand vd., 2006). Bu dev hücrelerin hiperkromatik çekirdeklere ve yüksek mitotik aktiviteye sahip olduğu, ayrıca atipik ve pleomorfik hücrelerden oluştuğu bildirilmiştir (Hazıroğlu vd., 2005; Özsoy ve Kul, 2018). Ancak yapılan bir başka çalışmada ise mitotik aktivitenin daha az olduğu saptanmıştır (Chand vd., 2006). Bu lezyonların dışında yaygın hemorajik, nekrotil ve yangısal alanlarında tümöre eşlik ettiği gözlenmiştir. Ayrıca tümör dokusunda herhangi bir kemik veya kıkırdak dokusuna ait osteoid matriks görülmemiştir (Özsoy ve Kul, 2018). Yapılan çalışmada literatürlerle uyumlu olarak tümör dokusunda yerleşim gösteren dev hücrelerin dokunun periferinde yayılmış halde olduğu, dev hücrelerini oluşturan hücrelerin hiperkromatik ve pleomorfizm gösterdiği, gözlenmiştir. Aynı zamanda dokuda yer yer hemoraji, nekroz ve yangıda dikkati çekti. Ayrıca Chand ve arkadaşlarının da belirttiği gibi tümör dokusunda mitotik aktiviteninde az geliştiği saptanmıştır.

5. SONUÇ

Bu olguda melez ırkı bir köpekte dev hücreli tümör olgusu histopatolojik olarak tanımlanmış olup köpeklerde nadir görülmesi nedeni ile bildirimi uygun görülmüştür.

6. KAYNAKLAR

1. Carnesale, P. G. (1987), "Giant·Cell Tumor in Campbell's Operative Orthopaedics", 7th ed. by A. H. Crenshaw. the C. V. Mosby Co .. Vol. 2. p. 765,
2. Chand, K., Bhardwaj, R.K., Rappai, T.J. (2006), "Study of 7 cases of giant cell tumor of soft tissue", *Medical Journal Armed Forces India, 62*(2), 138-140.
3. Ford, G.H., Empson, R.N., Plopper, C.G., Brown, P.H. (1975), "Giant cell tumour of soft part: a report of an equine and a feline case", Vet Pathol., 1975; 12: 428-433.
4. Hamir, A.N. (1989), "Equine giant cell tumour of soft tissues", Cornell Vet, 79: 173-177.
5. Hazıroglu, R., Kul, O., Tunca, R., Guvenc, T. (2005), "Osteoclast-like giant cell tumour arising from the kidney in a dog", *Acta. Vet. Hung.*, **53**, 225-230. doi: 10.1556/AVet.53.2005.2.7.
6. Murray, J. A. (1983). Giant-Cell Tumor of Bone, in Surgery of the Musculoskeletal System, ed. by C. Mc Collister Evarts, MD, Churc· hill·Livingstone, Vol. 4: 11 : 211
7. Özsoy, Ş.Y., Kul, O. (2018), "Malıgnant Osteoclast-Lıke Gıant Cell Tumor Of The Uterıne In A Dog", MAE Vet Fak Derg, 3 (1): 71-78, DOI: 10.24880/maeuvfd.413241
8. Sieinski W. (1990), "Malignant giant-cell tumor associated with leiomyosarcoma of the uterus", Cancer. 65: 1838-1842.
9. Thompson, K.,G. and Pool, R.,R. (2002), Tumors of bones p. In: Meuten DJ (ed) Tumors in domestic animals, 4th edn. Iowa State Press, Ames, pp 294-296
10. Thomsen, B.,W. and Mayers, R.,K. (1999), "Extraskeletal osteosarcoma of the mandibular salivary gland in a dog", Vet. Pathol., 36, 71–73.

07-S-2019

HİPOTİROİDİ VE LEPTİN DİRENCİ

Samet TEKİN*, Fikret ÇELEBİ, Ali ÇINAR, Emin ŞENGÜL, Yusuf DAĞ

Atatürk Üniversitesi, Veteriner Fakültesi, Fizyoloji Anabilim Dalı, Erzurum, TÜRKİYE
samet.tekin@atauni.edu.tr, fncelebi@atauni.edu.tr, d.cinar@atauni.edu.tr,
emin.sengul@atauni.edu.tr, yusuf_dag02@hotmail.com

ÖZET

Tiroid hormonları (TH), bir ön hipofiz hormonu olan Tiroid Sitimulan Hormon (TSH) uyaranı ile tiroid bezinden salgılanırlar ve birçok sistem üzerine etkilidirler. Tiroid bezinden salınan tiroksin (T4) ve Triiyodotronin (T3)'in en önemli etkilerinden birisi vücutta enerji dengesi üzerinedir. Hipotiroidi, tiroid bezinden yetersiz tiroid hormonları salınmasına bağlı olarak serum T3 ve T4 düzeylerinin fizyolojik sınırların altında olması durumudur. Anormal TSH ve TH seviyeleri, kahverengi ve beyaz adipoz dokunun fonksiyonlarında modifikasyonlara ve vücut ağırlığında değişikliklere neden olurlar. Hipotiroidizm durumlarında azalan metabolizma hızı, özellikle adipoz dokuda adipositlerin çoğalmasına ve vücutta yağ miktarının artmasına neden olur. Bu sebeple, canlılarda hipotiroidizm olgularında obeziteye yatkınlığın arttığı bilinmektedir. Son yıllarda yapılan çalışmalar ile adipoz dokudan salınan birçok hormon belirlenmiştir. Adiponektin, Vaspin, Visfatin, Resistin ve Leptin bu hormonlardan bazılarıdır. Leptin, adipositler tarafından üretilen en önemli polipeptit hormonlardan birisidir. Leptin başlıca adipoz dokudan salgılanarak beyne yağ depoları hakkında bilgi vermektedir. Ayrıca, Leptin'in mediobazal hipotalamustaki reseptörünün aktive olmasıyla iştah azaltıcı etkisi gerçekleşir ve besin alımı inhibe edilir. Hipotiroidi durumunda vücutta adipoz doku kitlesi artar ve adipositlerden salınan Leptin hipotalamusta LEPR-B reseptörlerine bağlanır ve JAK-STAT yolağını aktifleştirir. Bu aktifleştirme hücre içinde birçok transkripsiyon faktörlerini artırır ve buna bağlı olarak enerji harcanması artırılırken enerji depolanması azaltılır. Adipoz dokunun sürekli artması dolaşımda Leptin seviyesinin de artmasına ve Leptin direncinin şekillenmesine neden olmaktadır. Leptin direnci ise vücut kitle indeksinin artmasına ve obeziteye neden olmaktadır.

Anahtar kelimeler: Adipoz doku, Hipotiroidi, Leptin direnci, Tiroid hormonları

07-S-2019

HYPOTHYROIDISM AND LEPTIN RESISTANCE

Samet TEKİN*, Fikret ÇELEBİ, Ali ÇINAR, Emin ŞENGÜL, Yusuf DAĞ

Atatürk University, Faculty of Veterinary Medicine, Department of Physiology, Erzurum TURKEY
samet.tekin@atauni.edu.tr, fncelebi@atauni.edu.tr, d.cinar@atauni.edu.tr,
emin.sengul@atauni.edu.tr, yusuf_dag02@hotmail.com

ABSTRACT

Thyroid hormones (TH) are secreted from the thyroid gland with stimulating thyroid stimulant hormone (TSH), which is anterior pituitary gland hormone and effective on many systems. One of the most important effects of thyroxine (T4) and tri-iodotronin (T3) released from the thyroid gland is on energy balance in the body. Hypothyroidism is a condition that serum T3 and T4 levels are below physiological limits due to insufficient thyroid hormone secretion from the thyroid gland. Abnormal TSH and TH levels causes to modifications in the functions of brown and white adipose tissue and alterations in body weight. In cases of hypothyroidism, decreased metabolism rate causes the proliferation of adipocytes especially in adipose tissue and increases the amount of fat in the body. Therefore, it is known that in hypothyroidism cases in live increases to susceptibility to obesity. With recent studies, many hormones released from adipose tissue have identified. Adiponectin, Vaspin, Visfatin, Resistin and Leptin are some of these hormones. Leptin is one of the most important polypeptide hormones produced by adipocytes. Leptin provides information about fat stores to the brain by mainly secreting from adipose tissue. Furthermore, with activation of receptor in the medio-bazal hypothalamus of Leptin occurs in an appetite-reducing effect and inhibits to food intake. In the case of hypothyroidism, adipose tissue mass increases in the body and Leptin released from adipocytes binds to LEPR-B receptors in the hypothalamus and activates the JAK-STAT pathway. This activation increases many transcription factors within the cell and accordingly are reduces energy storage while increases to energy expenditure. The constantly increase of adipose tissue causes to increase of Leptin level in the circulation and the formation of Leptin resistance. Leptin resistance causes an increase in body mass index and obesity.

Keywords: Adipose tissue, Hypothyroidism, Leptin resistance, Thyroid hormones

1. GİRİŞ

Tiroit hormonları (TH) birçok dokuda multiple fizyolojik olayları düzenler ve gelişme sürecinde maksimal bir öneme sahiptir (De Escobar vd., 2004). Tüm yaşam boyunca tiroit hormonları karbonhidrat ve lipitlerin metabolizmasını, birçok proteinin transkripsiyonunu ve bazal metabolizma hızını kontrol ederek deri, adipoz doku, karaciğer, kalp veya beyin gibi dokuların fonksiyonlarını düzenler (Mullur vd., 2014). TH lipitlerin üretimi, yıkılması ve atılması üzerine direkt ve indirekt etkilere sahiptir.

Anormal tiroit sitimüle edici hormon (TSH) ve TH seviyeleri kahverengi ve beyaz adipoz dokunun fonksiyonlarında modifikasyonlarla ve vücut ağırlığında değişikliklerle yakından ilişkilidir (Draman vd., 2017). TH'larının kanda seviyelerinin normal düzeylerin altına düşmesi olarak tanımlanan Hipotiroidizm, obezite ile ilişkilidir, hipotiroidi olgularında vücut yağ kitlesinde artış meydana gelmektedir (Sanyal ve Raychaudhuri, 2016).

Adipoz dokudan birçok hormon salınmaktadır ki, bunlar arasında Resistin, Visfatin, IL-6, Adiponektin ve Leptin bulunmaktadır (Makki vd., 2013). Leptin'in lipit ve karbonhidrat metabolizması üzerine önemli etkileri vardır. Plazma Leptin seviyesindeki artışlar, Tip2 diyabet, kardiyovasküler ve obezite gibi hastalıklara neden olmaktadır (Cao, 2014). Leptin seviyesinin plazmada uzun süre yüksek seyretmesi hedef hücrelerde Leptin direncini indüklemektedir.

Bu derlemede, hipotiroidi ile Leptin direnci arasındaki ilişkinin açıklanması amaçlandı.

1.1. Tiroit Hormonlarının Sentezi

Tiroit hormonları, tiroit bezinden L-tiroksin veya l-3,5,3',5'-tetraiodotronin (T4) ve onun biyolojik olarak aktif formunun daha küçük fraksiyonu olan 1-3,5,3'-triiodotronin (T3) prohormon olarak üretilir ve salınır (Mondal vd., 2016).

Tiroit hormonlarının sentezinin ilk aşamasında, folikül hücrelerinin içine inorganik iodid geçer. Her ne kadar plazmadaki iyodür konsantrasyonu memelilerde (50-300 nm) çok düşük olsa da tiroit bezinin kandan etkin bir şekilde iyodür elde etmek için benzersiz bir taşıma sistemi vardır. Sodyum iyodür sempatörü (NIS), kandan iyodür alımına aracılık eden tiroit foliküllerinin bazolateral membranında bulunan bir transmembran proteinidir. İyodid foliküler lümende hormon sentezi için gereklidir. Pendrin, iyodürün tirositlerden apikal membrana geçişini sağlar. Tiroit peroksidaz (TPO), laktoperoksidaz (LPO), miyeloperoksidaz (MPO) ve eozonofilperoksidaz (EPO) içeren memeli peroksidaz ailesinin bir üyesidir (Mondal vd., 2016). TPO, Tiroit hormon sentezinde anahtar bir enzim olarak rol oynar ve tiroglobulinin (TG) tirozin kalıntısının iyodinasyonu için gerekli olan iyodid oksidasyonunu katalizler. Oksitlenmiş iyodid tiroglobulinin tirozin kalıntılarına bağlanır. Daha sonra, hormonojenik iyodotirozinlerin oksidasyonu ve bağlanması, tiroglobulin molekülünde iodotronin T4 ve T3'ü oluşturur. TG ayrıca düşük miktarda 3,30,5'li-triiodotronin (rT3), 3,3'-diiodotronin (T2) ve monoiodohistidin içermektedir. Tiroid hormonu salınımı süreci, tirositlerin içinde veya dışında oluşabilecek TG proteoliziyle başlar (Carvalho ve Dupuy, 2017). Proteolize uğrayan tiroglobulin, T3-T4 hormonu olarak dolaşıma geçer (Widmaier vd., 2014).

1.2. Tiroit Hormonlarının Metabolizma Üzerine Etkileri

Tiroit bezi sentezlediği hormonları depo edebilir ve depo hormonlar yaklaşık 100 gün kadar metabolizma için yetebilir. Tiroit hormonları karbonhidrat, protein ve lipit metabolizmasında önemli görevleri olan hormonlardır. Karbonhidrat metabolizmasına olan etkileri bağırsaklardan glikoz emilimini, hepatositlerde glikojenin glikoza olan dönüşümünü ve aynı zamanda kaslar tarafında glikoz kullanımını artırırlar. Tiroit hormonları insülin salınımını üzerine pozitif etkilidir. Tiroit hormonlarının protein metabolizması üzerine de etkileri bilinmektedir. Plazmada tiroit hormonlarının fizyolojik düzeyleri, protein sentez hızını artırır ve dokularda büyüme ve gelişim için DNA'da transkripsiyonu ve RNA'da translasyonu artırmaktadır. Tiroit hormonları lipit metabolizmasının düzenlenmesinde de anahtar bir rol oynamaktadır. Hormona duyarlı lipaz aktivasyonunu artırarak adipoz dokudan yağ asitlerini serbestleşmesini sağlarlar. Dolaşımdaki yağ asitlerinin hücreler tarafından kullanılmasını sağlayarak serumdaki triaçilgliserol düzeyini azaltırlar ve aynı zamanda kolesterolün bağırsaklar tarafından alınmasını yavaşlatırlar (Yalçın ve Besler, 2016).

Bu hormonlar hücresel metabolizmaları etkileyerek tepkimelerin hızlarında belirgin bir artış meydana getirmektedir. Tiroit hormonları bazal metabolizma hızının ayarlanmasında anahtar bir rol oynar ve plazma tiroit hormon düzeylerinin düşüşüne bağlı bazal metabolizma hızının azalması ağırlık artışına neden olmaktadır. Tiroit hormonları bazal metabolizma hızının ayarlanmasına karbonhidrat, protein ve yağ metabolizmasına olan etkilerinden ayrı olarak, Na-K ATP az pompasının ve kalsiyum iyon pompalarının üzerinde de etkileri vardır (Mullur vd., 2014).

1.3. Tiroit Hormon Sentez Bozuklukları

Tiroit hormonlarının seviyesinin yaş ve cinsiyete göre kanda normal değerlerinin altında olmasına hipotiroidi, normal seviyenin üzerinde bulunmasına ise hipertiroidi denilmektedir (Alpcan vd., 2017).

1.3.1. Hipotiroidi

Hipotiroidi, çeşitli sebeplere bağlı olarak tiroit hormonlarının üretilememesi ve plazma tiroit hormon seviyelerinin fizyolojik düzeylerinin altına düşmesi olgusudur. Hipotiroidinin sebepleri arasında tiroit bezinde meydana gelen harabiyet, yetersiz iyot alımı ve birçok neden olabilir (Widmaier vd., 2014).

Hipotiroidizmde ortaya çıkan laboratuvar bulgulardan birisi hiperlipidemidir ve vakaların %75-90'nında serum trigliserit ve kolesterol seviyelerinin yüksek seyrettiği belirlenmiştir (Dixon vd., 1999).

Hipertiroidizm lipolisis, glukoneogenesisi artırır, kolesterol seviyesini azaltır, ağırlık kaybını ve enerji harcanmasını artıraran hipermetabolik durumla karakterizedir. Aksine hipotiroidizmde, lipolisis, glukoneogenezis ve enerji harcanımı azalır, kolesterol seviyesi artar ve canlıda ağırlık artışı görülür (Mullur vd., 2014). Hipotiroidizm ile bazal metabolizma hızının azalması ve canlıda ağırlık artışı ilişki halindedir (Sanyal ve Raychaudhuri, 2016). Canlıda meydana gelen ağırlık artışı adipoz doku kütlesinin artışına bağlı olarak gelişmektedir.

1.4. Adipoz Doku

Obeziteye bağlı olarak şekillenen hastalıkların birçoğunda neden mekanik ya da yanlış beslenme değildir, asıl sorun adipoz dokunun tüm vücudu etkisi altına almasıdır. Adipoz doku 260'dan fazla protein ve sitokin saldığı ve bunları vücuda dağıttığı bilinen bir endokrin organdır. Bu adipoz dokudan salınan büyüme faktörleri, sitokin ve kemokin gibi maddeler vücutta besin alımı, damarlar, kan basıncı, pıhtılaşma ve bir sürü sistem üzerine etki gösterir (Gürbüz vd., 2016).
Vücutta iki farklı adipoz doku bulunmaktadır. Kahverengi adipoz doku, yeni doğanlarda yüksek oranda bulunur ve yaşla birlikte kaybolmaya başlar (Fasshauer ve Blüher, 2015). Beyaz adipoz doku sadece bir enerji deposu değil aynı zamanda önemli bir endokrin organdır (Pfeifer ve Hoffmann, 2015).

Tablo 1: Adipositlerden salınan adipokinler. TNF-α: tümör nekroz faktörü-α, IL: interlökin, IFN-γ: interferon-γ, VEGF: vaskuler endotelyal büyüme faktörü, TGF-β: transforming büyüme faktörü-β, PAI-1: plasminojen aktivatör inhibitörü-1(Gürbüz vd., 2016).

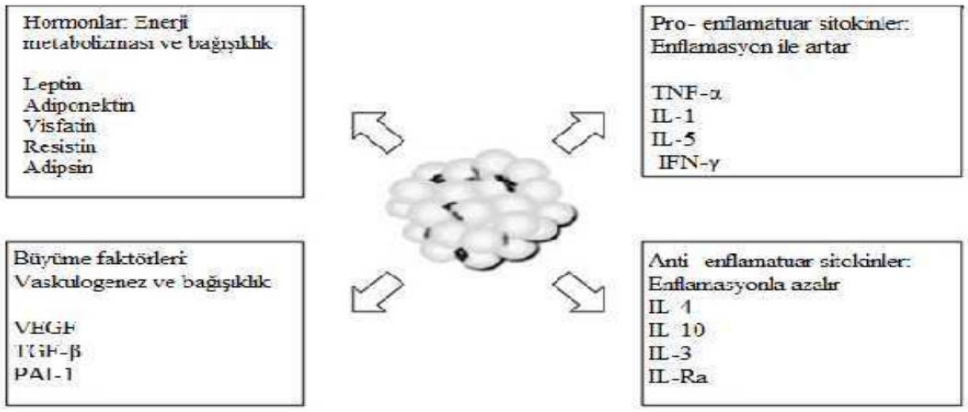

Adipoz dokusu, tiroit hormonlarının önemli bir hedefidir. Adipoz doku lipit transportu, sentezi ve mobilizasyonunun yanında önemli bir lipit depolama yeridir. Adipoz doku açlıkta ve hastalıkta metabolik enerji kullanılabilsin diye enerjiyi yağ formunda depolar (Gürbüz vd., 2016).

Egzersiz eksikliği, kilo alımı için yadsınamaz bir risk faktörü olmasına rağmen aşırı kalori alımı obezite salgını için temel faktörlerden biri gibi görünmektedir (Gürbüz vd., 2016).

Adipoz dokunun saldığı maddelere genel olarak adipokin denilmektedir ve bunlar arasında en önemli olanları Adiponektin, Vaspin, Visfatin, Resistin ve Leptin'dir. Leptin sıklıkla çalışılan bir adipokindir ve onun ana etkisi insulin duyarlılığı sağlaması ve gıda alımını azaltmasıdır. Köpeklerde plazma Leptin seviyesi ile vücut yağ kütlesi yakından ilişkilidir (Jeusette vd., 2005).

1.5. Leptin

Leptin 1994 yılında bir adipokin olarak keşfedilmiş olup, hakkında son yıllarda birçok çalışma yapılmıştır. Leptin 167 amino asitten oluşan bir peptid hormondur (Brennan ve Mantzoros, 2006). Leptin, baskın olarak adipoz dokusunda üretilir ancak plasenta, yumurtalıklar, meme epiteli, kemik iliği ve lenfoid dokular da dâhil olmak üzere çeşitli başka dokularda da eksprese edilir (Margetic vd., 2002).
Leptin reprodüktif fonksiyonların düzenlenmesi üzerine pozitif etkileri vardır ve aynı zamanda insülin duyarlılığının şekillenmesinde immun fonksiyonlarda önemli rolleri vardır. Kemik metabolizmasının düzenlenmesini de sağlamaktadır. Leptinin en önemli görevlerinden birisi enerji metabolizmasını merkezi sinir sistemi üzerinden düzenlemesidir.

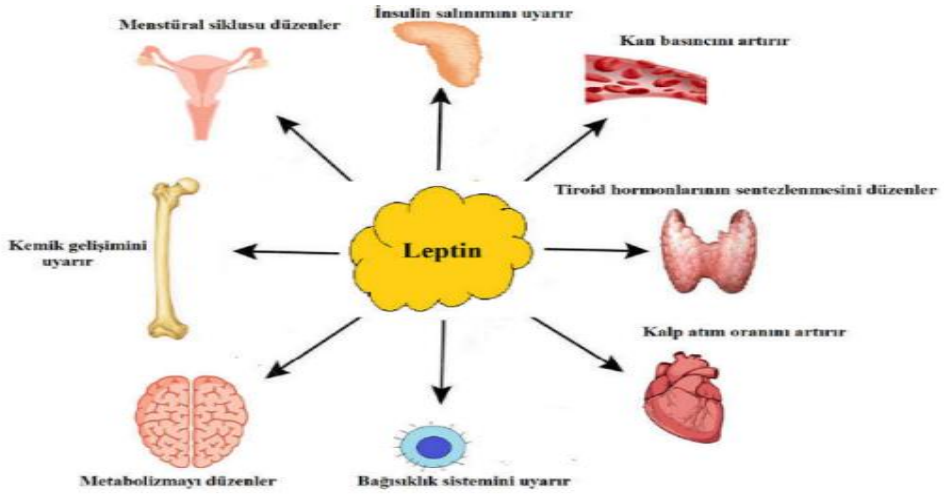

Şekil 1: Leptin hormonunun bazı etkileri (Gelen, V. 2019)

Leptin, merkezi sinir sistemi ve periferik dokular (Fei vd., 1997) boyunca yer alan Leptin reseptörlerine (ObR) bağlanır ve en az altı reseptör izoformu tanımlanır (ObRa, ObRb, ObRc, ObRd, ObRe ve ObRf) (Lee vd., 1996). Leptin reseptörleri (LepRb) hipotalamusta bulunan ventromediyal, dorsomediyal ve ventral premamillar nukleuslarda, özelliklede arkuat(arc) nukleuslarında izole edildi. LepRb reseptörleri arkuat bölgede 2 farklı nöron tipinde Proopiomelanokortin (POMC) ve Agouti-ilişkili peptit (AgRP) bulunmuştur. Dolaşımda bulunan Leptin özellikle hipotalamusta bulunan kendi reseptörlerine bağlanarak Stat-3 bağımlı ve Stat-3 bağımsız yolları (JAK2/STAT3) aktifleştirir ve enerji homeostazininde, nöroendokrin fonksiyonlarda ve metabolizmada önemli bir rol oynamaktadır. Leptin sinyalizasyonu direkt olarak POMC nöronlarından α-melanosit stimüle edici hormon (α-MSH) salınımına neden olmaktadır. α-MSH, bir nöropeptittir ve melanokortin-4 (MC4R) reseptörlerine bağlanarak gıda alımını azaltır. Diğer yandan AgRP ve NPY nöronlarını inhibe ederek iştahı baskılar. Leptin enerji harcamasını uyarmak amaçlı adrenerjik sistemi ve melanokortikal sistemi aktifleştirir ve aynı zamanda iskelet dokusunda yağ asidi oksidasyonunu ve glikoz alımını artırır. Pankreastan insülin ve glukagon salınımını baskılayıcı etkisi de bilinmektedir (Li S ve Li X, 2016).

1.5.1. Leptin direnci

Obezitede serobrospinal sıvıdaki Leptin konsantrasyonunda bir azalma şekillenmesi, Leptinin kan beyin bariyerinde transportunda bir bozulma meydana getirir. Leptin direncinin şekillenmesinde Tümör Nekroz Faktör-α (TNF-α) ve trigliseritler önemli bir rol oynar. Aynı zamanda dolaşımdaki artan Leptin seviyesinin Leptin direnci şekillenmesine neden olduğu bilinmektedir.

Leptin direncinin şekillenmesinde tek bir faktör rol oynamaz. Bu faktörler arasında;

1. Leptinin kan beyin bariyerinden transportunun bozulması
2. Leptin sinyalizasyonunun bozulması
3. Endoplazmik retikulum stresi
4. İnflamasyon
5. Otofaji eksikliği ve birçok neden Leptin direncinin gelişmesine neden olabilir.

Leptin direncinin şekillenmesinde, Leptin sinyalizasyonunun herhangi bir basamağının zayıflaması neden olabilir. Leptin sinyalizasyonunun negatif bir ayağı olan SOCS3, PTP1B ve TCPTP sinyal yolaklarında meydana gelen bir bozukluk Leptin direnci gelişmesine neden olabilir. Ayrıca ratlarda diyetle indüklenen obezite modelinde LepRb mRNA'sı ve protein sentezi artmıştır. Leptin sinyalizasyonunun pozitif düzenleyicisi olan SH2B1'in eksikliği de insülin direncine neden olabilir (Li ve Li, 2016).
Leptin ve reseptörlerinde meydana gelen mutasyonlar obeziteye neden olur. Leptin sadece yağlanma üzerine değil aynı zamanda reprodüksiyon üzerine de etkilidir. Leptin direncinin şekillenmesi üreme üzerine negatif etkilere sahiptir (Houseknecht vd., 1998).
Leptin seviyesinin kronik olarak yüksek seyretmesi ve birçok neden Leptin reseptörü taşıyan hücrelerde Leptine karşı direnç oluşumuna neden olmaktadır. Buna bağlı olarak, Leptinin özellikle açlık hissini baskılayıcı etkisi azalmakta ve kilo artışı meydana gelmektedir. Ayrıca Leptin direnci metabolik olarak nöroendokrin fonksiyonlarda ve metabolizmada anormallikler şekillenmesine yol açmaktadır (Kelesidis vd., 2010).

2. SONUÇ

Sonuç olarak hipotroidi şekillenmesine bağlı olarak canlılarda kilo artışı meydana geldiği ve adipoz doku kütlesinde artma olduğu bilinmektedir. Adipoz dokudan salınan bir hormon olan Leptin salınımı hipotroidiye bağlı obezitede artmaktadır. Leptinin artan miktarı yukarıda bahsettiğimiz farklı yollarla vücutta Leptine karşı direnç şekillenmesine neden olmaktadır. Leptin direnci ise nöroendokrin ve metabolik bozukluklara neden olmaktadır.

3. KAYNAKLAR

1. De Escobar, G. M., Obregón, M. J., Del Rey, F. E. (2004), ''Role of thyroid hormone during early brain development", European Journal of Endocrinology, 151(Suppl_3), U25-U37.
2. Mullur, R., Liu, Y. Y., Brent, G. A. (2014), ''Thyroid hormone regulation of metabolism", Physiological reviews', 94(2), 355-382.
3. Draman, M. S., Stechman, M., Scott-Coombes, D., Dayan, C. M., Rees, D. A., Ludgate, M., Zhang, L. (2017), ''The role of thyrotropin receptor activation in adipogenesis and modulation of fat phenotype'', Frontiers in endocrinology, 8, 83.
4. Sanyal, D., Raychaudhuri, M. (2016), ''Hypothyroidism and obesity: An intriguing link". Indian journal of endocrinology and metabolism', 20(4), 554.
5. Makki, K., Froguel, P., & Wolowczuk, I. (2013), ''Adipose tissue in obesity-related inflammation and insulin resistance: cells, cytokines, and chemokines'', ISRN inflammation, 2013.
6. Cao, H. (2014), ''Adipocytokines in obesity and metabolic disease'', Journal of endocrinology, 220(2), T47-T59.
7. Mondal, S., Raja, K., Schweizer, U., Mugesh, G. (2016), ''Chemistry and biology in the biosynthesis and action of thyroid hormones. Angewandte Chemie International Edition'', 55(27), 7606-7630.
8. Carvalho, D. P., Dupuy, C. (2017) ''Thyroid hormone biosynthesis and release. Molecular and cellular endocrinology'', 458, 6-15.
9. Widmaier, E. P., Raff, H., Strang, K. T. (2014), ''Vander insan fizyolojisi: vücut fonksiyon mekanizmaları'', Güneş Tıp Kitabevleri.
10. Yalçın, T., & Besler, H. T. (2016), ''Tiroid Fonksiyonları ile Bazal ve Dinlenme Metabolik Hızları Arasındaki İlişki'', Beslenme ve Diyet Dergisi, 44(2), 154-159.
11. Iwen, K. A., Schröder, E., Brabant, G. (2013), ''Thyroid hormones and the metabolic syndrome. European thyroid journal'', 2(2), 83-92.
12. Alpcan, A., Ergür, A. T., Tursun, S. (2017), ''Çocukluk çağının gizli tehlikesi; subklinik hipotiroidi'', Ortadoğu Tıp Dergisi, 9(1), 34-38.
13. Dixon, R.M., Reid, S.W., Mooney, C.T. (1999), ''Epidemiological, clinical,haematological and biochemical characteristics of canine hypothyroidism'', TheVeterinary Record 145, 481–487.
14. Oppenheimer, J. H., Schwartz, H. L., Lane, J. T., Thompson, M. P. (1991), ''Functional relationship of thyroid hormone-induced lipogenesis, lipolysis, and thermogenesis in the rat'', The Journal of clinical investigation, 87(1), 125-132.
15. Sanyal, D., Raychaudhuri, M. (2016), ''Hypothyroidism and obesity: An intriguing link'', Indian journal of endocrinology and metabolism, 20(4), 554.

16. Gürbüz, P., Yetiş, G., Çelikhan, G. (2016), ‘’Obezite ve yağ dokusu’’, İnönü Üniversitesi Sağlık Hizmetleri Meslek Yüksek Okulu Dergisi, 4(2), 32-43.
17. Jeusette, I.C., Detilleux, J., Shibata, H., Saito, M., Honjoh, T., Delobel, A., Istasse, L.,Diez, M., (2005), ‘’Effects of chronic obesity and weight loss on plasma ghrelinand leptin concentrations in dogs’’, Research in Veterinary Science 79, 169–175.
18. Hocking, S., Samocha-Bonet, D., Milner, K. L., Greenfield, J. R., Chisholm, D. J. (2013), ‘’Adiposity and insulin resistance in humans: the role of the different tissue and cellular lipid depots’’, Endocrine reviews, 34(4), 463-500.
19. Fasshauer, M., Blüher, M. (2015), ‘’Adipokines in health and disease’’, Trends in pharmacological sciences, 36(7), 461-470.
20. Pfeifer A, Hoffmann, L.S. (2015), ‘’Brown, beige, and white: the new color code of fat and its pharmacological implications’’, Annu Rev Pharmacol Toxicol 55:207–227.
21. Obregon, M. J. (2014), ‘’Adipose tissues and thyroid hormones’’, Frontiers in physiology, 5, 479.
22. Brennan, A. M., Mantzoros, C. S. (2006), ‘’Drug Insight: the role of leptin in human physiology and pathophysiology emerging clinical applications’’, Nature Reviews Endocrinology, 2(6), 318.
23. Margetic, S., Gazzola, C., Pegg, G. G., Hill, R. A. (2002), ‘’Leptin: a review of its peripheral actions and interactions’’, International journal of obesity, 26(11), 1407.
24. Fei, H., Okano, H. J., Li, C., Lee, G. H., Zhao, C., Darnell, R., Friedman, J. M. (1997), ‘’Anatomic localization of alternatively spliced leptin receptors (Ob-R) in mouse brain and other tissues’’, Proceedings of the National Academy of Sciences, 94(13), 7001-7005.
25. Lee, G. H., Proenca, R., Montez, J. M., Carroll, K. M., Darvishzadeh, J. G., Lee, J. I., Friedman, J. M. (1996), ‘’Abnormal splicing of the leptin receptor in diabetic mice’’, Nature, 379(6566), 632.
26. Dixon, R.M., Reid, S.W., Mooney, C.T. (1999), ‘’Epidemiological, clinical,haematological and biochemical characteristics of canine hypothyroidism’’, The Veterinary Record 145, 481–487.
27. Houseknecht, K. L., Baile, C. A., Matteri, R. L., Spurlock, M. E. (1998), ‘’The biology of leptin: a review’’, Journal of animal science, 76(5), 1405-1420.
28. Li, S., Li, X. (2016), ‘’Leptin in normal physiology and leptin resistance’’, Science bulletin, 61(19), 1480-1488.
29. Kelesidis, T., Kelesidis, I., Chou, S., Mantzoros, C. S. (2010), ‘’Narrative review: the role of leptin in human physiology: emerging clinical applications’’, Annals of internal medicine, 152(2), 93.
30. Gelen, V. (2019), “Sağlık bilimleri Alanında Araştırma ve Değerlendirmeler”, Birinci Basım, Gece Akademi, Ankara

09-S-2019

HOLSTEİN IRKI BİR BUZAĞIDA KONDRODİSPLAZİ OLGUSU

Kübra Asena TERİM KAPAKİN[1], Esra MANAVOĞLU KİRMAN[1]*, Serkan YILDIRIM[1], Armağan ÇOLAK [2]

[1]Atatürk Üniversitesi Veteriner Fakültesi Patoloji ABD Erzurum/TÜRKİYE
kubra.terim@atauni.edu.tr, esramanavoglu35@gmail.com, syildirim@atauni.edu.tr

[2]Atatürk Üniversitesi Veteriner Fakültesi Doğum ve Jinekoloji ABD Erzurum /TÜRKİYE
acolak@atauni.edu.tr

ÖZET

Bu çalışmada Holstein ırkı, yeni doğmuş bir buzağıda gözlenen kondrodisplazi olgusunun patomorfolojik olarak tanımlanması amaçlandı. Alınan anamnez bilgilerine göre, Fakültemiz doğum ve Jinekoloji Anabilim dalı tarafından doğumu gerçekleştirilen bu hayvanda ilk dikkat çeken bulgu hayvanın dışarı alınmaya çalışılması esnasından eklemlerin kolayca kırılması durumuydu. Dışarı alındıktan sonra bir dizi anomali bulguları gözlendi. Nekropsisi yapılan hayvanın makroskobik incelemesinde gövdesinin normalinden kısa, kafatasının ise oldukça büyük şekillendiği gözlendi. Umblikal bölgede fıtıklaşma, ön ve arka bacakların kısa ve artrogripozisli olduğu, omurlarda ise skolyoz şekillendiği dikkati çekti. Hayvanın göğüs boşluğu açıldığında kostalar ve sternumun tam gelişmediği vertebraların eğri olduğu dikkat çekti. Traheanın normalden küçük ve eğri şekillendiği, akciğer bronş yapılarının şekillenmediği fark edildi. Kafatası açıldığında hidrosefalus dikkati çekti. En dikkat çekici bulgu ise vücudun tüm kemik ve kıkırdak dokusunun yumuşak ve kırılgan olmasıydı. Alınan doku örnekleri, %10' luk tamponlu formaldehit içinde 48 saat tespit edildi ve rutin doku takip prosedüründen sonra parafin bloklara gömüldü. Mikrotomla 4-5 µm kalınlığında kesitler alınarak hematoksilen-eozin (H&E) ile boyanıp ışık mikroskobunda incelendi. Histopatolojik incelemelerde; anormal kondrositlerin yanısıra çok miktarda tam olgunlaşmayan kondroblastlara rastlandı. Bu bölgede damarlaşmanın tam şekillenemediği gözlendi. Hayvanlarda kondrodisplazinin nadir gözlenen Otosomal dominant karekterde bir hastalık olması nedeniyle; bu hastalığın saptandığı sürüde genetik izolasyonun yapılması ve bu geni taşıyan hayvanın sürüden çıkarılmasının hayvan refahı açısından önemli olması nedeniyle bildirilmeye değer görülmüştür.

Anahtar Kelimeler: Buzağı, Histopatoloji, Kondrodisplazi,

09-S-2019

A CASE OF CHONDRODYSPLASIA IN A HOLSTEIN RACE

Kübra Asena TERİM KAPAKİN[1], Esra MANAVOĞLU KİRMAN[1]*, Serkan YILDIRIM[1], Armağan ÇOLAK [2]

[1]Atatürk University Faculty of Veterinary Medicine, Department of Pathology, Erzurum, TURKEY
kubra.terim@atauni.edu.tr, esramanavoglu35@gmail.com, syildirim@atauni.edu.tr
[2]Atatürk University Faculty of Veterinary Medicine, Department of Obstetrics and Gynecology Erzurum, TURKEY
acolak@atauni.edu.tr

ABSTRACT

The aim of this study was to describe the case of chondrodysplasia observed in a newborn calf in the Holstein breed. According to the anamnesis data obtained, the first remarkable finding in this animal, which was delivered by the Department of Obstetrics and Gynecology, was that the joints were easily broken during the attempt to remove the animal. A series of anomaly findings were observed after removal. Macroscopic examination of the necropsied animal showed that the body was shorter than normal and the skull was shaped quite large. Hernia in the umbilical region, short and arthrogriposis of the anterior and posterior legs, scoliosis was noted in the spine. When the thoracic cavity of the animal was opened, it was noted that the ribs and vertebrae were not fully developed and the vertebrae were curved. Trahea was found to be smaller than normal and curved, and lung bronchial structures were not. The hydrocephalus attracted attention when the skull was opened. The most striking finding was that the entire bone and cartilage tissue of the body was soft and brittle. Tissue samples were fixed for 48 hours in 10% buffered formaldehyde and embedded in paraffin blocks after routine tissue follow-up procedure. Microtome 4-5 µm thick sections were taken and stained with hematoxylin-eosin (H&E) and examined under light microscope. Histopathological examination; abnormal chondrocytes as well as large amounts of fully immature chondroblasts were found. It was observed that vascularization could not be fully formed in this region. Because chondrodysplasia is a rare autosomal dominant character in animals; it is worth noting that the genetic isolation of the flock in which this disease is detected and the removal of the animal carrying this gene from the flock are important for animal welfare.

Keywords: Chondrodysplasia, Calf, Histopathology

1.GİRİŞ

Genetik bir hastalık olan kondrodisplazi, değişen derecelerde orantısız cücelikle sonuçlanan, genleri veya kromozomları etkileyebilen oldukça nadir görülen kıkırdak büyümesi veya gelişimindeki anormallikler olarak tanımlanır (Aksoy vd., 2006). Genellikle tüm iskelet sistemini olumsuz yönde etkileyerek kıkırdağın en veya boylamasına büyümesine neden olur (Leipoid vd., 1986, Muscatello vd.,2015). Buzağılarda doğmasal bozuklukların gözlenme olasılığı % 0.2-0.3 olarak bildirilmektedir (Jayo vd., 1987). Buzağılarda doğmasal bozukluklar içerisinde iskelet ve kas sistemine ait anomalilerin görülme olasılığının ise % 26.6 olduğu belirtilmektedir (Aksoy vd., 2006, Krakow ve Rimoins 2010, Moura ve Pimpão 2012). Kondrodisplazi, endokondral osteogenezin yıkımlanması ile patolojik karakterdedir (Agerholm ve Arnbjerg 2004).

Kondrodisplazilerin genellikle kalıtsal faktörlere bağlı olarak şekillendiği bildirilmesine rağmen oluşumunda kalıtsal olmayan faktörlerinde rol alabileceğine dair bilgiler mevcuttur (Moura ve Pimpão 2012, White ve Windsor 2012). Kalıtsal olmayan faktörler arasında intrauterin dönemde yapılan beslenme hataları, intoksikasyonlar, viral ajanlar, yavrunun anne karnındaki pozisyonu ve kanserojen maddeler önemli rol oynamaktadır (Glaze, 2005).

Kalıtsal olarak kondrodisplaziler sığır, köpek, domuz, tavşan ve koyunlarda ek olarak insan ve farelerde de görülür (Agerholm, 2007, Spranger vd., 1982).

Bu çalışmada Fakültemiz Doğum ve Jinekoloji Anabilim dalı tarafından bölümümüze nekropsi için gönderilen Holstein ırkı, yeni doğmuş bir buzağıda gözlenen kondrodisplazi olgusunun patomorfolojik olarak tanımlanması amaçlandı.

2.MATERYAL VE METOD

Materyalimizi Fakültemiz Doğum ve Jinekoloji Anabilim Dalı tarafından doğumu gerçekleştirilen Holstein ırkı, yeni doğmuş bir buzağı oluşturdu.

Yapılan sistemik nekropsi sonucunda alınan doku örnekleri, %10' luk tamponlu formaldehit içinde 48 saat tespit edilip, % 10'luk hidroklorik asit ile dekalsifiye edildi ve rutin doku takip prosedüründen sonra parafin bloklara gömüldü. Mikrotomla 4-5 µm kalınlığında kesitler alınarak hematoksilen-eozin (H&E) ile boyanıp ışık mikroskobunda incelendi.

3.BULGULAR

3.1.Makroskobik Bulgular

Hayvanın doğum esnasında kemiklerinin oldukça yumuşak ve kırılgan olduğu ilk dikkat çeken bulguydu. (Şekil 1A) Nekropsisi yapılan hayvanın makroskobik incelemesinde gövdesinin normalinden kısa, kafatasının ise oldukça büyük şekillendiği gözlendi. Umblikal bölgede fıtıklaşma, ön ve arka bacakların kısa ve artrogripozisli olduğu, omurlarda ise skolyoz şekillendiği dikkati çekti (Şekil 1 B). Hayvanın göğüs boşluğu açıldığında kostalar ve sternumun tam gelişmediği vertebraların eğri olduğu dikkat çekti. Trakeanın normalinden küçük ve eğri şekillendiği, akciğer bronş yapılarının şekillenmediği fark edildi. (Şekil 1C). Kafatası açıldığında hidrosefalus dikkati çekti (Şekil 1D). En dikkat çekici bulgu ise vücudun tüm kemik ve kıkırdak dokusunun yumuşak ve kırılgan olmasıydı.

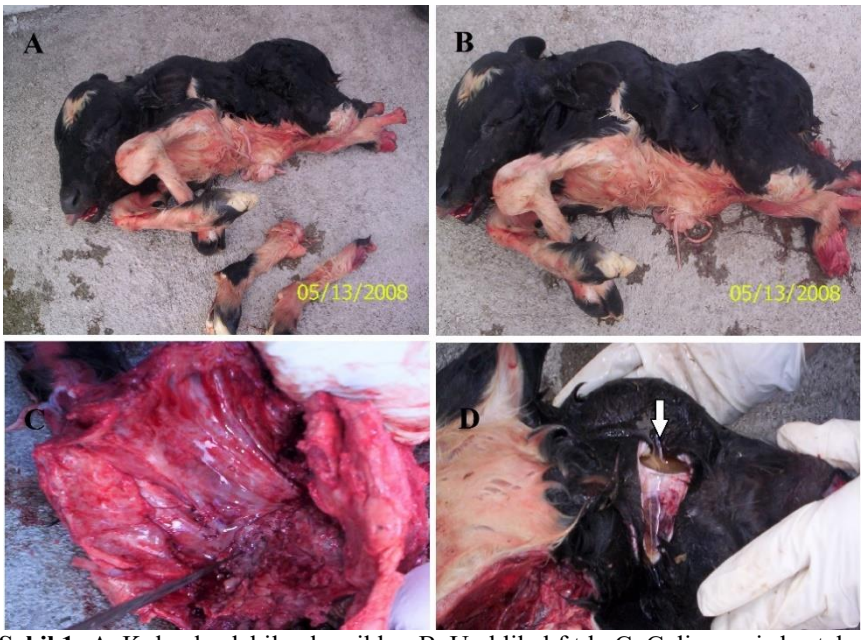

Şekil 1: A. Kolay kırılabilen kemikler. B. Umblikal fıtık. C. Gelişmemiş kostalar ve sternum. D. Hidrosefalus

3.2.Mikroskobik Bulgular

Yapılan histopatolojik incelemede olgunlaşmamış kondrosit sayısının arttığı, damarlaşma ve kireçlenmenin azaldığı veya tam şekillenmediği gözlendi (Şekil 2 A-B). Olgunlaşmış kondrositlerin ise yer yer dejeneratif değişikliklere uğradığı (Şekil 2 C-D) dikkati çekti (Agerholm vd., 2004, Agerholm vd., 2016).

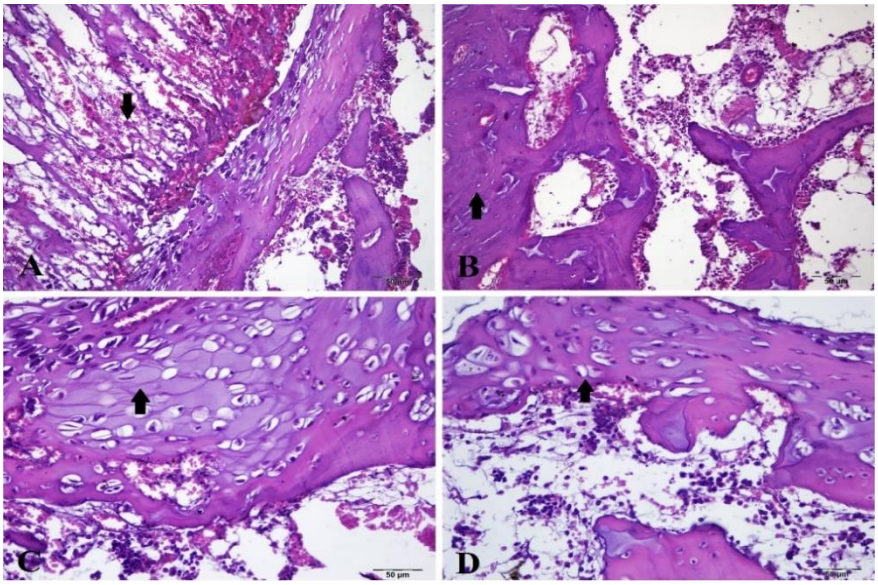

Şekil 2:A-B kireçlenmenin tam şekillenmemesi C-D Olgunlaşmış kondrositler ve dejenere kondrositler HXE, 50 µm

4.TARTIŞMA

Kondrodisplazi, endokondrial osteogenez ile karakterize olan iskelet malformasyonudur. Makroskobik bulgular geniş çeşitlilik gösterir ancak tüm vakaların ortak özelliği enine ve boyuna olan kemik gelişim bozukluklarıdır (Huston vd., 2000).

Sığır doğum öncesi ölümcül kondrodisplazi terimi, genetik heterojen kondrodisplazi grubu içerir ve şiddetli mikromelik cücelik ile karakterizedir (Agerholm, 2007).

Kalıtsal olan kondrodisplazilerin insan, sığır, koyun, köpek, domuz, tavşan ve farelerde de görüldüğü bildirilmiştir. Sığırlarda, birçok farklı kondrodisplaziler mevcuttur. Bunlar; Snorter(brahisefalik), dexter ve telemark kondrodisplazilerdir. Generalize kondrodisplaziler, dekster holstein, simental, jersey ırkı sığırlarda görülüp bulldog tipi cücelik olarak isimlendirilmiştir (Huston vd., 2000, Jayo vd., 1987, Muscatello vd., 2015, Takeda vd., 2002).

Kondrodisplazi olgularında, intrauterin ölüm, gebeliğin 6. ve 8. ayları arasında şekillendiği ancak canlı doğumlarında şekillendiği bildirilmiş olup bunların çoğunluğunu bulldog buzağılar oluşturur (Harper vd., 1998).

Sunulan bu vakada ise, buzağının canlı dünyaya geldiği ancak doğumdan birkaç dakika sonra öldüğü Doğum ve Jinekoloji Anabilim Dalı tarafından bildirilmiştir.

Generalize kondrodisplazi olgularının, çoğunlukla kıkırdak defektleri orantısız cücelik, büyük ve kubbeli bir kafa tası, kısa bacaklar, dışarıya doğru çıkmış dil, yarık damak, trakeal malformasyonlar, gelişmemiş akciğer lobu, ventral abdominal fıtık mevcut olup çoğunlukla kıkırdak defekleriyle karakterize olduğu bildirilmiştir (Agerholm vd., 2004, Cavanagh vd., 2007, Coelho vd., 2013, Harper vd., 1998, Wurster vd.,2012).

Olgumuzda da benzer makroskobik bulgular tespit edilmiş olup literatüre uyumluydu.

Bildirilen önceki vakalarda humerus, radius, femur ve tibia gibi kemiklerin histopatolojik muayenesinde periosteumun altında intramembranöz ossifikasyon oluştuğu ancak endrokondrial ossifikasyon oldukça sınırlı olduğu bildirilmiştir. Anormal kondrositlerin yanısıra çok miktarda tam olgunlaşmayan kondroblastlara rastlanıldığı, bu bölgelerde damarlaşmanın tam şekillenemediği gözlenmiştir. Olgumuzda gözlemiş olduğumuz histopatlojik bulguların literatürlere uyumlu olduğu gözlendi.

5.SONUÇ VE ÖNERİLER

Hayvanlarda kondrodisplazi nadir gözlenen Otosomal dominant karekterde bir hastalıktır. Bu hastalığın saptandığı sürüde genetik izolasyonun yapılması ve bu geni taşıyan hayvanın sürüden çıkarılmasının sürü sağlığı ve ülke ekonomisi açısından önemlidir. Bu nedenle Anabilim dalımıza gelen bu vaka bildirilmeye değer görülmüştür.

6. KAYNAKLAR

1. Agerholm, J.S,. Arnbjerg, J., Andersen O. (2004) "Familial chondrodysplasia in Holstein calves J Vet Diagn Invest" 16:293–298.
2. Agerholm, JS. (2007) "Inherited Disorders in Danish Cattle. APMIS 115:19-20."
3. Agerholm, J.S., Menzi, F., McEvoy F.j., Jagannathan, V.,Drögemüller, C. (2016) "Lethal chondrodysplasia in a family of Holstein cattle is associated with a de novo splice site variant of COL2A1 Agerholm et al" BMC Veterinary Research 12:100- DOI 10.1186/s12917-016-0739-z
4. Aksoy, Ö., Kılıç, E., Öztürk, S., Özaydın, İ., Kurt, B., Baran, V. (2006). "Buzağı, kuzu ve oğlaklarda karşılaşılan doğmasal anomaliler." Kafkas Üniv Vet Fak Derg. 12(2):147-154.
5. Bonafe, L., Cormier-Daire, V., Hall, C., Lachman, R., Mortier, G., Mundlos, S., Nishimura, G., Sangiorgi, L., Savarirayan, R., Sillence, D. (2015). "Nosology and classification of genetic skeletal disorders: revision." American Journal of Medical Genetics Part A 167, 2869–92.
6. Cavanagh, J.A.L., Tammen, I., Windsor, P.A., Bateman ,J.F., Savarirayan, R. (2007) "Bulldog dwarfism in Dexter cattle is caused by mutations in ACAN." Mamm Genome 18: 808–814.
7. Coelho, A.C.B., Marcolongo-Pereira, C., Soares, M.P., Quevedo, P.S., Riet- Correa, F. (2013) "Condrodisplasia em bovinos no Sul do Rio Grande do Sul". Pesq Vet Bras 33: 1195-1200.
8. Glaze, BM. (2005) "Congenital and Hereditary Ocular Abnormalities in Cats." Clin Tech Small Anim Pract, 20, 74-82.
9. Harper, P.A.W., Latter, M.R., Nicholas F.W., Cook, R.W., Gill, P.A. (1998), "Chondrodysplasia in Australian Dexter cattle." Aust Vet J 76: 199-202.
10. Huston, K., Saperstein, G., Steffen, D. (2000) "Clinical, pathological and other visible traits loci except coat colour. In: Mendelian inheritance in cattle 2000". Millar P, Lauvergne JJ, Dolling C, pp. 243–262. EAAP Publication No. 101. Wageningen Pers, Wageningen, The Netherlands

11. Jayo, M.J., Leipold, H.W., Dennis, S.M., Horton, W.H. (1987) "Bovine dwarfism: clinical, biochemical, radiological and pathological aspects". J Vet Med A 34:161–177.
12. Krakow, D., Rimoins, DL. (2010) "The skeletal dysplasias". Genet Med 12:327-341.
13. Leipoid, HW., Dennis, SM. (1986)Congenital defects affecting bovine reproduction, In: Current Therapy in Theriogenology, Ed; Morrow DA, 2. Baskı, WB Saunders Company, Philadelphia, pp.177-199.
14. Moura, E., Pimpão C T. (2012) "A bird's-eye view of veterinary medicine. Veterinary dysmorphology". In: Perez-Marin, C C InTech, Rijeka.
15. Muscatello, LV., Benazzi, C., Dittmer, KE., Thompson, KG., Murgiano, L., Drögemüller, C., Avallone, G., Gentile, A., Edwards, JF., Piffer, C. (2015) "Ellis–van Creveld Syndrome in Grey Alpine cattle: morphologic, immunophenotypic, and molecular characterization. Veterinary Pathology" 52, 957–66.
16. Spranger, J., Benirschke, K., Hall, JG., Lenz, W., Lowry, RB. (1982) "Errors of morphogenesis: Concepts and terms. Recommendations of an International Work Group." J Pediatr 100: 160-165.
17. Takeda, H., Takami, M., Oguni, T., Tsuji, T., Yoneda, K., Sato, H., Ihara, N., Itoh, T., Kata, SR., Mishina, Y. (2002) "Positional cloning of the gene LIMBIN responsible for bovine chondrodysplastic dwarfism". Proceedings of the National Academy of Sciences 99, 10549–54.
18. White, P J., Windsor, P A. (2012) "Congenital chondrodystrophy of unknown origin in beef herds". J Vet 193: 336–343.,
19. Wurster, F., Bassuino, D.M., Juffo, G.D., Boos, G.S., Boabaid, F.M. (2012) "Condrodisplasia em type Dexter cattle aborted fetuses". Acta Sci Vet 40.

10-S-2019

DİYABET OLUŞTURULAN RATLARDA OLEANOLİC ASİT UYGULAMASININ TESTİS DOKUSU ÜZERİNE ETKİSİNİN HİSTOPATOLOJİK OLARAK ARAŞTIRILMASI

Kübra Asena TERİM KAPAKİN[1], Behzad MOKHTARE[1*], Hatice İSKENDER [2], Eda DOKUMACIOĞLU[2], Armağan HAYIRLI[3]

[1]Atatürk Üniversitesi Veteriner Fakültesi, Patoloji AD. Ezurum, TR
kbraterim@gmail.com , behzad.mokhtare@gmail.com
[2]Çoruh Üniversitesi Sağlık Bilimleri Fakültesi, Beslenme ve Diyetetik AD Artvin, TR
haticeiskender2011@hotmail.com , eda_ozcelik@yahoo.com
[3]Atatürk Üniversitesi Veteriner Fakültesi, Hayvan Besleme ve Beslenme Hastalıkları AD Ezurum, TR
ahayirli_2000@yahoo.com

ÖZET

Diabetes mellitus (DM), genetik ve immün yapının neden olduğu birçok faktörler sonucu, pankreasın β hücrelerinden salgılanan insülin hormonunun sekresyonundaki yetersizlikten ya da insülinin perifer dokularda etkisinin azalmasıyla karakterize metabolik bir hastalıktır. Dünya Sağlık Örgütü'nün (WHO) 2016 Küresel Raporuna göre, dünyada DM tanısı konulan 422 milyon (nüfusun% 8.5'i) insanın varlığı tespit edilmiş olup; bu hastaların aynı zamanda DM nedeniyle oluşan birtakım sistemik komplikasyonlardan acı çektiği de bildirilmiştir. Bu yüzden bu hastalığın tedavisine yönelik günümüzde çeşitli çözüm yolu aranmaktadır. Oleanolic Asit (OA), (3β-hydroxy-olean-12-en-28-oic acid) itkilerde yaygın bir şekilde bulunan pentasiklik triterpenoid bileşiğidir. Oleanolic asit ve türevleri, hepatoprotektif etkiler ve antienflamatuar, antioksidan veya antikanser özelliğinin yanısıra birkaç farmakolojik özelliğe de sahiptir. OA, tüketilen zeytinde bulunan biyoaktif maddelerden biridir. Son zamanlarda oleanolic asitin biyosentezinin açıklanması ve türevli ilaçlarının ticarileşmesi sonucu günümüzde çeşitli çalışmalar yapılmaktadır. Karaciğer, böbrek ve kalp gibi önemli organlarda koruyucu rolden ziyade anti-enflamatuardır. Bu çalışmada deneysel olarak streptozotosin (STZ) ile diyabet oluşturulan ratların içme sularına 5 mg/kg dozunda oleanolic asit eklenerek testis dokusunda oluşan histopatolojik değişikliklerin incelenmesi amaçlanmıştır. Bu çalışmada 24 Spraque Dawley erkek rat kullanıldı. Ratlar 4 gruba ayrıldı; Grup I, kontrol grubu; Ratlara tek doz sitrat tampon çözeltisi intraperitonal olarak verildi. Grup II, diyabetik grup; Ratlara tek doz 50 mg/kg STZ enjekte edildi. Grup III; OA ile tedavi edilen grup, ratlara, tek dozluk STZ enjeksiyonundan sonra üç hafta boyunca günlük 5 mg/kg OA verildi. Grup IV;

OA grubu, ratlara üç hafta boyunca günlük 5 mg/kg OA verildi. Çalışmanın sonunda anstezi altında testis dokuları alınıp histopatolojijk değişiklikler değerlendirildi. Kontrol grubu; ratların testislerinin normal histolojik görünüme sahip olduğu görüldü. Diyabet gurubundaki ratların testislerinin histopatolojik incelenmesinde, testis dokusundaki damarların hiperemik olduğu, testis seminifer tubul epitelleri dejeneratif ve nekrotik değişikliklere uğradığı gözlendi. Spermatositler ve spermatozoidlerin sayısında azalmalar dikkati çekti. OA ile tedavi edilen grupta hafif dejeneratif değişikliklere rastlanıldı. Testisin seminifer tubullerinin, spermatositlerinin ve spermatozoidlerinin histolojik açıdan normale yakın oldukları saptandı. Tedavi gurubu ile diyabet gurubu arasında histopatolojik olarak önemli fark görüldü. Yalnızca OA verilen ratlarda, anormal histopatolojik bulgular saptanmadı.

Anahtar Kelimeler: Diabetes mellitus, Oleanolic asit, Testis

10-S-2019

HISTOPATHOLOGICAL INVESTIGATION, THE EFFECT OF OLEANOLIC ACID ON TESTICULAR TISSUE IN DIABETIC RATS

Kübra Asena TERIM KAPAKIN[1], Behzad MOKHTARE[1*], Hatice ISKENDER [2], Eda DOKUMACIOGLU[2], Armagan HAYIRLI[3]

[1]Atatürk University Faculty of Veterinary Medicine, Department of Pathology, Erzurum, TURKEY
kbraterim@gmail.com, b.mokhtare@gmail.com
[2]Coruh University Faculty of Health Sciences, Department of Nutrition and Dietetics Artvin, TURKEY
haticeiskender2011@hotmail.com , eda_ozcelik@yahoo.com
[3]Atatürk University Faculty of Veterinary Medicine, Department of Animal Nutrition and Nutritional Diseases , Erzurum, TURKEY
ahayirli_2000@yahoo.com

ABSTRACT

Diabetes mellitus (DM) is a metabolic disease characterized by insufficiency of the secretion of insulin hormone secreted from the β cells of the pancreas as a result of many factors caused by genetic and immune structure or decreased effect of insulin on peripheral tissues. According to the 2016 Global Report of the World Health Organization (WHO), the presence of 422 million people (8.5% of the population) diagnosed with DM in the world has been identified; these patients have also been reported to suffer from a number of systemic complications due to DM. Therefore, many solutions are being sought for the treatment of this disease. Oleanolic acid (OA), (3β-hydroxy-olean-12-en-28-oic acid) is a pentacyclic triterpenoid compound commonly found in plants. Oleanolic acid and its derivatives have several promising pharmacological aspects, such as hepatoprotective effects and anti-inflammatory, antioxidant or anticancer feature. OA is one of the bioactive substances in the olives consumed. As a result of the recent biosynthesis of oleanolic acid and the drug commercialization, it has been involved in various studies. It is anti-inflammatory rather than protective role in important organs such as liver, kidney and heart. The aim of this study was to investigate the histopathological changes in testicular tissue by adding 5 mg/kg oleanolic acid to drinking water of streptozotocin (STZ) diabetic rats. İn this investigation 24 male Sprague Dawley rats were divided into 4 groups; Group I, control group; A single dose of citrate buffer was given intraperitoneally to the rats. Group II, diabetic group; A single dose of 50 mg/kg STZ was injected into the rats. Group III; The OA-treated group received 5 mg/kg OA daily for three weeks after single-dose STZ injection. Group IV; OA group, Rats were given 5 mg/kg OA daily for three weeks. At the end of the study, testicular tissues were taken under anesthesia and histopathological changes

were evaluated and stained with hematoxylin - eosin staining method. Histopathological changes in tissues were evaluated. Control group; The testis of the rats had normal histological appearance. Histopathological examination of the rats 's testis tissues in the diabetic group vessels were hyperemic and the testicular seminiferous tubular epithelium underwent degenerative and necrotic changes. Decreases in the number of spermatocytes and spermatozoids were noted. Mild degenerative changes in the group treated with OA were found to be close to normal histologically in testicular seminiferous tubules, spermatocytes and spermatozoids. There was a significant histopathological difference between the treatment group and the diabetic group. The rats that receiving OA alone, There were no abnormal histopathologic findings.

Keywords: Diabetes mellitus, Oleanolic acid, Testis

1. GİRİŞ

Diabetes mellitus (DM), genetik ve immünitenin neden olduğu pankreasın β hücrelerinden salgılanan insülin hormonunun sekresyonundaki yetersizliği ya da insülinin perifer dokularda etkisinin azalmasından ileri gelen, karbonhidrat, protein ve yağ metabolizmalarında bozukluklara yol açan, hemen hemen tüm sistemlerde komplikasyonlara neden olan, kronik hiperglisemi ile karakterize metabolik bir hastalıktır (Anderson vd., 1986, Braunwald vd., 2003, Charles, 2007, Yenigün ve Altuntaş, 2001). Diabetes mellitus, Milyonlarca insanı etkileyen büyük bir sağlık problem haline gelmiştir. DM dünya çapındaki insidansı 2040 itibariyle 642 milyona ulaşacağı tahmin edilmektedir (Ogurtsova vd., 2017).

Kronik hiperglisemi, karbonhidrat, yağ ve protein metabolizmalarında bozuklar ve bunlarla birlikte, retinopati, nöropati, nefropati, koroner arter hastalığı ve periferik damar hastalığı gibi komplikasyonlar, hastalığın ilerleyen dönemlerinde gelişebilmektedir (Bastaki, 2005). Çeşitli çalışmalar DM'un, spematogenez, testosteron ve ductus ejaculatorius disfonksiyonu vb. Dahil olmak üzere birçok yönden erkek üreme fonksiyonlarını etkileyebileceğini göstermiştir (Jain ve Jangir, 2014). Testis çok önemli bir üreme organıdır ve maalesef yapılan araştırma, DM'nin testise zarar verebileceğini göstermektedir.

Diyabetik sıçanların testis ve epididim ağırlığında büyük düşüş görülmektedir ayrıca hem sperm kalitesi ve hem sperm içeriği kalite açısından tatmin edici değildir (Hassan vd., 1993). Ayrıca spermatozoit hücrelerde atrofi, anormallik ve vakuolizasyon gibi morfolojik değişiklikler sıklıkla görülmektedir (Han vd., 2019). Son olarak, bu koşullar cinsel fonksiyonların azalmasına yol açar. testis hasarının arkasındaki mekanizma çok karmaşık ve sebebi belirsiz. Testis hasarına neden olabilecek olası mekanizmalar oksidatif stres, apoptoz, inflamasyon, hormonal etkiler ve insülin seviyelerindeki değişimleri içermektedir (Khosravi vd., 2019, Hassani vd., 2019, Ghosh vd., 2018).

Oleanolic asit (OA), doğada yirmi binden daha fazla üyesi bulunan triterpenoid ailesinin bir üyesidir (de Melo, 2010). Zeytin yaprağı, üzüm, karanfil ve nar çiçekleri gibi birçok meyve ve sebzede bulunan bir pentasiklik triterpenoid bileşiği olan oleanolik asit, geniş bir farmakolojik ve biyokimyasal etki alanına sahiptir (Lee vd., 2013, Jager vd., 2009). Karaciğer hastalıkları, obezite ile ilişkili insülin direnci, hipertansiyon, ateroskleroz tedavisi için OA terapötik ilaç olarak pazarlandığı dikkate çekmiştir (Yunoki, 2008). OA' nın çeşitli in vitro ve in vivo modellerde umut verici anti-diyabetik etkilere sahip olduğu, ayrıca kan basıncını, kan glikoz seviyelerini, total kolesterolü, trigliserid, düşük yoğunluklu lipoprotein azaltma ve insülin ve yüksek yoğunluklu lipoprotein seviyelerini artırma yeteneğine sahip olduğu gösterilmiştir (de Melo, 2010, Castellano vd., 2013). Bu nedenle, OA' nın DM tedavisinde bir rol oynama potansiyeline sahip olduğu düşünülmektedir.

2. AMAÇ

Bu çalışmada streptozotosin ile diyabet oluşturulan sıçanlarda, testis dokusunda diyabetin yaptığı histopatolojik değişiklikler ve tedavi maddesi olarak kullanılan Oleanolic asidin bu değişiklikler üzerinde etkisinin incelenmesi amaçlanmıştır.

3. MATERYAL ve METOT

Çalışmada, her bir gurupta 10 adet olacak şekilde toplam 40 adet, 16-18 haftalık Spraque Dawley cinsi erkek sıçan kullanıldı. Sıçanlar, araştırma süresince 19-21 ºC sabit sıcaklıkta ve 12 saat aydınlık/karanlık dönemlerin bulunduğu özel hazırlanmış odalarda korundular, Hayvanlar standart yem ile beslenirken, su ihtiyaçları çeşme suyundan karşılandı. Tüm hayvanların besin ve suya serbest olarak ulaşabilmeleri sağlanadı. Sıçanlar deneysel prosedür süresince her kafes 5 sıçan olacak şekilde koyuldu. Sıçanlar 1 haftalık adaptasyon süresi sonunda glukometre ile kuyruk kanında başlangıç açlık kan şekerleri ve vücut ağırlıkları hassas tartıyla ölçülerek, 4 gruba ayrıldı.

Çalışma grupları şu şekilde oluşturulmuştur;

1. Kontrol grubu: Çalışmada bu gruba sadece 0.1M sitrat fosfat tamponu intraperitonal enjekte edildi.

2. Diyabet grubu: Bu gruptaki hayvanlara diyabet oluşturulmak üzere her birine 50 mg/kg olacak şekilde tek doz Streptozotosin (Sigma Chemical Co, St. Louis Misoouri) 0,1 M sitrat fosfat tamponunda çözülerek intraperitonal verildi.

3. Oleanolik asid grubu: Deneme boyunca standart yem, suyla ve 5 mg/kg dozunda Oleanolik asit oral yolla verildi. Çalışmada bu gruba sadece 0.1M sitrat fosfat tamponu intraperitonal enjekte edilmiştir.

4. Diyabet + oleanolik asit grubu: Bu gruptaki hayvanlara diyabet oluşturulmak üzere her birine 50 mg/kg olacak şekilde tek doz Streptozotosin 0.1 M sitrat fosfat tamponunda çözülerek intraperitonal verildi. Diyabet oluşumunu takiben 5 mg/kg dozunda Oleanolik asit oral yolla verildi.

Streptozotosin enjeksiyonundan 3 gün sonra sıçanların kuyruk venasından kanın glikozu glikometre ile ölçülerek diabetes mellitus oluşumu kontrol edilerek Kan glikoz düzeyleri 250 mg/dl'nin üzerinde olanları diyabetik kabul edildi. Yirmi bir günlük çalışma periyodu sonunda, 12 saatlik açlığı takiben, sodyum pentobarbital (30 mg/kg canlı ağırlık intra peritonal) ve ketazol (10 mg ketamin hidraklorür/kg canlı ağırlık, intramüsküler) genel anestezisiyle sıçanların nekropsileri yapılarak testis dokuları alındı. Alınan doku örnekleri, %10' luk tamponlu formaldehit içinde 48 saat tesbit edildi ve rutin doku takip prosedüründen sonra parafin bloklara gömüldü. Mikrotomla 5 µm kalınlığında kesitler alınarak hematoksilen-eozin ile boyanıp ışık mikroskobunda incelendi.

4. BULGULAR

4.1. Makroskobik Bulgular

Makroskobik olarak diyabetik hayvanların kontrol gurubun dakilere göre daha kaşektik oldukları, tüylerinin parlaklığını kaybettiği gözlendi. ayrıca poliüri ve polidipsi de dikkat çekti. (Şekil 1) Diyabetik gurubun testislerinin makroskobik olarak diğer gurupdan farklı olmadığı gözlendi.



Şekil 1: Diyabetik hayvanın makroskobik görünümü.

4.2. Mikroskobik Bulgular

Histopatolojik incelemede kontrol grubundaki; sıçanların testislerinin normal histolojik görünüme sahip olduğu gözlendi. Diyabet gurubundaki (gurup 2) sıçanların testislerinin histopatolojik incelenmesinde, testis dokusundaki damarların hiperemik olduğu, seminifer tubul epitellerinin dejeneratif ve nekrotik değişikliklere uğradığı dikkatı çekti. Ayrıca spermatositler ve spermatozoidlerin sayısında azalmalar fark edildi. Yalnızca OA (gurup 3) verilen sıçanlarda, anormal histopatolojik bulgular saptanmadı. OA ile tedavi edilen gurupta (gurup 4) testis dokusundaki damarların hiperemik olduğu, seminifer tubul epitellerinin dejeneratif değişikliklere uğradığı fark edildi. Diyabet grubundaki bulgularla kıyaslandığında tedavi grubundaki lezyonların şiddetinde azalmalar gözlendi.

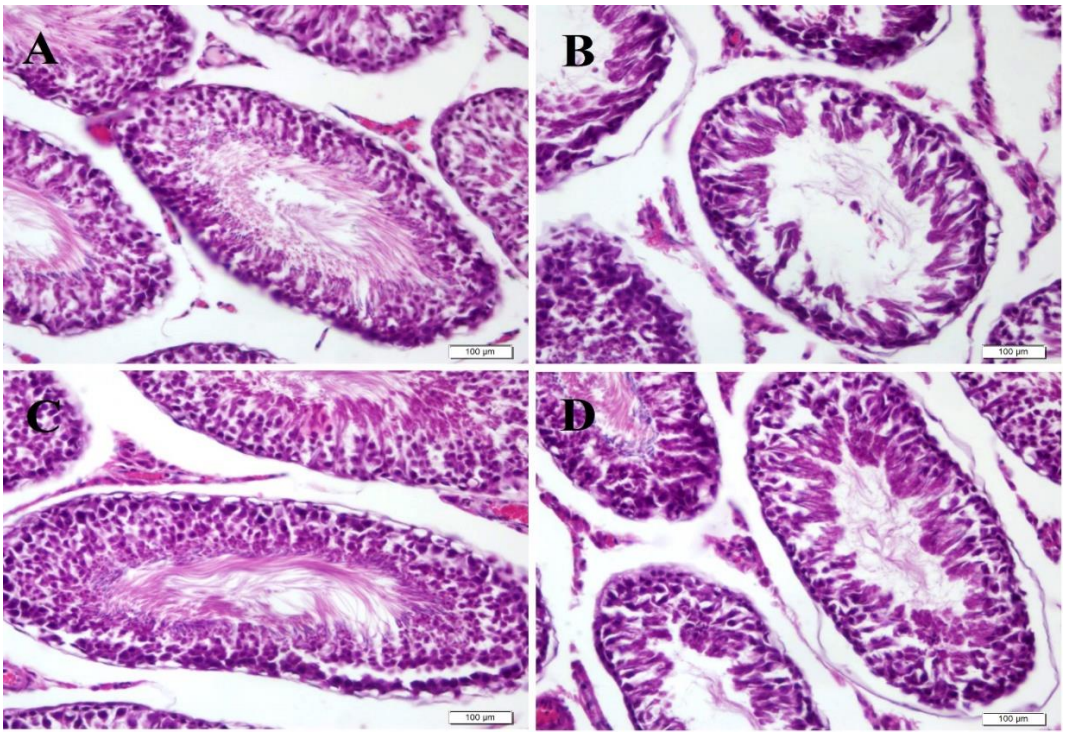

Şekil 2: A) Control gurubu B) Diyabetik gurup C) Oleanolik asid gurubu D) Diyabet + oleanolik asit grubu (tedavi) X40 (hematoksilen – eozin)

5. TARTIŞMA

Diabetes Mellitus İnsülin salgılanmasında, insülin duyarlılığında veya her ikisinde birden gözlenen eksikliklerden kaynaklanan metabolik bir hastalıktır. Dünya Sağlık Örgütünün (DSÖ) 2019 verilerine göre sağlık açısından yaşamımızı tehditeden hastalıklar arasında DM önemli bir yer tutmaktadır. DM dünya çapındaki insidansı 2040 itibariyle 642 milyona ulaşacağı tahmin edilmektedir (Ogurtsova vd., 2017, URL 1).Yapılan çalışmalar DM ün kronik ve sistemik bir hastalık olduğu bildirilmiştir (Yenigün ve Altuntaş, 2001, Ogurtsova vd., 2017, Bastaki, 2005, Jain ve Jangir, 2014).

Yapılan çalışmalarda DM nin, testis disfonksiyonunun etiyolojisinde önemli bir rol oynadığı gösterilmiştir. Bu çalışmalarda seminifer tübüllerde atrofi, spermatozoitlerde kayıp ve spermatozoitlerde çeşitli morfolojik bozokluklara neden olduğu bildirilmiştir (Cameron vd., 1985, Sisman vd., 2014).

Yapılan bu çalışmadada DM gurubunun testislerin histopatolojik incelemelerinde benzer bulgular görülmüş olup literatüre uyumluydu. Oksidatif stres birçok hastada, testis hasarına neden olur. Artan Reaktif Oksijen Türleri (ROS) üretimi, lipit peroksidasyonuna neden olur ve germ hücrelerinde mitokondriyal lezyonlar, testiküler spermatogenez ve steroidogenezde fonksiyon bozukluğuna yol açar (Aitken vd., 1993, Diemer vd., 2003). Bundan ziyade, artan ROS üretimi DNA hasarına ve germ hücre anormalliklerine Genotoksik yoluyla neden olur (RajeshKumar vd., 2001).

Son farmakolojik çalışmalar, OA'nın in vivo ve invitro deneysel çalışmalarda hepatoproteksiyon, anti-inflamatuar, antiapoptoz ve anti-aging aktivitesi olduğunu göstermiştir (Pollier vd., 2012). Ligustrum lucidum Ait, ki Çin'de Neuzhenzi ve Batıda ağaç balmumu olarak bilinen binlerce yıldır yaygın olarak, karaciğer ve böbrekleri besleyen, görmeyi artırmak için kullanılmaktadır (Lee vd., 2013). Ligustrum lucidum Ait. erkek kısırlığının tedavisinde yaygın olarak kullanılır ve oleanolik asit (OA) bunun etken maddesidir. Bununla birlikte, OA'nın koruyucu mekanizmaları, yaşlanma ve erkek üreme fonksiyonunda tam olarak anlaşılmamıştır. Özellikle, OA'nın testis DNA hasarını azaltıp azaltmadığı ve apoptoza inflamasyon aracılıyla nasıl etki ettiği bugüne kadar çok az ilgi gösterildiği görülmüştür (Liu, 2013).

Haixia Zhaoa ve arkadaşları, doğal yaşlanan sıçanlarda erkek üreme fonksiyonundaki azalmaya karşı OA'nın koruyucu etkisini göstermişlerdir. Aynı zamanda germ hücrelerinin DNA 'sı üzerindeki olumsuz etkilerini azalttığını da saptamışlardır (Zhao vd., 2016).

Yalnızca OA (gurup 3) verilen sıçanlarda, anormal histopatolojik bulgular saptanmadı. OA ile tedavi edilen gurupta (gurup 4) testis dokusundaki damarların hiperemik olduğu, seminifer tubul epitellerinin dejeneratif

değişikliklere uğradığı fark edildi. Diyabet grubundaki bulgularla kıyaslandığında tedavi grubundaki lezyonların şiddetinde azalmalar gözlendi

Yapılan bu çalışmada tedavi amacı ile OA verilen sıçanların testislerinde, DM oluşturulan sıçan testislerinde meydana gelen dejeneratif ve nekrotik değişikliklerin azaldığı dikkati çekti. Aynı zamanda spermatositler ve spermatozoidlerin sayısında artış gözlendi.

6. SONUÇ VE ÖNERILER

Çeşitli çalışmalarda OA'nın anti-inflamatuar, antiapoptoz ve anti-aging özellklerinden dolayı bir çok hastalığın tedavisinde kullanıldığı gibi DM hasarını önlemesinde de faydalı olacağı kanısına ve bu konuda yeni çalışmalar yapılması gerektiği sonucuna varıldı.

7. KAYNAKLAR

1. Anderson, W., Thomas, M. Synopsis of Pathology, 2.Baskı, Çeviri: Aykan, T., Tüzüner, N., Sav, A., İnce, Ü. (1986), "Kısa Patoloji." Fatih Gençlik Vakfı Matbaa işletmesi., 546-552, İstanbul.
2. Aitken, R. J., Harkiss, D., Buckingham, D. (1993), "Relationship between iron-catalysed lipid peroxidation potential and human sperm function." Journal of Reproduction and Fertility, vol. 98, no.1, pp.257–265.
3. Braunwald, E., Fauci, A., Kasper, D., Hauser, S., Longo, D., Jameson, J. (2003), "Power AC Diabetes mellitus, In: Harrison's Principles of Internal Medicine 15 th ed." New York:McGraw-Hill.
4. Bastaki, S. (2005), "Diabetes mellitus and its treatment." International Journal of Diabetes and Metabolism, 13, 111-134.
5. Charles J, A. (2007), "Jubb Kennedy and Palmer's Pathology of Domestic Animals." The Pancreas,Vol:2 chapter 3, saunders ltd, 5 edition, 389-419.
6. Castellano, J.M., Guinda, A., Delgado, T., Rada, M., Cayuela, J.A. (2013), "Biochemical basis of the antidiabetic activity of oleanolic acid and related pentacyclic triterpenes." Diabetes 62, 1791–1799, doi: 10.2337/db12-1215.
7. Cameronç, D. F., Murray, F. T., Drylie, D. D. (2013), "Interstitial compartment pathology and spermatogenic disruption intestes from impotent diabetic men." The Anatomical Record, vol.213, no.1, pp.53–62,1985.
8. De Melo, C.L. (2010), "Oleanolic acid, a natural triterpenoid improves blood glucose tolerance in normal mice and ameliorates visceral obesity in mice fed a high-fat diet." Chemico-biological interactions,185, 59–65, doi: 10.1016/j.cbi.
9. Diemer, T., Allen, J. A., Hales, H. K., Hales, D. B. (2003) "Reactive oxygen disrupts mitochondria in MA-10 tumor leydig cells and inhibits steroidogenic acute regulatory (STAR) proteinand steroidogenesis," Endocrinology, vol. 144, no. 7, pp. 2882–2891.
10. Ghosh, S., Chowdhury, S., Das, A., Sil, P. (2019), "Taurine ameliorates oxidative stress induced inflammation and ER stress mediated testicular damage in STZ-induced diabetic Wistar rats." Food Chem Toxicol, 124:64-80.
11. https://www.who.int/emergencies/ten-threats-to-global-health-in-2019
12. Hassan, A., Hassouna, M., Taketo, T., Gagnon, C., Elhilali, M. (1993), "The effect of diabetes on sexual behavior and reproductive tract function in male rats." J Urol, 149(1):148-154.
13. Han, X., Jiang, Y., Liu N. (2019), "Protective effects of astragalin on spermatogenesis in streptozotocin-induced diabetes in male mice by improving antioxidant activity and inhibiting inflammation." Biomed Pharmacother, 110:561-570.

14. Hassani, B., Najaran, R., Rashtbari, B. (2019), "Erberineameliorates experimental varicocele-induced damages at testis and sperm levels." evidences for oxidative stress and inflammation, Andrologia, 51(2): e13179.
15. Haixia, Z., Jing, L., Laixin, S., Zhencai, L., Guifang, H., Ding, Y., Ting, W., Yaoyan, D., Zhiyong, Z., Zhaoqi, L., Yongjun, W., Changcheng, Z. (2016), "Oleanolic acid rejuvenates testicular function through attenuating germ cell DNA damage and apoptosis via deactivation of NF-jB." p53 and p38 signalling pathways. doi: 10.1111/jphp.12668.
16. Jain, G., Jangir, R. (2014), "Modulation of diabetes-mellitus-induced male reproductive dysfunctions in experimental animal models with medicinal plants." Phcog Rev, 8 (16):113-121.
17. Jager, S., Trojan, H., Kopp, T., Laszczyk M.N., Scheffler, A. (2009), "Pentacyclic triterpene distribution in various plants - rich sources for a new group of multi-potent plant extracts." Molecules, doi: 10.3390/molecules14062016.
18. Khosravi, Z., Sedaghat, R., Baluchnejadmojarad, T., Roghani, M. (2019), "Diosgenin ameliorates testicular damage in streptozotocin-diabetic rats through attenuation of apoptosis." oxidative stress, and inflammation, Int Immunopharmacol, 70:37-46.
19. Keyhanmanesh, R., Hamidian, G., Alipour, M., Ranjbar, M., Oghbaei, H. (2018), "Protective effects of sodium nitrate against testicular apoptosis and spermatogenesis impairments in streptozotocin-induced diabetic male rats." 211:63-73.
20. Lee, W., Yang, E. J., Ku S. K., Song K. S., Bae J. S. (2013), "Anti-inflammatory effects of oleanolic acid on LPS-induced inflammation in vitro and in vivo Inflammation." 36, 94–102, doi: 10.1007/s10753-012-9523-9.
21. Liu, J. (2005), "Oleanolic acid and ursolic acid: research perspectives." J Ethnopharmacol, 100: 92–94.
22. Ogurtsova, K., da Rocha Fernandes, J.D., Huang, Y., Linnenkamp, U., Guariguata, L., Cho, NH., Cavan, D., Shaw, JE., Makaroff, LE. (2017), "IDF Diabetes Atlas: Global estimates for the prevalence of diabetes for 2015 and 2040." 03.024. Epub 2017 Mar 31.
23. Pollier, J., Goossens, A., (2012), "Oleanolic acid." Phytochemistry, 77: 10–15.
24. RajeshKumar, T., Doreswamy, K., Shrilatha, B. (2001) "Oxidative stress associated DNA damage in testis of mice: Induction of abnormal sperms and effects on fertility," Mutation Research - Genetic Toxicology and Environmental Mutagenesis, vol.513,no.1-2, pp.103–111.
25. Sisman, A. R., Kiray, M., Camsari, U. M., Evren, M., Ates, M., Baykara, B., Aksu, İ., Guvendi, G., Uysal, N. (2014) "Potential Novel Biomarkers for Diabetic Testicular Damage in Streptozotocin Induced Diabetic Rats Nerve Growth Factor Beta and Vascular Endothelial Growth Factor." Disease Markers, vol.2014, Article ID108106, 7pages.
26. Wenliang, Z., Yuting, B., Ling, X., Yuning, L., Zhen,Y., Hui, G., Jun, L. (2018), "Curcumin Attenuates Testicular Injury in Rats with Streptozotocin-Induced Diabetes." Article ID 7468019, page10.
27. Yenigün, M., Altuntaş, Y. (2001), "Diabetes mellitusun fizyopatolojisi, Her yönüyle diabetes mellitus." Nobel Tıp Kitabevi,85-129, İstanbul.
28. Yunoki, K. (2008), "Effect of dietary wine pomace extract and oleanolic acid on plasma lipids in rats fed high-fat diet and its DNA microarray analysis, Journal of agricultural and food." chemistry, 56, 12052–12058, doi: 10.1021/jf8026217.

12-S-2019

JAPON BILDIRCINLARINDA (COTURNIX COTURNIX JAPONICA) KULUÇKA PERFORMANSINA ETKİ EDEN BAZI FAKTÖRLERİN DEĞERLENDİRİLMESİ

Murat GENÇ

Atatürk Üniversitesi Veteriner Fakültesi, Zootekni Anabilim Dalı Erzurum, TÜRKİYE

vet.murat.genc@gmail.com

ÖZET

Hayvansal proteinler; insanların sağlıklı, yeterli ve dengeli beslenmesinde vazgeçilmez olan bileşenlerdir. Günümüzde hızla artan dünya nüfusunun hayvansal protein ihtiyacını karşılamak için bir yandan sığır, koyun, tavuk gibi mevcut kaynaklar zorlanırken, diğer yandan alternatif kaynakların araştırılması sürdürülmektedir. Bıldırcın, bu bağlamda önemli bir hayvansal protein kaynağı olarak son yıllarda alternatif kanatlı hayvan yetiştiriciliğinde büyük önem kazanmış, böylelikle hem yumurta, hem de et üretiminde kullanılan en küçük yapılı kanatlı türü olmuştur. Ayrıca başta Newcastle türleri olmak üzere, hastalıklara karşı dayanıklı olmaları sebebiyle, çeşitli aşı üretimi ve biyolojik araştırmalar amacıyla bir deney hayvanı olarak da yaygın bir şekilde kullanılmaktadır. Son otuz yıldan fazla bir zamanda özellikle Japonya, İtalya, Fransa, İspanya, Amerika Birleşik Devletleri, İngiltere, Suudi Arabistan ve Brezilya, Şili gibi bazın Latin Amerika ülkeleri başta olmak üzere, dünyanın birçok yerinde ticari bıldırcın üretim faaliyetlerinde artış görülmüştür. Bu hayvanlar diğer kanatlı türlerine göre önemli avantajlara sahiptir. Bıldırcınlar küçük yapılı hayvanlardır, bu nedenle küçük yerlerde büyütülebilirler. Yemleme maliyeti tavuklara veya diğer kanatlı hayvanlara göre nispeten düşüktür. Hastalıklara oldukça dayanıklıdırlar. Hızlı büyür ve diğer kanatlılara göre daha hızlı cinsel olgunluk kazanırlar. Kanatlılarda kuluçka, yumurtanın döllenmesi ile başlayıp yumurtlanma anına kadar süren embriyo gelişmesi ile kuluçka makinesindeki embriyo gelişmesini kapsamaktadır. Bıldırcın yetiştiriciliğinde ve bunların inkübasyonunda temel amaç, inkübe edilen tüm yumurtalardan sağlıklı civcivler üretmektir. Bu çalışmada, Japon bıldırcınlarında (Coturnix Coturnix Japonica) döllülük oranı ve kuluçka özelliklerine etki eden bazı faktörler açıklanmaya çalışılmıştır.

Anahtar Kelimeler: Japon bıldırcını, Döllülük oranı, Kuluçka performansı

12-S-2019

EVALUATION OF SOME FACTORS AFFECTING HATCHABILITY PERFORMANCE IN JAPANASE QUAILS (COTURNIX COTURNIX JAPONICA)

Murat GENÇ

Atatürk University Faculty of Veterinary Medicine, Animal Science Department of Erzurum, TURKEY
vet.murat.genc@gmail.com

ABSTRACT

Animal proteins are indispensable components for healthy, adequate and balanced nutrition in people. Nowadays, current resources such as cattle, sheep and chickens are being forced in order to supply the protein requirement of rapidly increasing population, while the investigation of the alternative resources are being held. Quail has gained great importance in alternative poultry farming in recent years as an important source of animal protein in this context and became the smallest poultry species used in both egg and meat production. Quail are now also commonly used as an experimental animal for biological research and for producing vaccines against many diseases which they themselves are resistant to particularly certain strains of Newcastle disease. Over the past three decades a considerable interest in commercial quail farming has arisen in many parts of the world, particulary in Japan, Italy, France, Spain, the United States, the United Kingdom, Saudi Arabia and some Latin American countries, such as Brazil and Chile. These animals have significant advantages over other poultry farm animals. Quails are small animals, so they can be raised within small place. Feeding cost of quails are comparatively lower than chickens or other poultry birds. Diseases are less in quails, and they are very hardy. Quails grow fast and gain sexual maturity faster than any other poultry birds. Incubation in poultry includes the development of embryos, which begin with fertilization of the egg and last until the time of laying, and the development of the embryo in the incubator. The ultimate objective of quail breeding and incubation is to produce a healthy chick from every egg In this study the effects of the some factors on fertility and hatchability of hatching eggs in Japanese quails (Coturnix Coturnix Japonica) were discussed.

Keywords: Japanase quail, Fertility rate, Hatchability

1. GİRİŞ

Bir av hayvanı olarak bilinen bıldırcınlar, 20. yüzyılın başlarında evcil kanatlılar arasına alınmış ve hem yumurta, hem de et üretiminde kullanılmaya başlanmıştır (21, Özçelik., 2002, Reddish vd., 2003,Sarıca vd., 2003). Günümüzde gerek yumurta ve et üretimi, gerekse çeşitli biyolojik araştırmalarda en yaygın olarak kullanılan bıldırcın ırkı Japon bıldırcınıdır (Coturnix Coturnix Japonica) (Baumgartner, 1994, Fuller vd., 2000, Hubrecht ve Kirkwood, 2010, Mills vd., 1997, Minvielle, 2004, Payne, 2010).

Kanatlılarda memelilerden farklı olarak embriyo gelişiminin büyük çoğunluğu yumurtlamadan sonra dış ortamda gerçekleşmektedir. Kuluçka olarak adlandırılan bu işlem; doğal ya da yapay yöntemlerle sağlanmaktadır. Kuluçka makinelerindeki teknolojik gelişmeler sonucunda kuluçka sektörü kanatlı üretiminde ayrı bir alan haline gelmiş ve doğal kuluçkacılık ekonomik olmaktan çıkarak kullanılamaz hale gelmiştir (Türkoğlu ve Sarıca, 2009).

Kanatlı hayvan yetiştiriciliğinde kuluçkalık yumurtalardan elde edilen civciv sayısı kârlılığı belirleyen esas faktördür. Bu da üretim zincirinin ilk ve en önemli halkası olan kuluçka yönetiminin başarısına bağlıdır (Cadirci, 2009, Hulet, 2007, Kamanlı vd., 2009, Türkoğlu ve Sarıca, 2009). Başarılı bir civciv çıkımı elde edebilmek için öncelikli şart döllü yumurta oranının yüksek olmasıdır. Ayrıca kuluçka öncesi ve esnasında optimum koşulların sağlanması gereklidir (Erensayın, 2000). Bu çalışmada Japon bıldırcınlarında (Coturnix Coturnix Japonica) kuluçka özelliklerine etki eden bazı faktörler hakkında bilgi verilmesi amaçlanmıştır.

1. Döllülük Oranını Etkileyen Faktörler

Damızlık sürü idaresinde başarıyı yansıtan kriterlerden en önemlisi döllülük oranıdır. Yumurtalarda değişik dönemlerde belirlenebilen bu oran %90'ın üzerinde olmalıdır. Döllülük oranı genetik faktörler, sürüdeki erkek/dişi oranı, damızlık sürülerin yaşı, tercihli çiftleşme, beslenme, sağlık koşulları ve yönetimsel faktörler gibi unsurlardan etkilenmektedir (Erensayın vd., 2002, King'Ori, 2011, Narahari vd., 2002, Nazlıgül vd., 2001, Othman vd., 2014, Tabeekh, 2011).

1.1. Genetik Faktörler

Japon bıldırcınlarında döllülük, kalıtsal olarak bir soydan diğer bir soya göre büyük bir varyasyon gösterir. Evcil kanatlılarda olduğu gibi bıldırcınlarda da semen (sperma) üretimi ve spermanın tüm karakteristik özellikleri (canlılık, motilite, spermatazoa yoğunluğu gibi) kalıtsal bir özellik taşımaktadırlar. Ayrıca bu hayvanlarda yakın akrabalı saf yetiştirmenin fertiliteyi büyük oranda azalttığı bilinmektedir (Hidalgo vd., 2011, Okenyi vd., 2013, Tabeekh, 2011, Vatansever, 2002).

1.2. Erkek/Dişi Oranı

Bir ünitede, erkek bıldırcınların çok ya da az sayıda olmaları, infertil yumurta oranının yükselmesine yol açar. Normal döllülük oranları bakımından erkek/dişi arasındaki orantı barınak tipine bağlı olarak 1/2-1/5 seviyelerinde olmalıdır. Kafeslerde 1/2 oranı tavsiye edilmektedir. Kafes büyüklüğünün yeterli olması halinde ise bu oran 1/3'e çıkarılabilmektedir. Taban sisteminde ise 4 ya da 5 dişi bıldırcına 1 erkek verilmelidir (Erensayın vd., 2002, Okenyi vd., 2013, Vatansever, 2002).

1.3. Damızlık Sürülerin Yaşı

Yumurtaların döllülük oranını etkileyen önemli faktörlerden biri de damızlık olarak kullanılan erkek ve dişi bıldırcınların yaşıdır. Japon bıldırcınlarında cinsel faaliyetler 6-7 haftalık yaşta iken başlar. Ancak çok genç yaştaki erkek bıldırcınlar, damızlık kondisyonu belirtilerini gösterseler dahi yeterli sperma üretemediklerinden, dişilerin tamamını dölleyemezler. Döllülük oranı 12-15 haftalık yaşta maksimum düzeye yükselir ve sonrasında yavaş yavaş azalır. Bu sebeple 6 aylıktan daha yaşlı erkek ve dişi bıldırcınlar damızlıkta kullanılmamalı ve sürü en geç 6 ayda bir kez yenilenmelidir (Koçak ve Özkan, 2000, Vatansever, 2002, Zita vd., 2013, Zita vd., 2012).

1.4. Tercihli Çiftleşme

Sürüdeki damızlık erkeklerin favori dişilerinin olduğu ve bu dişilerle diğerlerinden daha sık olarak çiftleşme eğilimlerinin görüldüğü durumdur. Daha çok tek kişilik erkek kafeslerinde gözlenen bu durum, düşük fertiliteye yol açar. Sorunun çözülmesi için en etkili yol erkek/dişi oranının düşük tutulması ve tercihli çiftleşme tespit edilen kafeslerdeki erkeklerin değiştirilmesidir (Vatansever, 2002).

1.5. Beslenme

Maksimum bir üreme performansı için, gelişme çağındaki ve damızlık bıldırcınların dengeli ve yeterli beslenmesi çok önemlidir. Yem kalitesi ve miktarının sınırlı olması halinde dişi bıldırcınlar yumurtlamaya devam eder. Ancak erkek bıldırcınlar bu yumurtaları dölleyebilecek miktarda sperma üretemez. Ayrıca üreme organlarının fonksiyonu

üzerinde çok büyük bir etkiye sahip olan kalsiyum miktarının rasyonda %3-4 oranında olması gereklidir (Genchev, 2012, Koçak ve Özkan, 2000, Vatansever, 2002, Yannakopoulos, 1986).

1.6. Sağlık Koşulları

Hasta ya da zayıf bir bıldırcın damızlık olarak kullanılmamalıdır. Bu hayvanların zayıf kondüsyonlu olmaları büyük oranda iç ve dış parazitlerden kaynaklanır. Bu parazitler hem hayvanların zayıflamalarına, hem de sekonder enfeksiyonlara karşı hassas hale gelmelerine sebep olur. Ayrıca ayak, baş ve kanat yaraları bıldırcınlarda çiftleşmenin başarılı olmasını engeller. Bu tür yaraları olan bıldırcınlar ayrı bir kafeste tedavi altına alınmalı ve tamamen iyileşinceye kadar damızlık olarak kullanılmamalıdır (Barnes, 1987, Tabeekh, 2011, Vatansever, 2002).

1.7. Yönetimsel Faktörler

Kanatlı hayvanlarda et ve yumurta verimi üzerine etki eden en önemli faktörlerden birisi aydınlatma olup, bu hayvanların büyük bir kısmı günlük ışık süresinin değişmesi ile üremeye teşvik edilir (King'Ori, 2011, Vatansever, 2002). Aydınlatma süresi ve şiddeti konusunda yumurta tavuklarında oldukça kapsamlı çalışmalar bulunmasına rağmen, bıldırcınlarda konu ile ilgili olarak yeterli çalışma bulunmamaktadır. Dolayısıyla bıldırcınlarda uygulanan aydınlatma programları hazırlanırken genel olarak tavuklardan alınan sonuçlardan yararlanılmaktadır. Bu bağlamda bıldırcınlarda yumurtlamayı teşvik için, yılın herhangi bir döneminde yapay aydınlatmanın kullanılması en belirgin uygulamalardan birisidir. Bu amaçla civciv bakımı periyodunun başlamasından 3 hafta sonra, 16 saat aydınlatma ve 8 saat karanlıkta bırakma (16A:8K) gibi bir aydınlatma programının uygun olduğu belirtilmiştir. Işık şiddeti ise 10 lüx'ten düşük olmamalıdır (Erensayın, 2000, Koçak ve Özkan, 2000, Özcan ve Akçapınar., 1993, Vatansever, 2002).

Ayrıca artan çevre sıcaklığı seksüel gelişimi etkileyerek çiftleşme sıklığını azaltır ve fertiliteyi düşürür. Bir aylık ve daha ileri yaştaki bıldırcınlar 30°C'nin üzerindeki sıcaklıklarda barındırılmamalıdır. Bunun yanında yemlik ve suluk alanlarının yetersiz olması, hayvanların aşırı kalabalık olması gibi kriterler de döllülük oranını olumsuz olarak etkiler (Alagawany vd., 2017, Koçak ve Özkan, 2000).

2. Kuluçka performansını etkileyen faktörler

2.1. Yumurtlama sonrası işlemler

2.1.1. Yumurtaların toplanması

Bıldırcın yumurtaları, tavuk ve hindi gibi hayvanların yumurtalarına göre daha ince kabuklu olduklarından daha kolay kırılır. Bu nedenle bıldırcın yumurtalarının toplanması esnasında oldukça özenli ve hassas davranmak gereklidir. Döllü yumurtaların sertçe ve sarsılarak toplanması, iç yapılarına zarar vererek embriyo ölümlerine yol açar. Bundan dolayı kuluçkalık bıldırcın yumurtaları günde en az 3 defa toplanmalıdır. Sıcak havalarda ise yumurtaların toplanma sıklığı artırılmalıdır (Koçak ve Özkan, 2000, Türkoğlu ve Sarıca, 2009, Vatansever, 2002).

2.1.2. Yumurtaların seçilmesi

Kuluçkalık yumurtaların seçiminde ele alınması gereken temel kriter kabuk sağlamlığıdır. Çatlak veya kırık kabuklu yumurtaların ayıklanması gerekmektedir. Ayrıca pütürlü ve çok ince kabuklu yumurtaların kuluçka döneminde kırılma ihtimalleri oldukça yüksek olduğundan, bu tür yumurtalar da kuluçkalık olarak değerlendirilmemelidir (Koçak ve Özkan, 2000, Türkoğlu ve Sarıca, 2009, Vatansever, 2002). Aşırı kirli yumurtaların da yoğun bakteri kaynağı olmaları nedeniyle kuluçka makinesine konulması önerilmez ancak bu tip yumurtalar uygun şekilde temizlendikten sonra kontaminasyon riskini minimize etmek amacıyla makinelerin en alt tepsisine yerleştirilebilir (Koçak ve Özkan, 2000, Vatansever, 2002). Çıkım gücüne etki eden önemli faktörlerden bir diğeri yumurta büyüklüğü ve şeklidir. Çok küçük, çok büyük, aşırı sivri veya küt yumurtalar kuluçkada iyi sonuç vermezler. Bu sebeplerden dolayı yumurtaların ortalama ağırlıkta olması (Fuller vd., 2000-11 gr) ve %72-76 şekil indeksine sahip olması gerekmektedir (Aşcı ve Durmuş 2015, Karaman vd., 2018, Küçükyılmaz vd., 2001, Sachdev vd., 1985).

2.1.3. Yumurtaların temizlenmesi

İdeal kriterlere sahip bir döllü yumurta, bakteriyel bulaşma ile karşı karşıya kaldığında kolaylıkla yıkıma uğrayabilir. Bu zararlı organizmalar, yumurtanın yumurtlanması ile zemine temas etmesinden yaklaşık 2-3 saat sonra kabuk üzerinde bulunan porlardan yumurta içerisine girebilir. Yeni yumurtlanmış bir yumurtanın kabuğunda ortalama 300 ile 500 arasında bakteri bulunmaktadır. Yumurtanın bakteriyel yükü yumurtlandığı yere ve

yumurtlama sonrası muhafaza koşullarına bağlı olarak hızla değişebilmektedir. Özellikle yere yumurtlanan ve dışkı ile kontamine olan yumurtalarda bu sayı birkaç saat içerisinde 20.000-30.000'e kadar artabilir (Cadirci, 2009, Elibol vd., 2003, Ibrahim vd., 2018). Bu durum embriyo ölümlerini artırarak kuluçka randımanının düşmesine sebep olur. Üstelik çıkan civcivlerde göbek iltihabına (omphalitis), yaşama gücünün zayıf olmasına ve gelişim geriliğine yol açar. Yumurtaların mekanik kirliliğini azaltmanın kuluçka sonuçlarına olumlu etkileri vardır. Bu sebeple kirli yumurtalarda bulunan kir yumakları, yumurtlandıktan hemen sonra kuru ve uygun zımpara kağıdı ile temizlenmelidir. Kuluçka randımanındaki kayıp oranını düşürmek ve maksimum sayıda sağlıklı civciv elde etmek için yumurtaların dezenfekte edilmesi de etkili bir yoldur.

Bu amaçla formaldehit fumigasyonu yapılabilir ya da yumurtalar uygun bir dezenfektan ile yıkanabilir (Cadirci, 2009, Ibrahim vd., 2018, Vatansever, 2002).

2.1.4. Yumurtaların depolanması

Damızlık işletmelerde toplanan yumurtalar, kuluçka makinesine konulmadan önce belirli bir süre bekletilebilmektedir. Bir yumurtada depolamaya bağlı olarak meydana gelen bozulmanın derecesi, depolama süresi ve şartlarına bağlıdır (Imai vd., 1986, Vatansever, 2002). Optimum depolama şartlarında 1 hafta süreyle muhafaza edilen yumurtalarda kuluçka randımanı ve civciv kalitesinde önemli kayıplar meydana gelmez. Bu sebeple döllü yumurtaların en fazla 1 hafta süreyle depolanması tavsiye edilmektedir (Koçak ve Özkan, 2000, Vatansever, 2002). Ticari kuluçkahanelerde haftada bir veya iki kez giriş yapıldığı için yumurtalar nadiren 7 günden daha uzun süre depolanır. Ancak pedigrili bir üretim için bir çıkışta yeteri kadar öz kardeş elde edebilmek amacıyla yumurtaların daha uzun süre depolanması gerekebilir (Altan vd., 1995). Bir haftaya kadar depolanacak bıldırcın yumurtaları için ortam sıcaklığının 16-18 °C ve oransal nemin % 75-80 arasında olması gerekmektedir. Eğer bir haftadan uzun süre depolama söz konusu olacaksa sıcaklık 10-15 °C, oransal nem ise yine % 75-80 dolayında olmalıdır (Imai vd., 1986, Sarıca vd., 2003, Vatansever, 2002). Ek olarak yumurtalar depolama esnasında sivri uçları aşağıda, küt kısımları yukarıda olacak şekilde konumlandırılmalı ve günde iki defa düşey eksenden 45 derecelik açı ile öne ve arkaya çevrilmelidir (Vatansever, 2002).

2.1. Kuluçka koşulları

Bir yumurtayı yapay olarak inkübe edebilmek için, dişi bıldırcının sağladığı tüm koşulların temin edilmesi gereklidir. Yumurtaların inkübe edildiği makinelerin özellikleri, civciv çıkışında önemli bir rol oynar.

2.1.1.Sıcaklık

Kuluçka süreci kısaca gelişim ve çıkım dönemi olarak ikiye ayrılır. Bu dönemlerin her ikisinde de en kritik faktör sıcaklıktır. İnkübasyon makinelerinin kuluçkanın ilk 15 günlük gelişim döneminde yaklaşık 37.4-37.9 °C sıcaklıkta olması gereklidir. Son üç günlük çıkış döneminde ise civcivler kendi ısılarını üretmeye başladığı için sıcaklık yaklaşık 1°C düşürülmelidir (Şeker, 2003, Vatansever, 2002).

2.1.2. Nem

Embriyonun uygun bir şekilde gelişip sağlıklı bir civcive dönüşmesinde ikinci önemli husus relatif nem oranıdır. Bıldırcın yumurtaları, özellikle kuluçka süresinin başlarında tavuk yumurtalarından biraz daha yüksek nem oranı ister (% 65-70). Son 2-3 gün ise bu oran % 80 seviyesine yükseltilmelidir. Nem düzeyinin en iyi göstergesi yumurtada kuluçka süresince gerçekleşen ağırlık kaybıdır. Başarılı bir kuluçkada yumurtaların inkübasyon döneminde kaybetmeleri gereken ağırlık kaybı, yumurta başlangıç ağırlığının %10-12'si kadar olmalıdır (Koçak ve Özkan, 2000, Türkoğlu ve Sarıca, 2009, Vatansever, 2002).

2.1.3. Havalandırma

Kuluçkada gerekli koşullardan birisi de havalandırmadır. Makine içerisinde embriyo için gerekli olan sıcaklık, nem ve temiz havanın homojen olarak dağıtılması gereklidir. Bu da iyi bir havalandırma ile gerçekleşmektedir. Kuluçka makinelerinde havalandırma, arka kısımlarında bulunan havalandırma delikleri vasıtasıyla yapılır. Makine içine yerleştirilen bir vantilatör ile pis havanın çıkması ve temiz havanın girmesi sağlanmalıdır. Yetersiz havalandırma makine içerisinde zehirli gazların birikmesine sebep olarak ölümlere yol açar. Dolayısıyla kuluçka makinelerinin bulunduğu odaların sık sık havalandırılması gereklidir (Erensayın, 2000, Türkoğlu ve Sarıca, 2009, Vatansever, 2002).

2.1.4. Yumurta pozisyonu ve çevirme

Döllü bir yumurta kuluçka makinesine doğru pozisyonda yerleştirilmezse ve yeni pozisyonlara çevrilmezse, içerisinde gelişen embriyo yumurta kabuğu membranına temas eder ve yapışır. Böylece embriyonun yumurta içerisinde hareketi engellenir ve ölümüne sebep olur. Dişi bir bıldırcın, doğal inkübasyon şartlarında yumurtaları her 15-20 dakikada bir çevirir. Böylelikle yumurtalar bir günde 72-96 kez çevrilmiş olur. Yapay inkübasyon şartları altında bulunan yumurtalar, sivri kısımları aşağıya gelecek şekilde makineye yerleştirilmeli ve gelişim dönemi boyunca günde en az 4-6 kez (imkân varsa saatte bir kez) 45 derecelik açı ile öne ve arkaya çevrilmelidir. Son üç günlük çıkım döneminde ise yumurtaların çevrilmesine gerek yoktur (Sarıca vd., 2003, Vatansever, 2002).

2. SONUÇ VE ÖNERİLER

Başarılı ve ekonomik bir bıldırcın yetiştiriciliği en yüksek döllülük oranına ve en iyi kuluçka sonuçlarına ulaşmakla gerçekleştirilir. Kuluçka makinesine konulan her yüz yumurtadan çıkan civciv sayısına kuluçka randımanı, döllü yumurtalardan çıkan civciv sayısına ise çıkış gücü denir.

Bu iki parametrenin yüksek olabilmesi için bazı kurallar ve şartların sağlanması gerekmektedir. Bu kurallar ve şartlar hem damızlık kümesine, hem de kuluçkahaneye bağlı pek çok etmenden etkilenmektedir. Günümüzde civciv çıkım işlemleri yüksek kapasiteli kuluçka makineleri ile yapıldığı için, yumurtaların üretilmesi, toplanması, depolanması ve kuluçka işlemi esnasında oluşabilecek ve/veya gözden kaçabilecek en küçük aksaklıklar bile büyük oranlarda işgücü kaybına ve maddi zararlara yol açmaktadır. Bu sebeple döllülük oranı ve kuluçka özellikleri üzerine etkili olan bütün faktörler için optimum şartlar sağlanmalıdır.

3. KAYNAKLAR

1. Alagawany, M., Farag, M., El-Hack, M.A., Patra, A. (2017), "Heat stress: effects on productive and reproductive performance of quail", World's Poultry Science Journal, 73, pp.747-756.
2. Altan, Ö., Oğuz, İ., Settar, P. (1995), "Japon bıldırcınlarında yumurta ağırlığı ile özgül ağırlığının kuluçka özelliklerine etkileri", Tr. J. of Agriculture and Foresty, 19, pp.219-222.
3. Aşcı, E., Durmuş, İ. (2015), "Effect of egg shape index on hatching characteristics in hens", Turkish Journal of Agriculture-Food Science and Technology, 3, pp.583-587.
4. Barnes, H.J. (1987), "Diseases of quail", Veterinary Clinics of North America: Small Animal Practice, 17, pp.1109-1144.
5. Baumgartner, J. (1994), "Japanese quail production, breeding and genetics", World's Poultry Science Journal, 50, pp.227-235.
6. Cadirci, S. (2009), "Disinfection of hatching eggs by formaldehyde fumigation–a review", Arch. Geflügelk, 73, pp.116-123.
7. Elibol, O., Uysal, A., Ertas, S. (2003), "Kuluçkalık yumurtalara inkübasyon öncesi farklı konsantrasyon ve sürelerde uygulanan formaldehit fumigasyonunun kuluçka özelliklerine etkisi", Tarim Bilimleri Dergisi, 9, pp.9-12.
8. Erensayın, C. (2000), Bilimsel-Teknik Pratik Tavukçuluk, 1.Baskı, Nobel Yayın Dağıtım, Ankara.
9. Erensayın, C., Başer, E., Aktan, S., Küçükyılmaz, K. (2002), "Japon Bıldırcınlarında Erkek Dişi Oranının Üreme Performansı Üzerine Etkisi", Hay. Araş. Derg, 12, pp.51-54.
10. Fuller, R., Carroll, J., McGowan, P. (2000), "Partridges, quails, francolins, snowcocks, guineafowl and turkeys: status survey and conservation action plan 2000–2004", The World Pheasant Association, BirdLife International, Species Survival Commission–Partridge, Quail, and Francolin Specialist Group, IUCN, and the World Pheasant Association, Gland, Switzerland, and Cambridge, UK, Reading, UK.
11. Genchev, A. (2012), Quality and composition of Japanese quail eggs (Coturnix japonica). Trakia Journal of Sciences, 10, pp.91-101.
12. Hidalgo, A.M., Martins, E.N., Santos, A.Ld., Quadros, T.C.Od., Ton, A.P.S., Teixeira, R. (2011), "Genetic characterization of egg weight, egg production and age at first egg in quails", Revista Brasileira de Zootecnia, 40, pp.95-99.
13. Hubrecht, R.C., Kirkwood, J. (2010), The UFAW Handbook On The Care And Management Of Laboratory And Other Research Animals, Eighth Edition
14. Hulet, R.M. (2007), "Symposium: managing the embryo for performance managing incubation: where are we and why?", Poultry science, 86, pp.1017-1019.
15. Ibrahim, F.A., Elkloub, K., Moustafa, M.E., El Sabry, M., Jihan, M.B., Hassan, A. (2018), "Effect of Egg Disinfection by Silver Nanoparticles on Eggshell Microbial Load, Hatchability and Post-hatch Performance of Quail Chicks", International Journal of Poultry Science, 17, pp.234-242.

16. Imai, C., Mowlah, A., Saito, J. (1986), "Storage stability of Japanese quail (Coturnix coturnix japonica) eggs at room temperature", Poultry science, 65, pp.474-480.
17. Kamanlı, S., Durmuş, İ., Aygören, H. (2009), "Farklı sıcaklık ve sürelerde uygulanan ön ısıtmanın kuluçka özellikleri üzerine etkisi", Tavukçuluk Araştırma Dergisi, 8, pp.20-22.
18. Karaman, M., Bulut, M. (2018), "Japon bıldırcınlarında kuluçkalık yumurta ağırlığının kuluçka ve kuluçka sonrası performans özelliklerine etkisi", KSÜ Doğa Bilimleri Dergisi, 21, pp.13-19.
19. King'Ori, A. (2011), "Review of the factors that influence egg fertility and hatchability in poultry", International Journal of Poultry Science, 10, pp.483-492.
20. Koçak, Ç., Özkan, S. (2000), Bıldırcın, Sülün Ve Keklik Yetiştiriciliği, Ege Üniversitesi Ziraat Fakültesi Yayınları, İzmir.
21. Küçükyılmaz, K., Başer, E., Erensayın, C., Orhan, H., Arat, E. (2001), "Japon bıldırcınlarında damızlık yumurta ağırlığının kuluçka sonuçları, besi performansı ve yumurta verim özellikleri üzerine etkisi", Hayvancılık Araştırma Dergisi, 11, pp.6-12.
22. Mills, A.D., Crawford, L.L., Domjan, M., Faure, J.M. (1997), "The behavior of the Japanese or domestic quail Coturnix japonica", Neuroscience & Biobehavioral Reviews, 21, pp.261-281.
23. Minvielle, F. (2004), "The future of Japanese quail for research and production", World's Poultry Science Journal, 60, pp.500-507.
24. Narahari, D., Mujeer, K., Rajini, R. (2002), "Pre-oviposition factors influencing the fertility and hatchability in Japanese quail", The Indian Journal of Animal Sciences, 72(9), pp.756-761
25. Nazlıgül, A., Türkyılmaz, K., Bardakçıoğlu, H.E. (2001), "A study on some production traits and egg quality characteristics of Japanese quail", Turkish Journal of Veterinary and Animal Sciences, 25, pp.1007-1013.
26. Okenyi, N., Ndofor-Foleng, H., Ogbu, C., Agu, C. (2013), "Genetic parameters and consequences of selection for short-term egg production traits in Japanese quail in a tropical environment", African Journal of Biotechnology 12(12), pp.1357-1362.
27. Othman, R.A., Amin, M.R., Rahman, S. (2014), "Effect of egg size, age of hen and storage period on fertility, hatchability, embryo mortality and chick malformations in eggs of Japanese quail (Coturnix coturnix japonica)", Journal of Agriculture and Veterinary Science, 7, pp.101-106.
28. Özcan, İ., Akçapınar, H. (1993), "Bıldırcınlarda (Coturnix Coturnix Japonica) farklı aydınlatma süresinin büyüme ve karkas özelliklerine etkisi", Lalahan Hayvancılık Araştırma Enstitüsü Dergisi, 33, pp.65-84.
29. Özçelik, M. (2002), "Japon bıldırcını yumurtalarında bazı dış ve iç kalite özellikleri arasındaki fenotipik korelasyonlar", Ankara Üniversitesi Veteriner Fakültesi Dergisi, 49, pp.67-72.
30. Payne, R.B. (2010), "Handbook of the Birds of the World", The Wilson Journal of Ornithology, 122, pp.627-629.
31. Reddish, J., Nestor, K., Lilburn, M. (2003), "Effect of selection for growth on onset of sexual maturity in randombred and growth-selected lines of Japanese quail", Poultry science, 82, pp.187-191.
32. Sachdev, A., Ahuja, S., Thomas, P., Agarwal, S. (1985), "Effect of egg weight and duration of storage on the weight loss, fertility and hatchability traits in Japanese quails", Indian Journal of Poultry Science, 20(1), pp.19-22
33. Sarıca, M., Camcı. Ö., Selçuk, E. (2003), Bıldırcın, Sülün, Keklik, Etçi Güvercin, Beç Tavuğu Ve Devekuşu Yetiştiriciliği, Ondokuz Mayıs Üniversitesi Ziraat Fakültesi, Baskı Ünitesi, Samsun.
34. Şeker, İ. (2003), "Bıldırcınlarda kuluçkalık yumurtaların döllülük oranına ve kuluçka sonuçlarına bazı faktörlerin etkisi", Yüzüncü Yıl Üniversitesi Veteriner Fakültesi Dergisi, 14, pp.42-46.
35. Tabeekh, M.A.S.A. (2011), "Evaluation of some external and internal egg quality traits of quails reared in Basrah City", Basrah Journal of Veterinary Research, 10, pp.78-84.
36. Türkoğlu, M., Sarıca, M. (2009), Tavukçuluk Bilimi Yetiştirme, Besleme, Hastalıklar, 3. Baskı, Bey Ofset Matbaacılık, Ankara.
37. Vatansever, H. (2002), Bıldırcın Üretim Sistemleri, 2. Baskı, Kardelen Ofset, Ankara .
38. Yannakopoulos, A., Tserveni-Gousi, A. (1986), "Quality characteristics of quail eggs", British poultry science, 27, pp.171-176.
39. Zita, L., Ledvinka, Z., Klesalová, L. (2013), "The effect of the age of Japanese quails on certain egg quality traits and their relationships", Veterinarski arhiv, 83, pp.223-232.
40. Zita, L., Ledvinka, Z., Tumova, E., Klesalova, L. (2012), "Technological quality of eggs in relation to the age of laying hens and Japanese quails", Revista Brasileira de Zootecnia, 41, pp.2079-2084.

13-S-2019

İKİ SIĞIRDA GÖZ KASLARINDA SARKOSİSTOZİS

Kübra Asena TERİM KAPAKİN[1], Gizem ESER[2]*, Yavuz Selim SAĞLAM[1], Zafer OKUMUŞ[3]

[1] Atatürk Üniversitesi Veteriner Fakültesi Patoloji ABD Erzurum/TÜRKİYE
kubra.terim@atauni.edu.tr, yssaglam@atauni.edu.tr
[2]Iğdır Üniversitesi Tuzluca Meslek Yüksekokulu, Laborant Veteriner Sağlık Bölümü, Iğdır/ TÜRKİYE
gizem.eser@igdir.edu.tr,
[3]Atatürk Üniversitesi Veteriner Fakültesi Cerrahi ABD Erzurum/ TÜRKİYE
zokumus@atauni.edu.tr

ÖZET

Bu çalışmada Erzurum'un farklı bölgelerden getirilen iki sığırın göz kaslarına lokalize olan sarkosistozis olguları tanımlandı. Sarkokistis Yunanca Sarkos: kas ve Kistis: kistler kelimelerinin birleşiminden oluşan ve Phylum apicomlexa ve Family Sarcocystidae protozoonların oluşturduğu parazitik zoonoz bir hastalıktır. Sarcopridae protozoal parazitlerin İnsan ve hayvanlarda 130' dan fazla türü bulunmaktadır. Enfeksiyon ara konaklarda (insan, at, sığır, kemirgen, keçi, kuş, yaban hayvanı, sürüngenler v.s) kas dokularda, son konaklarda (tilki, kurt, çakal, aslan, kaplan, panter v.s) ise barsaklarda kist oluşumu ile kendini gösterir. Bu çalışmanın metaryalini klinik olarak keratokonus ve buna bağlı olarak görme kaybı tespit edilen iki sığır oluşturdu. Sığırlardan alınan gözlerin makroskobik muayenesinde; I. olguda enine kesitte vitrae bulbinin tapedum lusiduma ve nigruma yapıştığı (adezyon) gözlendi. Lensin lukse olduğu (dışarı çıktığı) kaudo ventral olarak camera vitrae bulbiyi atrofiye ettiği gözlendi. İrisde arka ve ön sineşilerin gerçekleştiği fark edildi. Ayrıca korneada lokal olarak kahve rengimsi pigmentasyon dikkati çekti. II. olguda kaslar üzerinde mercimek tanesi büyüklüğünde boz beyazımtrak renkte odaklar mevcuttu. Her iki olguda da korneanın oldukça kalınlaşmış olduğu ve konik şeklinde genişlediği dikkati çekti. Lezyonlu bölgelerden alınan doku örnekleri, %10' luk tamponlu formaldehit içinde 48 saat tesbit edildi ve rutin doku takip prosedüründen sonra parafin bloklara gömüldü. Mikrotomla 5 µm kalınlığında kesitler alınarak hematoksilen-eozin ile boyanıp ışık mikroskobunda incelendi. Histopatolojik bulgularda her iki olguda da okular kas hücreleri arasında çok sayıda sarkosist kistleri dikkati çekti. Korneanın kalınlaştığı, damarların hiperemik olduğu ve kas hücrelerinin yer yer çizgilerini kaybettiği fark edildi. Ayrıca kas demetlerinin arasında ve perivasküler yerleşimli az sayıda mononükleer hücre infiltrasyonu gözlendi. I. olguda kornea epiteli ve stromasında yer yer melanin pigmentine rastlandı. Sarkosistozisin zoonoz bir hastalık olması, Erzurum'un farklı yerleşim yerlerinde iki sığırda hastalığa rastlanmış olması evcil ve yabani hayvanlar arasında hastalığın yayılmasında önemli bir risk faktör olacağından vaka sunulmaya değer bulunmuştur.

Anahtar Kelimeler: Histopatoloji, Keratokonus, Sığır, Sarkosistozi

13-S-2019

SAROCOCYSTOSIS OF EYE MUSCLES IN TWO CATTLE

Kübra Asena TERİM KAPAKİN[1] Gizem ESER[2] *, Yavuz Selim SAĞLAM[1], Zafer OKUMUŞ[3]

[1]Atatürk University Faculty of Veterinary Medicine, Department of Pathology, Erzurum, TURKEY
kubra.terim@atauni.edu.tr, yssaglam@atauni.edu.tr
[2] Igdir University Tuzluca Vocational School Laboratory of Veterinary Health Department, Igdir / TURKEY
gizem.eser@igdir.edu.tr,
[3]Ataturk University Faculty of Veterinary Medicine, Department of Surgery, Erzurum, TURKEY
zokumus@atauni.edu.tr

ABSTRACT

In this study, sarcocystosis cases localized to the eye muscles of two cattle from different regions of Erzurum were defined.Sarcocystis is a zoonotic disease coused by Phylum apicomplexa and Family sarcocistidae and occur from Greek sarcos:muscle, cystis:cyst words. Sarcopridae protozoal parasites have more than 130 species in humans and animals. İnfection is manifested by the formation of cysts in muscle tissues in intermediate hosts (human, horse, cattle, rodent, goat, bird, wild animal, reptiles etc.) and also,it is manifested by the formation of cysts in intestine in the final hosts (fox, wolf, jackal, lion, tiger, panther etc.). The material of this study consisted of sarcocyst cysts localized to the eye muscles of two cattle with clinical keratoconus and visual loss. Macroscopic examination of the eyes taken from cattle; In the first case, vitrae bulb stuck to the tapedum lucidum and nigrum (adhesion). It was observed that the lens was luxated (protruding) and atrophied the camera vitrae bulb as the caudo ventral. It was noticed that the iris had posterior and anterior synechiae. In addition, brownish pigmentation of the cornea was noted locally. In the second case, there were gray and white focal points on the muscles. In both cases, it was noted that the cornea was thickened and enlarged conically. Tissue samples from the lesioned areas were detected in 10% buffered formaldehyde for 48 hours and embedded in paraffin blocks after follow-up routine tissue procedure. Sections of 5 5m thickness were taken with microtome and stained with hematoxylin-eosin and examined under light microscope. Histopathological findings revealed multiple sarcocyst cysts between ocular muscle cells in both cases. It was noticed that the cornea was thickened, the vessels were hyperemic, and the muscle cells lost lines in some places. In addition, a small number of mononuclear cell infiltrations were observed between the muscle bundles and perivascular locations. In the first case, melanin pigment was found in the corneal epithelium and stroma.Because of sarcocystosis is a zoonotic disease and two cattle have been found in different settlements of Erzurum will be an important risk factor for the spread of the disease between domestic and wild animals.

Keywords: Sarcocystosis, Keratoconus, Cattle, Histopathology

1.GİRİŞ

Sarkokistis Yunanca Sarkos: kas ve Kistis: kistler kelimelerinin birleşiminden oluşan ve Phylum apicomlexa ve Family Sarcocystidae protozoonların oluşturduğu parazitik zoonoz bir hastalıktır. Sarcopridae protozoal parazitlerin insan ve hayvanlarda 130' dan fazla türü bulunmaktadır. Sarkokistler arakonakçı- sonkonakçı ilişkisine bağlı olan zorunlu hücre içi parazitlerdir. Bu parazitler; memeliler, insanlar ve pek çok canlıda enfeksiyona neden olurlar. Enfeksiyon ara konaklarda (insan, at, sığır, kemirgen, keçi, kuş, yaban hayvanı, sürüngenler v.s) kas dokularda, son konaklarda (tilki, kurt, çakal, aslan, kaplan, panter v.s) ise bağırsaklarda kist oluşumu ile kendini gösterir (Farhang vd., 2014, Elmishmishy vd., 2018).
Sarkokist enfeksiyonları dünyanın pek çok yerinde olduğu gibi (Mirzaei ve Rezaei, 2016, Yang vd., 2018, Marquesvd., 2018, Mekibib vd., 2019, Hoeve-Bakker vd., 2019) Türkiyede ki sığırlarda da yaygın görülmektedir (Arslan ve Umur, 1997, Şaki vd., 2010). Bu enfeksiyon zoonoz olmasının yanı sıra ara konakçılarda makro ve mikro kistler oluşturarak karkas yapısını değiştirdiği için de ayrı bir önem taşımaktadır (Bittencourt vd., 2016).
Sarkosistozisin zoonoz bir hastalık olması, Erzurum'un farklı yerleşim yerlerinde iki sığırda hastalığa rastlanmış olması evcil ve yabani hayvanlar arasında hastalığın yayılmasında önemli bir risk faktör olacağından vaka sunulmaya değer bulunmuştur.

2.MATERYAL VE METOD

Bu çalışmanın metaryalini Erzurum'un farklı bölgelerinden Atatürk Üniversitesi Veteriner Fakültesi Kliniğe getirilen iki inekte keratokonus ve buna bağlı olarak görme kaybı şekillenen iki sığır oluşturmaktadır. Cerrahi operasyon sonucunda sığırlardan alınan göz örnerklerinin makroskobik olarak incelendikten sonra lezyonlu bölgelerden alınan doku örnekleri, %10' luk tamponlu formaldehit içinde 48 saat tesbit edildi ve rutin doku takip prosedüründen sonra parafin bloklara gömüldü. Mikrotomla 5 µm kalınlığında kesitler alınarak hematoksilen-eozin ile boyanıp ışık mikroskobunda incelendi.

3.BULGULAR

Erzurum'un farklı bölgelerinden Atatürk Üniversitesi Veteriner Fakültesi Kliniğe getirilen iki inekte keratokonus ve buna bağlı olarak görme kaybı tespit edildi.Cerrahi operasyon sonucunda sığırlardan alınan göz örnerklerinin makroskobik muayenesinde; I. olguda enine kesitte vitrae bulbinin tapedum lusiduma ve nigruma yapıştığı (adezyon) gözlendi. Lensin lukse olduğu (dışarı çıktığı) kaudo ventral olarak camera vitrae bulbiyi atrofiye ettiği gözlendi. İrisde arka ve ön sineşilerin gerçekleştiği fark edildi. Ayrıca korneada lokal olarak kahve rengimsi pigmentasyon dikkati çekti. II. olguda kaslar üzerinde mercimek tanesi büyüklüğünde boz beyazımtrak renkte odaklar mevcuttu (Şekil 1 A-B). Her iki olguda da korneanın oldukça kalınlaşmış olduğu ve konik şeklinde genişlediği dikkati çekti.

Lezyonlu bölgelerden alınan doku örneklerinin hematoksilen-eozin ile boyanıp ışık mikroskobunda incelendiğinde histopatolojik bulgularda her iki olguda da okular kas hücreleri arasında çok sayıda sarkosist kistleri dikkati çekti.(Şekil 2-5 A-B) Korneanın kalınlaştığı (Şekil 1 A-B), damarların hiperemik olduğu ve kas hücrelerinin yer yer çizgilerini kaybettiği (Şekil 5 A-B) fark edildi. Ayrıca kas demetlerinin arasında ve perivasküler yerleşimli mononükleer hücre infiltrasyonu dikkati çekerken bunları etrafından bağ doku hücelerinin kuşattığı gözlendi(Şekil 4, 5 A-B). I. olguda kornea epiteli ve stromasında yer yer melanin pigmentine rastlandı(Şekil 6 A-B).

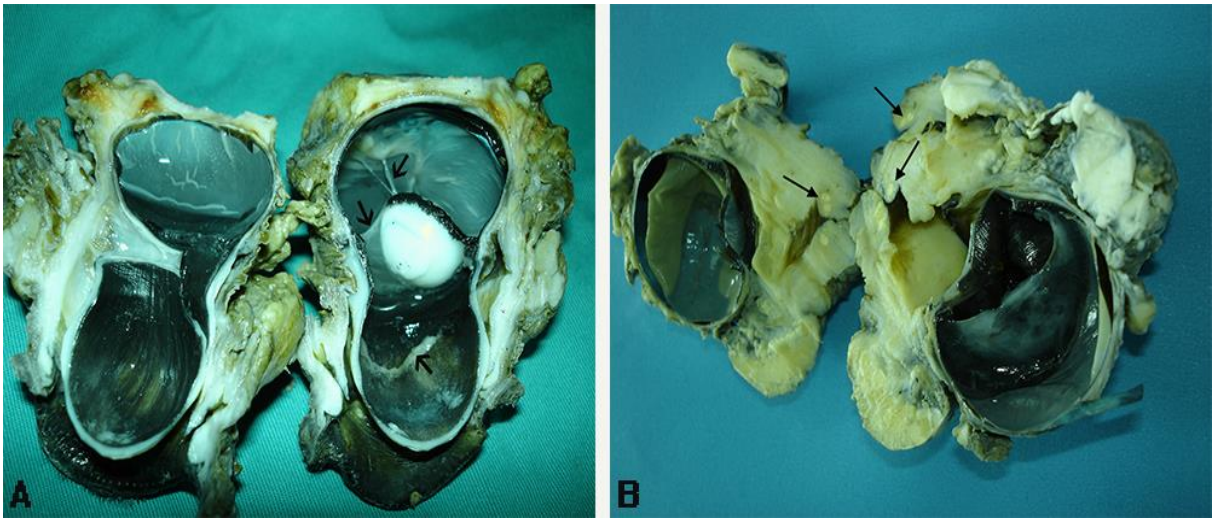

Şekil 1: (A). I. olgu göz, enine kesitte vitrae bulbi tapedum lusiduma ve nigruma yapıştığı (adezyon) gözlendi.

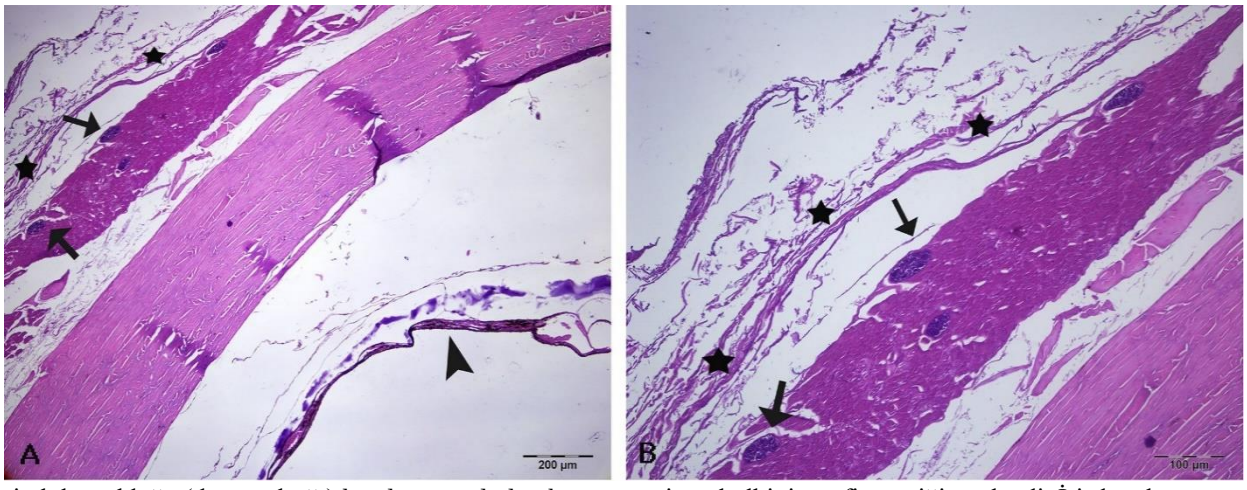

Lensin lukse olduğu (dışarı çıktığı) kaudo ventral olarak camera vitrae bulbiyi atrofiye ettiği gözlendi. İrisde arka ve ön sineşilerin (oklar). **(B).** II. Olgu göz, kaslar üzerinde mercimek tanesi büyüklüğünde boz beyazımtrak renkte odaklar (oklar) ve her iki olguda da korneanın oldukça kalınlaşmış.

Şekil 2: Sığır göz, **(A-B).** Kornea tabakasında kalınlaşma (yıldız), retina tabakası (ok başı), okular kas hücreleri

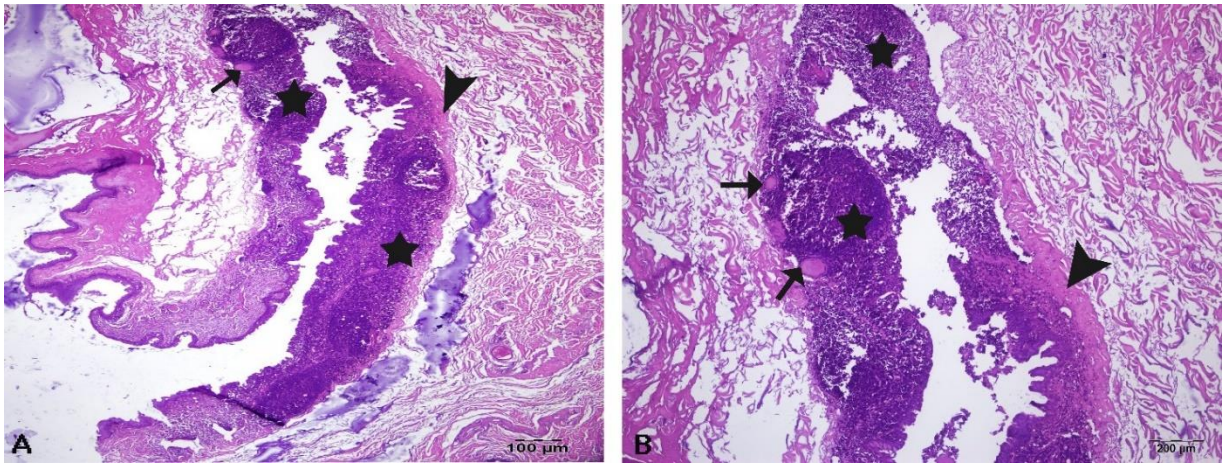

arasında çok sayıda sarkosist (oklar), H&E, Bar:200 µm **(B).** H&E, Bar:100 µm

Şekil 3: Sığır göz, **(A-B).** Oküler kas hücrelerinde sarkokist etkenleri (oklar), kas demetlerinin arasında ve perivasküler yerleşimli mononükleer hücre infiltrasyonu (yıldız), sarkokistlerin etrafındaki yangısal kuşağı saran bağ doku hücreleri (ok başı), H&E, Bar:100 µm. **(B).** H&E, Bar:50 µm.

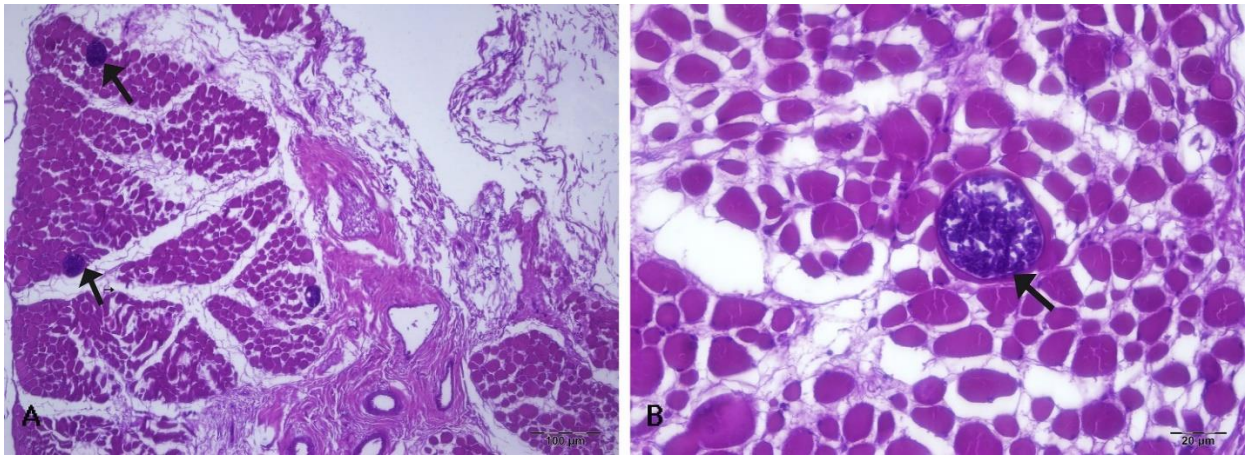

Şekil 4: Sığır göz, **(A-B).** Enine kas demetlerinde sarkokist etkenleri (oklar), H&E, Bar:100 µm. **(B).** H&E, Bar:20 µm.

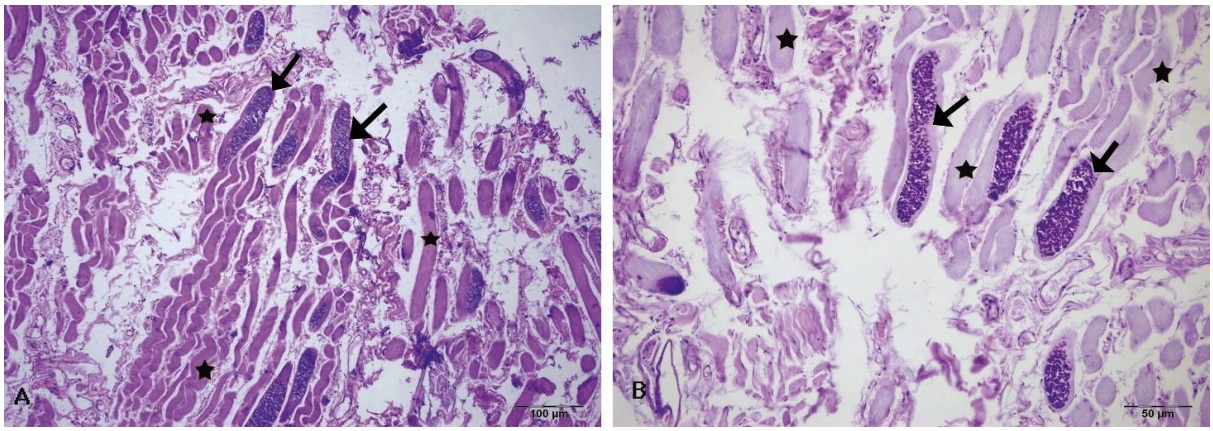

Şekil 5: Sığır göz, **(A-B).** Okuler kas demetlerinde sarkokist etkenleri (oklar), kas hücrelerinde nekroz ve kas hücrelerinin çizgilerini kaybetmesi (yıldız), H&E, Bar:100 µm. **(B).** H&E, Bar:50 µm.

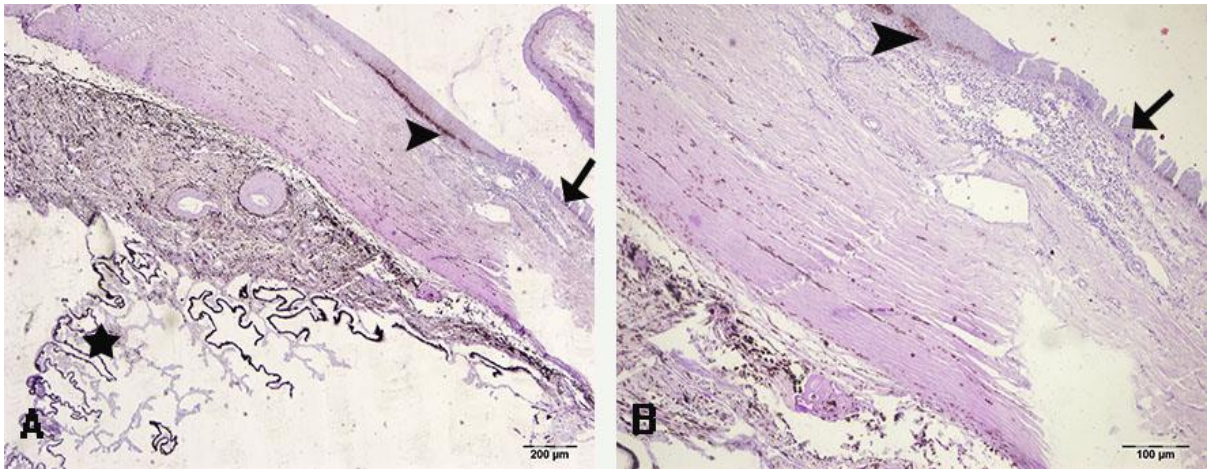

Şekil 6: I. olgu, **(A-B).** Kornea epiteli ve stromasında melanin pigmenti (ok başı) , Siliar çıkıntılar ve pigmentli bölge (yıldız), Korneanın epitel katmanında deskuamasyon (ok), H&E, Bar:200 µm. **(B).** H&E, Bar:100 µm.

4. TARTIŞMA

Sarkokist protozoonlarının insan ve hayvanlarda 130 dan fazla türü bulunmaktadır (Fayer, 2004). Arslan ve Umur sığırlar üzzerinde yapmış olduğu araştırmalar sonucunda Türkiye' de makroskobik sarkokist türlerinin bulunmadığını *S.bovicalis, S.bovifelis* ve *S.bovihominis* olmak üzere 3 türün varlığını ortaya koymuştur (Arslan ve Umur, 1997).

Sarkokistozis insan, at, kemirgen, keçi, yaban hayvanı, sürüngenler gibi ara konakta kas dokularına yerleşirken köpek, tilki, kurt, çakal, aslan, panter gibi son konaklarda ise genelde barsaklarda kist oluşumu ile karakterizedir (Sevgili vd., 2010, Pipiaa vd., 2016, Giannetto vd., 2005). Ara konaklar tarafından otlarla birlikte ağız yoluyla alınan protozoonlar damar içerisinde gelişimlerini tamamladıktan sonra kaslara yerleşerek kist oluştururlar. Son konakçılar ise genelde kistli etleri yiyerek enfekte olur (Giannetto vd., 2005, Tappe vd., 2013). Hayvanların barsaklarında ookist meydana gelir ve burada spor oluştuktan sonra sporokistler dışkıyla dışarı atılırlar (Sevgili vd., 2010).

Son konaklarda genelde asemptomatik seyreden sarkokist, ara konaklarda damarlarda gelişme dönemi akut dönem, kaslarda kist şekillenme dönemi ise kronik dönem olarak kabul edilir. Ara konakçılarda anemi, iştahsızlık ve kilo kaybıyla seyretmekte olan sarkokist enfeksiyonlarında (Mirzaei ve Rezaei, 2016) bazen abort ve arka bacaklarda zayıflık, ataksi gibi merkezi sinir sistemi bozuklukları da görülmektedir (Amairia vd., 2018). Bunun yanı sıra nadiren de olsa konjenital sarkokistozis vakaları bildirilmiştir (Agerholm ve Dubey,2014).Yapılan literatür taramalarında çok nadir de olsa göz kaslarında sarkakistozis varlığı bildirilmiştir (Juyal vd.,1981, Arafa vd., 2003). Sunulan her iki vakada da sarkokistler göz kaslarına yerleşerek keratokonus ve görme kaybı şekillendirmiştir.

Sarkokistler kist büyüklükleri ve kist duvarlarının morfolojik yapılarına göre makrokist ve mikrokist olarak sınıflandırılırlar (Fayer, 2004). Sığırlarda makrokist formuna rastlanılmamakla birlikte genellikle makrokistler diyafram,kalp, iskelet kası ve özafagusta gözlenirler (Şaki vd., 2010, Okur vd., 1995). Sunulan olguda ise sığırlardan alınan gözlerin makroskobik muayenesinde; I. olguda enine kesitte vitrae bulbinin tapedum lusiduma ve nigruma yapıştığı (adezyon) gözlendi. Lensin lukse olduğu (dışarı çıktığı) kaudo ventral olarak camera vitrae bulbiyi atrofiye ettiği gözlendi. İrisde arka ve ön sineşilerin gerçekleştiği fark edildi. Ayrıca korneada lokal olarak kahve rengimsi pigmentasyon dikkati çekti. II. olguda kaslar üzerinde mercimek tanesi büyüklüğünde boz beyazımtrak renkte odaklar mevcuttu. Her iki olguda da korneanın oldukça kalınlaşmış olduğu ve konik şeklinde genişlediği dikkati çekti.

Histopatolojik bulgularda her iki olguda da okular kas hücreleri arasında çok sayıda sarkosist kistleri dikkati çekti. Korneanın kalınlaştığı, damarların hiperemik olduğu ve kas hücrelerinin yer yer çizgilerini kaybettiği fark edildi. Ayrıca kas demetlerinin arasında ve perivasküler yerleşimli mononükleer hücre infiltrasyonu gözlendi. Yapılan literatür taramalarında kaslardaki histopatolojik bulguların benzerlik gösterdiği (Khalil vd., 2011, Beyazit, vd., 2007) ve bu bulgulara ek olarak korneada kalınlaşma ve I. olguda kornea epiteli ve stromasında melanin pigmentine rastlanıldı.

Etkenin tespiti için makroskobik kistlerin yanısıra mikroskobik kistlerin tespiti ve etkenin varlığını belirlemek amacıyla farklı yöntemler kullanılmakla birlikte genellikle enzim tekniği (pepsin-tripsin) ve histopatolojik muayene yöntemleri kullanılmaktadır.Sunulan olguda da histopatolojik muayene için sık kullanılan metodlardan olan hematoksilen- eozin boyama tekniği kullanılmış ve sarkokiste ait mikrokistler belirlenmiş fakat sarkokist türü belirlenmemiştir. Dünya genelinde yapılmış çalışmalarda enfeksiyon kaynağının daha iyi araştırılması için elektron mikroskop incelemesi, moleküler analiz yöntemleri (PCR), serolojik testler (IFA, ELİSA, IHA) ve immunohistokimyasal yöntemler kullanılmaktadır (Latif ve Muslim, 2016, Sevinç, 2013, Rahdar ve Kardooni, 2017, Prus ve Zvorygina, 2014).

5. SONUÇ

Sarkosistozisin zoonoz bir hastalık olması yönüyle, hayvan sağlığı, hayvancılık ekonomisi ve dolayısıyla halk sağlığı açısından hem Türkiye hem de Dünya genelinde büyük bir öneme sahiptir. Enfeksiyon kolayca yayılıp uzun süre vücutta canlılığını koruyabildiği için etkene dünya çapında birçok bölgede rastlanılmaktadır. (Mirzaei ve Rezaei, 2016, Yang vd., 2018, Marquesvd., 2018, Mekibib vd., 2019, Hoeve-Bakker vd., 2019, (Latif ve Muslim, 2016). Erzurum'un farklı yerleşim yerlerinde iki sığırda hastalığa rastlanmış olması evcil ve yabani hayvanlar arasında hastalığın yayılmasında önemli bir risk faktör olacağından ayrıca yapılan literatür taramasında sarkokistlerin oküler formuna çok nadir olarak rastlanıldığı için (Ravi vd., 2015, Dubey ve Lindsay, 2006) vaka sunulmaya değer bulunmuştur.

6. KAYNAKLAR

1. Agerholm, J. S., & Dubey, J. P. (2014). "Sarcocystosis in a stillborn lamb. Reproduction in domestic animals." 49(6), e60-e63.
2. Amairia, S., Amdouni, Y., Rouatbi, M., Rjeibi, M. R., Awadi, S., & Gharbi, M. (2018). "First detection and molecular identification of Sarcocystis spp. in small ruminants in North-West Tunisia." Transboundary and emerging diseases, 65(2), 441-446.
3. Arafa, M. I., Monib, M. M., Dyab, A. K., & Abdel-Ghaffar, S. K. H. (2003). "Studies on ocular Sarcocystis in buffaloes in assiut governorate." Ass Univ Bull Environ Res, 6(1).
4. Arslan, M. O., & Umur, S. (1997). "Kars ve Erzurum yöresi sığırlarında Sarcocystosis' in yaygınlığı." T Parazitol Derg, 21(4), 417-420.
5. Beyazit, A., Yazicioglu, O., & Karaer, Z. (2007). "The prevalence of ovine Sarcocystis species in Izmir province." Ankara Univ Vet Fak Derg, 54, 111-6.
6. Bittencourt, M. V., Meneses, I. D. S., Ribeiro-Andrade, M., de Jesus, R. F., de Araújo, F. R., & Gondim, L. F. P. (2016). "Sarcocystis spp. in sheep and goats: frequency of infection and species identification by morphological, ultrastructural, and molecular tests in Bahia, Brazil." Parasitology research, 115(4), 1683-1689.
7. Dubey, J. P., & Lindsay, D. S. (2006). "Neosporosis, toxoplasmosis, and sarcocystosis in ruminants." Veterinary Clinics: Food Animal Practice, 22(3), 645-671.
8. Elmishmishy, B., Al-Araby, M., Abbas, I., & Abu-Elwafa, S. (2018). "Genetic variability within isolates of Sarcocystis species infecting sheep from Egypt." Veterinary Parasitology: Regional Studies and Reports, 13, 193-197.
9. Farhang-Pajuh, F., Yakhchali, M., & Mardani, K. (2014), "Molecular determination of abundance of infection with Sarcocystis species in slaughtered sheep of Urmia, Iran. In Veterinary research forum: an international quarterly journal" Faculty of Veterinary Medicine, Urmia University, Urmia, Iran. Vol. 5, No. 3, p. 181
10. Fayer, R. (2004). "Sarcocystis spp. in human infections." Clinical Microbiology Reviews, 17:894-902.
11. Giannetto, S., Poglayen, G., Brianti, E., Gaglio, G., & Scala, A. (2005). "Sarcocystis gracilis-like sarcocysts in a sheep."
12. Hoeve-Bakker, B. J. A., van der Giessen, J. W. B., & Franssen, F. F. J. (2019). "Molecular identification targeting cox1 and 18S genes confirms the high prevalence of Sarcocystis spp. in cattle in the Netherlands." International journal for parasitology.
13. Juyal, P. D., Sahai, B. N., Srivastava, P. S., & Sinha, S. R. P. (1981). "Heavy sarcocystosis in the ocular musculature of cattle and buffaloes." Veterinary research communications, 5(1), 337-342.
14. Khalil, L. Y., Kennany, E. R., & Al-Hyali, N. S. (2011). "Fate of macrosarcocyst of Sarcocystis gigantea in sheep." Iraqi Journal of Veterinary Sciences, 25(2), 87-91.
15. Latif, B., & Muslim, A. (2016). "Human and animal sarcocystosis in Malaysia: A review." Asian Pacific Journal of Tropical Biomedicine, 6(11), 982-988.
16. Marques, S. M., Barbosa, J., Quadros, R., & Pilati, C. (2018). "Occurrence of Sarcocystis cruzi in cattle in the state of Santa Catarina, Brazil." International Journal of Infectious Diseases, 73, 303.
17. Mekibib, B., Abdisa, D., Denbarga, Y., & Abebe, R. (2019). "Muscular Sarcocystis infection in ruminants slaughtered at Municipality abattoir and selected Hotels in Hawassa city, southern Ethiopia: Prevalence and associated risk factors." Veterinary Parasitology: Regional Studies and Reports, 18, 100333.
18. Mirzaei, M., & Rezaei, H. (2016). "The role of sheep in the epidemiology of Sarcocystis spp. in Tabriz area northwest of Iran." Journal of Parasitic Diseases, 40(2), 285-288.
19. Mirzaei, M., & Rezaei, H. (2016). "A survey on Sarcocystis spp. infection in cattle of Tabriz city, Iran." Journal of Parasitic Diseases,"40(3), 648-651.
20. Okur, H., Kandemir, O., & Sahine, I. (1995). "An investigation on Sarcocystis species in cattle and sheep from Bayburt." Turkiye Parazitoloji Dergisi, 19, 113-118.
21. Pipiaa, AP. Varcasiaa, A. Zidda, A. Dessìa, G. Panzalisa, R. Tamponia , C. Marrosub, R. Tosciria, G. Sannaa, G. Dorea, F. Chiesac, F. Scalaa, A. (2016). "Cross-sectional investigation on sheep Sarcosporidiosis in Sardinia, Italy." Veteriner Parasitology: Regional Studies and Reports
22. Prus, M., & Zvorygina, V. (2014). "Dıstrıbutıon And Dıagnostıcs Of Sarcocystosıs In Anımals And Human." Український часопис ветеринарних наук, (201).

23. Rahdar, M., & Kardooni, T. (2017). "Molecular Identification of Sarcocystis spp. in Sheep and Cattle by PCR-RFLP from Southwest of Iran." Jundishapur Journal of Microbiology, 10(8).
24. Ravi, M., Patel, J., Pybus, M., Coleman, J. K., Childress, A. L., & Wellehan Jr, J. F. (2015). "Meningoencephalitis associated with disseminated sarcocystosis in a free-ranging moose (Alces alces) calf." The Canadian Veterinary Journal, 56(8), 872.
25. Sevgili, M. Dumanlı E., Karaer Z. (2010). Sarcocystidae (Sarcocystis, Frenkelia) In: Veteriner Protozooloji, Birinci Baskı, Medisan Yayınevi.
26. Sevinç, F. (2013). Sığırlarda Sarcosporidiosis, In; Veteriner Hekimliğinde Parazit Hastalıkları (Cilt 1), ÖZCEL MA. Meta Basım.
27. Şaki, C. E., Değer, S., & Edip, Ö. Z. E. R. (2010). "Türkiye'de Sarcosporidiosis." Yüzüncü Yıl Üniversitesi Veteriner Fakültesi Dergisi, 21(2), 129-134.
28. Tappe, D., Abdullah, S., Heo, C., Kannan Kutty, M., & Latif, B. (2013). "Review Paper Human and animal invasive muscular sarcocystosis in Malaysia–recent cases, review and hypotheses." Tropical biomedicine, 30, 355-366.
29. Yang, Y., Dong, H., Su, R., Wang, Y., Wang, R., Jiang, Y., & Tong, Z. (2018). "High prevalence of Sarcocystis spp. infections in cattle (Bos taurus) from central China. Parasitology international," 67(6), 800-804.

22-S-2019

HİPERTANSİYON VE D VİTAMİNİ YETERSİZLİĞİ ARASINDAKİ İLİŞKİ

Fatma İBAOKURGİL*, Emin ŞENGÜL

Atatürk Üniversitesi Veteriner Fakültesi, Fizyoloji Anabilim Dalı Erzurum, TÜRKİYE
fatma.ardic@atauni.edu.tr , emin.sengul@atauni.edu.tr

ÖZET

D vitamini, hormon benzeri fonksiyonlara sahip olan bir grup steroldür. Yağda eriyen vitaminler grubunda yer alan D vitamini, bitkilerde ergokalsiferol (vitamin D2) ve hayvanlarda ise kolekalsiferol (vitamin D3) şeklinde bulunur. D vitamini, öncül maddesi olan 7-dehidrokolesterolden iki basamak halinde sentezlenir. Deride bulunan 7-dehidrokolesterolden güneş ışınlarının etkisiyle oluşan veya diyet ile alınan D vitamini (D3) önce karaciğerde 25 hidroksilaz enzimi ile 25 hidroksivitamin D [25(OH)D] formuna ardından böbreklerde 1 alfa hidroksilaz enzimi ile 1,25 dihidroksivitamin D [1,25$(OH)_2$D] formuna dönüşerek aktif form halini alır. 1,25$(OH)_2$ D, kalsiyumun bağırsaklardan ve böbreklerden emilimini artırarak, kan kalsiyum düzeyinin homeostazisini sağlar. Otoimmün hastalıklar, romatoid artrit, multipl skleroz, inflamatuar barsak hastalığı, diyabet, kanser, karaciğer, böbrek ve kardiyovasküler hastalıkların fizyopatolojisinde D vitamini yetersizliğinin rolü olduğu bilinmektedir. D vitamini yetersizliğinde ortaya çıkan hastalıklardan birisi de hipertansiyondur. Dünya genelinde önemli bir halk sağlığı sorunu olan hipertansiyonun, dünyada yetişkin popülasyonun yaklaşık olarak üçte birini etkilediği bilinmektedir. Hipertansiyonun oluşumunda genetik faktör ve beslenme, yaşam tarzı, egzersiz, sigara ve alkol kullanımı gibi çevresel faktörler rol oynamaktadır. Hipertansiyon oluşum sebepleri arasında D vitamini eksikliğinin yer aldığı bilinmektedir. D vitamini Renin Anjiyotensin Aldosteron Sistemi (RAAS)'ni inhibe edici ve endotel fonksiyonlarını iyileştirici etkileri ile kan basıncının düzenlenmesinde görev almaktadır. Bu derlemede, hipertansiyon ile D vitamini yetersizliği arasındaki ilişkinin açıklanması amaçlanmaktadır.

Anahtar Kelimeler: D vitamini, Hipertansiyon, Renin Anjiyotensin Aldosteron Sistemi.

22-S-2019

THE RELATIONSHIP BETWEEN VITAMIN D DEFICIENCY AND HYPERTENSION

Fatma İBAOKURGİL* Emin ŞENGÜL

Atatürk University Faculty of Veterinary Medicine Department of Physiology, Erzurum, TURKEY
fatma.ardic@atauni.edu.tr , emin.sengul@atauni.edu.tr

ABSTRACT

Vitamin D is a group of sterols with hormone-like functions. Vitamin D, which the fat-soluble vitamins group, is found as ergocalciferol (vitamin D2) in plants and cholecalciferol (vitamin D3) in animals. Vitamin D (D3) taken from the 7-dehydrocholesterol in the skin under the influence of sunlight or with diet is converted to 25 hydroxyvitamin D [25 (OH) D] form with 25 hydroxylase enzyme in the liver. Subsequently, it is converted to the 1,25 dihydroxyvitamin D [1,25 (OH) 2D] form with the enzyme 1 alpha hydroxylase in the kidneys and becomes the active form. 1,25 (OH) 2D increases the absorption of calcium from the intestines and kidneys, providing homeostasis of blood calcium levels. Vitamin D deficiency is known to play a role in the pathophysiology of autoimmune diseases, rheumatoid arthritis, multiple sclerosis, inflammatory bowel disease, diabetes, cancer, liver, kidney and cardiovascular diseases. One of the diseases that occur in vitamin D deficiency is hypertension. It is known that hypertension, which is a major public health problem worldwide, affects approximately one third of the adult population in the world. Genetic factors and environmental factors such as nutrition, lifestyle, exercise, smoking and alcohol use plays a role in the formation of hypertension. It is known that vitamin D deficiency is among the causes of hypertension. Vitamin D plays a role in regulating blood pressure with its effects on inhibiting Renin Angiotensin Aldosterone System (RAAS) and improving endothelial function. In this review, we aimed to explain the relationship between hypertension and vitamin D deficiency.

Keywords: Vitamin D, Hypertension, Renin Angiotensin Aldosterone System.

1. GİRİŞ

Hipertansiyon dünya genelinde en sık rastlana hastalıklardan birisidir. Oluşum mekanizmasında farklı etkenler bulunmaktadır. Hipertansiyon oluşumuna neden olan faktörlerden birisi de D vitamini yetersizliği olup, bu derlemede D vitamininin hipertansiyon üzerine etki ve mekanizmalarını açıklamayı amaçladık.

1.1. D Vitamini

D vitamini, fosfor (P) ve kalsiyum (Ca) metabolizmasında düzenleme görevi yapan, vücutta üretilen hormon ve hormon öncüleri olarak da bilinen, yağda eriyen vitamin grubuna dâhil olan steroldür (Fidan, 2014.;Wacker, 2013).

D vitamini; bitkiler aracılığı ile elde edilen ergokalsiferol (Vitamin D2), hayvansal gıdalardan elde edilen ve bireylerde deride bulunan 7 dehidrokolesterolün güneş ışınlarına (ultraviole B) maruz kalması sonucunda meydana gelen (Vitamin D3) kolekalsiferolün iki formdan oluştuğu bilinmektedir (Fidan, 2014.; Ataş, 2008.; Kulie, 2009). İhtiyaç duyulan D vitaminin çoğunluğu endojen olarak güneş ışınlarından karşılanmaktadır (Tellioglu, 2013). Balık, karaciğer, süt, yumurta sarısı, brokoli, uskumru ve somon gibi besinler zengin D vitaminini barındıran besin grubunu oluşturmaktadır (Fidan, 2014.; Tellioglu, 2013).

Ciltte bulunan provitamin D'nin ultraviyole ışınlarının etkisi ile vitamin D3'e (kolekalsiferol) dönüşmesi ile Vitamin D3 sentezinde ilk basamak oluşmaktadır. Ardından D vitaminini bağlama özelliğine sahip proteinlere (DBP) bağlanarak hedef organlara taşınma sağlanır. İntestinal yolla alınan D vitamini eritrositlerden absorbe edilerek şilomikronların içerisinde portal dolaşım aracılığı ile karaciğere taşınmış olur. Karaciğerde bulunan 25 hidroksilaz enzimi sayesinde hidroksilasyona uğrayarak 25 hidroksivitamin D'ye [25 (OH)D] dönüştürülür. D vitaminin depo formu olan 25 (OH)D parathormonun (PTH) etkisi ile böbreklerde proksimal tübüllerdeki mitokondrilerde 1 alfa hidroksilaz enziminin etkisi ile vitamin D'nin aktif formu olan 1,25 dihidroksivitamin D (kalsitrol)'ye dönüşümü sağlanır. Kalsitrol sentezlenmesinde P, Ca ve PTH düzeyleri etkin rol almaktadır (Wacker, 2013).

Küresel sağlık sorunu olan D vitamin eksikliği son zamanlarda oldukça sık karşımıza çıkmaktadır. Güneş ışığına yetersiz maruz kalan Dünya'nın kuzey bölgelerindeki ülkelerde vitamin D eksikliği yoğun olarak gözlenmektedir (Fidan,2014- Djennane,2014- Bachhel, 2015). 25(OH)D düzeyi ortalama 21-29 ng/ml veya 20-32 ng/ml olarak arasındayken, 20 ng/ml'nin altında olduğu durumlar vitamin D eksikliği olarak tanımlanmaktadır (Fidan, 2014.; Grant, 2005).

Vitamin D'nin böbrek, kemik ve bağırsakta önemli etkilerinin olduğu bilinirken, günümüzde beyin, pankreas, prostat, kolon, meme, immün hücreler, kaslar gibi birçok organda da farklı etkilerinin olduğu bildirilmektedir. D vitamininin, stokinlerin neden olduğu pankreastaki beta hücrelerinin harabiyetini önlediği ve insülin salınımda uyarıcı etki gösterdiği, vasküler düz kas hücrelerinin proliferasyonunda azalma sağladığı ve ateroskleroza karşı koruyucu etkili olduğu, hücrelerde ve makrofajlarda kolesterol alımını inhibe ettiği ifade edilmektedir. Ayrıca T lenfositlerin aktive olmasını sağlayarak sitokin salınımını ve B lenfositlerde ise Ig sentezinin artmasını sağlayan kathelisidin maddesinin yapımında immunmodülatör olarak görev alır (Öngen, 2008). Kalsitrol, plazma kalsiyum seviyesinin devamını sağlamak için böbrekten kalsiyum atılımını, PTH sentez ve salınımını azaltır, kemik rezorbsiyonunun artmasını sağlar, insülin yapımını ve miyokardiyal kontraktiliteyi arttırır. Bunun yanı sıra, kan basıncının düzenlenmesinde en önemli hormonlardan biri olan renin düzeyini baskılayarak, antihipertansif etki gösterdiği ve renin üretimini kontrol ettiği belirtilmektedir (Wacker, 2013.; Forman, 2010).

1.2. Renin Anjiyotensin Aldosteron Sistemi

Renin-anjiyotensin sistemi (RAS) elektrolit, kan basınç ve hacminin homeostazının düzenlenmesinde merkezi bir rol oynar. Epidemiyolojik ve klinik çalışmalar uzun zamandır yetersiz güneş ışığına maruz kalma veya plazmada düşük kalsitrol seviyeleri ile yüksek kan basıncı arasında bir ilişki olduğunu göstermiştir. Kalsitrolün renin gen ekspresyonunda negatif bir etkiye sahip olduğu belirtilmektedir (Li, 2003).

Renal perfüzyonda azalma veya sempatik aktivitelerde artış gibi uyarılar ile böbrekte bulunan jukstaglomerüler hücrelerden renin salgılanması artar. Salgılanan renin, öncelikle pre-prorenin formunda oluşmakta ardından golgi cisimciği içerisinde inaktif renin formunu oluşturarak hücre dışına salgılanmaktadır (Fidan, 2014). Renin, karaciğerden salgılanan anjiyotensinojeni anjiyotensin I'e dönüştürür. Anjiyotensin I ise özellikle de akciğer

dolaşımında bulunan anjiyotensin dönüştürücü enzim (ACE) ile Anjiyotensin II'ye dnüştürülür. ACE organizmada kalp, böbrek, beyin ve sürrenal bezler gibi birçok dokuda da bulunmaktadır (Kaschina, 2019).

Anjiyotensin II güçlü bir vazokonstriktördür ve etkinliği ile renal tübülerde ve glomerüler fonksiyonlarda değişimler, kan basıncının artması, kalpte fibrozis ve hipertrofi meydana gelmektedir (Kaschina, 2019). Anjiyotensin II reseptörlerinin uyarılması sonucu negatif geribildirim yolu aracılığı ile renin salgılanmasında azalma sağlanır (Timurkaynak, 2009).

1.3. D Vitamini Eksikliğinin Hipertansiyon İle İlişkisi

Hipertansiyon, sistolik kan basıncının 140 mmHg'dan, diyastolika kan basıncının ise 90 mmHg'dan yüksek olması olarak tanımlanmaktadır. Hipertansiyon hedef organlarda hasara ve ciddi komplikasyonlara sebep olan sistemik bir hastalıktır. Kalıtım, aşırı kilo, beslenme, yaş, cinsiyet, alkol ve sigara kullanımı, stres ve fiziksel aktivite yetersizliği gibi birçok etken hipertansiyonun sebepleri arasındadır (Aydogdu, 2019).

Yapılan araştırmalar sonucunda D vitamini eksikliği ve hipertansiyon arasında ilişki olduğu belirlenmiştir. Kan basıncının düzenlenmesinde RAAS'ın önemli etkileri olduğu bilinmektedir (Ekmekçi, 2002). D vitamini yetersizliğinin RAAS üzerine etkili olduğu ve hipertansiyonun gelişimine katkı sağladığı saptanmıştır (Rammos, 2008).

Anderson ve arkadaşları tarafından yapılan bir çalışmada, transgenik farelerde şiddetli D vitamin eksikliğinin organ hasarlarına sebep olduğu ve ayrıca RAAS'ı etkileyerek hipertansiyona sebep olduğu belirlenmiştir (Andersen, 2015). Diğer bir çalışmada ise 25(OH)D' nin plazmada artmış konsantrasyonunu hipertansiyon hastalığının görülme riskini azatlığı belirlenmiştir (Vimaleswaran, 2014).

Genetik çalışmalarda hipertansiyon hastalığına yakalanma riskinin renin anjiotensin sistemiyle ilişkili olduğu, anjiyotensinojen, anjiyotensin dönüştürücü enzim, anjiyotensin-II tip 1 reseptörü ve beta-2 adrenerjik reseptörlerde genetik mutasyonlardan dolayı artmış tuz ve su tutulumu sebebiyle hipertansiyona sebep olduğu belirlenmiştir (Dluhy, 1195).

Hücre inflamasyonu, proliferasyonu, tromboz regülasyonunda ve lenfositlerde sitokin salınımının inhibisyonunda D vitamin'nin etkileri mevcuttur.1,25(OH)2D, renin hormonunun kontrolünden sorumlu olduğu için kan basıncının düzenlenmesinde aktif rol almış olmakta ve renin gen ekspresyonunun baskılanmasında da görev üstlenmiş olmaktadır (Wang, 2008).

Yeterli miktarda vitamin D seviyesi RAAS sisteminin down regülasyonunu sağlayarak kardiyovasküler hastalıklarla meydana gelecek mortalite, hipertrofi ve kontraktilite artışını engellebilmektedir (Thomas, 2012). Yapılan bir çalışmada ultraviyole B radyasyonu alan hipertansif hastalarda 25- hidroksivitamin D sviyelerinde artış kan basınç değerlerinin ise normal tespit edildiği bildirilmiştir (Holick, 2007).

Son yapılan çalışmalarda D vitaminin eksikliğinde ise vasküler remodeling ve sol ventrikül hipertrofisi, hipertansiyon gibi sistemler üzerinde etkilerin yoğun olduğu kanıtlanmıştır (Forman, 2010). D vitamini eksikliği ile paratiroid hormon düzeylerinin ile de ilişkili olduğu unutulmamalıdır (Snijder, 2007).

Hipertansiyonda hasta tedavisinde genel amaç kardiyovasküler komplikasyonların azaltılması ve önlenmesidir. Tedavide kullanılan ACE inhibitörlerinin yanı sıra anjiyotensin reseptör blokerleri (ARB) de Antihipertansif ajan olarak kan basıncının kontrolünü sağlamada kullanılmaktadır. (Yusuf, 2002).

2. SONUÇ VE ÖNERİLER

Yapılan prospektif ve gözlemsel çalışmalarda vitamin D düzeyindeki artış veya azalmanın, RAAS aktivitesi ve kan basıncı ile ilişkisinin bulunduğu, endotel fonksiyonlarda iyileştirici etkiye sahip olduğu ve hiperparatiroidizmi önlediği belirtilmiştir. D vitamini eksikliğinin, kemik sağlığını olumsuz yönde etkilediği, kardiyovasküler hastalıklara yakalanma riskini artırdığı ve hipertansiyon gelişmesine katkıda bulunduğu yapılan araştırmalar neticesinde rapor edilmiştir. Kardiyovasküler hastalıkların önlenmesinde yaşam tarzı değişikliklerinin yanı sıra D vitamini eksikliğinden de korunmanın önemi ortaya çıkmaktadır. Bu nedenle Vitamin D ve bu hastalıklar

arasındaki ilişkiyi gösteren güncel çalışmalar ilerleyen zamanlarda kalp damar hastalıklarının korunma ve tedavisinde önemli bilgilere ışık tutacaktır.

3. KAYNAKLAR

1. Andersen, L. B., Przybyl, L., Haase, N., von Versen-Höynck, F., Qadri, F., Jørgensen, J. S., ... & Gollasch, M. (2015). Vitamin D Depletion Aggravates Hypertension and Target-Organ Damage. Journal of the American Heart Association, 4(2), e001417.
2. Ataş, A., Çakmak, A., Soran, M., Atlı, H., Çölbay, M., Demir, S., ... & Köken, T. (2008). Metabolism of vitamin D and Rickets disease. Med J Bakirköy, 4(1), 1-7.
3. Arora, P., Song, Y., Dusek, J., Plotnikoff, G., Sabatine, M. S., Cheng, S., Guanaga, D. (2015). Vitamin D therapy in individuals with prehypertension or hypertension: the DAYLIGHT trial. Circulation, 131(3), 254-262.
4. Aydoğdu, S., Güler, K., Bayram, F., Altun, B., Derici, Ü., Abacı, A., ... & Özin, B. (2019). Türk Hipertansiyon Uzlaşı Raporu 2019. Turk Kardiyol Dern Ars, 47(6), 535-546.
5. Bachhel, R., Singh, N. R., & Sidhu, J. S. (2015). Prevalence of vitamin D deficiency in north-west Punjab population: A cross-sectional study. International Journal of Applied and Basic Medical Research, 5(1), 7.
6. Cottone, S., Guarino, L., Arsena, R., Scazzone, C., Tornese, F., Guarneri, M., ... & Mulè, G. (2015). Vitamin D receptor gene polymorphisms and plasma renin activity in essential hypertensive individuals. Journal of human hypertension, 29(8), 483.
7. Djennane, M., Lebbah, S., Roux, C., Djoudi, H., Cavalier, E., Souberbielle, J. C. (2014). Vitamin D status of schoolchildren in Northern Algeria, seasonal variations and determinants of vitamin D deficiency. Osteoporosis International, 25(5), 1493-1502.
8. Dluhy, R. G., & Lifton, R. P. (1995). Glucocorticoid-remediable aldosteronism (GRA): diagnosis, variability of phenotype and regulation of potassium homeostasis. Steroids, 60(1), 48-51.
9. Ekmekçi, Ö. B., Donma, O., Aydemir, A., Özdemir, S., Bağrıaçık, N. (2002). "Hipertansif Diyabetik BireylerinPlazma Anjiotensin Dönüştürücü Enzim Aktivitesi İle Plazma Ve Eritrosit Çinko Düzeyleri". Turkiye Klinikleri Journal of Medical Sciences, 22(6), 553-556.
10. Fidan, F., Alkan, B. M., & Tosun, A. (2014). Çağın pandemisi: D vitamini eksikliği ve yetersizliği. Türk Osteoporoz Dergisi, 20, 71-4.
11. Forman, J. P., Williams, J. S., & Fisher, N. D. (2010). Plasma 25-hydroxyvitamin D and regulation of the renin-angiotensin system in humans. Hypertension, 55(5), 1283-1288.
12. Forman, J. P., Williams, J. S., & Fisher, N. D. (2010). Plasma 25-hydroxyvitamin D and regulation of the renin-angiotensin system in humans. Hypertension, 55(5), 1283-1288.
13. Grant, W. B., & Holick, M. F. (2005). Benefits and requirements of vitamin D for optimal health: a review. Altern Med Rev, 10(2), 94-111.
14. Holick, M. F. (2007). Vitamin D deficiency. New England Journal of Medicine, 357(3), 266-281.
15. Kaschina, E., & Unger, T. (2019). Prehypertension and the Renin-Angiotensin-Aldosterone System. In Prehypertension and Cardiometabolic Syndrome (pp. 307-318). Springer, Cham.
16. Krause, R., Bühring, M., Hopfenmüller, W., Holick, M. F., & Sharma, A. M. (1998). Ultraviolet B and blood pressure. The Lancet, 352(9129), 709-710.
17. Kulie, T., Groff, A., Redmer, J., Hounshell, J., & Schrager, S. (2009). Vitamin D: an evidence-based review. J Am Board Fam Med, 22(6), 698-706.
18. Kunutsor, S. K., Apekey, T. A., & Steur, M. (2013). "Vitamin D and risk of future hypertension: meta-analysis of 283,537 participants.
19. Li, Y. C. (2003). Vitamin D regulation of the renin–angiotensin system. Journal of cellular biochemistry, 88(2), 327-331.
20. Li, Y. C., Qiao, G., Uskokovic, M., Xiang, W., Zheng, W., & Kong, J. (2004). Vitamin D: a negative endocrine regulator of the renin–angiotensin system and blood pressure. The Journal of steroid biochemistry and molecular biology, 89, 387-392.
21. Margolis, K. L., Ray, R. M., Van Horn, L., Manson, J. E., Allison, M. A., Black, H. R., ... & Kotchen, T. A. (2008). Effect of calcium and vitamin D supplementation on blood pressure: the Women's Health Initiative Randomized Trial. Hypertension, 52(5), 847-855.

22. Öngen, B., Kabaroğlu, C., & Parıldar, Z. D. (2008). Vitamini'nin biyokimyasal ve laboratuvar değerlendirmesi. Türk klinik biyokimya dergisi, 6(1), 23-31.
23. Rammos, G., Tseke, P., & Ziakka, S. (2008). Vitamin D, the renin-angiotensin system, and insulin resistance. International urology and nephrology, 40(2), 419-426.
24. Snijder, M. B., Lips, P. T. A. M., Seidell, J. C., Visser, M., Deeg, D. J. H., Dekker, J. M., & Van Dam, R. M. (2007). Vitamin D status and parathyroid hormone levels in relation to blood pressure: a population-based study in older men and women. Journal of internal medicine, 261(6), 558-565.
25. Sun, H., Long, S. R., Li, X., Ge, H., Liu, X., Wang, T., ... & Li, W. (2019). Serum vitamin D deficiency and vitamin D receptor gene polymorphism are associated with increased risk of cardiovascular disease in a Chinese rural population. Nutrition research, 61, 13-21.
26. Tellioğlu, A., & Başaran, S. (2013). Güncel bilgiler ışığında vitamin D. Arşiv Kaynak Tarama Dergisi, 22(2), 259-271.
27. Thomas, G. N., ó Hartaigh, B., Bosch, J. A., Pilz, S., Loerbroks, A., Kleber, M. E., ... & März, W. (2012). Vitamin D levels predict all-cause and cardiovascular disease mortality in subjects with the metabolic syndrome: the Ludwigshafen Risk and Cardiovascular Health (LURIC) Study. Diabetes care, 35(5), 1158-1164.
28. Timurkaynak, T. (2009). Renin inhibisyonu nedir? Etki mekanizması. Türk Kardiyol Dern Arş, 37(Suppl 7), 5-14.
29. Yusuf, S. (2002). From the HOPE to the ONTARGET and the TRANSCEND studies: challenges in improving prognosis. The American journal of cardiology, 89(2), 18-25.
30. Ye, Z., Sharp, S. J., Burgess, S., Scott, R. A., Imamura, F., Langenberg, C., ... & InterAct Consortium. (2015). Association between circulating 25-hydroxyvitamin D and incident type 2 diabetes: a mendelian randomisation study. The lancet Diabetes & endocrinology, 3(1), 35-42.
31. Wacker, M., & Holick, M. F. (2013). Vitamin D—effects on skeletal and extraskeletal health and the need for supplementation. Nutrients, 5(1), 111-148.

24-S-2019

KÖPEKLERDE TOTAL İNTRAVENÖZ ANESTEZİ

Deniz ŞAHİN[1*], Uğur ERSÖZ[2], Sıtkıcan OKUR[2], Mümin Gökhan ŞENOCAK[2], Latif Emrah YANMAZ [2]

[1]Gümüşhane Üniversitesi Şiran Mustafa Beyaz Meslek Yüksekokulu Gümüşhane/TÜRKİYE
denizsahin@gumushane.edu.tr
[2]Atatürk Üniversitesi Veteriner Fakültesi Cerrahi Anabilim Dalı Erzurum/TÜRKİYE
uğur.ersoz@atauni.edu.tr, sitkican.okur@atauni.edu.tr, mgsenocak@atauni.edu.tr, emrah.yanmaz@atauni.edu.tr,

ÖZET

Veteriner Hekimlik alanında anestezi, insan hekimliğindeki ilerlemeleri yakalayamamıştır. Kliniklerde ve hatta çok modern hastanelerde bile standart birkaç etken madde üzerinden anestezi sağlanmaya çalışılmaktadır. Uzun süren operasyonlar için inhalasyon anestezisi diğer anestezik maddelerin yerini son 10 yılda almaya başlamıştır. İnhalasyon anestezisinin sağladığı anestezi derinliğinin kolay ayarlanması, anestezi süresinin uzatılabilmesi, uyanmanın kolay ve endişesiz olması, hastanın operasyon başlangıcından uyanma evresine kadar solunumunun takip edilebilmesi gibi avantajlar haricinde belirgin dezavantajları vardır. Bu dezavantajlar toksik etkileri, tekrarlanan uygulamalarının sakıncalı olması, ortam havasını kirletilmesi olarak sıralanabilir. Bu bakımdan büyük ve uzun süreli cerrahi girişimlerde de intravenöz anestezi uygulaması yaygınlaşmaktadır. Buna bağlı olarak köpeklerde güvenilir bir enjektabl anestezi yöntemine de ihtiyaç duyulmaktadır. İnhalasyon anestezi cihazının maliyetli olması Total intravenöz anestezi (Tiva) uygulamasını daha popüler hale getirmeye başlamıştır. Tiva terimi anestezik maddelerin belirli bir sürede ve belirli hacimlerde damar içi uygulanmasını içermektedir. Tiva anestezi indüksiyonu ve idamesinde yaygın olarak propofolün kullanıldığı bir tekniktir. Propofol ile anestezi indüksiyonu diğer indüksiyon ajanları ile karşılaştırıldığında hem güvenilir hem de hızlı bir indüksiyon sağlamaktadır. Propofol özellikle durumu kritik hastalarda tercih edilen bir ajan olarak göze çarpmaktadır. Benzodiazepin, opioid, tranklizan ve dissosiyatiflerle kombinasyon şeklinde kullanılabilmektedir. Porpofol'ün analjezik etkinliği olmadığından ketamin veya opioid grubu ilaçlarla birlikte verilebilir. Bu derlemede, son yıllarda yaygın olarak kullanılmaya başlanan Tiva uygulama tekniği, ilaç kombinasyonları, tekniğin avantajları ve dezavantajları hakkında detaylı bilgiler vermeyi amaçladı.

Anahtar Kelimeler: İndüksiyon, Propofol, Tiva

24-S-2019

TOTAL INTRAVENOUS ANESTHESIA IN DOGS

Deniz ŞAHİN[1]*, Uğur ERSÖZ[2], Sıtkıcan OKUR[2], Mümin Gökhan ŞENOCAK[2], Latif Emrah YANMAZ [2]

[1]Gumushane University of Siran Mustafa Beyaz Vocational High School Gumushane/TURKEY
denizsahin@gumushane.edu.tr
[2]Atatürk University Faculty of Veterinary Medicine, Department of Surgery Erzurum/TÜRKİYE
uğur.ersoz@atauni.edu.tr, sitkican.okur@atauni.edu.tr, mgsenocak@atauni.edu.tr, emrah.yanmaz@atauni.edu.tr,

ABSTRACT

In the field of veterinary medicine, anesthesia failed to capture progress in human medicine. In clinics and to even modern hospitals, anesthesia is tired to be provided through several standard active substances. For long-term operations, inhalation anesthesia has begun to replace other anesthetic agents in the last 10 years. Inhalation anesthesia has significant disadvantages except advantages such as easy adjustment of the depth of anesthesia, prolongation of anesthesia time, easy and worry-free waking monitoring of the patient's breathing from the beginning of the operation to the awakening phase. These disadvantages can be listed as toxic effects, repeated applications being objectionable, polluting the ambient air. In this respect, intravenous anesthesia is becoming more common in large and long-term surgical procedures. Therefore, there is a need for a reliable injectable anesthesia method in dogs. The cost of inhalation anesthesia device has started to make Total intravenous anesthesia (Tiva) more popular. The term tiva includes intravenous administration of anesthesic agents over a period and at certain volumes. Tiva is technique where propofol is widely used for induction a maintenance of anesthesia. The induction of anesthesia with propofol provides both reliable and rapid induction compared with other induction agents. Propofol stands out as a preferred agent especially in critically ill patients. Benzodiazepine may be used in combination with opioids, tranclizants and dissociative. Since propofol does not have analgesic activity, it can be given with ketamine or opioid drugs. In this review, it is aimed to give detailed information about Tiva application technique, drug combinations, advantages and disadvantages of the technique which has been widely used in recent years.

Keywords: Induction, Propofol, Tiva

1. GİRİŞ

Anestezi hem insanlarda hem de hayvanlarda yapılan cerrahi müdahalelerin çoğunda vazgeçilmezdir. Anestezi uygulamaları kullanılan ilacın vücuda veriliş yoluna göre değişiklik gösterebilir. Esasında veteriner hekimlik alanında anestezi uygulamalarının iki farklı yöntemi bulunmaktadır. Bunlardan birincisi anestezik ilaçların subkutan, intramüsküler veya intravenöz enjeksiyonu ikincisi ise uçucu anestezik ajanların inhalasyon yoluyla vücuda verilmesidir (Abdul-Hady, 2017). İntravenöz anestezinin tercih edilmesinde inhalasyon anestezisi uygulamasında karşılaşılan dezavantajlar da etkili olmuştur. Bu dezavantajlardan birisi inhalasyon anestezisinde kullanılan ekipmanların maliyet yönünde fazla olmasıdır. İnhalasyon anestezik kullanımının en büyük dezavantajlarından bir diğeri ise ameliyathane personelinin ortamdaki hava kirliliğine ve uçucu anestezik maddeye maruz kalmasıdır. Bu dezavantajlara ve intravenöz anestezinin uygulama kolaylıklarına bağlı olarak Total intravenöz anestezi (Tiva) kullanımı daha da yaygınlaşmaktadır (Waelbers, 2009). Yaygın olarak ta Tiva uygulamalarında Propofol kullanılmaktadır. Propofol kısa etkili, yumuşak indüksiyon, hızlı iyileşme sağlayan, non-barbitürat, nonsteroid ve temin açısından kolay bulunabilen bir anestezik ajandır. Bu ihtiyaçtan dolayı da intravenöz anestezik ilaçlar ve bu ilaçların uygulama teknikleri yöntem olarak tercih edilmektedir. İdeal bir anestezi de aradığımız özellikler uyku, amnezi, analjezi ve kas gevşemesi sağlamasıdır. Ancak bütün bu özellikler tek bir anestezik ajan tarafından sağlanamadığı için uygulamalarda genellikle ilaç kombinasyonu kullanımı daha etkili olabilmektedir.

1.1. Teknik

Tiva anestezik ilacın kan konsantrasyonunu yeterli oranda elde etmek için bolus dozunun veya hızlı yükleme infüzyonunun verilmesini kapsamaktadır. Anestezi idamesi bolusların aralıklı olarak uygulanması, sürekli oranlı infüzyonla ya da hedef kontrollü infüzyonla sağlanabilmektedir. Tiva tekniğinde dozaj ayarlaması yapılabilen sürekli infüzyon pompaları sayesinde gerçekleştirilebilmektedir (Waelbers, 2009). Yaygın olarak kullanılan anestezi yönteminde önce hastaya IV yolla enjektabl anestezik madde verilmekte tam indüksiyon oluştuktan sonra anesteziye devam edilmekte ya da inhalasyon anestezisine geçilmektedir. IV anestezi uygulandıktan sonra inhalasyon anestezisine geçilmesi durumunda beyinde yeterli miktarda anestezik madde konsantrasyonu oluşana kadar anestezi düzeyinde yetersizlik şekillenebilmektedir (Şenocak, 2017). Tiva tekniğinde premedikasyon uygulaması tavsiye edilmektedir. Anesteziye alınacak canlının durumuna göre analjezik bir ilaç ile trankilizan veya sedatif bir ilaç premedikasyon olarak kullanılırsa oluşabilecek yan etkilerin ortadan kalkacağı gibi ihtiyaç duyulan anestezi miktarı da azalabilir. Bu teknikte oluşabilecek solunum obstrüksiyonlarının önlenmesi, gerekli durumlarda oksijenizasyonu sağlamak için endotracheal entübasyon uygulaması faydalı olacaktır.

1.2. Enjektabl Anestezikler

Tiva uygulaması için kullanılan enjektabl anesteziklerde suda çözünebilen ve oda ısısında depolamaya uzun süre dayanabilme özelliği aranmaktadır. Tiva'nın sağlanmasında birçok farklı kombinasyon uygulanmaktadır ve bu kombinasyonlar Tablo 1'de açıklanmaktadır (Waelbers, 2009).

Tablo 1. Köpeklerde Total intravenöz anestezi (Tiva) protokolü

Premedikasyon	**İndüksiyon (IV)**
Acepromazin 0,03-0,05 mg/kg IM Atropine 0,03 mg/kg IM	Propofol 3,2 mg/kg IV
Acepromazine 0,05 mg/kg IM	Propofol 4 mg/kg
Acepromazine 0,05 mg/kg veya Diazepam 0,3 mg/kg IV	Propofol 1,5-2 mg/kg
Methotrimeprazine 1 mg/kg	Midazolam 0,2 mg/kg ve Ketamine 5 mg/kg

1.2.1. Propofol

Propofol anestezi indüksiyonu ve idamesinde iv kullanıldığı gibi, bunun dışında sedasyon oluşturmak için de kullanılır. Propofol hipnoz yapabilen bir alkilfenol grubu ajandır. Propofol antiemetik etkiye sahiptir. Sub-hipnotik dozlarda verildiğinde sedasyon amnezi oluşturur. Kardiyovasküler sistemi deprese ederek, kalp debisini azaltır ve vazodilatatör etkisiyle kan basıncının düşmesine neden olur. 2-2,5 mg/kg dozunda indüksiyon yapıldığında sistolik

kan basıncında %25-40 oranında düşme olur. Propofol indüksiyonundan sonra oluşan sistemik basınçtaki düşme, vazodilatasyon ve muhtemelen myokardiyal depresyona bağlıdır (Ünsaldı, 2011). Propofol premedikasyon uygulanmadan da kullanılabilir. Bu durumda dozu köpeklerde 6-8 mg/kg iv'dür. Sedasyon uygulandığında ise doz 2-4 mg/kg'dır. Premedikasyon ajanları olarak acepromazine veya xyliazine, medetomidine seçilebilir. Anestezi süresi uzatılmak istenildiği zaman 0,5-2 mg/kg'lık ek doz yapılabildiği gibi 0,1-0,4 mg/kg/dk'lık bir infüzyon oranı da verilebilir. Propofolün hızlı enjeksiyonu apneye yol açabilir ve tekrarlanan veya sürekli propofol dozajından sonra, hiperkapniyle solunum depresyonu meydana gelebilir (Perk, 2003).

1.2.2. Tiyopental

Tiyopental çok kısa süre etkili bir ajan olmasına bağlı olarak genellikle indüksiyon veya kısa süreli girişimlerde kullanılır. Tiyopental yeterli doz ve hızda verildiğinde 20-30 saniye, daha yavaş verildiğinde 60-90 saniye içerisinde bilinç kaybolur ve hemen genel anesteziye girilir. Verilen ilaç miktarına ve iv uygulama hızına göre anestezi süresi 3-5 dk ile 20 dk arasında değişir. Tiyopental anestezisinde ani gelişen solunum depresyonuna bağlı olarak apne, bronş ve solunum yollarında spazm sonucu ölüm görülebilir (Ünsaldı, 2011). Köpeklerde %2,5'lik solüsyonları kullanılır. Anestezi indüksiyonunda bir inhalasyon anesteziğinden önce kullanılacaksa 10-12 mg/kg iv olarak uygulanır. Eğer 10-20 dakikalık bir anestezi sağlamak isteniyorsa 20-30 mg/kg olarak uygulanabilir. Hesaplanan toplam dozun 1/3'ü hızlı olarak (15 sn) verildikten sonra kalan kısmı yavaş uygulanmalıdır. Hızlı iv enjeksiyonda apne meydana gelebilir (Perk, 2003).

1.2.3. Ketamin

Ketamin, köpeklerde inhalasyon anestezisi dışında en yaygın olarak kullanılan genel anesteziklerden biridir. Köpeklerde uygun bir premedikasyon ajanın verilmesini takiben 10-30 mg/kg im dozunda uygulandığında 15-20 dakika anestezi sağlanabilmektedir. Gerekli görülmesi durumunda başlangıç dozunun 1/2 oranında ek doz uygulanarak anestezi süresi uzatılabilir (Ünsaldı, 2011). Ketamin uygulamalarında kas tonusunu artırdığı ve spontan harekete bazen de kasılmalara neden olduğu görülmektedir. Yapılan araştırmalarda ketaminin bir benzodiazepin ile kombinasyonunun 1 saatten daha az süren operasyonlar için kullanılabileceği, uzun operasyonlar için ketamin ile propofol kombinasyonunun daha iyi bir seçenek olduğu görülmektedir.

1.2.4. Etomidat

Etomidat özellikleri arasında hemodinamik stabilitesi, minimal respiratuar depresyon oluşturması, serebral koruyucu etkisi, hızlı derlenme zamanı, tek doz veya devamlı infüzyon ile uygulanabilmesidir. Bu önemli özellikleri sayesinde kritik hastalarda etomidat'ı indüksiyon, anestezinin devamı ve uzayan sedasyon işlemlerinde tercih edilmektedir. Kan basıncı ve kalp hızını hafif düşürmesine, solunumda hafif ve geçicic apne oluşturmasına rağmen bunlar minimal düzeyde gerçekleşmektedir (Ünsaldı, 2011). Köpeklerde 0,5-3 mg/kg iv yolla kısa süreli anestezi oluşturmak istenildiğinde kullanılır (Perk, 2003). Hipovolemik köpeklerde bile hızlı indüksiyon ve iyileşmeye, çok az veya minimum kardiyovasküler değişikliklere neden olduğu için Tiva için ideal anestezi olabilir. İnhalasyon anestezisinin istenmediği durumlarda Tiva için güvenli bir yöntem sağlar (Waelberg, 2009).

1.2.5. Avantaj Ve Dezavantaj

Tiva'nın en önemli avantajı ameliyathane ortamında inhalasyon anestezisinde meydana gelen hava kirlenmesinin önlenmesidir. Buna ilaveten hastada en az yan etki ve anestezi sonra en hızlı iyileşmeyi sağlaması da avantaj olarak görülebilmektedir. Propofol ile Tiva'da en önemli dezavantaj özellikle 60 dk üzerinde sürecek operasyonlarda maliyetin fazla olması gibi görünmektedir. Bu dezavantajı minimum seviyeye çekmek içinde propofol oranını düşürmek amacıyla bazı sedatif ve intravenöz anestetik kombinasyonların (örneğin, medetomidin, butarfanol, ketamin ve propofol kombinasyonu) ekonomik açıdan düşünülebilir.

2. SONUÇ VE ÖNERİLER

Total intravenöz anestezi Veteriner Hekim'in köpeklerde uygulayacağı inhalasyon anestezisine faydalı bir alternatif olarak karşımıza çıkmaktadır. Özellikle 1 saatlik bir operasyonda anestezi maliyeti açısından düşünüldüğünde Tiva'nın inhalasyon anestezisine göre daha makul seviyelerde olabileceği anlaşılmaktadır. Tüm intravenöz ajnaların uygulamasına bağlı olarak gerçekleşen solunumu deprese etmesinden dolayı entübasyon ve oksijen uygulaması inhalasyon anestezisinde olduğu gibi Tiva yönteminde ihtiyaç olarak gereklidir. Bu uygulamada karşılaşılan avantajların daha da güçlendirilmesi ve mevcut olan dezavantajlarında gerek minimuma indirilmesi gerekse tamamen ortadan kaldırılması Tiva'yı oldukça cazip ve tavsiye edilebilir hale getirebilir. Ancak bu konudaki çalışmaların hala tam olarak yeterli olmaması bu konu üzerine daha fazla durulması gerektiğini ve daha da popüler hala gelmesi gerekliliğine ihtiyaç duyulmaktadır.

3. KAYNAKLAR

1. Şenocak, M.G., (2017) "Köpeklerde Farklı Dozlarda Kullanılan Ketamin-Propofol kombinasyonlarının Kardiyoraspiratorik Sistem ve Göz İçi Basınç Üzerine Etkilerinin Araştırılması", Atatürk Üniversitesi Sağlık Bilimleri Enstitüsü Veteriner Cerrahi Anabilim Dalı, Doktora Tezi, Erzurum.
2. Aykut, Z.G., (2011) "Köpeklerde Sevofluran ile Oluşturulan İnhalasyon Anestezisi ve Propofol ile Oluşturulan Total İntravenöz Anestezi Altında Rokuronyum Bromid'in Nöromusküler Etkilerinin karşılaştırılması" Ankara Üniversitesi Sağlık Bilimleri Enstitüsü Veteriner Cerrahi Anabilim Dalı, Doktora Tezi, Ankara.
3. Ünsaldı, S., (2011), Veteriner Anestezi, 1. Baskı, Nobel Yayınları, İstanbul.
4. Aslnabey, D., (2002), Veteriner Genel Operasyon Bilgisi, 1. Baskı, Medipres Yayınları, Ankara.
5. Waelbers, T., Vermoere, P., Polis, I., (2009), "Total İntravenous Anesthesia in Dogs", Vlaams Diergeneeskundig Tijdschrift, 78.
6. Abdel-Hady, A.A.A., Abdelbasset, K.M., Soliman, A.S., (2017), "Comperative Experimental Study on TwoDesigned İntravenous Anesthetic Combinations in Dogs", EXCLI Journal 16:770-779.
7. Faroog, A.A., Ahmad, T., Akhtar, M.S., Ahmad, E., Inayat, S., Muhammad, S.A., Ayaz, M.M., Lashari, M.H., Akhtar, M., (2019), "Evaluation of Propofol, Ketamine Hydrochloride and Propofol, Midazolam Combinations for Clinical Anesthesia in Dogs", Int J Avian & Wildlife Biol. 4(1):22-24.
8. Perk, E.C., Gülanber, E.G., (2003), Anesteziyoloji ve Reanimasyon Ders Notları, 1. Baskı, Teknik Yayınları, İstanbul.

25-S-2019

FELINE ALFAHERPESVIRUS-1'E YÖNELIK MOLEKÜLER VİROLOJİK BİR ÇALIŞMA

Mehmet Özkan TIMURKAN[1*], Latif Emrah YANMAZ[2], Hakan AYDIN[1], Uğur ERSÖZ[2]

[1]Atatürk Üniversitesi Veteriner Fakültesi Viroloji Anabilim Dalı, Erzurum, TÜRKİYE
motimurkan@atauni.edu.tr, hakanayd@atauni.edu.tr
[2]Atatürk Üniversitesi Veteriner Fakültesi Cerrahi Anabilim Dalı, Erzurum, TÜRKİYE
emrah.yanmaz@atauni.edu.tr, ugur.ersoz@atauni.edu.tr

ÖZET

Kedilerin Respiratorik Hastalıkları (Feline Respiratory Disease-FRD), dünya genelinde kedilerde yaygın olarak hekimlik ve bir hayvan refahı sorunudur. Feline alfaherpesvirus 1 (FeHV-1) ve Feline calicivirus (FCV) kedilerde solunum hastalıklarının ana patojenlerinden biridir. FCV, *Vesivirus* cinsinde, *Caliciviridae* ailesine ait bir virustur. Üç açık okuma çerçevesini [ORF'ler] kodlayan küçük, tek sarmallı, pozitif-polariteli bir RNA genomu vardır. FCV'lerin tek bir serotipi bulunur. FCV'nin neden olduğu klinik hastalık tipik olarak hafif solunum ve konjonktival bulguları ile oral ülserasyonlarla karakterizedir. FeHV-1, diğer adıyla kedilerin viral rinotrakeitisi (FVR), *Alphaherpesvirinae* alt ailesindeki *Varicellovirus* cinsinin bir üyesi olan bir DNA virusudur. Bu virusun sadece bir serotipi vardır. FeHV-1'de sinir gangliyonlarında latentlik oluşturma özelliği mevcuttur. Bu nedenle, klinik olarak semptom göstermeyen kediler, özellikle stres sonrası, virus reaktive olarak taşıdıkları virusu saçabilirler. FeHV-1'in semptomları genelde; depresyon, hapşırma, seröz oküler ve burun akıntılarıdır. Bu çalışmada, FRD bulguları olan bir kediden orofarengeal, konjonktival swablar ve kan örneği alındı. FeHV-1 ve FCV enfeksiyonunu varlığını belirlemek için polimeraz zincir reaksiyonu (PCR) ve ters transkripsiyon (RT) PCR kullanıldı. PCR ve RT-PCR analizi sonucu FCV nükleik asidi (genomu) saptanamadı ve örneklerin negatif olduğu belirlendi. Ancak yapılan analizler sonucunda FeHV-1 açısından pozitif sonuç elde edildi. Çalışmaya konu olan kedinin klinik bulguları arasında stomatitis, gingivitis, korneal ülser, korneal ödem ve korneal vaskülarizasyon tespit edildi. Laboratuvar tanısı moleküler düzeyde yapıldı ve bu durum daha önce Türkiye'den bildirilen çalışmalarla tutarlılık gösterdi. Yapılan çalışma için literatürler incelendiğinde; bu çalışma, Türkiye'nin Erzurum ilinde FeHV-1 üzerine yapılan ilk moleküler çalışma olarak karşımıza çıkmaktadır. Ülkemizde bu alanda yapılan çeşitli çalışmalar irdelendiğinde, bu enfeksiyonun özellikle toplu/kalabalık barındırılma yapılan yerler için oldukça risk teşkil ettiği görülmüştür. Yeterli önlemler alınmadığı taktirde, latent enfeksiyona bağlı olarak kedilerde FeHV-1 prevalansının, her yıl ve Türkiye'nin farklı coğrafi bölgelerinde artmaya devam edeceğini düşünüyoruz.

Anahtar Kelimeler: Feline herpesvirus 1, moleküler karakterizasyon, Türkiye

25-S-2019

A MOLECULAR VIROLOGICAL STUDY ON FELINE ALFAHERPESVIRUS-1 INFECTION

Mehmet Ozkan TIMURKAN[1*], Latif Emrah YANMAZ[2], Hakan AYDIN[1], Uğur ERSÖZ[2]

[1]Department of Virology Faculty of Veterinary Medicine, Atatürk University, Erzurum, TURKEY
motimurkan@atauni.edu.tr, hakanayd@atauni.edu.tr
[2]Department of Surgery Faculty of Veterinary Medicine, Atatürk University, Erzurum, TURKEY
emrah.yanmaz@atauni.edu.tr, ugur.ersoz@atauni.edu.tr

ABSTRACT

Feline Respiratory Diseases (FRD) are common clinical and animal welfare problem in cats throughout the world. Feline alphaherpesvirus 1 (FHV-1) and Feline calicivirus (FCV) are the main pathogens of respiratory diseases in cats. FCV is a virus that belongs to the *Vesivirus* genus and the *Caliciviridae* family. It has a small, single-stranded, positive-sense RNA genome that encodes three open reading frames [ORFs]. FCV isolates belong to a single serotype. Clinical disease caused by FCV is typically characterized by oral ulcerations with or without mild respiratory and conjunctival signs. FHV-1 is the agent of feline viral rhinotracheitis (FVR). It is a DNA virus that is a member of the *Varicellovirus* genus in the *Alphaherpesvirinae* subfamily. Only one serotype of this virus exists, and like other alphaherpesvirus, FHV-1 induces latency in nervous ganglions. Thus, clinically recovered cats are carriers that undergo periodic episodes of virus reactivation, particularly after stress. Infections, symptoms include the following: depression, sneezing and serous ocular and nasal discharges. In this study, oropharyngeal and conjunctival swabs and blood sample were taken in a cat with clinical signs of FRD. Polymerase chain reaction (PCR) and Reverse transcription (RT)-PCR were used in this case to determine the FHV-1 and FCV infection. The result of PCR analysis revealed that FCV was negative, however, FHV-1 was positive. Clinical findings of this cat included stomatitis, gingivitis, corneal ulcer, corneal edema and corneal vascularization. Laboratory diagnosis was made molecular level. This study was consistent with studies previously reported from Turkey. This is the first molecular study on FHV-1 in Erzurum province of Turkey. When compared with the studies carried out at provincial level in our country, it is seen that this infection is highly risky especially for the places where crowd/intensive housing is performed. If adequate measures are not taken in cats, depending on the prevalence of latent infection of FHV-1, we think that it will continue to increase prevalance in different geographic regions of Turkey.

Key words: Feline herpesvirus 1, molecular characterization, Turkey

1. INTRODUCTION

Feline Respiratory Diseases (FRD) are common clinical and animal welfare problem in cats throughout the world. Upper respiratory tract diseases (URTD) are common clinical problem in cats worldwide. Feline calicivirus (FCV) and feline herpesvirus type 1 (FHV-1) are the main primary pathogens. Feline immunodeficiency virus (FIV) and Feline leukemia virus (FeLV) are also among the most common infectious diseases of cats which suppress the immunity.

Feline alphaherpesvirus 1 (FeHV-1) and Feline calicivirus (FCV) are the main pathogens of respiratory diseases in cats. Feline herpesvirus 1 (FHV-1), a double-stranded DNA virus, member of the *Varicellovirus* genus of the subfamily *Alphaherpesvirinae*, family *Herpesviridae* (Maclachlan and Dubovi 2011). Despite the widespread use of vaccines against them in breeding catteries, these viruses are still common, especially when cats are kept in groups (Holst et al. 2005).

These viruses are responsible for acute illnesses and may cause recurrent or chronic lesions. Trigeminal ganglia are the area where the FHV-1 remains latent and viral reactivation can occur during a stress period. The clinical signs in cats with FHV-1 infection include sneezing, an ocular and nasal discharge, conjunctivitis, dyspnea and coughing (Najafi et al 2014, Zicola et al. 2009).

Serologic, virological and molecular techniques are currently used in the diagnosis of FHV-1 infection (Di Martino et al.2007). There are only a few reports for the presence of FHV-1 in Turkish cats (Bilge Dagalp and Akca, 2004; Çabalar and Bilge Dagalp, 2008; Kucuk et al 2017, Karapinar et al. 2014). The presented study, reported the detection of FHV-1 by PCR and phylogenetic analysis in cat with clinical symptoms, in Erzurum, Turkey. For better understanding the role of viruses in induction of FHV infections, the prevalence rates of these infections were investigated in healthy and diseased cats in shelters.

2. MATERIAL AND METHOD

2.1. Animals

A total of 15 non-vaccinated shelters cats from small animal hospital of University of Atatürk were investigated in this study. One cat had clinical signs of URTD, including sneezing, coughing, nasal or ocular discharge, stomatitis, gingivitis and the other 14 were healthy and without any clinical signs of URTD.

Polymerase chain reaction (PCR) and Reverse transcription (RT)-PCR were used in this case to determine the FeHV-1 and FCV infection.

2.2. Samples

In this study, oropharyngeal and conjunctival swabs and blood sample were taken in a cat with clinical signs of FRD. For detection of FCV/FHV-1, oropharyngeal and conjunctival swabs were collected in tubes containing 1 mL PBS. After discarding swabs, tubes were centrifuged at 20,000 rpm for 10 min and the supernatant was discarded. The pellet obtained was washed three times with PBS and centrifuged to obtain a clean white pellet.

2.3. Nucleic Acid Extraction

Viral nucleic acids were extracted from each samples (pellets) using by Viral Nucleic Acid Extraction kit (Vivantis, Malaysia) according to manufacturer's instructions. Briefly, 300 µL of PBS containing virus samples, and 500 µL lysis buffer were mixed by vortex. After adding proteinase-k, samples were incubated at 55 ˚C for 10 min and centrifuged for 1 min at 13,000 rpm. A volume of 500 µL binding buffer was added and shake gently and 500 µL washing buffer was added to suspension and centrifuged for 1 min at 13,000 rpm and then, this step was repeated by washing buffer. Finally, 30 µL elution buffer was added and after centrifuging, extracted nucleic acid was collected.

2.4. Primers

One pair of oligonucleotide primers were used for the amplifying reaction. We used the previously designed primer sequences by Persico et al. (2011), for FHV-1. FHV-F (5'- TGTCCGCATTTACATAGATGG-3') and FHV-R (5'- GGGGTGTTCCTCACATACAA -3') amplify a 322 base pair (bp) region in thymidine kinase (TK) gene of FeHV-1.

2.5. Polymerase Chain Reaction

For the investigation of FCV in blood and swab samples of cats, the methods reported in the work of Marsilio et all.were applied (2005). Polymerase chain reaction (PCR) was performed by method published by Persico et al.

(2011) for FHV-1 detection. Briefly, 2.5 µL of 10X PCR buffer, 0.75µl µL Mgcl2 (50 mM), 0.25 µL Taq DNA polymerase, 1 µlµL dNTP mix (10 mM) and 1 µL from each primers (10 mM) were added and then total volume reached to 22 µL with distilled water. Finally, 3 µL DNA was added to it and were placed in thermocycler. For FeHV-1, after an initial denaturation period of 5min at 95 ˚C, reactions were subjected to 40 cycles of 1 min at 91 ˚C, 1 min at 56 ˚C and 1min at 72 ˚C and final extension of 10 min at 72 ˚C. Each 15 µL of reaction products was electrophoresed through a 1.50% agarose gel and were stained with ethidium bromide. The PCR products were visualized using by a transilluminator after separation. The appropriate molecular weight markers (100-bp DNA ladder; Thermo Scientific, USA) were used. The positive control included the extracted nucleic acid of the commercial strains of the vaccine (NOBIVAC, Cambridge, UK) and the negative control consisted of all the PCR reagents except the nucleic acid; these were included in each reaction.

2.6. Sequence Analysis

Evolutionary analyses of genetic distance and diversity were conducted in MEGA 6. Average evolutionary distance within and between isolates from different citrus growing regions for Turkish isolates and within and between isolates belonging to previously established groups for all isolates was estimated by the number of base substitutions per site using the nt sequences. Analyses were conducted using the Kimura 2-parameter model [34] and standard error estimate(s) were obtained by a bootstrap procedure (1000 replicates). Both transitional and transversional substitutions were included in the analysis and ambiguous positions were removed for each sequence pair. The average evolutionary diversity for isolates within subpopulations, interpopulations, and entire population as well as of evolutionary differentiation coefficient were estimated by the number of base substitutions per site from the mean diversity calculations using the Kimura 2-parameter model. Standard error was estimated by a bootstrap procedure with 1000 replications. Both transitional and transversional substitutions were included in the analysis and ambiguous positions were removed for each sequence pair.

3. RESULT

The thymidine kinase (TK) gene have been selected for the study of phylogenetic analysis. A 322 bp sequence was obtained, and alignment analysis determined that the TK gene shared a high identity (from 99% to 100%) with that of other FHV-1 isolates.

The phylogenetic tree based on the TK gene sequences showed that the isolate investigated in this study, was closely related to the other isolates of FHV-1 (Figure 1), a result consistent with the alignment analysis. All isolates of FHV-1 appear to be relatively similar, as they antigenically belong to one cluster. The TK gene is a conserved gene, and the target fragment is located in its highly conserved region. Therefore, the above results are strong evidence for the presence of FeHV-1.



Figure 1: Neighbor-joining MCL phylogenetic tree of partial sequences of the thymidine kinase (TK) gene of feline herpesvirus 1 (FHV-1) and other animal and human herpesviruses (Canine , Equine, Bovine, Gallid, Suid and Human). Numbers on the nodes indicate the bootstrap support from 1,000 replications. The scale bar represents the number of substitutions per nucleotide. Round (●) shape shows turkish strain, square (■) shape shows the strain previously identified in the TURKEY diamond (◆) shapes shows vaccine strains.

4. CONCLUSIONS

In conclusion, this is the first molecular study on FHV-1 in Erzurum province of Turkey. This result indicates that FeHV-1 infection has still been circulating in Turkey. Future studies should be performed to identify the presence of other viral and bacterial pathogens such as FCV, FIV, FeLV and Chlamydophila felis in shelters because some of clinically diseased cats were determined not be positive for FeHV-1. More effective preventive precaution in addition to routine vaccination should be performed. If adequate measures are not taken in cats, depending on the prevalence of latent infection of FHV-1, we think that it will continue to increase prevalence in different geographic regions of Turkey.

5. REFERENCES

1. Bilge Dağalp S, Akça Y (2004). "Detection of feline herpesvirus-1 from domestic cats with or without respiratory symptoms". Indian Vet J, 81, 11-15.
2. Çabalar M, Bilge Dağalp S (2008). "Feline herpesvirus-1 infection in Turkish Van cats with conjunctivitis and upper respiratory tract disease". In: XIV. International Congress of Virology, Istanbul, Turkey; pp. 288.
3. Di Martino B, Di Francesco CE, Meridiani I, Marsilio F (2007). "Etiological investigation of multiple respiratory infections in cats". New Microbiol, 30 (4): 455-61.
4. Holst BS, Berndtsson LT, Englund L (2005). "Isolation of feline herpesvirus 1 and feline calicivirus from healthy cats in Swedish breeding catteries". J Feline Med Surg, 7:325–331.
5. Karapinar Z, Dinçer E, Ataseven VS, Karaca M (2014). "Felid Herpesvirus - 1 Infection in Van Cats with Conjunctivitis". YYU Veteriner Fakultesi Dergisi, 25 (1), 15 – 17
6. Küçük A, Sağ N, Çakir C, Acar G, Yildirim Y, Ataseven VS (2017). "Feline Herpesvirus Type-1 (FeHV-1) Infection in Shelter Cats with and without Respiratory Disorders". Erciyes Üniv Vet Fak Derg 14(1), 25-30.
7. Maclachlan NJ, Dubovi EJ. (2011) "Fenner's veterinary virology". 4th ed. Massachusetts, USA. 179.
8. Marsilio, F., Di Martino, B., Decaro, N., Buonavoglia, C. (2005). "A novel nested PCR for the diagnosis of calicivirus infections in the cat". Veterinary Microbiology, 105(1), 1-7.
9. Najafi, H., Madadgar, O., Jamshidi, S., Langeroudi, A. G., Lemraski, M. D. (2014). "Molecular and clinical study on prevalence of feline herpesvirus type 1 and calicivirus in correlation with feline leukemia and immunodeficiency viruses". In Veterinary Research Forum (Vol. 5, No. 4, p. 255). Faculty of Veterinary Medicine, Urmia University, Urmia, Iran.
10. Persico, P., Roccabianca, P., Corona, A., Vercelli, A., Cornegliani, L. (2011). "Detection of feline herpes virus 1 via polymerase chain reaction and immunohistochemistry in cats with ulcerative facial dermatitis, eosinophilic granuloma complex reaction patterns and mosquito bite hypersensitivity". Veterinary dermatology, 22(6), 521-527.
11. Zicola A, Saegeman C, Quatpers D, et al (2009). "Feline herpesvirus 1, feline calicivirus infections in heterogeneous cat population of a rescue shelter". J Feline Med Surg, 11, 1023–1027.

26-S-2019

BOVİNE PAPÜLER STOMATİTİSİN TESPİTİ: TÜRKİYE'DEN İLK MOLEKÜLER KARAKTERİZASYON ÇALIŞMASI

Mehmet Ozkan TIMURKAN[1*], Akın KIRBAS[2], Hakan AYDIN[1], Kerim Emre YANAR[2], Ömer AYDIN[2]

[1]Atatürk Üniversitesi Veteriner Fakültesi Viroloji Anabilim Dalı, Erzurum, TÜRKİYE
motimurkan@atauni.edu.tr, hakanayd@atauni.edu.tr
[2]Atatürk Üniversitesi Veteriner Fakültesi İç Hastalıkları Anabilim Dalı, Erzurum, TÜRKİYE
akirbas@atauni.edu.tr, emre.yanar@atauni.edu.tr, omer.aydin@atauni.edu.tr

ÖZET

Sığırların papüler stomatit virüsü (Bovine Papular Stomatitis Virus - BPSV), *Poxviridae* ailesinde *Parapoxvirus* cinsinde bulunmaktadır. Bu virus sığırların mermesinde, dudaklarında dudak iç kısımlarında, ağız mukozasında papüler ve erozif lezyonlarla (ağrılı kırmızımsı papüller, ülserler ve sert proliferative deri lezyonları) karakterize bir enfeksiyon oluşturur. Ayrıca bu enfeksiyon zoonotik karakterdedir. Tüm ruminant yaş gruplarına bulaşabilme özelliği olan virusun sıklıkla insanlara bulaştığı da bildirilmiştir. Bu raporda, Türkiye'nin doğusundaki Erzurum ilinde iki buzağıyı etkileyen BPSV enfeksiyonunun tespiti ve tespit edilen virusun moleküler olarak karakterizasyonu amaçlanmıştır. BPSV'a ait viral DNA lezyonlardan ve oral swablardan ekstrakte edildi. Polimeraz zincir reaksiyonu (PCR), BPSV'nin kısmi B2L genine yönelik pan-parapoksvirus primerleri kullanılarak gerçekleştirildi ve yaklaşık 590-bp PCR ürünü elde edildi. Çalışmamızdaki BPSV suşlarının sekans sonuçlarına göre, GenBank BPSV suşları ile % 99.6 - 95.6, Pseudocowpox virus suşları ile % 84.7 - 83.6 ve Orf virus suşları ile % 83.6 - 82.1 oranında nükleotidlerin benzerliklerini göstermiştir. Bovine Papular Stomatitis Virus genomunun kısmi B2L geni sekansına dayanan filogenetik haritada çalışmada bulunan tüm BPSV izolatları, BPSV referans suşları ile aynı yerde kümelendiği tespit edildi. Bugüne kadar yapılan parapoxvirüslerin klinik vakaları (BPSV, Pseudocowpox ve Orf virüsü) daha önce bildirilmiş olsa da, bu çalışma Türkiye'de BPSV'nin ilk kez moleküler karakterizasyonunu ortaya koymaktadır. Bu bulgular, etkili kontrol stratejileri tasarlamak için BPSV yayılımını ve evrimini değerlendirmek için daha ayrıntılı ve daha sistemik yaklaşımlara olan ihtiyacı vurgulamaktadır.

Anahtar Kelimeler: Bovine papüller stomatitis, moleküler karakterizasyon, Türkiye

26-S-2019

FIRST MOLECULAR CHARACTERIZATION OF BOVINE PAPULAR STOMATITIS VIRUS IN TURKEY

Mehmet Ozkan TIMURKAN[1*], Akın KIRBAS[2], Hakan AYDIN[1], Kerim Emre YANAR[2], Ömer AYDIN[2]

[1]Department of Virology, Faculty of Veterinary Medicine, Atatürk University, Erzurum, TURKEY
motimurkan@atauni.edu.tr, hakanayd@atauni.edu.tr
[2]Department of Internal Medicine, Faculty of Veterinary Medicine, Atatürk University, Erzurum, TURKEY
akirbas@atauni.edu.tr, emre.yanar@atauni.edu.tr, omer.aydin@atauni.edu.tr

ABSTRACT

Bovine papular stomatitis virus (BPSV) is a parapoxvirus belongs to the family *Poxviridae* associated with papular and erosive lesions (painful reddish papules, ulcers, and scabby proliferative) on the muzzle, lips, and oral mucosa of cattle and also zoonotic disease. Although affects all age groups of ruminant, the infection is frequently transmitted to human beings. The present report describes BPSV infection affecting two calves in Erzurum province, Eastern Turkey and molecular characterization of the detected virus. Viral DNA was extracted from lesions and oral swabs. Polymerase chain reaction was performed using a set of pan-parapoxvirus primers for the partial B2L gene of BPSV and obtained approximately 590-bp PCR product. The sequencing results of BPSV study strains showed that nucleotides similarities of 99.6-95.6% with GenBank BPSV strains, 84.7-83.6% with Pseudocowpox virus strains and 83.6-82.1% with Orf virus strains. A phylogenetic tree based on the partial B2L sequence was constructed, showing that the virus clustered with BPSV isolates. Although clinical cases of parapoxviruses (BPSV, Pseudocowpox, and Orf virus) have been previously reported, the present study reveals first time molecular characterization of the BPSV in Turkey. This evidence emphasizes the need for further detailed and more systemic approaches to evaluate BPSV spread and evolution in order to design effective control strategies and zoonotic potential.

Keywords: Bovine papular stomatitis virus, molecular characterization, Turkey

1. INTRODUCTION

Bovine papular stomatitis virus (BPSV) is a *Parapoxvirus* genus belongs to the family *Poxviridae* associated with papular and erosive lesions (painful reddish papules, ulcers, and scabby proliferative) on the muzzle, lips, and oral mucosa of cattle and also zoonotic disease. Although affects all age groups of ruminant, the infection is frequently transmitted to human beings.

Parapoxviruses until now include 4 different diseases; orf virus (ORFV), bovine papular stomatitis virus (BPSV), pseudocowpox virus (PCPV) and red deer parapoxvirus in New Zealand (PVNZ) (Mercer et al. 1997). Parapoxviruses were in old times classified based on natural host range (cattle or small ruminant) and clinical symptoms (oral mucosa or udder) and serology (Robinson and Lyttle, 1992); however, these situation do not always reverberate the molecular characteristics of these viruses.

In molecularly, polymerase chain reaction (PCR), sequencing and phylogenetic analyses have been used for molecular typing of parapoxviruses (Inoshima et al. 2000). These methods have made it easy and practical to study the molecular characteristics of parapoxviruses in cattle and small ruminant and to differentiate infections by other pathogens (papillomaviruses, other poxviruses, FMD etc.).

In TURKEY molecular characterization studies about parapoxviruses have been limited. Some studies reported that ORFV and PCPV are circulating in ruminant population (Akkutay-Yoldar et al. 2016; Oğuzoğlu et al. 2014; Sevik, 2017). In addition, zoonotic ORFV has reported in some studies in Turkey (Karakas et al. 2013; Midlli et al. 2013) (Table I). However, there has been no molecular report on BPSV in cattle population in Turkey so far. Our aim was to determine molecular characterization of parapoxviruses detected in calves in Turkey.

Table 1: Studies of Parapoxviruses of ruminants and humans in Turkey

Study year	Regions of Turkey (province)	Parapoxvirus genus	Species	Accesion Numbers	References
2014	Muğla	PSPV	Cattle and Human	KF554010	Oguzoglu et al. 2014
2016	Antalya	Orf virus	Goat	KP869116	Akkutay-Yoldar et al. 2016
2013	Gaziantep	Orf virus	Human	KC776922	Midilli et al. 2013
2017	Konya	Orf virus	Goat	KX781310	Sevik, 2017
2013	-	Orf virus	Human	JQ936990	Karakas et al. 2013
2017	Ankara	Orf virus	Human	MF997468	Not published
2013	-	Orf virus	Goat	KC491193	Not published
1987	-	Orf virus	Sheep	KF714241	Not published
2010	-	Orf virus	Goat	KF714240	Not published
2017	Erzurum	BPSV	Cattle	MH160406	this study
2017	Erzurum	BPSV	Cattle	MH160407	this study

2. MATERIAL AND METHOD

The present report describes BPSV infection affecting two calves in Erzurum province, Eastern Turkey and molecular characterization of the detected virus. Viral DNA was extracted from lesions and oral swabs. Polymerase chain reaction was performed using a set of pan-parapoxvirus primers (Inoshima et al. 2000) for the partial B2L gene of BPSV and obtained approximately 590-bp PCR product.

Positive samples were performed to sequence analysis. The PCR products were purified in the Gene Jet PCR Purification Kit (Thermo Scientific, USA) and then sequencing was performed in ABI PRISM 310 Genetic Analyzer (Applied Biosystem, CA, USA) with primers using for PCR.

The obtained DNA sequences were compared to other parapoxvirus reference strains available from GenBank Database (http://www.ncbi.nlm.nih.gov). Nucleotide and amino acid alignment comparisons were carried out with the Clustal W method using the Bioedit program (http:// www.mbio.ncsu.edu/BioEdit/bioedit.html) (Hall TA, 1999). Phylogenetic analyses were performed with the neighbor-joining (NJ) method using MEGA6 (Tamura et al. 2013).

3. RESULTS

The sequencing results of BPSV study strains showed that nucleotides similarities of 99.6-95.6% with GenBank BPSV strains, 84.7-83.6% with Pseudocowpox virus strains and 83.6-82.1% with Orf virus strains. A phylogenetic tree based on the partial B2L sequence was constructed, showing that the virus clustered with BPSV isolates (Figure I).

In the phylogenetic analysis based on the partial B2L gene, parapoxviruses were divided into three different groups. These groups are Europe and Turkish strains, America strains and Asia strains. Turkish BPSV strains were clustered together with several Europe BPSV isolates. The Turkish strains were phylogenetically closer to the isolates from European (Italy and Germany).

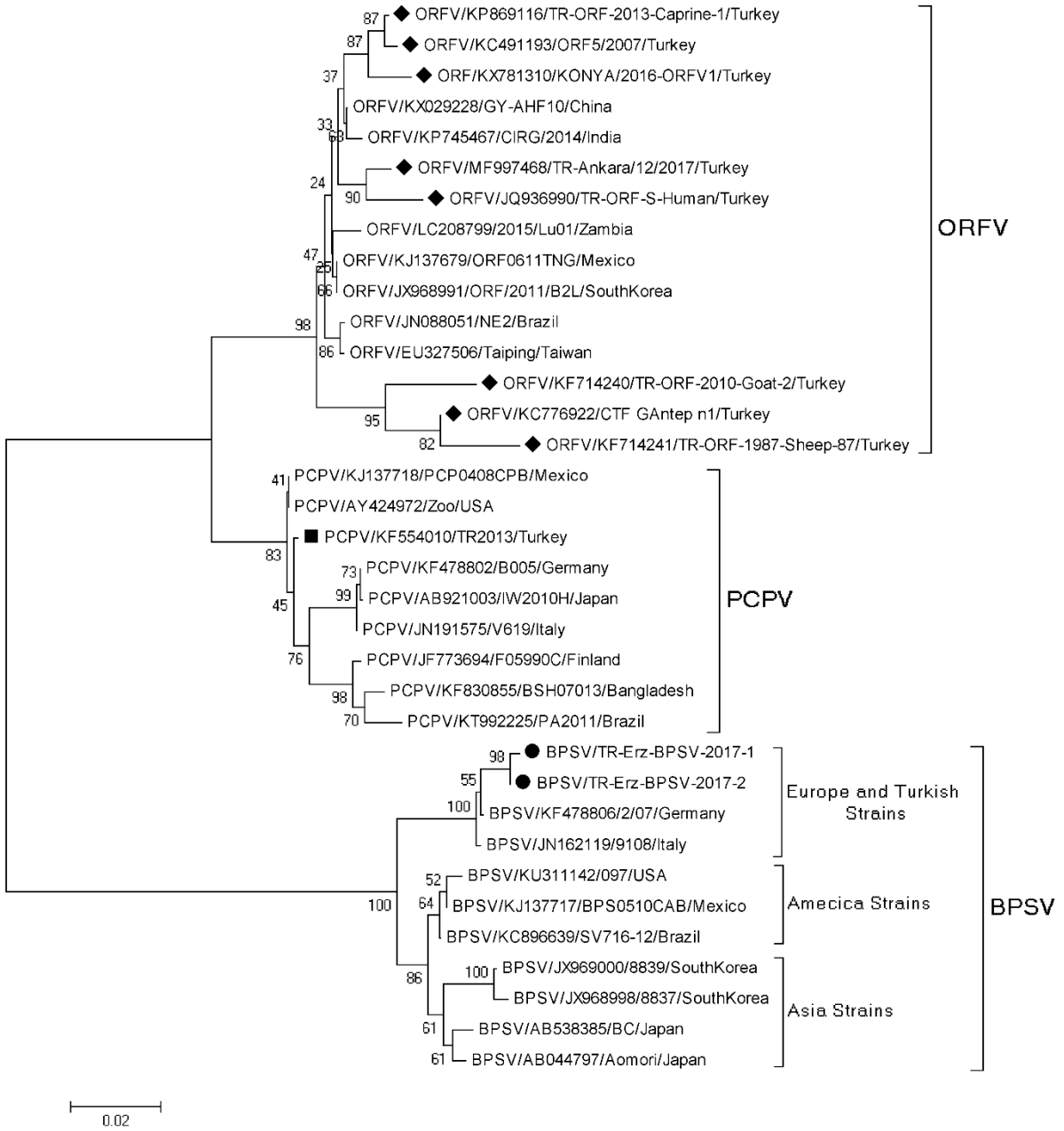

Figure 1: Phylogenetic analysis based on the papapoxviruses partial B2L gene nucleotide sequences. The B2L partial sequences of 33 Parapoxvirus strains available from GenBank are denoted by Parapoxvirus genus name, followed by the accession number, strain ID and country.

4. CONCLUSIONS

Parapoxvirus infections are usually considered to be diseases that should be differentiated from important vesicular diseases in ruminants. Several papers have reported the presence and wide distribution of parapoxvirus infection in cattle and humans (MacNeil et al. 2010, Jeckel et al. 2011; Leonard et al 2009). Also clinical cases of parapoxviruses (BPSV, Pseudocowpox, and Orf virus) have been previously reported, the present study reveals first time molecular characterization of the BPSV in Turkey. And awareness for parapox infections, which are zoonotic, is increased as they are all molecularly characterized in our country. Further molecular studies of parapoxviruses circulating among field animals are needed to clarify their epidemiology and pathogenesis.

5. REFERENCES

1. Akkutay-Yoldar, Z., Oguzoglu, T. C., Akça, Y. (2016). "Diagnosis and phylogenetic analysis of orf virus in Aleppo and Saanen goats from an outbreak in Turkey". Virologica Sinica, 31(3), 270-273.
2. Karakas, A., Oguzoglu, T. C., Coskun, O., Artuk, C., Mert, G., Gul, H. C., Özkul, A. (2013). "First molecular characterization of a Turkish orf virus strain from a human based on a partial B2L sequence". Archives of virology, 158(5), 1105-1108.
3. Hall TA. (1999) "BioEdit: a user-friendly biological sequence alignment editor and analysis program for Windows 95/98/NT". Nucl Acids Symp Ser.;41:95–98.
4. Inoshima Y., Morooka A., Sentsui H. (2000). "Detection and diagnosis of parapoxvirus by the polymerase chain reaction". J. Virol. Methods 84: 201–208
5. Jeckel, S., Bidewell, C., Everest, D., McInnes, C., Wood, A., Dare, J. and Schock, A. (2011). "Severe oesophagitis in an adult bull caused by bovine papular stomatitis virus. Vet. Rec. 169: 317.
6. Leonard D., Otter A., Everest D., Wood A., Mclnnes C., Schock A. (2009). Unusual bovine papular stomatitis virus infection in a British dairy cow". Vet. Rec. 164: 65
7. MacNeil A., Lederman E., Reynolds M. G., Ragade N. J., Talken R., Friedman D., Hall W., Shwe T., Li Y., Zhao H., Smith S., Davidson W., Hughes C., Damon I. K. (2010). "Diagnosis of bovine-associated parapoxvirus infections in humans: molecular and epidemiological evidence". Zoonoses Public Health 57: e161–e164
8. Mercer A., Fleming S., Robinson A., Nettleton P., Reid H. (1997). "Molecular genetic analyses of parapoxviruses pathogenic for humans". Arch. Virol. Suppl. 13: 25–34
9. Midilli, K., Erkılıç, A., Kuşkucu, M., Analay, H., Erkılıç, S., Benzonana, N., Ergonul, O. (2013). "Nosocomial outbreak of disseminated orf infection in a burn unit, Gaziantep, TURKEY October to December 2012". Eurosurveillance, 18(11), 20425.
10. Oğuzoğlu, T. Ç., Koç, B. T., Kirdeci, A., & Tan, M. T. (2014). "Evidence of zoonotic pseudocowpox virus infection from a cattle in Turkey". Virusdisease, 25(3), 381-384.
11. Robinson A. J., Lyttle D. J. (1992). "Parapoxviruses: their biology and potential as recombinant vaccines". pp. 285–327. In: Recombinant Poxviruses (Binns, M. and Smith, G. L. eds), CRC Press, Boca Raton
12. Şevik, M. (2017). "Association of two clusters of Orf virus isolates in outbreaks of infection in goat in the Central Anatolian region of Turkey". VirusDisease, 28(3), 345-348.
13. Tamura, K., Stecher, G., Peterson, D., Filipski, A., Kumar, S. (2013). "MEGA6: molecular evolutionary genetics analysis version 6.0". Molecular biology and evolution, 30(12), 2725-2729.

27-S-2019

KURBAN BAYRAMI HASTALIĞI: OVINE GAMMAHERPESVIRUS-2'NİN MOLEKÜLER KARAKTERİZASYONU

Mehmet Ozkan TIMURKAN[1*], Nergis ULAŞ[2], Hakan AYDIN[1], Şükrü DEĞIRMENÇAY[2]

[1]Atatürk Üniversitesi Veteriner Fakültesi Viroloji Anabilim Dalı, Erzurum, TÜRKİYE
motimurkan@atauni.edu.tr, hakanayd@atauni.edu.tr
[2]Atatürk Üniversitesi Veteriner Fakültesi İç Hastalıkları Anabilim Dalı, Erzurum, TÜRKİYE
nergisulas@gmail.com , s.degirmencay@atauni.edu.tr

ÖZET

Ovine herpesvirus-2 (OvHV-2), *Macavirus* cinsine ait olan ve dünyadaki koyunlarda endemik bir gamma-herpes virusudur. Virus koyunları subklinik veya non-klinik olarak enfekte eder, ancak büyükbaş hayvanlara bulaştığında, sıklıkla ölümcül lenfoproliferatif hastalık olan malignant kataral ateşi (Malignant Catarrhal Fever – MCF) yada Coriza Gangrenoza Bovum (CGB) adıyla bilinen hastalığı oluşturur. Sığır ve koyunların bir arada tutulması veya yetiştirilmesi hastalığın patogenezi açısından önem arzeder. Müslüman ülkelerde (Türkiye gibi), Kurban Bayramı her yıl kutlamaktadır. Bayram süresince, hayvan pazarı olarak belirlenen bölgelerde sığırlar ve koyunlar uzun bir süre bir arada tutulmaktadır. Dolayısıyla virusun taşıyıcısı olan koyundan sığıra geçiş olabilmekte ve enfeksiyon başlayabilmektedir. 2017 yılında Kurban Bayramını müteakip iki ay sonra, MCF şüpheli sığırlardan (2 yaşında, erkek) alınan örnekler laboratuvarımıza gönderildi. Herpes virusların kısmi tegument proteini geni için primerler kullanılarak kan ve oküler swab örneklerinde PCR ile MCF virus genom varlığı araştırıldı ve yaklaşık 380-bp pozitif PCR amplikonu ile doğrulandı. Kısmi tegument proteini gen sekansına dayanan bir filogenetik harita oluşturuldu. Yapılan filogenetik analizde gen bankasınan alına suşlar 2 küme oluşturdu. Birinci küme Hindistan, Mısır, Irak suşları, ikinci küme ise Almanya, Kanada, Brezilya, Norveç, Güney Afrika ve daha önce Türk suşlarının olduğu kümedir. İlginç olarak bu çalışmadaki suşlar birinci grupta yer aldı. Bu çalışma ile, ilk kez, Erzurum ilinde (Doğu Anadolu) sığırlarda OvHV-2 moleküler karakterizasyonunu ortaya koymuştur. Yeni soru şudur: Bu hastalık ülkemizdeki her kurban bayramı sonrasında tetiklenecek mi?

Anahtar Kelimeler: Ovine Herpesvirus-2, moleküler karakterizasyon, Türkiye

27-S-2019

SACRIFICE FEAST DISEASE: MOLECULAR CHARACTERISATION OF OVINE GAMMAHERPESVIRUS-2

Mehmet Ozkan TIMURKAN[1*], Nergis ULAŞ[2], Hakan AYDIN[1], Şükrü DEĞIRMENÇAY[2]

[1]Department of Virology, Faculty of Veterinary Medicine, Atatürk University, Erzurum, TURKEY
motimurkan@atauni.edu.tr, hakanayd@atauni.edu.tr
[2]Department of Internal Medicine, Faculty of Veterinary Medicine, Atatürk University, Erzurum, TURKEY
nergisulas@gmail.com , s.degirmencay@atauni.edu.tr

ABSTRACT

Ovine Herpesvirus-2 (OvHV-2) is a gamma-herpesvirus that belongs to genus *Macavirus,* and endemic in sheep throughout the world. The virus infects sheep sub-clinically but when it transmitted to cattle, induces malignant catarrhal fever (MCF) which is frequently fatal lymphoproliferative disease. It is important to keep cattle and sheep together in the pathogenesis of the disease. Muslim countries (such as Turkey), the Feast of Sacrifice is celebrated every year. During the festival time, keep all animals in the same regions together for 4 days. It is always possible to occur MCF disease after the festival. Two months after the Feast of Sacrifice celebration in 2017, MCF suspect cattle (2 years old, male) was brought to our hospital in Erzurum, Turkey. We investigated the MCF presence by PCR in blood and ocular swabs samples using an ovine herpesvirus-2 primers for the partial tegument protein gene and approximately 380-bp positive amplicon was characterized. A phylogenetic tree based on the partial tegument protein gene sequence was constructed, showing that the virus clustered 2 branches in all OvHV-2 strains. The result revealed that the study strain more similar on nucleotide level with India, Egypt, Iraq strains than Germany, Canada, Brazil, Norway, South Africa and previously reported Turkish strains. This study was revealed for the first time OvHV-2 molecular characterization in a cattle in Erzurum province (Eastern Anatolia) of Turkey. The new question is: Will this disease be triggered after every sacrifice feast in our country?

Key words: Ovine Herpesvirus-2, molecular characterization, Turkey

1. INTRODUCTION

Malignant catarrhal fever (MCF) or Coryza gangrenosa bovum (CGB) is usually a mortal disease of domestic cattle and wild ruminants that occurs worldwide. This disease is induced by cross species infection of members of the genus *Macavirus*, subfamily *Gammaherpesvirinae* (MacLachlan & Dubovi 2011). There are three distinct classical epidemiologically recognized appearance of MCF: First, occurring within Africa and occasionally in wildlife outside of this continent that is caused by Alcelaphine herpesvirus 1 (AlHV-1), which uses wildebeest as a carrier; Second, Reported in wild cattle among themselves (form not in contact with the sheep) in North America, Third, a disease occurring outside Africa, which affects cattle, bison, and deer that is caused by ovine herpesvirus 2 (OvHV-2), in which sheep are recognized as carriers (MacLachlan & Dubovi 2011). Sheep-associated malignant catarrhal fever (SA-MCF) is an economically important disease that occurs world-wide. Ovine herpesvirus 2 (OvHV-2) is responsible for causing SA-MCF in cattle, deer, bison and a wide variety of wild animals in captivity (Plowright , 1990).

It is important to keep cattle and sheep together in the pathogenesis of the disease. Muslim countries (such as Turkey), the Feast of Sacrifice is celebrated every year. During the festival time, keep all animals in the same regions together over a long period. It is always possible to occur MCF disease after the festival. Reports there are only a few reports for the presence of OvHV-2 in Turkish cattle (Kirbas et al. 2013; Yildirim et al. 2012; Yazici et al. 2006, Yesilbag, 2007).

The epidemiology of SA-MCF in Turkey is not yet fully understood and more research on the molecular epidemiology of OvHV-2 to expand the knowledge in this field is necessary. It is important to investigate the level of genetic diversity in the OvHV-2 population in cattle in TURKEY which can have an impact on virulence, diagnosis, immunization against OvHV-2 and disease control. This paper describes the molecular findings (PCR, sequencing, and phylogenetic analyses) that confirmed the participation of OvH-2 in one case of MCF occurring in cattle.

2. MATERIAL AND METHODS

Two months after the Feast of Sacrifice celebration in 2017, MCF suspect cattle (2 years old, male) was brought to our hospital in Erzurum, Turkey. We investigated the MCF presence by PCR in blood and ocular swabs samples using an ovine herpesvirus-2 primers for the partial tegument protein gene and approximately 380-bp positive amplicon was characterized.

DNA was extracted from blood and nasal swab of animal by using the Viral Nucleic Acid Kit (Vivantis, Malaysia) and maintained at -20 C until usage. The PCR protocol consisted of the primer pairs 566 (AGTCTGGGG-TATATGAATCCAGATGGCTCTC) and 755 (AAGATAAGCACCAGTTA-TGCATCTGATAAA) to amplify the desired 422 base pairs (bp) of the OvHV-2 tegument protein gene as previously described (Baxter et al. 1993).

The obtained PCR products were separated by electrophoresis in 1% agarose gels, stained with ethidium bromide, and examined under UV light. The products were submitted for direct sequencing with positive and negative sense primers. The partial nucleotide sequences were initially compared by the BLAST (http://www.ncbi.nlm.nih.gov/BLAST) program with similar sequences deposited in GenBank. Phylogenetic trees and sequence alignments were then created by using MEGA 5 (Tamura et al. 2011), constructed by the Neighbor-Joining method, based on 1,000 bootstrapped data sets. Distances values were calculated by using the Kimura 2 parameter model. The nucleotide sequences used for phylogenetic analyses during this study are given in Figure 1.

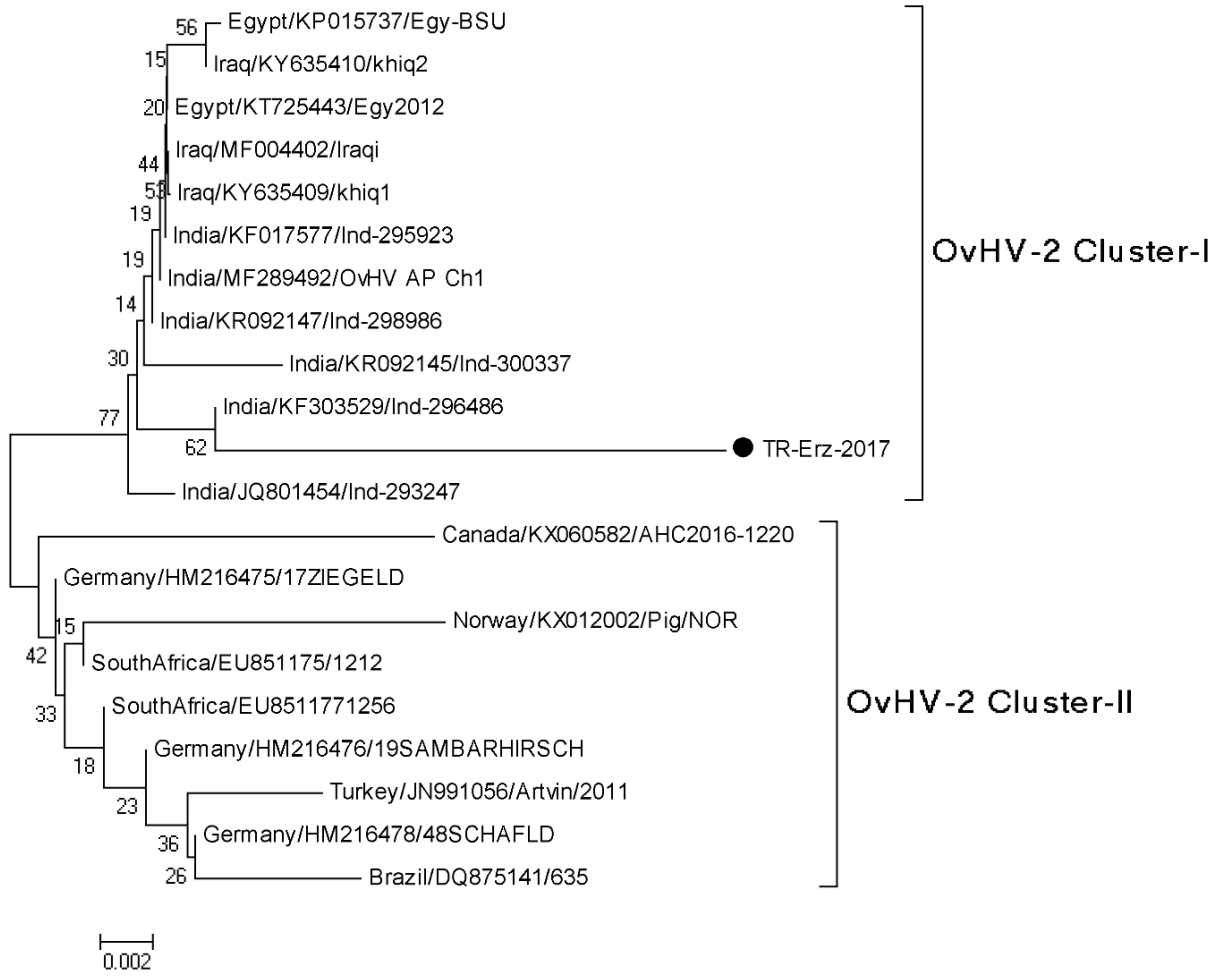

Figure 1: Phylogenetic tree of OvHV-2 partial sequences. Sequence dataset was analysed using MEGA5, the neighbour-joining (NJ) method, and bootstrap analysis (1,000 replicates) based on the ClustalW algorithm. Significant bootstrapping values are shown on the nodes. The Turkish strain is shown with a round shape (●).

3. RESULT

A phylogenetic tree based on the partial tegument protein gene sequence was constructed, showing that the virus clustered 2 branches in all OvHV-2 strains. The result revealed that the study strain more similar on nucleotide level with India, Egypt, Iraq strains than Germany, Canada, Brazil, Norway, South Africa and previously reported Turkish strains.

Initial BLAST analyses demonstrated that these partial nucleotide sequences demonstrated 98-100% similarity with other sequences of OvHV-2 deposited in Gen-Bank. Phylogenetic analyses based on the nucleic acid sequences revealed that the OvHV-2 DNA derived from ruminants of Turkey and other geographical locations were clustered into two group, while those obtained from a distinct cluster that was derived from the larger clade.

4. CONCLUSION

The results of phylogenetic analyses have suggested that the strain of OvHV-2 circulating in ruminants within the Erzurum/Turkey. A phylogenetic tree based on the partial tegument protein gene sequence was constructed, showing that the virus clustered 2 branches in all OvHV-2 strains (Cluster I and Cluster II). The result revealed that the study strain more similar on nucleotide level with India, Egypt, Iraq strains than Germany, Canada, Brazil, Norway, South Africa and previously reported Turkish strains. This would then imply that one strain of OvHV-2 might be associated with SA-MCF in ruminants worldwide. However, a more detailed phylogenetic epidemiological survey is needed to understand the distribution of this pathogen within TURKEY but this is currently impossible due to the few sequences of the Turkish OvHV-2 strains that are available in GenBank.

This study was revealed for the first time OvHV-2 molecular characterization in a cattle in Erzurum province (Eastern Anatolia) of Turkey. The new question is: Will this disease be triggered after every sacrifice feast in our country?

5. REFERENCES

1. Baxter S.I., Pow I., Bridgen A. Reid H.W. (1993). "PCR detection of the sheep-associated agent of malignant catarrhal fever". Arch. Virol. 132:145-159.
2. Kirbas, A., Oruc, E., Ozkanlar, Y., Sozdutmaz, I., Aktas, M. S., Saglam, Y. S. (2013). "Sheep-Associated Malignant Catarrhal Fever: First report in a Calf in Northeastern Turkey". Israel Journal of Veterinary Medicine, 68, 3.
3. MacLachlan N.J., Dubovi E.J. (2011). "Fenner's Veterinary Virology". 4th ed. Academic Press, San Diego, California, p.197-198.
4. Plowright W. (1990). "Malignant catarrhal fever virus, in Virus infections of ruminants", 3rd ed In: Dinter Z, Morein B, editors. New York: Elsevier Science;. pp. 123–150.
5. Tamura K., Peterson D., Peterson N., Stecher G., Nei M., Kumar S. (2011). "MEGA5: Molecular evolutionary genetics analysis using maximum likelihood, evolutionary distance, and maximum parsimony methods". Mol. Biol. Evol. 28:2731-2739.
6. Yazici, Z., Arslan, H. H., Gumusova, S. O., Meral, Y., Albayrak, H. (2006). "Occurrence of ovine herpesvirus type-2 infection in sheep and cattle in Samsun Province, Turkey". DTW. Deutsche tierarztliche Wochenschrift, 113(9), 348-350.
7. Yeşilbağ, K. (2007). "Seroprevalence of malignant catarrhal fever-related gammaherpesviruses in domestic ruminants in Turkey". Tropical animal health and production, 39(5), 363-368.
8. Yildirim, Y., Bilge Dağalp, S., Yilmaz, V., Faraji Majarashin, A. (2012). "Molecular characterisation of ovine herpesvirus type 2 (OvHV-2) in Turkey". Acta Veterinaria Hungarica, 60(4), 521-527

29-S-2019

DÜNYA VE TÜRKİYE'DE YUMURTACI TAVUKLARIN YUMURTA ÜRETİMİNE GENEL BİR BAKIŞ

Muhammed Serkan SEVİM[1*], Fatih YILDIRIM[2]

[1]Atatürk Üniversitesi, Veteriner Fakültesi, Hayvan Besleme ve Beslenme Hastalıkları Anabilim Dalı, Erzurum, TÜRKİYE
mserkansevim@hotmail.com
[2]Atatürk Üniversitesi, Veteriner Fakültesi, Zootekni Anabilim Dalı, Erzurum, TÜRKİYE
fatihyildirim@atauni.edu.tr

ÖZET

Bu araştırmanın amacı, insanları tüketimi açısından büyük öneme sahip olan yumurtanın üretimi hakkında durum değerlendirmesi yapmaktır. Beslenme ve gıda bilimindeki son gelişmeler, gıdaların bireyin besin madde ihtiyacını karşılamasının yanı sıra çeşitli vücut fonksiyonlarının düzenlenmesinde ve bazı hastalıkların önlenmesinde de etkili olduğunu göstermiştir. Besin içeriği açısından değerli bir protein kaynağı olan yumurta, insanoğlunun sağlıklı beslenmesinde önemli bir role sahiptir. Bu nedenle artan dünya nüfusu, sosyo-ekonomik yönden kolay ulaşılabilir olan yumurtanın üretimindeki önemini arttırmaktadır. Kıtasal olarak yumurta üretiminde son yıllarda Asya Kıtası, ülkesel olarak ise Çin yumurta üretiminde ön plana çıkmıştır. Türkiye'de ise 2000'li yıllardan itibaren yumurta üretimi önemli oranda artış göstermiştir. Bu artış Türkiye'de yumurtanın ihracatı olumlu yönde etkilemiş ve 2018 yılında yumurtanın ihracatı 430 milyon Dolar seviyelerine yükselmiştir. Özellikle ihracatta Türkiye'nin komşu sınır ülkesi olan Irak, yumurtanın toplam ihracatında yaklaşık %70'inin yapıldığı ülkedir. Dünya çapındaki yumurta ihracatından elde edilen para yönünden ülkeler incelendiğinde ise Hollanda lider ülke olarak görülmektedir. Ancak, yumurtanın üretiminde bu artış bazı mali yüklerinde değerlendirilmesini ön plana çıkarmıştır. Özellikle üretimde büyük bir mali paya sahip olan yem masrafları, son yıllarda dikkat çekici seviyelere ulaşmıştır. Bu durum, üretim maliyetleri ile yumurta satış fiyatlarında dikkat çekici seviyelerde artmıştır. Sonuç olarak, yumurta üretimi yapılırken ülkelerin ekonomik, sosyal ve mali yönleri göz önünde bulundurularak üretim planlaması yapması gerekmektedir.

Anahtar Kelimeler: Dünya, Üretim, Yumurta.

29-S-2019

AN OVERVIEW ON EGG PRODUCTION OF LAYING HENS IN THE WORLD AND IN TURKEY

Muhammed Serkan SEVİM[1*], Fatih YILDIRIM[2]

[1]Atatürk University, Faculty of Veterinary, Department of Animal Nutrition and Nutritonal Diseases, Erzurum, TURKEY
mserkansevim@hotmail.com
[2]Atatürk University, Faculty of Veterinary, Department of Animal Science, Erzurum, TURKEY
fatihyildirim@atauni.edu.tr

ABSTRACT

The aim of this study is to evaluate the situation of egg production which is of great importance for human consumption. Recent advances in nutrition and food science have shown that foods meet the individual's nutritional needs as well as regulating various body functions and preventing certain diseases. Egg, which is a valuable source of protein in terms of nutrient content, has an important role in the healthy nutrition of human beings. Therefore, the increasing world population increases the importance of egg production which is easily accessible in socio-economic terms. In recent years, continent egg production has come to the forefront in Asian continent and nationally China egg production. Beginning in the 2000s while egg production has increased significantly in Turkey. This has a positive effect on the increase in Turkey's exports eggs and egg exports in 2018 increased to 430 million dollars. In particular, countries which borders Iraq, Turkey's exports in the total exports of the country where the egg is approximately 60%. When the countries in terms of money obtained from the export of eggs worldwide are examined, the Netherlands is seen as the leading country. However, this increase in egg production has made it possible to evaluate some financial burdens. Feed costs, which have a large financial share in production, have reached remarkable levels in recent years. This increased production costs and egg sales prices remarkably. As a result, when producing eggs, countries should make production planning considering their economic, social and financial aspects.

Keywords: World, Production, Egg.

1.GİRİŞ

Beslenme ve gıda bilimindeki son gelişmeler, gıdaların bireyin besin madde ihtiyacını karşılamasının yanı sıra çeşitli vücut fonksiyonlarının düzenlenmesinde ve bazı hastalıkların önlenmesinde de etkili olduğunu göstermiştir. Nüfus artışı ile üretimini paralel oranda tutamayan ülkeler yeterli, sağlıklı ve dengeli beslenme konusunda ciddi sorunlar yaşamaktadırlar. Dünya'da birçok ülkede olduğu gibi Türkiye'de de bu konu üzerinde önemle durulması gerekmektedir. Bu araştırmanın amacı, insanların tüketimi açısından büyük öneme sahip olan yumurtanın Dünya ve Türkiye' de ki üretimi hakkında genel durum değerlendirmesi yapmaktır.

Dünya ve Türkiye'de genel olarak en çok Ligorin, Lohman Brown, Ataks, Nick Brown gibi yumurtacı tavuklar kullanılmaktadır. Bunların daha fazla kullanılma sebebi, az kullanılanlara göre yem tüketimlerinin az, hastalıklara karşı daha dayanıklı ve yumurta verimlerinin daha yüksek olması söylenebilir. Bu tavukların yıllık ortalama verimleri Tablo 1'de gösterilmiştir. (URL 1,2019)

Tablo 1: Yumurtacı Tavukların Ortalama Verimleri (URL 1, 2019)

Tavuklar	Yıllık Verim (Adet)
Ligorin	320-340
Lohman Brown	280-320
Ataks	250-270
Nick Brown	270-300

Dengeli ve sağlıklı beslenmek için gerekli olan vitamin, protein, enerji hayvansal ve bitkisel orijinli gıdalardan temin edilmektedirler. Hayvansal kaynaklı gıdalar, bitkisel kaynaklı gıdalara oranla, insan metabolizması için gerekli olan enerji, protein, vitamin ve mineraller bakımından faydalanılabilirliği daha çok olduğundan tercih edilmektedirler (Özkan, 1986). Bu açıdan faydanılabilirliği yüksek olan yumurta, insanların beslenmesinde 4 bin yılı aşkın bir süredir tavuklardan yumurta sağlanmaktadır (Uluocak vd., 1996).

İnsanların sağlıklı beslenmesi için gerekli olan protein, her kg canlı ağırlık için yaklaşık 1 g kadardır. Bu da 70 kg ağırlığında bir insanın günlük 70 g protein alması gerektiğini göstermektedir. Alınması gereken bu proteinin en az %50'lik kısmının hayvansal orjinli olması gereklidir. Besin içeriği açısından değerli bir protein kaynağı olan yumurta, hayvansal kaynaklı protein sağlanmasında içerdiği protein oranı bakımından önemli bir role sahiptir. Ergin bir insan günlük orta boyutta (53-63 gram) bir yumurta tüketimi durumunda protein ihtiyacının %10'unu karşılamaktadır (Narabari, 2001). Mevcut yumurta fiyatlarının diğer protein kaynaklı hayvansal gıdalara göre uygun olması bu ürüne olan talebi de arttırmıştır.

Dünya nüfusunun ve hayvansal kaynaklı gıdaların tüketimindeki artışlar, sosyo-ekonomik yönden kolay ulaşılabilir olan yumurtanın üretimine ülkelerin yönelmesine neden olmuştur. Yumurtaya artan talep, son yıllarda yumurta üretim sektöründe de daha teknik ve pratik yetiştiricilik yapılması yönünde gelişmelerin olmasını sağlamıştır. Buda yumurta üretimini olumlu yönde etkilemiştir.

2.GENEL BİLGİLER

2.1.Dünya Tavuk Yumurta Üretimi

Dünya nüfusu geçmiş yıllara göre sürekli bir artış eğilimindedir. Dünya nüfusu 2018 yılı itibariyle 7.6 milyar kişiye ulaşmıştır. Dünya üzerindeki ülkelerin insan nüfus düzeyleri incelendiğinde Çin 1.4 milyar nüfusuyla en çok nüfusa sahip ülke konumundadır. Diğer bazı yüksek nüfuslu ülkeler arasında ise, Hindistan 1.3 milyar, Amerika ise 326.5 milyonluk bir nüfusa sahiptir. (URL 2, 2019)

Artan Dünya nüfusuna bağlı olarak Dünya'da tavuk sayısı ve yumurta üretimi de artmaktadır. Kıtasal olarak yumurta üretimi Tablo 2' de gösterilmiştir. Kıtasal olarak yumurta üretimi incelendiğinde 2017 yılında en fazla Asya kıtasında gerçekleştirilmektedir. Bu üretimi sırasıyla; Amerika, Avrupa, Afrika ve Avustralya kıtaları izlemektedir. Dünya yumurta üretimi ise 2017 yılında yaklaşık toplam 1.4 trilyon adet olarak belirlenmiştir. Asya kıtası 872.2 milyar adet ile Dünya yumurta üretiminin %61.5'ini yani diğer kıtaların toplamından bile fazla üretime sahip kıta durumundadır. Amerika ise 285.9 milyar adet yumurta üretimiyle ikinci yumurta üreticisi konumundadır.

Tablo 2: Kıtalara Göre 2017 Yılı Tavuk Yumurtası Üretimi (URL 2, 2017)

Kıtalar	Yumurta Üretimi (Milyar Adet)	Oran (%)
Avrupa	188.2	13.2
Afrika	64.5	4.5
Asya	872.2	61.5
Amerika	285.9	20.1
Avustralya (Okyanusya)	5.6	0.40

Ülkesel olarak 2017 yumurta üretimi Tablo 3' de verilmiştir. Ülkesel üretim olarak ise Çin 536.8 milyar adet ile diğer ülkelere göre ön plana çıkmıştır. Türkiye ise 2016 yılına oranla 2017 yılında %11.8 artış sağlayarak, 19.2 milyar adet ile Dünya sıralamasında 8. sırada yer almaktadır (URL 2, 2017).

Tablo 3: Ülkelere Göre 2017 Yılı Tavuk Yumurtası Üretimi (URL 2, 2017)

Sıra	Ülke	Üretim (Milyar Adet)
1	Çin	536.8
2	ABD	106.6
3	Hindistan	88.1
4	Meksika	55.4
5	Brezilya	50.9
6	Japonya	43.3
7	Endonezya	33.9
8	Türkiye	19.2
9	Fransa	15.9
10	Ukrayna	15.3

2.2. Türkiye Tavuk Yumurtası Üretimi

Türkiye' nin yıllara göre nüfusu sürekli bir artış göstermiş ve 2018 yılı verilerine göre 82 milyon nüfusa ulaşmıştır. İkamet eden nüfus 2018 yılında, 2017 yılına göre yaklaşık 1 milyon 193 bin kişi artmıştır (URL 3,2019).

Genel olarak Türkiye'de yıllar geçtikçe insan nüfusunun artması ile birlikte yumurtacı tavuk sayısında da belli bir oranda artış gözlenmiştir. Yumurta tavuğu sayısı 2018 yılında önceki yıla (2017) oranla %2.1 artış gösterip, yaklaşık 124 milyon adet olmuştur (URL 3, 2019).

Türkiye' de 2018 yılında 266 adet yumurtacı damızlık kümesi, 3211 adet kapalı ticari yumurtacı kümesi ve 814 adet açık ticari yumurtacı kümes bulunmaktadır (URL 4, 2018). Türkiye'nin 1994, 2002, 2010 ve 2018 yılları tavuk yumurtası üretimi Tablo 4'de verilmiştir. Son yıllardaki yumurta üretimi incelendiğinde, 2018 yılında 19.6 milyar adet ile 2010 yılı üretimine göre yaklaşık %40 artış göstermiştir.

Tablo 4: Türkiye Tavuk Yumurtası Üretimi (URL 3, 2019)

Yıl	Üretim (Milyar Adet)
1994	9.8
2002	11.5
2010	11.8
2018	19.6

2.3. Dünya ve Türkiye Tavuk Yumurtası İhracatı

Artan nüfusa bağlı olarak yumurta ihtiyacını karşılamayan ülkeler, yumurta üretimi fazla ülkelerden alım yapıp kendi ihtiyacını karşılarken, diğer ülkeler için gelir kaynağı sağlamıştır. Dünya yumurta ihracatı Tablo 5 gösterilmiştir. Dünya tavuk yumurtası ihracatında 2017 yılında en çok gelir getiren ülke olarak Hollanda 1. sırada yer alırken Türkiye 2017 yılında 376.6 milyon ABD doları getirisiyle 3. sırada yer almıştır (URL 5, 2019).

Tablo 5: Tavuk Yumurtası İhracatı Yapan Bazı Ülkelerin 2017 Yılı Miktarları (URL 5, 2019)

Sıra	Ülke	(Milyon $)
1	Hollanda	720.9
2	ABD	419.3
3	Türkiye	376.1
4	Polonya	355.8
5	Almanya	293.7
6	Fransa	180.9
7	Belçika	170.3
8	Çin	162.3
9	İspanya	162.0
10	Malezya	110.9

Türkiye'nin 2018 yılında tavuk yumurtası ihracatı yaptığı ülkelerin bazılarının verileri Tablo 6'de gösterilmiştir. Türkiye 2018 yılında bu ihracatın yaklaşık %70'lik bir oranını Irak ülkesine yapmıştır. Iraktan sonra Suudi Arabistan, Birleşik Arap Emirlikleri, Katar gibi ülkeler Türkiye'nin diğer yumurta ihracatı yaptığı ülkeler arasında ön sıralarda yer almıştır (URL 4, 2019).

Tablo 6: Türkiye'nin 2018 Yılı Tavuk Yumurta İhracatı Yaptığı Ülkeler ve Miktarları (URL 5, 2019)

Ülkeler	(Milyon $)	Pay (%)
Irak	306.4	71.1
Suudi Arabistan	41.2	9.5
Birleşik Arap Emirlikleri	10.4	2.4
Katar	15.5	3.6
Azerbaycan-Nahcivan	7.9	1.8
Diğer	49.1	11.4

İhracatın Türkiye'deki 2006, 2010, 2014 ve 2018 yıllarına göre durumu Tablo 7' da belirtilmiştir. Buna göre Türkiye'nin yumurta ihracatından elde ettiği gelir son yıllarda sürekli bir artış eğilimi göstermiştir. Türkiye'nin 2018 yılında 430.7 milyon dolarlık bir getiri sağlayan yumurta ihracatı 2006 yılına göre yaklaşık 22.7 katlık bir artış göstermiştir (URL 6, 2019).

Tablo 7: Türkiye'nin Yıllara Göre Tavuk Yumurtası İhracat Miktarları (URL 5, 2019)

Yıl	İhracat (Milyon Dolar)
2006	18.9
2010	156.6
2014	404.1
2018	430.7

2.4. Yumurtacı Tavuk Yemi Fiyatları

EIC (Uluslararası Elektroteknik Komisyonu) verilerine göre 2017 yılı $/ton olarak bazı ülkelerin yumurtacı tavuk yemi fiyatları Tablo 8'de verilmiştir. Verilere göre en pahalı yemi ülke olarak Japonya 577 $/ton elde etmektedir. En ucuz yumurtacı tavuk yemini ise ABD 228 $/ton elde ettiği gözlenmiştir (URL 7, 2019).

Tablo 8: Bazı Ülkelerde Yumurtacı Tavuk Yemi Fiyatları ($/ton)-2017 (URL 7,2019)

Sıra	Ülke	Fiyat ($/ton)
1	Japonya	577
2	Yeni Zelanda	380
3	Çin	337
4	İngiltere	325
5	Meksika	324
6	İran	322
7	Türkiye	317
8	Kanada	292
9	Almanya	292

10	Danimarka	288
11	Belçika	266
12	Rusya	257
13	ABD	228

3. SONUÇ

Sonuç olarak, yumurta üretimi insanların nüfus artışı ile genel olarak belli oranlarda artış göstermiştir. Özellikle Asya kıtası ve dünyanın en fazla nüfusuna sahip olan Çin devleti yumurta üretiminde ilk sıralara yükselmiştir. Türkiye'deki yumurta üretimi ise Dünya üretimi ile genel olarak paralel bir şekilde artış göstermiş. Hatta son yıllarda yumurta üretimdeki bu artış Türkiye'nin tavuk yumurtası ihracatını da tetiklemiştir. Yumurtacı tavuk yemi maliyetleri açısından ise Japonya $ olarak en pahalı yemi elde eden ülke konumundadır. Öneri olarak ise, yumurta üretimi yapılırken ülkelerin ekonomik, sosyal ve mali yönleri göz önünde bulundurularak üretimler planlanmalı ve ülkelerin kendi ihtiyaçları da göz önünde bulundurularak ihracat planlamaları yapılmalıdır.

4. KAYNAKLAR

1. Narabari, D. (2001), ''Nutrionally enriched eggs'', Poult. Inter., 40(10), pp.22-30.
2. Özkan, K. (1986), ''Hayvansal Besinler ve Sağlık'', Tarım ve Mühendislik Dergisi, 20, pp.18-20.
3. Uluocak, A.N., Nacar, H., Cebeci, Z., Baylan, M. (1996), ''Bıldırcın Yumurtalarında Yaşla Birlikte Kalite Özelliklerindeki Değişim'', Ulusal Hayvancılık Kongresi, Eylül 1996, İzmir, ss.438-444.
4. URL 1,Yumurtacı Tavuk Genotipleri (2019), https://www.hangibilgi.com/https://www.hangibilgi.com/.
5. URL 2, Food and Agriculture Organization of the United Nations (2017), http://www.fao.org/faostat/en/#data/QL.
6. URL 3, Türkiye İstatistik Kurumu (2019), Hayvancılık İstatistikleri, http://www.tuik.gov.tr.
7. URL 4, Yumurta Üreticileri Merkez Birliği (2018), http://www.yum-bir.org.
8. URL 5, ITC calculations based on UN COMTRADE and ITC statistics (2019), https://comtrade.un.org/.
9. URL 6, Türkiye İhracatı (2019), http://www.egebirlik.org.tr.
10. URL 7, Yem Fiyatları (2019), https://www.iec.ch/.

33-S-2019

RUMİNANTLARDA LAMİNİTİS ve LAMİNİTİSE BAĞLI SORUNLARIN ÇÖZÜMÜ

Alperen TURAN[1], Elif DOĞAN[2], Çiğdem SEVİM[3], Ali TAGHIZADEHGHALEHJOUGHI[3],

[1] Atatürk Üniversitesi, Veteriner Fakültesi, Erzurum, TÜRKİYE
belkskamer25@gmail.com
[2] Kastamonu Üniversitesi, Veteriner Fakültesi, Cerrahi Anabilim Dalı, Kastamonu, TÜRKİYE
elifdogan@kastamonu.edu.tr
[3] Atatürk Üniversitesi, Veteriner Fakültesi, Farmakoloji ve Toksikoloji Anabilim Dalı, Erzurum, TÜRKİYE
cigdem.sevim@atauni.edu.tr, ali.tgzd@atauni.edu.tr

ÖZET

Corium coronariumda farklı formlarda ortaya çıkan laminitis bütün ayaklarda görülebilen aseptik bir yangı olarak tanımlanır. Özellikle yüksek süt verimi olan hayvanlarda ortaya çıkmakla beraber hastalığın etkeni multifaktöriyeldir. Hastalığın oluşumunda beslemedeki dengesizlikler önemli bir yer tutar. Rasyonda aşırı karbonhidratlı yemlerin bulunması rumende laktik asidoz oluşturarak histamin gibi vasoaktif maddelerin salınımına yol açar. Ortaya çıkan bu vasoaktif maddeler coriumunda vasodilatasyon, vasokonstruksiyon hiperemi ve eksudasyon oluşturur. Eksudatın lamella papillarisler ile lamella corneiler arasında birikmesiyle birlikte bir basınç oluşur ve bu basınç dolaşımın bozularak lamellaların nekrozlaşmasına yol açar. Subklinik laminitisin en önemli bulgusu ayak tabanında görülen kanama odaklarıdır. Akut formda şiddetli ağrıya bağlı olarak hayvanlar sürekli yatamak isterler. Sadece ön ayaklarda şekillenen hastalıkta basış ökçeler üzerinedir. Dört ayak birden etkilendiyse ayaklar karın altına toplanır. Bunun yanında vücut sıcaklığında ve nabızda artış tespit edilir. Tırnak muayene edildiğinde ayak arterlerinde pulzasyon, tırnağın sarı ve balmumu benzeri bir görünümde olması, çift taban şekillenmesi, beyaz çizgi hastalığı, ilerleyen dönemlerde de tırnak kapsülünde halkaların oluşumu dikkat çeker. Hastalığın önlenmesinde rasyonun düzenlenmesi, rumen PH'sının düzenlenmesi, hayvanların stresten uzak tutulması gerekmektedir. Mastitis ve metritis gibi enfeksiyöz hastalıklar sonrasında da görülebilen laminitisin çözümünde öncelikle yapıcı ve hızlandırıcı faktörlerin iyi bilinerek elimine edilmesi gerekmektedir. Böylece süt ve et verimindeki ekonomik kayıpların önüne geçilebilmektedir.

Anahtar Kelimeler : Ayak hastalığı, Ekomik kayıp, Laminitis, Sığır

33-S-2019

LAMINITIS AND SOLUTION OF LAMINITIS-RELATED PROBLEMS IN RUMINANTS

Alperen TURAN[1], Elif DOĞAN[2], Çiğdem SEVİM[3], Ali TAGHIZADEHGHALEHJOUGHI[3],

[1] Ataturk University Faculty of Veterinary Medicine, Erzurum, TURKEY

turanalperen81@gmail.com

[2] Kastamonu University Faculty of Veterinary Medicine, Department of Surgery, Kastamonu, TURKEY

elifdogan@kastamonu.edu.tr

[3] Ataturk University Faculty of Veterinary Medicine, Department of Pharmacology and Toxicology, Erzurum, TURKEY

cigdem.sevim@atauni.edu.tr, ali.tgzd@atauni.edu.tr

ABSTRACT

Laminitis which occurs in different forms in the corium coronarium, is defined as an aseptic inflammation that can be seen in all hoof. It occurs especially in animals with high milk yield and the etiology of the disease is multifactorial. Feeding imbalances play an important role in the development of the disease. Excess carbohydrate feed in the diet creates lactic acidosis in the rumen and vasoactive substances such as histamine are released. Released these vasoactive substances cause vasodilatation, vasoconstriction hyperemia and exudation in the corium. Exudate accumulates between lamella papillaris and lamella corneis, pressure builds up and this pressure leads to disruption of circulation and necrosis of the lamella. The most important finding of subclinical laminitis is bleeding foci on the soles of the feet. Due to severe pain in acute form, animals want to go to bed continuously. If the disease occurs only in the forefoot, the compression is on the heels. If all four feet are affected, the feet are placed under the abdomen. In addition, an increase in body temperature and pulse is detected. When the nail is examined, pulseration of the foot arteries, nail yellow and beeswax-like appearance, double solea formation, white line disease, and the formation of rings in the nail capsule in chronic stages are determined. In order to prevent disease, diet regulation, rumen PH should be regulated and animals should be kept away from stress. In the solution of laminitis which can be seen after infectious diseases such as mastitis and metritis, the constructive and accelerating factors should be well known and eliminated. Thus, economic losses in milk and meat yields can be prevented.

Keywords: Cattle, Economic loss, Foot Disease, Laminitis

1. GİRİŞ

Laminitis ayağın canlı dokusunda oluşan subklinik, subakut, akut veya kronik şekilde seyreden aseptik bir yangıdır. Ön ayaklar, arka ayaklar yada bütün ayaklarda görülebilen laminitis genç boğalarda ve özellikle düvelerde sporadik olarak ortaya çıkar. Akut olgular daha yaygın olmakla beraber buzağılı sürülerde ve gebe genç ineklerde yüksek insidansa sahiptir (Yücel, Özsoy 1999). Subklinik formunun insidansı ise süt sığırlarında ilk laktasyonda %94, ikinci laktasyonda %66 olarak rapor edilmiştir (Kamiloğlu 2014). Multifaktöriyel bir hastalık olarak kabul edilen laminitisin oluşumunda mevsimsel faktörler, kalıtım, egzersiz yetersizliği ve süt üretiminin pik yapması etkilidir. Hastalık, Jersey ve Holstein ırkı sığırlarda resesiv monogenik otosomal bir genin neden olmasıyla birlikte herediter laminitis sendromu şeklinde görülmektedir. Yeni doğum hayvanlar predispoze olmakla beraber buzağılamanın hemen öncesinde yada buzağılamadan sonraki ilk üç ay içinde, doğum zamanındaki yemleme değişiklikleri, gebe hayvanların doğum için çayırdan beton zeminli ahırlara alınması, yavru zarlarının atılamaması, metritis ve mastitis kaynaklı olarak laminitis oluşma riski artmaktadır. Besi hayvanlarının rasyonunda fermente edilebilir karbonhidratların yüksek miktarlarda alışma süresi olmaksızın verilmesi ve kaba yem oranının düşük tutulmasıyla rumen laktik asidozu şekillenerek laminitis oluşturmaktadır. Hastalık ahır ortamına yeni alınan hayvanların sert bir beton zemine alışmaları döneminde travmatik etkili olarak ortaya çıkmaktadır (Yücel, Özsoy 1999).

Laminitisin oluşumunda etkili olan faktörlerin metabolizma içindeki rolleri ve hastalığın patogenezinin bilinmesi, laminitisin hem önlenmesinde hem de tedavisinde büyük fayda sağlamaktadır. Fazla miktarda karbonhidratların alınması endotoksinlerin ortaya çıkarak laktik asidozun oluşmasına neden olmaktadır. Aynı şekilde laktik asidoz durumunda da PH'nın düşmesine bağlı olarak ruminal bakteriler ölüp parçalanmasıyla tekrar endotoksinler ortaya çıkmaktadır. Endotoksin oluşumu sadece beslenmeye bağlı olarak değil aynı zamanda akut enfeksiyonlar yada alerjik reaksiyonlar da oluşabilirler. Bu endotoksinler damarsal ve hücresel reaksiyonlara sebep olur. Böylece arachidonic asitin serbest kalmasıyla pododermada akut yangı oluşturan histamin, prostoglandin ve tromboksan gibi vasoaktif mediatörler ortaya çıkar (Yücel, Özsoy 1999). Vasoaktif maddeler tırnak coriumunda önce vasodilatasyon daha sonra da vasokonstruksiyon meydana getirir. Bunu takiben hiperemi ve eksudasyon oluşur. Oluşan eksudat ise coriumdaki lamella papillarisler ile tırnak kapsülündeki lamella corneiler arasında birikmektedir. Basınca bağlı olarak arteriel ve venöz dolaşım arasındaki geçişin yapılamaması ve lamellaların beslenemeyerek nekrozlaşması söz konusudur. Kan akımı olamadığı için aynı zamanda hipoksi oluşur ve keratin üretimi durur (Yücel, Özsoy 1999). Hastalığın son aşamasında ayak kemiği ile tırnak kapsülü arasında başlayan ayrılma ve profund tendonun kontraksiyonu ile ayak kemiği tabana yönelerek rotasyona uğrar (Kamiloğlu 2014).

Hastalık farklı formlarda ortaya çıkabilir ve en zor tanısı konan form subklinik formdur. Çünkü diğer formlardaki gibi belirgin klinik bulgular ortaya çıkmamaktadır. Subklinik formda gözden kaçmaması gereken bulgu solea hemorajileridir. En yaygın olarak beyaz çizginin abaksial kısmında, tırnak ucunda, abaksial duvarda ve ökçe bölgesinde sarımsıdan kırmızıya kadar değişen renklerde lokalize kanama alanları görülmektedir. Eğer bir sürüde topallıkların insidensi %5'i geçerse o noktada subklinik laminitis düşünülmelidir. Laminitisin akut formunda ise şiddetli ağrıya bağlı olarak hareket etmekte isteksiz davranırlar (Kamiloğlu 2014). Sırtını kamburlaştırıp ağrıyan ayağına göre pozisyon almaktadır. Sadece ön ayaklar etkilendiyse önler ileri götürülürken arka ayaklar karın altına doğru yönlendirilir, ağrının hafifletilmesi amacıyla medial tırnaklara ağırlık verilir ve böylece ayakların çapraz tutulduğu görülür. Yemlerini alma sırasında da carpal eklemlerinin üzerinde durarak yemledikleri görülür. Dört ayağın birden etkilendiği durumlarda ayaklar karın altına toplanmaktadır. Akut formdaki laminitiste hayvanlar sürekli yatma eğilimindedir. Bazı büyük cüsseli hayvanların dört ayağını da uzatarak lateral yatış pozisyonu aldığı ve kalkmada zorluk yaşadıkları görülmektedir. Hastaların pürüzlü sert yüzeylerde dikkatli yürüdükleri, yumuşak zeminlerde ağrıyı hafifletmeye çalıştıkları ve ayaklarının ucu ile gübre kanalına geçiş bölgesinde durarak ağrıdan etkilenmemeye çalıştıkları dikkat çeker. Arka ayaklar ile kısa adım atarak yürüyüşleri tipiktir. Akut dönemde kaslarda titreme ve terleme, vücut sıcaklığında ve nabızda artış, mukoz membranların hiperemik olması diğer bulgulardır (Yücel, Özsoy 1999). Lokal olarak muayene edildiğinde ise vazodilatasyona bağlı olarak ayağın hassas ve ılık olmasıyla beraber, ağrı, venalarda geçici dolgunluk, volar common digital arterde pulzasyon, ökçe ve corona bölgesinin hemen yukarısında yumuşama ve deride şişkinlik bulunmaktadır (Arıcan 2006). Tırnak yumuşak, sarı ve mum benzeri bir görünümdedir. Subakut seyreden laminitis olgularında ağrı biraz daha hafiflemiştir. Ayak tabanı başlangıçta normal görünmesine rağmen daha sonra balmumu rengini alır. Hastalık kronikleştikçe beyaz çizginin ayrılması ve penetrasyonu ile beyaz çizgi hastalığı oluşarak çift taban şekillenir. Corium coronariumun yangılanması sonucunda paries ungulae üzerinde coronaya paralel olacak şekilde sirküler halkalar şekillenir (Kamiloğlu 2014).

2. TARTIŞMA

Laminitise bağlı oluşan sorunların çözümü için hastalık oluşmadan önce bazı önlemlerin alınması gerekmektedir. Yapıcı ve hızlandırıcı faktörlerin ortadan kaldırılması amacıyla hayvanlarda oluşabilen mastitis ve metritis gibi enfeksiyöz hastalıkların bir an önce tedavilerinin yapılması gerekmektedir. Laminitis daha çok besleme ile ilgili olduğu için rasyonların düzenlenmesi, aşırı konsantre yemlerle beslemeden kaçınılması, konsantre yeme geçişin yavaş yapılması ve günlük olarak 2 kg'dan fazla olmayacak şekilde düzenlenmesi gerekmektedir. Dinlenme ve kuru ot yedirilmesi beslenme orjinli hastalıklarda tedavi prokolüne eklenmelidir. Bağırsaklardan toksik maddelerin emilimini engellemek ve sindirim sisteminden uzaklaştırmak amacıyla altı saatte bir mineral yağların içirilmesi gerekir. Rumen asidozuna bağlı şekillenen laminitis olgularında rumen içeriğinin transferi düşünülebilir. Hasta hayvanın rumen içeriği dışarı alındıktan sonra, 5 litre kadar sağlıklı rumen içeriği rumene konulur ve böylece PH'nın düzenlemesi yapılır (Yücel, Özsoy 1999). Laminitisten kaçınmak için erken laktasyon oluşturmaktan kaçınılmalıdır. Hayvanların en yüksek süt verimine doğumdan altı hafta sonra ulaşılmasının sağlanması gerekmektedir. Doğum öncesi dönemde ve doğum sonrasında hayvanların gezdirilmesi, yaşlı yollardan sakınılarak soleanın aşırı yıpranmasının engellenmesi ve düzenli olarak mutlaka ayak ve tırnak bakımının yapılması gerekmektedir. Hayvanların mutlaka stresten uzak tutulmaları gerekir. Özellikle buzağılamadan birkaç hafta önce çayırdan sert beton zeminli ahırlara alınması ve böylece sert yüzeye alıştırılmaları gerekmektedir. Doğum öncesinde yeterli egzersiz yapabilmeleri için çitfliklerde egzersiz alanları oluşturulması gerekir. Laminitisin önlenmesinde rumen PH tampon kapasitesinin geliştirilmesi amacıyla serbest iyotlu tuz yada kaya tuzu verilmeli, PH düzeltilmesi için %1-2 oranında sodyum bikarbonat yemlere katılmalıdır (Kamiloğlu 2014).

Hastalık oluştuktan sonra ayaktaki akut ağrı ve yangının giderilmesi için nonsteroid antiinflamatuvar ilaçların kullanımı uygundur (Arıcan 2006) . Yine ağrının hafifletilmesi için trankilizanların ve digital anestezinin de kullanımı söz konusu olabilir. Hastalıkta erken tanı konabilirse sıcaklık kontolü yapılmalıdır. Ayakta algılanabilir bir sıcaklığın olmadığı durumlarda vazokonstruksiyon olduğu düşünülerek sıcak su tedavisi yapılır. Böylece dolaşım arttırılarak vazodilatasyon sağlanır ve toksik maddelerin atılımı gerçekleşir. Yine bu aşamada antihistaminik ilaçların kullanımı uygun olacaktır. Kronik formdaki hsatalıkta bozuk tırnakların düzeltilmesi, hafif yürüyüşlerin yaptırılması gerekir. Bu hayvanların altına bol altlık konularak dinlendirilmesi gerekmektedir (Yücel, Özsoy 1999).

3. SONUÇ VE ÖNERİLER

Ruminantlar dünyada olduğu gibi ülkemizde de kırmızı et verimi ve süt verimi açısından önemli değere sahip canlılardır. Laminitis gibi ayak hastalıkları ciddi derecelerde süt ve et veriminde kayıplara neden olmaktadır. Ayak hastalıklarının tedavisinin zorlu bir süreç olması, aynı zamanda işletme sahiplerine fazladan maliyet çıkarması nedeniyle önemsenmesi gerekir. Sonuç olarak laminitis gibi ayak hastalıklarının oluşmasını önlemek amacıyla bahsedilen faktörlere dikkat edilmesi hayvancılık işletme ekonomisine önemli katkı sağlayacaktır.

4. KAYNAKLAR

1. Arıcan, M. (2006), Sığır Cerrahi Hastalık ve Operasyonları Renkli Atlası, 1. Baskı, Bahçıvanlar Basım, Konya
2. Kamiloğlu, A. (2014), Çiftlik Hayvanlarında Ayak Hastalıkları, 1. Baskı, Medipres Yayıncılık, Malatya.
3. Yücel, R, Özsoy, S. (1999), "Evcil Hayvanlarda Ayak Hastalıkları", 1. Baskı, Teknik Yayınları, İstanbul.

43-S-2019

KUŞ ANESTEZİSİNİN PÜF NOKTALARI

Mümin Gökhan ŞENOCAK

Atatürk Üniversitesi Veteriner Fakültesi Cerrahi ABD Erzurum, TÜRKİYE
mgsenocak@atauni.edu.tr

ÖZET

Kuş anestezisi en az memeli hayvanlarda olduğu kadar büyük, önemli ve kompleks bir konudur. Kuşların anatomik ve fizyolojik yapılarının memelilerden farklı olması, kuşlarda anestezik maddelerin kullanımını memelilere kıyasla kısmen farklılaştırmaktadır. Memelilerde rutin olarak kullanılan preanestezik ve anestezik ajanların bir kısmı kuşlarda kullanılabilirken bazıları komplikasyon gelişmesine hızlı bir alt yapı hazırlar. Kuşların hızlı metabolizmaları, enjektabl anesteziklerin vücutta yayılma ve atılım hızlarını doğrudan etkilemektedir. Bu nedenle kuşlarda enjektabl anesteziklerle yapılan girişimlerin kontrol altına alınmasını güçleştirmektedir. Respiratorik sistem kapasitelerinin yüksek olması inhalasyon anestezisini kuşlarda popüler hale getirmektedir. İnhalasyon anestezisi kuşların anestezisinde kullanılan en etkin ve yaygın yöntem olsa da bazı ajanlar inhalasyon anestezisini de dezavantajlı hale getirmektedir. Yabani kuşlar başta olmak üzere çeşitli nedenlerle kliniklere getirilen kuşların anestezilerinde başarısızlıklar yaşanması güncelliğini koruyan bir konudur. Başarısızlığa neden olan faktörlerin bertaraf edilebilmesi için bilinmesi gereken bazı ayrım noktaları mevcuttur. Kuşun maruz kaldığı olumsuz çevre şartları, yaralanmalar, açlık ve hipoterminin anestezi üzerine etkileriyle ilgili yapılması gerekenlerin yerine getirilmesi, sahada kuş anestezisi girişimlerinin elini güçlendirerek başarıyı olumlu ölçüde etkilemektedir. Bu nedenle kuşlarda anestezi yönetimi yapılırken, farmakolojik yönetimin yanı sıra hayvanın yaşadığı çevre ve maruz kaldığı negatif durumlar birlikte bir bütün olarak değerlendirilmelidir.

Bu çalışma, memeli hayvanlarda rutin olarak kullanılan anestezik maddelerin ve anestezi yöntemlerinin kuşlarda tercih edildiği durumlarda sahada karşılaşılan zorlukların çözülmesi için ihtiyaç duyulan bazı püf noktaların yalın bir dille anlatılmasını amaçlamaktadır.

Anahtar Kelimeler: Kuşlarda anestezi, İnhalasyon anestezisi, Enjektabl anestezikler.

43-S-2019

TIPS FOR AVIAN ANESTHESIA

Mümin Gökhan ŞENOCAK

Atatürk University Faculty of Veterinary Medicine, Department of Surgery, Erzurum, TÜRKİYE
mgsenocak@atauni.edu.tr

ABSTRACT

The avian anesthesia is as important, complex and as important as mammalian animals. The anatomical and physiological structure of birds differs from mammals in that the use of anesthetics in birds is somewhat different from that in mammals. While some of the preanesthetic and anesthetic agents routinely used in mammals can be used in avian species, some provide a rapid infrastructure for the development of complications. The rapid metabolism of birds directly affects the rate of spread excretion of injectable anesthetics in the body, which makes it difficult to control the interventions with injectable anesthetics in birds. The high capacity of the respiratory system of birds makes inhalation anesthesia popular in avian species. Although inhalation anesthesia is the most effective method used in avian anesthesia, some agents also make inhalation anesthesia disadvantageous. Failure of anesthesia of birds brought to clinics for various reasons, especially wild birds, is a current issue. There are some points of distinction that must be known in order to eliminate the factors that cause failure. Fulfilling the requirements of the bird's adverse environmental conditions, injuries, hunger and the effects of hypothermia on anesthesia, positively affects the success of the avian anesthesia attempts by strengthening the hand. Therefore, when performing anesthesia management in birds, it should be considered as a whole together with the pharmacological management as well as the environment in which the animal lives and the negative situations it is exposed to.

This study aims to explain in simple language some of the tricks needed to solve the difficulties encountered in the field when anesthetics and anesthesia methods which are routinely used in mammals are preferred in birds.

Keywords: Avian anesthesia, İnhalation anesthesia, İnjectable anesthetics.

GİRİŞ

Kuşların anatomik ve fizyolojik yapılarının memelilerden farklı olması, anestezi yönetimini de farklı kılmaktadır. Kuşların anestezisinin anlaşılmasında ana prensip kardiyorespiratorik anatomi ve fizyolojisinin bilinmesidir.

Kuşların sarı beyaz rengindeki derileri damar ve sinir içeriği bakımından fakirdir. Bu durum deri altına verilecek olan enjektabl anestezik maddenin emilimini bir sorunsal haline getirmektedir. Kuşların büyük kemiklerinin medullaları pneumatik yapıdadır ve bu kemiklerin solunum sistemi ile doğrudan irtibatı vardır. Bu yapı, hayvanın solunum hacmini genişletmenin yanı sıra ağırlığın hafiflemesine yardımcı olur ve uçmayı da kolaylaştırır. Ulnanın distal epifizi intraosseöz kanülasyon için uygun noktadır. Kuşlarda bu nokta sıvı sağaltımı ve anestezik enjeksiyonunda kullanılan intraosseöz erişim noktasıdır. Kuşlarda alt solunum yolları glottisle başlar ve trachea ile seyreder. Trachea kısmen kalsifiye yapıdaki 100-130 kıkırdak halkasından oluşur. Kuşlarda epiglottisin olmaması, özellikle stres altında ya da agoni halindeki hastaların sindirilmiş gıdaları kustuktan sonra kolaylıkla aspire etmelerine altyapı hazırlar. Hava keseleri, iç organlar ve vücut duvarı arasında uzanan ve akciğerlerden farklı genişlemelerden oluşan solunum sistemi organlarıdır. Kuşlarda; 2 servikal (bazı türlerde mevcut değil), 1 interklaviküler, 2 anterior torasik, 2 posterior torasik ve 2 abdominal olmak üzere toplam 7 veya 9 hava kesesi bulunmaktadır. Avasküler yapıdaki hava keseleri oksijen değişimine katılmaz fakat havanın akciğere aktarılmasındaki sürekliliği sağlar. Kuşların solunum sisteminde alveol yerine gaz değişimi yapan hava kapillerleri mevcuttur. Kuşlarda diyafram zar şeklindedir ve memelilerde olduğu gibi doğrudan solunuma katılmaz. Solunum, korakoid, sternum ve kostaların birbirleri ile uyum içerisinde hareket etmesiyle gerçekleşir. Kuşların kardiyovasküler sisteminin memelilere kıyasla daha fazla hareket hacmi vardır. Kalplerinin nispeten daha büyük olması; yüksek kardiyak output ve yüksek kan basıncı üretir (Cano vd., 2012, Mitcehell ve Tully, 2008, Gunkel ve Lafortune, 2005).

Prenaestezik Periyotta Hastanın Değerlendirilmesi

Anesteziye alınacak kuşlarda vital parametrelerin değerlendirilme yöntemleri memelilerdekine benzerlik gösterir. Veteriner kliniklerine getirilen kanatlıların büyük bir kısmını yabani ve egzotik kuşlar oluşturmaktadır (Gunkel ve Lafortune, 2005). Yabani kuşlar başta olmak üzere kliniklere getirilen kuşlar travmatik lezyonlar yönünden incelenmelidir. Solunum problemli veya kan kaybına maruz kalmış kuşlara her zaman ilave oksijen desteği yapılmalıdır. Hasta kuşların çoğu değerlendirmeye alınmadan birkaç gün önce veya daha fazla süreyle su ve gıdadan mahrum kaldıkları göz önünde bulundurularak eğer acil cerrahi müdahaleye ihtiyaç yoksa anestezi ertelenmeli, cerrahi uygulamalardan üç veya dört hafta önce anesteziye uygun diyete başlanmalıdır. Cerrahi müdahale hayati öneme sahipse bu tarz hayvanlarda enjektabl anestezik maddelerden kaçınılmalı, inhalasyon anestezikleri tercih edilmelidir (Lierz ve Korbel, 2012).

Kuşlar anesteziye alınmadan önce bir gün süreyle aç bırakılabileceği gibi aç bırakılmadan da anesteziye alınabilir. Pratik olarak düşünüldüğünde hastanın üst sindirim organlarının boş olması anestezi için yeterli bir kriterdir. Aç bırakma süresi türler arasında farklılık gösterir. Ötücü kuşlar çok küçük cüsseli oldukları için anestezi öncesi aç bırakılmalarına gerek yoktur (Lierz ve Korbel, 2012, Doolen ve Jackson, 1991).

Kanatta bulunan ulnar vena, tüm türlerde IV yöntemlerin değerlendirilmesi için uygundur fakat uygulama sonrası bölgede hematom formasyonu kaçınılmazdır. Hasta yan yatırılarak jugular vena kateterizasyonu da gerçekleştirilebilir. Uzun bacaklı türlerde medial metatarsal vena sıvı tedavisi için uygundur fakat küçük kuşlarda bu venanın punksiyonu güçtür. Kuşlarda damar içi uygulamalar yapılırken verilecek sıvılar ve iğne uçları ısıtılmalıdır (37-39 ºC)(Gunkel ve Lafortune, 2005).

İntraosseöz kateterizasyon yöntemi kuşların dolaşım sistemine ulaşmak için kullanılan etkin bir yöntemdir. 20-22 Gauge, stileli, 35 mm spinal iğne ebadı en sık tercih edilen ölçüdür. Uygulama esnasında kemik dokusu tarafından tıkanan spinal iğneler ince tel yardımı ile açılabilir. Küçük kuşlarda daha ince iğne çapları tercih edilmelidir. Kemik içi kateterizasyonun endikasyonları damar içi yöntemle aynıdır. Uygulama gerçekleştirilirken hastanın anestezide olması veya lokal anestezi altında gerçekleştirilmesi tercih edilir. Kemik içerisine sıvı yavaş yavaş verilmelidir. Hızlı verilmesi durumunda basınca bağlı olarak şiddetli ağrı gelişebilir (Gunkel ve Lafortune, 2005, Lamberski ve Daniel, 1992). Distal ulnanın kateterizasyonu için karpus tüyleri koparılır. Ulna tek el ile sabitlendikten sonra iğne unlanın protuberensine yerleştirilir. Daha sonra iğne ulnanın median hattına paralel bir şekilde yönlendirilir. Gönderilme esnasında iğne kendi etrafında hafifçe döndürülerek korteks geçilir. Medullaya girildikten sonra iğne kelebek yardımıyla tüylere sabitlenir. İğne giriş deliğinin etrafındaki doku ve ligamentlerin varlığı unutulmamalı, hassas davranılmalıdır. Aynı yöntem proksimal tibiotarsusun kateterizasyonu için de kullanılır, giriş yeri tuberositas tibia olarak seçilir (Lamberski ve Daniel, 1992).

Anestezi

Memelilerde rutin olarak kullanılan anestezi yöntemleri ve anestezik maddeler kuşlarda da kullanılmaktadır. Enjektabl anestezikler ve sedatifler kuşların hızlı metabolizması nedeniyle memelilerde olduğu kadar etkin kullanılamamaktadır. Bu nedenle inhalasyon anestezisi kuşlarda bilinen en güvenilir anestezi yöntemi haline gelmiştir.(Gunkel ve Lafortune, 2005) Anestezinin indüksiyon, sessiz ve loş ışığın hakim olduğu bir ortamda gerçekleştirilmelidir. Kuşlarda yatış pozisyonu anestezinin türüne ve yapılacak girişime göre farklılık gösterir. Genellikle lateral veya dorsal olarak yatırılırlar (Lierz ve Korbel, 2012).

Enjektabl Ajanlar

Enjektable anesteziklerin kullanılmasını zorlaştıran en önemli faktörlerin başında damar yolu açılmasının kuşlarda büyük sorun olmasıdır. Cüsse küçüldükçe damar yoluna erişim azalır. Enjektabl anesteziklerin kas içi veya deri altı uygulanması, damar içi uygulamaya kıyasla anestezi derinliğinin kontrol edilebilirliğini zorlaştırır (Curro, 1998).

Kuşlarda enjektabl anestezikler, inhalasyon anesteziklerinin uygulanma imkanının bulunmadığı saha şartlarında tercih edilir. Doza bağlı kardiyovasküler depresyon, tür içi ve türler arası doza bağlı yanıt farklılığı, ilacın etkisinin geri çevrilmesindeki yetersizlik, anesteziğin vücuttan atılması için ihtiyaç duyulan renal ve hepatik biyotransformasyon, anesteziye girmede ve uyanmada meydana gelen gecikme, kiloya bağlı doz ayarlama zorluğu (saha şartlarında yapılması güç) enjektabl anesteziklerin bazı dezavantajları olarak sıralanabilir (Gunkel ve Lafortune, 2005).

Genel olarak fenobarbital, metoheksital, tiyopental ve barbital sodyum kuşlarda kullanılmamalıdır. Bu maddelerin güvenlik marjı düşüktür, eksitasyonun şekillendiği şiddetli ve uzun süren uyanmalara neden olurlar. Eğer kullanılmaları ön görülüyorsa yüksek alkali yapıları nedeniyle perivasküler hasarı engellemek için damar içi verilmelidirler (Lierz ve Korbel, 2012).

Preanestezik Ajanlar

Kuşların metabolizmasının hızlı olması ve atropinin gastrointestinal sistemde yavaşlamaya neden olması kuşlarda atropin kullanımını bradikardi dışında sınırlar (Lierz ve Korbel, 2012).

Ksilazin ve medetomidin, kuşlarda kardiyorespiratorik depresyona neden olduğu için anestezide güvenli değildir(Varner vd., 2004). Kuşlarda ksilazin kullanıldığı durumlarda yohimbin, tolezolin ve atipamezol kullanılarak alfa2 agonist etki ortadan kaldırılabilir. Medetomidine kullanımında antagonist olarak atipamezol tercih edilmelidir (Degernes vd., 1988).

Benzodiazepinler, kuşlarda sedasyonu sağlamak için kullanılan preanestezik ajanlardır ve tek başlarına anestezik etki oluşturmazlar. Diazepam, midazolam ve zolazepam kuşlarda en sık kullanılan benzodiazepin türevleridir. Benzodiazepinlerin kardiyovasküler etkileri alfa2 agonistlerine kıyasla daha düşüktür. Bu nedenle kuş anestezisinde daha sık tercih edilmelidirler (Lierz ve Korbel, 2012). Midazolam ve diazepam, kardiyovasküler sistem üzerindeki etkilerinin minimal düzeyde olması ve flumazenil ile etkilerinin antagonize edilmesinin mümkün olması bu ajanların kullanımlarını ideal hale getirmektedir (Mans vd., 1988). Diazepam suda çözünmediğinden uygulandığı bölgede ağrıya ve geç emilmeye neden olur. Bu nedenle kas içi ve özellikle deri altı uygulanmamalı, damar içi uygulamalar tercih edilmelidir (Lumeij ve Deenik, 2003). Midazolamın suda eriyebilme kabiliyetinden dolayı kas içi uygulanması tercih edilebilir. Kas içi uygulamanın yanı sıra kuşlarda intranazal uygulanması da doza bağımlı olarak yeterli düzeyde sedasyona neden olmaktadır. Midazolamın etkisini antagonize eden flumazenilin de intranazal uygulanabilmesi saha şartlarında kuşların preanestezisinde büyük kolaylık sağlamaktadır. Kuşlarda; ketamin/benzodiazepin kombinasyonları, ketamin/alfa2agonist kombinasyonlarından daha güvenilirdir (Cortright vd., 2009).

Anestezik Ajanlar

Ketamin kuşlarda yüksek dozlarda kullanılsa bile yeterli muskulorelaksan etki gelişmemekte, kaslarda tremor, miyotonik kontraksiyonlar, opisthotonus şekillenebilmektedir. Bunun dışında 40-100 dakika arasında değişen uzun uyanma süresine neden olmaktadır (Samour vd., 1984). Ketaminin kuş türleri üzerindeki etkileri farklıdır. Doz aralığı türler arası farklılık göstermekle birlikte 5-75 mg/kg'dır. Doz aralığının geniş olması, türlerin anestezisi için doz ezberlenmesini imkansız kılar ve bu nedenle her türe ait ketamin oranı için literatür taranmalıdır. Kas içi

kullanılan ketamin, uygulanmasının ardından 3-5 dakika içerisinde inkoordinasyon gelişmeye başlar. Anestezi süresi 10-30 dakika civarındadır. Ketaminin alfa2-adrenerjik agonisti ve benzodiazepinlerle kullanımında kas relaksiyonu gelişmektedir, bu durum anestezinin derinliğini artırmaya yardım ettiği gibi aynı zamanda uyanma kalitesinde artışa neden olmaktadır (Varner vd., 2004).

Tiletamin, ele alınmasında güçlük yaşanan kuşlarda, hayvanat bahçelerinde kullanılmaktadır. Fakat uzun süren uyanma periyodu (2-4 saat) ve uyanma esnasında meydana gelen şiddetli heyecan etkisinden ötürü kuşlarda kullanımı sınırlıdır (Sandmeier, 2000).

İndüksiyona hızlı giriş, kısa süreli etki ve hızlı uyanma propofolün avantajları arasındadır. İndüksiyon sırasında apne potansiyeli, hipotansiyon, yalnızca damar içi kullanım uygunluğu kuşlarda propofol kullanımının dezavantajları arasında sıralanabilir. Kuşlarda üst solunum yollarının cerrahisi gibi inhalasyon anestezisinin mümkün olmadığı durumlarda tercih edilebilir. Uygulamanın hemen ardından önemli derecede apne ve solunum depresyonu geliştirmesi propofol kullanımında oksijen ventilasyonunu gerekli kılar (Langlois vd., 2000).

İnhalasyon Anestezisi

Kuşlar, akciğerlerinde bulunan hava kapillerleri sayesinde memelilere kıyasla daha hızlı anesteziye girmektedir. Piyasadaki mevcut anestezi makinaları ve vaporizatörlerin birçoğu kuşlarda kullanıma elverişlidir.

Açık damlatma yönteminde anesteziye alınacak kuşun ağzı ve burnu, anestezik sıvı emdirilmiş bir pamuktan rastgele buharlaşan anestezik gazın solutulması ile gerçekleştirilir. Bu yöntem özellikle entübe edilmesi mümkün olmayan küçük cüsseli kafes kuşlarında tercih edilen etkili bir yöntemdir. Kuşun anestezi derinliği göz önünde bulundurulur ve pamuk burun deliklerine yaklaştırılarak ya da uzaklaştırılarak dengeli anestezi sağlanmaya çalışılır. Anestezik madde damlatılan pamukla, anesteziye alınacak hayvanın bir kutu içerisine kontrolsüz bir şekilde bırakılması kapalı kutu sistemi olarak bilinir. Anestezinin eksitasyon döneminde çırpınmalara bağlı çarpmaların gözlenmesi nedeniyle sole gazlarla yapılan anestezide bu yöntemin tercih edilmesi önerilmez. Bu nedenle eksitasyon dönemi atlatılmadan kuşun kontrolü mümkün olduğu kadar bir beze ya da havluya sarılı olarak elde gerçekleştirilmelidi ya da benzodiazepin grubu ajanlarla preanestezi sağlanmalıdır (Cortright vd., 2009). Eğer anestezi için cihaz kullanılacaksa, parsiyel rebreathing ya da kısmen daha avantajlı olan non-rebreathing sistemler tercih edilmelidir. Fakat respiratorik arrest gelişmesi durumlarında maske indüksiyonunun pozitif basınçlı ventilasyon kısmen imkan sağlamayacağı unutulmamalıdır (Mitcehell ve Tully, 2008). Kuşlarda kaflı tüpler kullanılacağı zaman basınç nekrozu göz ardı edilmemeli ve mümkün olan en kısa zamanda ekstübasyon sağlanmalıdır. Hastada aspirasyon riski yoksa basınç nekrozunun şekillenmemesi için kafsız endotracheal tüpler tercih edilmelidir. Uygun çapta seçilen kafsız tüp, pozitif ventilatör ve solunum görüntüleme cihazlarının kullanımına izin vereceği gibi yabancı sıvı ve maddelerin solunum yollarına naklini de engelleyecektir (Lierz ve Korbel, 2012). Torasik giriş ve gaga arasındaki mesafe kuşlarda endotracheal tüpün boyutu seçiminde kullanılan yöntemdir. Kullanılan endotracheal tüpün boyutu kuşun cüssesine göre farklılık gösterir. Küçük cüsseli kafes kuşları için kafsız tüpler, damar içi kateterlerin plastik kılıfları kullanılabilir. Bu yöntem uygulanırken, kateterin katlanabileceği, mukus, sekresyonlar ve kan tarafından tıkanabileceği unutulmamalıdır. Ağırlığı 100 gramdan az olan kuşlar için maske ya da damlatma yöntemi tercih edilmelidir (Curro, 1998). Entübasyon esnasında regurgitasyon şekillenmesi durumunda dil ve glottis öne doğru çekilmelidir. Böyle bir aspirasyon ihtimalini ortadan kaldırmak için esophagus ıslak bir pamukla tıkanmalıdır. Kayganlaştırılmış tüp, yavaşça glottis geçilerek trachea içerisine yerleştirilir ve tüp bant yardımıyla maksillaya sabitlenir (Curro, 1998). Trachea, syrinx veya kafa cerrahisi girişimlerinde anestezi, clavicular veya caudal torasik hava kesesinin içerisine kısa endotracheal tüp veya kırmızı kauçuk tüp yerleştirilerek yapılabilir. Yerleştirme prosedürü, endotracheal entübasyonun endike olmadığı; yabancı madde aspirasyonuna bağlı ciddi dispne, respiratorik arrest olgularında acil durum tekniği olarak değerlendirilmelidir (Rode vd., 1990).

İnhalasyon Anestezikleri

Memelilerde kullanılan anestezi temel prensipleri ve risk değerlendirmesi kuşlar için de geçerlidir. İnhalasyon anestezikleri kullanılacağı zaman kullanılacak oksijen gazı akış miktarı 150-200 ml/kg/dakika formülüne göre hesaplanır (Degernes, 2008).

İzofluran, yüksek terapötik etkisi, hızlı indüksiyona neden olması, anesteziden sonra uyanmanın hızlı olması, fizyolojik parametreleri minimum düzeyde etkilemesi ve toksisitesinin düşük olması nedeniyle kuşlarda en çok tercih edilen volatil anestezik maddedir (Lierz ve Korbel, 2012).

İndüksiyon için başlangıçta %4-6 seviyesi, anestezinin idamesi için %1-2.5 aralığı kuşlarda kullanılan izofluran düzeydir. Ağrılı girişimlerde gaz derişiminin tekrar %4-6 seviyesine çekilmesine ihtiyaç duyulabilir. Duyarlı bireylerde anestezi gaz düzeyi %0.25'e kadar düşürülmelidir. On dakikadan fazla anestezi altında kalacak hastalar için uygun boyutlu endotracheal tüpler kullanılarak hasta entübe edilmelidir (Degernes, 2008).

İzofluran ile anesteziye alınan hastanın uyanması, dolaşımda bulunan gazın akciğerlerden dışarı atılması ile gerçekleşir. İzofluran anestezisinde apneyi takiben birkaç dakika içerisinde kardiyak arrest gelişme riski mevcuttur (Degernes, 2008).

Sevofluran kuşların inhalasyon anestezisinde sıklıkla tercih edilen bir diğer ajandır. Sevofluranın özellikleri kısmen izofluranla benzerlik göstermektedir. İzoflurana kıyasla doku ve kan çözünürlük hızı düşük olduğundan, sevofluran anestezisinde indüksiyon ve uyanma daha hızlı şekillenmektedir. Anestezinin indüksiyonu için başlangıçta %4-6 seviyesi, anestezinin idamesi için %3-4 aralığı kuşlarda kullanılan sevofluran düzeydir. Ağrılı girişimlerde gaz derişiminin tekrar %4-6 seviyesine çekilmesine ihtiyaç duyulabilir (Degernes, 2008).

Halotan ve metoksifluran memelilerde kullanılan volatil anestezik maddelerdir. Aynı anda apne ve kardiyak arreste neden olma potansiyeli ve hastaların anesteziden uyanma süresinin izofluran ve sevoflurana kıyasla daha uzun sürmesi nedeniyle halotan ve metoksifluranın kuşlarda kullanılması önerilmemektedir (Lierz ve Korbel, 2012).

Memelilerin anestezisinde anestezik madde dozunu düşürmek için kullanılan nitröz oksit, nörotoksik etki ve bazı türlerde deri altı amfizem oluşturması nedeniyle kuşlarda kullanılmamalıdır (Thiele ve Köppl, 2008, Reynolds, 1983).

Anestezideki Hastanın Monitörizasyonu

Kuşlarda cerrahi anestezi seviyesi; göz kapaklarının tamamen kapalı olduğu, midriyatik pupilde refleksin geciktiği, nictitan membranın yavaşladığı, kaslarda gevşemenin olduğu, tüm ağrı reflekslerinin yok olduğu ve kanat çırpmanın şekillenmediği durum olarak tanımlanabilir (Korbel vd.,1993).

Eğer enjektabl anestezikler kullanılmaktaysa anestezi düzeyinin değerlendirilmesi zorlu bir hal alır. Anestezinin derinliği hakkında bilgi sahibi olmak için ECG veya dopplerden yararlanılabilir. Bunun dışında ayak parmağının sıkılması, solunum hızı ve derinliği, palpebral ve korneal refleksler ve kanat tonusu anestezinin durumu hakkında bilgi verir. Doppler cranial tibial veya medial metatarsal arterlere yerleştirilebilir (Abou-Madi, 2001).

Fizyolojik olarak kuşların vücut sıcaklıkları memelilere göre daha yüksektir (normal vücut sıcaklığı: 40.5-41.5 ^{o}C). Kuşlarda anestezi esnasında şekillenen hipotermi, hayati değer taşımaktadır ve anestezinin ardından normal fizyolojik durumun korunmasını etkileyecek kadar önemli bir faktördür. Hastanın vücudunun herhangi bir yerindeki tüylerin kaybına bağlı olarak şekillenen çıplak alanlar, hastanın vücudunun soğuk yüzeylerle temas ettirilmesi, herhangi bir yüzeyde alkol kullanılması, antiseptik solüsyonlarla tüylerin teması, kullanılan anestezik gazın soğuk olması hipotermiyi hızla tetikleyecektir (Helfmann vd., 1981).

Kuşlarda kalp hızı çeşitli yollarla izlenebilir. Kalp hızını ölçmek için periferal pulzasyonlar tercih edilebilir fakat küçük hastalarda periferal pulzasyonların tespit edilmesi güçtür. Stetoskop yardımı ile oskultasyonu yapılabilir fakat bu yöntemin operasyon için serviyet altına alınmış hastalarda uygulanması kolay değildir. Kardiyak arrestin prognozu kötüdür. Resusitasyon girişimleri genellikle başarısızlıkla sonuçlanır (Mitcehell ve Tully, 2008).

Hastanın göğüs kafesinin hareketi gözlemlenerek solunum durumu hakkında bilgi sahibi olunabilir. Cerrahi hastalar serviyetle örtüldüğü için solunumun gözlenmesinde zorluk yaşanacaktır. Kuşların tidal volümlerini gözlemlemek için özel olarak tasarlanmış rezervuar balonlar kullanılabilir (Lierz ve Korbel, 2012).

Pulse oksimetre ile alınan oksijen saturasyonunun %80'in altına düşmesi istenmez. Kuşların çoğunun spontan solunumda oksijen saturasyon oranları %80-85 arasındadır.

Respiratorik arrest herhangi bir belirti olmadan şekillenir, respiratorik arrest ve kardiyak arrest arasındaki zaman aralığı birkaç dakikadır. Kuş entübe edilmiş olmalıdır ki solunum apnesi geliştiğinde yardımcı stimülasyon yapılabilsin. Solunum kendiliğinden normale dönmezse %100 oksijen, dakikada 10 nefes miktarında verilmelidir.

Respiratorik arrest gelişen bir kuşa anestezik madde akışı acilen kesilmelidir. Göğüse hafifçe basılarak temiz hava alması sağlanmalı eğer bir preanestezik ajan kullanılmışsa, antagonisti mümkün olduğu kadar IV kullanılmalıdır. Dil üzerine Doxapram HCl verilmesi solunumu stimüle etmeye yardım edebilir (Lierz ve Korbel, 2012).

Anesteziden uyanma, önceden ısıtılmış bir ortamda gerçekleştirilmelidir. Kuşlar anestezi sonrası kendi başlarına tüneyebilecekleri hale gelmeden kontrolsüz bırakılmamalıdır. Enjektabl anesteziklerden uyanma daha uzun sürecektir. Ketamin ile anesteziden uyanma periyodu travmatik olabilir. Anestezi sonlandırıldıktan sonra kuş havluya sarılarak, karanlık ve sessiz bir ortamda uyandırılmalı, her birkaç dakikada bir yuvarlanmalı, farinks muayene edilerek mukus ve kusma olup olmadığı gözlemlenmelidir (Fronefield, 2010).

TARTIŞMA

Veteriner kliniklerine getirilen kanatlıların büyük bir kısmını yabani ve egzotik kuşlar oluşturmaktadır (Mitcehell ve Tully, 2008). Yabani kuşlar ve bilinçli bir bakıcının rutin kontrolü altında olmayan egzotik kuşlar eğer kendilerine dokunulmasına izin veriyorsa kaçamayacak kadar çaresizdir. Bu kuşlar travmalara bağlı olarak uçma kabiliyetini geçici ya da kalıcı olarak kaybetmiş olabilir ve bu nedenle günlerce aç ve susuz kaldığı öncelikle düşünülmesi gereken durumdur. Herhangi bir kişi tarafından doğada bulunarak tedavi amacıyla muayeneye getirilen kuşların bulunduğu kafes veya kutunun tabanındaki dışkı kompozisyonu ve sayısı gözlenerek beslenme ve dehidrasyon durumu belirlenebilir. Bu tarz hayvanlarda sıklıkla hipoglisemi, dehidrasyon ve hipotermi öncelikli olarak değerlendirilmeli ve düzeltilmelidir. Kuşlarda genel durum düzeltilmeden kan numunesi alınmamalı, cüsseleri de göz önünde bulundurularak her bir damla kana ihtiyacı olduğu unutulmamalıdır.

Kuşların dehidrasyon durmunu belirlemek için deriye kıvrım atılması tüyler nedeniyle güç olabilir fakat iri cüsseli ırklarda pektoral kaslar üzerindeki tüyler aralanarak deriye kolaylıkla erişilebilir. Kuşlarda metabolizmanın hızlı olması, hastalanmaları durumunda dehidrasyonun da hızla geliştiği göz önünde bulundurulmalıdır.

Kuşların tüyleri genel durumu hakkında bilgi vericidir (Degernes, 2008). Tüylerin kuru ve vücut ekseni üzerinde bir ahenk göstermesi gerekir. Tüyleri ıslanan hayvanlarda hipotermiden şüphelenilmeli ve hemen kurulanmalıdır. Kliniklerde tedavi edilen kuşların büyük bir kısmının ölüm nedeni tüylerin ıslatılmasıyla hızla gelişen hipotermidir.

Genel durumu bozuk, ayağa kalkamayan, rektal sıcaklığı 40 ^{o}C'nin altına düşen letarjik kuşlarda en önemli bulgu tüylerin kabarması ve uyku halinin gözlenmesidir (Degernes, 2008). Bu tarz hastalarda genel durum düzeltilmeksizin anestezi indüksiyonu gerçekleştirilmemelidir.

Zayıf ve dehidre kuşlar anesteziye alınmadan önce güçlendirilmelidir. İndüksiyondan yaklaşık 15 dakika önce ılık solüsyonlar ve eğer mümkünse kan transfüzyonu tatbik edilebilir. Solüsyonların hayvana nakli oral yolla gastrik tüp ya da gavaj yardımıyla yapılabileceği gibi steril solüsyonların intravenöz ya da intraosseöz yolla (Lamberski ve Daniel, 1992) dolaşıma karıştırılması mümkündür.

Kuşlarda inhalasyon anestezikleri enjektable anesteziklere kıyasla nispeten avantajlıdır (Langlois vd., 2000). Ancak inhalasyon anestezisi her zaman hızlı ve pürüzsüz şekilde sonuçlanmaz, uzun süreli anesteziler hipotansiyon, asit-baz imbalansı ve hipoksemiye neden olabilir. Ağrılı hastalarda inhalasyon anestezisinin ayarlanmasında güçlükler yaşanabilir. Bu nedenle preanestezikler tercih edilmelidir.

Kuşların küçük cüsseleri ve ağız yapılarının farklı olması nedeniyle anestezi ekipmanı temininde güçlük çekilebilir (Degernes, 2008). Bu amaçla muhabbet kuşu, kanarya ya da hint bülbülü gibi daha küçük ırkların indüksiyonu için yapışkanlı sargı materyallerinin ortasında bulunan plastik borular maske olarak kullanılabilir. Plastik boru anestezi cihazından gelen hortuma flasterle sarıldıktan sonra hayvanın kafası borunun içine tamamen sokularak indüksiyon gerçekleştirilir. Eksitasyon dönemi geçtikten sonra boyun etrafına sirküler bir pamuk sarılarak kafa tamamen bu boru içerisine yerleştirilir ve hasta flasterlerle solunumu riske sokmayacak şekilde masaya sabitlenir.

Küçük hayvan anestezi cihazı ile yapılan kuş anestezisinde rezervuar balona ani temaslardan kaçınılmalıdır. Küçük türlerin anestezisinde bu temas akciğerlerde ciddi gerilmelere neden olur ve kanama riski oluşturur.

SONUÇ VE ÖNERİLER

Kuşlarla çalışan hekimler literatürde belirtilen türe özgü vital parametreler için tablolar hazırlamalı ve hayvanın monitörizasyonu bu parametreler referans alınarak gerçekleştirilmelidir. Bu durum kullanılacak anestezik madde seçiminde de geçerliliğini korur. Türe özel spesifik bir bilgiye ulaşılamıyorsa, aynı cüssede, benzer yapıdaki bir kuş türünün verileri referans alınmalıdır. Kuş anestezisinde özellikle damar yolunun açılmasında zorlanılan türlerde preanestezide alfa2 agonistleri yerine benzodiazepinler tercih edilmeli ve antagonistleri hazır bulundurulmalıdır. Anestezinin indüksiyonu için enjektabl anestezikler yerine inhalasyon anestezikleri tercih

edilmelidir. İzofluran ve sevofluran kuşların anestezisinde kullanılması önerilen iki etkili inhalasyon anestezisi ajanıdır.

KAYNAKLAR

1. Cano F. G., Reviriego F., Espinosa A. A., Collado C. S., Rivero M., Interactive Avian Anatomy: Functional and Clinical Aspects, in: (Ed.)^(Eds.), Universidade de, 2012, pp.
2. Mitchell M., Tully T. N., (2008), "Manual of Exotic Pet Practice-E-Book", Edition, Elsevier Health Sciences.
3. Gunkel C., Lafortune M., (2005). "Current techniques in avian anesthesia", Seminars in Avian and Exotic Pet Medicine, 263-276.
4. Lierz M., Korbel R., (2012), "Anesthesia and analgesia in birds", Journal of Exotic Pet Medicine, 21 (1), 44-58.
5. Doolen M., Jackson L., (1991), "Anesthesia in caged birds", Iowa State University Veterinarian, 53 (2), 5.
6. Lamberski N., Daniel G. B., (1992), "Fluid dynamics of intraosseous fluid administration in birds", Journal of Zoo and Wildlife Medicine, 47-54.
7. Curro T. G., (1998). "Anesthesia of pet birds", Seminars in Avian and Exotic Pet Medicine, 10-21.
8. Varner J., Clifton K. R., Poulos S., Broderson J. R., Wyatt R. D., (2004), "Lack of efficacy of injectable ketamine with xylazine or diazepam for anesthesia in chickens", Lab Animal, 33 (5), 36-39.
9. Degernes L. A., Kreeger T. J., Mandsager R., Redig P. T., (1988), "Ketamine-xylazine anesthesia in red-tailed hawks with antagonism by yohimbine", Journal of Wildlife Diseases, 24 (2), 322-326.
10. Mans C., Guzman D. S.-M., Lahner L. L., Paul-Murphy J., Sladky K. K., (2012), "Sedation and physiologic response to manual restraint after intranasal administration of midazolam in Hispaniolan Amazon parrots (Amazona ventralis)", Journal of avian medicine and surgery, 26 (3), 130-140.
11. Lumeij J., Deenik J., (2003), "Medetomidine-Ketamine and Diazepam-Ketamine Anesthesia in Racing Pigeons (Columba livia domestica)—A Comparative Study", Journal of avian medicine and surgery, 191-196.
12. Cortright K., Wetzlich S., Craigmill A., (2009), "A PBPK model for midazolam in four avian species", Journal of veterinary pharmacology and therapeutics, 32 (6), 552-565.
13. Samour J., Jones D., Knight J., Howlett J., (1984), "Comparative studies of the use of some injectable anaesthetic agents in birds", The Veterinary Record, 115 (1), 6-11.
14. Sandmeier P., (2000), "Evaluation of medetomidine for short-term immobilization of domestic pigeons (Columba livia) and Amazon parrots (Amazona species)", Journal of avian medicine and surgery, 8-14.
15. Langlois I., Harvey R. C., Jones M. P., Schumacher J., (2003), "Cardiopulmonary and anesthetic effects of isoflurane and propofol in Hispaniolan Amazon parrots (Amazona ventralis)", Journal of avian medicine and surgery, 17 (1), 4-11.
16. Rode J. A., Bartholow S., Ludders J. W., MacCoy D. M., Harrison G. J., (1990), "Ventilation through an air sac cannula during tracheal obstruction in ducks", Journal of the Association of Avian Veterinarians, 98-102.
17. Degernes L., (2008), "Anesthesia for companion birds", Compendium.
18. Thiele N., Köppl C., (2018), "Gas Anesthesia Impairs Peripheral Auditory Sensitivity in Barn Owls (Tyto alba)", eNeuro, 5 (5), ENEURO.0140-0118.2018.
19. Reynolds W., (1983), "Unusual anaesthetic complication in a pelican", The Veterinary Record, 113 (9), 204.
20. Korbel R., Milovanovic A., Erhardt W., (1993). "Aerosaccular perfusion with isoflurane—an anaesthetic procedure for head surgery in birds", Eur Conf Avian Med, Netherlands, 9-42.
21. Abou-Madi N., (2001), "Avian anesthesia", Veterinary Clinics of North America: Exotic Animal Practice, 4 (1), 147-167.
22. Helfmann W., Jannes P., Jessen C., (1981), "Total body thermosensitivity and its spinal and supraspinal fractions in the conscious goose", Pflügers Archiv, 391 (1), 60-67.
23. Fronefield S., (2010), "The goal: quality avian medicine", Journal of Exotic Pet Medicine, 19 (1), 4-21.

47-S-2019

DÜŞÜK ENERJİLİ LAZER TERAPİSİNİN ROMATOİD ARTRİT ÜZERİNE ETKİNLİĞİ

Sıtkıcan OKUR[1*], Elif DOĞAN[2], Serkan YILDIRIM[3]

[1] Atatürk Üniversitesi Veteriner Fakültesi, Cerrahi Anabilim Dalı Erzurum, TÜRKİYE
sitkican.okur@atauni.edu.tr
[2] Kastamonu Üniversitesi Veteriner Fakültesi Cerrahi Anabilim Dalı Kastamonu, TÜRKİYE
elifdogan@kastamonu.edu.tr
[3] Atatürk Üniversitesi Veteriner Fakültesi, Patoloji Anabilim Dalı Erzurum, TÜRKİYE
syildirim@atauni.edu.tr

ÖZET

Eklem yangısı olarak tanımlanan artritis sinoviyal membran ve sinoviyal sıvıda hücresel infiltrasyon ve yangısal değişikliklerle karakterize olan bir bozukluktur. Romatoid artrit (RA) ise etiyolojisi tam olarak tanımlanamamış, kronik seyirli, eklemlerde eroziv etkiye neden olan, sinoviyal sıvıda ve membranda hücre infiltrasyon ile karakterize otoimmun bir hastalık olarak tanımlanmaktadır. Düşük enerjili lazer terapisi (LLLT), lazer ışığının atom veya moleküllerde bulunan fazla enerjinin depolanması ve uyarılması prensibiyle çalışan ve son yıllarda yaygın klinik kullanım alanı bulan bir fiziksel terapi yöntemidir. Çalışmamızda 60 adet rat her grup 12 hayvan olacak şekilde 5 gruba (kontrol, sham, medikal tedavi, medikal tedavi + Lazer, Lazer) ayrıldı. Kontrol grubu hariç diğer tüm gruplarda deneysel olarak Freund's Complete Adjuvant (FCA) solüsyonu kullanılarak diz eklemlerinde RA oluşturulurken, sham grubunda RA oluşturulan hayvanlara hiçbir tedavi prosedürü uygulanmadı. Medikal tedavi gruplarında ise intraartiküler olarak metil prednizolon sodyum (2mg/kg) uygulandı. Lazer uygulaması ise belirlenen dozda eklem üzerine her gün bir seans olmak üzere toplam 10 seans yapıldı. Gruplardaki hayvanlar belirlenen ölçüm zamanlarında klinik, radyografik ve termografik ölçümleri yapılarak deney sonunda incelenmek üzere eklemleri histopatoloji laboratuvarlarına gönderildi. Deney sonunda radyografik verilerde erozyon, eklem aralığı ve eklem yıkımlanmasında en yüksek skor sham grubunda elde edilirken, en düşük skor lazer grubunda belirlendi. Histopatolojik olarak Medikal Tedavi + Lazer (MT + L) grubunda sinoviyumda hafif derecede mononükleer hücre infiltrasyonları ve kondrositlerde orta düzeyde dejenerasyon olduğu belirlendi. Lazer Grubunda ise hafif derecede kondrositlerde dejenerasyon, orta düzeyde eklem yüzeyinde fibrilizasyon ve mononükleer hücre infiltrasyonu tespit edildi. Bu çalışmada lazerin RA'nın eklem üzerinde oluşturduğu eroziv etkiyi azalttığı, fakat farklı dozlarda daha geniş kapsamlı araştırmalar yapılması gerektiğine karar verildi.

Anahtar Kelime: Düşük Enerjili Lazer Terapisi, Rat, Romatoid Artrit.

47-S-2019

LOW LEVELİNG LASER THERAPY EFFECT ON RHEUMATOİD ARTHRİTİS

Sıtkıcan OKUR [1*], Elif DOĞAN [2], Serkan YILDIRIM [3]

[1] Atatürk University Faculty of Veterinary Medicine, Department of Surgery Erzurum, TURKEY
sitkican.okur@atauni.edu.tr
[2] Kastamonu University Veterinary Faculty, Deparment of Surgery Kastamonu, TURKEY
elifdogan@kastamonu.edu.tr
[3] Atatürk University, Faculty of Veterinary Medicine, Department of Pathology, Erzurum, TURKEY
syildirim@atauni.edu.tr

ABSTRACT

Arthritis, defined as joint inflamation, is a disorder which characterized by synovial membran and fluid inflammatory and cellular infiltration. Rheumatoid arthritis (RA) is an autoimmune disease of chronic etiology characterized by synovial fluid and membrane infiltration, which caused erosive effect in joint. Low-energy laser therapy (LLLT) is a method of physical therapy that has been widely used in recent years, working on the principle of storing and stimulating the excess energy of the laser light in atoms or molecules. In our study, 60 rats diveded into 5 groups (Control, Sham, Medical Treatment, Medical Treatment + Laser, Laser). For and experimental RA process in the knee joint usinf Freund's Complete Adjuvant (FCA) solution in all groups except the control group, and no treatment procedures applied to the animals in sham grup. Medical treatment groups, methyl prednisolone sodium (2mg / kg) administered intraarticularly. Laser treatment performed on the joint at a specified dose for a total of 10 sessions, one session each day. Radiographic, thermographic and clinical measurements taken from all animals at the time of measurement and sent to histopathology laboratories at the end of the experiment. At the end of the experiment, the highest score obtained in the sham group, while the lowest score determined in the laser group. Histopathologically, there was mild mononuclear cell infiltration in the synovium and moderate degeneration of chondrocytes in the Medical Treatment + Laser (MT + L) group. In the Laser Group, mild degeneration of chondrocytes, moderate fibrillation of the joint surface and mononuclear cell infiltration were detected. In this study, it concluded that the laser reduces the erosive effect of RA on the joint, but further investigations should be performed at different doses.

Keywords: Low Leveling Laser Therapy, Rat, Rheumatoid Arthritis.

1. GİRİŞ

Eklem yangısı olarak tanımlanan artritis sinoviyal membran ve sinoviyal sıvıda hücresel infiltrasyon ve yangısal değişikliklerle karakterize olan bir bozukluktur. Hastalık eklemi oluşturan dokulardan biri ve bir kaçını kapsayabilir (Erdikmen ve Demirutku, 2014). Yangılı eklem hastalıkları enfeksiyonel ve immün aracılı olarak sınıflandırılabilir. İmmün aracılı poliartritler (İAPA) klinik sahada immünsüpresif terapiye yanıt veren, rutin sinoviyal sıvı analizlerinde mikrobiyal bir etiyolojiye rastlanılmayan, sinoviyal sıvının kronik yangısı olarak tanımlanır. Bu hastalık yaygın olarak immünopatolojik özelliklere sahip olup klinik, radyografik, patolojik ve serolojik parametreler ile erosiv veya non-erosiz olarak alt gruplara ayrılır (Renberg, 2005). Non-erosiv poliartritler arasında idiopatik poliartrit, aşı veya ilaçlara bağlı oluşan poliartritler, poliartrit sendromu, Sistemik Lupus Eritematozus sayılmaktadır. Erosiv poliartritler arasında ise RA, Greyhound (tazı) Poliartriti ve Felty's Sendromu bulunmaktadır (Johnson ve Mackin, 2012). Romatoid artrit serumda romatoid faktörün (RF) belirlenmesi ve radyografik olarak eklemdeki eroziv değişikliklerin tespit edilmesiyle diğer İAPA'lardan ayrılır (Tobias ve Johnston, 2013).

Romatoid artritli bir hastanın immün sisteminin IgG (IgM ve IgA)'ye karşı antikor üretmesiyle oluşmaktadır (Bonagura ve Twedt, 2008). Bu antikorlar IgG ile kompleks oluşturduğu için RF olarak adlandırılır. Bu kompleksler sinoviyal sıvıda ve sinoviyal membranda depolanır ve yangısal bir tepki oluşturur. Bu tepki aslında T hücrelerinin daha az katılımı olduğu, antijenlere karşı vücudun oluşturduğu normal bir immünolojik tepkidir. Eğer antijenler kalıcı olur ve daha agresif yangılar meydana getirirse kronik bir hastalık olarak sonuçlanarak kemik kaybı, kıkırdak ve diğer eklem dokularında şiddetli yıkımlanmalara neden olur (Kohn 2007). Eklem içerisinde oluşan bu kompleksler, komplamentleri aktive ederek lökotaksisi uyarır. Lökositler eklem içerisine girerek, matriks metalloproteinaz (MMP), interlökin-1 (IL-1) ve tümör nekroz faktör-α (TNF-α) gibi RA patogenezinde önemli rol oynar ve doku yıkımına neden olan enzimleri üretebilir (Bresnihan, 2002). Hastalanan hayvanlarda 'pannus' olarak adlandırılan eklemlerde invaziv bir doku ile bağlantılı subkondral kemik ve eklem kıkırdağında yıkımlanmalar belirlenmektedir (Fossum, 2013).

Hastalanan hayvanlarda ilk olarak distaldeki eklemler etkilenir. Hastalığın en çok şekillendiği eklemler karpal, tarsal, genu ve kubiti eklemleridir (Shaughnessy vd, 2016). Dinlenme sonrası kaslarda ve eklemlerde rijitlik, orjini bilinmeyen ateş, ağrı, şişkinlik ve şiddeti değişebilen topallıklar klinik tablo olarak gözlemlenebilir (Gershwin, 2010).

Romatoid artritte tedavinin amacı ağrıyı azaltmak, eklem erozyonlarını önlemek, eklem dışı koplikasyonları azaltmak ve hastanın yaşam kalitesini arttırmaktır (Wongmekiat vd, 2011). Romatoid artrit sağaltımında kullanılan ilaçlar non steroid anti-inflamatuar ilaçlar, kortikosteroidler ve hidrosikloron, sülfasalazin, altın tuzları, D-penisilin, immunsupresifler ve biyolojik ajanlar gibi hastalığı modifiye edici antiromatizmal ilaçlardır. İmmun aracılı poliartritlerde en yaygın kullanılan ilaç immünsupresif dozda (2-4 mg/kg) prednisolon'dur. Tüm bu ilaçların kullanımı hastalığın tamamen ortadan kaldıramamaktadır (Demirel ve Kırnap, 2010). Bu nedenle RA tedavisi hakkında deneysel olarak oluşturulan RA modellerinde pek çok sayıda araştırma yapılmaktadır (Çiçekyollu, 2015). İlaç tedavisin yanında fizik tedavi uygulamaları ve cerrahi uygulamalarda oldukça önemlidir (Tobias ve Johnston, 2013).

Lazer 'radyasyon emisyonuyla uyarılan ışık amplifikasyonu' (Kal vd., 2016) (Laser 'Light Amplification by Stimulated Emission of Radiation') kısaltması olup, radyasyon ışımasının uyarılıp kuvvetlendirilmesiyle oluşan ışık kaynağıdır. Lazer ışığı atom veya molekülde bulunan fazla enerjinin depolanması ve uyarılması ile elde edilir. Lazer ışığı tek renkli olması gibi özellikleriyle diğer normal ışıklardan ayrılır. Aynı fazda oluşan fotonlar biyostimülasyon mekanizmasını etkilemektedir (Özel, 2015). Lazerin temel prensibi hücresel, vasküler yapı, interstisyel doku ve immün sistem düzeyinde dokuları uyarmasıdır. Lazerin vücut üzerine ilk olarak biyostimülan etkisi hücresel düzeyde, mitokondriler aracılığıyla emilerek adenozin trifosfat (ATP) havuzu ve sitoplazmik hidrojen yoğunluğunun artması ile açıklanabilir. Bunun neticesinde hücre zarının iyonlara geçirgenliği artmaktadır (Boyraz ve Yıldız, 2016). Yangı ve ağrının azaltılması için oluşan hücresel süreçleri hızlandırmak amacıyla LLLT uygulanan bir prosedürdür.

2. MATERYAL – METOT

Deneysel çalışmada 10 aylık, ortalama 400 gr ağırlığında, 84 adet, erkek Wistar ırk rat oluşturdu. Romatoid artrit oluşturmak amacıyla FCA (her 1 ml'sinde 1 mg ısı ile öldürülmüş ve kurutulmuş Mikobacterium tüberkülozis içerir) solüsyonu kullanıldı.

Çalışmamızda 60 adet rat, her grupta 12 rat olacak şekilde 5 ayrı gruba ayrıldı. Kontrol grubu hariç bütün ratların arka sağ diz eklemlerine RA oluşturmak amacıyla kontrol grubu hariç diğer tüm gruplarda literatürde belirtildiği gibi (Snekhalatha vd., 2013) 0.1 ml intraartiküler FCA solüsyonu uygulandı. İntraartiküler FCA solüsyonu uygulamasının ardından 14 günlük bir bekleme süresine gidildi. Deneysel olarak RA oluşturulan ratlarda deney

öncesi (T_{-1}), 0 (FCA uygulamasından 4 saat sonra), 14, 21 ve 28. günlerde klinik, radyografik ve termografik değerlendirilmeleri yapıldı. Deneyin 28. gününde tüm denekler sakrifiye edilerek sağ kalça eklemi üzerinden ayrılarak diz eklemleri incelenmek üzere %10'luk formaldehit içeren numune kaplarına konuldu ve histopatolojik analizler için laboratuvarlara gönderildi.

Deneyde 1. gruptaki (kontrol) ratlara hiçbir uygulama yapılmazken, 2. gruptaki (sham) ratların genu eklemine intraartiküler 0.1 ml FCA solüsyonu uygulandı ancak herhangi bir sağaltım yapılmadı. Medikal tedavi grubunu oluşturan 3. gruba (Grup MT) genu eklemine günde 1 defa olacak şekilde 10 defa 0.1 ml genu eklemine intraartiküler (2mg/kg) metilprednizolon sodyum süksinat (Prednol-L 40mg) uygulandı. Medikal tedavi ve lazer uygulaması yapılan 4. gruba (Grup MT + L) medikal tedavinin yanında günde 1 seans olmak üzere toplam 10 seans lazer terapisi genu eklemine uygulandı. Lazer grubunu oluşturan 5. gruba (Grup L) medikal tedavi uygulanmaksızın sadece günde 1 seans olmak üzere toplam 10 seans genu eklemi üzerine lazer terapisi uygulandı.

Termografik muayeneler kapalı, güneş ışığı almayan ve oda sıcaklığının 25°C olduğu bir oda da, termal kamera cihazı (IR Flexcam-S ®) ile gerçekleştirildi.

Radiografik ölçümler genel anestezi altında, hayvanlar sternal pozisyonda yatırılarak, eklemlerin posterio-anterior yönde görüntüleri alınarak çekimler gerçekleştirildi.

Tablo 1. Radyografik görüntülerin skorlama yöntemi

Parametre	**Yok**	**Hafif**	**Orta**	**Şiddetli**
Erozyonlar	0	1	2	3
Eklem Aralığı Daralması	0	1	2	3
Eklem Aralığındaki Yıkım	0	1	2	3

Düşük enerjili lazer terapisi için, mono-diodik lazer probu (MLA 1/25) ile 904 nanometre (nm) dalgaboylu, 25mW güç çıkışı olan taşınabilir bir infrared lazer cihazı kullanıldı (Lazermed 2200, Eme Phsio). Lazer grubundaki hayvanlara GaAs (Galyum-Arsenik) lazer 904 nm dalga boyunda, 7000 Hz, 17 mW, sürekli modda, 1cm^2 alana, 1 J/cm^2 dozda, tam temas tekniğiyle, lazer probu genu eklemine dik bir açı yapacak şekilde, günde 1 seans olmak üzere toplam 10 seanslık LLLT uygulandı.

Klinik değerlendirme RA'lı hayvanların eklemlerindeki şişkinlik, renk değişikliği, yürüme esnasında topallığın varlığı ve şiddeti, hareket yeteneğinde azalma olup olmadığı, eklem bölgesindeki açık yara, apse ve fistül varlığı araştırılarak deneklerin genel sağlık durumları günlük olarak not edildi.

3. BULGULAR

Klinik olarak RA oluşan hayvanların, sağ diz eklemlerinde şişkinlik, palpasyonda ve fleksiyon-ekstensiyon hareketlerinde ağrı oluşumu belirlendi. Bazı hayvanlarda bulguların birden çok eklemde şekillendiği tespit edildi. Hayvanlarda orta ve şiddetli topallıklar belirlendi.

Termografik ölçümler genu ekleminin 4 farklı noktadan (lateral, medial, anterior ve posterior) alınan sıcaklıkların ortalaması alınarak belirlendi. Tüm zamanlarda alınan termografik ölçümler Tablo 2'de verilmiştir.

T**ablo 2:** Zamana ve gruplara göre ölçülen termografik sıcaklıklar (ºC)

Grup	**Zaman(gün)**	**Termografik Sıcaklık Ölçümleri (ºC)**
Kontrol grubu	T_{-1}	30.33^{a}±0.87 (28.2-30.5)
	0	30.09^{a}±0.82 (28.5-30.23)
	14	30.57^{a}±1.19 (28.79-32.3)
	21	30.39^{a}±1.12 (28.79-32.03)
	28	30.45^{a}±1.38 (28.98-32.85)
Sham grubu	T_{-1}	30.31^{a}±0.66 (28.4-32.68)
	0	32.85^{b}±1.30 (29.8-34.75)

	14	34.26^{c}±1.30 (30.95-35.75)
	21	34.80^{c}±1.08 (31.83-34.75)
	28	37.21^{d}±1.65 (33.78-39.15)
Grup MT	T_{-1}	31.45^{a}±0.76 (30.1-32.73)
	0	32.14^{a}±0.82 (30.9-33.93)
	14	32.22^{a}±0.81 (30.93-33.63)
	21	32.35^{a}±1.05 (31.43-35.13)
	28	34.97^{b}±2.90 (31.43-37.8)
Grup MT+L	T_{-1}	30.58^{a}±0.45 (29.95-32.48)
	0	33.78^{b}±0.98 (31.73-34.75)
	14	33.89^{b}±0.67 (32.43-34.75)
	21	35.20^{c}±0.92 (32.43-36.53)
	28	35.66^{c}±1.69 (32.43-37.50)
Grup L	T_{-1}	30.13^{a}±0.61 (29.20-31.18)
	0	33.46^{b}±0.66 (32.20-34.80)
	14	34.67^{c}±1.18 (32.13-35.90)
	21	34.70^{c}±1.17 (32.13-35.90)
	28	35.14^{d}±1.46 (32.13-37.05)

Tüm gruplarda istatistiksel olarak deney öncesi ölçümlerinin, deney sonu (28.gün) ölçümlerine göre istatistiksel artış olduğu tespit edildi. Sham grubundaki hayvanların eklem sıcaklığının en yüksek düzeyde olduğu belirlendi (Şekil 1).

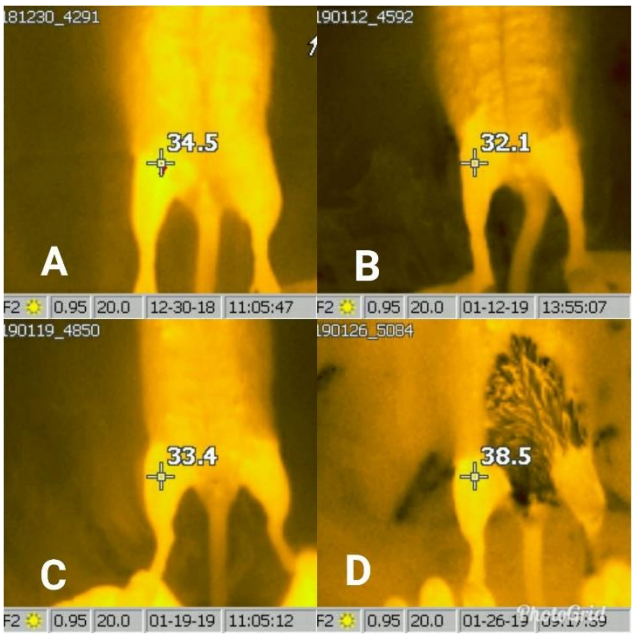

Şekil 1: Sham grubunda zamanlara göre (A: 0, B: 14, C: 21 ve D: 28. gün, anterior yön) alınan termografik görüntüler

Tüm gruplardan alınan erozyon, eklem aralığı ve yıkımlanma skorlarının grup bazında değerleri Tablo 3'de verilmiştir.

Tablo 3: Gruplar arası radyografik erozyon, eklem aralığı ve yıkımlanma skor dağılımı

GRUP	EROZYON	EKLEM ARALIĞI	YIKIMLANMA
KONTROL	0	0	0
SHAM	1.44	1.22	1.20
MT	0.91	0.84	0.86
MT + L	0.40	0.44	0.40
L	0.26	0.05	0.05

Radyografik olarak tüm gruplar incelendiğinde en düşük kontrol grubu daha sonra sırasıyla grup L, grup MT+L, grup MT ve en yüksek skor sham grubunda olduğu belirlendi. Tüm gruplar arası istatistiksel olarak anlamlı bir farklılık bulundu.

En yüksek radyografik skora sahip gruptaki hayvanların zamana göre eklem bölgesindeki değişiklikler Şekil 2'de verilmiştir.

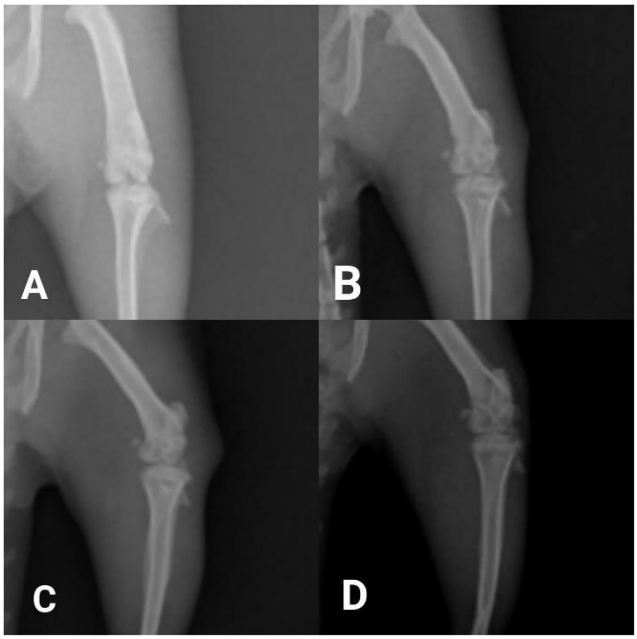

Şekil 2: Sham grubunda zamanlara göre (A: 0, B: 14, C: 21 ve D: 28. gün, P/A) alınan radyografik görüntüler

Deneyin sonlandırıldığı 28. günde denekler sakrifiye edildikten sonra deneysel olarak RA oluşturulan sağ diz eklemleri alınarak histopatolojik analizler yapıldı (Şekil 3). Kontrol grubunda bulunan ratların diz eklemleri histopatolojik olarak incelendiğinde, eklem kapsulası, sinoviyum, kıkırdak ve kemik dokular normal histolojik yapıda olduğu gözlendi.

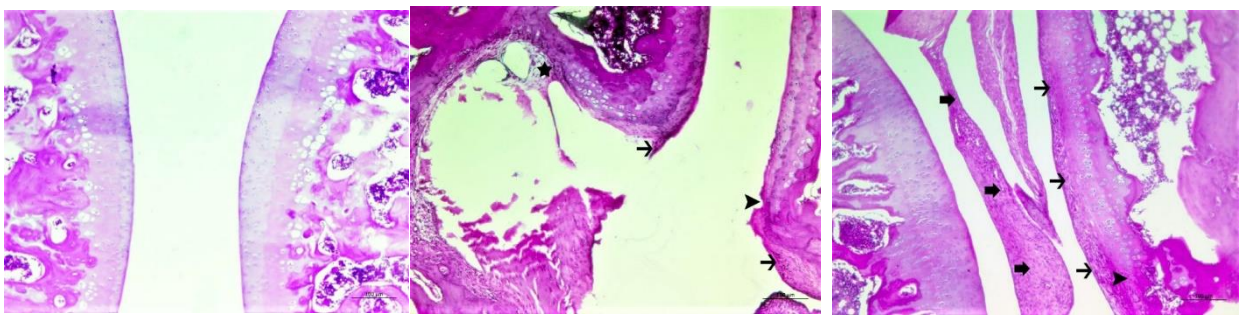

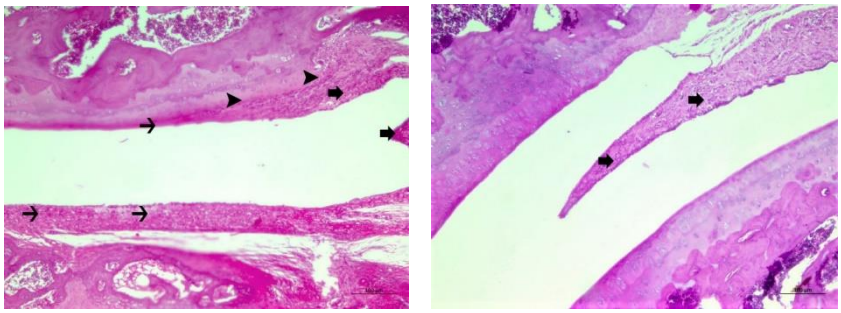

Şekil 3: Sırasıyla Kontrol, Sham, Grup MT, Grup MT+L ve Grup L gruplarının histopatolojik olarak görüntülenmesi, H&E, Bar:100 µm.

Kesitler histopatolojik bulgulara göre kondrositlerde dejenerasyon, eklem kıkırdağında erozyon-ülserasyon, eklem yüzeyinde fibrilizasyon ve sinoviyumda mononükleer hücre infiltrasyonu parametreleri yönünden yok (-), hafif (+), orta (++), şiddetli (+++), çok şiddetli (++++) olarak değerlendirildi ve Tablo 4'de verildi.

Tablo 4: Diz ekleminde histopatolojik bulguların skorlanması

Grup	Kondrositlerde dejenerasyon	Eklem kıkırdağında erozyon ülserasyon	Eklem yüzeyinde fibrilizasyon	Sinoviyumda mononükleer hücre infiltrasyonu
Kontrol	-	-	-	-
Sham	++++	++++	++++	++++
MT	++	++	+++	+++
MT+L	-	-	+	++
L	+	++	++	+++

4. TARTIŞMA

Romatoid artrit hayvanlarda özellikle sinoviyal eklemleri etkileyen sistemik inflamasyon bozukluğu oluşturan, eklem kıkırdağı ve subrakondral kemikte erozyona neden olan bir hastalıktır. Ratlarda oluşturulan bu artrit modelinin güvenilir bir yötem olduğu ve hastalığın patofizyolojisi için uygun bir model olduğu literatürde belirtilmiştir.[95,101]Adjuvant artritis modeli artritin etkileri üzerinde çalışması en iyi deneysel modellerden birisidir ve kronik RA oluşumu için en çok tercih edilen FCA modelleridir (Bozbaş vd., 2016).

Kortikosteroidler yangı semptomlarını güvenilir ve hızlı bir şekilde azalttıklarından RA'nın aktif dönemlerinde intraartiküler yolla kullanılmaktadır (Kwoh vd., 2002). Çoğangil ve ark. yaptığı çalışmada RA hastalarda tedavi amaçlı intraartiküler olarak metilprednizolon sodyum süksinat kullanmıştır (Çoğangil vd., 2002). Aynı şekilde 2016 yılında yapılan bir çalışmada RA oluşturulmuş hayvanlarda tedavi olarak gene metilprednizolon sodyum süksinat kullanılmıştır (Shaughnessy vd., 2016). Sistemik steroid uygulamalarının yan etkilerini mininmuma indirmek için intraartiküler uygulamalar daha çok tercih edilmektedir. Eklem içi enjeksiyonun dezavantajı olarak eklem bölgesine iğnenin yerleştirilmesinin pratik olarak zor olması ve bazen iğnenin eklem kapsülüne zarar vermesi gibi nedenler olmasına rağmen terapötik amaçla yaygın olarak kullanılan bir tekniktir (Butoescu vd., 2009).

Lazer terapisi uzun yıllardır kullanılmasına rağmen son 10 yıldır kullanımı dünya genelinde yaygınlaşmıştır. Bunun nedeni lazer terapisinin noninvaziv ve ilaç tedavisine alternatif olması nedeniyle çoğu hastalıkta tedavi amaçlı kullanılmasıdır (Pryor ve Milis, 2015). Düşük enerjili lazer terapisinin ağrıyı ve yangıyı azalttığı, iyileştirmeyi ise hızlandırdığına dair pek çok çalışma yapılmıştır (Posten vd., 2005). Bunun yanı sıra hiçbir etkisinin olmadığını düşünen araştırmacılar da vardır (Taşçıoğlu vd., 2004). Kemik hastalıklarında, Ra ve osteoartrit gibi eklem hastalıklarında en çok 805-905 nm dalga boyu olan infrared-kızılötesi ışık veren lazerler kullanılmaktadır (Walsh, 2003). Düşük enerjili lazer terapisinini standardizasyon edilmiş bir doz aralığı olmadığı için çoğu literatürde uygulanan (Huang vd., 2009) ve olumlu sonuç alınan sürekli mod da, 1 J/cm^2 dozda, 1 dakika süreyle 10 seanslık tedavi protokolü oluşturuldu.

Manyetik rezonans görüntüleme (Goupille vd., 2001) ve sintigrafi (Jamar, 1995) gibi mevcut görüntüleme teknolojileri yangıyı ve eklemdeki şişkinliği belirleyebilmesine rağmen oldukça pahalıdır ve klinik uygulamalarda yerini alamamıştır. Yangının ana belirteci olan sıcaklık artışı kızılötesi termografinin kullanımı ile objektif olarak ölçülebilir (Ring, 2004). Eklem hastalığı ve termografik bulgular arasında iyi bir korelasyon bulan bir çok çalışma mevcuttur (Devereaux vd., 1985). Bu çalışmada deneysel olarak RA oluşturulan ratlarda termografi ile hastalığın tanısı ve tanı sonrasında uygulanan farklı sağaltım yöntemleri sonucunda hastalığın prognozunda meydana gelen değişikliklerin belirlenmesi amaçlandı.

Çalışmamızda termografik ölçümler değerlendirildiğinde kontrol grubundaki deneklere göre sıcaklıkların istatistiksel olarak anlamlı bir şekilde yüksek olduğu belirlendi. Elde ettiğimiz sonuçlara paralel şekilde Sanchez ve ark. artrit ile ilgili yaptıkları çalışmada FCA solüsyonu ile hastalık oluşturulduktan sonra deney ve kontrol grupları arasında önemli sıcaklık farklılıkları belirlemişlerdir (Sanchez, 2008). Sıcaklık artışı yangısal durumlarda ortaya çıkan başlıca bulgudur. Bunun sebebi romatoid artrit olgularında eklem içinde kıkırdak yıkımlayıcı enzimlerin miktarındaki artıştır. Çalışmamızda termogram ile saptanan en yüksek sıcaklıklar sham grubunda ölçüldü. Bu bulgunun eklem sıcaklığını lokal olarak etkileyen kollagenaz, elastaz, hyaluronidaz ve proteaz gibi enzim düzeylerinin yükselmesi sonucu şekillendiği (Kavuncu ve Evcik, 2004) ve literatür veriyle uyumlu olduğu gözlemlendi.

Radyografik parametlererin ölçülmesi ile elde ettiğimiz skorların en düşük seviyede olduğu grup ise lazer grubu oldu. Literatürde belirtildiği gibi (Moshkovska ve Mayberry, 2005) lazer uygulamalarının bölgedeki kan akımını arttırarak lokal sıcaklığı yükselmesine neden olduğu, hasarlı dokuda yeni kılcal damarların oluşumuna yol açtığı ve hücre yenilenmesini hızlandırması sayesinde daha hızlı bir iyileşme şekillendirdiği ve intraartiküler enjeksiyonların oluşturduğu risklerin bulunmaması nedeniyle diğer gruplara kıyasla radyografik olarak en düşük skor grubunu oluşturduğu sonucuna varıldı.

Romatoid artrit olgularında eklem dokusu histopatolojik olarak incelendiğinde yangı hücrelerinin yoğunlaştığı sinoviyum eklem kıkırdağının altına doğru ilerleyerek bu bölgede dejenerasyonları şekillendirmektedir (Baker ve Felsburg, 1994). Çalışmamızda sham grubu ile diğer gruplar arasında anlamlı bir fark olduğu belirlendi. Bunun nedeni diğer sağaltım gruplarının eklemdeki hücre infiltrasyonunu ve meydan gelen eroziv etkiyi azaltmada etkili olduğu düşünüldü.

Sonuç olarak RA tedavisinde düşük enerjili lazer kullanımının iyi sonuç verdiği saptanmıştır. Ancak yapılan çalışmanın detaylandırılarak kapsamlı yeni deneysel çalışmalar ve elde edilecek sonuçlardan yola çıkılarak standardizasyonu yapılmış dozlarla klinik çalışmalarının yapılması gerekmektedir.

5. TEŞEKKÜR

Bu çalışmayı 2018/6821 BAP proje numarası ile destekleyen Atatürk Üniversitesi Bilimsel Araştırma Koordinatörlüğüne teşekkür ederim.

6. KAYNAKLAR

1. Baker, E., & Felsburg, P. J. (1994). Immune-associated diseases and nondermatologic allergy.
2. Bresnihan B. Preventing joint damage as the best measure of biologic drug therapy. Journal of Rheumatology-Supplements, 2002, 29: 39-43.
3. Bonagura JD, Twedt DC. (2008)Kirk's Current Veterinary Therapy XIV-E-Book. Baskı. Elsevier Health Sciences, Missouri.
4. Boyraz İ, Yıldız A. (2016) Lazer Çeşitleri ve yüksek yoğunluklu lazer kullanımı. Journal of Contemporary Medicine, 6: 104-109.
5. Bozbaş GT, Kilimci FS, Yılmaz M, Gürer G, Demirci B. (2016) Ozonun Romatoid Artrit Hayvan Modelinde Kemik Dayanıklılığı Üzerine Olan Etkisi. Turkish Journal of Osteoporosis/Turk Osteoporoz Dergisi, 22-23.

6. Butoescu N, Jordan O, Doelker E. (2009) Intra-articular drug delivery systems for the treatment of rheumatic diseases: a review of the factors influencing their performance. European Journal of Pharmaceutics and Biopharmaceutics, 73: 205-218.
7. Çiçek Yollu F. (2015)Deneysel artrit modelinde hedera helix folium ekstresi (prospan) ile tedavinin etkisi. Trakya Üniversitesi, Sağlık Bilimleri Enstitüsü, Yüksek Lisans Tezi, Edirne.
8. Çoğalgil Ş, Karsan O, Cerrahoğlu L, Süleyman H, Gündoğdu C, Erdoğan F. (2002) Deneysel Artrit Modelinde İntraartiküler Hyaluronik asit ve Metil Prednisolon Asetatın Sinovyal Doku Üzerine etkileri. Beden Eğitimi ve Spor Bilimleri Dergisi, 4.
9. Demirel A, Kırnap M. (2010) Romatoid artrit tedavisinde geleneksel ve güncel yaklaşımlar, Sağ. Bil. Derg, 19, 74 – 84
10. Devereaux M, Parr G, Thomas D, Hazleman B.(1985) Disease activity indexes in rheumatoid arthritis; a prospective, comparative study with thermography. Annals of the rheumatic diseases, 44: 434-437.
11. Erdikmen DO, Demirutku A. Köpeklerde İmmün-Aracılı Poliartritis. Turkiye Klinikleri Journal of Veterinary Sciences, 2014, 5: 10-17.
12. Fossum TW. (2013), Small Animal Surgery Textbook-E-Book. Baskı. Elsevier Health Sciences, Missouri.
13. Gershwin LJ. Autoimmune diseases in small animals. Veterinary Clinics: Small Animal Practice, 2010, 40: 439-457.
14. Goupille P, Roulot B, Akoka S, Avimadje AM, Garaud P, Naccache L, Le Pape A, Valat J-P. (2001) Magnetic resonance imaging: a valuable method for the detection of synovial inflammation in rheumatoid arthritis. The Journal of rheumatology, 28: 35-40.
15. Huang Y-Y, Chen AC-H, Carroll JD, Hamblin MR. (2009) Biphasic dose response in low level light therapy. Dose-response, 7: 9-27
16. Jamar F, Manicourt D, Leners N, Vanden MB, Beckers C. (1995) Evaluation of disease activity in rheumatoid arthritis and other arthritides using 99mtechnetium labeled nonspecific human immunoglobulin. The Journal of rheumatology, 22: 850-854.
17. Johnson KC, Mackin A. Canine immune-mediated polyarthritis: part 2: diagnosis and treatment. Journal of the American Animal Hospital Association, 2012, 48: 71-82.
18. Kal ANMK, Karabağlı M, Haydardedeoğlu AE, Şekerci G, Yıldırım F, Fırat İ, (2016) Uysal A. Bir Kedide Kutanöz Mast Hücresi Tümörünün Terapotik Lazer Kullanılarak Tedavisi. Erciyes Üniversitesi Veteriner Fakültesi Dergisi, 13: 236-240
19. Kavuncu, V., & Evcik, D. (2004). Physiotherapy in rheumatoid arthritis. Medscape General Medicine, 6(2).
20. Kohn, B. (2007). Canine immune-mediated polyarthritis. European Journal of Companion Animal Practice, 17(2), 119-24.
21. Kwoh CK, Anderson LG, Greene JM, Johnson DA, O'Dell JR, Robbins ML, Roberts WN, Simms RW, Yood RA. (2002) Guidelines for the management of rheumatoid arthritis: 2002 update-American College of Rheumatology Subcommittee on Rheumatoid Arthritis Guidelines. Arthritis and rheumatism, 46: 328-346.
22. Moshkovska, T., & Mayberry, J. (2005). It is time to test low level laser therapy in Great Britain. Postgraduate medical journal, 81(957), 436-441.
23. Özel A. (2015) Düşük seviyeli lazer tedavisinin insan temporomandibular ekleminde sinoviyal sıvıdaki önemli bazı enflamatuar sitokinler ve temporomandibular bozuklukların semptomları üzerine etkisinin incelenmesi. Selçuk Üniversitesi Sağlık Bilimleri Enstitüsü, Konya.
24. Pryor B, Millis DL. (2015) Therapeutic laser in veterinary medicine. Veterinary Clinics: Small Animal Practice, 45: 45-56.
25. Posten W, Wrone DA, Dover JS, Arndt KA, Silapunt S, Alam M. (2005) Low level laser therapy for wound healing: mechanism and efficacy. Dermatologic surgery, 31: 334-340.
26. Renberg W.C., (2005), Pathophysiology and management of arthritis, 1. Baskı, Vet. Clin. North. Am. Small Anim. Pract., Manhattan
27. Ring E. (2004) The historical development of thermal imaging in medicine. Rheumatology, 43: 800-802.
28. Sanchez BM, Lesch M, Brammer D, Bove SE, Thiel M, Kilgore KS. (2008) Use of a portable thermal imaging unit as a rapid, quantitative method of evaluating inflammation and experimental arthritis. Journal of pharmacological and toxicological methods, 57: 169-175.

29. Shaughnessy ML, Sample SJ, Abicht C, Heaton C, Muir P. (2016) Clinical features and pathological joint changes in dogs with erosive immune-mediated polyarthritis: 13 cases (2004–2012). Journal of the American Veterinary Medical Association, 249: 1156-1164.
30. Snekhalatha U, Anburajan M, Venkatraman B, Menaka M. (2013) Evaluation of complete Freund's adjuvant-induced arthritis in a Wistar rat model. Zeitschrift für Rheumatologie, 72: 375-382.
31. Tascioglu F, Armagan O, Tabak Y, Corapci I, Oner C. (2004) Low power laser treatment in patients with knee osteoarthritis. Swiss Medical Weekly, 134.
32. Tobias KM, Johnston SA. Veterinary Surgery: Small Animal-E-BOOK: 2-Volume Set, Baskı. Elsevier Health Sciences, Missouri.
33. Walsh L. (2003) The current status of laser applications in dentistry. Australian dental journal, 48: 146-155.
34. Wongmekiat O, Gomonchareonsiri S, Thamprasert K. Caffeic acid phenethyl ester protects against oxidative stress related renal dysfunction in rats treated with cyclosporin A. Fundamental & clinical pharmacology, 2011, 25: 619-626.

49-S-2019

KEDİ VE KÖPEKLERDE CERRAHİ KASTRASYON TEKNİKLERİ

Mümin Gökhan ŞENOCAK, İdris ÖZMEN*, Uğur ERSÖZ, Sıtkıcan OKUR, Latif Emrah YANMAZ

Atatürk Üniversitesi Veteriner Fakültesi Cerrahi ABD Erzurum, TÜRKİYE
mgsenocak@atauni.edu.tr, idrisozmenn@gmail.com , ugur.ersoz@atauni.edu.tr , sitkican.okur@atauni.edu.tr , emrah.yanmaz@atauni.edu.tr

ÖZET

Erkeklerde üreme faaliyetlerinin operatif veya kimyasal yollarla engellenmesine kastrasyon denilmektedir. Kastrasyon günümüzde kedi ve köpekler başta olmak üzere birçok hayvanın çeşitli davranışsal bozukluklarında ve reprodüktif sistem hastalıklarının sağaltımında yardımcı seçenek olarak tercih edilmektedir. Sosyal hayatın bir parçası olan kedi ve köpeklerde kastrasyon reprodüktif sistem hastalıklarının yanı sıra cinsiyet hormonlarının etkisinden kaynaklanan davranışların kontrolünde sıklıkla tercih edilmektedir. Evde bakılan hayvanlarda; saldırganlığın bertaraf edilmesi, ürinasyon kontrolünün sağlanması ve eğitimsel dikkatin toparlanması amacıyla kastrasyon gerçekleştirilmektedir. Kastrasyon işlemi kimyasal yöntemlerle yapılabildiği gibi cerrahi yöntemle de gerçekleştirilmektedir. Kedi ve köpeklerde cerrahi kastrasyon yöntemleri çeşitlilik göstermektedir. Bu yöntemlerin tamamı testisin işlevselliğini sonlandırmak için yapılmaktadır. Hayvanın yaşı, vücut ağırlığı, bölgenin anatomik yapısı gibi birçok faktör kastrasyon yönteminin seçimini etkileyici rol oynamaktadır. İdeal bir cerrahi kastrasyon tekniğinin hızlı ve güvenilir olmasının yanı sıra herhangi bir komplikasyona neden olmaması istenir. Kedi ve köpeklerde kullanılan cerrahi kastrasyon teknikleri bazı durumlarda birbirinden farklık göstermektedir. Cerrahi kastrasyon teknikleri seçim yerine göre farklılık göstermesinin yanı sıra operatif girişim yöntemine ya da kullanılan dikiş uygulama şekline göre de farklılaşmaktadır. Kedi ve köpeklerde kullanılan kastrasyon tekniklerinin en ideal olanıyla ilgili kesin bir bilgi bulunmamaktadır. Yöntemin tercihi birkaç genel bilgi ışığında hayvanın fiziki yapısı ve veteriner hekimin seçimine göre değişebilmektedir.

Bu çalışmada kedi ve köpeklerde kullanılan ve cerrahi girişimlerle gerçekleştirilen kastrasyon tekniklerinden bahsedilmektedir.

Anahtar Kelimeler: Kastrasyon, Orşiektomi, Üreme

49-S-2019

SURGICAL CASTRATION TECHNIQUES IN CATS AND DOGS

Mümin Gökhan ŞENOCAK[1], İdris ÖZMEN[1]*, Uğur ERSÖZ[1], Sıtkıcan OKUR[1], Latif Emrah YANMAZ[1]

Atatürk University Faculty of Veterinary Medicine, Department of Surgery Erzurum, TURKEY
mgsenocak@atauni.edu.tr , idrisozmenn@gmail.com , ugur.ersoz@atauni.edu.tr , sitkican.okur@atauni.edu.tr , emrah.yanmaz@atauni.edu.tr

ABSTRACT

Prevention of reproductive activities by operative or chemical means is called castration in males. Castration is now preferred as an adjunct in the treatment of various behavioral disorders and reproductive system diseases of many animals, especially in cats and dogs. In cats and dogs, which are a part of social life, castration is frequently preferred in the control of behaviors caused by the effects of sex hormones as well as reproductive system diseases. At companion animals; castration is carried out in order to eliminate aggression, controlling the urination and recover educational attention. Castration can be performed by chemical methods as well as by surgical methods. Surgical castration methods vary in cats and dogs. All of these methods are done to terminate the testis functionality. Many factors such as the age of the animal to be cast, body weight and anatomy of the region play an impressive role in the choice of castration method. An ideal surgical castration technique should be fast and reliable and should not cause any complications. Surgical castration techniques used in cats and dogs differ in some cases. Surgical castration techniques vary according to the place of choice, as well as the method of operative intervention or suture application. There is no precise information about the most ideal castration techniques used in cats and dogs. The preference of the method may vary according to the physical structure of the animal and the choice of veterinarian in the light of a few general information.

In this study, castration techniques and surgical procedures used in cats and dogs are mentioned.

Keywords: Castration, Orchiectomy, Reproductin

GİRİŞ

Orşiektomi ya da sterilizasyon olarak isimlendirilen kastrasyon, testislerin etkisiz hale getirilerek erkekliğin fonksiyonel olarak kaybını tanımlamaktadır. Veteriner pratikte yaygın olarak kullanılan kastrasyon yöntemleri, kedi ve köpek popülasyonunun kontrol altına alınmasının yanı sıra reprodüktif sistem hastalıklarının bertaraf edilmesinde, idrarla işaretleme, agresyon ya da diğer çiftleşme girişimlerinin engellenmesinde başvurulan bir yöntemdir. Genel olarak kastrasyonla aynı anlamda kullanılan orşiektomi teknik manada her ne kadar bir veya iki testisin cerrahi girişimle uzaklaştırılması anlamına gelse de günümüzde testistlerin yerinde bırakılmasıyla (in situ) gerçekleştirilen cerrahi kastrasyon teknikleri de mevcuttur.

Kastrasyon günümüzde kimyasal ve cerrahi yöntemlerle gerçekleştirilmektedir. Bu çalışmada testislerin çıkarılması (eksteriorize) ya da yerinde bırakılmasıyla gerçekleştirilen cerrahi yöntemlerden ve komplikasyonlarından bahsedilmektedir. Cerrahi yöntemlerin rahatlıkla gerçekleştirilebilmesi için öncelikle bölgenin anatomik yapısının bilinmesi gereklidir.

Bölgenin Anatomisi

Testis dıştan içe doğru; skrotum, tunika dartos, eksternal spermatik fasya, kremaster kası, internal spermatik fasya, tunika vaginalisin parietal fasyası, tunika vaginalisin visseral fasyası ve en son olarak testisi saran kalın fibröz katman olan tunika albuginea ile sarılıdır. Tunika vaginalis abdomenden köken alan peritonun uzantısıdır. Bunlardan başka testisin vücutla olan bağını oluşturan bir diğer bileşen grubu da spermatik kord olarak isimlendirilir. Kremasterik kas ve spermatik fasya ile kaplı olan spermatik kord içerisinde vas (ductus) deferens, pampiniform venöz ağ, testiküler arter, lenfatik damarlar ve otonomik testiküler pleksus yer alır (URL 1, Threlfall ,2009, Slatter vd., 2003).

Spermatozoa üretiminden sorumlu elipsoid yapıdaki testisler uzun ekseni kranio-kaudal yönde olacak şekilde skrotum içerisinde yerleşiktir. Skrotum, bir kese olarak iki arka bacak arasında, anal kanal ve penis arasında bulunur. Köpeklerde skrotum iki arka bacak arasında bulunurken kedilerde nispeten daha kaudaldedir. Tunika dartos düz kas ve fibröz doku yapısında kutanöz kas görevi görerek intertestiküler septumu şekillendirir. Dartosun hareketlerine bağlı olarak skrotum gevşer ya da büzüşür. Testislerin vücuttan uzaklaştırılmasına ya da yaklaştırılmasına katkı sağlayıcı bu davranış, testislerin vücut sıcaklığından daha düşük bir sıcaklıkta saklanması içindir. Soğuk çevreye verilen bir tepki olarak dartos kontrakte olur ve skrotum büzüşür. Bu hareketle testis vücuda yaklaştırılarak ısınması sağlanır. Sıcak çevre şartlarında bu olayın tam tersi gerçekleşir ve dartos relaksiyonuna bağlı skrotumda sarkma olur ve böylece testisler vücuttan uzaklaştırılarak serin kalması sağlanır. Testislerin sıcaklığa bağlı hareketinde görev alan diğer yapılar kremaster kas ve pampiniform venöz ağ olarak bilinir. Kremaster kası testisi vücuda yaklaştırıcı ve uzaklaştırıcı faaliyet gösterir. Ayrıca pampiniform venöz ağı da bölge sıcaklığını düşürücü faaliyet gösterdiğine inanılmaktadır. Kremaster kası kedilerde çoğunlukla mevcut değildir, bunun yerini levator scroti kası alır. Kedilerde levator scroti kası external anal sfinkterden köken alır ve skrotal septuma bağlanarak tüm skrotumun vücuda yaklaştırılmasında görev alır (URL 1, Threlfall ,2009).

Cerrahi Kastrasyon Yöntemleri

Orşiektomi popülasyon kontrolünden başka cerrahide kedi ve köpeklerde orşitis, kriptorşidizm, ektopia testis, epididimis aplazileri ve oklüzyonları, sarkık skrotum, akut suppuratif epididimitis, epididimal tümörler, testiküler tümörler ve travma durumlarında endikasyon bulan cerrahi girişimdir (Slatter vd., 2003)

Kastrasyonda kullanılan cerrahi yöntemler genel olarak, ensizyonun yapılacağı yaklaşım yerine göre preskrotal ve skrotal olmak üzere ikiye ayrılmaktadır. Girişimsel olarak kastrasyonda; açık, kapalı ve pinhole tekniği olmak üzere üç farklı yöntem kullanılmaktadır (Slatter vd., 2003, Tobias ,2017, Baba vd., 2013).

Yaklaşım Yeri

Köpeklerin kastrasyonunda uzun yıllar boyunca preskrotal tekniğin kabul edilebilir tek teknik olduğu düşünülmüştür (Fossum vd., 2007). Fakat 1974 yılında preskrotal kastrasyona alternatif olarak skrotal teknik tanımlanmıştır (Archibald ve Blackely,1974). Skrotal teknik preskrotal tekniğe kıyasla daha kısa sürede gerçekleştirilmesi ve daha fazla komplikasyona neden olmaması nedeniyle tercih edilmektedir (Woodruff vd., 2015, Okwee-Acai vd., 2012). Kedilerin ve prepubertal köpeklerin kastrasyonunda skrotal teknik kullanılırken, erişkin köpeklerde preskrotal ya da skrotal yaklaşım yeri tercih edilmektedir. Köpeklerde preskrotal ve skrotal yaklaşımdan başka, skrotal ablasyon, ya da kriptorşidli köpeklerde paraprepusyel ensizyon ile de orşiektomi gerçekleştirilebilmektedir fakat bu yöntemler rutin teknikler değildir, özel durumlarda tercih edilir (Crane vd., 1983, Griffon ve Hamaide, 2016).

Kastrasyonda ensizyon hattının belirlenmesi için çeşitli yazarlar tarafından "yaklaşım yeri, erişim yeri, ensizyon hattı, yöntem ve teknik" ifadelerini kullanılmaktadır. Bu ifadelerin tamamı güncel olarak kullanılır ve cerrahi girişimde ensizyonun yapılacağı bölgeyi ifade eder.

Preskrotal Yaklaşım

Preskrotal bölge köpeklerde kullanılan standart yaklaşım yeri olarak bilinir ve kedilerde tercih edilmemektedir. Preskrotal yaklaşımda testisler kraniyale doğru itilir son gittiği noktada testisin boyutuna göre kraniyale doğru orta hatta yapılan 2-5 cm boyutundaki ensizyonla gerçekleştirilir. Ensizyon büyüklüğü testisin dışarıya alınmasına izin verecek büyüklükte yapılır. Ensizyonda deri, subkutanöz doku, ve testis üzerindeki spermatik fasya kesilir ve tunika vaginalis görüldükten sonra testis yakalanarak ensizyon hattından dışarıya alınır. Daha sonra açık ya da kapalı yöntem gerçekleştirilerek testis vücuttan uzaklaştırılır. Preskrotal yaklaşımda her iki testis de aynı ensizyon hattı kullanılarak dışarıya alınır (Slatter vd., 2003, Woodruff vd., 2015).

Skrotal Yaklaşım

Bu yöntem köpek ve kedilerde tercih edilen bir tekniktir. Skrotumun ensizyonu ile gerçekleştirilir. Kedilerde skrotumun kaudali, köpeklerde skrotum ventrali ensizyon seçim alanıdır (Slatter vd., 2003, Tobias ,2017)

Skrotal yöntem pediyatrik köpeklerde kabul edilebilen bir yöntem olarak tanımlanmıştır (Fossum vd., 2007). Preskrotal tekniğe kıyasla operasyon süresini %30 oranında düşürmesi nedeniyle skrotal teknik günümüzde veteriner kliniklerinde erişkin köpeklerde de kullanılmaktadır (Slatter vd., 2003, Woodruff vd., 2015).

Köpeklerde, rafe skrotinin yanından testis büyüklüğüne göre 2-5 cm boyunda bir ensizyon yapılır. Eksternal spermatik fasya ayrıştırıldıktan sonra ilk testis parmaklar rehberliğiyle ensizyon hattından dışarıya çıkarılır. Skrotal yöntem kapalı ya da açık teknik kullanılarak gerçekleştirilebilir. İkinci testis de aynı ensizyon hattından dışarıya alınmak suretiyle gerçekleştirilir. Kedilerde her iki testis için skrotumun kaudaline iki ayrı ensizyon yapılır (Woodruff vd., 2015).

Skrotal yaklaşım tekniği olarak kabul edilen bir diğer yöntem skrotal ablasyondur. Skrotal ablasyon genellikle kedi ve köpeklerde skrotumun aldığı traumalar neticesinde iskemik bir hal aldığında ve komplikasyon gelişmesi muhtemel durumlarda tercih edilen bir yöntemdir. Skrotal ablasyonu endike hale getiren bir diğer durum yaşlı köpeklerde görülen ve postoperatif ödem ve irritasyon gibi komplikasyonlara neden olan skrotum sarkması (pendulous scrotum) olgusudur (Slatter vd., 2003, Tobias ,2017).

Skrotal ablasyon için skrotum kavranarak ventrale doğru çekilir. Kök kısmından skrotumu çevreleyen her iki lateralde yay şeklini iki ayrı ensizyon gerçekleştirilir. Ensiyon hatları kraniyal ve kaudalden birbirleriyle birleştirilir. Ensizyonun yay şeklinde yapılmasının amacı skrotum çıkarıldıktan sonra orta kısımda kalan doku kaybını örtecek deri flepi bırakmak içindir. Ensizyondan sonra kastrasyon açık ya da kapalı yöntemle tamamlanır. Skrotal ablasyon tek başına yapılan bir yöntem değildir, kastrasyon işlemi ile birlikte gerçekleştirilir (Slatter vd., 2003).

Preskrotal ve skrotal yaklaşım yerlerinden farklı olarak kriptorşidizmde cerrahi yaklaşım gizli testisin bulunduğu konuma göre farklılık göstermektedir. Ekstra-abdominal ektopik testiste ensizyon yeri testisin bulunduğu konuma göre farklı olarak seçilebilir. Abdominal kriptorşitlerde genellikle testise erişim paraprepusyel deri ve ventral median abdominal ensizyon ile gerçekleştirilir. Kedilerde kaudal ventral orta hat ensizyonu tercih edilir (Slatter vd., 2003, Tobias ,2017).

Kedilerde kastrasyon uygulanırken skrotumun traş edilmemeli, skrotumdaki tüyler çekilerek yolunmalıdır. Bu yöntem daha az travmatiktir. Kediler 7 aylık yaştan önce kastre edildiklerinde epifizer büyüme plakları geç kapanır, bu da epifizer hat yaralanmalarına alt yapı hazırlar. Bu nedenle 7 aydan önce kedilerde kastrasyon önerilmemektedir (Tobias ,2017).

Kastrasyonda Kullanılan Girişimsel Yöntemler

Köpeklerde kastrasyon amacıyla; kapalı, açık ve pinhole teknikleri kullanılmaktadır. Kapalı ve açık tekniğin gerçekleştirileceği zaman yaklaşım yeri preskrotal ya da skrotal olabilir. Köpeklerde pinhole tekniği için prescrotal bölge tercih edilmektedir. Kedilerde kapalı ve açık tekniklerin her ikisi de skrotal bölgeden gerçekleştirilmektedir ve kedilerde pinhole tekniğine ilişkin literatür bilgi sınırlıdır (Slatter vd., 2003, Tobias ,2017, Baba vd., 2013, Okwee-Acai vd., 2012, Abd El-Wahed vd., 2014).

Kapalı teknik

Spermatik kord ve testis bir bütün halinde ensizyon hattından dışarıyla alınır. Spermatik fasya ve testisin skrotumla bağları küt bir şekilde testise en yakın bölgeden diseke edilerek ayrıştırılır. Testis avuç içinde sabitlendikten sonra spermatik kordu çevreleyen yağ doku ve diğer fasya bağlantıları steril gazlı bezle proksimale doğru sıyrılarak kord serbestleştirilir. Spermatik kord mümkün olduğu kadar dışarıya çekilir ve gergin, pürüzsüz tek bir bağ halini alması sağlanır. Üst üste gelecek şekilde iki eğri hemostatik pens yardımıyla spermatik kord testis ile bağlantı noktasının proximalinden, vücuda yakın yerinden yakalanır ve sıkılarak ezilir. Her iki hemostatik pensin distalinden skalpel ile spermatik kord kesilir. Daha sonra proksimaldeki hemostatik pens açılır ve pens tarafından ezilen alanın proksimaline ligasyon yapıldıktan sonra 2-0 emilebilir monofilament iplikle yapılan Miller düğümü (torba ağzı

düğümü) ile spermatik kord sıkıca boğulur ya da spermatik kordun içinden geçen transfiksasyon ligasyonu kullanılır. Daha sonra diğer hemostatik de uzaklaştırılır. Kanamalar yönünden incelendikten sonra spermatik kord ensizyon hattından içeriye bırakılır. Aynı yöntem diğer testis için tekrar gerçekleştirilir.[3, 8] Kedilerde spermatik kordun bağlanması için iplik tercih edilebileceği gibi spermatik kord bir hemostatik pens marifetiyle kendi üzerine düğümlenebilir. İpliğin yabancı cisim reaksiyonu geliştirme ihtimaline karşı mümkün olduğu kadar spermatik kord kendi üzerine düğümlenmelidir. Kapalı teknikte tunika vaginalis açılmadığı için enfeksiyon riski açık tekniğe kıyasla daha azdır (Slatter vd., 2003, Tobias ,2017, Howe ,2006).

Açık Teknik

Bu teknik köpek ve kedilerde farklılık gösterir. Köpeklerde testisin gövdesi kavranır ve ensizyon hattı girişine yönlendirilir. Tamamı dışarıya alınmaz ve tunika vaginalisin parietal yaprağına ensizyon yapılır. Tunika vaginalis testis gövdesinden ayrıştırılırken spermatik kord üzerinde kalan kısmı ayrıştırılmaz. Testis serbestleştirildikten sonra testisin her iki ucunda kalan doku grupları iki ayrı çift ligasyon ile bağlandıktan sonra distalinden makasla kesilerek testis vücuttan ayrılır. Kedilerde, testis ensizyon hattından dışarıya doğru yönlendirildikten sonra derialtı bağ doku ve tunika vaginalisin parietal yaprağı ensize edilir. İçerisinden testis çıkarıldıktan sonra fasyaya ait serbest fazlalık makasla kesilerek uzaklaştırılır. Vas deferens testisle birleşim noktasının hemen bitiminden kesilir. Kesilen vas deferens ve spermatik damar-sinir paketi iki ayrı ip gibi birbirlerine iki kare düğümle elde düğümlenir ve iplik kullanılmaz. Düğümlerden arta kalan uzantılar makasla kesilerek uzaklaştırılır (Slatter vd., 2003).

Preskrotal ve skrotal teknikle gerçekleştirilen açık ve kapalı yöntemlerde eğer fazla boşluk oluştuğu düşünülüyorsa derialtı bağ doku iplikle toplanmalıdır. Köpeklerde deri intradermal dikiş tekniği ile kapatılmalıdır. Her iki işlem için de 2-0, 3-0, 4-0 emilebilir monofilament iplikler kullanılabilir. Kedilerde skrotum dikilmeden öylece bırakılır ve ilave bir işlem gerçekleştirilmez (Slatter vd., 2003, Woodruff vd., 2015).

Pinhole Tekniği

Deriye ensizyon yapılmadan spermatik korda erişilmesi ve kordun iplikle bağlanması işlemi olan pinhole tekniği buzağı, oğlak ve köpeklerde kullanılan bir kastrasyon tekniğidir (Baba vd., 2013, Okwee-Acai vd., 2012, Abd El-Wahed vd., 2014, Fazili vd., 2009, Okwee-Acai vd., 2008, Ponvijay, 2007). In situ olarak yapılan pinhole kastrasyonu yeni uygulanmaya başlayan minimal invaziv cerrahi tekniğidir. Bu teknikte kesme işlemi yoktur ve skrotumda bir hasar meydana getirmeksizin testislerin tam olarak atrofisi ve iskemik nekrozu amaçlanır (Baba vd., 2013, Okwee-Acai vd., 2012, Okwee-Acai vd., 2008, Ponvijay, 2007).

Pinhole tekniğinde, enjeksiyonda kullanılan kanül kullanılarak preskrotal bölgede spermatik korda en yakın bölgeden ve kordun ventralinden geçirilir. Sonra kanülün içerisinden ipek iplik geçirilir ve kanül çekilerek çıkarılır ve iplik yerinde bırakılır. Sonra spermatik kord el yordamıyla tutularak ipliğe yaslanır. Daha sonra kanülün çıkış deliğinden kanül tekrar sokulur ve bu defa spermatik kordun ventralinden ilerleyen kanül ilk giriş deliğinden çıkarılır. Daha önce yerleştirilen ipliğin serbest ucu kanül içerisinden geçirildikten sonra kanül çekilerek çıkarılır. Bu işlemler neticesinde spermatik kord bir iplikle çevrelenmiş olur ve bu işlem deri üzerindeki iki delik kadar minimal invaziv bir yöntemler gerçekleştirilmiş olur. Daha sonra iki ipliğin ucu kare düğümle düğümlenerek spermatik kord boğulur. Bu işlem her iki testis için ayrı ayrı yapılır ve bilateral pinhole tekniği ya da in situ spermatik kord ligasyonu olarak bilinir (Baba vd., 2013, Abd El-Wahed vd., 2014, Fazili vd., 2009, Okwee-Acai vd., 2008).

Cerrahi Kastrasyonlara Bağlı Komplikasyonlar

Orşiektomiden sonra ciddi komplikasyon gelişmesi nadirdir. Skrotumun şişmesi, morarması, kanamalar, absedasyon, granülom gelişmesi, üriner inkontinens, endokrin kökenli alopesi, davranış değişiklikleri, obezite kastre edilen hayvanlarda sıklıkla karşılaşılan postoperatif komplikasyonlardır (Slatter vd., 2003).

Orşiektomi girişimlerinde; dokulara gereğinden fazla travmaya maruz bırakılmaması, kanamanın kontrol altına alınması ve aseptik tekniklerin kullanılması orşiektomi komplikasyonlarının oluşmasını engeller (Griffon ve Hamaide, 2016).

Cerrahi girişime maruz kalan dokularda bir miktar şişkinlik ve enflamasyon şekillenmesi normal kabul edilir. Fakat bu şişkinliğin normal sınırların dışına çıkması durumunda skrotum içerisinde bulunan ölü boşluklara sıvı sızar ve skrotum ödematoz bir yapı haline gelir (Slatter vd., 2003, Griffon ve Hamaide, 2016).

Skrotal deri travmaya, kimyasallara, kesici ve delici yaralanmalara karşı çok hassastır ve bu gibi durumlarda hemen dermatit gelişir. Skrotal dermatiti bulunan hayvanlarda eritem, maküller ve seröz eksudasyonlu papüller sonrasında gelişen hiperpigmentasyon, kabuk ve kaşıntı skrotal enflamasyonun ayırıcı tanısında kullanılır. Operasyonda skrotum derisinin uzun süreyle antiseptik solüsyonlarla temas etmesi ya da perineal orşiektomi esnasında hayvanın trendelenburg pozisyonunda yatırılmasına bağlı olarak antiseptik solüsyonların skrotum derisine akması dermatitin başlıca sebepleridir (Slatter vd., 2003, Griffon ve Hamaide, 2016).

Köpeklerin açık orşiektomi tekniğinde tunika vaginalisin paryetal yaprağının açılması skrotumda şişkinliğe neden olur. Açık kastrasyon sonrasında şekillenen şişkinlik ve enflamasyonun azaltılması için egzersiz kısıtlaması, soğuk uygulamaları ve Elizabeth yakalığı gibi koruyucu yöntemler tercih edilmelidir (Griffon ve Hamaide, 2016).

Yaşlı köpeklerde skrotumun sarkık hale gelmesi de postoperatif olarak skrotumun şişmesine altyapı hazırlar. Nekrozun geliştiği ciddi skrotal dermatitlerde skrotal ablasyon gerekebilir. Bu nedenle ensizyondan uzun zaman önce skrotal deri traşlanmamalı, povidon iyot çözeltileri yerine klorheksidin tercih edilmeli, skrotal deri serviyet pensleriyle sıkıştırılmamalıdır. Operasyonda retraktör kasın çevresi uygun dikiş teknikleriyle iyice toplanmalı ölü boşluk bırakılmamalıdır. Yaşlı köpeklerde preskrotal orşiektomi yerine skrotal ablasyon tercih edilmelidir (Slatter vd., 2003, Griffon ve Hamaide, 2016).

Kastrasyonda uygulanan düğümün gevşemesi ya da testiküler venaların yırtıldığı durumlarda kedilerde sıklıkla kanama görülür. Köpeklerde kanama en çok deri altı ve septal damarlardan kaynaklanır. Skrotumda kan birikmesi kötü ligasyonlardan köken alabilir. En riskli olanı da inguinal kanaldan içeriye kaçan bir damardan köken alan kanamadır. Bu kanamalarda akan kan intraabdominal hemoraji şeklinde gerçekleşebilir. Ağırlığı 20 kilogramın altındaki köpeklerde kapalı kastrasyon tekniğinin tercih edilmesi, tunika vaginalis üzerindeki büyük venalardan kaynaklanan kanamaların bertaraf edilmesine katkı sağlar. Fakat bu yöntemde kremaster kasının hareketi esnasında düğümün kaymaması için hemostatik transfikasyon ligasyonu uygulanmalıdır. Bu uygulama esnasında bölgedeki vasküler yapıların perfore edilmemesine özen gösterilmelidir. Ağırlığı 20 kilogramın üstündeki köpeklerde açık kastrasyon tekniği tercih edilmelidir. Bu hayvanlarda vasküler yapılar da nispeten büyük olduğundan teker teker ligasyon yapmak daha güvenilirdir (Griffon ve Hamaide, 2016).

Küçük spermatik kordlarda emilebilir monofilament ipliklerle yapılan çift sirküler ligasyon kullanılır. Çapı 5 milimetreden büyük spermatik kordlarda en az bir transfikzasyon ve en az bir sirküler dikiş uygulanmalıdır. İşlem sonrasında spermatik kord serbest bırakıldığında damarlar kısalarak dilate olacağından sızıntılar bu aşamada gözlenmelidir. Dikişlerin sıyrılma potansiyeli spermatik kord serbest bırakıldığında daha iyi belirlenebilir. Muhtemel bir kanamada spermatik kord forsepsle yakalanmalı ve çekilerek tekrar işleme tabi tutulmalıdır. Ligasyondan sonra ipliğin uzun kısmının kesilmeksizin hemostatik pens ile yakalanması ve sonra spermatik kordun normal anatomik pozisyonuna dönmesine izin verilmesi, muhtemel kanama durumlarında ipliğin geri çekilerek spermatik kordun dışarı alınmasına yardımcı bir yöntemdir (Griffon ve Hamaide, 2016).

Orşiektomi girişimlerinde üretranın iatrojenik olarak travmatize edilmesi mümkündür. Üretral travmanın en belirgin bulguları kanama ve idrar sızıntısıdır. Böyle bir durumda bir kateter rehberliğinde üretra onarılmalıdır. Üretral travmanın şekillenmesi muhtemel yaklaşımlarda testisler dışarıya alınarak çalışılmalıdır (Griffon ve Hamaide, 2016, Adin, 2011).

Kastre edilen hayvanlarda hormonal yetersizliğe bağlı olarak tembellik ve obezite gözlenebilir. Serbest dolaşım davranışı azaldığı için kısırlaştırılmış erkek kediler daha uzun yaşar ve bağırsak parazitlerine ve diğer hastalıklara daha az maruz kalır (Tobias ,2017).

TARTIŞMA

Kedi ve köpeklerde çeşitli nedenlerle gerçekleştirilen kastrasyon için kullanılan cerrahi yöntemler farklılık göstermektedir (Baba vd., 2013,Fossum vd., 2007, Abd El-Wahed vd., 2014, Adin, 2011). Bu yöntemlerin gerçekleştirildiği yaklaşım yerinin seçimi de önem arz etmektedir. Özellikle büyük ırk köpeklerde kastrasyonun açık gerçekleştirilmesi büyük damarların ayrı ayrı ligasyonlarla kontrol altına alınmasına katkı sağlar. Cüsse küçüldükçe kastrasyon alanındaki doku kompozisyonunun da küçülmesi girişimde kullanılan yöntemi değiştirmektedir.

Kapalı yöntemi avantajlı hale getiren mekanizma daha derin dokulara erişim gerçekleştirmemeye bağlı postoperatif komplikasyonların azalmasına dayanır. Kedi ve köpeklerde açık ve kapalı kastrasyon girişimlerinin tamamı gerçekleştirilebilmektedir. Fakat köpeklerde bu yöntemler skrotal ve preskrotal yaklaşımla gerçekleştirilebilirken kedilerde genellikle skrotal gerçekleştirilmektedir. Skrotal yaklaşım, skrotumun duyarlı olmasına (Slatter vd., 2003, Tobias ,2017) bağlı olarak nispeten komplikasyona daha yatkın bir yöntemdir. Skrotal ablasyon uygulanması planlanan hastalarda bu risk ortadan kalkmaktadır.

Spermatik kordun minimal invaziv bir şekilde ligasyonunu ifade eden pinhole tekniği günümüzde buzağı, oğlak ve köpeklerde tercih edilmektedir (Baba vd., 2013, Okwee-Acai vd., 2012, Abd El-Wahed vd., 2014, Fazili vd., 2009, Okwee-Acai vd., 2008, Ponvijay, 2007). Bu yöntemin tercih edilmesi her ne kadar testisin fonksiyonunu ortadan kaldırsa da atrofiye neden olan dokuların nekrotik ve yangısal bazlı etkileri araştırılmalıdır.

SONUÇ VE ÖNERİLER

Kedi ve köpeklerin kastrasyonunda açık ve kapalı yöntemler başarıyla kullanılmaya devam etmektedir. Enfeksiyon riskinin daha az olması nedeniyle kedi ve köpek kastrasyonlarında kapalı yöntemin tercih edilmesi klinik başarının artışına katkı sağlayacaktır. Günümüzde veteriner cerrahide minimal invaziv tekniklerin popüler hale gelmesi pinhole tekniğini de değerli kılmaktadır. Pinhole tekniğiyle ilgili çalışmaların çeşitlendirilmesi ve kedilerde denenmesiyle ilgili yeni çalışmaların yapılmasının literatüre katkı sağlayacağı düşünülmektedir.

KAYNAKLAR

1. http://vanat.cvm.umn.edu/carnLabs/Lab15/Lab15.html (Erişim Tarihi: 20.11.2019).
2. Threlfall W., (2009), Anatomy of the male, female, and everything in between, (Erişim Tarihi.
3. Slatter D., Abdominal wall, peritoneum and peritoneal cavity. Textbook of small animal surgery, 3rd edn. Saunder's Publications, in: (Ed.)^(Eds.), Elsevier. The Cortis Center, Philadelphia, 2003, pp. 1521-1530.
4. Tobias K., (2017), "Manual of small animal soft tissue surgery", Edition, John Wiley & Sons.
5. Baba M., Fazili M., Athar H., Mir M., Moulvi B., Khan I., (2013), "Pinhole castration technique: An alternative to orchiectomy in stray dogs", Animal reproduction science, 137 (1-2), 113-118.
6. Fossum T. W., Hedlund C., Hulse D., (2007), "Surgery of the reproductive and genital systems", Small animal surgery, 3, 619-620.
7. Archibald J., Blackely 2nd C., (1974), "Canine surgery 2nd edition", American Veterinary Publication. Santa Barbara, California,[1974], 727-729.
8. Woodruff K., Bushby P., Rigdon-Brestle K., Wills R., Huston C., (2015), "Scrotal castration versus prescrotal castration in dogs Is the scrotal castration technique as safe and efficient as the commonly taught prescrotal technique? The results of this study might surprise you", image.
9. Okwee-Acai J., Akunu B., Agwai B., Ekakoro E., Sajjakambwe P., Acon J., (2012), "An evaluation of stress responses, simplicity and cost of pinhole castration as an alternative technique for male dog sterilization", Research Opinions in Animal and Veterinary Sciences, 2 (1), 55-59.
10. Crane S., Smallwood J., Wensing C., (1983), "Orchiectomy of descended and retained testes in the dog and cat and biopsy of the testis [Castration]", Current techniques in small animal surgery.
11. Griffon D., Hamaide A., (2016), "Complications in small animal surgery", Edition, John Wiley & Sons.
12. Abd El-Wahed R. E., Korittum A. S., Abu-Ahmed H. M., Sahwan A. A., (2014), "Evaluation of Pinhole Castration Technique Compared With Traditional Method For Castration In Dogs", Alexandria Journal for Veterinary Sciences, 42 (1).
13. Howe L. M., (2006), "Surgical methods of contraception and sterilization", Theriogenology, 66 (3), 500-509.
14. Fazili M., Bhattacharyya H., Buchoo B., Kirmani M., Darzi M., Khan I., (2009), "Evaluation of pinhole castration technique in rams", Small ruminant research, 84 (1-3), 61-64.
15. Okwee-Acai J., Acon J., Okello-Owiny D., Agwai B., Oloya J., (2008), "Evaluation of pinhole castration as an alternative technique for goat sterilization", Bulletin of Animal Health and Production in Africa, 56 (4).
16. Ponvijay K. S., (2007), "Pinhole castration: a novel minimally invasive technique for in situ spermatic cord ligation", Veterinary Surgery, 36 (1), 74-79.
17. Adin C. A., (2011), "Complications of ovariohysterectomy and orchiectomy in companion animals", Veterinary Clinics: Small Animal Practice, 41 (5), 1023-1039.

52-S-2019

HAYVAN DESTEKLİ TEDAVİ: TERAPİ KÖPEKLERİ

Uğur ÖZENTÜRK

Atatürk Üniversitesi Veteriner Fakültesi, Zootekni Anabilim Dalı Erzurum, TÜRKİYE
uozenturk@gmail.com

ÖZET

Hayvan Destekli Tedavi, uzman kişiler tarafından özel olarak eğitilmiş hayvanın tedavi sürecine dâhil edilmesi durumudur. Hayvan destekli tedavi, tıbbi tedavi yerine kullanılacak bir alternatif değil, tıbbi tedaviyi tamamlayıcı bir tedavi yöntemidir. Günümüzde terapi amacıyla en sık kullanılan hayvanlardan biri köpeklerdir. Her köpek terapi köpeği olarak kullanılamamaktadır. Terapi köpekleri için istenen başlıca özellikler uysal, sakin ve itaatkar olmalarıdır. Bir köpeğin terapi köpeği olması için eğitilmesi ve sertifikasyon programına tabi tutulması şarttır. Araştırmalar, terapi köpeklerinin stres, anksiyete, depresyon, otizm, demans ve travma gibi çeşitli problemleri olan hastaların sağlığını ve refahını artırmaya yardımcı olduklarını göstermektedir. Terapi köpekleri hastaneler, klinikler, bakım evleri ve okullar dahil olmak üzere çok çeşitli ortamlarda kullanılmaktadır. Terapi köpekleri, hayvan destekli tedavilerde yurt dışında sıklıkla kullanılsa da Türkiye'de henüz yaygın bir şekilde kullanılmamaktadır. Türkiye'de terapi köpeklerinin eğitiminin ve sertifikasyonun artırılması, bu köpeklerin hayvan destekli tedavilerde kullanılması ve buna yönelik araştırmaların artırılması önerilmektedir. Bu çalışmanın amacı, hayvan destekli tedavide terapi köpeklerinin etkileri, faydaları, kullanım alanları ve dikkat edilecek hususlar hakkında bilgi vermektir.

Anahtar Kelimeler: Hayvan destekli tedavi, Terapi köpekleri, Pet terapi

52-S-2019

ANIMAL ASSISTED THERAPY: THERAPY DOGS

Uğur ÖZENTÜRK

Atatürk University Faculty of Veterinary Medicine, Animal Science Department of Erzurum, TURKEY uozenturk@gmail.com

ABSTRACT

Animal Assisted Treatment is the inclusion of a specially trained animal in the treatment process by experts. Animal-assisted treatment is a complementary treatment to medical treatment. Dogs are one of the most commonly used animals for therapy. Therapy dogs must have certain characteristics such as being docile, calm and obedient. A dog must be trained and subjected to a certification program to become a therapy dog. Research has shown that therapy dogs can help improve the health and well-being of patients with various problems such as stress, anxiety, depression, autism, demantia and trauma. Therapy dogs are used in a wide variety of environments including hospitals, clinics, nursing homes and schools. Therapy dogs are not yet widely used in animal-assisted therapy in Turkey. In TURKEY research on therapy dogs should be increased. In addition, the use of therapy dogs should be expanded. The aim of this study is to give information about the effects, benefits, usage areas and issues of therapy dogs.

Keywords: Animal assisted therapy, Therapy dogs, Pet therapy

1. GİRİŞ

Evciltilen ilk hayvan olarak bilinen köpeklerin evciltilme sürecinin 10000-15000 yıl öncesine dayandığı, MÖ 12 bin yıllarda Mezapotamya da evcilleştirildiği belirtilmektedir (Clutton-Brock, 1995). Doğal gen mutasyonları ve özel ıslah çalışmalarıyla günümüzde 400 civarında köpek ırkı bulunmaktadır (Van Arendonk ve Liinamo, 2005). Yerleşik hayatla beraber köpekler ve insanlar birlikte yaşamaya başlamıştır. Günümüzde insanoğlu köpekleri avcılık, bekçilik, çobanlık, spor, hizmet ve süs köpeği gibi çeşitli amaçlar için yetiştirmektedir.

Köpeklerin duyu organları çok gelişmiştir. Özellikle koku alma, işitme ve görme yeteneklerine bağlı olarak hayvanların çevreyle etkileşimi sonucu farklı davranışlar oluşmaktadır (Atasoy ve Erdem, 2014). Köpeklerin bu gelişmiş özelliklerinden yararlanılarak, insanlarda sağlığın korunması, geliştirilmesi ve terapi amacıyla köpeklerin kullanılması gündeme gelmiştir. Terapi köpekleri hastaneler, klinikler, bakım evleri ve okullar dahil olmak üzere çok çeşitli ortamlarda kullanılmaktadır (URL 1). Bu çalışmada hayvan destekli tedavide terapi köpeklerinin etkileri, faydaları, kullanım alanları ve dikkat edilecek hususlar hakkında bilgi vermek amaçlanmıştır.

1.1. Hayvan Destekli Tedavi

Hayvan Destekli Tedavi, uzman kişiler tarafından özel olarak eğitilmiş hayvanın tedavi sürecine dâhil edilmesi durumudur (URL 2).

Tarihsel süreç içerisinde hayvan ve insan etkileşimini gösteren birçok bulguya rastlanmıştır. Animistik düşünce gibi, ruhun sadece insanda değil, doğada da insan ruhu gibi ruhlar olduğunu kabul eden bakış açıları mevcuttur. Bu düşüncede ölü ya da diri bütün hayvanlara saygılı olmayı, aksi takdirde kötü bir durumla karşılaşacağı inancı hâkimdir. Şamanizmde de hayvanların hastalıkları iyileştirmede rolünün olduğu belirtilmiştir. 17. yy'de çocukların ve zihinsel engelli bireylerin sosyalleşmesi için hayvanlar kullanılmıştır. Yine 19 yy. başlarında ruh hastalıklarında hayvanların kullanılması " daha hoş bir ortam yaratacağını" fikrini göstermiştir (Serpell, 2010).

Hayvan destekli çalışmalar hakkında ilk bilimsel makalede Sosyolog James Bossad, insanların evde hayvan beslemelerinin yararlı ilişkiler açısından önemli olduğunu savunmuştur (Bossard, 1944). 1960 yılında ise bir psikolog ergen çocukların tedavisinde köpekleri kullanmış ve " Yardımcı Terapist olarak Köpek" makalesini yayınlamıştır (Levinson, 1962). Nancy Stanley de 1970 yılında terapi köpekleri konusunda çalışmıştır (URL 3). 1980 yılında ise insan sağlığına hayvanların olumlu etkilerinin olduğu; sağlık ve eğitim gibi bazı hizmetlerde hayvanların tedavi edici rolünün artırılması amacıyla Delta Birliği kurulmuştur (URL 2).

Hayvan ve insan arasında psikolojik, fiziksel, sağlık ve iyilik hali konusunda mutualist ve dinamik bir ilişki vardır (McCardle vd.,2011). İnsan-hayvan ilişkilerinin biofili hipotezi, öğrenme teorisi, psikoanalitik teori, bağlanma kuramı, bilişsel ve sosyal bilişsel kuramları gibi teorilere dayandığı belirtilmektedir (Karayağız Muslu ve Conk, 2011).

Hayvan destekli tedavilerde; Affektif-duygusal mekanizma, Psikolojik uyarı, Oyun mekanizması, Psikosomatik mekanizmalar, Fiziksel mekanizma gibi etki mekanizmaları bulunmaktadır (Karayağız Muslu ve Conk, 2011; Ballarini, 2003).

1.2. Terapi Köpekleri

Hayvan destekli tedavi, tıbbi tedavi yerine kullanılacak bir alternatif değil, tıbbi tedaviyi tamamlayıcı bir tedavi yöntemidir. Günümüzde terapi amacıyla en sık kullanılan hayvanlardan biri köpeklerdir. Her köpek terapi köpeği olarak kullanılamamaktadır (URL 4). Farklı amaçlar için kullanılsa bile terapi köpeklerinin belirli özellikleri taşıması gerekmektedir.

Terapi köpekleri;

- İtaatkar olmalı,
- Sakin, uysal ve dost canlısı olmalı,
- Çevresel uyaranlara bakılmaksın çok sabırlı ve komutlara cevap verebilmeli,
- Diğer hayvanlara karşı toleranslı olmalı,
- Yabancılar tarafından taşınabilir olmalı,
- Tıbbi cihazlara karşı hassasiyeti olmamalı,
- Gıda ve oyuncak saldırganlığı olmamalı,
- İnsanlara karşı saldırgan ve korkutucu olmamalıdır.

Bir köpeğin terapi köpeği olması için sertifikasyon programına tabi tutulması şarttır (URL 1; URL 5; URL 6). Türkiye'de bu köpeklerin Köpek Irkları Federasyonu bünyesinde kurulan Asistan ve Terapi Köpekleri Komisyonu tarafından yapılan bir sınavdan geçmesi ve eğitilmesi gerekmektedir (URL 7). Bir terapi köpeğinin eğitimine yaklaşık olarak 8 haftalıkken başlanmalı, en fazla 1 yaşında olmalıdır (URL 3; URL 8). Bu eğitim uzun bir süreçtir ve yaklaşık 2 yaşına kadar devam edebilir. Eğitim süreci yavru dönemi eğitimi, temel beceriler ve özel beceriler eğitimi ile sosyalleşmelerini kapsamaktadır (URL 3; URL 4).

Terapi köpeği olarak sıklıkla kullanılan ırklar; (URL 9)

- Labrador Retriever
- French Bulldog
- Greyhound
- Golden Retriever
- Poodle
- Pomeranian
- Yorkshire Terrier
- German Shepherd
- Rottweiler
- Beagle
- Miniature Dachshund

1.3. Terapi Köpeklerin Faydaları

Bir terapi seansında temel amaç hasta bireyin köpek ile rahat bir etkileşim kurarak kısa süreliğine de olsa kendi stres ve gerginliğinin hafifletilmesine yardımcı olmaktır. Kişi isterse köpek ile kendisi oynayabilir, isterse de köpeğin bir başkası ya da bir oyuncakla oyununu seyredebilir (URL 3).

Köpeklerin terapideki faydaları; (URL 4)

- Empati duygusunun gelişimi,
- Fizyolojik (kan basıncı ve kalp ritminin azalması gibi)
- Mental stimülasyon (bireyin dikkat ve iletişim becerilerinin güçlenmesi),
- Emosyonel stabilite (hasta bireyin güven duygusunun gelişmesi),
- Motivasyon
- Dışa odaklanabilme (çevre ile etkileşim kurmaya yardımcı),
- Beslenme (Özellikle köpek besleyen çocukların bu beceriyi kendilerini yansıtabilmesi),
- Kabul edilme ve öz saygının artması,
- Sosyalizasyon olarak sınıflandırılabilir.

1.4. Terapi Köpeklerinin Kullanım Alanları

Terapi köpekleri ile yapılan bilimsel çalışmalarda;

- Otizmli çocuklarda güven duygusunun geliştiği, stresin azaldığı, öğrenme ve motivasyonun arttığı, sosyal becerilerinin geliştiği (Mey, 2017; Becker vd., 2017; Germone vd., 2019; Hill vd., 2019; Silva vd., 2018;O'Haire,2017),
- Mahkemelerde, insanların mahkeme ortamlarındaki korku ve kaygılarının azaldığı (Duman,2018; Spruin vd., 2019),
- Felçli hastalarda klinik tedavinin etkinliğini arttırdığı (Machova vd., 2019),
- Başta askerler olmak üzere travma geçiren hastalarda stres ve kaygıyı azalttığı (Beetz vd.,2019; Glintborg ve Hansen, 2017),
- Fiziksel engelli kişilerin kişisel beceri gelişimini ve kendini iyi hissetmelerini sağladığı (Camp, 2001),
- Okullarda çocukların kitap okuma motivasyonlarını ve sürelerini artırdığı (Rousseae ve Tardif-Williams, 2019; Barber ve Proops, 2019),
- Öğrencilerde sınav stresini azalttığı (Trammell, 2019; Trammell,2017), kısa süreli bir seansta bile öğrenci refahını ve ruh halini iyileştirdiği (Grajfoner vd., 2017),
- Bakımevlerinde yaşayan yaşlı insanlarda kan basıncını ve kalp atışını düşürdüğü (Handlin vd., 2018),
- Ceza evlerinde mahkumların davranışlarını olumlu yönde etkilediği (Dell vd., 2019),
- Alzheimer (demans) hastalarında yaşam kalitesini ve refahını artırdığı (Karefjard ve Nordren, 2019; Klimova vd., 2019; Swall vd., 2015; Swall vd., 2019),

- Yalnızlık ve depresyonu azalttığı, kardiyovasküler sağlığı ve fiziksel aktiviteyi arttırdığı (Krause-Parello vd., 2019), ayrıca serotonin ve oksitosin düzeyini artırdığı (Menna vd., 2019) gibi sonuçlar elde edilmiştir.

1.5. Terapi Köpeklerin Refahı

Hayvan destekli tedavilerde etkin bir şekilde kullanılan köpeklerin, bulunduğu ortama, hastanın yaşına ve yakınlığına bağlı olarak refah göstergelerinin değişebileceği belirtilmiştir. Genel olarak tedavi sırasında hayvanda davranışsal farklılıklar olabileceği, ayrıca köpeklerin kortizol seviyelerinde artışların olduğu bildirilmesine rağmen, araştırmacılar bu uygulamaların yasaklanmasını önermemişlerdir. Bu konuda daha detaylı çalışmaların yapılması önerilmiştir (Glenk, 2017).

1.6. Kontrendikasyonlar

Hasta bireylerin köpeklerden korkuyor olması tedavilerin kullanılmasını engelleyebilmektedir. Ayrıca alerji, immun sistemin baskılanması ve açık yaranın bulunması gibi bazı sağlık sorunlarında da bu tip tedavilerin kullanılması sakıncalıdır (Morrison, 2007).

1.7. Riskler

Zoonoz hastalıklar, aşırı duyarlılık reaksiyonları ve uygulama sırasında gerçekleşebilecek kazalar terapi köpekleriyle tedavide riskler oluşturabilir. Fakat terapi köpeklerin eğitimi ve seçimi sırasında dikkat edilecek hususlar bu riskleri azaltmaktadır (Karayağız Muslu ve Conk, 2011).

2. SONUÇ VE ÖNERİLER

Köpek ve insanlar geçmişten bugüne birbirleriyle etkileşim halinde yaşamaktadır. Terapi köpeklerinin hayvan destekli tedavilerde kullanımını yurt dışında sıklıkla kullanılsa da Türkiye'de henüz yaygın bir şekilde kullanılmamaktadır. Ayrıca Türkiye'de bu uygulama alanında yapılan bilimsel çalışmalar da yetersiz kalmaktadır. Terapi köpekleri, insan sağlığının iyileştirilmesinde ve yaşam kalitesinin artırılmasında iyi bir tedavi desteği sağlayacaktır. Bu kapsamda Türkiye'de terapi köpeklerin eğitiminin ve sertifikasyonun artırılması, bu köpeklerin hayvan destekli tedavilerde kullanılması ve buna yönelik araştırmaların artırılması önerilmektedir.

3. KAYNAKLAR

1. Atasoy F., Erdem E., (2014) "Köpek duyuları", Lalahan Hayvancılık Araştırma Enstitüsü Dergisi, 54 (1), 33-38.
2. Ballarini G., (2003), "Pet therapy. Animals in human therapy", Acta Bio Medica Atenei Parmensis, 74 (2), 97-100.
3. Barber O., Proops L., (2019), "Low-Ability Secondary School Students Show Emotional, Motivational, and Performance Benefits when Reading to a Dog Versus a Teacher", anthrozoös, 32 (4), 503-518.
4. Becker J. L., Rogers E. C., Burrows B., (2017), "Animal-assisted social skills training for children with autism spectrum disorders", anthrozoös, 30 (2), 307-326.
5. Beetz A., Schöfmann I., Girgensohn R., Braas R., Ernst C., (2019), "Positive Effects of a Short-Term Dog-Assisted Intervention for Soldiers With Post-traumatic Stress Disorder—A Pilot Study", Frontiers in veterinary science, 6.
6. Bossard J. H., (1944), "The mental hygiene of owning a dog", Mental hygiene, 28, 408-413.
7. Camp M. M., (2001), "The use of service dogs as an adaptive strategy: A qualitative study", American Journal of Occupational Therapy, 55 (5), 509-517.
8. Clutton-Brock J., (1995), "Origins of the dog: domestication and early history", The domestic dog: Its evolution, behaviour and interactions with people, 7-20.
9. Dell C., Chalmers D., Stobbe M., Rohr B., Husband A., (2019), "Animal-assisted therapy in a Canadian psychiatric prison", International Journal of Prisoner Health.
10. Duman Ü. N., (2018), "Koruyucu ve destekleyİcİ önlem olarak çocuklarin mağdur olarak bulunduğu davalarda hayvanlarin kullanimi", R&S-Research Studies Anatolia Journal, 1 (2), 368-375.

11. Germone M. M., Gabriels R. L., Guérin N. A., Pan Z., Banks T., O'Haire M. E., (2019), "Animal-assisted activity improves social behaviors in psychiatrically hospitalized youth with autism", Autism, 1362361319827411.

12. Glenk L. M., (2017), "Current perspectives on therapy dog welfare in animal-assisted interventions", Animals, 7 (2), 7.

13. Glintborg C., Hansen T., (2017), "How are service dogs for adults with post traumatic stress disorder integrated with rehabilitation in denmark? A case study", Animals, 7 (5), 33.

14. Grajfoner D., Harte E., Potter L., McGuigan N., (2017), "The effect of dog-assisted intervention on student well-being, mood, and anxiety", International journal of environmental research and public health, 14 (5), 483.

15. Handlin L., Nilsson A., Lidfors L., Petersson M., Uvnäs-Moberg K., (2018), "The Effects of a Therapy Dog on the Blood Pressure and Heart Rate of Older Residents in a Nursing Home", anthrozoös, 31 (5), 567-576.

16. Hill J., Ziviani J., Driscoll C., Cawdell-Smith J., (2019), "Can Canine-Assisted Interventions Affect the Social Behaviours of Children on the Autism Spectrum? A Systematic Review", Review Journal of Autism and Developmental Disorders, 6 (1), 13-25.

17. Karayağız Muslu G., Conk Z., (2011), "Hayvan destekli uygulamalar ve çocuklarda kullanımı".

18. Kårefjärd A., Nordgren L., (2019), "Effects of dog-assisted intervention on quality of life in nursing home residents with dementia", Scandinavian journal of occupational therapy, 26 (6), 433-440.

19. Klimova B., Toman J., Kuca K., (2019), "Effectiveness of the dog therapy for patients with dementia-a systematic review", BMC psychiatry, 19 (1), 276.

20. Krause-Parello C. A., Gulick E. E., Basin B., (2019), "Loneliness, depression, and physical activity in older adults: The therapeutic role of human–animal interactions", anthrozoös, 32 (2), 239-254.

21. Levinson B. M., (1962), "The dog as a" co-therapist."", Mental Hygiene. New York.

22. Machová K., Procházková R., Říha M., Svobodová I., (2019), "The Effect of Animal-Assisted Therapy on the State of Patients' Health After a Stroke: A Pilot Study", International journal of environmental research and public health, 16 (18), 3272.

23. McCardle P. D., McCune S., Griffin J. A., Esposito L., Freund L., (2011), "Animals in our lives: Human-animal interaction in family, community, and therapeutic settings", Edition, Brookes Baltimore, MD.

24. Menna L. F., Santaniello A., Amato A., Ceparano G., Di Maggio A., Sansone M., Formisano P., Cimmino I., Perruolo G., Fioretti A., (2019), "Changes of Oxytocin and Serotonin Values in Dialysis Patients after Animal Assisted Activities (AAAs) with a Dog—A Preliminary Study", Animals, 9 (8), 526.

25. Mey S. C., (2017), "Animal assisted therapy for children with autism", International Journal of Child development and Mental Health, 5 (1), 29-42.

26. Morrison M. L., (2007), "Health benefits of animal-assisted interventions", Complementary health practice review, 12 (1), 51-62.

27. O'Haire M. E., (2017), "Research on animal-assisted intervention and autism spectrum disorder, 2012–2015", Applied Developmental Science, 21 (3), 200-216.

28. Rousseau C. X., Tardif-Williams C. Y., (2019), "Turning the page for Spot: The potential of therapy dogs to support reading motivation among young children", anthrozoös, 32 (5), 665-677.

29. Serpell J. A. (2010), "Animal-assisted interventions in historical perspective". "Handbook on animal-assisted therapy", Elsevier.

30. Silva K., Lima M., Santos-Magalhães A., Fafiães C., de Sousa L., (2018), "Can dogs assist children with severe autism spectrum disorder in complying with challenging demands? an exploratory experiment with a live and a robotic dog", The Journal of Alternative and Complementary Medicine, 24 (3), 238-242.

31. Spruin E., Mozova K., Franz A., Mitchell S., Fernandez A., Dempster T., Holt N., (2019), "The use of therapy dogs to support court users in the waiting room", International Criminal Justice Review, 1057567719827063.

32. Swall A., Craftman Å., Grundberg Å., Wiklund E., Väliaho N., Hagelin C. L., (2019), "Dog handlers' experiences of therapy dogs' impact on life near death for persons with dementia", International journal of palliative nursing, 25 (2), 65-71.

33. Swall A., Ebbeskog B., Lundh Hagelin C., Fagerberg I., (2015), "Can therapy dogs evoke awareness of one's past and present life in persons with A lzheimer′ s disease?", International journal of older people nursing, 10 (2), 84-93.

34. Trammell J. P., (2017), "The effect of therapy dogs on exam stress and memory", anthrozoös, 30 (4), 607-621.

35. Trammell J. P., (2019), "Therapy Dogs Improve Student Affect but Not Memory", anthrozoös, 32 (5), 691-699.

36. URL 1, Alliance therapy dogs, https://www.therapydogs.com/alliance-therapy-dogs/ , 20.11.2019
37. URL 2, Delta Society (2009), What is animal-assisted activities and animal-assisted therapy,
38. URL 3, All about therapy dogs, https://tur.battlepetsonline.com/all-about-therapy-dogs-80365#menu-1 , 19.11.2019
39. https://www.deltasociety.com.au, 20.11.2016
40. URL 4, Dilek Tunçay ELMACI, Köpek destekli tedavi, http://www.ilgiozelegitimperge.com/kopek-destekli-terapi/, 21.11.2019
41. URL 5, Therapy dog program, https://www.akc.org/sports/title-recognition-program/therapy-dog-program/ , 19.11.2019
42. URL 6, https://www.tdi-dog.org/About.aspx , 19.11.2019
43. URL 7, Terapist dostlar, http://www.hurriyet.com.tr/egitim/terapist-dostlar-28962948 , 20.11.2019
44. URL 8, Therapy dog training certification, https://www.therapydogs.com/therapy-dog-training-certification/ , 19.11.2019.
45. URL 9, Dog breed, therapy dogs, https://dogisworld.com/dog-breed/therapy-dogs/ , 20.11.2019
46. Van Arendonk J., Liinamo A., (2005), "Animal breeding and genomics: Perspectives for dog breeding", The Veterinary Journal, 170 (1), 3-5.

53-S-2019

SOKAK HAYVANLARINA DAİR SORUNLAR, ÇÖZÜM ÖNERİLERİ, BARINAKLAR VE GEÇİCİ HAYVAN BAKIMEVLERİ; ÇİVRİL İLÇE ÖRNEĞİ

Mehmet Ali YAVUZ[1*] , Uğur ÖZENTÜRK[2]

[1] Çivril Belediyesi, Çevre Koruma ve Kontrol Müdürlüğü Veteriner Hizmetleri Birimi Çivril, Denizli, TÜRKİYE
mehmetaliyavuz88@gmail.com
[2] Atatürk Üniversitesi Veteriner Fakültesi, Zootekni Anabilim Dalı Erzurum, TÜRKİYE
uozenturk@gmail.com

ÖZET

Tarih boyunca insanoğlu hayvanlarla iç içe yaşamış, insanoğlunun temel ihtiyaçlarının giderilmesindeki temel yapı taşlarından bir tanesi her daim hayvanlar olmuştur. Ancak günümüzde hayvanların doğal yaşam alanları olan bölgelerin, ormanların bilinçli ya da bilinçsiz şekilde katledilmesi, kentleşme oranının günden güne artması, ilgili artış yanında bilimsel çalışma ve önerilerden uzak kontrol çalışmaları, popülasyon kontrol hareketlerinin yetersizliği, bilinçsiz yapılan yaklaşımlar ve uygulamalar vb. neticesinde hayvanların yaşam haklarına müdahaleler artmış, hayatlarına devam ettikleri alanlar deyim yerinde ise işgale uğramıştır. Bunun neticesinde de geldiğimiz noktada ekosistemin en önemli parçalarından olan hayvanların günden güne artan sorunları, oluşan problemlerin insan yaşamına etkileri toplumsal birer sorun haline gelmiştir. Bu kapsamda en acil bir şekilde radikal çözümler gereksinimi duyan toplumsal sorunumuz sokak hayvanlarıdır. Çalışmamızda sokak hayvanlarının yaşadıkları problemleri analiz etmek, çözüm önerileri getirmek, hayvan bakımevleri ve barınaklar hakkında bilgi vermek, özellikle il merkezleri dışındaki kırsal yerleşkelerdeki çalışmalar hakkında veri analizinde bulunabilmek için, Denizli ilinin Çivril ilçesinde bulunan "Çivril Belediyesi Sokak Hayvanları Geçici Bakımevi'ni" örneklemek amaçlanmıştır.

Anahtar Kelimeler: Sokak hayvanı, Geçici hayvan bakımevi, Barınak, Çivril

53-S-2019

PROBLEMS OF STRAY ANIMALS, SOLUTION PROPOSALS, SHELTERS AND TEMPORARY ANIMAL CARE HOUSES; ÇİVRİL COUNTY EXAMPLE

Mehmet Ali YAVUZ[1*], Uğur ÖZENTÜRK[2]

[1] Çivril Municipality, Directorate of Environmental Protection and Control, Veterinary Services Unit, Denizli, TÜRKİYE
mehmetaliyavuz88@gmail.com
[2] Atatürk University Faculty of Veterinary Medicine, Animal Science Department of Erzurum, TURKEY
uozenturk@gmail.com

ABSTRACT

Throughout history, human beings have lived together with animals, and animals have always been one of the basic building blocks in fulfilling the basic needs of human beings. However, today, the natural habitat of animals, regions, forests, consciously or unconsciously slaughter, urbanization rate increases day by day, related increase, as well as scientific studies and recommendations away from control studies, insufficiency of population control movements, unconscious approaches and practices, etc. as a result of interventions to the right to life of animals increased, the areas in which they continue their lives in the so-called occupation. As a result of this, the increasing problems of animals which are one of the most important parts of the ecosystem and the effects of these problems on human life have become social problems. In this context, our social problem that the most urgent need for radical solutions is stray animals. In our study that is aimed to analyze the problems experienced by stray animals, to provide solutions and to give information about animal temporary nursing houses and animal shelters. “Çivril Municipality Stray Animals Temporary Care House” is sampled in order to analyze data about the studies carried out in rural settlements.

Keywords: Stray animal, Temporary Animal Care House, Shelter, Çivril

1. GİRİŞ

Sokak hayvanları; sokaklarda doğup büyüyerek sokaklarda yaşamını sürdüren ya da sahipleri tarafından evden atılması neticesinde sokaklarda yaşamını devam ettirmek durumunda bırakılan hayvanlardır.

Hayvan Hakları Federasyonu'na göre, Türkiye'de evcil hayvanların satıldığı dükkanlardan alınan hayvanların, %60-70'i sokağa atılmakta, daha sonra bu hayvanların üremesi ile caddeler, barınaklar hızla dolmaktadır (Dokuzlar ve Uçar, 2018). Dolayısı ile bahsi geçen soruna istinaden sahipli ve sahipsiz hayvanlar konusunda kanun ve mevzuata uygun hareketle toplumsal bir bilinçlenme hareketine ihtiyaç vardır.

Dünya üzerindeki köpek popülasyonuna baktığımızda ilgili nüfusun 500-600 milyon civarında olduğu öngörülmektedir. Bu da insan nüfusunun %10'u demektir ve insandan sonra dünya üzerinde en fazla yayılım gösteren canlının köpek olduğunu ortaya koymaktadır. 500-600 milyonluk nüfusa sahip köpeklerin %75'lik kısmını ise sahipsiz köpekler oluşturmaktadır. Türkiye'de sahipli ve sahipsiz köpeklerin tam sayısı bilinmemekle birlikte, sahipsiz hayvanların 8 milyon civarında olduğu tahmin edilmektedir.

1.1 Türkiye'de Sokak Hayvanları ve Yasalar

Türkiye'de Hayvan Sağlığı ve Zabıtası uygulamalarında 2004 yılında düzenleme yapılmış (22.01.2004 tarih ve 5074 sayılı Kanun), bunun yanı sıra 24.06.2004 tarih ve 5199 sayılı Hayvanları Koruma Kanunu da yine aynı yıl içerisinde yürürlüğe girmiştir.

5199 sayılı Hayvanları Koruma Kanunu'na göre; sahipsiz veya güçten düşmüş hayvanların toplanması, gerekli tedavilerinin yapılması, kısırlaştırılması, aşılanması, işaretlenmesi akabinde alındıkları ortamlara geri bırakılması, sahiplendirme çalışmaları ile sahiplendirilen hayvanların kayıt altına alınması işlemleri yerel yönetimlere verilmiştir.

Sokaklardan toplanarak geçici bakımevlerine getirilen hayvanların sahiplendirilmesi amacıyla belediyeler tarafından duyurular yapılmakta, on gün süresince yapılan duyurulara rağmen sahiplendirilemeyen ve geçici bakımevinde bulunan hayvanların; tıbbi kontrolleri, aşıları, kısırlaştırma işlemleri yapılmakta, kısırlaştırma operasyonları akabinde operasyon yaralarının kapanmasından en az yedi gün sonrasında kayıtları tamamlanmakta, hayvanlar yapılan tıbbi müdahaleler kapsamında işaretlenmekte ve veteriner hekim onayı ile alındıkları ortamlara geri bırakılmaktadırlar.

1.2. Mevcut Durum Analizi

T.C. Tarım ve Orman Bakanlığı Doğa Koruma ve Milli Parklar Genel Müdürlüğü taşra teşkilat yapısı 15 adet bölge müdürlüğünden oluşmaktadır. Belediyelerin himayesinde olan geçici bakımevleri, ilgili yasa ve mevzuatların yanı sıra bu 15 bölge müdürlüğü ile paralel hareket etmektedir. Bölge müdürlüklerinin dağılımı ve bölge müdürlüğüne bağlı iller aşağıda belirtilmiştir.



Şekil 1: T.C. Tarım ve Orman Bakanlığı Doğa Koruma ve Milli Parklar Genel Müdürlüğü Bölge Müdürlükleri (URL 1)

T.C. Tarım ve Orman Bakanlığı Doğa Koruma ve Milli Parklar Genel Müdürlüğü verilerine göre sokak hayvanı bakımevi sayısı aşağıda gösterilmiştir.

Tablo 1: 2017 ve 2018 Yılı Türkiye'deki Sokak Hayvanları Bakımevleri Sayısı

Türkiye'deki Sokak Hayvanları Bakımevleri Sayısı	
2017	**2018**
233	234

T.C. Tarım ve Orman Bakanlığı Doğa Koruma ve Milli Parklar Genel Müdürlüğü verilerine göre kısırlaştırılarak aşılanan sokak hayvanı sayısı aşağıda gösterilmiştir.

Tablo 2: 2017 ve 2018 Yılı Kısırlaştırılarak Aşılanan Sokak Hayvanları Sayısı

Kısırlaştırılarak Aşılanan Sokak Hayvanları Sayısı	
2017	**2018**
203.905	162.612

Bakanlık verilerine göre yerel yönetimlerce kurulan toplamda 86 bin 500 hayvan kapasitesine sahip 234 bakımevi ülkemizde hizmet vermektedir. 2004-2018 arası dönemde ilgili bakımevlerinin çalışmaları neticesinde 1 milyon 352 bin 3 sahipsiz hayvanın aşılanma, 1 milyon 79 bin 142 hayvanın kısırlaştırma, 315 bin 579 hayvanın ise sahiplendirme işlemleri gerçekleştirilmiştir.

T.C. Tarım ve Orman Bakanlığı tarafından rehabilitasyon çalışmalarının teşvik edilmesi ve hızlandırılması amacıyla belediyelere kısırlaştırma başına ödenek sağlanmaktadır. İlgili ödenek, bakımevinde gerçekleştirilen kısırlaştırma işlemlerinin bakanlık tabanlı ilgili sisteme kaydedilmesi ve kontrolleri akabinde belediye hesabına transfer edilmektedir. 2019 yılı Ağustos sonu itibariyle bakanlık tarafından sağlanan kısırlaştırma ödeneği için belediyeler tarafından girişi sağlanan kısırlaştırma sayısı 50.583'tür ve bu rakam Türkiye'deki toplam bakımevi sayısı olan 234 adedin 156 tanesine aittir. Bunun nedeni 156 adet bakımevinin bakanlık ödenek sistemine kayıtlı ve kısırlaştırma girişlerini sağlaması, kalan 78 adet bakımevinin ise hali hazırda sisteme giriş sağlamaması veya sağlayamaması, kayıtlarını manuel olarak tutmasıdır.

Yukarıda belirtilen kısırlaştırma ve rehabilitasyon sayılarının daha ayrıntılı izahı ve temel eksiklikler hakkında fikir vermesi adına "Çivril Belediyesi Sokak Hayvanları Rehabilitasyon Merkezi ve Geçici Bakımevi"nin yapısına bakmak iyi bir örnek olacaktır.

1.3. Çivril Belediyesi Sokak Hayvanları Rehabilitasyon Merkezi ve Geçici Bakımevi

Çivril Belediyesi Çevre Koruma ve Kontrol Müdürlüğü Veteriner Hizmetleri Birimi bünyesinde bulunan Sokak Hayvanları Rehabilitasyon Merkezi ve Geçici Bakımevi; gerek sokaklarda yaşamlarına devam eden, gerekse sahibi olduğu hayvanların herhangi bir nedenden dolayı bakımının üstlenilemediği durumlarda, sahipsiz hayvanlara kucak açmakta, onların tedavilerini, aşılarını, çeşitli operasyonlarını elindeki imkanları maksimum düzeyde kullanarak gerçekleştirmekte, bakım, barınma ve beslemelerini yapmakta, yasa ve mevzuat çerçevesinde gerekli süre içerisinde sahiplendirme çalışmalarını artan bir ivme ile sürdürmektedir. Misafir edilen hayvanların sahiplenilmemesi durumunda ise hayvanların doğal yaşam hakları, refahları ve 5199 sayılı Hayvanları Koruma Kanunu'nca düzenlenen gerekliliğe istinaden hayvanlar yaşamlarına devam edebilecekleri alındıkları ortamlara uygun tedavi, kısırlaştırma, aşılama ve küpeleme prosedürlerinin yerine getirilmesi akabinde bırakılmaktadır.

Bakımevindeki süreç şu şekilde ilerlemektedir:

Sahipsiz hayvanlar görevli personeller tarafından 7 gün 24 saat esaslı bir çalışma prensibi ile sokaklardan alınarak bakımevine getirilir ve veteriner hekimler tarafından ilk kontrolleri yapılıp iç ve dış paraziter uygulamalarının gerçekleştirilmesi akabinde misafir edilecekleri bölümlere yerleştirilir. Acil tedaviye ihtiyaç duyan hayvanlar ise ayrı bir kısımda bulunan müşahede bölümüne alınır. Tedavileri tamamlana değin de bu bölümde kontrol altında tutulur. Tedavisi tamamlanıp müşahede süresi dolan ve misafir edildikleri bölümlerden sıra ile alınan hayvanların kısırlaştırma operasyonları ve küpeleme işlemleri yapılır. Opere edilen hayvanlar, post operatif dönemlerinde de iyileşme süreci tamamlanana kadar müşahede alanında misafir edilip, süreci tamamlayanların aşılarının yapılması neticesinde sahiplendirmek üzere ilgili bölümlere konulur. Duyarlı vatandaşlar tarafından ücretsiz sahiplenilen hayvanların sahibine teslimi, sahiplenilmeyen hayvanların ise yaşamlarına devam edebilecekleri alındıkları bölgelere bırakılması işlemleri personeller tarafından gerçekleştirilir.

Sahipsiz kedi ve köpekler dışındaki egzotik hayvanlar ile yaban hayatına dair hayvanların da tedavileri bakımevinde gerçekleştirilmekte ve tedavisi tamamlanan hayvanlar doğaya tekrar bırakılmaktadır.

Bakımevinin fiziki yapısı içerisinde; veteriner hekim odası, muayene ve operasyon odası, depo, müşahede bölümü, hayvanlar için barınma kafesleri, uyuz ve benzeri hastalıklar için ayrı barınma kafesleri bulunmaktadır. 2 adet veteriner hekimin ana görevi geçici bakımevinde sahipsiz hayvanlara hizmet etmek iken, 1 adet veteriner hekim

ise mezbahaneden sorumludur. Ayrıca 3 veteriner hekim haftada bir gün dönüşümlü olarak hayvan pazarında görev yapmakta, biyosidal ilaçlama çalışmalarını ve gıda denetimlerini gerçekleştirmektedir. Bunun yanı sıra geçici bakımevinde vardiya usulü ile çalışan 3 adet yardımcı personel, 1 adet sokak hayvanı nakil aracı ilgili çalışmalara eşlik etmektedir.

Ayrıca projesi devam eden yeni ve modern sokak hayvanları rehabilitasyon merkezinin inşaatı da tüm hızıyla devam etmektedir. İlgili proje örnek proje olarak kabul edilmiş olup, benzeri bir projeyi hayata geçirmek isteyen beldelerin yetkilileri tarafından ziyaret edilmekte ve bilgi alış verişi sağlanmaktadır.

Tablo 3: Çivril Belediyesi Sokak Hayvanları Rehabilitasyon Merkezi ve Geçici Bakımevi İşlem Sayıları

	2017	2018	2019 (21.11.2019 tarihine kadarki rakamlar)
Hayvanlarla İlgili Şikayet Sayısı	1137	1188	1275
Toplanan ve Barınma Sağlanan Hayvan Sayısı	917	994	1073
Sahiplendirilen Hayvan Sayısı	258	264	288
Hasta Olarak Bulunup Tedavisi Yapılan Hayvan Sayısı	516	624	737
Kısırlaştırılan Hayvan Sayısı	169	247	363
Aşısı Yapılan Hayvan Sayısı	917	994	1073
Küpe Takılan Hayvan Sayısı	169	247	363
Besleme Amaçlı Bakımevinde ve Sokaklardaki Besleme Odaklarında Kullanılan Ekmek Sayısı (Adet)	13.200	13.376	13.243
Besleme Amaçlı Bakımevinde ve Sokaklardaki Besleme Odaklarında Kullanılan Mama Sayısı (15 kg Paket)	165	182	231

1.4. Çivril Belediyesi Sokak Hayvanları Rehabilitasyon Merkezi ve Geçici Bakımevi Hedefleri

- Yeni sokak hayvanları rehabilitasyon merkezi inşaatının tamamlanması ve tam teşekküllü bir şekilde faal hale getirilmesi.
- Kısırlaştırma operasyonlarının artan bir ivme ile devam ettirilmesi neticesinde hayvan üremelerinin kontrol altında tutulması ve hayvanların agresif tutumdan uzak, daha sakin mizaca sahip olmalarının sağlanması.
- Aşılama ve tedavi prosedürlerinin devamlılığı ve böylelikle zoonoz hastalıkların bulaşmasının engellenmesi.
- Sahiplendirme çalışmalarının devam ettirilmesi.
- Hayvan sevgisine sahip, bilinçli, doğaya saygılı bir toplum düzeni için gerçekleştirilen faaliyetlerin artırılması (Eğitim, seminer, interaktif bilgilendirme paylaşımları vb.).
- Konu ile alakalı sivil toplum kuruluşları ve hayvan hakları dernekleri ile ortak ve koordineli projeler gerçekleştirilmesi.
- İlçe içerisindeki besleme odağı sayısının artırılması, besleme için daha fazla mama temini.
- Sokak hayvanlarının beslenmesi için aşevi kurulması.
- Kısırlaştırma sonrasındaki post operatif bakım süresince hayvanların gözlem altında tutulduğu müşahede alanının sınırlı kapasiteye sahip olmasından dolayı daha fazla yapılabilecekken gerçekleştirilme kapasitesinin altında kalan kısırlaştırma operasyonlarının sayısının hedeflenen doğrultuda artırılması amacıyla mevcut bakımevindeki müşahede alanının genişletilmesi.

- İhtiyaç duyulan hasta hayvan nakil ambulansı ve hayvan nakil aracının temini.
- Hasta hayvan nakil ambulansı ve hayvan nakil aracına araç takip sisteminin kurulması ile daha etkin, daha hızlı, daha organize bir sistem oluşturulması.
- Tedavi prosedürlerinde kullanılmak üzere eksik tıbbi malzeme, ekipman, laboratuar cihazları, röntgen ve ultrason cihazları temini.
- Sokak hayvanları ihbar hattı ve çağrı merkezinin kurulması.

2. SONUÇ VE ÖNERİLER

- Belediyelerin birçoğunda veteriner işleri müdürlüğünün bulunmaması yanında veteriner hekim hizmetlerinin sağlanabilmesi adına yeterli ve gerekli kadro, donanım, bütçe ve istihdam da olması gereken seviyede değildir. Yerel yönetimlerin bütçe farklılıkları bunun en büyük nedenidir. Ülke çapında kontrollü bir popülasyonun ve hem insan sağlığının hem de hayvan sağlığının korunmasının başlıca yolu her belediyede Veteriner İşleri Müdürlüğü'nün kurulması ve müdürlüğün ihtiyaçlarının karşılanması adına yeterli ödenek ayrılması ve istihdamın sağlanmasıdır.
- Faaliyet gösteren bakımevi ve barınakların ihtiyaçları ve kapasiteleri bellidir. İlgili ihtiyacı karşılayacak ölçüde personel (veteriner hekim, veteriner sağlık teknikeri, işçi personeller) görevlendirmesi yapılmalı ve ilgili görevlendirme sayıları yasalarla belirlenmelidir. Ülkemizde yerel yönetimlerde çalışan veteriner hekimlerin çoğunun birden fazla görevi bulunmaktadır (Aynı anda hayvan bakımevi, mezbahane, biyosidal ilaçlama, hayvan pazarı, gıda denetimi vb. çalışmaları yürütmek durumunda kalmaları). En başta bu durumun ortadan kaldırılması, veteriner hekimlerin görev dağılımlarının yapılması gerekmektedir.
- Belediyeye bağlı olarak çalışan veteriner hekimlerin ortak bir yapıya bağlanması ve tam yetki ve sorumluluğa sahip hükümet veteriner hekimleri statüsünde olmaları (Aras, 2016) işlevselliği artıracaktır.
- Geçici hayvan bakımevindeki yardımcı personel; hijyen, hayvan davranışları, hayvan refahı ve bakımı, hayvanların tutulması ve yakalanması konusunda en az 200 saatlik bir eğitimden geçtikten sonra çalıştırılmalıdırlar. Veteriner Hekimler Odası koordinatörlüğünde gerçekleşecek bu eğitimlerin 150 saatlik bölümü geçici bakımevi veya barınaklarda uygulamalı olarak düzenlenmelidir. Bu eğitimler sonucunda uygulama sınavında başarılı olanlara Tarım ve Orman Bakanlığı tarafından onaylı "Hayvan Bakıcısı" unvanı verilmelidir. Geçici bakımevi ve barınaklarda çalışacak olan yardımcı personel bu eğitimi almış olmalıdır (Arslan, 2016). Mevcut durumdaki gibi taşeron ya da üst mercilerin görevlendireceği herhangi bir yerel yönetim personeli tarafından yardımcı personel hizmeti verilmemelidir. İlgili durum neticesinde hayvanlar konusunda teknik bilgi sahibi olmayan personeller bilmeden de olsa hata yapabilmekte, dahası görevli veteriner hekim tarafından mevcut durum neticesinde kendisine yardımcı olarak yetiştirilen personel en verimli olacağı ve işi iyice öğrendiği bir dönemde herhangi bir sebepten dolayı hayvan bakımevindeki görevinden alınıp başka birimlerde görevlendirilebilmekte, bunun sonucunda da süreç başa dönmektedir.
- Kurulması ve işletilmesi zorunlu olmasına karşın ülkemizde geçici hayvan bakımevine sahip yerel yönetim sayısı oldukça azdır. Hali hazırda herhangi bir il genelinde sadece merkezde ya da birkaç büyük ilçede bakımevinin bulunması, diğer ilçelerde ise bulunmayan bakımevinin yanı sıra çoğunda veteriner hekim istihdamının bile olmayışı, bu sebeple de ilgili bölgelerdeki sokak hayvanlarının rehabilitasyonunda meydana gelen aksaklıklar ya da bakımevi bulunan bölgelere sevkleri hususundaki yanlışlar veyahut zorluklar, bununla beraber oluşan olumsuz durumlar, yapılan usulsüz nakiller, illerin ya da ilçelerin birbirlerine usulsüz köpek transferleri sorunun daha da büyümesine yol açmaktadır. Çözüm olarak; geçici hayvan bakımevlerinin ülke genelinde yaygınlaştırılması ve sayısının artırılması gerekmektedir. Ayrıca hayvan bakımevleri kurulurken veteriner fakültelerinden veya konu hakkında uzman veteriner hekim görüşlerinden faydalanılmalıdır.
- Mevcut geçici hayvan bakım evlerinin fiziki ve teknik özellikleri ne hayvanların refahı açısından ne de yapılan tıbbi müdahaleler açısından yeterli değildir. Yürürlükte bulunan yasa ve yönetmelikler ihtiyaç duyulan asgari teknik standartlar açısından eksiktir (Anonim, 2016). Optimum şartlara sahip olmayan bir bakımevinde yapılacak ya da yapılmak istenen tıbbi müdahaleler ihtiyacı olması gereken şekilde karşılayamayacağı için mevcut hayvan bakımevlerinin eksiklikleri giderilmeli, yeni kurulacak bakımevleri ise tam teşekküllü hizmet verecek şekilde tasarlanmalıdır. Kısacası tüm hayvan bakımevlerinde standart şartlar sağlanmalıdır.

- Hayvan severlerin çoğunun mevzuat ile zorunlu halde bulunan "yerel hayvan koruma görevlisi" eğitimi almaması, sadece hayvan haklarını savunan herhangi bir sivil toplum kuruluşuna üye olması ya da onlarla birlikte hareket etmesi dikkat çekici bir unsurdur. Hayvan severlerin ya da hayvan gönüllüsü olmak isteyenlerin mevzuat ile zorunlu halde bulunan "yerel hayvan koruma görevlisi" eğitimi alması, yürütülen faaliyetlerin etkinliği açısından yerinde olacaktır.
- Kurumlar arası işbirliği ve koordinasyonda eksiklikler bulunmaktadır. Kurumlar arası işbirliğinin sağlanması, sınırların ve birbirlerine sağlayacakları desteklerin net bir şekilde belirlenmesi işlevselliği artıracaktır.
- Mevzuat yetersizliği, yasal açıdan açıkta kalmış hükümler bulunması ve uygulayıcının yorum yapmaya bir nevi zorlanması, oluşan soruna farklı eğilimlerin ortaya çıkmasına neden olmaktadır. Gerekli yasal düzenlenmenin ivedi bir şekilde yapılması ve yeni oluşturulacak yasal düzenlemelerin konunun uzmanı veteriner hekimler, ilgili kamu kuruluşları, meslek odaları, sivil toplum örgütleri ve hayvanlarla sürekli iç içe bulunan, onlara sahip çıkmaya çalışan hayvan gönüllüsü insanların görüşleri, deneyimleri doğrultusunda planlanması, yasal düzenleme akabinde ise faaliyetlerin koordineli, disiplinli ve denetime tabi şekilde yürütülmesi elzemdir. Oluşturulacak yeni yasa net ve kesin ifadelerle görev ve sorumluluk dağılımını yapmalı, tüm ihtiyaçlara cevap veren nitelikte olmalı, yoruma açık olmamalıdır. Hayvanların maruz kaldıkları olumsuz davranışlara karşı yaptırım unsuru olan cezaların caydırıcı olmaması, mevcut yasalara göre hayvanların "mal" olarak görülmesi, sahipli ve sahipsiz hayvanların ayrımlarının olmayışı büyük bir problemdir. Bu sebeple hayvanlara karşı işlenen olumsuz yaklaşım ya da davranışlar (öldürme, dövme, kötü davranışlar, tecavüz, sokağa bırakma vb.) Kabahatler Kanunu kapsamı yerine Ceza Kanunu'na tabi olmalı ve konu hakkında uygulanacak cezalar caydırıcı olmalı, sahipli ve sahipsiz hayvan tanımları netleştirilmelidir.
- Sahipli ve sahipsiz hayvan popülasyonuna dair etkin bir envanter kayıt ve raporlama sisteminin ülke çapında oluşturulması gerekmektedir.
- Sahipli hayvanların ya da sahiplenilen hayvanların bakımları hususunda hayvan sahibinin yapmakla mükellef olduğu işlem ya da prosedürlerin (aşı takibi, hasta hayvanların muayene ve tedavisi vb.) net ve yapılmaması halinde caydırıcı cezai yaptırımlara dayanması, hayvan sahiplenme aşamasındaki kriterlerin net bir şekilde belirli olması, sahibi olduğu hayvanı terk edenlere dair caydırıcı yaptırımların uygulanması yararlı olacaktır. Ayrıca bazı vatandaşlar tarafından çok sayıda kedi/köpeğin bakımının üstlenilmesi, konu hakkında keskin azami sınırın olmaması ve bunun neticesinde oluşabilecek olası sağlıksız ortamlarda yaşamaya mahkum edilmiş hayvanların bulunması durumu oluşturulacak sağlıklı bir hayvan sahipliği ve sahiplenme kriter şeması ile ortadan kalkacaktır.
- Hayvan refahını ve halk sağlığını direkt etkileyen unsurların başında gelen sahipsiz hayvanlar ve sahiplenilen hayvanlara karşı sorumluluklar hakkında eğitim eksikliği giderilmeli, konu hakkında sürekli eğitim programları düzenlenmeli, ilkokulların ders programlarına "Hayvan Sevgisi Dersi" eklenmelidir. Hayvan sahiplenmek isteyenler Tarım ve Orman Bakanlığı tarafından düzenlenecek hayvan refahı ve sağlığı konusunda sertifikalı 8 saatlik bir eğitime tabi tutulmalıdır. Bu eğitim yönetmelikle zorunlu hale getirilmelidir. Hayvan sahiplenme şartları ve sahiplenilecek hayvan sayısı düzenlenmelidir (Arslan, 2016).
- Köpek üretilmesi ve satılmasına dair kısıtlamaların yetersizliği ve kontrollerindeki eksiklikler aşikardır. Örneğin; internet üzerinden rahatlıkla kedi-köpek satışı günümüzde yapılabilmektedir ve bu durum kontrol dışıdır. Bu sebeple köpek üretim ve satışları devlet kontrolünde olmalıdır.
- Zoonoz hastalıklar konusunda halk yeterli bilgiye sahip değildir. Bu sebeple zoonoz hastalıklar konusunda halkın daha detaylı bilgiye sahip olması için farkındalık ve bilgilendirme çalışmaları yapılması, yapılan çalışmaların her yıl rutin olarak tekrarlanması, ulusal basının bu konu üzerine eğiliminin artırılması gerekmektedir.
- Özellikle bakım, besleme ve tedavi noktasında azımsanamayacak ölçüde sanal bilgi kirliliği bulunmaktadır. Konu hakkında farkındalığı artıracak kamu spotu ve reklamların oluşturulması ve devamlılığı, medyanın kullanılması, halkın sanal bilgiden ziyade veteriner hekim görüşlerine kulak vermesi sağlanmalıdır.
- Şehir planlamasında hayvanların unutulmaması, hayvanların yaşam alanlarının da şehirlerimize adapte edilmesi veya hayvanların yaşamlarına devam edebilecekleri alanların şehir merkezlerinde oluşturulması gerekmektedir. Bu bağlamda geçici bakımevlerinin sadece rehabilitasyon ve tedavi maksatlı kullanılması ve buna göre dizayn edilmesi, bakımevlerinde tedavisi ve rehabilitasyon süreci tamamlanan hayvanların ise şehir merkezlerinde sahiplendirme çalışmalarının yürütülmesi adına kurulacak geçici evlerde, bir nevi

showroom tarzı barınma yerlerinde yaşamlarına devam ettirilmesi, geçici evlerde de hayvanların bakım ve beslenmelerinin sağlanması adına gerekli ihtiyaçlarının sağlanması mevcut yapıya göre çok daha fayda sağlayacak, hayvan sahiplenme konusunda insanlardaki farkındalığı artıracaktır.

- Bölgesel ya da büyükşehirlerde olmak kaydıyla hayvanların ömürlerinin sonlarına kadar yaşamlarına devam edebilecekleri büyük barınaklar inşa edilmelidir. Güçten düşmüş, davranış bozukluğu sergileyen ya da sahiplenilmek istenmeyen hayvanların da yaşam hakları olduğu gerçeğini göz önünde tutarak bu hayvanların doğal ortamlar şeklinde oluşturulacak geniş ve kontrol edilebilir bir arazi üzerine kurulacak barınaklarda bakımları ve hayatlarının devamlılığı sağlanmalıdır.
- Büyükşehir belediyeleri ve İl Belediyeleri yeterli sayı ve kapasitede travmatoloji ve osteosentez merkezleri kurmalı ve 24 saat çalışma prensibine uygun hayvan ambulansı ve donanıma sahip olmalı, ilçelerden gelen ihtiyaçları karşılayacak nitelikte olmalıdır (Arslan, 2016). Hayvan ambulanslarının emniyet şeritlerini kullanabilmeleri yönünde gerekli mevzuat çalışmaları yapılmalıdır.
- Sahipsiz hayvanların rehabilitasyonu ile ilgili her ilde bir üst koordinasyon birimi oluşturulmalı ve tek bir çatı altıda popülasyon kontrolü yapılmalıdır. Büyükşehirlerde, büyükşehir belediyeleri, illerde ise il belediyesi idaresi altında olmalıdır. Tüm kurum ve kuruluşlar eşgüdüm içerisinde bir yıllık ve beş yıllık hedef plan oluşturularak sahipsiz hayvanlar kısırlaştırmalı, aşılanmalı ve işaretlenmelidir (Arslan, 2016).
- Geçici bakımevi ve barınaklarda bulunan sahipsiz hayvanların mikroçip ile kimliklendirilmesi ve dijital bilgi ağına kaydedilmesi zorunlu hale getirilmelidir (Arslan, 2016).
- Sahipsiz hayvanlara uygulanan ve uygulanması gereken mikroçip uygulaması sahipli hayvanlar için de zorunlu hale getirilmelidir.
- Hem sahipli hem de sahipsiz hayvanlar için aşılama standartları belirlenmeli ve zorunlu hale getirilmelidir.
- Hayvanlarını yavrulatmak isteyenler için belediyelerden alınacak özel izin belgeleri düzenlenmelidir (Arslan, 2016).
- Bakımevlerinin ve veteriner hizmetlerinin direkt olarak kamuya ve halk sağlığına yönelik çalışmalar olması nedeniyle yerel yönetimlerde 7/24 esaslı halkla ilişkiler birimlerinin ve çağrı merkezlerinin kurulması ve faaliyet göstermesi rehabilitasyon ve sokak hayvanlarının karşılaştıkları olumsuz durumları önleme noktasında olumlu katkı sağlayacakları bilinen bir gerçektir.
- Kuduz müşahedesi için yetki Tarım ve Orman Bakanlığı'nda olduğundan bu kurum tarafından müşahede merkezleri oluşturulması (Aras, 2016) yerel yönetimlerin yükünü hafifletecektir.
- Hayvan severlerin hayvanlar hakkındaki sınırlarının çizilmesi esastır. Veteriner hekim olmayan bir kişinin tedavi yapması durumu cezai yaptırımlara tabi olmalıdır.
- Kapsamı oldukça geniş bir yelpazeye dayanan ve halk sağlığını doğrudan etkileyen veteriner hizmetleri ile alakalı olan açık öğretim veteriner teknikerliği programı kapatılmalıdır. Veteriner hizmetlerinin uzaktan uzağa öğrenilmesi mümkün değildir ve olumsuz sonuçlara gebedir.
- Hayvan sağlığı zabıtası birimleri kurulmalı, emniyet teşkilatında da bu konu ile alakalı, özellikle sahipli hayvanların denetimlerini gerçekleştirecek hayvan polis teşkilatı tarzında birimler oluşturulmalıdır.
- Hayvanları anlık görüntüleyebilmek ve izlemek için teknolojiye ve ar-ge çalışmalarına ihtiyaç duyulmaktadır. Hayvanların izlenebilirliği; müdahalelerin doğru zamanda doğru yerde olmasına, zaman kaybının ve olası israfın azalmasına katkı sağlamasının yanında hayvan ve insan sağlığının korunmasının sürekliliği açısından da oldukça önemlidir.
- Hayvan sağlığı sigortası sistemi oluşturulmalıdır.
- Sokaklar ve üzerinde yaşadığımız dünya sadece insanoğluna ait değildir. İnsanoğlunun varlığının devamı ekolojik sisteminin yapısının korunması ve uygun planlamalarla mümkün kalacaktır. Bu sebeple belki de yapılması gereken ilk şey, ülkemiz koşullarına uygun hazırlanmış popülasyon yönetim uygulamasıdır.

3. TEŞEKKÜR

Bu vesile ile hayvanlarla birlikte yaşamanın ve onların hayatımızdaki önemi ve yeri üzerinde duran, bu uğurda mücadele veren devlet kurumlarımıza, tüm veteriner hekim camiasına, hocalarımıza, tüm hayvan sever vatandaşlarımıza, sivil toplum kuruluşlarına ve onların değerli başkanları ile değerli üyelerine destekleri ve uğraşları için teşekkürü bir borç biliriz. Bilgi ve birlikte hareketin güç olduğunun farkında olduğumuz yepyeni bir sayfa açıp güzel ufukları birlikte karşılamak dileğiyle.

4. KAYNAKLAR

1. Anonim, (2016), "İstanbul'da Sokak Hayvanları Sorununa Farklı Bakış Açıları", 1. Sokak Hayvanları Refahı Kongresi, 10-11 Mayıs 2016, Ataşehir Belediyesi, İstanbul, ss.9.
2. Aras, M., (2016), "İstanbul'da Sokak Hayvanları Sorununa Farklı Bakış Açıları", 1. Sokak Hayvanları Refahı Kongresi, 10-11 Mayıs 2016, Ataşehir Belediyesi, İstanbul, ss.78-79.
3. Arslan, M., (2016), "İstanbul'da Sokak Hayvanları Sorununa Farklı Bakış Açıları", 1. Sokak Hayvanları Refahı Kongresi, 10-11 Mayıs 2016, Ataşehir Belediyesi, İstanbul, ss.10-11.
4. Dokuzlar, B., K., Uçar, T., F., (2018), Bir Sosyal Farkındalık Projesi Bağlamında Grafik Tasarım Uygulamaları, *SDÜ ART-E Güzel Sanatlar Fakültesi Sanat Dergisi,* 11.Cilt, 21, 69.
5. URL 1, T.C. Tarım ve Orman Bakanlığı (2019), Doğa Koruma ve Milli Parklar Genel Müdürlüğü Bölge Müdürlükleri, http://www.milliparklar.gov.tr/bolgeler, 09.11.2019.

55-S-2019

ERKEK KEDİLERDE İNTRATESTİKÜLER ENJEKSİYON İLE KISIRLAŞTIRMA

Latif Emrah YANMAZ*, Mümin Gökhan ŞENOCAK, Uğur ERSÖZ, Sıtkıcan OKUR

Atatürk Üniversitesi, Veteriner Fakültesi, Cerrahi Anabilim Dalı, Erzurum
emrah.yanmaz@atauni.edu.tr, mgsenocak@atauni.edu.tr, ugur.ersoz@atauni.edu.tr, sitkican.okur@atauni.edu.tr

ÖZET

Kısırlaştırma erkek kedilerde rutin olarak yapılan bir uygulamadır. Erkek kedilerde kısırlaştırmanın yapılabilmesi için öncelikle hastanın derin sedasyon veya anesteziye alınması gerekmektedir. Kısırlaştırma, operasyonun neden olabileceği olası komplikasyonlardan dolayı hasta sahiplerinin kaçındığı bir uygulama olmaktadır. Bu duruma operasyon kaynaklı ekonomik giderler de katkı sağlamaktadır. Erkek hayvanlarda kısırlaştırma amacıyla intratestiküler enjeksiyonlar yaklaşık 60 yıldır araştırılmaktadır. Enjeksiyon tekniğindeki ve kullanılan solüsyonlardaki ilerlemeler istenmeyen reaksiyonların insidensini azaltmıştır. İntratestiküler enjeksiyon spermatogenesisi'i azaltır ve azospermi ile sonuçlanır. İntratestiküler enjeksiyon için kalsiyum klorür dihidrat ($CaCI_2$) ve çinko glukonat olmak üzere 2 farklı solüsyon kullanılmaktadır. $CaCI_2$ solüsyonu için dünyada ticari bir ürün bulunmamaktadır. Çinko glukonat'ın ticari bir preperatı Amerika kıtasında bulunmakla birlikte sadece köpekler için lisanslıdır, kediler için bu solüsyon lisansı olmamasına rağmen kullanılmaktadır. Uygulama sonrasında geçici süreliğine bir şişkinlik olsa da kediler tarafından kolaylıkla tolere edilir. Uygulanan teknik başarılı olsa bile, epididymis ve vas deferensde bulunan sperm dolayısıyla, uygulama sonrasındaki 1-2 ay boyunca normal fertilite devam edebilmektedir. İntratestiküler enjeksiyon için sedasyon veya anestezi gerekebilmesi yöntemin dezavantajı olarak düşünülebilir. Bugüne kadar, kedilerde intratestiküler enjeksiyon ile kısırlaştırma konusunda az araştırma yapılmıştır. Geniş sayıda olgu ile yapılacak çalışmalar sonucunda $CaCI_2$'ün kediler için uygun dozu belirlenebilir. Bu derlemenin amacı erkek kedilerde operatif girişime gerek kalmadan intratestiküler enjeksiyon ile yapılan kısırlaştırma hakkında bilgiler vermektir.

Anahtar Kelimeler: Çinko glukonat, kalsiyum klorür, spermatogenesis.

55-S-2019

STERILIZATON VIA INTRATESTICULER INJECTION IN MALE CATS

Latif Emrah YANMAZ*, Mümin Gökhan ŞENOCAK, Uğur ERSÖZ, Sıtkıcan OKUR

Department of Surgery, Faculty of Veterinary Medicine, Atatürk University, Erzurum, TURKEY
emrah.yanmaz@atauni.edu.tr, mgsenocak@atauni.edu.tr, ugur.ersoz@atauni.edu.tr, sitkican.okur@atauni.edu.tr

ABSTRACT

Sterilization is a routine practice in male cats. In order to perform sterilization in male cats, sedation or anesthesia should be considered firstly. Sterilization is an application that pet owners avoid because of the possible complications of surgery. Surgery-related economic expenses also contribute to this situation. Intratesticular injections for sterilization in male animals have been investigated for approximately 60 years. Advances in injection technique and solutions that used have reduced the incidence of undesirable reactions. Intratesticular injection reduces spermatogenesis and results in azoospermia. For intratesticular injection, 2 different solutions are used: calcium chloride dihydrate ($CaCl_2$) and zinc gluconate. There is no commercial product in the world for $CaCl_2$ solution. However, a commercial preparation of zinc gluconate is found in the USA but is licensed only for dogs, this solution is used for cats, although it is not licenced. It is easily tolerated by cats, although there is a temporary swelling after the application. Even if the technique is successful, normal fertility can continue for 1-2 months after the application because of the sperm in the epididymis and vas deferens. The need for sedation or anesthesia for intratesticular injection may be considered as a disadvantage of the method. To date, little research has been done on sterilization by intratesticular injection in cats. A study with a large number of cases, the appropriate dose of $CaCl_2$ for cats can be determined. The aim of this review is to provide information about sterilization by intratesticular injection in male cats without the need for operative intervention.

Keywords: Zinc gluconate, calcium chloride, spermatogenesis.

1. GİRİŞ

İntratestiküler enjeksiyon ile kısırlaştırma cerrahi kastrasyonla karşılaştırıldığında ekonomiktir. Ancak kullanılan solüsyonlar hala araştırma aşamasındadır ve bu konu üzerinde geniş olgu sayılı bir çalışma yürütülmemiştir. Hastanın zapt-ı raptı kedinin normal tutulması ve genel anesteziyi gerektirebilir. Uygun bir enjeksiyon tekniği için scrotum üzerindeki kılların tıraşlanması gerekir. Enjeksiyon tekniğindeki amaç testis dokusuna yapılan enjeksiyon ile bu bölgenin nekrozunu sağlamaktır. Aşırı solüsyon uygulaması solüsyonun sızıntısına ve buna bağlı olarak deri veya çevre dokularda nekroza neden olur. Uygun hacimde yapılan enjeksiyon sonucunda enjeksiyonu takiben 24. saatte testis hacminde belirgin bir artış olur ve bu durum testis kapsülündeki şişkinlikle ağrıya sebep olabilir. Köpeklerde intratestiküler enjeksiyon sonrası rapor edilen nötrofili, anoreksi, letarji ve kusma gibi yan etkiler kedilerde görülmez (Schummer vd., 1979; Kutzler, 2015).

1.1.Solüsyonlar

Kedi ve köpeklerde intratestiküler enjeksiyon ile kullanılabilen iki solüsyon vardır. Bunlar Kalsiyum klorür ve Çinko glukonat solüsyonlarıdır. Her birinin avantajı ve dezavantajı bulunmaktadır. İntraepidiymal enjeksiyon amacıyla kullanılan 4.5% chlorhexidine digluconate solüsyonu ise intratestiküler olarak denenmemiştir.

1.1.1. Kalsiyum Klorür ($CaCl_2$)

Bu solüsyon iki mekanizma ile sterilizasyonu sağlamaktadır: enjeksiyonu takiben oluşan nekroz ve fibroz interstitial hücrelerde (Leydig hücreleri) ve seminiferöz tubüllerin (germ hücreleri) dejenerasyonuna neden olur. Enjeksiyonu takiben testiküler dokuda üretilen serbest radikaller lipid peroksidasyonu ve diğer hücresel yapıların yıkımına yol açarak spermatogenesisi bozar (Jana vd., 2005).

Kalsiyum klorürür'ün intratestiküler enjeksiyonu için 27 G iğne ucu kullanılmalıdır. İğne ucu her bir testisin ventral yöden, testisin cranial yüzüne karşı epidiymal ucun yaklaşık olarak 0.5cm uzağına yapılmalıdır. Kalsiyum klorür iğnenin distalden proksimale doğru çekilip linear infiltrasyonu ile yapılır. %5-10'luk CaCI uygulanan kedilerde oligospermi (20 milyon sperm/ml), %20'lik kullanılan olgularda ise 60. günün sonunda ejakülasyonda hiç sperm üretilmediği gözlenmiştir (Kutzler, 2015).

İntratestiküler enjeksiyon sonucunda ilk 24 saatte testiküler şişkinlik görülmeye başlar ve bu şişkinlik 2-4. Günler arasında pik yapar ve 3-4 hafta sonunda dereceli olarak azalır (Jana ve Samanta., 2011). Genelde kediler tarafından kolay tolere edilir (Kutzler, 2015), enjeksiyondan sonraki ilk 1-5 dakika hafif huzursuzluk yaratabilir (Jana ve Samanta., 2011).

Solüsyonun scrotal deri ile teması doku nekrozuna neden olabileceğinden, solüsyon hızlı bir şekilde silinmelidir (Jana ve Samanta., 2011). Aşırı hacimde sıvı enjeksiyonu sonucunda tunica dışarısına sızıntı şekillenirse yine scrotal deri nekrozu görülebilir (Koger, 1978). Köpeklerde $CaCI_2$ ile kısırlaştırma solüsyonlarının ham maddeleri birçok ülkede bulunmasına rağmen, ticari bir intratestiküler solüsyon satışta değildir veya aşırı pahalıdır. $CaCI_2$ solüsyonunun formülasyonu, hacmi ve konsantrasyonu tam olarak standardize edilmemiştir. Taşıt madde olarak alkol veya lidokain, serum fizyolojik veya suyla karşılaştırıldığında daha üstündür (Kutzler, 2015).

1.1.2. Çinko Glukonat

Ark Sciences (New York, USA) isimli üretici intratestiküler enjeksiyon için uygun bir çinko glukonat solüsyonu üretmiştir. Bu ürün 0.2 mol L-arjinine ile pH 7 olacak şekilde nötralize edilen 0.2 mol çinko glukonat (13.1 mg çinko/ml) içerir. Zeuterin isimli ilaç 3-10aylık erkek köpeklerde, Esterilsol ise yaşlı köpeklerde ve lisanssız olarak da kedilerde kullanılmaktadır. Diğer bir firma tarafından üretilen ilaç ise Testoblock olarak adlandırılmıştır (Oliveira vd., 2012). İnsülin enjektörüne çekilen solüsyon testis boyunca homojen bir şekilde uygulanır (Kutzler, 2015).

Altı aylık kedilere Esterilsol'ün 0.3-0.4 ml/testis dozunda uygulanması sonrasındaki 6 ay boyunca kedilerde herhangi bir komplikasyon görülmemiştir (Kutzler, 2015). Kedilerde Testoblock uygulması sonrasında scrotum veya testisin kaşınması ve ısırılması gibi belirtiler gözlenmemiş, ancak 1 gün sonra geçici bir testiküler şişkinlik oluşabilir (Oliveira vd., 2013).

Çinko glukonat solüsyonu her 27 mm testis genişliği için 1 ml oranda uygulanabilir. Azospermi olguların %91'inde 60. Günde, %73'ünde ise 120. Günde görülmektedir. 60 ve 120. Günlerdeki normal testesteron seviyelerine rağmen, kontrol grubuna göre çinko glukonat solüsyonu kullanılan kedilerde daha az idrar işareti ve saldırganlık gibi belirtiler görülmektedir (Oliveira vd., 2013).

2. SONUÇ ve ÖNERİLER

Bugüne kadar, kedilerde intratestiküler enjeksiyon ile kısırlaştırma konusunda az araştırma yapılmıştır. Geniş sayıda olgu ile yapılacak çalışma sonucunda $CaCI_2$'ün kediler için uygun dozu belirlenebilir. Böyle bir çalışma ile bu yöntemin uzun dönem sonuçları belirlenebilir.

3. KAYNAKLAR

1. Jana, K., Samanta, P. K., Ghosh D. (2005), "Evaluation of single intratesticular injection of calcium chloride for nonsurgical sterilization of male Black Bengal goats (Capra hircus): a dose-dependent study", Anim Reprod Sci, 86, pp. 89–108.
2. Jana, K., Samanta, P. K. (2011), "Clinical evaluation of non-surgical sterilization of male cats with single intra-testicular injection of calcium chloride", BMC Vet Res, pp. 7-39.
3. Koger, L. M. (1978), "Calcium chloride castration". Mod Vet Pract pp. 19–121.
4. Oliveira, E. C., Fagundes, A. K., Melo, C. C., et al., (2013), "Intratesticular injection of a zinc-based solution for contraception of domestic cats: a randomized clinical trial of efficacy and safety". Vet J, 197, pp. 307–310.
5. Oliveira, E. C., Moura, M. R., de Sá, M. J., et al., (2012), "Permanent contraception of dogs induced with intratesticular injection of a zinc gluconate-based solution",. Theriogenology, 77, pp. 1056–1063.
6. Schummer, A., Nickel, R. Sak, W. "The viscera of domestic animals. In: Schummer A, Nickel R and Sak Wo (eds). Urogenital system: male genital organs of the carnivores. 2nd ed. New York: Springer-Verlag, 1979, pp 324–328.

57-S-2019

TAVŞANLARDA A_2-ADRENORESEPTÖR AGONİSTLERİNİN KALPTE OLUŞTURDUĞU DEĞİŞİKLİKLERİN KARDİYOGRAFİK DEĞERLENDİRİLMESİ*

Uğur ERSÖZ*, Latif Emrah YANMAZ

Atatürk Üniversitesi Veteriner Fakültesi, Cerrahi Anabilim Dalı Erzurum, TÜRKİYE
ugur.ersoz@atauni.edu.tr, emrah.yanmaz@atauni.edu.tr

* Bu çalışma 2018/6699 BAP proje numarası ile Atatürk Üniversitesi Bilimsel Araştırma Birimi tarafından desteklenmiştir.

ÖZET

Hayvanlarda sedatif özelliği olan birçok premedikasyon ajanı bulunmaktadır. Bunlardan α_2-adrenoreseptör agonist ilaçlar sadece klinik uygulamalarda değil, aynı zamanda laboratuvar hayvanlarında da geniş bir şekilde kullanılmaktadır. α_2-adrenerjik ilaçlar hayvanlarda sedasyonu sağlamak ve özellikle agresif mizaçlı hayvanlarda muayeneyi kolaylaştırmak için kullanılır. Bunun dışında preanestezi sağlayarak genel anestezik maddelerin sistemler üzerinde yaptığı etkileri minimuma indirmek, intravenöz kataterizasyon ve röntgen gibi girişimleri kolaylaştırmak için kullanılırlar. α_2-adrenerjik ilaçların uygulanması sonrasında ani bir vazokonstriksüyon gelişir ve böylece arteriyel baroreseptör cevabına bağlı olarak bradikardi oluşur. Başlangıç hipertansiyonunu takiben ise hipotansiyon gelişir. α2-adrenerjik ilaçların sedatif ve analjezik etkilerinin yanı sıra kardiyovasküler sistem üzerinde yaptıkları bu değişiklikler, bazı durumlarda hasta için geri dönüşümsüz hasarlara yola açabilir. α2-adrenerjik ilaçların kullanılmasına bağlı şekillenen bradikardi ve taşikardi kalp boyutlarında değişikliklere neden olarak hatalı kardiyomegali tanısına neden olabilir. Bu çalışma, tavşanlarda bazı α_2-adrenerjik agonist ilaçların kalpte meydana getirdiği morfolojik ve fizyolojik değişiklikleri belirlemeyi amaçlamaktadır. Toplam 10 adet tavşana bir hafta arayla 2 farklı α_2-adrenerjik ilaç uygulandı: 0.25 mg/kg medetomidin (Grup Med), 0.15 mg/kg detomidin (Grup Det) uygulandı. Tavşanlar α_2-adrenerjik agonist ilaç uygulama öncesi (T0) ve sonrasındaki 5, 10, 30 ve 70. dakikalarda Vertebral Kalp Skoru (VHS) değerlendirmeye tabi tutuldu. Tüm zamanlarda alınan VHS değerlerine göre en yüksek değişim Grup Med (10,14±0,17)'de gerçekleşirken ($P<0.05$), Grup Dex (9.25± 0.14) istatiksel olarak anlamlı bir farklılık yoktu. Tavşanlarda dexmedetomidin uygulaması VHS değerlerini değiştirmezken, medetomidin verilmesi VHS değerlerini arttırabilir.

Anahtar Kelime: Vertebral Kalp Skoru, Deksmedetomidin, Medetomidin

57-S-2019

EVALUATION OF CARDIOGRAPHIC CHANGES DUE TO ADMINISTRATION OF A_2-ADRENOCEPTOR AGONISTS IN RABBITS*

Uğur ERSÖZ*, Latif Emrah YANMAZ

Department of Surgery Faculty of Veterinary Medicine, Atatürk University TURKEY
ugur.ersoz@atauni.edu.tr,emrah.yanmaz@atauni.edu.tr

* This study was supported by Atatürk University Scientific Research Unit with the project number 2018/6699 BAP.

ABSTRACT

There are many premedication agents with sedative properties in animals. Of these, α2-adrenoreceptor agonist drugs are widely used not only in clinical practice but also in laboratory animals. α2-adrenergic drugs are used to provide sedation in animals and to facilitate examination in animals with aggressive temperament. Furthermore, they are used to minimize the effects of general anesthetic agents on the systems by providing preanesthesia and to facilitate interventions such as intravenous catheterization and x-rays. After administration of α2-adrenergic drugs, a sudden vasoconstriction develops and bradycardia occurs due to arterial baroreceptor response. Following initial hypertension, hypotension develops. The sedative and analgesic effects of α2-adrenergic drugs, as well as these changes on the cardiovascular system, may in some cases lead to irreversible damage to the patient. Bradycardia and tachycardia due to the use of α2-adrenergic drugs may cause changes in heart sizes and may cause erroneous cardiomegaly diagnosis. A total of 10 rabbits were administered 2 different α2-adrenergic drugs at one week intervals: 0.25 mg / kg medetomidine (Group Med) and 0.15 mg / kg detomidine (Group Det). Rabbits were evaluated for Vertebral Heart Score (VHS) at 5, 10, 30 and 70 minutes before and after administration of α2-adrenergic agonist drug (T0). The highest change in VHS values at all times was in Group Med (10.14 ± 0.17) ($P < 0.05$), while there was no statistically significant difference in Group Dex (9.25 ± 0.14). While administration of dexmedetomidine in rabbits does not alter VHS values, administration of medetomidine may increase VHS values.

Keywords : Vertebral Heart Score, Dexmedotomidine, Medetomidine

1. GİRİŞ

Hayvanlarda sedatif özelliği olan birçok premedikasyon ajanı bulunmaktadır. Bunlardan α_2-adrenoreseptör agonist ilaçlar sadece klinik uygulamalarda değil, aynı zamanda laboratuvar hayvanlarında da geniş bir şekilde kullanılmaktadır. α_2-adrenerjik ilaçlar hayvanlarda sedasyonu sağlamak ve özellikle agresif mizaçlı hayvanlarda muayeneyi kolaylaştırmak için kullanılır. Bunun dışında preanestezi sağlayarak genel anestezik maddelerin sistemler üzerinde yaptığı etkileri minimuma indirmek, intravenöz kataterizasyon ve röntgen gibi girişimleri kolaylaştırmak için kullanılırlar. α_2-adrenerjik ilaçların uygulanması sonrasında ani bir vazokonstriksüyon gelişir ve böylece arteriyel baroreseptör cevabına bağlı olarak bradikardi oluşur. Başlangıç hipertansiyonunu takiben ise hipotansiyon gelişir. α_2-adrenerjik ilaçların sedatif ve analjezik etkilerinin yanı sıra kardiyovasküler sistem üzerinde yaptıkları bu değişiklikler, bazı durumlarda hasta için geri dönüşümsüz hasarlara yola açabilir. α_2-adrenerjik ilaçların kullanılmasına bağlı şekillenen bradikardi ve taşikardi kalp boyutlarında değişikliklere neden olarak hatalı kardiyomegali tanısına neden olabilir. (Sinclair,2003)

2. MATERYAL METOT

Bu çalışma Atatürk Üniversitesi Hayvan Deneyleri Yerel Etik Kurulu (HADYEK) tarafından onaylanan (30.11.2017/173) deneysel protokol çerçevesinde gerçekleştirildi. Çalışmanın hayvan materyalini Atatürk Üniversitesi Tıbbi Deneysel Uygulama ve Araştırma Merkezinden alınan 8-12 aylık, ortalama 3 kg ağırlığında, 10 adet, erkek Yeni Zelanda tavşanı oluşturdu. Tavşanların canlı ağırlık ölçümleri hassas terazi (Ekoter H2-15, İstanbul) ile yapıldı. Çalışma kapsamında anesteziye alınacak tüm hayvanlar ASA (American Society of Anesthesiologists) statüsüne göre değerlendirilerek, ASA 1 ve 2 statüsüne giren tavşanlar çalışma grubuna alındı. Çalışma öncesinde tavşanların genel sağlık kontrolleri için kalp frekansı, solunum sayısı, rektal sıcaklık, kapiller dolum zamanı, femoral nabız değerleri ölçüldü ve kaydedildi. Çalışma öncesinde tavşanlardan 3 ml vakumlu EDTA'lı tüplere (Etilendiamin tetraasetik asit, BD Vacutainer k2e 5.4 mg, Amerika Birleşik Devletleri) vena marginalisten mavi intraket (Bıçaklar, İstanbul) ile 3 ml kan alınarak, total protein, hematokrit ve kan-üre değerlerine bakıldı. Kan örnekleri 3000-3500 rpm'de 10 dakika santrifüj edildikten sonra, kan değerleri analizleri (Randox, Rx, Monaco, Londra, İngiltere) yapıldı. Tavşanlar anestezi öncesinde 4 saat aç bırakıldı. Tüm çalışmalar sabah 08.00-10.00 arasında gerçekleştirildi. Tavşanlara 2 farklı anestezi protokolü birer hafta arınma periyodu olacak şekilde uygulandı. Tavşanlara kullanılan anestezik maddeler sırasıyla Grup Med: 0.25 mg/kg medetomidin (Domitor 1mg/ml 10 ml Orion Pharma, İngiltere), Grup Det 0.15 mg/kg detomidin (Dormosedan 20 ml Zoetis-Pfizer, Türkiye) uygulandı. Anestezik ajan uygulanmadan önce 0 (T0) ve anestezik ajan uygulandıktan sonraki 5 (T5), 10 (T10), 30 (T30), 50 (T50) ve 70 (T70) dakikalarda EKG ve VHS değerleri alındı. Tavşanlar VHS değerlerinin tanımlanması için sağ laterolateral pozisyonda radyografik değerlendirildi. Radyografik incelemeler için, 5 kilowatt (kW), 110 kilovolt (kV)/100 miliamper (mA) gücünde sabit röntgen cihazı (Mex-100, Oberhausen-Almanya) kullanıldı. Radyografi cihazı 50 KV, 4.00 mAs, 100 mA dozunda ve incelenecek dokudan 80 cm mesafede tutularak radyografik çekimler 35x43 röntgen kasetine (DRx, Carestream, Newyork, ABD) yapıldı.

3. BULGULAR

Deney öncesi (T0) ve deneyin 5, 10, 30 ve 70. dakikalarında tüm deneklerden alınan radyolojik ölçümlere bakıldığında, gruplar arasında istatistiksel olarak anlamlı bir farklılık olduğu ve ölçülen en yüksek VHS'nin Medetomidin grubunda gerçekleştiği belirlendi (Tablo 1.)

Tablo 1. Tüm zamanlara göre gruplardan alınan VHS değerleri (T0'a göre)

Parametre	Dex	Med	Grup	Zaman	Grup x Zaman
VHS	9.25±0.14[b]	10.14±0.17[a]	0.0001	0.0886	0.4727
VHS, % değişim	102.67±1.20[a]	104.82±2.10[a]	0.3736	0.0716	0.6473

*Aynı satır için sütunlardaki farklı üst harfler grup farklılığını göstermektedir (P<0.05)

Gruplar arası kontrol değerlerine (T0) göre VHS yüzde değişimlerinin değerleri Tablo 4.2'de belirtilmiştir. Tüm grupların tüm zamanlarda yapılan VHS değerlendirmelerinde T0 değerleri (9.05±0.20), T5(9.47±0.18), T10 (9.45±0.17), T30 (9.80±0.21) ve T70 (9.41±0.20) değerlerine göre artış göstermesine rağmen bu artış istatistiksel olarak anlamlı değildi.

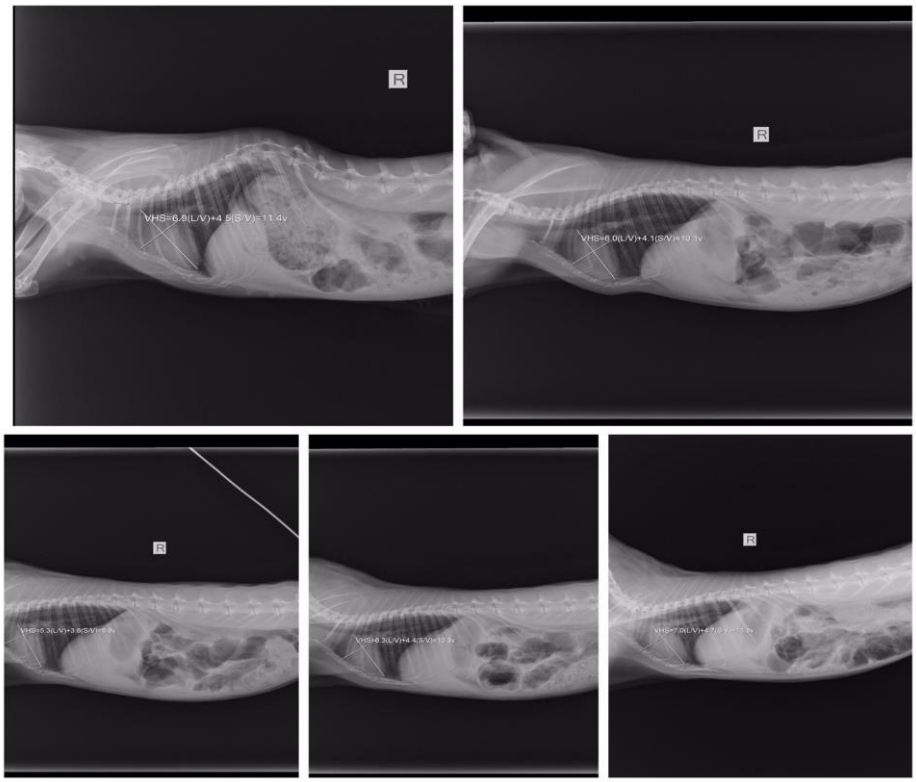

Şekil 1. Med grubu 5. deneğin tüm zamanlarda VHS radyografik değerlendirmesi

4. TARTIŞMA

Toraks radyografisi tüm toraks boşluğunun ve torasik viseranın tamamının değerlendirilmesine olanak sağladığından özellikle sistemik hastalıkların tanı ve ayırıcı tanısında önemli bir oynar. (Giannica vd.,2015,Berry,2002) Bu çalışmada lateral radyografilerde kalbin kranial kısmının sınırları zorlukla belirlendi. Bunun temel nedeninin tavşanlarda diğer türlerin aksine lateral radyografilerde intratorasik yağ hacmi nedeniyle tavşanların kalbinin daha kranialde bulunması ve bu yağ tabakasının kalbi kranial sınırı ile süperpoze olması kaynaklı olabileceği düşünüldü. Tavşanlarda lateral pozisyonda alınan toraks radyografisi VD pozisyona göre hasta için daha konforlu ve daha az stres oluşturmaktadır. Tavşanlarda sol lateral yönden alınan toraks grafilerinin, sağ lateral yönden alınan toraks grafilerine göre kalbi daha büyük gösterdiği vurgulanmıştır.(Moarabi,2015, Bavegems,2005) Kalpteki değişim tüp ile obje arasında ve obje ile film arasındaki uzaklıktan etkilenmektedir. Bu çalışmada VHS değerlerinde olası hatalı ölçümlerin önüne geçmek için tavşanların toraks grafisi sağ lateral pozisyonda alındı. Obje-tüp arasındaki uzaklığın artmasına bağlı magnifikasyonların oluşmasının kaçınılmaz olduğu önceki çalışmalarla belirtilmiştir.(Bontrager vd., 2013) Tüm radyografik işlemlerde obje-tüp arasındaki uzaklık 70-80 cm arasında tutuldu. Böylece radyografiler arasında magnifikasyona bağlı kenar bulanıklığının önüne geçildi. Bu çalışmada tavşanlara, Medetomidin uygulaması sonucunda VHS'de %'lik değer olarak artışa neden olsa da VHS'deki değişim istatistiksel olarak anlamlı bir farklılık saptanmadığı için, Alfa-2 adrenerjik ilaçların tavşanlarda kalbin morfolojisi üzerine etkisinin olmadığı söylenebilir. Köpeklerde Medetomidin ve Ksilazin uygulamasına bağlı sol ventriküler sistolik performansı değerlendirmek için kullanılan fraksiyonel kısalmada azalma görüldüğü bildirilmiştir. Bu çalışmada tavşanlarda Alfa-2 adrenerjik uygulaması sonucunda istatistiksel olarak anlamsız olsa da gözlemlenen kardiyomegali, ventriküler fonksiyondaki bozulmaya bağlı şekillenmiş olabilir.[136] Dexmedetomidin ve Medetomidin uygulaması sonucunda sol ventrikül boyutlarında artış olduğu önceki çalışmalarda saptanmıştır.(Wang vd.,2016)

5. KAYNAKLAR

1. Sinclair MD (2003). A review of the physiological effects of α2-agonists related to the clinical use of medetomidine in small animal practice. The Canadian veterinary journal , 44: 885.
2. Giannico AT, Garcia DAA, Lima L, de Lara FA, Ponczek CAC, Shaw GC, Montiani-Ferreira F, Froes TR. (2015). Determination of normal echocardiographic, electrocardiographic, and radiographic cardiac parameters in the conscious New Zealand white rabbit. Journal of Exotic Pet Medicine, 24: 223-234.
3. Berry, C. A.; Love, N. E.; Thrall, D. E. (2002). Neck and thorax—companion animals. Interpretation paradigms for the small animal thorax. Textbook of Veterinary Diagnostic Radiology.(ed 4). Philadelphia, PA, Saunders, 307-322.
4. Moarabi A, Mosallanejad B, Ghadiri AR, Avizeh R. Radiographic measurement of vertebral heart scale (VHS) in New Zealand white rabbits. Iranian Journal of Veterinary Surgery, 10: 37-42.
5. Bavegems V, Van Caelenberg A, Duchateau L, Sys SU, Van Bree H, De Rick A. (2005) Vertebral heart size ranges specific for whippets. Veterinary Radiology Ultrasound, 46: 400-403.
6. Bontrager, Kenneth L., and John Lampignano. Textbook of Radiographic Positioning & Related Anatomy-Pageburst E-Book on VitalSource8: Textbook of Radiographic Positioning & Related Anatomy-Pageburst E-Book on VitalSource. Elsevier Health Sciences, 69-102.
7. Wang HC, Hung CT, Lee WM, Chang KM, Chen KS. (2016) Effects of intravenous dexmedetomidine on cardiac characteristics measured using radiography and echocardiography in six healthy dogs. Veterinary Radiology Ultrasound, 57: 8-15.

59-S-2019

YARA İYİLEŞMESİNDE PATOLOLOJİK MEKANİZMA

Mohamad Yasser MOKRESH*, Serkan YILDIRIM, Yavuz Selim SAĞLAM , Kübra Asena TERİM KAPAKİN

Atatürk Üniversitesi Veteriner Fakültesi, Patoloji Anabilim Dalı Erzurum, TÜRKİYE
ahmad0ali1989@gmail.com, syildirim@atauni.edu.tr, yssaglam@atauni.edu.tr , kubra.terim@atauni.edu.tr

ÖZET

Fiziksel yaralanma nedeniyle vücudun herhangi bir dokusuna ait yapıların anatomik ve fonksiyonel devamlılığın bozulması yada doku veya organların çeşitli etkenler tarafından bütünlüğünün ve fonksiyonlarının bozulmasına yara denir. Yara iyileşmesi ise ölmüş veya hasar görmüş hücrelerin rejenerasyonu veya replasmanıdır. Yara iyileşme süreci inflamasyon, reepitelizasyon, anjiogenezis, granulasyon dokusunun gelişmesi ve extraselüler matrks oluşumu gibi pek çok bir biri ile bağımlı fizyolojik olaylar serisini izlemektedir. Bu seri olaylar gerçekleşirken yara iyileşme sürecinde inflamatuar evre, proliferatif evre ve maturasyon evresi olmak üzere üç ana evre olduğu bildirilmektedir.Bu süreç tamamlanmasına etki eden en önemli faktörlerden biride yaranın tipidir. Yara tipleri primer, sekonder ve tersiyer yara iyleşmesi olarak ayrılmaktadır. Yara kapaması suturasyon, stapler, strip tape gibi materyaller ile yapılır ve iyileşme süreci hızlıdır. Sekonder yara iyleşmesinde, yara alanında granülasyon dokusunun gelişmesi, yara alanını doldurması beklenerek, spontan rejenerasyon ve reepitelizasyonun gelişmesi ile meydana gelen iyileşmedir. Genellikle yara dudakları birbirine uzaktır. Tersiyer veya mix tip yara iyleşmesinde, sekonder iyileşmeye bırakılan yaranın şartlar uygun hale geldiğinde sütüre edilerek kapatılmasıdır. Yara iyileşmesi sistematiği henüz anlaşılmamış pek çok hücresel vasküler ve humoral mekanizmasını bulunduran karmaşık olaylar zincirini içermektedir. Bu çalışma ile yara iyileşme mekanizmasını biraz daha anlaşılır düzeye indirgenmesi amaçlayarak hekim arkadaşlarımıza ve öğrencilerimize faydası olacağı kanaatindeyiz.

Anahtar Kelimeler: Yara İyileşmesi, Patogenezis, Histopatoloji

59-S-2019

PATHOLOGICAL MECHANISM OF WOUND HEALING

Mohamad Yasser MOKRESH*, Serkan YILDIRIM, Yavuz Selim SAĞLAM, Kübra Asena TERİM KAPAKİN

Atatürk University Faculty of Veterinary Medicine, Department of Pathology, Erzurum, TÜRKİYE
ahmad0ali1989@gmail.com, syildirim@atauni.edu.tr, yssaglam@atauni.edu.tr , kubra.terim@atauni.edu.tr

ABSTRACT

Wound is the disruption of the anatomical and functional continuity of structures belonging to any tissue of the body due to physical injury or the disruption of the integrity and function of tissues or organs by various factors. Wound healing is the regeneration or replacement of dead or damaged cells. The wound healing, a series of interdependent physiologic events, including inflammation, reepithelialization, angiogenesis, granulation tissue formation, and extracellular matrix remodeling, occur that result in tissue repair through formation of scar tissue. While these series of events occur, there are three main stages of wound healing: inflammatory stage, proliferative stage and maturation stage. One of the most important factors affecting the completion of this process is the type of wound. Wound healing types are primary, secondary or second and healing by third intention. the improvement is resulting from the direct closure of the wound edges in the absence of bacterial contamination and tissue loss. Wound closure is performed with materials such as suturing, stapler, strip tape and healing process is fast. Secondary wound healing is the improvement of spontaneous regeneration and reepithelialization by the development of granulation tissue in the wound area, which is expected to fill the wound area. Usually Edges of the wound are far from each other. Healing by the third intention or mixed intention, the wound that is left to secondary healing then closed by suturing when the conditions become appropriate. Wound healing systematic including a complex chain of events are many cellular vascular and humoral mechanisms that are not yet understood. This study also aims to increase understanding about the mechanism of wound healing, and we believe our physician friends and students will benefit from understanding that mechanism.

Keywords: Wound healing, pathogenesis, histopathology

1. INTRODUCTION

The healing of full-thickness skin defects, involving both dermis and epidermis, a series of interdependent physiologic events, including inflammation, reepithelialization, angiogenesis, granulation tissue formation, and extracellular matrix remodeling, occur that result in tissue repair through formation of scar tissue (Davidson, 1992), (Majno, 1998).
Wound contraction and scar formation are still unavoidable components of the healing process. Scar tissue is less flexible than normal skin and can be cosmetically disfiguring, whereas wound contraction can lead to joint disablement (Clark, 1985), (Leila, 2006). Wound contraction and scar formation are believed to be induced by poor dermal regeneration, extensive remodeling of the extracellular matrix (ECM), and differentiation of fibroblasts into myofibroblasts (Desmoukre, 1992), (Gabbiani, 1971), (Davidson 1992). Tissue contraction has both positive and negative effects. It serves to reduce the size of the wound and promote tissue continuity (Cooke, 2000), (Hinshaw, 1965). As a result of contraction, the undamaged tissues bounding a wound are gradually brought towards one another (Billingham, 1956), closing open wounds and reducing scarring by translocating normal surrounding skin and pulling normal dermal and adipose tissue into the wound defect (Berry, 1998), (Levinson, 2004), (Miller, 2005), (Paul, 2006). The exact mechanism of wound contraction or scar contracture is not yet clear, but it is known that multiple factors, including extra cellular matrix (ECM). serum-signalling molecules, several types of cells and intracellular cytoskeletal components contribute to such a mechanism (Dongmin, 1971), (Grundstr, 2003), (Miranti, 2002).

1.1. The Healing Process

Full restoration of natural anatomy is seldom if ever achieved. Scarring is the inevitable outcome of wounding in any t issue. In some cases this limits function or the cosmetic appearance. Healing can be achieved in one of three ways:
1. Primary or first intention healing.
2. Secondary or second intention healing (Knottenbelt, 2003), (Lanning 1999).

1.2. Primary [First Intention] Healing

This is usually used where suturing easily reunites wound margins, and there is no detectable reason for wound healing failure . Minimal granulation tissue formation and epithelial migration are required. Few accidental wounds are amenable to this approach (Table 1). In a non-infected surgical wound, healing is reliably accomplished in a predictably short time (Knottenbelt, 2003), (Pascoe, 1999).

Table 1 The major mechanisms of healing applicable to surgical and accidental wounds

Surgical wound First intention healing:	Accidental wound Second intention healing:
Rapid healing	Slow healing
Small scar	Extensive scarring
Rapid restoration of tissue strength	Slow/weak tissue strength
Minimal infection/complication	Complication rate high

1.3. Second Intention Healing

In second intention healing granulation tissue must f ill the base of the wound before epithelialization can be completed **(Figure 1).** This inevitably extends the time required for healing. Wounds too extensive or contaminated to suture. or those in which primary closure has failed, must heal in this way (Knottenbelt, 2003), (Mosier, 2009). Second intention healing re lies upon the inflammatory response; the longer the wound takes to heal the greater will be the scar and the possible cosmetic and functional deficits. The problems associated with second intention healing may encourage clinicians to try to close wounds by primary union even although this can be both difficult and disappointing (Swaim, 1982), (Wilmink, 2001) .

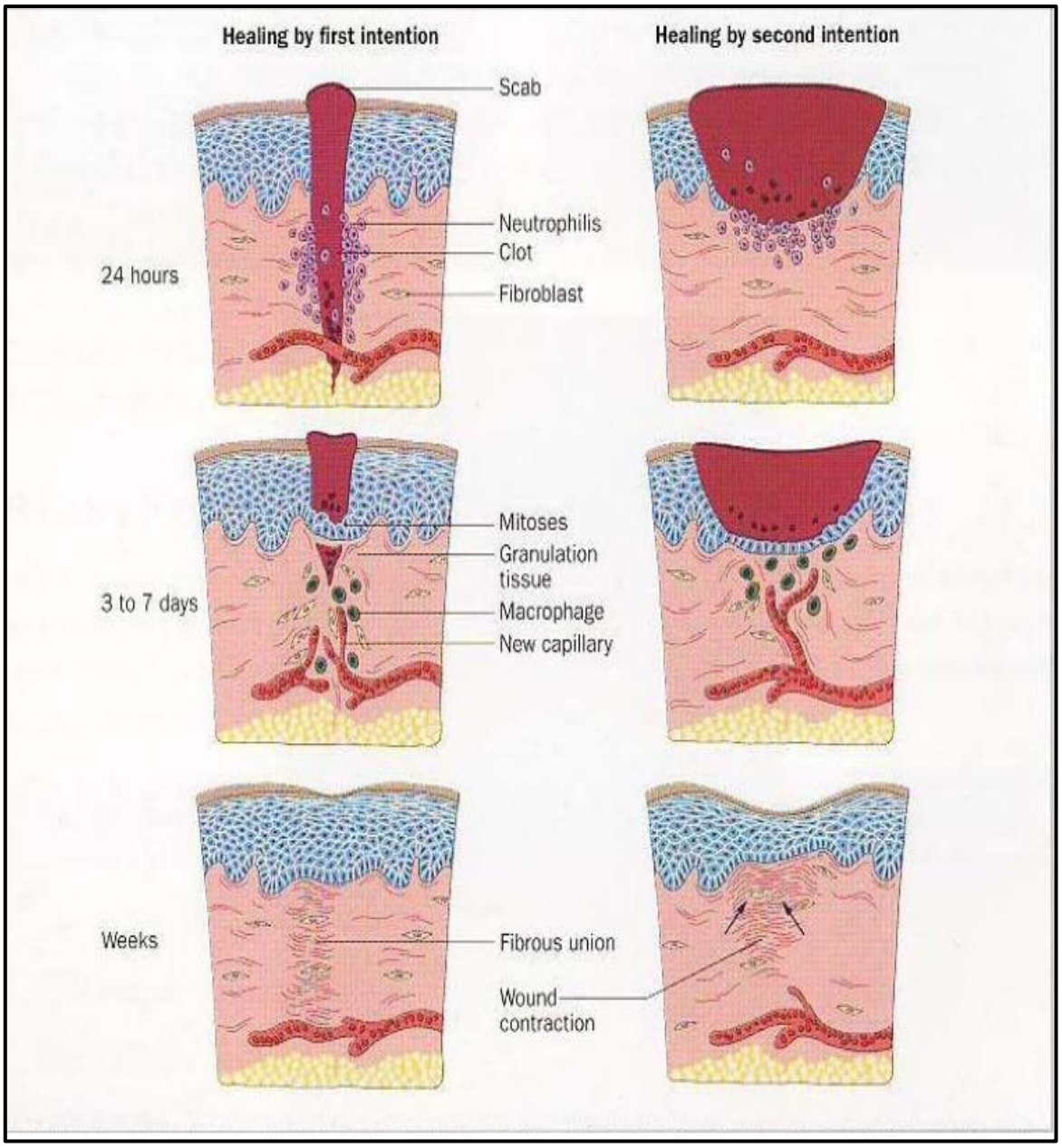

Figure.1 Steps in wound healing by first intention (left) and second intention (right). In the latter. the resultant scar is. smaller than the original wound. owing to wound contraction. but is still larger than an equivalent primary healed wound. (Knottenbelt, D.C, 2003.) & (Mcgvin, M.D, 2007)

2. ORGANISING GRANULATION TISSUE (OGT)

Some lesions develop a distinctive type of arrangement of connective tissue fibers, fibroblasts, and blood vessels termed granulation tissue. Granulation tissue is the exposed connective tissue that forms within a healing wound. It is often red, is hemorrhagic, and bleeds easily when bumped or traumatized beacause of the fragility of the newly formed capillaries **(Figure.2)** It is especially common in horses (Desmouliere, 1992), (Knottenbelt, 1997). When viewed with a magnifying glass, the surface of granulation tissue has a granular appearance and thus the term *granulation tissue* arose. In granulation tissue, fibers grow parallel to the proliferating capillarirs. Often the

penetrting blood vessels are evenly spaced. Excessive granulation can lead to a type of hypertrophic scar called proud flesh (Diehl, 1990), (Mcgvin, 2007) .

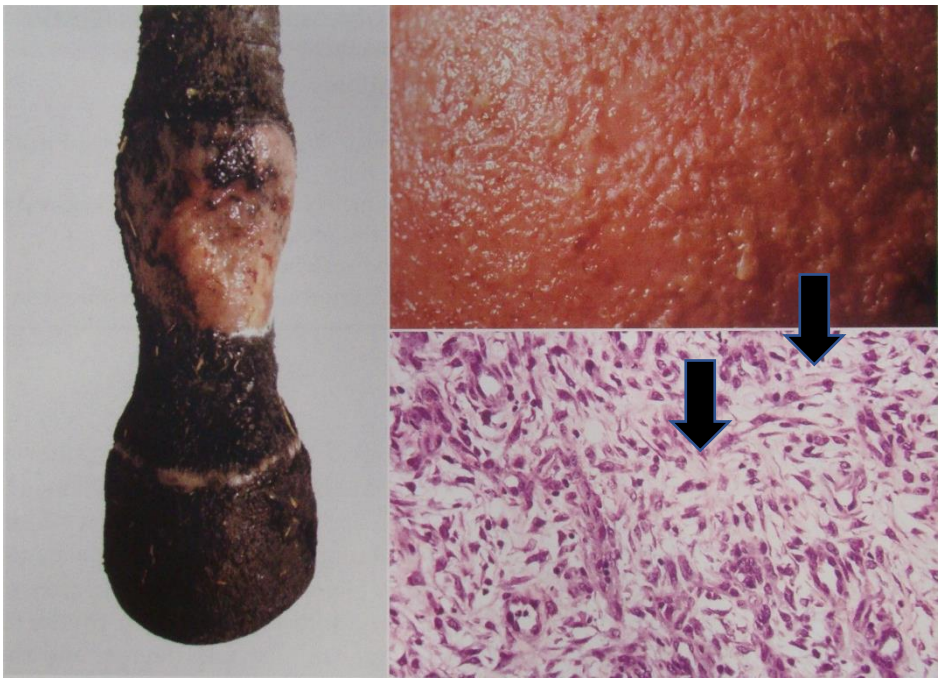

Figure 2. Granulation tissue, nonhealing ulcer, skin, distal limb, horse. A, In the bed of ulcer, there is extensive fibrosis and granulation tissue. B, Gross photography of the surface of granulation tissue. Note the fine nodules or "granulation" on the surface that gave rise to the term *granulation tissue*. They are a mixture of newly formed blood vessels, extracellular matrix (ECM), and fibroblasts, with no to minimal collagen deposition. It provides the support for wound repair and remodeling via fibroplasia and reepithelization. C, Photomicrograph of granulation tissue. Note how the new fibroblasts are arranged perpendicularly to the newly formed blood vessels in rich bed of ECM . Collagen deposition is sparse at this time. Heading arrow**: Fibroblast** (Mcgvin, M.D, 2007)

3. ANGIOGENESIS IN WOUND REPAIR

Angiogenesis in simple terms is the formation of new blood vessels. It is a process essential for all living organisms with a cardiovascular system and involves
A series of steps, as illustrated in **(Figure.3)**, for the formation of new capillaries, including the following:

- Proteolysis of the ECM and basement membrane of parental vessels at the margins of the wound so a new capillary " bud" can form and initiate cellular migration.
- Migration of immature endothelial cells into the wound.
- Proliferation of endothelial cells to form solid " endothelial tubes " .
- Maturation of endothelial tubes into new capillaries with the formation of lumina.
- Establishment of inter-endothelial gap junctions and the receptors\ ligands responsible for the leukocyte adhesion cascade along the luminal surface of the endothelial cells (Lingen, 2001).
- Recruitment of pericytes and smooth muscle cells to support the final differentiation stage of the newly formed vessel (Gamgee, 1990).
  This process occurs because as wounds heal, new vessels are necessary to supply the injured site with oxygen, remove carbon dioxide and other waste products, drain excess fluid and provide a vascular pathway for cells and stem cells into the wound. This same beneficial process has also been adapted by primary and metastatic neoplastic cells to grow and spread throughout tissues of the body (Nissen, 1998).

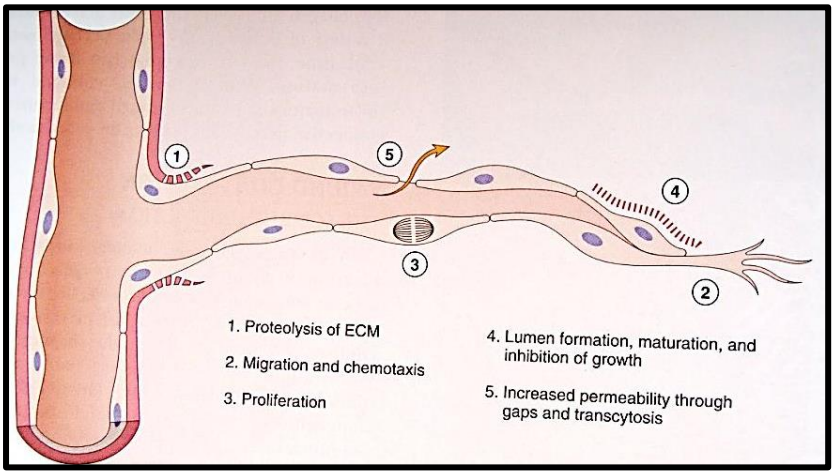

Figure.3 Steps in the process of angiogenesis. ECM, Extracellular matrix. (Mcgvin, M.D. 2007)

4. EPITHELISATION

- Epithelial regeneration starts 1-3 days after wound formation and continues until the wound is completely covered.
- The maturation process ends with the formation of keratinocytes (Mosier, 2007). **(Figure.4)**

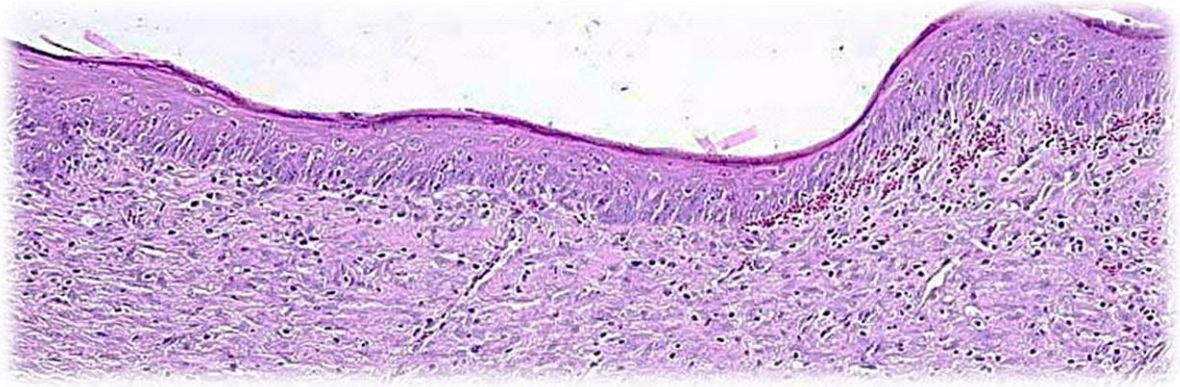

Figure 4. Epithelisation in wound healing.

Steps in the process of epithelisation

- Mobilization,
- Migration,
- Mitosis,
- Cellular differentiation (Mcgvin, 2007).

5. WOUND CONTRACTION

Tissue contraction has both positive and negative effects. It serves to reduce the size of the wound and promote tissue continuity (Braddock, 2002). Post injury the skin tries also to achieve a spatial reduction by centripetal movements of the surrounding skin. This active physiological process of contraction is contrast to the pathological deforming contracture which is a late end result (Braddock, 2002). Contraction of wounds is mediated largely by myofibroblasts (Braddock, 2002).

6. REFERENCES

1. Berry DP, Harding KG, Stanton MR, Jasani B, Ehrlich HP. (1998), "Human wound contraction: collagen organization, fibroblasts, and myofibroblasts. Plast Reconstr Surg", 102, pp.124–31.
2. Billingham RE,Russel PS. (1956), "Studies onwound healing, with special reference to the phenomenon of contracture in experimental wounds in rabbits' skin.Ann Surg", 144:961–81.
3. Braddock M. (2002), "Wound repair in skin and bone", Sci Med July/August:218-229.

4. Clark RAF. (1985), "Cutaneous tissue repair: basic biologic considerations", I. J Am Acad Dermatol;13:701-725.
5. Cooke ME, Sakai T, Mosher DF. (2000), "Contraction of collagen matrices mediated by $\alpha 2\beta 1$A and $\alpha v\beta 3$ integrins", J Cell Sci;113:2375–83.
6. Davidson, J. M. (1992), "Wound healing", p. 809-819. *In* J. I. Gallin, I. M. Goldstein, and R. Snyderman (ed), Inflammation: basic principles and clinical correlation. Raven Press, Ltd., New York.
7. Desmoukre A, Rubbia-Brandt L, Grau G, Gabbiani G. (1992), "Heparin induces alpha-smooth muscle actin expression in cultured fibroblasts and in granulation tissue myofibroblasts", Lab Invest. 67:716-726.
8. Desmouliere A, Geinoz A, Gabbiani F, and Gabbiani G. (1993), "Transforming growth factor-B1 induces a smooth muscle actin expression in granulation tissue myofibroblasts and in quiescent and growing cultured fibroblasts", J Cell Biol. 122:103-111.
9. Diehl M, and Ersek PA. (1990), "Porcine xenografts for treatment of skin defects in horses", J Am Vet Med Assoc. 177:625-628.
10. Dongmin S, KyungWon M. (2004), "The effect of myofibroblast on contracture of hypertrophic scar", Plast Reconstr Surg.113:633-40.
11. Gabbiani G, Ryan GB, Majno G. (1971), "Presence of modified fibroblasts in granulation tissue and possible role of wound contraction", Experientia. 27:549-55.
12. Gamgee S. (1990), "Absorbent and medicated surgical dressings", Lancet. 1:127.
13. Grundstr¨oma G, Mosherb DF, Sakaib T, Rubin K. (2003), "Integrin $\alpha v\beta 3$ mediates platelet-derived growth factor-BBstimulated collagen gel contraction in cells expressing signaling deficient integrin $\alpha 2\beta 1$", Exp Cell Res. 291:463–73.
14. Hinshaw JR, Miller ER. (1965), "Histology of healing split-thickness, full-thickness autogenous skin grafts and donor sites", Arch Surg.91:658.
15. Knottenbelt DC.(1997), "Equine Wound Management: Are there significant differences in healing at different sites on the body?", Vet Dermatol. 8:273–290.
16. Knottenbelt, DC. (2003), "Equine wound management", London, United Kingdom, Saunders.18.
17. Lanning DA, Nwomeh BC, Montante SJ, et al. (1999), "TGF-B 1 alters the healing of cutaneous fetal excisional wounds", J Pediatr Surg. 34:695-700.
18. Leila Cuttle, Margit Kempf , Gael E. Phillips , Julie Mill, Mark T. Hayes, John F. Fraser, Xue-Qing Wang, Roy M. Kimble. (2006), "A porcine deep dermal partial thickness burn model with hypertrophic scarring. Burns 32:806–820.
19. Levinson H, Mover K, Saggers GC, Ehruch HP. (2004), "Calmodulin-myosin light chain kinase inhibition changes fibroblast-populated collagen lattice contraction, cell migration, focal adhesion formation and wound contraction", Wound Repair Regen.12:505-11.
20. Lingen MW. (2001), "Role of leukocytes and endothelial cells in the development of angiogenesis in inflammation and wound healing", Arch Pathol Lab Med 125:67-71.
21. Majno G (1998), "Chronic inflammation. Links with angiogenesis and wound healing", Am J Pathol 153:1035-1039.
22. Mcgvin, M.D.; Zachary, J.F. (2007), "Pathologic basis of veterinary disease", ed4, Missouri, USA, Mosby Elsevier.
23. MillerMC, Nanchahal J. (2005), "Advances in the modulation of cutaneous wound healing and scarring", Biodrugs.19:363–81.
24. Miranti CK, Brugge JS. (2002), "Sensing the environment: a historical perspective on integrin signal transduction", Nat Cell Biol.4:83–90.
25. Mosier MJ, Gibran NS. (2009), "Surgical excision of the burn wound", ClinPlastsurg. 36:617-25.
26. Nissen NN, Polverini PJ, Koch AE et al. (1998), "Vascular endothelial growth factor mediates angiogenic activity during the proliferative phase of wound healing", Am J Pathol 152:1445-1452.
27. Pascoe RR, and Knottenbelt DC. (1999), "Manual of Equine Dermatology", London: WB Saunders.
28. Paul Ehrlich H, Sun B, Kainth KS, Kromah F. (2006), "Elucidating the mechanism of wound contraction: rapid versus sustained myosin ATPase activity in attached-delayed-released compared with free-floating fibroblast-populated collagen lattices", Wound Repair Regen;14:625–32.
29. Swaim SF. (1982), "Principles of mesh skin grafting. Compendium of Continuing Education", 4(3):194-202.
30. Wilmink JM. (2001), "Modified Meek Technique for the management of chronic non-healing wounds in horses", Proc Vet Wound Healing Assoc: Annual Scientific Meeting, Hanover, Germany, May.

62-S-2019

SÜTÇÜ SÜRÜLERDE TANK SÜTÜ SOMATİK HÜCRE SAYISI VE BAKTERİ ÇEŞİTLİLİĞİNİN YORUMLANMASI

Kader YOLCU[1*], Songül YÜCA[2], Damla Tuğçe OKUR[3], Hüseyin DENK[1]

[1]İbrahim Çeçen Üniversitesi, Celal Oruç Hayvansal Üretim Yüksekokulu, Hayvan Sağlığı Anabilim Dalı, Ağrı, TÜRKİYE
kyilmaz@agri.edu.tr , hdenk@agri.edu.tr
[2] İbrahim Çeçen Üniversitesi, Celal Oruç Hayvansal Üretim Yüksekokulu, Hayvan Yetiştirme ve Besleme Anabilim Dalı, Ağrı, TÜRKİYE
syuca@agri.edu.tr
[3] Atatürk üniversitesi, Veteriner Fakültesi, Doğum ve Jinekoloji Anabilim Dalı, Erzurum,
damla.okur@atauni.edu.tr

ÖZET

Yapılan bu derleme çalışmanın amacı tank sütünde bulunan somatik hücre sayısı ve bakteriyel çeşitliliğin neyi ifade ettiğidir. Somatik hücre sayısı (SHS), 1 ml sütte bulunan kandan ve memenin epitel hücrelerinden oluşan vücut kökenli hücrelerin sayısıdır. Bu sayının sürü bazındaki karşılığı tank sütü somatik hücre sayısıdır. Meme bezlerinde meydana gelen çeşitli kimyasal fiziksel ve enfeksiyöz etkilere karşı vücudun verdiği tepki sonucu somatik hücre sayısı artmaktadır. Yani somatik hücreler memede meydana gelen herhangi bir tehdide karşılık memenin hücrelerden oluşturduğu bir savunma bariyeri görevindedir. Tank sütü toplam bakteri ve somatik hücre sayısı, memenin sağlığı, subklinik mastitis ve süt kalitesini belirlemede güvenilir bir ölçüt olarak kullanılabilmektedir. Sürüdeki tank sütü somatik hücre sayısının 400.000 hücre/ml üzerine çıkması, birim inek başı somatik hücre sayısının ise 200.000 hücre/ml üzerine çıkması enfeksiyon varlığını ve buna bağlı tedaviye başlanılması gerektiğini belirtmektedir. Bir sürüdeki somatik hücre sayısını; enfeksiyon durumu, enfeksiyona neden olan mikroorganizmanın türü, laktasyon sayısı, hayvanının yaşı, ırkı, sağım sıklığı, mevsimsel ve coğrafi faktörler gibi birçok faktör etkilemektedir. Tank sütü somatik hücre sayısını etkileyen mikroorganizmalar kontagiyoz ve çevresel kaynaklı patojenler olarak iki gruba ayrılmaktadır. Kontagiyöz (bulaşıcı) etkenler *Streptococcus agalactia* (*S. agalactiae*), *Staphyloccus aureus* (*S.aureus*), *Mycoplazma bovis* (*M. bovis*), *Corynebacterium bovis* (*C. bovis*) ve *Coagulase Negatif Staphylococci* (*CNS*), çevresel kaynaklı mikroorganizmalar ise *E. coli, Klesiealla spp. Enterobacter aerogenes, Str. uberis, Str. dysgalactiae* ve *Str. Bovis, Enterecoccus faecalis, Enterecoccus faecium* gibi mikroorganizmalardır. Yapılan çalışmalarda kontagiyöz etkenlerin neden olduğu enfeksiyonlarda somatik hücre sayısı çevresel etkenli enfeksiyonlara oranla daha yüksek olduğu bildirilmiştir.

Anahtar Kelimeler: Enfeksiyon, Meme, Mikroorganizma, Tank sütü somatik hücre sayısı,

62-S-2019

IN DAIRY FARMS INTERPRETATION OF NUMBER OF SOMATIC CELLS AND BACTERIA DIVERSITY OF TANK MILK

Kader YOLCU[1*], Songül YÜCA[2], Damla Tuğçe OKUR[3], Hüseyin DENK[1]

[1]Ibrahim Çeçen University, Celal Oruç Animal Production Academy, Department of Animal Health, Ağrı, TURKEY
kyilmaz@agri.edu.tr , hdenk@agri.edu.tr
[2]İbrahim Çeçen University, Celal Oruç Animal Production Academy, Department of Animal Husbandry and Nutrition, Ağrı, TURKEY
syuca@agri.edu.tr
[3]Atatürk University, Faculty of Veterinary Medicine, Department of Obstetrics and Gynecology, Erzurum, TURKEY
damla.okur@atauni.edu.tr

ABSTRACT

The aim of this review is to explain the number of somatic cells and bacterial diversity in tank milk. Somatic cell count (SHS) is the number of body-derived cells that consist of blood and epithelial cells of the breast in 1 ml of milk. On a flock basis, this number corresponds to the number of somatic cells in tank milk. The number of somatic cells increases as a result of the body's reaction to various chemical physical and infectious effects that occur in the mammary glands. In other words, somatic cells act as a defense barrier formed by the cells in response to any threat that occurs in the breast. Tank milk can be used as a reliable measure to determine total bacterial and somatic cell count, breast health, subclinical mastitis and milk quality. To assess the flock's condition, somatic cell counts from tank milk must first be performed. If the somatic cell count of the milk in the herd increases above 400 000 cells / ml and the number of somatic cells per cow increases to 200 000 cells / ml, this indicates the presence of infection and treatment should be initiated accordingly. The number of somatic cells in a flock; Infection status is affected by many factors such as type of microorganism causing infection, number of lactation, age of animal, breed, milking frequency, seasonal and geographical factors. Microorganisms affecting tank milk somatic cell number are divided into two groups as contagiosis and environmental pathogens. Contagious agents are *Streptococcus agalactia, Staphyloccus aureus, Mycoplasma bovis, Corynebacterium bovis and Coagulase Negative Staphylococci(CNS),* and environmental microorganisms are E. coli, Klesiealla spp. *Enterobacter aerogenes, Str. uberis, Str. dysgalactiae* and *Str. Bovis, Enterecoccus faecalis, Enterecoccus faecium*. Studies have reported that the number of somatic cells is higher in infections caused by contagious agents than in infections with environmental factors.

Keywords: Infection, Mammary, Microorganism, Tank milk somatic cell count

1. GİRİŞ

İnsan besini olarak önemli bir yer kaplayan inek sütü sağlıklı bir inek ve memeden elde edildiği sürece gerçek anlamda çok kıymetli bir besin maddesidir. Bir sütün sağlığını birçok faktör etkilemekte olup, bunu belirleyen en önemli kriter ise somatik hücre sayısıdır (Aytekin ve Boztepe, 2014). Somatik hücre sayısı (SHS), 1 ml sütte bulunan kandan ve memenin epitel hücrelerinden gelen vücut kökenli hücrelerdir. Somatik hücrelerin büyük bir kısmını oluşturan hücreler savunma sistemi hücreleri olan lökositlerdir. Memede meydana gelen fiziksel kimyasal ve enfeksiyöz bir etkene karşı meme bezlerinin oluşturduğu tepki sonucu çoğunlukla savunma sistemi hücrelerinden somatik hücre sayısı artmaktadır (Baştan, 2019; Temelli ve Şerbetçioğlu, 2011). Tank sütü somatik hücre sayısı artışında etkili olan en önemli faktör bakteriyel enfeksiyonlardır. Somatik hücre sayısındaki artış bakteriyel yoğunluğa ve enfeksiyonun çeşidine göre de farklılık göstermektedir.

1.1. Tank Sütü Somatik Hücre Sayısı

Bir sütçü sürünün durumunun değerlendirilmesi için öncelikle somatik hücre sayımının yaptırılması gerekir. SHS sürü bazında (Tank Sütü Somatik Hücre Sayısı = TSSHS), inek bazında (inekten sağılan toplam süt) veya lob bazında (her bir meme başından) gerçekleştirilmektedir (Günşen ve Eseceli, 2017). Somatik hücreler doğumdan itibaren memenin hücresel savunma sistemini oluşturan yapılar olup meme bezlerini enfeksiyonlara karşı korumaktadırlar. Memede meydana gelen mikrobiyal artışa paralel olarak somatik hücre sayısında da artışlar meydana gelir. Somatik hücre sayımının yapılması, subklinik mastitis vakalarının tanısı, meme sağlığı, süt kalitesinin belirlenmesi ve sorunlu ineklerin bulunup uygun müdahalelerin yapılmasında önemli bir ölçüt olarak kullanılır. Normal şartlarda 1 ml sütteki somatik hücre sayısının 200.000'in üzerinde olması durumu enfeksiyon varlığını işaret ettiği kabul edilmektedir. İnsan sağlığı üzerinde oluşturduğu tehditler de göz önünde bulundurularak, Avrupa Birliği`nde çiğ ve ısıl işlem görmüş sütlerde somatik hücre sayısının 1 ml`de 400.000' den, süt ürünlerinde ise 500.000' den az olması gerektiğini zorunlu kılınmıştır (Baştan, 2019; Özer vd., 2017; Diler ve Baran, 2014; Bilgucu vd., 2019; Mundan vd., 2015). Türk Gıda Kodeksi (TGK)`ne göre ise, 2005 yılından itibaren tank sütü somatik hücre sayısı 1 ml`de 500.000 ve/veya toplam bakteri sayısı (TBS) ise 1 ml`de 100.000`den yüksek olan sütlerin insan gıdası olarak kullanımının yasaklanması kararı alınmıştır (Kaygısız ve Karnak, 2012). Tank sütü somatik hücre sayısı meme sağlığının bir göstergesi olarak kabul edilmektedir. İşletmelerde tank sütü somatik hücre sayımlarının periyodik aylık olarak yapılması sürünün genel durumu hakkında bilgi edinilip ona göre uygun önlemler alınması adına oldukça önemlidir. Tank sütü somatik hücre sayısına bakılarak verim kaybı, subklinik mastitis, mastitise neden olan patojenler hakkında bilgi edinilebilir (Baştan, 2019).

Tablo 1: Sürü tank sütü somatik hücre sayısındaki artış ile tahmini süt verimi ve enfeksiyon prevalansı arasındaki ilişki (Baştan, 2019)

Somatik Hücre Sayısı (hücre/ml)	Enfekte Meme Lobu Oranı	Süt Üretim Kaybı %	Subklinik Mastitis %
< 200.000	%6	–	Hemen hemen hiç
200 – 500.000	%16	6-9	Birkaç olgu
500 – 1.000.000	%32	10-18	Yaygın
> 1.000.000	%48	19-29	Epidemik

1.2. Somatik Hücre Sayısını Etkileyen Faktörler

Somatik hücre sayısını etkileyen birçok faktör bulunmaktadır. Somatik hücre sayısını, meme bezi enfeksiyonları, ineğin yaşı ve memenin morfolojisi, laktasyon dönemi, laktasyon sayısı, mevsim, stres, sürü büyüklüğü, sağım aralığı, sağım sistemi ve sağım yönetimi gibi faktörler etkiler (Koç, 2014).

- ✓ İneğin yaşı arttıkça sütündeki somatik hücre sayısı da artar.
- ✓ Laktasyon sayısı arttıkça somatik hücre sayısı artar.
- ✓ Erken ve geç laktasyon döneminde somatik hücre sayısı artarken, orta laktasyon döneminde somatik hücre sayısı azalır (Aytekin ve Boztepe, 2014).
- ✓ Bağışıklık sistemi zayıflaması, meme yapısı sarkık-meme başının açık olması, sağımdan hemen sonra ineklerin yatmaları, sıcaklık stresi gibi durumlarda somatik hücre sayısında artış gözlemlenmektedir (Mundan vd., 2015)

- ✓ Yapılan çalışmada ineklerin kış mevsiminde yaz mevsimine göre daha yüksek SHS' na sahip olduklarını bildirmişlerdir (Özkan, 2017).

Sürü somatik hücre sayısını düşürmeye yönelik çeşitli önlemler alınmalıdır. Bu önlemler;

- ➢ kronik enfekte hayvanların sürüden uzaklaştırılması,
- ➢ sağım ekipmanlarının temizliğine ve hijyenine dikkat edilmesi,
- ➢ sağım kurallarına uyulması,
- ➢ işletmelerde eğitimli ve bilinçli personeller yetiştirilip çalıştırılması,
- ➢ ineklerin yaşadığı ortamın temiz, kuru olması ve konforunun sağlanması,
- ➢ periyodik olarak somatik hücre sayımları yapılıp ona göre gerekli önlemlerin alınması,
- ➢ kuru dönem bakım ve tedavilerinin uygun şekilde yapılması olarak sıralanabilir (Darbaz ve Ergene, 2015).

1.3. Tank Sütü Bakteri Sayısı ve Çeşitliliği

Bakteri sayısı, somatik hücre sayısı ve antibiyotik kalıntısı az olan sütler kaliteli süt olarak değerlendirilmektedir. Süt insanlar için önemli bir hayvansal protein kaynağı olmakla birlikte içerisinde bulundurabileceği bakteriler açısından da oldukça büyük tehlike arz etmektedir (Tosun ve Baki Acar, 2019). İçilebilir, kaliteli sütte bulunan toplam bakteri sayısının 100.000 kob/ml`nin altında olması gerekmektedir. Bu sayının altında bakteri sayısına sahip sütler pastörizasyon ile patojen bakterilerden kurtulabilmekte ve güvenle tüketilebilmektedir (Murphy vd., 2016). Mastitise neden olan ayrıca tank sütü somatik hücre sayısını etkileyen mikroorganizmalar kontagiyoz ve çevresel kaynaklı patojenler olarak iki gruba ayrılmaktadır. Kontagiyöz(bulaşıcı) etkenler *Streptococcus agalactia, Staphyloccus aureus, Mycoplazma bovis, Corynebacterium bovis* ve *Coagulase Negatif Staphylococci*, çevresel kaynaklı mikroorganizmalar ise *E. coli, Klesiealla spp. Enterobacter aerogenes, Str. uberis, Str. dysgalactiae, Str. bovis, Enterecoccus faecalis, Enterecoccus faecium* gibi mikroorganizmalardır. Bu mikroorganizmaların bulaşması ve yayılmasındaki en büyük neden yetersiz hijyen koşullarıdır. Yapılan çalışmalara göre kontagiyöz etkenlerin neden olduğu enfeksiyonlarda somatik hücre sayısı çevresel etkenli enfeksiyonlara oranla daha yüksek olduğu bildirilmiştir (Genç, 2015; Çokal ve Konuş, 2012; Aytekin ve Boztepe, 2014). Kontagiyöz ya da bulaşıcı mikroorganizmalar olarak adlandırılan bakteriler mastitis etkeni olup, sürü içerisinde sağım hijyenine dikkat edilmemesi durumunda enfekte meme lobundan bir diğerine sağım başlıkları ve bakıcıların elleriyle bulaşmaktadır (Duyuk, 2018). Koliform ya da çevresel kaynaklı mikroorganizmalar olarak bilinen bakteriler çevre, toprak ve dışkıda bulunabileceği gibi, sağımda kullanılan kirli sular ve sağım ekipmanlarından veya kontamine enjektörlerle meme içi uygulamalar sırasında da bulaşabilmektedir. (Öztürk vd., 2019).

Somatik hücre sayısında artışa, süt veriminde azalmaya, süt kalitesinde düşüşe, ciddi ekonomik kayba neden olan ve insan sağlığı bakımından büyük bir risk faktörü olan *Staphyloccus aureus* memenin alveoller hücrelerinde üreyerek, subklinik mastitise neden olmaktadır (Topuzoğlu vd., 2015; Keyvan, 2019). *Streptococcus agalactia* memede bulunan saprofit bir etken olup tek rezervuarı meme loplarıdır. Enfeksiyon oluşturmak için uygun koşulları bekler. *Coagulase Negatif Staphylococci*`lar fırsatçı patojenler arasında yer alırlar ve meme başı kanalında kolonize olarak orta şiddette enfeksiyona sebep olurlar (Baştan, 2019). Meme bezi koliform bakteriler için doğal bir habitat olarak görülmese de, birçok suşu meme bezinde hayatta kalabilir ve çoğalabilir. Koliform bakteriler ne kadar hızlı çoğalırlarsa, meme sekresyonuna metabolik olarak o kadar hızlı adapte olup, sayıları artar ve hastalık oluştururlar. Sığır meme bezinde meydana gelen yetersiz kolonizasyon koliform etkenlere karşı birincil hücresel savunmayı aktive ederek somatik hücre sayısını artırmakta ve bakteriler nötrofiller tarafından öldürülmektedirler (Hogan ve Smith, 2003).

Tablo 2: Mikroorganizmaların inek memesindeki yerleşim odakları (Baştan, 2019)

Patojen	Süt ve Kanal Sistemi	Paranşim
S. agalactiae	+++	_
Streptekok türleri	+++	+
S. aureus	+	+++
Koagulaz negatif stafilokok türleri	+++	_
Koliformlar	+	_

Mikoplazma ve diğer Gram negatif bakteri türleri	–	–

Sonuç olarak yapılan çeşitli çalışmalarda tank sütü somatik hücre sayısı, toplam bakteri sayısı ve çeşitliliği ile süt kalitelerinin hijyen, bakım, besleme ve sağım sistemi arasında önemli bir ilişki olduğunu ve ülkemizde bu konuda yeterli kalite düzeyine ulaşılamadığı ve geliştirilmesi gereken noktalar olduğu sonucuna varılmıştır (Tosun ve Baki Acar, 2019).

2. KAYNAKLAR

1. Aytekin, İ. ve Boztepe, S., (2014), "Süt Sığırlarında Somatik Hücre Sayısı, Önemi ve Etki Eden Faktörler", Türk Tarım - Gıda Bilim ve Teknoloji Dergisi, 2(3) s. 112-121.
2. Baştan, A., (2019), İneklerde Meme Sağlığı ve Sorunları, genişletilmiş 3. Baskı, Nehir Matbaacılık Tanıtım Hizmetleri, Ankara.
3. Bilgucu, E., Galin Ivanov, G., Ivanova, I., Balabanova, T., Uzatici, A., (2019), "Effect Of Somatic Cells Count Of Raw Caw Milk On The Fermentation Process And Quality Of Ayran", Research Article, Food Science and Applied Biotechnology, and Applied Biotechnology Journal, s. 1-8.
4. Çokal, Y., ve Konuş, R., (2012), "Subklinik Mastitisli İneklerin Sütlerinden Aerobik Bakterilerin İzolasyonu", Balıkesir Sağlık Bilimleri Dergisi, 1(2), s.65-69.
5. Darbaz, İ. ve Ergene, O., (2015), " Sürü Meme Sağlığı Yönetiminde Somatik Hücre Sayısının Önemi", Erciyes Üniversitesi Veteriner Fakültesi Dergisi, 12(3), s. 203-210.
6. Diler, A., ve Baran, A., (2014), "Erzurum'un Hınıs İlçesi Çevresindeki Küçük Ölçekli İşletme Tank Sütlerinden Alınan Çiğ Süt Örneklerinin Bazı Kalite Özelliklerinin Belirlenmesi", Alınteri Zirai Bilimler Dergisi, 26 (B), s. 18-24.
7. Duyuk, M., (2018), "Çiğ İnek Sütlerinde Staphyloccus aureus Etkeninin İzolasyonu, İdentifikasyonu ve Antibiyotik Duyarlılığının Belirlenmesi, Aydın Adnan Menderes Üniversitesi Sağlık Bilimleri Enstitüsü Farmakoloji ve Toksikoloji Anabilim Dalı, Yüksek Lisans Tezi, Aydın.
8. Genç, F., (2015), "Subklinik Mastitisli Sığırlardan Staphylococcus aureus, Streptococcus uberıs ve Streptococcus dysgalactıae Etkenlerinin İzolasyonu ve Antibiyotiklere Duyarlılıklarının Belirlenmesi", Adnan Menderes Üniversitesi Sağlık Bilimler Enstitüsü Mikrobiyoloji Anabilim Dalı, Yüksek Lisans Tezi, Aydın.
9. Günşen, U., ve Eseceli, H., (2017), "Sütçü İnek İşletmelerinden Elde Edilen Çiğ Sütlerin Somatik Hücre Sayılarındaki Mevsimsel Değişiklikler ve Yasal Normlara Uygunluk Düzeyleri", Gıda ve Yem Bilimi - Teknolojisi Dergisi, 18, s. 27-33.
10. Hogan, J. ve Smith, K.L., (2003), "Coliform Mastitis", Review article, Vet. Res. 34, s. 507–519.
11. Kaygısız, A., ve Karnak, İ., (2012), " Kahramanmaraş İli Süt Sığırı İşlemelerinden Toplanan Çiğ Süt Örneklerinde Somatik Hücre Sayısının AB Normları ve Subklinik Mastitis Bakımından Değerlendirilmesi", KSÜ Doğa Bil. Derg., 15(3), s. 9-15.
12. Keyvan, E., (2019), "Çiğ Süt Örneklerinden İzole Edilen Staphylococcus aureus İzolatlarında Antibiyotik Direnç Özelliklerinin Tespiti", Vet Hekim Der Derg 90(1), s. 9-14.
13. Koç, A., (2014), "Effects of Somatic Cell Count and Various Environmental Factors on Milk Yield and Foremilk Constituents of Red-Holstein Cows", Tarım Bilimleri Dergisi, 21 (2015), s. 439-447.
14. Mundan, D., Meral, B.A., Demir, A. ve Doğaner, M., (2015), "Süt Sığırı İşletmelerinde Sütteki Toplam Bakteri ve Somatik Hücre Sayısının Ekonomik Açıdan Değerlendirilmesi", Harran Üniv Vet Fak Derg, 4 (2) ss. 84-89.
15. Murphy, S.C., Martin, N.H., Barbano, D.M., Wiedmann, M., (2016), " Influence of Raw Milk Quality on Processed Dairy Products: How Do Raw Milk Quality Test Results Relate to Product Quality and Yield?", J Dairy Sci., 99 (12), s. 10128– 10149.
16. Özer, E., Ünal, G., Kesenkaş, H., Akalın, A.S., (2017), "Somatik Hücreler ve Endojen Enzimlerinin Süt Teknolojisindeki Önemi", Gıda The Journal Of Food, 42 (6), s. 763-772.
17. Özkan, M., (2017), "Süt Sığırlarında Somatik Hücre Sayısının Süt Bileşimi ve Kalitesine Etkisi" Namık Kemal Üniversitesi Fen Bilimleri Enstitüsü Zootekni Anabilim Dalı, Yüksek Lisans Tezi, Tekirdağ.

18. Öztürk, D., Şahan Yapıcıer, Ö., Şabanoğlu, E., Kaya, M., Pehlivanoğlu, F., Türütoğlu, H., (2019), " The Antibiotic Resistance of Gram Negative Bacteria Isolated from Bovine Mastitis", Van Vet J, 30 (2), s. 85-89.
19. Temelli, S.ve Şerbetçioğlu, T., (2011), "Bir Süt İşletmesinde İşlenen İnek Sütlerinde Somatik Hücre Sayısının Dört Yıllık Periyottaki Değişiminin İncelenmesi", Uludag Univ. J. Fac. Vet. Med., 30(1), s. 1-7.
20. Topuzoğlu, B., Baştan, A. ve Salar, S., (2015), "Laktasyon Dönemindeki Sütçü İneklerde Staphylococcus aureus'a Bağlı Subklinik Mastitislerde Uzun Süreli Antibiyotik Tedavisinin Bakteriyolojik İyileşme ve Somatik Hücre Sayısı Üzerine Etkisi", Ankara Üniv Vet Fak Derg, 62, 289-294.
21. Tosun, S. ve Baki Acar, D., (2019), " The Comparison of Milking Hygiene with Bulk Tank Somatic Cell Count and Total Bacterial Count in Dairy Herds in Tekirdag Province", Kocatepe Vet Journal 12(3), s. 292-299.

64-S-2019

KEDİLERİN YÜKSEKTEN DÜŞME SENDROMU: 25 OLGU

Ayşe GÖLGELİ*, Sıtkıcan OKUR, M. Gökhan ŞENOCAK, Uğur ERSÖZ, L. Emrah YANMAZ

Atatürk Üniversitesi Veteriner Fakültesi Cerrahi Anabilim Dalı, Erzurum, TÜRKİYE
ayse.golgeli12@ogr.atauni.edu.tr, sitkican.okur@atauni.edu.tr, mgsenocak@atauni.edu.tr, ugur.ersoz@atauni.edu.tr, emrah.yanmaz@atauni.edu.tr,

ÖZET

Yüksekten düşme sendromu yaklaşık 7 metre (23ft, yaklaşık 2 kat) veya daha yüksekten düşen veya atlayan kedilerde oluşan yaralanmalar için tanımlanmıştır. Kediler paraşüt atlayışı sayesinde travmayı 4 bacağına eşit dağıtırlar ve travmadan daha az etkilenirler. Bu çalışmanın amacı belirli bir yükseklikten düşen kedilerdeki klinik bulguların zeminle olan ilişkisini incelemektir. Bunun için kedilerde oluşan klinik bulgularda travma puanlaması 1 ile 3 arasında yapılmış ve bu puanlama sonucunda bir skor ortalaması elde edilerek istatistiksel olarak değerlendirilmiştir. Çalışmanın materyalini Nisan-Eylül (2019) tarihleri arasında Atatürk Üniversitesi Veteriner Fakültesi Hayvan Hastanesine yüksekten düşme şikayeti ile getirilen değişik ırk, yaş ve cinsiyetteki 25 kedi oluşturmaktadır. Üç kedide hiçbir klinik bulgu gözlenmezken, 4 kedide travmatik deri yarası, 7 kedide ağız lezyonu, 8 kedide tekli ortopedik lezyon, 5 kedide toraks lezyonu, 7 kedide çoklu ortopedik lezyon, 1 kedide iç kanama belirlenmiştir. Sonuç olarak bu çalışmada yüksekten düşen kedilerde oluşan semptomların yaş, zemin, cinsiyet ve yükseklikle olan ilişkileri değerlendirildi. Yüksekten düşen kedilerin yaş ortalamasının 1.2 yaş olduğu ve genç kedilerde travma skorunun daha fazla olduğu (0,02), cinsiyet predispozisyonun bulunmadığı ve sert zemine düşen kedilerde skor ortalamasının daha yüksek olduğu (yumuşak zemin 1,43-sert zemin 3,39) tespit edildi. Yüksekten düşen kedilerde oluşan semptomlara bakıldığında ekstremite lezyonlarının (%63.6, 28/44) diğer klinik bulgulara göre daha fazla şekillendiği belirlendi.

Anahtar Kelimeler: Lezyon, Toraks, Zemin.

64-S-2019

HIGH RISE SYNDROME IN CATS: 25 CASES

Ayşe GÖLGELİ*, Sıtkıcan OKUR, M. Gökhan ŞENOCAK, Uğur ERSÖZ, Latif Emrah YANMAZ

Department of Surgery, Faculty of Veterinary Medicine, Atatürk University, Erzurum, TURKEY
ayse.golgeli12@ogr.atauni.edu.tr, sitkican.okur@atauni.edu.tr, mgsenocak@atauni.edu.tr, ugur.ersoz@atauni.edu.tr, emrah.yanmaz@atauni.edu.tr,

ABSTRACT

Height rise syndrome defined as jump from a height of approximately 7 meters (23ft, approximately 2 times) or higher. Cats distribute trauma equal to 4 legs and are less affected by the trauma due parachute jump. The aim of this study was to investigate the relationship of clinical findings with the ground in cats falling from height. For this reason, trauma scores were between 1 and 3 in the clinical findings of cats and the result of this scoring was statistically evaluated by obtaining a score average. April-September (2019) between the materials of the study brought to the Animal Hospital of Atatürk University Faculty of Veterinary Medicine with a complaint of falling from a height of 25 cats of different races, ages and sex constitute. Findinfs in cats falling from heights; traumatic skin wounds (4), mouth lesions (7), single orthopedic lesions (8), thorax lesions (5), multiple orthopedic lesions (7), internal bleeding (1) and no clinical sings (3). As a result, the relationship between age, floor, sex and height of the symptoms of cats falling from height was evaluated in this study. It was found that the average age of cats falling high was 1.2 years and in addition the trauma score was higher in young cats (0.02), there was no gender predisposition, and the average score was higher in cats falling on firm ground (soft ground 1.43- firm ground 3.39). When looking at the symptoms of cats falling from high altitude, it was determined that limb lesions (63.6%, 28/44) were more shaped than other clinical findings.

Keywords: Lesion, Thorax, Ground.

1. GİRİŞ

Yüksekten düşme sendromu ilk olarak 1976 yılında Robinson tarafından iki kat veya daha fazla yükseklikten (7m-23ft) düşen veya atlayan hayvanlarda oluşan yaralanmalar olarak tanımlanmıştır (Whitney ve Mehlhaff, 1987). Bu hastalık insan ve köpeklerde de tanımlanmış ve Jumper's sendromu veya High-flyer sendromu olarak da bilinmektedir (Gordon vd., 1993, Reynolds ve Balsano, 1971). Köpeklerde ve insanlarda yüksekten düşme sonucu oluşan hayati riskler yükseklik ile doğru orantılıyken kedilerde bu durum farklıdır. Köpekler ve insanlar 32. kattan sonra 193 km/h terminal hıza ulaşırken ortalama 4 kg ağırlığında bir kedi 7. kattan sonra 96 km/h terminal hıza ulaşabilmektedir (Gordon vd., 1993, Pratschke ve Kirby, 2002). Belirli bir yükseklikten düşen kediler terminal hıza ulaşmadan önce doğrulma refleksleri oluşmaktadır. Vestibular sistem hızla uyarılır, horizantal pozisyon alınır ve bacakları tam olarak esnek tutulur. Buna paraşüt atlayışı da denilmektedir. Böylece çarpmanın etkisi 4 bacağa eşit dağılır ve sonrasında gövde ve kafa çarpar (Whitney ve Mehlhaff, 1987, Liehmann vd., 2012). Başlangıçta klinik bulgular epistaksis, sert damak yarığı ve pneumotoraks olmak üzere bu üçüyle sınırlandırılmış daha sonra bunlar literatürlerde facial, torasik ve ortopedik olarak değiştirilmiştir. Bu sendrom daha sıklıkla 3 yaşın altındaki kedilerde gözlemlenir (Whitney ve Mehlhaff 1987, Gordon vd., 1993). Bunun nedeni koordinasyon eksikliği, balkon ve pencere kenarından çok oyun oynama isteği, insektisit yakalama isteği ve seksüel motiliteden kaynaklı olabileceği düşünülmektedir (Vnuk 2004, Sağlam ve Tüzün, 2009).
Sendromda gözlemlenen klinik bulgular; ekstremite kırıkları, damak yarığı, pneumotoraks, hematoraks, diyafram rupturu, pankreas, dalak rupturu, üroabdomen, symphysis ayrılmaları, çene ve diş kırıkları, spinal kord yaralanmaları, vertebra kırıkları, şok ve ölümdür (Whitney ve Mehlhaff 1987, Gordon vd., 1993, Pratschke ve Kirby 2002, Zimmermann vd., 2013). Şu ana kadar yapılan çalışmalarda, düşüş yüksekliği ile ilgili olarak oluşan klinik bulgular, hematolojik bulgular ve ağız çevresi yaralanmaları üzerine çalışmalar yapılırken, zeminle ilgili kısıtlı bilgiler mevcuttur (Pratschke ve Kirby 2002). Bu çalışmanın amacı hem yüksekten düşme sonucunda görülen klinik bulguları değerlendirmek hem de kedilerin düştüğü zeminin yapısı ile hastalığın seyri arasında bir ilişki olup olmadığını belirlemektir.

2. MATERYAL-METOT

Çalışmanın olgularını Nisan-Eylül (2019) tarihleri arasında Atatürk Üniversitesi Veteriner Fakültesi Hayvan Hastanesine yüksekten düşme şikayeti ile getirilen değişik ırk, yaş ve cinsiyetteki 25 kedi oluşturmaktadır. Klinik muayene sonucunda genel durumun stabil olduğu olgularda, radyografi (Mex-100, Oberhausen-Almanya) ve hemogram (Abacus Vet5, Diatron, Macaristan) sonrasında sağaltımda izlenecek yol belirlenirken, şokun mevcut olduğu olgularda, 55 ml/kg izotonik (%0.9 NaCl, Kanflexs, İstanbul), 2 g/kg mannitol (Mannitol %20, Polifleks, Polifarma) ve %40-50 konsantrasyonunda oksijen desteği sağlandı.

2.1. Puanlandırma

Hastalarda yüksekten düşme sonucu oluşan fiziki durum derecelendirilerek puanlama (1-3) yapıldı (Tablo 1). Çalışmada canin diş kırıkları ve damak yarıkları ağız lezyonlarına dahil edildi. Yüksekten yumuşak zemine (toprak, çimen, kauçuk) düşen kedilerde ve sert zemine (beton, araba, asfalt) düşen kedilerde her bir olgu için toplam puan hesaplandı.

Tablo 1. Klinik Bulguların Puanlaması

Lezyonlar	PUAN
Klinik bulgu yok	0
Travmatik deri yarası	1
Ağız ve çevresinde lezyon	1
Tekli ortopedik lezyon	2
Toraks lezyonu	3
Çoklu ortopedik lezyon	3

2.2. Anestezi prosedürü

Muayeneye izin vermeyen agresif hastalarda 0.4 mg/kg dozda butorfanol (Butomidor® 10mg/ml, Ricterpharma, Avusturya) uygulaması yapıldı. Operasyona alınan tüm olgularda 6-8 mg/kg propofol (Propofol 10mg/ml,B.Braun, Almanya) ile anestezi indüksiyonu sağlanırken, idame ise sevofluran (Sevorane 250ml, AbbVie, İngiltere) kullanımı ile gerçekleştirildi.

3. BULGULAR

Her bir olgu için detaylı bilgilendirme Tablo 2'de verildi. Yüksekten yumuşak zemine (toprak, çimen, kauçuk) düşen kedilerde (n=8) ve sert zemine (beton, araba, asfalt) düşen kedilerde (n=17) travmaya göre puanlama yapıldı. Pozitif (+) sonuçlarda iyileşme gözlenirken negatif (-) sonuçlar eks oldu. Düşüş yükseklikleri her bir kat ortalama olarak 4 m alınarak hesaplandı. Yüksekten düşen kedilerin 1 tanesi hariç hepsinin 3 yaşından küçük olduğu belirlendi. Yüksekten düşen erkek kedi sayısı 10 iken dişi kedi sayısının 15 olduğu belirlendi.

Tablo 2. Olgulara ait detaylı bilgiler

Olgu	Yaş (ay)	Cinsiyet	Irk	Zemin	Yükseklik	Klinik Bulgu	Sağaltım	Sonuç	Skor
1	5	E	Tekir	Kauçuk	20	Canin dişte kırık	Sağaltım uygulanmadı	+	1
2	5	D	Tekir	Beton	16	Klinik Bulgu yok	Sağaltım uygulanmadı	+	0
3	36	D	Van	Araba	8	Deri Yaralanması	Pomad	+	1
4	4	D	Tekir	Beton	16	Damak yarığı, femur kondül kırığı, canin dişte kırık	Sütur, Destekli bandaj	+	4
5	9	D	Van	Asfalt	16	Damak yarığı, radius distalinde fissure	Sütur, Destekli bandaj	+	3
6	9	D	Scothish	Beton	12	Femur kondül kırığı	Çapraz Rush pin uygulaması	+	2
7	10	D	Tekir	Beton	16	Sacroiliac ayrılma, canin dişte kırık	KKİ	+	3
8	12	E	Tekir	Beton	24	Pneumotoraks, sternum, ischi ve tibia distalinde kırık, Sacroiliac ayrılma	İliumun vida ile bilateral fikzasyonu	-	7
9	12	E	Tekir	Beton	20	Pneumotoraks, Sternum, humerus spiral ve radius parçalı kırık	Plak ve serklaj ile osteosentez	-	7
10	36	E	Tekir	Beton	24	Canin dişte kırık, deri yaralanması, tibia parçalı, ulnada olecronan kırık	Plak ve serklaj ile osteosentez, olecranona lag vidası	+	4
11	36	D	Tekir	Toprak	16	Sacroiliac ayrılma	KKİ	+	2
12	12	D	Tekir	Beton	8	Deri Yaralanması	Pomad	+	1
13	36	D	Van	Çimen	16	Klinik Bulgu yok	Sağaltım uygulanmadı	+	0
14	8	D	Tekir	Beton	8	Canin dişte kırık	Sağaltım uygulanmadı	+	1
15	7	E	Tekir	Beton	16	Sacroiliac ayrılma, Tibia distalinde fissure	Destekli bandaj	+	3
16	12	D	Tekir	Çimen	24	Pneumotoraks	İğne ile Torokosentez	+	3
17	12	D	Tekir	Beton	16	Radius distalinde kırık, Carpal lukzasyon, pneumotoraks	Carpal Artrodez, İğne ile Torokosentez	-	6
18	3	E	Tekir	Beton	16	Sacroiliac ayrılma	KKİ	+	2
19	60	D	Tekir	Toprak	16	İschi kırık	KKİ	+	2
20	5	E	Tekir	Beton	16	Sacroiliac ayrılma	KKİ	+	2

21	12	E	Tekir	Çimen	12	Sacroiliac ayrılma	KKİ	+	2
22	10	E	Tekir	Toprak	8	Klinik bulgu yok	Sağaltım uygulanmadı	+	0
23	5	D	Van	Beton	8	Damak yarığı, Metacarpus ve femur kondül kırık	Sütur, Pin ve vida ile osteosentez	+	4
24	5	E	Tekir	Çakıl	16	İlium, pubis, ischi ve olecranonda kırık, deri yaralanması, damak yarığı,	Şok Sağaltımı	-	5
25	7	D	Scothish	Beton	20	Femur kondül, tibia parçalı, hemotoraks,	Şok Sağaltımı	-	6

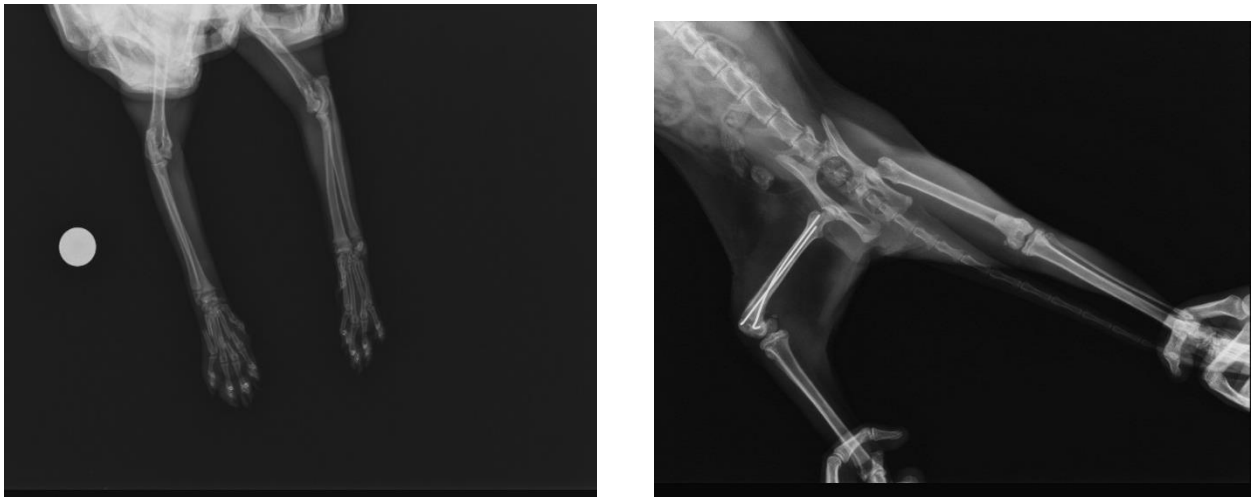

Şekil 1: 6. olgu, sağ femur kondül kırığı ve çapraz Rush pin uygulaması



Şekil 2: 23. olgu, sağ metacarpus (1,2,3,4,5), sol metacarpus (4,5) kırığı ve pin uygulaması



Şekil 3: 23. olgu, damak yarığı ve sutür uygulaması

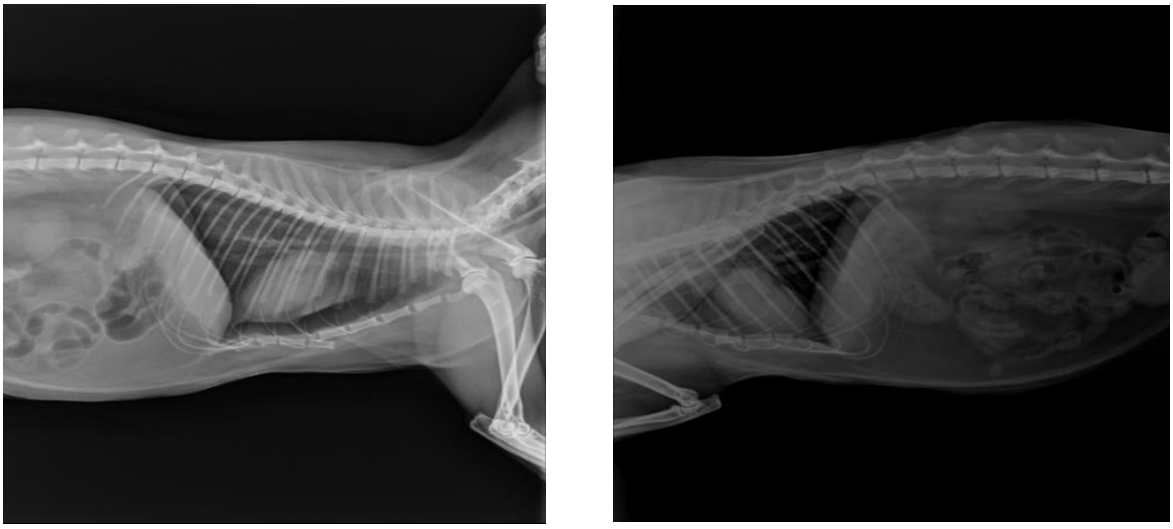

Şekil 4: 16. olgu, pneumotoraks ve iğne ile torokosentez sonrası radyografik görüntü

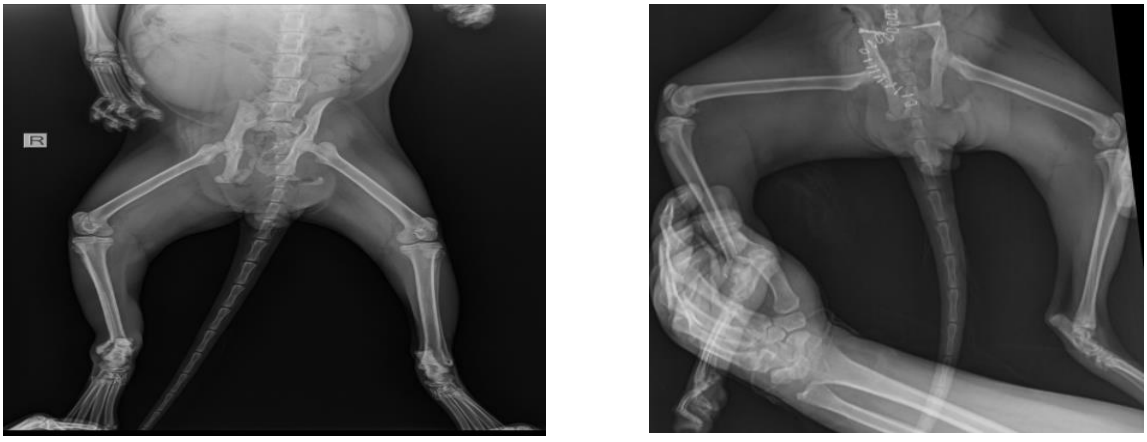

Şekil 5: 8. olgu, bilateral sacroiliac ayrılma, pubis, ischi kırık ve iliuma bilateral vida uygulaması



Şekil 6: 9. olgu, sağ humerusta spiral, sol ulnada transversal, radiusta oblik kırık ve plak + serklaj ile osteosentez uygulaması

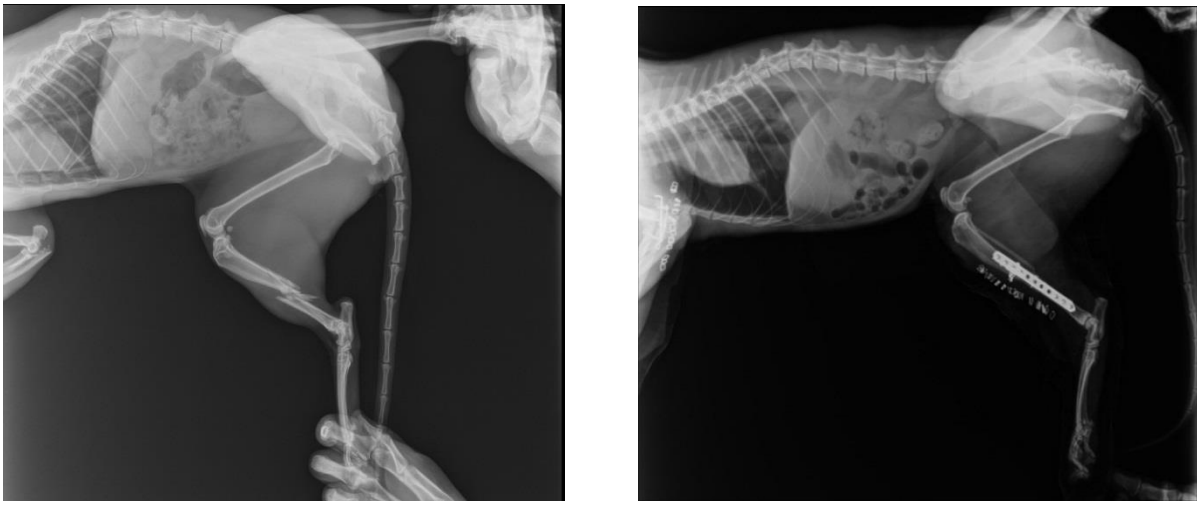

Şekil 7: 10. olgu, femur orta diyafizinde parçalı kırık, plak ve serklaj ile osteosentez uygulaması

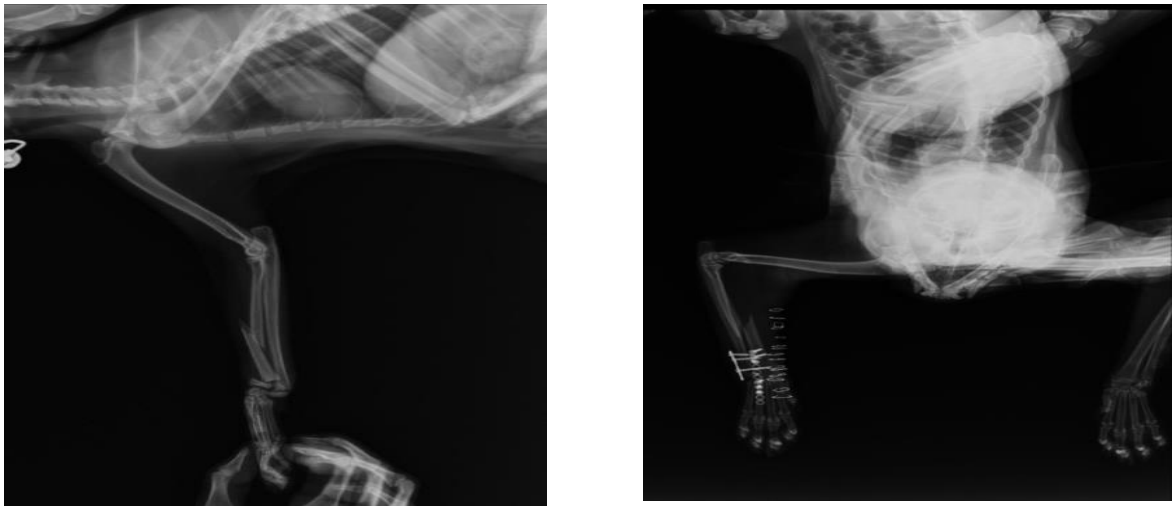

Şekil 8: 17. olgu, radiusta kırık, carpal lukzasyon ve plak ile osteosentez, carpal artrodez

Yaş-puan ilişkisi şekil 9' da verilmiştir.

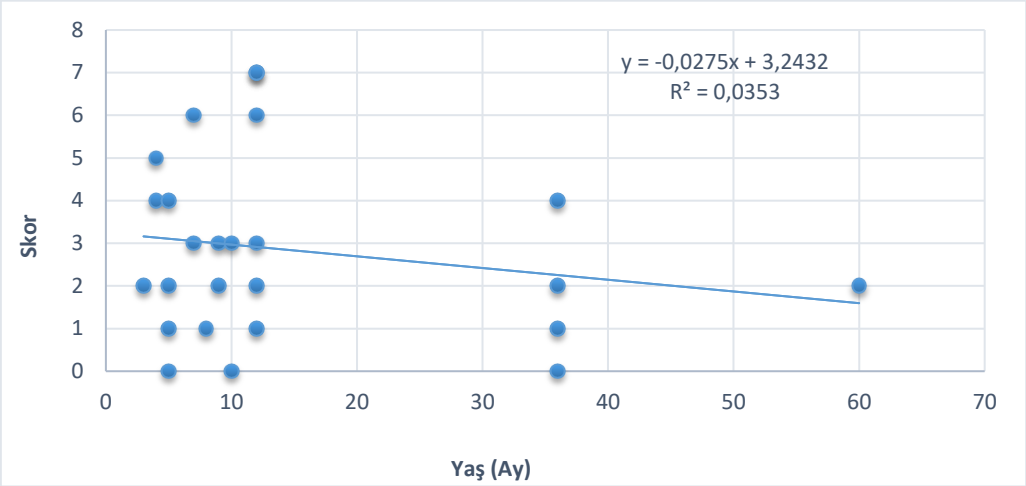

Şekil 9: Yüksekten düşen kedilerde yaş puan ilişkisi

Kedilerin yaşı ilerledikçe, yüksekten düşmelerde alınan skor genç kedilere kıyasla daha az olduğu belirlendi.

Yükseklik puan ilişkisi şekil 10'de verilmiştir.

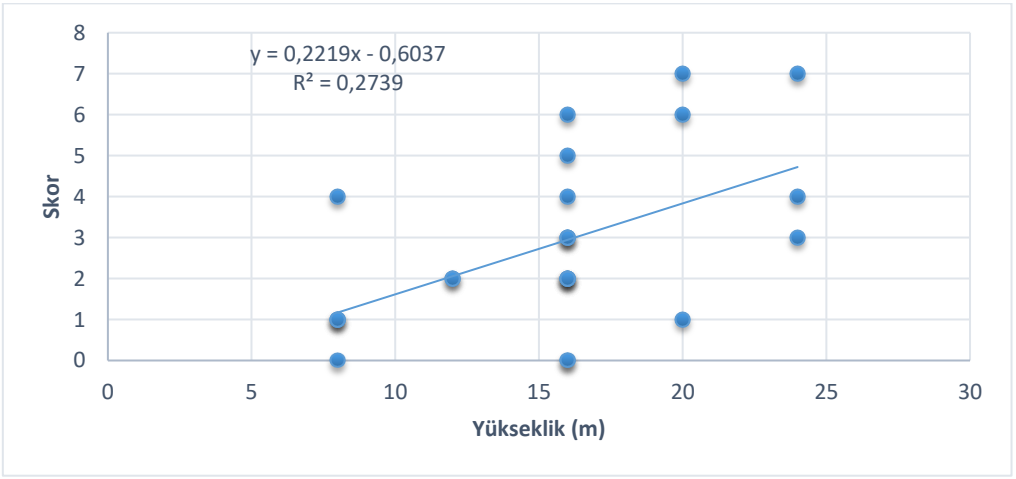

Şekil 10: Yüksekten düşen kedilerde yükseklik puan ilişkisi

Genel olarak yüksekliğe bağlı olarak travmatik hasar artmaktadır. Yani her bir metre yüksekten düşme travma skorunu 0,22 puan arttırmaktadır.

Yükseklik- zemin-puan ilişkisi şekil 11'de verilmiştir.

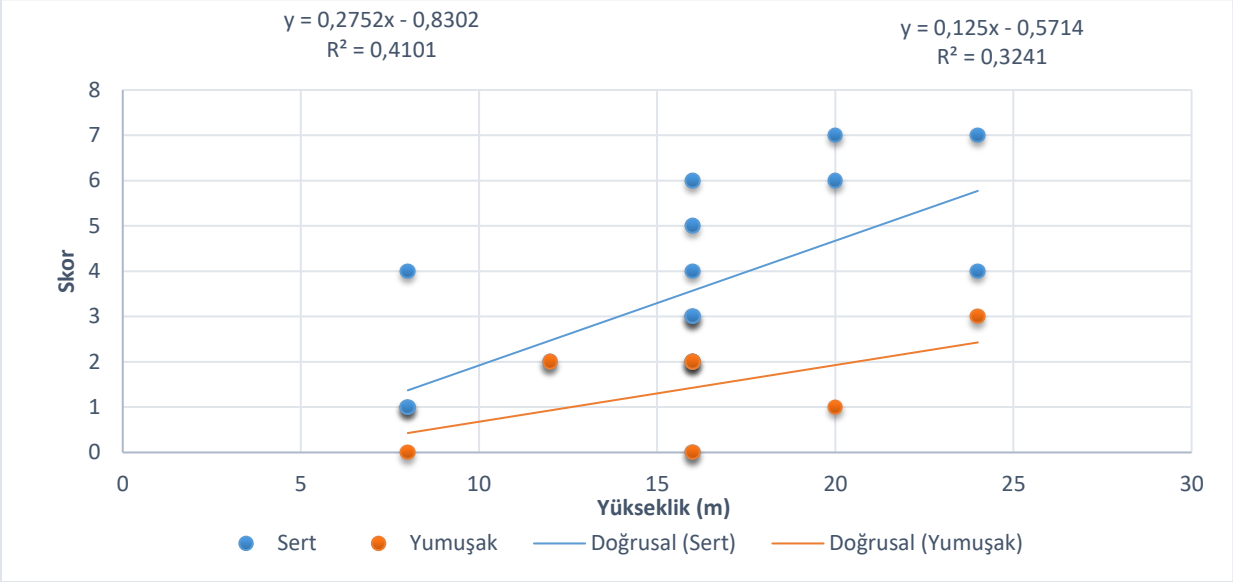

Şekil 11: Yüksekten düşen kedilerde zemin, yükseklik ve puan ilişkisi

Tablo 3: Yüksekten düşen kedilerde zemine göre yükseklik ortalaması, skor ortalaması, standart sapma

Zemin	Yükseklik, m	Skor Ort± SS
Sert Zemin	15,3	3,39±2,14
Yumuşak Zemin	16,0	1,43±1,13

Yüksekliğe bağlı oluşan travmatik hasar, düşülen zemin türüne göre değişiklik arz etmektedir. Düşülen her bir metre yükseklik sert zeminde 0,28 puanlık hasar skoru artışına sebep olurken yumuşak zeminde 0,12 puan artışa sebep olmuştur.

4. TARTIŞMA VE SONUÇ

Bu çalışmada yüksekten düşen kedilerde oluşan travmanın zemin ve yükseklik ile olan ilişkisi araştırıldı. Bunun yanı sıra, oluşan travmanın şiddetine göre yapılan skorun hastalığın prognozunu etkileyip etkilemediği değerlendirildi. Sert zemine düşen kedilerin yumuşak zemine düşenlere göre daha ciddi travmaya maruz kaldığı ve hayati risklerin daha fazla olduğu belirlendi. Çalışma sonucunda ölen hayvanların tümünün (5 olgu) sert zemine düştüğü ve skor puanının 5 ve üzeri olduğu saptandı.

Yüksekten düşme 2 veya daha yüksek katlardan düşen kediler için tanımlanmıştır. Kediler paraşüt atlayışı sayesinde travmayı 4 bacağına eşit dağıtmakta ve travma etkisini azaltmaktadırlar. Bu duruş sayesinde ilk ekstremiteleri daha sonra abdomen ve kafa çarpmaktadır (Whitney ve Mehlhaff 1987). Buna bağlı olarak yüksekten düşen kedilerde daha çok ekstremitelerin etkilendiği düşünüldü.

Bu çalışmada travmanın organ ve dokularda oluşturduğu bozukluklar şok, ekstremite kırıkları, damak yarığı ve toraks lezyonları olarak sayılabilir. Çalışmamızın verileri önceki araştırmalarda gözlemlenen bulgular ile uyumlu olduğu gözlemlendi (Bonner vd., 2012, Sağlam ve Tüzün, 2009, Reynolds vd., 1987, Merbl vd., 2013, Zimmermann vd., 2013).

Yükseklik mesafesi üzerine yapılan bir çalışmada, yükseklik mesafesi ile lezyonun şiddeti arasında doğru orantı görülmüştür (Sağlam ve Tüzün, 2009). Bizim çalışmada ölen kedilerin tümünün 16 metre ve üzerindeki yükseklikten düşmüş olması, yüksekliğin travmatik hasar ile bir ilişkisi olduğunu göstermiştir. Ancak çalışmadaki bazı olgularda yükseklik artmış olmasına rağmen skor düzenli olarak artış göstermediğinden her olgu için bu değerlendirmenin yapılması hatalı değerlendirmeye neden olabileceği belirlendi.

Bu çalışmada kedilerin yaş ortalaması 1.2 olarak belirlendi. Kedilerde yüksekten düşmenin genç yaşla direkt ilişkili olduğu rapor edilmiştir (Whitney ve Mehlhaff 1987, Papazoğlu vd., 2001). Bunun nedeni genç kedilerin daha hareketli olması, oyun isteklerinin fazla olması, insektisitlere karşı deneyimsiz olması ve erken yaşta sahiplenilen kedilerin yabancı çevreye alışamamış olması olarak sıralanabilir (Whitney ve Mehlhaff 1987).
Çalışmamızda genç kedilerde travma skorunun daha fazla olduğu tespit edildi. Genç kedilerin doğrulma reflekslerinin daha geç uyarılması bu durumu açıklayabilir (Whitney ve Mehlhaff 1987). Bu çalışmada yüksek düşme ile cinsiyet arasında bir ilişki bulunmaması önceki çalışmaları doğrulamaktadır (Whitney ve Mehlhaff 1987, Papazoğlu vd., 2001).
Daha önce yapılan bir çalışmada oluşan klinik bulguların % 46.2' sinin ekstremite kırıkları olduğu, bunun %38.5'inin ön ekstremite, %61.5'inin arka ekstremite kırıkları olduğu saptanmıştır (Whitney ve Mehlhaff 1987). Bizim çalışmamızda da bu verilere benzer olarak yüksekten düşme sonucu oluşan semptomların %63'ünü ekstremite kırıklarının oluşturduğu bunun %35.8' inin ön, %64.2'sinin ise arka ekstremite kırıkları olduğu görüldü. Sonuç olarak bu çalışmada yüksekten düşen hayvanlarda oluşan semptomların, düştüğü yükseklik, yaş, zemin ve cinsiyet ile bağlantıları olup olmadığı araştırıldı. Buna göre genç kedilerin yüksekten düşmeye daha çok meyilli olduğu ve ileri yaştaki hayvanlara göre, düşme pozisyonlarını alamadıkları için daha şiddetli travmalara maruz kalabileceği belirlendi. Genel olarak yüksekliğe bağlı olarak travmatik hasarın arttığı ve düşülen her bir metre yükseklik sert zeminde 0,28 puanlık hasar skoru artışına sebep olurken yumuşak zeminde 0,12 puan artışa sebep olduğu izlendi. Ayrıca kedilerde yüksekten düşmeye bağlı olarak çok ciddi lezyonlar ortaya çıkabilir ve herhangi bir cinsiyet predispozisyonu yoktur.

5. KAYNAKLAR

1. Bonner, SE., Reiter, AM., Lewis, JR. (2012), "Orofacial manifestations of high-rise syndrome in cats: a retrospective study of 84 cases", J Vet Dent; 29 (1):10–18.
2. Gordon, L., Thacher, C., Kapatkin, A. (1993), "High-rise syndrome in dogs: 81 cases (1985–1991)", J Am Vet Med Assoc;202(1):118–122.
3. Liehmann, L., Dorner, J., Hittmair, K., Schwendenwein, I., Reifinger, M., Dupre, G. (2012), "Pancreatic rupture in four Cats with high-rise syndrome",J Feline Med Surg;14(2):131–137.
4. Merbl, Y., Milgram, J., Bibring, U., Perry, D. (2013), "Arch I. Epidemiological, clinical and hematological findings in feline high rise syndrome in Israel: a retrospective case-controlled study of 107 cats" , Isr J Vet Med; 68(1):28–37.
5. Papazoğlu, L.G., Galatos, A.D., Patsikas, M.N., Savas, I., Leontides, L., Trifonidou, M., Karayianopoulou M. (2001), "High-rise syndrome in cats:207 cases (1988-1998)", Australian Veterinary Practitioner 31(3), 38-102
6. Pratschke, K., Kirby, B. (2002), "High rise syndrome with impalement in three cats", J Small Anim Pract ;43(6):261–264.
7. Reynolds, B.M., Balsano, N.A., Reynolds, F.X., (1971), "Falls from heights: a surgical experience of 200 consecutive cases", Ann. Surg. 174, 304-310
8. Sağlam, M., Tüzün, B. (2009), "Kedilerin yüksekten düşme sendromu", Ankara Üni Vet Fak Derg, **56**, 193-199, 2009
9. Vnuk, D. (2004), "Feline high-rise syndrome: 119 cases (1998–2001)", J FelineMedSurg;6(5):305–312.
10. Zimmermann, E., Hittmair, K., Suchodolski, J., Steiner, J., Tichy, A., Dupré, G. (2013), "Serum feline-specific pancreatic lipase immuno reactivity concentrations and abdominal ultrasonographic findings in cats with trauma resulting from high-rise syndrome", J Am Vet Med Assoc ; 242(9):1238–1243
11. Whitney, W., Mehlhaff, C. (1987), "High-rise syndrome in cats", J Am Vet Med Assoc;191(11):1,399–1,403.

65-S-2019

SEPTİK CARPİTİSLİ SIĞIRLARDA EKLEM LAVAJININ SAĞKALIM ORANINA ETKİSİ

Yakup KOCAMAN*, Sıtkıcan OKUR, Mümin Gökhan ŞENOCAK, Uğur ERSÖZ, Latif Emrah YANMAZ

Atatürk Üniversitesi Veteriner Fakültesi Cerrahi Anabilim Dalı, Erzurum, TÜRKİYE

yakup.kocaman767@gmail.com, sıtkıcan.okur@atauni.edu.tr, mumin.gokhan.senocak@atauni.edu.tr, ugur.ersoz@atauni.edu.tr, latif.emrah.yanmaz@atauni.edu.tr

ÖZET

Septik carpitis sığırlarda her yaşta görülebilen yaygın bir hastalıktır. Septik artritisin orjini doğrudan travma, kontaminasyon veya komşu dokulardaki enfeksiyon kaynaklı olabilir. İnterphalengeal eklem gibi daha distal eklemlerde çoğunlukla travma sonucu enfeksiyon oluşur. Eğer polyartritis şekillenmişse umblical enfeksiyon, diyare, pnömoni gibi sistemik veya uzak bir enfeksiyon varlığı düşünülebilir. Septik artritisin klinik bulguları akut topallık, eklem şişliği ve palpasyonda sıcaklık artışıdır. Ayrıca bu hayvanlarda iştah azalmıştır. Bir ya da daha fazla eklem aynı anda enfekte olmuş olabilir. Hastalığın tanısında klinik bulgular, radyografi, ultrasonografi ve bakteriyel kültürden yararlanılır. Septik artritisin tedavisi antibiyotikleri, eklem lavajı ve nonsteroid ilaç kullanımını içerir. Bu çalışma Atatürk Üniversitesi Veteriner Fakültesi Hayvan hastanesine carpal ekleminde şişkinlik şikayetiyle getirilen olgularda gözlemlenen septik artritis bulgularının değerlendirilmesini ve septik artritis tanısı konulan olgulara uygulanan eklem lavajının iyileşme üzerine olan etkisini belirlemeyi amaçladı. Bu çalışmada 44 adet farklı ırktan, yaştan ve cinsiyetten septik carpitisli sığır, medikal sağaltım yanında eklem lavajı uygulanmasının sağaltımdaki başarı oranının sadece medikal sağaltım uygulanarak elde edilen başarı oranıyla kıyası değerlendirilmiştir. 44 olgunun tamamında topallık mevcutken, 8 olguda umblical lezyonlar da mevcuttu. Alınan radyografilerde 14 olguda eklem aralığında genişleme, 6 olguda eklem aralığında daralma, 14 olguda carpal kemiklerde lizis, 10 olguda eksoztoz oluşumu görüldü. Medikal sağaltım yapılan 30 olgunun 16'sında(%53.3) başarılı olunmuştur. Medikal sağaltım yanında eklem lavajı uygulaması yapılan 14 olgunun ise 10'unda (%71.4) başarılı olunmuştur.

Anahtar Kelimeler: Artritis, Lizis, Umbilikal.

65-S-2019

THE EFFECT OF JOINT LAVAGE ON SURVIVAL RATE IN CATTLE WITH SEPTIC CARPITIS

Yakup KOCAMAN*, Sıtkıcan OKUR, Mümin Gökhan ŞENOCAK, Uğur ERSÖZ, Latif Emrah YANMAZ

Atatürk University, Faculty of Veterinary Medicine, Surgery Department, Erzurum, TÜRKİYE

yakup.kocaman767@gmail.com, sıtkıcan.okur@atauni.edu.tr, mumin.gokhan.senocak@atauni.edu.tr, ugur.ersoz@atauni.edu.tr, latif.emrah.yanmaz@atauni.edu.tr

ABSTRACT

Septic carpitis is a common disease that can be seen in cattle at any age. The origin of septic arthritis may be caused directly by trauma, contamination or infection in adjacent tissues. Traumatic infection is the major cause of the disease at more distal joints such as the interphalangeal joint. If polyarthritis is formed, the presence of a systemic or distant infection such as umbilical infection, diarrhea, and pneumonia may be considered. Clinical signs of septic arthritis include increased temperature in palpation, acute lameness and joint swelling. Moreover, the animals has decreased appetite. One or more joints may be infected at the same time. Clinical findings, radiography, ultrasonography and bacterial culture are used in the diagnosis of the disease. Treatment of septic arthritis include the use of antibiotics, joint lavage and nonsteroidal drugs. This study was aimed to evaluate the clinical findings of calves that brought to Atatürk University Veterinary Faculty Animal Hospital with the complaints of swelling in the carpal joint and the effectiveness of joint lavage in this disease. In this study, 44 cattle with septic carpitis of different breed, age and gender were evaluated to compare whether the only medical treatment or medical treatment with joint lavage was successful. Lameness was observed in all cases, umbilical lesion was detected only 8 cases. Enlargement of joint distance (n=14), decreased joint distance (n=6), carpal bone lysis (n=14) and new bone formation (n= 10) were observed during the radiographic examination. While medical treatment was successful in 16 cases (53.3%), joint lavage with medical treatment was successful in 10 cases.

Keywords: Arthritis, Lysis, Umbilical

1. GİRİŞ

Septik artritis yeni doğan buzağılarda en yaygın hastalıklardan biridir (Wichtel vd., 2003; Desrochers, 2004). Septik artritisin orjini doğrudan travma, kontaminasyon veya komşu dokulardaki enfeksiyon kaynaklı olabilir. İnterphalengeal eklem gibi daha distal eklemlerde çoğunlukla travma sonucu enfeksiyon oluşur. Eğer polyartritis şekillenmişse umblical enfeksiyon, diyare, pnömoni gibi sistemik veya uzak bir enfeksiyon varlığı düşünülebilir (Heppelmann vd., 2009; Kostlin ve Nuss, 1998; Desrochers; 2004; Khazrainia vd., 2006).

Hastalığın tanısında klinik bulgular, radyografi, ultrasonografi ve bakteriyel kültürden yararlanılır (Francoz vd., 2002; Heppelmann vd., 2009). Septik artritisin klinik bulguları akut topallık, eklem şişliği ve manüplasyon ile palpasyonda sıcaklık artışıdır. Ayrıca bu hayvanlarda iştah azalmıştır. Bir ya da daha fazla eklem aynı anda enfekte olmuş olabilir. Polyartritis genellikle enfeksiyonun kana karışmasıyla ilgilidir (Jackson vd., 1999; Meier, 1997).

Septik artritisin tedavisi antibiyotikleri, eklem lavajı ve nonsteroid ilaç kullanımını içerir (Nichols ve Larde, 2014). Septik artritiste eklem lavajının yapılmaması intraartiküler olarak uygulanan antibiyotiklerin potansiyelini etkileyebilir veya antibiyotiklerin aktivitesini düşürebilir veya antibiyotiklerin emilimini azaltabilir. Sağaltım yapılmadığı takdirde fibrin eklem kavitesini saran bir pannus oluşturarak zamanla eklem içerisindeki yıkım geri dönülemez hale gelebilir (Francoz vd., 2002; Bertone vd., 1997).

Bu çalışma Atatürk Üniversitesi Veteriner Fakültesi Hayvan hastanesine carpal ekleminde şişkinlik şikayetiyle getirilen olgularda gözlemlenen septik artritis bulgularının değerlendirilmesini ve septik artritis tanısı konulan olgulara uygulanan eklem lavajının iyileşme üzerine olan etkisini belirlemeyi amaçladı.

2. MATERYAL VE METOD

2.1. Hayvanlar

Bu çalışmada Atatürk Üniversitesi Veteriner Fakültesi Hayvan Hastanesine Ocak-Ekim 2019 tarihleri arasında carpal eklem şişkinliği şikayetiyle getirilen farklı ırk, yaş ve cinsiyetteki 44 buzağı kullanıldı.

2.2. Radyografi

Tüm olguların eklem görüntüleri röntgen cihazı (PCmax-100H(LED)) ve DR paneli (Drx Core 3543 detector) aracılığıyla Cranio-caudal (Cr/Ca) ve medio-lateral (M/L) olmak üzere iki yönlü alındı.

2.3. Sağaltım

Eklem lavajı uygulanacak olan hayvanlar lateral pozisyonda immobilize edildi. Carpal eklem lavajı için önce ilgili eklemin sirküler olarak tıraşı yapıldı. Deri yüzeyinin antisepsisi için önce tıraş edilen bölge scrup ile katı kirlerinden arındırıldı. Ensizyon yapılacak bölge %10'luk povidon iyot ile boyandı. Alkol ile ensizyon hattının tekrar antisepsisi sağlandıktan sonra carpal eklemin cranio-ventral bölgesine 12 numara kanca uçlu bisturi ucu kullanılarak 1 cm kadar synovial membrana ulaşacak derinlikte ensizyon yapıldı. Bu işlem yapılırken sedasyona gerek duyulmadı. Eklem içeriği boşaltıldıktan sonra 50 ml'lik enjektör kullanılarak boşluk içerisine % 0.9 NaCI solüsyonu verildi ve aspire edildi. Bu işlemde eklem hacmine göre izotonik solüsyon miktarı 300-500 ml arasında değişti.

Antibiyotik olarak 33 olguda amoksisilin klavulanik asit (Synulox, Zoetis, 8.75 mg/kg c.a./gün) ve öncesinde antibiyotik kullanımı geçmişi bulunan 11 olguda ise marbofloksasin (Marboflex, Teknovet, 2 mg/kg c.a.) kullanıldı. Non-steroid antienflamatuar olarak bütün olgularda fluniksin meglumin (Flumeglin, Teknovet, 2.2mg/kg c.a.) kullanıldı.

3. BULGULAR

Hayvanlara ait bilgiler Tablo 1'de verilmiştir. Klinik muayenede topallık 44 olgunun tamamında, umblikal enfeksiyon ise 8 olguda mevcuttu. Radyografik muayene sonucunda 14 olguda eklem aralığında genişleme, 6 olguda eklem aralığının daralması, 14 olguda carpal kemiklerde lizis, 10 olguda ekzostoz oluşumu görüldü. Eklem bölgesinde yumuşak bir şişkinliğe sahip 14 olguda eklem lavajı yapılırken, şişkinliğin sert olduğu 30 olguda eklem lavajı uygulanamadı (Tablo 2).

Tablo 1. Septik artritisli 44 olgunun özet bilgileri

	Sayı	%
Cinsiyet		
Dişi	18	34
Erkek	29	66
Yaş		
<3 Aylık yaş	5	11.3
3-6 Aylık yaş	9	20.4
6> Aylık yaş	30	68.3
Irk		
Simmental	34	77.2
Holstein	10	22.8
Eklem lavajı uygulaması		
Monoartritis	40	90.9
Polyartiritis	4	9.1

.

Tablo.2 Eklem lavajı yapılan ve yapılmayanların yaşama oranı yüzdeleri.

	Sayı	Canlı	Ölü	% Yaşama oranı
Eklem lavajı yapılan olgular	14	10	4	71.4
Eklem lavajı yapılmayan olgular	30	16	14	53.3

4. TARTIŞMA VE SONUÇ

Septik artritis, buzağı ve danalarda sık olarak görülen, akut veya kronik olarak seyredebilen irin yapan etkenlerin de içine katıldığı bir hastalık olarak ifade edilir (Samsar ve Akın, 1998). Çalışmadaki 44 olgudan 8'inde eş zamanlı olarak umblikal enfeksiyonun mevcut olması, hastalığın hematojen kaynaklı olabileceğinin bir kanıtı olabilir. Önceki literatürlerde hastalığın hematojen yolla da yayılabileceği vurgulanmıştır (Haerdi-Landerer vd., 2010; Arıcan vd., 1998).

Septik artritislerde radyografide görülen bulgular eğer olgu kronikse carpal eklemlerde daralma, carpal kemiklerde lizis ve ekzostoz; akut olgularda ise carpal eklemlerde sıcaklık artışı, ağrı, eklem sıvısında artış, eklem aralığında genişleme ve daha şiddetli olgularda vücut sıcaklığı artışı ve iştahsızlık bulguları olarak sayılabilir (VanPelt vd., 1966; Landerer vd., 2010). Bu çalışmada 14 olguda eklem aralığında genişleme olması bu olguların akut olgu olması ile; 6 olguda eklem aralığının daralması, 14 olguda carpal kemiklerde lizis ve 10 olguda ekzostoz oluşumunun görülmesi ise toplam 30 olgunun kronik vaka olmasıyla ilişkili olabilir.

Bu çalışmada carpal eklemlerde eklem lavajı yapılarak antibiyotik ve antienflamatuar ile desteklenen tedavi yönteminin sadece antibiyotik ve antienflamatuar kullanılarak yapılan tedaviye oranla başarı şansı karşılaştırıldı. Eklem lavajı yapılan 14 olgunun 10'unda iyileşme sağlanırken (başarı oranı %71.4), eklem lavajı yapılmayan 30 olgunun 16'sında (başarı oranı %53.3) iyileşme görüldü. Buzağılarda septik artritisin sağaltımı antibiyotik, non-steroid ilaçlar ve eklem lavajını içerir. Eklem yangılarında hasta konforunu arttırmak ve eklemde oluşan yangıyı minimum hale getirmek için Non-steroid antienflamatuarlar yaygın olarak kullanılmaktadır (Nichols ve Larde, 2014) Bu çalışmada tüm olgulara non-steroid olarak fluniksin meglumin kullanıldı. Septik artrit olgularında tüm antibiyotiklerin eklem dokusuna diffüze olabileceği önceki kaynaklarda vurgulandığından (Errecalde vd., 2001) bu çalışmada antibiyogram yapılmadan amoksisilin klavulanik asit kullanıldı. Öncesinde antibiyotik kullanımı geçmişi bulunan olgularda ise literatür veri örnek alınarak marbofloksasin kullanıldı (Grandemange vd.,2010). Septik artritis tedavisi sonrası olumlu sonuç için prognoz yetişkin sığır ve buzağılar için farklılık göstermemektedir. Septik artritisi olan erişkin sığırların tedavi başarı oranı %33 ile %90 arasında değişmektedir. (Steiner vd.,1999; Meier, 1997; Verschooten vd., 1974) Buzağılarda yapılan bir çalışma da ise eklem hastalıklarında başarı oranının %27 ile %81 arasında olduğu bildirilmiştir (Haerdi-Landerer vd., 2010).). Septik carpitisli buzağılarda yapılan bu çalışmanın başarı oranları ile belirtilen çalışmalardaki başarı oranlarının paralel durumda olduğu gözlenmiştir.

Sonuç olarak, buzağılarda eklem lavajının uygulanmasının, antibiyotiklerin emilimini ve iyileşmenin hızını artırmakta ve yaşama şansını yükseltmekte olduğu gözlenmiştir.

5. KAYNAKLAR

1. Arıcan M., Elma E., Özkan K. (1998), " Buzağılarda Ekstremitelerde Görülen Artritis Olgularının Değerlendirilmesi", Vet Cer Derg, 4, 5-7.
2. Bertone AL, Mcllwraith CW, Jones RL, et al.(1987), "Povidone-iodine Lavage Treatment of Experimentally Induced Euine Infectious Arthritis", Am J Vet Res,48(4), 717-715.

3. Desrochers, A.(2004). Septic Arthritis, Farm Animal Surger, Ed. EM Fathman, 330-336, Elsevier, Philadelphia.
4. Errecalde, J.O., Carmely, D., Mariño, E.L., Mestorino, N. (2001), "Pharmackinetics of Amoxicillin in Normal Horses and Horses with Experimental Arthritis", Journal of Veterinary Pharmacology and Therapeutics, 24, 1–6.
5. Francoz D., Desrochers A., Fecteau G., et al.(2002), "A Retrospective Study of Joint Bacterial Culture in 172 Cases of Septic Arthritis in Cattle", Paper Presented at 20th ACVIM Forum, Dallas.
6. Fubini S., Ducharme N. (2004), Farm Animal Surgery, 477-484, St Louis, Missouri.
7. Grandemange E., Gunst S., Woehrle F., et al.(2002), "Field Evaluation of The Efficacy of MarbocylReg. 2% in the Treatment of Infectious Arthritis in Calves", Ir Vet J,55(5), 237–40.
8. Haerdi-Landerer MC., Habermacher J., Wenger B., Suter MM., Steiner A.(2010), " Slow Release Antibiotics for Treatment of Septic Arthritis in Large Animals", The Veterinary Journal, 184, 1420.
9. Heppelmann M., Kofler J., Meyer H., Rehage J., Starke A. (2009), "Advances in Surgical Treatment of Septic Arthritis of The Distal Interphalangeal Joint in Cattle", A Review. The Veterinary Journal, 182, 162-175.
10. Jackson PG., Strachan WD., Tucker AW., et al.(1999), "Treatment of Septic Arthritis in Calves by Joint lavage", A Study of 20 Cases, Ir Vet J, 52(10), 563–9.
11. Khazrainia P., Gharagooslu MJ., Nazifi S., et al. (2006), "Microbiological and Clinicopathological Studies on Bovine Arthritis in Iran", J Facul Vet Med ,61(1), 33–8, University of Tehran.
12. Kostlin RG., Nuss K. (1988), "Treatment of Septic Pedal Arthritis in Cattle by Resection Results", Tierarztl Prax,16(2), 123–31.
13. Landerer M., Habermacher J., Wenger B., Suter M., Steiner A. (2010), "Slow Release Antibiotics for Treatment of Septic Arthritis in Large Animals", The Veterinary Journal, 184, 14-20.
14. Meier C.(1997), " Procedure in Purulent Arthritis of Adult Cattle and Clinical Experience with Joint Lavage", Prakt Tierarzt, 78(10), 893–906.
15. Nichols S., Larde H. (2014), "Noninfectious Joint Disease in Cattle, Veterinary Clinics of North America", Food Animal Practice, 30, 205-223.
16. Samsar E., Akın F. (1998), Özel Cerrahi, Tamer Mat. Ltd. Şti, Ankara.
17. Steiner A., Hirsbrunner G., "Miserez R., et al.(1999), Arthroscopic Lavage and Implementation of Gentamicin-impregnated Collagen Sponges for Treatment of Chronic Septic Arthritis in Cattle", Vet Comp Orthop Traumatol, 12, 24–29.
18. Wichtel ME., Fenwick SG., Hunter J., Stephenson A., Martin D., Wichtek JJ.(2003), "Septicaemia and Septic Arthritis in A Neonatal Calf Caused by Lactococcus lactis", Veterinary Record, 153, 2223.
19. VanPelt RW., Langham RF., Sleight SD. (1966), "Lesions of Infectious Artritis in Calves", JAVMA, 149(3), 303-311.
20. Verschooten F., De Moor A., Steenhaut M., et al. (1974), " Surgical and Conservative Treatment of Infectious Arthritis in Cattle", J Am Vet Med Assoc, 165, 271–275.

66-S-2019

KUŞLARDA GLANDULA UROPYGİALİS: MAKROANATOMİK BİR DERLEME

Hülya KARA[1], Büşra CİVELEK[2*]

[1] Atatürk Üniversitesi Veteriner Fakültesi Anatomi Anabilim Dalı**,** Erzurum, TÜRKİYE
h.goktas@atauni.edu.tr
[2] Atatürk Üniversitesi Veteriner Fakültesi, Erzurum, TÜRKİYE
civelekeser@outlook.com

ÖZET

Memelilerde çok sayıda deri bezleri (ekrine, apokrine, sebase bezler) bulunmasına rağmen kanatlılarda yağ salgısı üreten glandula (gl.) uropygialis (burzel bezi) dış kulakta yer alan gl. auricularees ve cloaca'da yer alan gl. venti'nin haricinde kanatlılarda buluna tek deri bezidir. Bezin yerleşkesi synsacrum'un caudal'inde dorsomedial'dir ve makro-anatomik olarak rahatlıkla gözlemlenebilir. İki lobdan meydana geldiği görülen gl. uropygialis'in yüzücü kuşlarda "V" harfi şeklinde, tavuklarda fasulye büyüklüğünde, ördek ve kazda ise fındık büyüklüğünde olduğu görülür. Yapılan bazı çalışmalarda gl. uropygialis'in iki lobtan oluştuğu ve türler arasında şekil ve büyüklüklerinin farklılık gösterdiği belirtilmiştir. Bez, yağ benzeri bir salgı üretir ve bu salgı papilla aracılığıyla dışarı akıtılır. Kuşlar gagaları aracılığıyla salgıyı tüylerine sürer ve böylece bu salgı sayesinde tüyler üzerinde sudan, mikroorganizmalardan ve parazitlerden koruyucu bir katman elde edilmiş olur. Gl. uropygialis'in salgısının antimikrobiyal özelleği sayesinde tüyler, yumurta ve deri mikroorganizmalardan korunmuş olur.

Anahtar Kelimeler: Uropygialis, kuş, makroanatomi.

66-S-2019

GLANDULA UROPYGIALIS IN BIRDS: A MACROANATOMIC REVIEW

Hülya KARA[1], Büşra CİVELEK[2*]

[1] Atatürk University Faculty of Veterinary Medicine, Department of Anatomy , Erzurum, TÜRKİYE
h.goktas@atauni.edu.tr
[2] Atatürk University Faculty of Veterinary Medicine, Erzurum, TÜRKİYE
civelekeser@outlook.com

ABSTRACT

Although mammals have numerous skin glands (ecrine, apocrine, sebaceous glands), glandula (gl.) uropygialis producing oil-like secretion is the only skin gland found in poultry except gl. auricularees in the outer ear and gl. venti in the cloaca. The site of the gland has been reported dorsomedial in the caudal of the synsacrum and can be easily observed macroscopically. The gl. uropygialis, which is composed of two lobes, is "V" shaped in waterfowl, bean-shaped in chickens and nut-shaped in duck and goose. In some studies, it was stated that glandula uropygialis consists of two lobes and the shape and size of the species differ between species. The gland produces an oil-like secretion, which is excreted through the papillae. Birds apply the secretion to their feathers by means of their beaks, thereby providing a protective layer of water, microorganisms and parasites on the feathers. Thanks to the antimicrobial properties of gl. uropygialis secretion, feathers, eggs and skin are protected from microorganisms.

Keywords: Uropygialis, bird, macroanatomy.

1. GİRİŞ

Memelilerde çok sayıda deri bezleri (ekrine, apokrine, sebase bezler) bulunmasına rağmen kanatlılarda yağ salgısı üreten glandula (gl.) uropygialis (burzel bezi) dış kulakta yer alan gl. auricularees ve cloaca'da yer alan gl. venti'nin haricinde kanatlılarda buluna tek deri bezidir (Dursun, 2002; King ve McLelland, 1984; Reynolds, 2013). Kanatlılardaki bu bez, memelilerde yağ salgısı üretmekle görevli olan glandula sebacea'nın türevi olarak bulunan bir deri bezidir (King ve McLelland, 1985; Salibian ve Montalti, 2009). Gl. uropygialis'in boyutu türlere göre değişiklik gösterir. Bezin büyüklüğü su kuşlarında oldukça fazlayken bazı kuşlarda ise gl. uropygialis bulunmamaktadır (Stettenheim, 2000; Salibian ve Montalti, 2009).

Bezin yerleşkesi synsacrum'un caudal'inde dorsomedial olarak bildirilmiştir ve makro-anatomik olarak rahatlıkla gözlemlenebilir (Jacob ve Ziswiler, 1982; Martin vd., 2009; Harem vd., 2010). İncelendiğinde iki lobdan meydana geldiği görülen gl. uropygialis'in yüzücü kuşlarda "V" harfi şeklinde, tavuklarda fasulye büyüklüğünde, ördek ve kazda ise fındık büyüklüğünde olduğu görülür (Saliban ve Montalti, 2009; Stettenheim, 2000; Dursun, 2002).

Bezde üretilen yağ salgısı, bezin içerisinde bulunan kanal sistemi vasıtasıyla dışarıya bir delikle açılan papillaya iletilir, kuşların gagalarıyla papillayı aktive etmesi sonucu bu salgı dışarıya akıtılır. Kuşlar gagaları aracılığıyla salgıyı tüylerine sürer ve böylece bu salgı sayesinde tüyler üzerinde sudan, mikroorganizmalardan ve parazitlerden koruyucu bir katman elde edilmiş olur (Baumell vd., 1993; Nickel vd., 1977; Dursun 2002, Jacob ve Ziswiler, 1982; King ve McLelland, 1984; Salibian ve Montalti, 2009; Reynolds 2013). Kuyruğun hemen dorsal'inde yer alan papilla şekil itibariyle meme başı görünümündedir (King ve McLelland, 1984; Stettenheim, 2000; Jacob ve Ziswiler, 1982). Paillanın üzeri yumuşak tüylerle çevrelenmiş durumda olup bu tüyler gaganın salgıyla kaplanması aşamasında görev yapmaktadır (Jacob ve Ziswiler, 1982; King ve McLelland, 1985; Stettenheim, 2000).

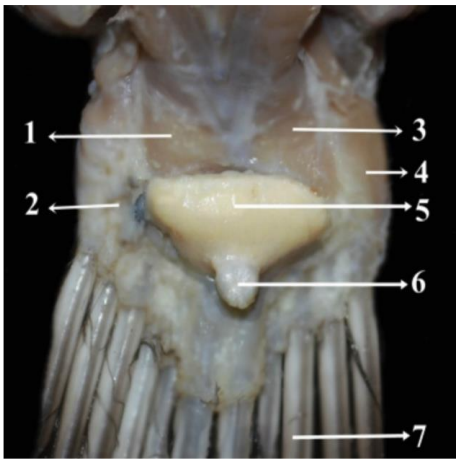

Şekil 1. Saksağan'da glandula uropygialis'in makro- anatomik görüntüsü (Balkaya vd., 2016)

1, 3: Musculus levator coccygeus, 2, 4: Musculus coccygeus lateralis, 5: Glandula uropygialis, 6: Papilla uropygialis, 7: Rectrix (Tail feather)

Yapılan bazı çalışmalarda gl. uropygialis'in iki lobtan oluştuğu ve türler arasında şekil ve büyüklüklerinin farklılık gösterdiği belirtilmiştir (Dursun, 2002; Salibian ve Montalti, 2009; Chiale vd., 2014). Su kuşlar grubundan biri olan saz tavuklarında bu bezin pygostil kasları üzerinde yerleşke gösterdiği rapor edilirken (Sawad, 2006), leyleklerde ise synsacrum ile birinci kuyruk omuru arasında gözlemlendiği sunulmuştur (Kozlu vd., 2011). Assel ırkı tavuklarda ise bu bezin pygositil ile dördüncü kuyruk omuru arasında deri altında yer aldığı belirtilmiştir (Yılmaz vd., 2018). Bazı türlerde bezin kuyruk bölgesindeki tüylerin üzerinde bulunduğu (Kelek ve Çınar, 2013), saksağanda ise bezin üzerinin tüylerle kaplı olduğu tespit edilmiştir (Balkaya vd., 2016).

Güvercin, kaz ve ördekte bezin şekil itibariyle küçük fındık bicimde olduğu ve son sacral ve ilk kuyruk omuru arasında yer aldığı bildirilirken (Nickel vd., 1977; Dursun, 2002) saksağanda (Balkaya vd., 2016) ise şekil itibariyle dorsal görünümde fasulye, caudoventral görünümde ise "V" harfi bicinde olduğu rapor edilmiştir. Assel

ırkı tavuklarda ise (Yılmaz vd., 2018) martılarda (Chiale vd., 2014) olduğu gibi kalp şekline benzediği belirtilmiştir.



Şekil 2. Glandula uropygialis'in genel görünümü (dorsal görünüm) ((Yılmaz vd., 2018).

Örneğin papağan, güvercin, kuğu ve bazı deve kuşu türlerinde gl. uropygialis bulunmazken, ördekte oldukça iyi gelişmiştir (Dursun, 2002; Johnston, 1988). Ayrıca kuluçka süresi uzun olan türlerde glandula uropygialis'in, kuluçka süresi kısa olan türlere göre oldukça küçük boyutta olduğu bildirilmiştir (Vincze vd., 2013). Gl. uropygialis'in en büyük olarak genellikle kaz ve ördek gibi su kuşlarında bulunduğu rapor edilmiştir (Stevens, 2004).

Gl. uropygialis'in iki lobdan oluştuğu ve bu lobların radial tarzda sıralanmış tubullerden meydana gelerek merkezi bir boşuğa açıldığı, salgılarını da kanallar aracılığıyla kuyruk ucu bölgesinde dorsomedian olarak yerleşke gösteren mem başı benzeri papillaya akıttığı sunulmuştur (Hodges, 1974; Dellmann ve Brown, 1987; Menon vd., 1981; Jacob ve Ziswiler, 1982). Bahsi geçen bu papillanın kuş türlerine göre bazen çıplak oalarak bazen de çevresi tüylü olarak gözlendiği bildirilmiştir (Jacob ve Ziswiler, 1982; Schales ve Schales, 1994). Örneğin assel tavuklarında papillanın etrafında tüyler olduğu rapor edilmiştir (Yılmaz vd., 2018).

Gl. uropygialis'in salgısının antimikrobiyal özelleği sayesinde tüyler, yumurta ve deri mikroorganizmalardan korunmuş olur (Galván vd., 2008). Bazı literatür kaynaklarında ise salgının üreme davranışıyla alakalı olduğu bildirilmiştir (Kennedy, 1971). Bu salgının bileşimi de cinsiyete, yaşa ve beslenmeye bağlı olarak değişiklik gösterebilir (Abalain vd., 1984; Zık ve Erdost, 2002; Sandilands vd., 2004).

2. SONUÇ

Sunulan çalışma ile saksağanda glandula uropygialis'in morfolojik yapısının farklı kanatlı ve kuş türlerinde karşılaştırılarak incelenmesi sağlanmıştır. Elde edilen makro- anatomikbilgilere göre çoğu kanatlı ve kuş türlerine ait gl. uropygialis'in büyük oranda benzerlikler gösterdiği, bazı endemik kanatlı türleri ile farklılıkların bulunduğu belirlenmiştir. Bu çalışmadan elde edilen sonuçların, bu alanda yapılacak araştırmalar için kaynak açısından katkı sağlayacağı düşünülmektedir.

3. KAYNAKLAR

1. Abalain, J.H., Amet, Y., Daniel, J.Y., Floch, H.H. (1984), "Androgen control of the secretion in the sebaceous-like preen gland", J Steroid Biochem, 20(1), 529-531.
2. Balkaya, H., Ozdemır, D., Ozudogru, Z., Kara, H., Erbas, E. (2016), "A Study on the Anatomic and Histological Structures of Magpie (Pica pica) Glandula Uropygialis", Van Vet J, 27 (1) 21-24.
3. Baumel, J.J., King, S.A., Breazile, J.E., Evans, H.E., Vanden, Berge. J.C. (1993), Handbook of Avian Anatomy. Nomina Anatomica Avium, Cambridge, Massachusetts. 2. Ed. Published By the Club, 22-44.
4. Chiale, M.C., Fernández, P.E., Gimeno, E.J., Barbeito, C., Montalti, D. (2014), "Morphology and histology of the uropygial gland in Antarctic birds: relationship with their contact with the aquatic environment", Aust J Zool, 62, 157-165.

5. Dellmann, H.D., Brown, E.M. (1987), Textbook of Veterinary Histology, 3th Ed. Philadelphia, Lea & Febiger.
6. Dursun, N. (2002), Evcil Kusların Anatomisi, Medisan Yayınevi, p. 91-96, Ankara.
7. Galván, I., Barba, E., Piculo, R., Cantó, J.L., Córtes, V., Monrós, J.S., Atiénzar, F., Proctor, H. (2007), "Feather mites and birds: an interaction mediated by uropygial gland size", J Evol Biol, 21(1), 133-44.
8. Harem, I.S., Kocak, H.M., Turan, K.T., Akaydin, B.Y., Karadag, S.E., Altunay, H. (2010), "Histologic structure of the uropygial gland of the osprey (Pandion haliaetus)", J Zoo Wildlife Med, 41 (1): 148-51.
9. Hodges, R. (1974), The Histology of the Fowl, Academic Press, London.
10. Jacob, J., Ziswiler, V. (1982), The uropygial gland. in Farner DS and Parkes KC Avian biology: Volume VI, 199-314, Academic Press, New York, America.
11. Johnston, D.W.A. (1988), Morphological atlas of the avian uropygial gland, Bull Br Mus Nat Hist, 54 (5): 199-259.
12. Kelek, S., Çınar, K. (2013), "Dişi Ve Erkek Bıldırcın (Coturnix Coturnix Japonica) Üropigial Bez'in Histolojik Ve Histokimyasal Yapısı", Erzincan Üniversitesi Fen Bilimleri Enstitüsü Dergisi, 2 (2): 229-238.
13. Kennedy, R.J. (1971), Preen gland weights. Ibis, 113, 369-372.
14. King, A.S., McLelland, J. (1984), Outlines of avian anatomy. 2nd ed, Baillière Tindall, London, United Kingdom.
15. Kozlu, T., Bozkurt, Y.A., Ateş, S. (2011), "A macroanatomical and histological study of the uropygial gland in the white stork (Ciconia cicionia)", Int J Morphol, 29(3), 723-726.
16. Martin, V.M., Ruiz, R.M., Jose, S.J., Peralta, J.M., Mendez, M., Valdivia, E., Martin, P.A.M., Martinez, B.M. (2009), "Seasonal, sexual and developmental differences in hoopoe Upupa epops preen gland morphology and secretions: evidence for a role of bacteria", J Avian Biol, 40, 191- 205.
17. Menon, G.K., Aggarwal, S.K., Lucas, A.M. (1981), "Evidence for the holocrine nature of lipoid secretion by avian epidermal cells: a histochemicaland fine structural study of rictus and the gland", J Morphol, 167,
18. Nickel, R., Schummer, A., Seiferle, E. (1977), Anatomy of the domestic birds, Verlag Paul Parey, Berlin-Hamburg, 185-199.
19. Reynolds, S. (2013), The anatomy and histomorphology of the uropygial gland in New Zealand endemic species. Master of Zoology, Massey University, New Zealand.
20. Salibian, A., Montalti, D. (2009), "Physiological and biochemical aspects of the avian uropygial gland", Braz J Med Biol Res, 69 (2): 437-46.
21. Sandilands, V., Powell, K., Keeling, L., Savory, C.J. (2004), "Preen gland function in layer fowls; factors affecting preen oil fatty acid composition", Brit Poultry Sci, 45(1), 109-115.
22. Sawad, A.A. (2006), "Morphological and histological study of uropygial gland in Moorhen (Gallinula choropus)", Int J Poult Sci, 5(10), 931-941.
23. Schales, C., Schales, K. (1994), Galliformes, In: Avian Medicine: Principles and Application, Eds: Branson WR, Harrison GJ, Harrison LR, Wingers Publishing, Florida, pp; 1219-1236.
24. Stettenheim, P.R. (2000), "The integumentary morphology of modern birds-An overview", Amer Zool, 40, 461-477.
25. Stevens, L. (2004), Avian biochemistry and molecular biology, Cambridge University Press, Cambridge, United Kingdom.
26. Vincze, O., Vágási, C.I., Kovács, I., Galván, I., Pap, P.L. (2013), "Sources of variation in uropygial gland size in European birds", Biol J Linn Soc, 110, 543–563.
27. Yılmaz, B., Harem, İ.Ş., Demircioğlu, İ., Özyiğit, G., Bozkaya, F. (2018), "Aseel ırkı horoz ve tavuklarda Glandula uropygialis'in anatomik, morfometrik ve histolojik özellikleri", Eurasian J Vet Sci, 2018, 34, 2, 65-70.
28. Zık, B., Erdost, H. (2002), "Horozlarda acı kırmızı biberli rasyonla beslemenin üropigi bezi üzerine etkisinin histolojik yönden incelenmesi", Turk J Vet Anim Sci, 26, 1223-1232.

67-S-2019

DOĞU ANADOLU'DA GÖÇER KOYUNCULUK

Tuğba TANMAN[1*], Ahmet YILDIZ[2]

[1] Bingöl Üniversitesi Veteriner Fakültesi Zootekni Anabilim Dalı Bingöl, TÜRKİYE
tugbatnmn@hotmail.com
[2]Atatürk Üniversitesi Veteriner Fakültesi Zootekni Anabilim Dalı Erzurum, TÜRKİYE
ahmtstar@hotmail.com

ÖZET

Bu çalışmada koyun yetiştiriciliği bakımından yüksek bir potansiyele sahip olan Doğu Anadolu Bölgesindeki göçer koyunculuğun nedenleri, göç zamanları ve yerleri ile temel problemleri ele alınarak çözüm önerilerinin ortaya konulması amaçlanmıştır. Bölgede göçerlik, kısa mesafelerde değişen yükselti farkının neden olduğu iklim ve bitki örtüsündeki değişiklikler sonucu daha büyük otlaklar bulabilmek amacıyla hayvanların bir yerden başka bir yere götürülmesi şeklinde yapılan geleneksel bir yetiştiricilik şeklidir. Yem masraflarını düşürdüğünden gelir arttıran bir faaliyettir. Bölgede çayır ve meraların fazla olması koyunculuğu teşvik ederken, kışların soğuk ve sert geçmesi sınırlayıcı bir faktördür. Göçerler her yıl yaklaşık aynı dönemlerde yaylak ve kışlak alanları arasında bir döngüyle yer değiştirirler. Göçerlerin yaylaların kiralanması, kullanımı ve hayvan nakilleri konusunda sorunları bulunmaktadır. Son yıllarda gençler göçerlik yerine yerleşik düzeni tercih etmektedir. Yaylada yaşam koşullarının iyileştirilmesi, eğitim ve sağlık hizmetlerinin sağlanması gerekmektedir. Kaliteli koçların damızlık olarak kullanımı sağlanmalıdır. Özellikle koç temini ve sürüler arasında koç transferini sağlayacak projeler desteklenerek verimlilik artırılmalıdır. Sürü sağlığı ve hastalıkların yayılmasının önlenmesi bakımından aşı ve antiparaziter ilaç uygulama maliyetleri düşürülmeli yetiştiriciler desteklenmelidir. Göçer işletmeler süt üretimi ve pazarlama ile ilgili olarak desteklenerek ürünlerin pazarlanmasında kooperatifleşme yaygınlaşmalıdır. İl mera komisyonlarına Damızlık Koyun Keçi Yetiştiricileri Birlikleri de dahil olmalıdır. Meraya çıkma zamanı, mera kapasitesi belirlenerek erken ve aşırı otlatma önlenmelidir. Sulama birlikleri benzeri oluşum ile bölgede yaşayan yetiştiricilerin meralara sahip çıkması meraların yönetimi konusunda söz sahibi olması sağlanmalıdır. Devlet kurumları meraların yönetimi konusunda idare eden değil denetleyen olmalıdır. Yüksek rakım, organik hayvancılık, coğrafi işaretli ürün ve markalaşma imkanlarından faydalanılarak ürünlerin katma değeri artırılmalıdır.

Anahtar Kelimeler: Göçer, Koyunculuk, Doğu Anadolu

67-S-2019

NOMADIC SHEEP BREEDING IN EASTERN ANATOLIAN

Tuğba TANMAN[1*], Prof. Dr. Ahmet YILDIZ[2]

[1] Bingöl University, Faculty of Veterinary Medicine, Department of Animal Science, TURKEY
tugbatnmn@hotmail.com
[2] Atatürk University, Faculty of Veterinary Medicine, Department of Animal Science, TURKEY
ahmtstar@hotmail.com

ABSTRACT

In this study, it is aimed to put forward the solutions of the nomadic sheep breeding in the Eastern Anatolia Region, which has a high potential in terms of the causes of sheep breeding, the migration times and places and the main problems. Nomadism in the region is a traditional breeding method of taking animals from one place to another in order to find larger pastures as a result of the changes in climate and vegetation caused by the difference in elevation at short distances. It is an activity that increases income as it reduces feed costs. While the high number of meadows and pastures in the region promotes sheep, the cold and harsh winters are a limiting factor. Every year, nomads migrate within a cycle between the highlands and the winterlands. The nomads have problems with the rental and use of the plateaus and animal transports. In recent years, young people prefer settled order to nomadism. It is necessary to improve the living conditions in the plateau and to provide education and health services. Quality rams should be used as breeder. Efficiency should be increased especially by supporting projects that provide the transfer of rams among herds and rams supply. Vaccine and antiparasitic drug administration costs should be reduced in order to prevent herd health and disease spread and breeders should be supported. The nomadic enterprises should be supported in relation to milk production and marketing, and cooperativeization should be spread in the marketing of products. Provincial pasture commissions should also include Breeding Sheep Goat Breeders Unions. Pasture time, pasture capacity and early and excessive grazing should be prevented. Pastures should be rented periodically at least for three years instead of one year. With the similar formation of irrigation unions, it should be ensured that the breeders living in the region take ownership of the rangelands and have a say in the management of rangelands. Government agencies should be not governing but supervising management of rangelands. The added value of the products should be increased by making use of high altitude, organic livestock, geographically marked products and branding opportunities.

Keywords: Nomadic, Sheep, Eastern Anatolia

1. GİRİŞ

Türkiye'de koyunculukta üretim sistemini, bölgenin iklim ve arazi yapısı ile mera ve yem durumu, ırkın verim yönü ve düzeyi, elde edilecek ürünlerin değerlendirilme şekli ve pazarlanması gibi durumlar belirler. Temelde bir yere bağımlı (yerleşik) ya da göçer koyunculuk şeklinde yapılır. Bir yere bağımlı koyun yetiştiriciliğinin de aile koyunculuğu, çiftlik koyunculuğu ve mera koyunculuğu olmak üzere üç çeşit uygulama şekli bulunmaktadır (Akçapınar, 2000). Dünya genelinde hayvanları yüksek rakımlı alanlarda otlatma eski zamanlardan günümüze yaygın bir biçimde yapılmaktadır (Herzog and Seidl, 2018). Türkiye'nin doğu ve güneydoğu bölgelerinde yerli ırklar yetiştirilmekte meraya dayalı ekstansif yetiştiricilik yapılmaktadır. Bu bölgelerde 1980'li yıllarda koyunların %60'ı göçerler tarafından yetiştirilmekteyken (Sevinç, 1981), günümüzde bu oran oldukça düşük seviyelerdedir.

Doğu Anadolu bölgesi 9.537.251 baş koyun varlığıyla Türkiye'deki toplam koyun sayısının yaklaşık %27'sini oluşturmaktadır (URL 1). Kışları uzun ve soğuk olmasına rağmen, yazları ılık bir havaya ve bol yeşil otlatma alanlarına sahip olan bu bölge geniş meralarıyla koyunculuk için büyük bir potansiyel oluşturmaktadır (Tunçdilek, 1978). Yazın, iklimi, bitki örtüsü, doğal kaynak suları, çayır ve meralarıyla göçerlik için uygun bir hale gelen bölgede kışlar şiddetli ve uzun geçtiği için yetiştiriciler hayvanları beslemede sıkıntılar yaşamaktadır (Yalçın, 1986). Kış döneminde birtakım göçerler hava şartlarının daha uygun olduğu Güneydoğu Anadolu illerine yönelirken bir kısmı da koyunlarını yerleşim yerlerindeki barınaklarda, satın aldıkları yemlerle beslemeye devam etmektedir. Göçer koyunculuk farklı yerlerdeki mera ve yaylalarda otlatılarak yem giderlerinin azaltılması ve böylece rekabet gücü yüksek karlı bir hayvancılık yapılmasını sağlamaktadır.

1.1. Göçer Yetiştiriciler Hakkında Genel Bilgi

Dayan (2007) yetiştiricilerin ortalama yaşını 35-50 olarak bildirirken, Sezgin (2006) Bitlis ilindeki göçer aile reislerinin ortalama yaşlarını 44 olarak belirtmiştir. Daha geniş bir yaş aralığı olarak ise yetiştiricilerin %86'sının 25-54 yaş aralığında olduğunu ifade etmiştir. Bu geniş yaş aralığına bakıldığında genç olanların eğitim durumunun yaşları büyük olanlara göre daha iyi olduğu ancak bunun yanında yaşça büyük olanların da sahip oldukları ve sattıkları koyun sayısının fazla olduğu görülmüştür.

Savaş (2019) Iğdır ilindeki göçer yetiştiricilerin %25,2 sinin okur-yazar olmadığını ve eğitim düzeyi ilkokul olan yetiştiricilerin %51,1'lik bir çoğunlukta olduğunu bildirirken, Dayan (2007) da yetiştiricilerin eğitim durumunu %59,15'inin ilkokul mezunu olduğunu ve hane halkı sayısının da ortalama 8 olduğunu belirtmektedir.

Genel olarak bakıldığında göçer aile reislerinin yaşlarının büyük, hane halkı sayısının fazla ve eğitim durumlarının düşük olduğu gözlenmektedir. Karlı bir hayvancılık yapılabilmesi için eğitim seviyesinin yükseltilmesi ve göçer koyunculuğun sürdürülebilirliğini arttırmak için ise genç nüfusun teşvik edilmesi gerekir. Genç nesiller göçer koyunculuk yapmadığı sürece günümüzde olduğu gibi her geçen gün varlığını yitirmeye devam edecektir.

1.2. Göçer Koyunculuk Yapılmasının Sebepleri

- İklim ve Sıcaklığın Etkisi: Doğu'dan Batı'ya ülkemizin her yerinde göçer faaliyetler yapılmasına rağmen bölgeden bölgeye hatta bazen aynı bölge içerisinde bile farklılıklar gözlemlenebilir. Bu bağlamda ülkemizdeki göçer koyunculuğu doğrudan etkileyen faktörlerin başında; sahip olduğu yer şekilleri, kısa mesafelerde değişen yükselti farkının neden olduğu iklim ve bitki örtüsü gibi coğrafik özellikler gelir (Tunçdilek, 1978; Kutlu, 1987).

Optimum çevre şartlarının sağlanması ve sıcaklık etkisinin minimuma düşürülebilmesi için göçer hayvancılık gereklidir (Alkoyak ve Çetin, 2016). Küçükbaşlar için yaşamsal faaliyetlerini en iyi sağladıkları sıcaklık değerleri 10-15 °C civarındadır (Marai vd., 2007). Sıcaklıklar bu değerlerin üzerine çıktığı zaman sıcaklığın yüksekliğine ve hayvanların türüne bağlı olarak vücut ısısı artar, hayvan sıcaklık stresine girer ve bunun da sonucu olarak verimlerinde kayıplar, üreme problemleri, metabolizma hastalıkları gibi pek çok problem şekillenir (Alkoyak ve Çetin, 2016). Hayvanları bu sıcak stresinden korumak için yüksek rakımlı mera ve yaylalara göç etmek gerekir (Daşcı ve Çomaklı, 2006).

- Mera Durumu: Türkiye'de çok çeşitli mera ve çayır bitkileri bulunmaktadır. Dağ ve yaylaların daha ziyade üst yamaçlarında rakıma bağlı olarak mera otlarının çeşitliliği değişmektedir. Bu durum gerek yaylalar gerek iller arasında dikkati çekebilecek düzeydedir. Ayrıca mera bitkilerinin üstün bir besleme değeri olduğu da göçerler tarafından ifade edilir. Koyunlar meraya çıktıktan sonraki haftalarda canlanmakta, canlı ağırlıkları daha hızlı artmakta ve süt verimleri de hızla yükselmektedir (Sevinç, 1972). Yetiştiriciler de bu durumun bilincinde oldukları için gidecekleri meranın durumu ve kalitesine önem vermektedir.

- Yem Fiyatlarının Etkisi: Koyunlar diğer çiftlik hayvanlarına göre daha fazla kaba yem tüketmektedir. Diğer hayvanların değerlendiremediği çok farklı çeşitteki yemleri otlama kabiliyetine sahipler. Yem giderleri yapılan

tüm harcamaların %60-70 ini oluşturmaktadır (Alçiçek ve Yurtman, 2009). Bu nedenle de ekonomik olarak karlı bir hayvancılık yapılabilmesi için yem giderlerinin az olması istenir. Doğu Anadolu bölgesinde kışlar uzun ve sert geçtiği için beslenen hayvanlar ya göçer şekilde nispeten daha sıcak olan illere götürülmekte ya da uzun süre kapalı barınaklarda kalmaktadır. Yem fiyatlarının yüksek oluşu özellikle alım gücü düşük olan yetiştiricileri göçe sevk etmektedir. Burada amaç hayvanların merada kalma süresini arttırarak yem giderlerini düşürmek ve böylece yüksek olan yem fiyatlarından etkilenmemektir.

Türkiye'de koyun yetiştiriciliği genellikle kış mevsimi hariç meraya dayalıdır. Entansif yetiştiriciliğin fazla yayılmadığı ülkemizde hayvanların birincil yem kaynağı doğal çayır ve meralardır (Açıkgöz, 2001). Üniversitelerde koyun ırkları geliştirmek için kültür ırkları üzerinde pek çok çalışma yapılmış fakat bu çalışmaların sonuçları yetiştirici koşullarında istenen seviyeye ulaşamamıştır. Bunun sonucu olarak da yetiştiriciler şartların iyileştirilmesiyle entansif yetiştiriciliği amaçlayan yeni üretim şekillerine yönelmek yerine yerli ırklar ile ekstansif karakterini korumaya devam etmiştir (Kaymakçı ve ark. 2000, Saçlı, 2007, Karaca ve ark. 1996). Ekstansif yetiştiricilik yerine entansif yetiştiriciliğin cazip gelebilmesi için yetiştiricilerin sattıkları ürünlerden kazanmış oldukları gelirin yem masrafları ve diğer giderleri karşılayabilecek ve bunun yanında da geçimlerini sürdürebilmeleri için kar bırakabilecek düzeyde olmalıdır. Günümüz koşullarında yetiştirilen koyun ırklarıyla bu durum sağlanamadığı için meraya dayalı olan göçer yetiştiricilik gerekliliğini sürdürmektedir.

- Geleneksel alışkanlık: Göçer koyunculuğun en fazla yapıldığı Doğu ve Güneydoğu illerinde yetiştiricilerin büyük çoğunluğu aile ya da daha geniş akrabalık tabanına bağlı olan topluluklardan oluşmaktadır. Göçer küçükbaş hayvancılık bu topluluklarda geleneğe bağlı üretimle sürdürülen, sadece bir ekonomi türü değil aynı zamanda onun çevresinde toplanan, kalıplaşmış bir düzen içerisinde olmakla beraber toplumsal ve geleneksel bir kurum niteliğinde olan kavramdır (Kutlu, 1987).

- Güvenlik: Güvenlik problemleri nedeniyle asıl yerleşim yerlerinden başka yerlere göç etmek zorunda kalan yetiştiriciler de vardır. Örneğin; 1994 yılında şiddetlenen terör olaylarından sonra Tunceli ilinden güvenlik nedeniyle il dışına göçler yaşanmıştır. Buradan göç eden yetiştiriciler çevre illere yerleşmiş ve geçmişte Tunceli mera ve yaylalarını kullanan yetiştiricilerin bir kısmı artık başka güzergahlar belirlemişlerdir (Durmuş ve Çağlayan, 2009).

1.3. Göç Zamanları ve Yerleri

Göç etme zamanı; meraların yeşermelerine ve hayvanların durumuna göre belirlenir (Sevinç, 1972). Bu nedenle bölgeden bölgeye birtakım değişiklikler göstermekle beraber genellikle; nisan-mayıs aylarında göç hareketi başlar, 3-4 ay kadar hayvanlar yaylalarda otlatıldıktan sonra ağustos sonu ya da eylül ayı içerisinde daha alçak bölgelere geri dönüş yapmaya başlarlar ve bu dönüş ekim sonlarını bulur (Doğanay ve Coşkun, 2013).

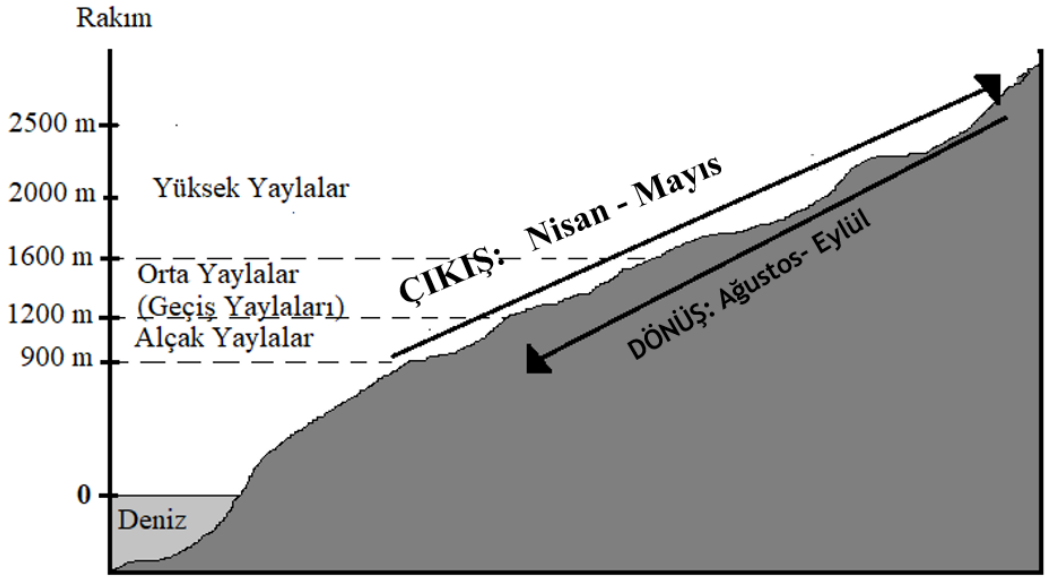

Şekil 1: Yaylalara göç hareketinin dönemleri

Doğu Anadolu'da yükseltinin düşük veya yüksek olmasına bağlı olarak yer değiştiren göçerlerin yayla olarak kullandıkları alanlar değişiklik göstermezken, kışlakların yeri sürü büyüklüğüne, göçerliğin türüne ya da asıl

yerleşim yerlerinin bulunduğu bölgeye göre değişiklik göstermektedir. Tam göçerler, kışı havaların diğer yerlere göre biraz daha sıcak olduğu bölgelerde geçirirken, birtakım yarı göçer ve yaylacı gruplar kışın asıl yerleşim yerleri neredeyse orada kalmayı tercih ederler.

Bölgedeki göçer küçük baş hayvancılık aynı bölge içerisinde veya Güneydoğu'daki bir takım otlatma alanlarına giderek yapılmaktadır. Türkiye'deki başlıca göçer hayvancılık yapılan alanlar, Batı Toroslar, Orta Toroslar ve Güneydoğu Toros sıra dağları, Erzurum-Kars Bölümü, Süphan Dağı, Bingöl Dağları ve Karacadağ'dır (Bazin, 1994).

Göç edilecek yer, bir ilin kendi sınırları veya iller arasında da olabilir. Aynı il içerisindeki göçer koyunculuğa özellikle Tunceli'deki Şavak göçerleri ile kısmen de olsa Diyarbakır'daki bazı göçerler örnek verilebilir. Aynı il içerisinde yer değiştiren göçerlerden çoğu kışın kendi köylerindeki evlerinde bulunurken, bir kısmı da tüm yılı çadırlarda geçirebilmektedir (Sevinç, 1972).

Şavak aşiretine mensup göçerler kışlak olarak il merkezinin çok yakınından başlayıp Pertek ilçesine kadar varan, Munzur suyunun dahil oluğu vadinin güney kesimlerini kullanırlar (Sevinç, 1972). Kışlak olarak Tunceli'yi kullanan yaylacıların kaldıkları köylerin tamamı Pertek ve Çemişgezek ilçelerine bağlı bulunan kendi tapulu arazileridir. Kışın hayvanlarına köyün çevresinde alçak rakımlarda kurmuş oldukları ahır ve çadırlarda bakarlar. Köylerin bulunduğu rakımdan 400-600 m yüksekte bulunan, köylülerin ise bargâh(yazlık) dedikleri geçiş yaylaları bulunmaktadır. Kış aylarını ahırlarda veya çadırlarda geçiren hayvanlar, köyde kaldıkları diğer aylarda ilk önce bu geçiş yaylalarında otlatılmaktadır. Geçiş yaylalarının kullanım dönemleri ilkbaharda nisan ayının ortalarından başlar hayvanların asıl yaylalara çıkarıldığı mayıs sonundan haziran başına kadar, sonbaharda ise yayladan dönen hayvanların ahıra konulmadan ekim ortasından aralık sonuna kadar olan zaman dilimidir (Şekil 2) (Demir, 2003). Yaylak olarak ise Tunceli yaylalarını ve Munzur dağlarının üzerindeki Melen yaylasını kullanırlar (Sevinç, 1972).

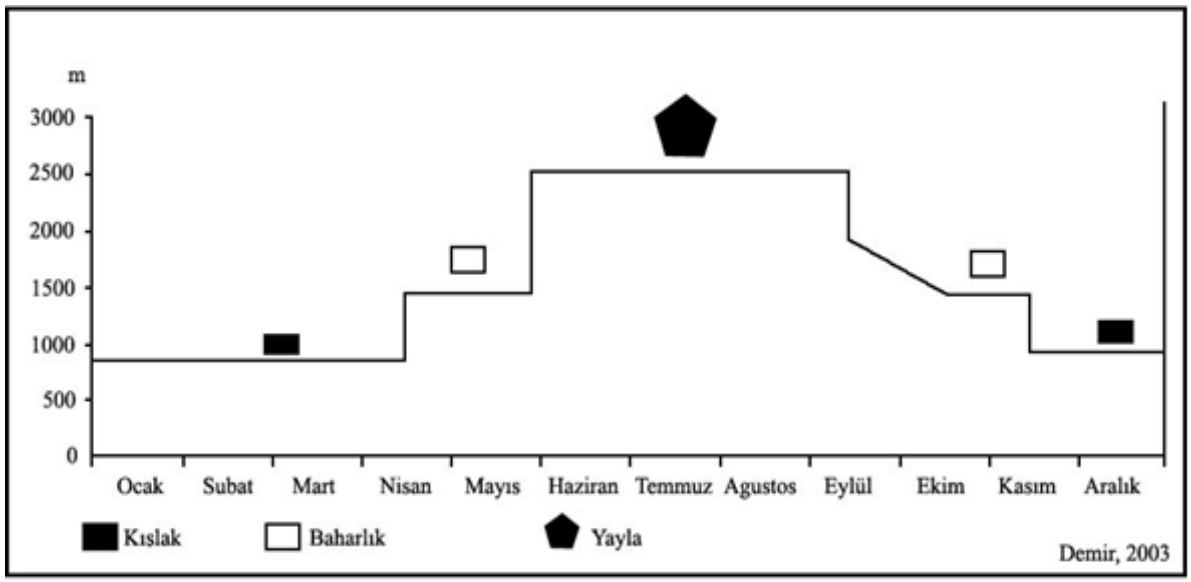

Şekil 2: Şavaklı göçerlerin aylara göre hareketleri (Demir, 2003)

Savaş vd. (2019) Iğdır ilinde göçer hayvancılık ile ilgili yapmış oldukları çalışmalarında; göçerlerin, iklim şartlarına göre değişebilse de genel olarak hayvanlarına mera, yayla ve köy içi alanlarda baktıkları belirtmektedir. Aynı il içerisindeki mera ve yaylaları otlatabildikleri gibi bir kısım yetiştiriciler de hayvanlarını Ağrı, Kars ve Ardahan hatta Erzurum illerine götürebilmektedir. Yaklaşık olarak nisan, mayıs ve haziran olmak üzere üç ay daha düşük rakımlı meraları; temmuz, ağustos ve eylül ayları yaylaları; ekim, kasım ve aralık aylarında ise köyün çevresindeki yakın meraları, köylülerin ekinini biçtikten sonra geriye kalan anızları ve daha sonra ise bağ ve bahçeleri otlatmaktadırlar (Şekil 3). Yetiştiriciler toplamda dokuz ay hayvanları dışarıda otlattıktan sonra üç ay ise hayvanlarını iklim şartlarından korumak için kapalı alanlar veya barınaklara alarak yetiştirmeye devam etmektedirler. Çalışmada %81,0 gibi bir yüksek orana sahip yetiştirici kitlesinin mera ve yaylaları kiraladığı belirtilmiştir. Mera seçiminde mera kalitesi önemli olduğu gibi mera fiyatlarının da yüksek bir payı olduğunu düşündürmektedir. Iğdır ilinde yaz mevsimi sıcaklıkların aşırı yükselmesi, meraların vejetasyon süresinin kısa olması ve mera varlığına göre hayvan sayısının fazlalığı Iğdır'lı yetiştiriciler arasında göçer koyunculuğun yaygın şekilde yapılmasına sebep olmaktadır.

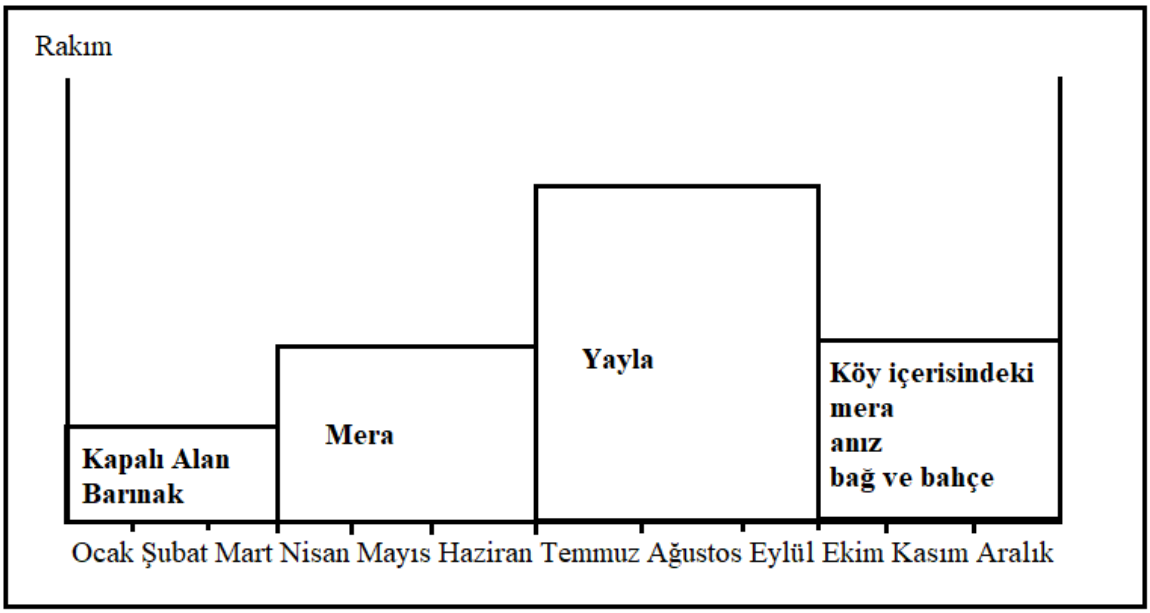

Şekil 3. Iğdır İlindeki Göçerlerin Aylara Göre Hareketleri

1.4. Hayvan Nakilleri

Koyunların nakilleri geçmişten günümüze araçlarla ve yaya olmak üzere iki şekilde yapılmaktadır. Yaya olarak yapılan göçer hayvan hareketlerinde, mera ve yaylalara hareket edecek sürülerin takip edecekleri güzergâh ve yollar İl Hayvan Sağlığı Zabıtası Komisyon Kararı ile belirlenmektedir (URL 2).

İl Tarım ve Orman Müdürlükleri mayıs-haziran aylarında yaylalara gidişlerin araçla yapılmasını zorunlu tutmaktadır. Bunun nedeni gidiş güzergahında bulunan yerleşik düzenleri olan insanların ekili tarlalarının biçilmemiş olmasındandır. Bu şekilde yerleşik düzendeki tarla sahiplerinin yetiştirdiği ürünlere göçer koyunlarının zarar vermeleri engellenmektedir. Dönüşte ise eylül-ekim aylarında zayıf meralar ve biçilen tarlalardan geriye kalan anızlar ile nadasa bırakılan araziler olduğundan bu alanlar koyunlardan daha az zarar görmektedir.

Göçer küçükbaş hayvanlar yaylak ve kışlaklar arasındaki hareketleri sırasında bölgede hastalıkların yayılmasına neden olabilecekleri için, kışladıkları il müdürlükleri tarafından hayvanların hareketlerinden 21 gün önce aşılanmaktadır (URL 2).

1.5. Göçer Koyunculuğun Sorunları

Ekonomik açıdan önemli olan göçer koyunculuğun geçmişte olduğu gibi bugün de pek çok sorunu bulunmaktadır.

Göçerlerin ve göç güzergahlarındaki yerleşik düzendeki halkın en büyük problemlerinden biri göç yollarının güvenliğidir. Bazı göçerler yerleşik nüfusun ekilen arazilerine zarar vererek yerleşik köylülere sıkıntılar yaşatmıştır (Demir, 2017). Bazı göçer küçükbaş hayvancılık yapan yetiştiriciler ise halen devlet tarafından organize ve kontrol edilmemiş bir yol boyunca hareket ettikleri için, geçtikleri yerlerde trafik düzeni ve güvenlik açısından problemler oluşturmaktadır. Bu problemler dışında; göçer yetiştiricilerin köy, kasaba ve kentlerden geçişlerinde, sıkıntılar yaşadıkları bilinmektedir. Ayrıca yavaş ilerleyen göçer sürülerin köy meralarını çok fazla tüketmeleri veya köylülerin tarlalardaki ürünlerine zarar vermesi gibi sorunlar da görülmektedir (Beşikçi, 1992). Bu durumun çözümü için göç güzergahlarının en doğru şekilde belirlenmesi, güvenliğin sağlanması göçer hayvancılık faaliyetlerinin geliştirilmesi için en önemli tedbirlerden biridir (Sevinç 1972).

Göçer yetiştiriciler temel ihtiyaçlardan olan eğitim, sağlık hizmetleri ve su ihtiyaçları gibi kamu hizmetlerinden faydalanabilmeleri için gerekli önlemler alınmalıdır. Bu temel hizmetlere erişmede güçlük çeken yetiştiricilerin ayağına götürülen hizmetler, göçer yetiştiriciliğin devamlılığı için önemli adımlardandır (Beşikçi, 1992).

Karagöl ve Keskin (2018) göçer küçükbaş hayvancılık yapan yetiştiricilerin eğitim seviyesinin önemli bir sorun olduğunu belirtmişlerdir. Bu sorunun çözümü için ise öğrenci ya da öğretmen taşımalı eğitimini bir model olarak önermişlerdir. Sezgin (2006) ise Bitlis ilindeki göçer koyuncularla ilgili yapmış olduğu çalışmada eğitim problemine çözüm olarak yatılı ilköğretim bölge okullarında göçer yetiştiricilerin çocuklarının eğitim görmeleri ve okuma yazma öğrenmeleri için düzenlemeler yapılarak özendirici tedbirlerin alınmasını önermektedir.

Yerleşim yeri sabit olmayan göçerlerin sağlık hizmetlerinden yararlanma imkanları azdır. Sağlık merkezleri ile aralarında uzak mesafe bulunan göçerlerin ani rahatsızlıklarında ya da her gün gidip gelinmesi gereken durumlarda problem oluşmaktadır. Bu durumun çözümü için ise sağlık ekiplerinin yayla ziyaretlerini daha sık yapmaları talep edilmektedir (Kılıç, 2014).

Göçer koyunculuk ve hayvan hareketleri vasıtasıyla salgın hastalıkların bölgeler arasında yayıldığı düşünülmektedir. Koruyucu hekimlik ve aşılama uygulamaları göçer koyunculukta yerleşik koyunculuğa göre daha etkin şekilde yapılmaktadır. Göçer koyunculukta sürü büyüklüğünün fazla olması, mücadelenin tüm sürüde birlikte yapılması gibi avantajları bulunmaktadır. Fakat son yıllarda aşı ve ilaç fiyatlarındaki aşırı artış aşılama ve parazit mücadelesinin etkin şekilde yapılamamasına sebep olmaktadır.

Göçer yetiştiricilerin karşılaştıkları önemli bir sorun da ormanlaştırma çalışmalarıdır. Ormanlaştırma çalışmaları kapsamında yaylaların bir kısmında hayvancılık faaliyetlerinin yapılması engellenmektedir. Bu durum da göçerlerin hayvancılık faaliyetlerini bırakmasına neden olmaktadır. Ormanlaştırma çalışmalarının yapılacağı yerlerde yaşayan insanların görüşlerinin alınması ve bilinçlendirme çalışmalarının yapılması önemlidir (Kılıç, 2014). Meraların usulsüz olarak tarım arazisine çevrilerek kullanımı mera alanlarının azalmasına sebep olmaktadır. Meraları alanlarının farklı işler için kullanılması yerine korunması koyunculuğun gelişimi açısından oldukça önemlidir.

Göçer koyunculukta erken ve aşırı otlatma en büyük sorunlardan biridir. Mera kapasitesinin üzerinde hayvan meraya sokularak meralar verimsizleşmektedir. Bu durum mahalli idarelerin göçer koyunculuğa bakışını da olumsuz etkilemektedir. Savaş (2019) yetiştiricilerin gittikleri yaylaların kendilerine ait olduğunda ikizlik oranının daha yüksek olduğunu ve toplu kiralama durumlarında ise daha düşük olduğunu belirtilmiştir. Toplu kiralama nedeni yayla kiralarının daha düşük olmasını sağlamak olsa da mera kapasitesinin üzerinde hayvan otlatıldığından hayvan başına alınan yem miktarı da düşmektedir. Meradan beklenen verimin alınabilmesi için mera kapasitesi dahilinde otlatılması gerekmektedir. Bunun dışına çıkıldığında hem hayvan başına alınan yem miktarı düşmekte hem de mera tahribatına neden olunmaktadır.

Savaş (2019) Iğdır'da göçer yetiştiricilerin %67,2 sinin yaya sevki istediklerini, %56,3 ünün yolların elverişsiz ve masraflı olması gibi nedenlerle araç bulma sıkıntısı yaşadıklarını, %56,1'inin yayla kiralama, %7,5 inin çoban bulma ve %5,8 inin yayla yasağını problem olarak gördüklerini belirtmektedir.

Göçer yetiştiriciler için ellerinde sermaye olarak gördükleri hayvanların ekonomik olarak değerinin her geçen gün düşmesi de bir diğer önemli problemdir. Bu sorun ülke sınırlarının kontrol altına alınarak kaçak canlı hayvan girişinin engellenmesiyle kısa vadede çözüme kavuşturulabilir (Sevinç, 1972). Kaçak hayvan hareketleri, özellikle de ülkemize son yıllarda Doğu Anadolu Bölgesiyle komşu olan İran'dan yoğun bir şekilde gözlenen koyun girişleri, hastalıkların yayılmasında büyük bir etkendir ve verimlerin de beklenenden çok daha fazla düşmesine neden olmaktadır (Kaymakçı vd., 2009). Bu durum sadece göçer yetiştiricilik için değil genel olarak koyun yetiştiriciliğinin devamlılığı için çok önemlidir.

Göçer yetiştiricilerin üretmiş oldukları hayvansal ürünler için yeterince iyi fiyatlarla alıcı bulamaması da diğer bir önemli sorundur. Süt, peynir, yün gibi hayvansal ürünleri, üreticilerden düşük fiyata alıp, tüketicilere yüksek fiyata satan; üretim ve istihdam açısından hiçbir katkısı bulunmayan aracıların, asıl üreticilerden çok daha fazla para kazanmaları büyük bir sorundur (Sezgin, 2006). Göçerlerin kasaplık hayvan, süt ve sütten elde ettikleri ürünlerinin devlet tarafından yerinde ve değerinde bir fiyata alınması, üreticinin kazancını arttırması açısından önemli bir çözüm yolu olacaktır (Sevinç, 1981).

Göçerler için en büyük problemlerden biri de mera ve yaylalarda yaşam koşullarının zorluğudur. Bu soruna çözüm olarak mera alanı bakımından Türkiye'de ilk sıralarda yer alan Erzurum ilinde, DAP idaresi "Meraların Fiziki Altyapısının İyileştirilmesi Projesi" kapsamında, 2018 yılında yaylalara giden yol, hayvanlar için içme suyu iletim hatları, gölgelikler; yetiştiriciler için temiz su, tuvalet, güneş enerjili sıcak su olan banyo gibi destekler sağlanmış ve bu sayede verimliliği arttırmak hedeflenmiştir.

Tüm bu çözümlerin yanında göçer yetiştirilen koyunların ıslah edilerek geliştirilmesi ülke ekonomisine büyük katkı sağlayacaktır (Beşikçi, 1992). Mevcut durumda TAGEM tarafından Ülkesel Halk Elinde Islah Projesi yürütülmektedir. Fakat göçer sürülerin daima yer değiştirmeleri kayıt ve kontrol işlemlerini güçleştirmekte bu nedenle ıslah projesine dahil olma konusunda sıkıntıları bulunmaktadır.

2. SONUÇ VE ÖNERİLER

Sonuç olarak ülkemizin coğrafi yapısı, kısa mesafelerde değişen yükselti farkının neden olduğu iklim ve bitki örtüsü farklılıkları yetiştiricileri göçer şekilde koyunculuk yapmaya sevk etse de işletmelerin yaşamış oldukları birtakım problemler nedeniyle göçer koyunculuk yapan yetiştiricilerin sayıları azalmaktadır. Gerekli önlemler alınmaması durumunda azalmaya devam edecektir.

Bölgede yerleşik koyunculuk yapan birçok işletmede koyunlar sağılmamakta elde edilen süt kuzulara içirilmektedir. Göçer koyunculuk yapan işletmelerin birçoğunda ise sağım da yapılarak peynir üretimi gerçekleştirilmektedir. Bu durum işletmeye ilave gelir kaynağı sağlayarak karlılığı arttırmaktadır. Süt üretimi ve pazarlama ile ilgili olarak göçer işletmeler desteklenmelidir. Pazarlama için kooperatifleşme yaygınlaşmalıdır.

Göçer yetiştiriciliğin gelecekte de sürdürülebilmesi için genç nesillerin önemi büyüktür. Hayvancılığın içinde olan yetiştirici çocukları Tarım Liseleri, Veteriner Fakülteleri gibi alanlara yönlendirilerek ilerleyen dönemlerde daha bilinçli bir yetiştiricilik yapılması sağlanabilir. Fakat okuyan kesimin bu hayvancılık faaliyetlerinden uzaklaşması da görülen bir durumdur. Genç bireylerin tarım ve hayvancılık alanlarında eğitim aldıkları zaman da bu faaliyeti sürdürebilmeleri için teşvikler ile yönlendirmeler yapılabilir.

Sürü büyüklüğü fazla olan göçer yetiştiriciler, ıslah projelerine dahil edilerek yapılacak çalışmalardan olumlu gelişmeler sağlanabilir. Özellikle koç temini ve sürüler arasında koç transferini sağlayacak proje ve destekler verimliliği artırabilir. Koç temini ile ilgili olarak Damızlık Koyun ve Keçi Birlikleri tarafından oluşturulacak koç deposu ve elit sürü oluşturulması projeleri desteklenerek hayata geçirilmelidir. Burada üretilen yüksek verimli damızlıkların bölgedeki yetiştiriciler tarafından kullanılması sağlanmalıdır. Göçer işletmelerin hayvanları geniş bir coğrafyaya yayılması nedeniyle çalışmalardan elde edilecek başarılı sonuçlar bütün bölgedeki koyunculuk faaliyetlerine katkı sağlayacaktır. Göçer yetiştiricilerin yerleşik yaşayıp koyun yetiştiriciliği yapan işletmelere satacakları damızlıklar sayesinde yaygın bir etki sağlanabilir.

Geçmiş yıllara göre göç yollarındaki güvenlik problemleri azalış göstermektedir. Şu anda da göç yollarının bu güvenli durumu korunmalıdır. Araçla gidilebilecek yolu olmayan yaylaların yol sorunu çözülmelidir. Suyu olmayan meralara koyunlar için içme suyu göletleri yapılmaktadır. Göletler yerine meraların farklı bölgelerine kapalı su hatları döşenerek koyunların temiz içme suyuna ulaşmaları sağlanmalıdır.

Göçer yetiştiricilerin mera ve yaylalardaki yaşam koşullarını iyileştirmek için 2018 yılında DAP idaresi tarafından Erzurum ilinde başlatılan "Meraların Fiziki Altyapısının İyileştirilmesi Projesi" kapsamında yapılan uygulamalar bölgede yaygınlaştırılmalıdır. Özellikle güneş enerjisi, duş, tuvalet uygulaması göçerler tarafından memnuniyetle karşılanmıştır. Bu tip projelerin yaygınlaştırılması bölgede koyunculuğun devamlılığı açısından oldukça faydalı olacaktır.

Göçer koyunculukta sürü sağlığı konusundaki sıkıntılar giderilmeli özellikler son yıllarda aşı ve ilaç fiyatlarındaki artışların yetiştiriciyi olumsuz etkilemesinin önüne geçilerek aşılama ve koruyucu hekimlik konularında yetiştiriciler desteklenmelidir.

Meraların kapasitesine göre hayvan otlatılmalı, meralar yıllık kiralama yerine en az 3 yıllık periyotlarla kiraya verilmeli. İl mera komisyonlarına Damızlık Koyun Keçi Yetiştiricileri Birlikleri de dahil olmalı. Her bölgedeki meraların kontrolü bölgedeki muhtarların da katılımı ile oluşturulacak birlik ile sağlanmalı. Sulama birlikleri benzeri oluşum ile bölgede yaşayan yetiştiricilerin meralara sahip çıkması sağlanmalı. Meraya çıkma zamanı, mera kapasitesi belirlenerek erken ve aşırı otlatma önlenmelidir.

Avrupa ülkelerinde yüksek rakımda yetiştirilen hayvanlardan elde ürünlerin daha yüksek fiyatlara satıldığı bilinmektedir. Bu bölgeden elde edilen ürünlere de coğrafi işaret ve markalaşma ile avantajlı hale getirilmesi sağlanmalıdır. Meraların kimyasal atıklar ile kirlenmediği bu bölgelerde organik koyunculuk teşvik edilerek, organik et ve süt elde edilerek ürünlerin katma değeri artırılabilir.

3. KAYNAKLAR

1. Açıkgöz, E. (2001), Yem Bitkileri. Uludağ Üniversitesi Güçlendirme Vakfı Yayın No :182, Bursa
2. Akçapınar H., (2000). Koyun Yetiştiriciliği. İsmat Matbaacılık Ltd. Şti., 2. Baskı. Ankara.
3. Alçiçek, A., Yurtman, Y. (2009), Entansif Koyunculukta Besleme. Uludağ Üniversitesi Ziraat Fakültesi Dergisi, 23 (2): 1-13.
4. Alkoyak, A., Çetin, O. (2016). Süt Sığırlarında Sıcaklık Stresi ve Korunma Yolları. Bahri Dağdaş Hayvancılık Araştırma Dergisi, 5 (1), 40-55. Araştırma. Gündüz Eğitim ve Yayıncılık, Ankara.

5. Bazin, M. (1994). "Orta Toros Yörüklerinden Sarıkeçili Aşireti", A.Ü. Türkiye Coğrafyası Araştırma ve Uygulama Merkezi Dergisi, 3, 323-351.
6. Beşikçi, İ. (1992). Doğu Anadolu'da Göçer Kürt Aşiretleri. Yurt Kitap No: 65, İstanbul.
7. Daşçı, M., Çomaklı., B. (2006), Yaylacılık ve Tarımsal Açıdan Önemi. Atatürk Üniversitesi Ziraat Fakültesi Dergisi, 37 (2), 275-280.
8. Dayan, Y. A., 2007, Norduz Koyunu Yetiştiriciliği Yapılan Kimi İşletmelerin Yapısal Özellikleri. Yüksek Lisans Tezi, Yüzüncü Yıl Üniversitesi Fen Bilimleri Enstitüsü, Van.
9. Demir, A. (2017), Osmanlı Devleti'nde Yörükler ile Yerleşiklerin Kavgası: Kayıp Köyler Meselesi. Gazi Akademik Bakış, 11 (21), 15-31.
10. Demir, P. (2003), Şavak Aşiretinde Yaylacılık Faaliyetleri, F.Ü., Fen-Edb. Fak. Coğrafya Bölümü (Yayınlanmamış) Lisans tezi, Elâzığ.
11. Doğanay, H., Coşkun, O. (2013), Türkiye Yaylacılığındaki Değişme Eğilimleri ve Başlıca Sonuçları. Eastern Geograpical Review. 18(30).
12. Durmuş, E., Çağlayan, A. (2009), Tunceli İli'nde Yaylacılık, Doğu Anadolu Bölgesi Araştırmaları.
13. Herzog, F., Seidl, I. (2018), Swiss Alpine Summer Farming, Current Status and Future Development Under Climate Change. The Rangeland Journal, 40, 501-511.
14. Karaca, O., Aşkın, Y., Cemal, İ., Çivi, A. (1996), Doğu Anadolu göreneksel koyun yetiştirme sistemlerinin çağdaş ıslah programları bakımından potansiyelleri. Hayvancılık'96 Ulusal Kongresi, 18-20 Eylül 1996, Ege Üniversitesi, Bornova, İzmir.
15. Karagöl, E., Keskin, M. (2018), Problems of Nomadic Goat Breeders and Their Effects on Forest. Mugla Journal of Science and Technology. 4(1): 11-15.
16. Kaymakçı, M., Özder, M., Karaca, O., Torun, O., Baş, S., & Koşum, N. (2009), Türkiye Koyun Islahı Stratejisi. Uludağ Üniversitesi Ziraat Fakültesi Dergisi, 23(2), 67-77.
17. Kaymakçı,M., Eliçin, A., Tuncel, E., Pekel, E., Karaca, O., Işın, F., Taşkın, T., Aşkın, Y., Emsen, H., Özder, M., Selçuk, E., Sönmez, R. (2000), Türkiye'de Küçükbaş hayvan yetiştiriciliği. Türkiye Ziraat Mühendisliği V. Teknik Kongresi, 17-21 Ocak 2000, Ankara.
18. Kılıç, T. (2014), Karacadağ'da Göçebe Hayvancılık ve Göçerler. Fırat Üniversitesi Sosyal Bilimler Dergisi, 24 (2), 1-12.
19. Kutlu, M. (1987), Şavaklı Türkmenlerde Göçer Hayvancılık. Sevinç Matbaası, Ankara. 224.
20. Marai, I.F.M., Haeeb, A.A.M., Gad, A.E. (2007). Biological Functions in Young Pregnant Rabbit Does as Affected by Heat Stress and Lighting Regime Under Subtropical Conditions of Egypt. Tropical and Subtropical Agro Ecosystems, 7, 165-176.
21. Saçlı, Y., (2007), AB'ye Uyum Sürecinde Hayvancılık Sektörünün Dönüşüm İhtiyacı. DPT Uzmanlık Tezleri. Yayın No DPT 2707.
22. Savaş İ., (2019), Iğdır İlinde Göçer Hayvancılık. (Yüksek Lisans Tezi) Iğdır Üniversitesi, Fen Bilimleri Enstitüsü, Iğdır.
23. Savaş, İ., YILMAZ, İ., Yanar, M. (2019) Iğdır İlinde Göçer Hayvancılık ve Bazı Yapısal Özellikleri. Iğdır Üniversitesi Fen Bilimleri Enstitüsü Dergisi, 9(1), 552-561.
24. Sevinç, A., (1972), Göçer hayvancılığın başlıca sorunları ve çözüm yolları. Verimlilik Dergisi, 1(4):740-748.
25. Sevinç, A., (1981), Türkiye'de Hayvansal Üretimin Yapısı, Potansiyeli, Geliştirme Olanakları ve Önlemleri. Ankara Üniversitesi, Veteriner Fakültesi Yayınları, No: 367, Ankara. 85.
26. Sezgin, Y., (2006), Bitlis İlinde Göçer Ailelerin Küçükbaş Hayvancılık Faaliyetleri. (Yüksek Lisans Tezi) Yüzüncü Yıl Üniversitesi, Fen Bilimleri Enstitüsü, Van
27. Tunçdilek, N., (1978), Türkiye'nin Kır Potansiyeli ve Sorunları. İstanbul Üniversitesi, Yayın No: 2364, İstanbul. 304.
28. URL 2: Tarım ve Orman Bakanlığı, Gıda ve Kontrol Müdürlüğü, Hayvan Hastalıkları ile Mücadele ve Hayvan Hakları Kontrolü Genelgesi (2019/1), https://kms.kaysis.gov.tr/Home/Goster/150753?AspxAutoDetectCookieSupport 20.11.2019
29. URL 1: TÜİK (Türkiye İstatistik Kurumu), 2018, Canlı Hayvan Sayısı https://biruni.tuik.gov.tr/bolgeselistatistik, 20.11.2019
30. Yalçin, B. C. (1986), Sheep and goats in Turkey. Food and Agriculture Organization, Rome.

68-S-2019

KÖPEKLERDE JİNEKOLOJİK LAPAROSKOPİNİN KULLANIMI

Damla Tuğçe OKUR

Atatürk Üniversitesi Veteriner Fakültesi, Doğum ve Jinekoloji Anabilim Dalı Erzurum, TÜRKİYE

damla.okur@atauni.edu.tr

ÖZET

Laparoskopi, veteriner jinekoloji alanında tanı ve tedavi amacıyla kullanılan endoskopik bir tekniktir. Laparoskopi son yıllarda veteriner hekimlikte de jinekoloji alanında kullanılmaya başlamıştır. Beşeri hekimlikte rutin olarak kullanılan laparoskopik cerrahi tekniği, henüz veteriner hekimlikte yeterince yaygınlaşmamış olmakla birlikte; artan toplum bilinci ve hayvan sahiplerinin pet hayvanlarına olan ilgisinden dolayı veteriner hekimlerden talep edilmektedir. Köpeklerde laparoskopi, veteriner jinekoloji alanında sıklıkla; ovariohisterektomi ve ovariektomi gibi cerrahi sterilizasyon yöntemlerinde kullanılmaktadır. Laparoskopik cerrahi, geleneksel overiektomi ve overiohisterektomi ile karşılaştırıldığında; operasyon süresi, perioperatif stres, komplikasyon görülme oranı ve postoperatif bakım süresini kısaltması gibi birçok avantaja sahiptir. Laparoskopi ekipmanlarının pahalı olması, öğrenme süresinin uzun olması ve operatörün algı duyusunun kısıtlanması gibi dezavantajlarının bulunması kullanım alanını sınırlandıran en önemli etkenlerdir.

Anahtar Kelimeler: Köpek, Jinekoloji, Laparoskopi.

68-S-2019

USE OF GYNECOLOGIC LAPAROSCOPY IN BITCH

Damla Tuğçe OKUR

Atatürk University Faculty of Veterinary Medicine, Department of Obstetrics and Gynecology
Erzurum, TURKEY

damla.okur@atauni.edu.tr

ABSTRACT

Laparoscopy is an endoscopic technique used for diagnosis and treatment in veterinary gynecology. Laparoscopy began in the field of gynecology in veterinary medicine and human medicine and became widespread. Although it has not yet become widespread enough, laparoscopy attracts more and more attention from veterinarians and pet owners every day. Due to increased community awareness and animal owners ' interest in pet animals, minimally invasive surgical methods are attracting interest and are in demand from veterinarians. Laparoscopy in dogs is often used in surgical sterilization methods such as ovariohisterectomy and ovariectomy in veterinary gynecology. Compared to traditional overiectomy and overiohisterectomy, laparoscopic surgery has many advantages such as duration of operation, perioperative stress and complication rate, shortening the duration of postoperative care. The disadvantages of laparoscopy are that the equipment used is expensive, that the learning period of laparoscoic surgery is long and that the sense of sensation (perception) of the operator is restricted.

Keywords: Bitch, Gynecology, Laparoscopy.

1. GİRİŞ

Laparoskopi; laparotomiye gerek kalmadan olguların tanı ve tedavisi amacıyla kullanılan transperitonal endoskopik bir tekniktir (Demir vd., 2010; Toktaş vd., 2011). Laparoskopik cerrahi bir veya birden fazla küçük çaplı ensizyon oluşturularak gerçekleştirilir. Genel anestezi altında yapılan işlemlerde, organların rahatlıkla incelenebilmesi için pnömoperiton oluşturulmaktadır. Laparotomi ile yapılan tüm operatif işlemler, laparoskopik cerrahi ile de gerçekleştirilebilmektedir (Arıcan vd., 2019). Beşeri hekimlikte ilk dönemlerde daha çok diagnostik amaçlı uygulanan bu yöntem, 1970'li yıllarda cerrahi girişimler için kullanılmaya başlamıştır. Veteriner hekimlikte laparoskopi kullanımı insan hekimliğinde olduğu gibi jinekoloji alanında başlamıştır (Hendrickson, 2012). Geleneksel cerrahi ile karşılaştırıldığında laparoskopik cerrahinin başlıca avantajları; daha küçük ensizyon hattı, daha iyi görünürlük, daha düşük düzeyde postoperatif ağrı ve daha kısa süren postoperatif süreçtir. Henüz yeterince yaygınlaşmamış olmakla birlikte; laparoskopi, veteriner hekimler ve hayvan sahipleri açısından her geçen gün daha fazla ilgi çekmektedir (Tez, 2018).

1.1. LAPAROSKOPİNİN TANIMI ve TARİHÇESİ

Laparoskopi kelimesi, Yunanca karın anlamına gelen "*laparo*" ve görüntüleme aleti anlamına gelen " *cope*" sözcüklerinin birleşiminden oluşmuştur. Bu terim, peritoneal alanın bir endoskop yardımıyla incelendiği prosedürleri tanımlamak amacıyla kullanılmaktadır (Steffey, 2016). Veteriner hekimlikte ilk olarak Arap Doktor Albulkasym tarafından ışık kaynağı yansıtılarak serviks incelemesi yapılmıştır. Desarmeoux açık bir tüp yardımıyla alkol ve neft yağı kullanarak, mum ışığıyla endoskopi uygulaması yapmış fakat bu yaklaşımın organlarda termal travmaya neden olduğunu rapor etmiştir. Bilimin ilerlemesiyle bu dezavantajların önüne geçilmeye çalışılmış ve 1901'de George Kelling oksijeni steril pamuk aracılığıyla filtrelemiş ve sistoskop kullanarak canlı bir köpeğin peritoneal boşluğuna ilk olarak laparoskopi uygulamıştır (Hendrickson, 2012). Abdominal boşluktaki organların daha net bir şekilde gözlemlenebilmesi için Zollikofer karın boşluğuna gaz (karbon dioksit) verip pneumoperitoneum oluşturarak, termal komplikasyon ve ağrıyı azaltmanın mümkün olduğunu rapor etmiştir. Karın boşluğunda operatif uygulamalar yapılabilmesi amacıyla Heinz Kalk, çift trokar tekniği ve yeni lens sistemi aracılığıyla, eş zamanlı olarak alet kullanarak abdominal boşluğa girmiştir. Fever, 1930'larda abdominal organlarda adezyolizis ve tanı amacıyla biyopsi uygulayarak ilk laparoskopik müdahale çalışmasını yayınlamıştır. Organların daha net bir şekilde görülebilmesi için çalışmalar sürdüren Valmiere, Gladu ve Faurestier 1952'de soğuk ışık kaynağı ile aydınlatma geliştirmiştir. Laparoskopi 1960 – 1970'lerde jinekoloji alanında önemli bir parça haline gelmiştir. Teknolojinin daha ileri gitmesi ve insan kontrolünün yerini makinelerin almasıyla 1977'de Semm otomatik insuflatörü geliştirerek laparoskopik incelemelerin güvenilirliğini arttırmıştır (Yanmaz vd., 2007).

1.2. LAPAROSKOPİK ALET ve EKİPMANLAR

1.2.1. Işık Kaynağı

Işık kaynağı olarak xenon ışığı kullanılmasına rağmen, tungsten ve halojen ışık kaynakları nadir de olsa laparoskopi için kullanılmaktadır. Doğal ışık kaynağı gibi işlev gören xenon ışık, anatomik yapıların renklerini iyi görüntülediği için diğer ışık kaynaklarından daha ön plandadır (Yanmaz vd., 2007). Bu ışık kaynakları 400–600 saat boyunca 400–700 nanometre dalga boyundaki ışığı fiber optik kablo girişine iletir. Operasyonun devamlılığını sağlamak amacıyla lambanın patlama riskine karşı ikinci bir lamba yerleştirilmektedir (Vecchio vd., 2000; Gerges vd., 2006; Yanmaz vd., 2007).

1.2.2. Işık Kablosu

Işık kaynağı ve laparoskop, ışık kabloları ile bağlantılıdır. Işık kabloları abdominal boşluğa soğuk ve yüksek yoğunluktaki ışığı taşır. Eğer ışık kablolarının çapları (minimum 6 mm) büyükse maksimum görüntüleme sağlanır. Küçük çaplı (4.5mm) ışık kabloları ideal olmamasına rağmen doğrudan görüntüleme amacıyla kullanılabilmektedir. Fiberoptik kablolar hassastır ve bu nedenle ışık kabloları kullanılırken dikkatli ve yavaş hareket edilmelidir. Fiberoptik kablolar kullanıldıkça kendiliğinden kırılabilir. Eğer böyle bir durum gerçekleşirse ışık kablosunun değiştirilmesi gerekir (Yanmaz vd., 2007).

1.2.3. Laparoskoplar (teleskop)

Laparoskop, ışığı fiberoptik demetler yoluyla mercekteki odaklama lensine iletir. Laparoskopi girişimini yapan kişi (laparoskopist) video kamera bağlantısı veya mercek aracılığıyla direkt olarak abdomeni görebilir. Laparoskoplar uzunluk, çap ve görüş açılarına göre sınıflandırılmaktadır. Uzunlukları 13 – 60 cm, dış çaplarının boyutları ise 2,7 - 10 mm arasında değişmektedir. Daha parlak ve daha geniş görüntüler elde etmek için daha büyük laparoskopların kullanılması gerekir. Laparoskoplar'ın görüş açıları 0° - 90° arasında değişmektedir. 0° olan bir teleskop daha sezgiseldir ve nesnelerin teleskopun önünde olmasından dolayı kullanımı kolaydır. Eğer eğik teleskoplar tercih edilecek olursa, köşelerin görüntülenmesi veya karaciğerin dorso kraniyal görünümü gibi nispeten erişilmeyen bölgeleri görmek mümkündür. Rotasyonlu teleskoplarla görüş alanı önemli ölçüde arttırılabilir. Eğik açılı teleskoplar karmaşık olup kullanımı tecrübe gerektirmektedir (Yanmaz vd., 2007; Tez, 2018).

1.2.4. Trokar – Kanül

Değişik çap ve tipte, tekrar kullanılabilir veya tek kullanımlık olmak üzere çok çeşitli tiplerde trokarlar mevcuttur. Tek kullanımlık olan keskin, konik ve primidal uçlu, karın duvarında fazla travmaya sebep olan modeller üretimden kaldırılmıştır. Bunların yerine daha az kuvvetle kullanılabilen küt ve ince uç tarzında olan modeller üretime girmiştir. Tekrar kullanılabilen trokarlar, tek kullanımlıklara göre daha az maliyetlidir. Tekrar kullanılabilen trokarın uçları keskindir ve kullanım sırasında dikkat edilmesi gerekir. Bunun yanı sıra, sık kullanılması nedeniyle bazen uçları körelir ve periyodik bakıma ihtiyaç duyarlar. Kapalı yöntemle karına girmek bazen tehlikeli olabilir. Bu nedenle karına ilk giriş esnasında küçük bir ensizyon (mini laparatomi) yapılabilir. Bu yöntem çoğu zaman tercih edilse de, çok fazla gaz kaçağı oluşmasına neden olabilmektedir. Bunu önlemek amacıyla 2 tip kanül geliştirilmiştir. Bunlar 'Hasson kanül' ve 'Balon kanül' dür. Bu kanüllerin görevi gaz kaçağını en alt seviyede tutmak ve trokarın pozisyonunu sabitlemektir. İdeal bir laparoskopi için kullanılan trokar; alet giriş ve çıkışlarında pozisyonunu koruyabilmeli, kolay hareket etmemeli, karın duvarından hava sızdırmasına engel olmalı veya çok az düzeye indirgemeli, alet kanalında hava kaçağını önleyici sistemi olmalı, değişik büyüklükteki aletlerin giriş ve çıkışları esnasında hava kaçağı olmamalı ve maliyeti düşük olmalıdır. (Vecchio vd., 2000; Gerges vd., 2006; Yanmaz vd., 2007).

1.2.5. Cerrahi Aletler

Laparoskopik cerrahide tanı ve tedavi için çok farklı cerrahi aletler mevcuttur. Normal açık ameliyatlarda kullanılan cerrahi aletlerin daha küçük versiyonları laparoskopik cerrahide kullanılmaktadır. Çoğu cerrahi uygulamalarda; küt metal kalibreli problar, vakum uçları, klempler, disektörler, ekartörler, kavrama forsepsleri, 'Spoon' ve ' Clamshell' tipi biyopsi forsepsleri, vasküler clip uygulayıcıları, zımbalama ve dikiş aletleri, retraktörler ve koter kullanılmaktadır (Gerges vd., 2006; Yanmaz vd., 2007). Pensler; diseksiyon, tutma ve traksiyon için kullanılan aletlerdir. İçi boşluklu organlarda dişsiz pensler kullanılırken, kaba dokularda dişli pensler kullanılır. Tek kullanımlık veya tekrar kullanılabilen tipleri de vardır. Hook, Künt, Metzenbaum gibi çeşitleri olan makaslar çoğunlukla kotere bağlanarak kullanılır. Portekülerin düz uçları veya son zamanlarda sık kullanılmaya başlayan eklemli tipleri mevcuttur. Bu aletlerin çoğu 360° dönebilme özelliğine sahiptir (Gerges vd., 2006).

1.2.6. İnsuflatörler

Kanülün ve trokarın güvenli bir şekilde yerleştirilmesi ve abdominal organların gözlenmesi için pneumoperitoneumun oluşturulması gerekir. Bu işlem karbon dioksitli insüflatör tüpü ve Veress iğnesinin bağlantısı ile gerçekleşir. 1938 yılında Janos Veress tarafından bulunan bu iğne küt uçlu ve güvenlik sistemi bulunmasından dolayı günümüzde hala kullanılmaktadır (Arıcan vd., 2014.; Yanmaz vd., 2007; Toktaş vd., 2011; Hendrickson, 2012). Veress iğnesi metaldir ve küt olan uç kısmı yaylı bir sisteme sahiptir. Bu özellik sayesinde iğne itilirken sert bir dokuya çarptığında küt uç içeriye doğru itilir ve sivri ucu ile doku delinerek geçilir. İntraabdominal boşluğa girilince küt uç tekrar dışarı çıkar ve sivri ucun intraabdominal organlara hasar verme riski azaltılır (Vecchio vd., 2000; Gerges vd., 2006; Yanmaz vd., 2007). Gaz insüflatör el ile uygulanabilir. Fakat otomatik insüflatör daha güvenlidir ve komplikasyonlar meydana gelmez. İntraabdominal basınç, gaz hacmine ve karındaki gaz oranına bakılarak ölçülebilir. İntraabdominal gaz laparoskopik uygulama için yeterli değilse, otomatik olarak yeniden gaz dolumu gerçekleşir. Abdominal insüflatörde en çok kullanılan gazlardan birisi karbon dioksit gazıdır. Karbon dioksit gazının kanda yüksek çözünürlüğe sahip olması, akciğerlerden kolayca atılması ve gaz embolisi riskine neden olmamasından dolayı kullanımı daha güvenlidir. Bu nedenle karbon dioksit gazı; azot oksit, oksijen ve oda havasına göre daha avantajlıdır. Fakat bu avantajlarına rağmen karbon dioksit ile sağlanan pneumoperitoneum aritmi, asidoz, hiperkapni, emboli gibi sistemik sorunlara sebep olabilir. 15 mm Hg basınç ile intraabdominal basıncın devamlılığı, istenmeyen yan etkilerin görülme riskini azaltır (Yanmaz vd., 2007).

1.3. KÖPEKLERDE LAPAROSKOPİNİN KULLANIM ALANLARI

Günümüzde köpeklerde laparoskopinin en sık kullanıldığı alan cerrahi sterilizasyondur (Findji, 2014). Laparoskopi ayrıca; ovariyan remnant sendromu, piyometra, stump piyometra ve inflamasyondan kaynaklanan fistüller gibi reprodüktif hastalıkların tanı ve tedavisinde de kullanılmaktadır (Minami vd., 1997; Hendrickson, 1998; Van Goethem vd., 2003). Deneysel gözlem ve organ biyopsilerinin alınması, intestinal beslenme tüpünün yerleştirilmesi, gastropeksi, kriptorşidi cerrahisi ve sistoskopi ise laparoskopinin önde gelen diğer endikasyonlarındandır (Hardie vd., 1996; Pena vd., 1998; Monnet ve Twedt, 2003; Brun vd., 2008).

1.4. LAPAROSKOPİ TEKNİKLERİ

1.4.1. Tek Portal Laparoskopi Tekniği

Köpek sırtüstü pozisyonda yatırılır. Veress iğnesi kullanılarak pnömoperitonun oluşturulmasından sonra, orta hat üzerinde yer alan umbilikusun 1 - 2 cm kaudalinde 12 mm'lik bir deri ensizyonu yapılır. Ensizyon bölgesi 12 mm'lik bir trokar ile delindikten sonra 6 mm'lik çalışma kanalına sahip 10 mm'lik bir 0° açılı teleskop yerleştirilir. Karın boşluğu kontrol edildikten sonra Veress iğnesi kontrollü bir şekilde çıkarılır. Hasta yan pozisyonda yatırılır. Ovaryum tutulur ve transabdominal bir sütur ile asılır veya kanca yardımıyla askıya alınarak karın duvarına getirilir. Yakalama forsepsi çıkarılıp 5 mm'lik bir damar mühürleyici port ile değiştirilir ve ovaryum pedikülü mühürlenir ve transeke edilir. Damar mühürleyici port tekrar yakalama forsepsi ile değiştirilir ve ovaryum kanül veya abdominal ensizyondan çıkarılır. Hasta daha sonra kontralateral tarafa yatırılır ve aynı işlem kontralateral tarafta tekrarlanır. Daha sonra pnömoperiton serbest bırakılır ve ensizyon hattı klasik yöntemlerle kapatılır (Katić ve Dupré, 2017).

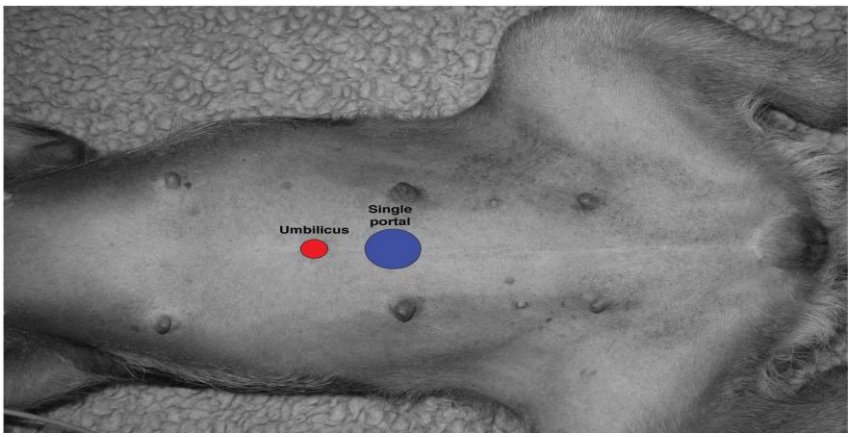

Şekil 3: Tek portal laparoskopi tekniğinde portun pozisyonu

1.4.2. Çift Portal Laparoskopi Tekniği

Köpek sırtüstü pozisyonda yatırılır. Umbilikusun 2 cm kaudalinden yapılan 7-8 mm'lik bir deri ensizyonunu takiben, 5 mm'lik ilk trokar ensizyon bölgesinden yerleştirilerek pnömoperiton (8-12 mm Hg) sağlanır. İlk ensizyon ile os pubis arasındaki mesafenin orta noktasına yapılan deri ensizyonunu takiben hayvanın boyutuna göre 10-12 mm'lik ikinci trokar yerleştirilir. Hasta, sol ovaryum ve kornu uterisinin görüntülenmesi amacıyla 45-50°'lik açıyla sağa doğru yatırılır. 5 mm'lik trokar yoluyla 5 mm çapında 0° açılı laparoskopik kamera ile

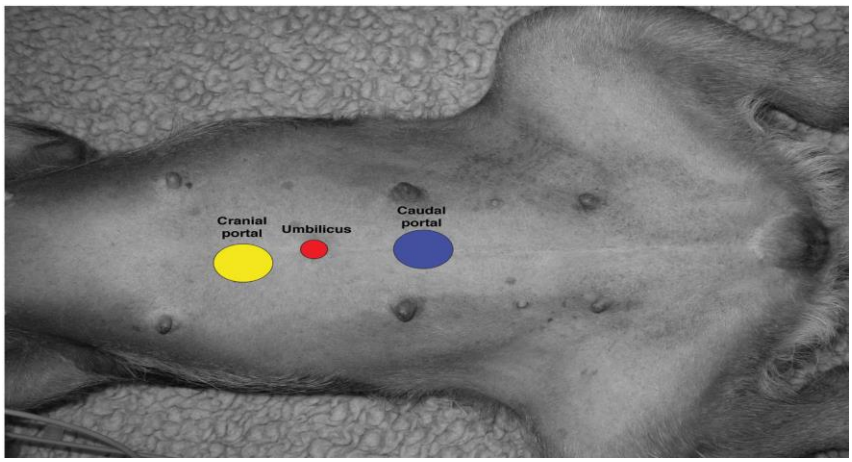

abdominal boşluk görüntülenir. Kaudal porttan bir yakalama forsepsi kullanılarak sol ovaryum yakalanır ve vücut duvarına atravmatik bir iğneye bağlı transabdominal bir sütur ile asılır. Ovaryan pedikül, proper ligament ve suspensor ligamentin progresif transeksiyonu gerçekleştirilir. Halen bağlı olan ovaryum, kaudal port veya abdominal ensizyondan dışarı alınır. Aynı işlemler kontralateral tarafta tekrarlanır, daha sonra pnömoperiton serbest bırakılır ve ensizyon hattı klasik yöntemlerle kapatılır (Buote, 2015; Katić ve Dupré, 2017; Tez, 2018).

4.3. Üç Portal Laparoskopi Tekniği

Köpek sırtüstü pozisyonda yatırılır. Kullanılan üç portal da orta hatta yerleştirilir. İlk portal umbilikus ile os pubisin orta noktasına yerleştirilir ve bu portal genellikle teleskop için kullanılır (5-10 mm; genellikle 30 °). Umbilikusun 1 cm kranialine orta portal, 1 cm kaudaline kranial portal yerleştirilir. Bu iki portal, yakalama, mühür ve kesme aletleri için kullanılır. Ovaryum daha sonra bir kavrayıcıyla tutulur ve ligament, ovaryum pedikülü ve suspensor ligament transeke edilir. Ovaryumlar genellikle kesme aleti için kullanılan portaldan alınır. İşlem kontralateral tarafta tekrar edilir, daha sonra pnömoperiton serbest bırakılır ve ensizyon hattı klasik yöntemlerle kapatılır (Katić ve Dupré, 2017).

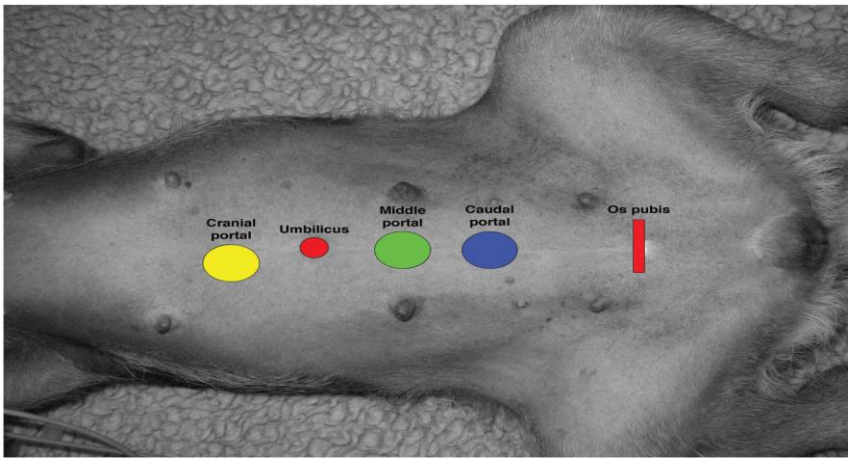

Şekil 5: Üç portal laparoskopi tekniğinde portların pozisyonu

1.5. LAPAROSKOPİK OVARİEKTOMİ ve OVARİOHİSTEREKTOMİDE OLUŞABİLECEK KOMPLİKASYONLAR

Laparoskopik cerrahi ile sterilizasyonda komplikasyon riski düşüktür (Buote, 2015). Komplikasyonlar genellikle ilk girişde Veress iğnesinin veya trokarların yerleştirilmesi sırasında meydana gelir. Abdomende yer alan organlardan en sık dalağın hasar gördüğü, fakat oluşan kanamanın genellikle karın içi basınç arttırıldıktan sonra durduğu bildirilmiştir. Bir diğer komplikasyon ise Veress iğnesinin CO_2 sızıntısına neden olduğu pnömotorakstır. Ancak bu durum genellikle torakentez uygulamasıyla çözülebilir. Postoperatif komplikasyon riski düşük olmasına rağmen cerrahi bölgede enfeksiyon ve fıtık görüldüğü de bildirilmiştir (Buote, 2015).

1.6. LAPAROSKOPİK CERRAHİ İLE YAPILAN OVARİEKTOMİ ve OVARİOHİSTEREKTOMİNİN AVANTAJLARI ve DEZAVANTAJLARI

1.6.1. Avantajları

Kedi ve köpeklerde laparoskopik cerrahi ile yapılan sterilizasyonunun avantajları; genitoüriner sistemin en iyi şekilde görüntülenmesi sayesinde ovarian remnant sendrom riskinin azaltılması, doku travması ve buna bağlı yapışmaların en aza indirgenmesi, postoperatif ağrı, enfeksiyon riski ve yara komplikasyonlarının azaltılması ve iyileşme süresinin kısaltılmasıdır (Monnet ve Twedt, 2003; Van Goethem vd., 2003; Devitt vd., 2005; Nickel vd., 2007).

1.6.2. Dezavantajları

Laparoskopinin dezavantajları ise kullanılan alet ve ekipmanın pahalı, taşınmasının zor olması, laparoskopik cerrahinin öğrenme süresinin uzun olması ve deneyim gerektirmesidir. En büyük dezavantajı ise cerrahın his (algı) duyusunu kısıtlanmasıdır (Vecchio vd., 2000; Gerges vd., 2006; Yanmaz vd., 2007; Lansdowne vd., 2012).

2. KAYNAKLAR

1. Arıcan, M., Parlak, K., Erol, H., Yavru, N. (2014), "Köpeklerde Laparoskopik Destekli Gastropeksi Ile Klasik Gastropeksi Operasyonunun Karşılaştırılması", Eurasian Journal of Veterinary Sciences, 30(4), pp. 195-202.
2. Brun, M., Oliveira, S., Messina, S., Stedile, R., Oliveira, R. (2008), "Laparoscopic Cystotomy For Urolith Removal In Dogs: Three Case Reports", Arquivo Brasileiro de Medicina Veterinária Zootecnia, 60(1), pp.103-108.
3. Buote, N. J. (2015), Small Animal Laparoscopy and Thoracoscopy, 1. Baskı, Wiley-Blackwell, USA.
4. Demir, Ö., Öztürk, B., Eğriboyun, S., Esen, A. A. (2010). "Kliniğimizde Laparoskopik Cerrahide İlk Deneyimlerimiz ve Öğrenme Süreci", Dokuz Eylül Üniversitesi Tıp Fakültesi Dergisi, 24(3), pp.105-112.
5. Devitt, C. M., Cox, R. E., Hailey, J. J. (2005), "Duration, Complications, Stress, And Pain Of Open Ovariohysterectomy Versus A Simple Method Of Laparoscopic-Assisted Ovariohysterectomy In Dogs", Journal of the American Veterinary Medical Association, 227(6), pp.921-927.
6. Findji, L. (2014), "Ovariohysterectomy vs Ovariectomy", Clinician Brief, 3, pp.21-23.
7. Gerges, F. J., Kanazi, G. E., Jabbour-khoury, S . I. (2006), "Anesthesia For Laparoscopy: A Review", Journal of Clinical Anesthesia, 18(1) pp.67-78.
8. Hardie, R. J., Flanders, J. A., Schmidt, P., Credille, K. M., Pedrick, T. P., Short, C. E. (1996), "Biomechanical And Histological Evaluation Of A Laparoscopic Stapled Gastropexy Technique In Dogs", Veterinary Surgery, 25(2), pp.127-133.
9. Freeman, L. J. (1998), Veterinary endosurgery, 1. Baskı, Elsevier Health Sciences, London.
10. Hendrickson, D. A. (2012), 'A Review Of Equine Laparoscopy", ISRN Veterinary Science, 2012(1), PP.1-17.
11. Katić, N., Dupré, G. (2017), "Laparoscopic Ovariectomy In Small Animals", In Practice, 39(4), pp. 170-180.
12. Lansdowne, J. L., Mehler, S., Bouré, L. (2012), "Minimally Invasive Abdominal And Thoracic Surgery: Principles And Instrumentation", Compendium, 34(5), pp.1.
13. Minami, S., Okamoto, Y., Eguchi, H., Kato, K. (1997), "Successful Laparoscopy Assisted Ovariohysterectomy In Two Dogs With Pyometra", Journal of Veterinary Medical Science, 59(9), pp.845-847.
14. Monnet, E., Twedt, D. C. (2003), "Laparoscopy. The Veterinary Clinics of North America", Small Animal Practice, 33(5), pp.1147-1163.
15. Nickel, R., Stürtzbecher, N., Kilian, H., Arndt, G., Brunnberg, L. (2007), "Postoperative Rekonvaleszenz Nach Laparoskopischer Und Konventioneller Ovariektomie: Eine Vergleichende Studie", Kleintierpraxis, 12(7), pp.413-424.
16. Pena, F., Anel, L., Dominguez, J., Alegre, B., Alvarez, M., Celorrio, I., Anel, E., Barrett, T., Forsyth, M., Inui K. (1998), "Laparoscopic Surgery In A Clinical Case Of Seminoma In A Cryptorchid Dog", The Veterinary Record, 142(24), pp.671-672.
17. Steffey, M. A. (2016), "Laparoscopic Assisted Surgical Procedures", Veterinary Clinics: Small Animal Practice, 46(1), pp.45-61.

18. Tez, G., Kanca, H. (2018), "Laparoskopinin Veteriner Jinekolojide Kullanım Alanları", Turkiye Klinikleri Veterinary Sciences-Obstetrics and Gynecology-Special Topics, 4(1), pp.72-80.

19. Toktaş, G., Ünlüer, E., Erkan, E., Küçükpolat, S., Demiray, M., Toker, A. (2011), "Laparoskopik Böbrek Cerrahisinde Öğrenme Süreci Ve Bunu Etkileyen Faktörler", Turhısh Journal of Urology, 41(4), pp.1-4 .

20. Van Goethem, B. E., Rosenveldt, K. W., Kirpensteijn, J. (2003), "Monopolar Versus Bipolar Electrocoagulation In Canine Laparoscopic Ovariectomy: A Nonrandomized, Prospective, Clinical Trial", Veterinary Surgery, 32(5), pp.464-470.

21. Vecchio, R., MacFayden, B., Palazzo, F. (2000), History of Laparoscopic Surgery, Panminerva Medica, 42(1), pp.87-90.

22. Yanmaz, L. E., Okumus, Z., Dogan, E. (2007), "Laparoscopic Surgery In Veterinary Medicine, Veterinary Research, 1(1), pp.23-39.

70-S-2019

ERZURUM VE BİNGÖL İLLERİNDEKİ KOYUN AKCİĞERLERİNDE VERMİNÖZ PNÖMONİNİN EPİDEMİYOLOJİK VE HİSTOPATOLOJİK İNCELENMESİ

Muhammet Bahaeddin DÖRTBUDAK[1], Hayati YÜKSEL[1], Yavuz Selim SAĞLAM[2], Gizem ESER[3], Serkan YILDIRIM[2]

[1]Bingöl Üniversitesi, Veteriner Fakültesi, Patoloji A.D. Bingöl/TÜRKİYE
mbdortbudak@gmail.com.tr
[2]Atatürk Üniversitesi, Veteriner Fakültesi, Patoloji A.D. Erzurum/TÜRKİYE
yssaglam@atauni.edu.tr
syildirim@atauni.edu.tr
[3]Iğdır Üniversitesi, Tuzluca MYO, Lab. Vet. Sağ. Böl. Iğdır/TÜRKİYE
gizem.eser@igdir.edu.tr

ÖZET

Bu çalışmada, hayvancılık sektöründe önemli payı bulunan Erzurum ve Bingöl illerindeki koyunların mezbaha kesimi esnasındaki makroskobik akciğer muayenelerinde verminöz pnömoni oranı saptanmıştır. Ayrıca bu verminöz pnömonili parazitle enfekte olan akciğerlerde oluşabilecek histopatolojik değişiklikler ele alınmıştır. Verminöz pnömonin sebebini olan parazit enfeksiyonlar diğer türlerde olduğu gibi koyunlar içinde önemli bir sağlık sorunudur. Koyunlardaki tüm endoparaziter enfeksiyonlardakine benzer biçimde akciğer kıl kurtlarının enfestasyonunda da gelişme geriliği, verim düşüklüğü ve hatta genç hayvanlarda ölüm görülmektedir. Akciğer kıl kurtlarında daha spesifik olarak öksürük, burun akıntısı, yüzeysel ve hızlı olan güç solunum gibi respiratorik sistem semptomları görülmektedir. Dolayısıyla bu şikayetlere bağlı çeşitli verim kaybı ekonomik zarar olarak karşımıza çıkmaktadır. Söz konusu bu illerdeki özel et entegre tesislerinde kesimi gerçekleştirilen hayvanların makroskobik olarak akciğer muayeneleri yapıldı. Erzurum'da 648 ve Bingöl'de 1492 olmak üzere toplamda 2140 koyun akciğerin muayenesi gerçekleştirildi. Erzurum'da makroskobik değerlendirilmesi yapılan pnömonili akciğerlerden 53 tanesi incelendi. Bingöl'de ise makroskobik muayenesi yapılan 112 tane pnömonili akciğerlerin incelenmesi yapıldı. Erzurum'da 53 adet pnömonili akciğerde 7 tanesinde (%13) verminöz pnömoni rastlanırken; Bingöl'de 112 adet pnömonili akciğerden 14 tanesinde (%12,5) verminöz pnömoni görüldü. Verminöz pnömoni tespit edilen organlar fotoğraflanıp, bunlardan mikroskobik inceleme için bir miktar doku örneği alındı. Bu numunelere Hematoksilen-Eozin boyaması yapılarak, ışık mikroskobu altında histopatolojik incelemeleri yapıldı. Ayrıca pnömonili akciğerlerdeki parazit varlıklarının epidemiyolojik tespiti sağlandı.

Anahtar kelimeler: Koyun, Akciğer parazit, Epidemiyoloji, Histopatoloji

70-S-2019

EPİDEMİOLOGİCAL AND HİSTOPATHOLOGİCAL EXAMİNATİON OF VERMİNOUS PNEUMONİA İN SHEEP LUNGS İN THE PROVİNCES OF ERZURUM AND BİNGOL

Muhammet Bahaeddin DÖRTBUDAK[1], Hayati YÜKSEL[1],Yavuz Selim SAĞLAM[2], Gizem ESER[3], Serkan YILDIRIM[2]

[1]University of Bingol, Faculty of Veteriner Medicine, Departman of Pathology, Bingöl/TURKEY12000
mbdortbudak@gmail.com.tr
[2]University of Atatürk, Faculty of Veteriner Medicine, Departman of Pathology, Erzurum/TURKEY25000
yssaglam@atauni.edu.tr
syildirim@atauni.edu.tr
[3]University of Iğdır, Tuzluca Vocational School, Lab. Vet. Health Departmant, Iğdır/TURKEY76000
gizem.eser@igdir.edu.tr

ABSTRACT

In this study, the rate of verminous pneumonia was determined in macroscopic lung examinations during slaughter of sheep in Erzurum and Bingöl provinces, which had an important share in the livestock sector. In addition, histopathological changes in the lungs infected with parasites with verminous pneumonia were contextualized. Parasitic infections that cause verminous pneumonia are an important health problem in sheep as in other species. Similar to all endoparasitic infections in sheep, infestation of lungworms can lead to growth retardation, poor yield and even death in young animals. More specifically, lungworm have cause respiratory system disorders such as cough, runny nose, superficial and rapid breathing. Therefore, various loss of efficiency due to these complaints appear as and economic loss. The animals were slaughtered in special meat integrated facilities in these provinces and macroscopically lung examinations were performed. A total of 2140 sheep lungs, 648 in Erzurum and 1492 in Bingöl, were examined. 53 lungs with pneumonia were evaluated in Erzurum. In Bingöl, 112 lungs with pneumonia were examined. In Erzurum, 53 pneumonia with lungs had verminous pneumonia in 7 (13%) of them; 14 out of 112 pneumonia with (12.5%) had verminous pneumonia in Bingöl. The organs with verminous pneumonia were photographed and some tissue samples were taken for microscopic examination. Hematoxylin-Eosin staining was performed on these samples and histopathological examinations were performed under light microscope. In addition, epidemiological detection of parasite presence in lungs with pneumonia was achieved.

Keyword; Sheep, Lung parasite, Epidemiology, Histopathology

1. GİRİŞ

Koyunlarda pnömoni tüm koyun hastalıklarının önemli bir kısmını oluşturmaktadır. Parazitlerin sebep olduğu verminöz pnömoni meraya bağlı yetiştiriciliğin ön planda olduğu küçükbaş hayvancılığında oldukça yaygın görülmektedir. Parazitler organizmada hangi organ ve ya sistemi istila ederse etsin gelişme geriliğine, verim düşüklüğüne (süt, et, yapağı, döl verimi vb.) ve ölüme yol açabilmektedir. Endoparazitler gastro-intestinal sistemden sonra en çok solunum sistemi organlarını enfekte ederler. Akciğer kıl kurtları solunum güçlüğüne yol açarlar ve buna bağlı gelişecek komplikasyonların sebebi olmaktadırlar. Akciğer kıl kurtlarının etiyolojisinde çevresel etmenler ilk sırada gelmektedir. Özellikle kontamine meralar adete parazit enfestasyonlar için birer rezervuar konumundadırlar. Akciğer paraziteri çoğunlukla organ parankimasında, bronşlarda ve nadir olarak damarlarda lokalize olmaktadırlar. Bu parazitler genellikle göçleri esnasında mekanik olarak travmaya ve ya hacimlerindeki artışla basınca bağlı patolojik değişikliklere yol açarlar. Bazense toksik metabolitleriyle zararlı olabilmektedirler. Akciğerdeki yıkımlanmadan kaynaklanan yetersizlik ve zafiyet verim kaybına ve başka enfeksiyonların oluşumuna davetiye çıkarmaktadır. Parazit enfeksiyonunda hem sağlık problemine bağlı verimdeki düşüş hem de tedaviye yönelik medikal masraflar ülke hayvancılığı için ciddi ekonomik zarara sebep olmaktadır (Caswel JL. and Willams KJ., 2007; Schnieder T., 2000; Jones TC et al., 1997; Urquhart GM et al.,1996; Soulsby EJL., 1986; Güralp N, 1981; Levine ND., 1980; Anderson RC., 1978)

Ülkemizde koyun akciğerleri üzerine yapılan bazı çalışmalara göre; Konya'da %46,8 (Kıran MM. ve ark. 1993) ve %7,53 (Oruc, E. 2007); Elazığ'da %26,8 (Özer H. 1990) ve %9,4 (Çeribasi, A. ve ark. 2016); Kars'da (Beytut E, ve ark. 2002) %19,31; Adana'da (Topçuoğlu H, ve ark. 2014) %2,53 ve Erzurum'da (SAĞLAM, D. Y. S. 2019) %19 oranında verminöz pnömoni varlığı bildirilmiştir. Küçük ruminantlarda verminöz pnömonin sebep olduğu akciğer parazitlerinin prevalansı üzerine bazı ülkelerde yapılan bir takım çalışmalarda; İspanya'da (Alasaad S, et all., 2009) %72; Etiyopya'da (Terefe Y, et all., 2013) %56,3; Özbekistan'da (Kuchboev AE, et all., 2012) %39,7; İran'da (Borji H, et all., 2012) %72,44; Arnavutluk'ta (Gjoni N, et all., 2013) %61,46 oranları rapor edilmiştir. Tüm dünyada olduğu gibi ülkemizde de akciğer parazitleri oldukça yaygın görülmektedir. Ülkemizin bazı bölgelerinde akciğer parazitlerinin prevalansı üzerine yapılan çalışmalarda; Ankara'da (Güralp N, 1952.) %86,18; İstanbul'da (Bağcı Ö ve Bıyıkoğlu G, 2003.) %42,7; Konya'da (Dik B, ve ark. 1993) %38,21; Samsun'da (Celep A, 1987) %46,11; Elazığ'da (Taşan E, ve ark. 1997); Kırıkkale'de (Yıldız K, ve Aydenizöz M, 2001) %10,86; Kars'ta (Umur Ş ve Arslan MÖ, 1998) %50,5; Kayseri'de %33.6 (YILDIRIM A. ve İÇA A. 2005.) Bursa'da (Girişgin O. ve ark.. 2008) %62.5 ve Van'da (Değer S. ve ark. 2000) %55,3 oranları tespit edilmiştir. Bu çalışmada ise Erzurum ve Bingöl illerindeki koyunlarda verminöz pnömonin varlığının araştırılması ve akciğerde verminöz pnömoniye sebep olan parazitlerin yol açtığı histopatolojik değişiklikler incelendi.

2.MATERYAL METOD

Erzurum ve Bingöl illerindeki özel et entegre tesisinde kesimi yapılan koyunların makroskobik olarak muayenesi yapıldı. Makroskobik muayenede pnömonili olan akciğerler tespit edildi. Bunlardan verminöz pnömoni özelliği taşıyanlardan bir miktar doku örneği histopatolojik muayene için alınıp, %10'luk Neutral Buffer Formalin solüsyonu içine bırakıldı. Tamponlu formaldehitte fikzasyonu sağlanan dokulara rutin doku takibi protokolü uygulandı. Doku takibinin ardından parafin blok haline getirilen örneklerden 5 µ kalınlığında kesitler lamlara alındı. 1 saat kadar etüvde bekletilen kesitler ksilol ve alkol serilerinden geçirilerek Hematoksilen-Eozin boyamaları yapıldı. HxE boyanan preparatlar ışık mikroskobu(Olympus BX51) altında değerlendirildi.

3. BULGULAR

3.1. Makroskobik Bulgular

Akciğerlere yapılan muayenelerde farklı yerleşim bölgelerinde ve şiddette lezyonlar görüldü. Ama çoğunluk dorsokaudal ve ventrokaudal ile kısmen kraniyal bölgede lokalize olmaktaydı. Bu lezyonlar hayvana göre farklılık göstermek kaydıyla plöra üzerinde yer yer beyaz-sarımtrak, gri kahvemsi, sarı-yeşilimtrak ya da açık kahve renkte keskin sınırlı kabarık nodüler tarzda konsolide alanlar şeklinde gözlendi. Bazılarında ise özellikle diyafragma loplarında çevrelerinden keskin olarak ayrılmayan gri-kırmızı ve ya gri sarımsı renkte nodüler oluşumlar saptandı. Şiddetli enfestasyonlarda nodüllerin çokluğundan ötürü satranç tahtası görünümünde bir manzarayla karşılaşıldı. Ayrıca az bir kısmında ceviz büyüklüğüne varabilen kahvemsi renkte nodüllere de rastlandı. Genel itibarıyla örneklerimizde çoğunluğu sınırları belirgin düzensiz dağılımlı, multifokal, açık kahve ve ya gri-yeşilimtrak renkli hafif sert hapatize alanlar halindeydi. Bunların enine kesiti de taşkınlık göstermeyecek biçimde aynı renkte ve kıvamdaydı. (Resim 1-3)

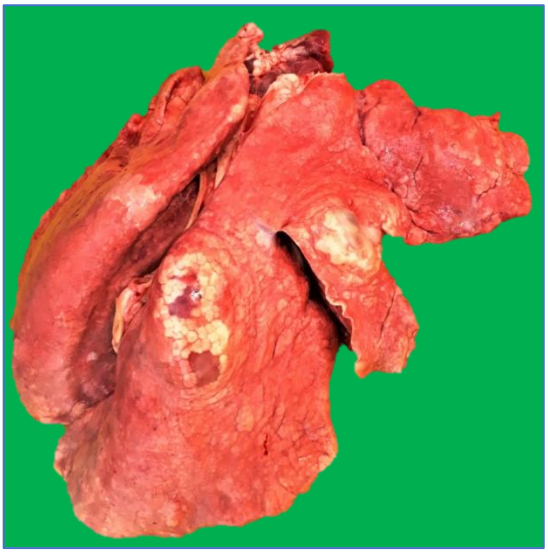

Resim 1. Parazit granülom



Resim 2. Parazit granülomlar

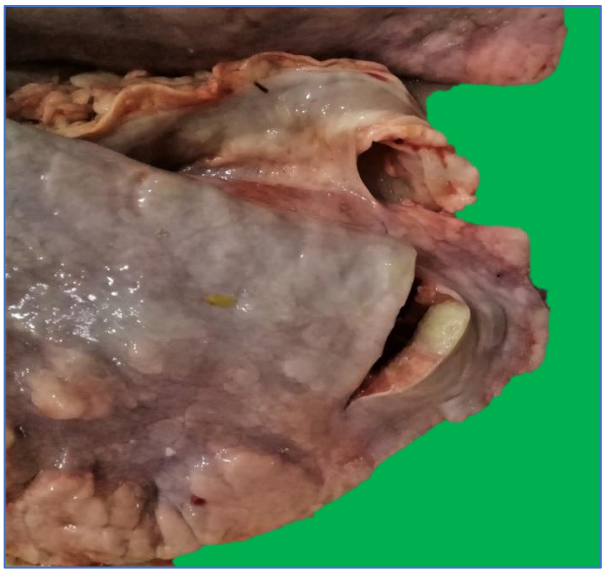

Resim 3. Parazitik granülom enine kesit

3.2. Mikroskobik Bulgular

Akciğerlerin mikroskobik bakısında karakteristik bulgu olarak alveol, bronşiyol ve bronşlarda parazitin yumurta, larva ve ergin formasyonları gözlendi. Parazitlerin yerleştiği dokular genellikle nekroza uğramış durumda olup, çevresinde granülomatoz yangı reaksiyonu gelişmiş durumdaydı. Bu granülomlar ortasında parazit kesitleri çevrelerinde yabancı cisim dev hücreler, mononükleer hücre ve eozinofil lökosit hücre infiltrasyonları içermekteydi. Bunların en dışının ise fibröz bağ doku paroliferasyonuyla kuşatıldığı gözlendi. Bu granulumlar dışında akciğer parankiminde interalveoler septumlarda mononükleer hücre infiltrasyonları ve bağ doku artışıyla kalınlaşma ile duktus alveolarislerde fibromüsküler hiperplazi görüldü. Ayrıca bronş ve bronşiyol çevrelerinde müsküler hipertrofi ve lenfoid hiperplazi gelişimi saptandı. Parazitlerin genç formasyonlarının bulunduğu bölgelerinin yakınındaki paranşim dokuda hemoraji ve genel bakıda kan ve lenf damarlarında hiperemi ile yer trombozların şekillendiği gözlendi. (Resim 4,5)

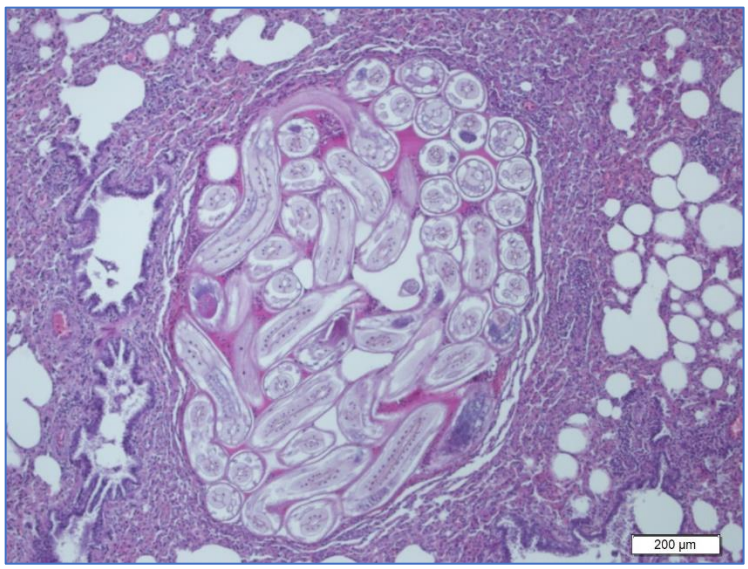

Resim 4. Parazitik granülom, Akciğer, HxE, X10

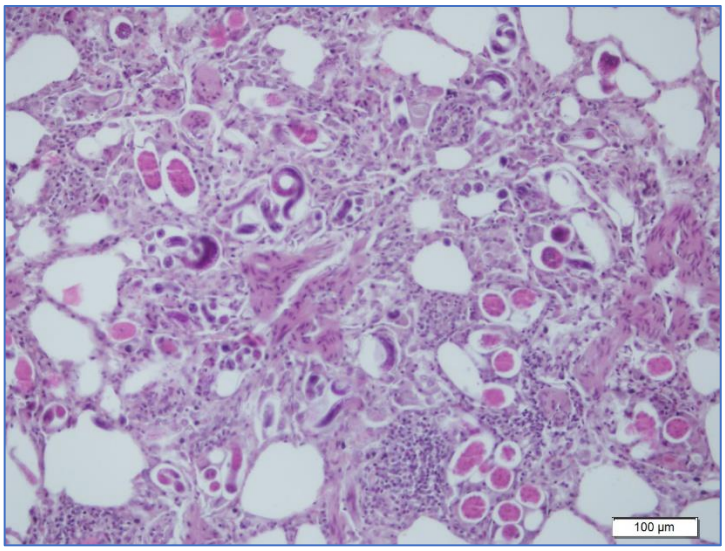

Resim 5. Parazitler ve pnömoni, Akciğer, HxE, X20

3.3. Epidemiyolojik Bulgular

Tablo 1. Erzurum ve Bingöl illerinde muayene edilen, pnönomili ve verminöz pnömoli akciğer oranları

	Muayene edilen Akciğer	Pnömonili akciğer	Pnönonili akciğer/Verminöz Pnömoni
Erzurum	648(%30,2)	53(%8,1)	7(%13)
Bingöl	1492(%69,8)	112(%7,5)	14(%12,5)
Toplam	2140(%100)	165(%7,7)	21(%12,7)

4. TARTIŞMA

Verminöz pnömoni, koyunlarda görülen pnömonilerin önemli bir kısmını oluşturmaktadır(Schnieder T., 2000; Urquhart GM. et all. 1996; Soulsby EJL., 1986; Levine ND., 1980). Özellikle koyunların meralara bağlı yetiştirilmesi ve bu alanların parazit yumurtalarıyla kontamine olması bu durumun sebebini oluşturmaktadır. Paraziter akciğer enfeksiyonlar ülkemizde%10,86-86,18 (Yıldız K ve Aydenizöz M, 2001; Güralp N, 1952) ve dünyada %39,7-72,4 (Kuchboev AE, et all., 2012; Borji H, et all., 2012) oldukça yaygın görülmektedir. Ancak bu durum bazı bölgeler ve mevsime göre değişkenlik göstermektedir. Ayrıca geçmişe nazaran bu oranların muhtemelen alınan tedbirler neticesinde düşüş olduğu görülmüştür. Fakat tamamen bu enfeksiyonların önüne geçilememektedir (SAĞLAM, D. Y. S. 2019; Çeribasi, A. O. ve ark. 2016; Topçuoğlu H. ve ark. 2014). Ülkemizdeki verminöz pnömoni prevalansı %2,53-46,8 (Kıran MM. ve ark. 1993; Topçuoğlu H. ve ark. 2014) aralığında bulunmuştur. Çalışmamızdaki verminöz pnömonili olgularımızın oranı oldukça düşüktü. Bingöl ilinde daha önceden verminöz pnömoni üzerine araştırma yapılmadığından çalışmamızla kıyaslama yapılamamıştır. Ancak Erzurum ilinde daha önceden yapılan çalışmaya göre verminöz pnömoni oranı %19 (SAĞLAM, D. Y. S. 2019) bulunurken çalışmamızdaki bu oran %13 olarak kaydedildi.

Larvalar çoğunlukla oral olarak alınıp, lenf dolaşımıyla akciğere ulaşmaktadırlar. Akciğere gelen larvalar alveollere yerleşir ve burada gelişim gösterir. Bu süreçte alveol duvarlarında nekroz odaklarına neden olurlar. Burada olgunlaşan bu parazitler bronşiyol ve bronşlara geçerek kataral irinli bronşitis ve bronşiyolitise yol açabilirler. Akciğerdeki parazitlerin sayısı çok olmadığı müddetçe önemli klinik bulgulara rastlanmaz. Şayet aşırı parazit enfestasyonda şiddetli solunum yolu rahatsızlıkları oluşur. Daha da önemlisi bu parazitler sekonder enfeksiyonlara yol açarak hastalığın daha şiddetli geçmesine hatta ölümle sonuçlanmasına neden olabilir. Parazitler alveol duktuslarında, bronşiyol ve bronşlardaki gelişimleri ve ya meydana getirdikleri yangı

reaksiyonuna bağlı olarak akciğerlerde makroskobik olarak seçilebilen şiddetli amfizem ve atalektazilere yol açarlar (Caswel JL. and Willams KJ., 2007; Metin N., 2011; Milli ÜH., Hazıroğlu R., 1997). Makroskobik bulgularımızda özellikle amfizemli lezyonlar bir hayli belirgindi.

Bazı kaynaklarda parazit kökenli pnömoniler granülomatöz pnömoni başlığı altında incelenmektedir. Buna rağmen bazı kaynaklarda ise paraziter akciğer enfeksiyonları intersitisyel pnömoni olarak değerlendirilmiştir. Verminöz pnömoni olarak anılan paraziter kaynaklı pnömonilerde akciğerde intersitisyel tipte pnömoni gelişimi görülür. Bunun yanı sıra parazitin uzun süreli varlığına bağlı etkene karşı gelişen kronik yangı tipi ise granülomatöz karakterdedir (KÖSE M. ve ark. 2013; Metin N., 2011; Oruç E., 2009; Milli ÜH. ve Hazıroğlu R., 1997). Bu çalışmada parazitlerin bulundukları yerlerde granülomatöz yangı gelişirken akciğer totalinde ise özellikle parazitlerin olmadığı parankim dokuda intersitisyel pnömoni şekillendiği görüldü. Paraziter nodüllerin makroskobik gözlemi ve histopatolojik olarak parazit çevresindeki nekroz, yangı hücreleri ve fibroz kuşak sayesinde granülomatöz pnömoniyi andırmaktaydı. Ancak bunun sadece parazitler çevresinde olması ve granülomatöz proliferasyonun yeterli olmaması ayrıca mononükler yangı hücre infiltrasyonları ile interalveoler kalınlaşma, lenfoid hiperplazi ve fibromüsküler hipertrofinin akciğer parankiminin büyük bir kısmında hakim olması nedeniyle intersitisyel karakterde pnomoniyi daha baskın kılmaktaydı.

Çalışmamızın makrokobik bulgulardaki paraziter nodüller ve amfizmler; histopatolojik olaraksa parazitler ve çevresinde yer alan granülomatöz oluşumlarla interalveoler kalınlaşmaların görülmesi daha önce bu konu üzerine yapılan literatür verileri ile uyum göstermektedir. Ayrıca verminöz pnömoni prevalansımız ülkemizde önden yapılan çalışmaların büyük bir kısmıyla benzerlik kaydedildi.

5. SONUÇ

Bu çalışmada Bingöl ve Erzurum illerindeki verminöz pnömoni oranları saptandı. Verminöz pnömoni prevalansı düşük bulundu. Ancak verminöz pnömoni etkeni olan parazitlerin çeşitli mücadele yöntemlerine rağmen halen hayvan sağlığını olumsuz etkilemekte ve ekonomik zarara neden olmaktadır. Ayrıca yine bu çalışmada parazitlerle enfekte verminöz pnömonili akciğerlerin histopatolojik incelemesinde intersitisyel ağırlıklı pnömonin şekillendiği görüldü. Ancak parazitlerin oldukları yerlerde garnülomatöz tipte yangı gelişimine yol açtığıda gözardı edilmedi. Epidemiyolojik ve histopatolojik bulgularımızın önceki verilerle değerlendirilmesi yapılıp, bu konuya ilgili literatüre kaynak sağlandı.

6. KAYNAKLAR

1. Alasaad S, Morrondo P, Dacal-Rivas V, Soriguer RC, Granados JE, Serrano E, Zhu XQ, Rossi L, Pérez JM 2009. “Bronchopulmonary nematode infection of Capra pyrenaica in the Sierra” Nevada masif. Vet Parasitol, 164, 2-4.
2. Anderson RC., 1978. Keys to the genera of the superfamily Metastrongyloidea. In "CIH keys to the nematode parasites of vertebrates", Ed., RC Anderson, AG Chabaud, S. Willmott, 1st ed., 1-40, Commonwealth Agricultural Bureaux, Farnham Royal, U.K.
3. Bağcı Ö, Bıyıkoğlu G, 2003. “İstanbul’da değişik kombinalarda kesilen koyunlarında akciğer kıl kurtlarının yayılışı.” T Parazitol Derg., 27:139-143.
4. Beytut E, Otlu S, Sözmen M. 2002. “Kars bölgesi koyunlarında gözlenen pnömoniler üzerine patolojik ve etiyolojik incelemeler.” Kafkas Üniv Vet Fak Derg, 8, 1, 31-39.
5. Borji H, Azizzadeh M, Ebrahimi M, Asadpour M. 2012. “Study on small ruminant lungworms and associated risk factors in northeastern Iran.” Asian Pac J Trop Med, 853-856.
6. Caswel JL., Willams KJ., 2007. Pathology of Domestic Animals. In “Respiratory System”. 5th ed., 523-629.
7. Celep A, 1987. “Samsun yöresinde kuzu ve toklularda paraziter fauna tespit çalışması ile kontrol ve tedavi gruplarında aylık ortalama ağırlık artışlarının belirlenmesine dair araştırmalar.” Türk Vet Hek Dern Derg., 5:69-79.

8. Çeribasi, A. O., Çeribasi, S., & Ozkaraca, M. 2016. "Immunohistochemical detection of bovine herpesvirus type 1 and bovine adenovirus type 3 antigens in frozen and paraffinized lung sections of pneumonic sheep and goats." Veterinarski arhiv, 86(1), 9-21.
9. Değer S, Biçek K, Akdemir C, Taş Z. 2000. "Van Belediye mezbahasında kesilen koyunlarda akciğer kılkurtlarının yayılışı." Yüzüncü Yıl Üniv Vet Fak Derg, 27, 215-236.
10. Dik B, Sevinç F, Güneği HB, 1993. "Konya Et ve Balık Kurumu Kombinasında kesilen koyunlarda akciğer kıl kurtlarının yayılışı." Türk Vet Hek Dern Derg., 5:39-42.
11. Girişgin O, Şenlik B, Girişgin AO, Akyol V. 2008. "Studies on sheep lungworms in Bursa province of Turkey: Determination of prevalence and relationships between larval output and parasite burden in the lungs." Pakistan J Zool, 40, 5, 365-369.
12. Gjoni N, Biba N, Bizhga B, Laçi D, Zalla P, Sherko E, Xhemollari E. 2013. "The bronchopulmonary strongylats in goats of Elbasan district." Anglisticum Journal, 2, 4, 353-361.
13. Güralp N, 1952. "Anadolu koyunlarında görülen Metastrongylidae nevilerine dair sistematik araştırmalar." Ankara Üniv Vet Fak Yayın No: 37, Ankara.
14. Güralp N, 1981. "Helmintoloji." İkinci Baskı. Ankara: Ankara Üniv. Basımevi, s.338-365.
15. Jones TC, Hunt RD ve King NW. 1997. "Veterinary Pathology." 4rd Ed. Williams&Wilkins, USA
16. Kıran MM, Berkin Ş, Kaya O, Dinçer Z. 1993. "Pathological and etiological studies on pneumonia of sheep in the Konya Province." Selçuk Üniv Vet Fak Derg, 9, 1, 3-9.
17. KÖSE M., Erdoğan, M., & Kartal, K. 2013. "Afyonkarahisar Yöresi Koyun Akciğer Kılkurdu Türlerinin Moleküler Karakterizasyonu." Atatürk Üniversitesi Veteriner Bilimleri Dergisi, 12(3), 283-288.
18. Kuchboev AE, Karimova RR, Ruziev BK, Azimov DA. 2012. "Ecological aspects of nematodes of the family Protostrongylidae, parasites of bovidae." Sci Parasitol, 13, 1, 17-25.
19. Levine ND., 1980. "Nematode Parasites of Domestic Animals and Man." 2nd ed., 222-239, Burgess Publishing Company, Minneapolis.
20. Metin N., 2011. "Veteriner Patoloji" 1. Baskı. Bölüm I. 82-112, Tuna Matbaacılık, Aydın.
21. Milli ÜH., Hazıroğlu R., 1997. Solunum Sistemi. In "Veteriner Patoloji", Eds., R Hazıroğlu, ÜH Milli. 2. Cilt, 143-204, Tamer Matbaacılık, Yayıncılık, Tan. Hiz. Tic. ve Paz. Ltd. Şti. Ankara.
22. Oruc, E. 2007. "The pathologic and bacteriologic comparison of pneumonia in lambs." Turkish Journal of Veterinary and Animal Sciences, 30(6), 593-599.
23. Oruç E., 2009. "Mezbahada kesilen sığırlarda karaciğer lezyonları üzerine histopatolojik bir çalışma." Atatürk Üniversitesi Veteriner Bilimleri Dergisi, 4, 97-104.
24. Özer H. 1990. "Elazığ yöresi koyunlarında görülen pneumonie şekilleri üzerine patolojik incelemeler." Fırat Üniv Sağ Bil Derg, 4, 15-25.
25. SAĞLAM, D. Y. S. 2019. "Koyun pnömonilerinde parainfluenza 3 (PI3) virüs varlığının immünohistokimyasal yöntemle araştırılması" (Doctoral dissertation).
26. Schnieder T., 2000. Helminthosen der Wiederkäuer. In "Veterinärmedizinische Parasitologie", Ed., M Rommel, J Eckert, E Kutzer, W Körting, T Schnieder, 5th ed., 192-295, Parey Buchverlag, Berlin.
27. Soulsby EJL., 1986. "Helminths, Arthropods and Protozoa of Domesticated Animals." 7 th Ed, 262276, Bailliere Tindall, London.

28. Taşan E, Köroğlu E, Aktaş MG, 1997. “Elazığ bölgesinde koyunlarda akciğer kıl kurtlarının yayılışı.” Fırat Üniv Sağlık Bil Derg., 11:273-276. %42,91.
29. Terefe Y, Tafess K, Fekadie G, Kebede N 2013. “Prevalence of lungworm infection in small ruminants in North Gondar zone, Amhara National Regional State, Ethiopia.” J Parasitol Vector Biol, 5, 4, 40-45.
30. Topçuoğlu H, Yoldaş A, Tekin MA 2014. “Adana bölgesinde küçük ruminantlarda görülen pnömonilerin patolojik olarak araştırılması.” AVKAE Dergisi, 4, 19-24.
31. Umur Ş, Arslan MÖ, 1998. “Kars yöresi koyunlarında akciğer kıl kurtları.” Türk. Parazitol Derg., 22:88-92.
32. Urquhart GM., Armour J., Duncan JL., Dunn AM., Jennings FW., 1996. “Veterinary Parasitology.” 2nd ed., 59-60, Blackwell Publishing, London.
33. YILDIRIM A, İÇA A, 2005. “Kayseri Yöresinde Koyunlarda Akciğer Kıl Kurdu Enfeksiyonlarının Prevalansı.” Erciyes Üniv Vet Fak Derg 2(2) 73-78.
34. Yıldız K, Aydenizöz M, 2001. “Kırıkkale Yöresi koyunlarında helmintlerin yayılışı.” Ankara Üniv Vet Fak Derg., 48:179-182.

74-S-2019

BROYLER ETİ: BROYLER GERÇEĞİ

Uğur ÖZENTÜRK*, Ahmet YILDIZ

[1]Atatürk Üniversitesi, Veteriner Fakültesi, Zootekni Anabilim Dalı, Erzurum, TÜRKİYE

uozenturk@gmail.com , ahmt25@atauni.edu.tr

ÖZET

Tavukçuluk sektörü, tavukların üreme kabiliyetinin yüksek olması, insanların bedensel ve zihinsel gelişimindeki rolü, bakımlarının kolay olması, genetik ve ıslah çalışmaların kısa zamanda sonuç vermesi ve verimliliğin yüksek olması gibi sebeplerle diğer hayvancılık sektörlerine göre hızlı bir gelişme göstermiştir. Günümüzde tavukçuluk sektöründe hibrit üretim sistemi kullanılmaktadır. Islah, besleme ve yetiştirme tekniklerindeki gelişmeler sayesinde günümüzde 40-49 günde 2-2,5 kg kesim ağırlığına, 1.6-1.8 yemden yararlanma oranına ulaşan etlik piliçler (broyler) yetiştirilmiştir. Hayvansal protein tüketiminde tavuk eti ve yumurta başta olmak üzere kanatlı ürünleri büyük bir paya sahiptir. Tavuk eti, diğer etlere nazaran ekonomik üretilebilen bir besin maddesi olmanın yanı sıra, biyolojik değeri yüksek, protein içeriği fazla, kolay sindirilebilir, yumuşak ve lezzetli bir gıdadır. Türkiye'de ve Dünya'da kanatlı eti üretimi ve tüketimi artış göstermektedir. Kanatlı eti üretimi ve tüketiminde gözlenen artışa paralel olarak tüketici bilinci de artmakta, güvenli gıda tüketim isteği oluşmaktadır. Son yıllarda gerek yazılı gerek görsel medyada tavuk eti ile ilgili olumsuz bilgiler yer almakta bu da tüketicilerde tavuk etine yönelik şüphe ve kaygı oluşturmaktadır. Tavuk eti üretiminde, büyümeyi artırıcı herhangi bir ilaç ya da hormon kullanılmaması, tedavi amacı dışında antibiyotik uygulanmaması, tüketicilerin bu gıdayı güvenle tüketmesini sağlayacaktır. Tüketicide oluşan şüphe ve kaygıyı azaltmak için, bakanlık ve sektör paydaşları tarafından, tavuk etlerinde hormon ve antibiyotik kalıntısı konusunda yasal mevzuatın uygulandığına dair bilgiler düzenli olarak paylaşılmalı, konu ile ilgili bilimsel araştırma sonuçları topluma iletilmeli ve buna yönelik farkındalık sağlayan iletişim yöntemleri oluşturulmalıdır. Bu çalışmada tavuk eti konusunda tüketicilerde görülen kaygılardan hormon ve antibiyotik kullanımı ile GDO'lu yemler hakkında bilgi vermek amaçlanmıştır.

Anahtar Kelimeler: Broyler, Hormon, Antibiyotik, GDO, Tavukçuluk

74-S-2019

BROILER MEAT: THE FACTS OF THE CASE

Uğur ÖZENTÜRK[1]*, Ahmet YILDIZ[2]

[1]Atatürk University, Faculty of Veterinary Medicine, Department of Animal Science, Erzurum, TÜRKİYE

uozenturk@gmail.com , ahmt25@atauni.edu.tr

ABSTRACT

Poultry has shown a rapid development compared to other livestock sectors due to the high reproductive ability of chickens, its role in the physical and mental development of humans, easy maintenance, genetic and breeding results in a short time and high productivity. Today, hybrid production system is used in poultry. Thanks to the improvements in breeding and feeding techniques, broiler chickens reach 2-2.5 kg live weight in 40-49 days. Feed utilization rate is 1.6-1.8. Poultry products, especially chicken meat and eggs, have an important share in animal protein consumption. Chicken meat is a nutrient that can be produced economically compared to other meats. In addition, chicken meat is a food with high biological value, high protein content and easily digestible. Poultry production and consumption is increasing in the world and Turkey. In parallel with the increase in poultry meat production and consumption, consumer awareness and desire for safe food consumption increase. In recent years, there is negative information about chicken meat in both written and visual media, which creates suspicion and concern about chicken meat in consumers. In the production of chicken meat, no growth-enhancing drugs or hormones are used. This will ensure that consumers can safely consume this food. In order to reduce the doubts and concerns that arise in the consumer, the ministry and sector stakeholders should regularly share information on the application of the legislation on hormone and antibiotic residues in chicken meat, the results of scientific research on the subject should be communicated to the society and awareness-raising communication methods should be established. In this study, we aimed to give information about the use of hormones and antibiotics and GMO feeds among consumers' concerns about chicken meat.

Keywords: Broiler, Hormone, Antibiotic, GMO, Poultry

1. GİRİŞ

Tavukçuluk sektörü, tavukların üreme kabiliyetinin yüksek olması, insanlarda bedensel ve zihinsel gelişimdeki rolü, bakımlarının kolay olması, genetik ve ıslah çalışmaların kısa zamanda sonuç vermesi ve verimliliğin yüksek olması gibi sebeplerle diğer hayvancılık sektörlerine göre hızlı bir gelişim göstermiştir. Günümüzde tavukçuluk sektöründe, hibrit üretim sistemi kullanılmaktadır. Hayvancılıkta ilk hibrit denemesi 1942 yılında tavuklar üzerinde gerçekleştirilmiştir (Türkoğlu ve Sarıca, 2014). Genetik yapı olarak birbirinden farklı olan, istenilen verim özelliklerini taşıyan ebeveynlerin çiftleştirilmesiyle melez azmanlığından (heterosis) yararlanılarak yüksek verimli ve yaşama gücü yüksek hibritler elde edilmiştir. Islah, besleme ve yetiştirme tekniklerindeki gelişmeler sayesinde günümüzde 40-49 günde 2-2,5 kg kesim ağırlığına, 1.6-1.8 yemden yararlanma oranına ulaşan etlik piliçler (broyler) yetiştirilmiştir. Elde edilen bu gelişmelerin %85'inin genetikten, %15'inin ise bakım ve beslemeden ileri geldiği bildirilmiştir (Hocking, 2015).

Sağlıklı bir yaşam için sağlıklı ve dengeli beslenme gereklidir. Dengeli ve yeterli beslenmede ise hayvansal protein tüketimi oldukça önemlidir. Hayvansal protein tüketiminde tavuk eti ve yumurta başta olmak üzere kanatlı ürünleri büyük bir paya sahiptir. Tavuk eti, diğer etlere nazaran ekonomik üretilebilen bir besin maddesi olmanın yanı sıra, biyolojik değeri yüksek, protein içeriği fazla, kolay sindirilebilir, yumuşak ve lezzetli bir gıdadır. Ayrıca yüksek oranda doymamış yağ asitleri, niasin, A, B2, B6 ve B12 vitaminleri; demir ve çinko gibi mineraller, triptofan, metionin ve valin gibi esansiyel aminoasitler bakımından zengin bir içeriğe sahiptir (Anonim, 2012).

Dünya et üretimi ve tüketimine ait son 5 yılın değerleri incelendiğinde (Tablo 1, Tablo 2) en yüksek değerlerin kanatlı ve domuz etinde olduğu; kanatlı eti üretiminin son yıllarda artarak üretimde ön sırada olduğu belirtilmiştir (URL 1). Türkiye'de de aynı şekilde üretim ve tüketimde (Tablo3, Tablo 4) kanatlı etinin önde geldiği; 2018 yılı tavuk eti üretiminin 2.156.671 ton, kişi başı kanatlı eti tüketiminin ise 21.9 kg olduğu bildirilmiştir (URL 1, URL 2). Kanatlı eti üretimi ve tüketiminde gözlenen artışa paralel olarak tüketici bilinci de artmakta, güvenli gıda tüketim isteği oluşmaktadır. Son yıllarda gerek yazılı gerek görsel medyada tavuk eti ile ilgili olumsuz bilgiler yer almakta bu da tüketicilerde tavuk etine yönelik şüphe ve kaygı oluşturmaktadır (Demir ve Aydın, 2018). Bu çalışmada tavuk eti konusunda tüketicilerde görülen kaygılardan hormon ve antibiyotik kullanımı ile GDO'lu yemler hakkında bilgi vermek amaçlanmıştır.

Tablo 1: Dünya Et Üretimi (Milyon Ton)

Yıl	Kanatlı Eti	Büyükbaş Hayvan Eti	Küçükbaş Hayvan Eti	Domuz Eti	Toplam
2014	111.0	68.8	13.9	116.9	310.6
2015	116.9	67.6	14.4	116.1	315.0
2016	117.2	68.3	14.4	115.8	315.7
2017	120.1	69.9	14.6	118.6	323.2
2018	123.2	71.7	14.9	120.7	330.5

Tablo 2: Dünya Kişi Başına Et Tüketimi (Kg)

Yıl	Kanatlı Eti	Büyükbaş Hayvan Eti	Küçükbaş Hayvan Eti	Domuz Eti	Toplam
2014	15.5	9.5	1.9	16.3	43.2
2015	15.8	9.2	2.0	15.7	42.7
2016	15.9	9.3	2.0	15.8	43.0
2017	15.9	9.4	2.0	15.7	43.0
2018	15.9	9.5	2.0	15.8	43.2

Tablo 3: Türkiye Et Üretimi(Ton)

Yıl	Tavuk Eti	Kırmızı Et
2014	1.894.669	1.008.272
2015	1.909.276	1.149.262
2016	1.879.018	1.173.042
2017	2.136.734	1.126.403
2018	2.156.671	1.118.695

Tablo 4: Türkiye Kişi Başına Et Tüketimi (Kg)

Yıl	Kanatlı Eti	Büyükbaş Hayvan Eti	Küçükbaş Hayvan Eti	Toplam
2014	19.8	11.4	1.6	32.8
2015	20.3	13.1	1.7	35.1
2016	20.4	13.3	1.4	35.1
2017	22.0	12.5	1.7	36.2
2018	21.9	12.9	1.4	36.2

1.1 Tavukçulukta Hormon Kullanılır Mı?

Hormon kullanımı hayvanların dokusunda kalıntı yapması ve insan sağlığını tehdit etmesi sebebiyle tartışılan bir konudur (Öztürk, 2016). Somatotropin, östrojen, progesteron, testesteron ve streoidler gibi büyüme hormonları sığır ve koyunlarda et verimini ve büyüme hızını artırmak için kullanılmaktadır (Johnson ve Chung, 2007; Stephany, 2010). Hormon kullanımının, sığırlarda canlı ağırlığı %9-14, Musculus Longissimus alanını ise %13 civarında arttırdığı bildirilmiştir (Duckett ve Pratt, 2014; Platter vd., 2003). Geçmişte ABD başta olmak üzere bazı ülkelerde hormon kullanımının tavuklarda uygulanabilirliği hakkında çalışmalar yapılmış, fakat yem katkısı olarak uygulanan hormon kullanımından bilimsel bir sonuç elde edilmemiştir. Hormon, yeme eklendiği takdirde ısıl işlem gördüğünden etkisini kaybetmektedir. Sindirim enzimleri hormonun yapısında bozulmaya neden olmaktadır. Dolayısıyla iyi bir netice alınabilmesi için hayvanın cinsiyetine göre hormonu hayvanlara tek tek enjekte etmek gerekir ki bu da uygulanabilir bir sistem değildir (URL 3; Şahan vd., 2015; URL 4). Tavuklara hormon uygulamasının rasyonel olmaması üç başlıkta değerlendirilebilir (Esquivel-Hernandez vd., 2016). Bunlardan ilki hormonun tavukta fizyolojik etki oluşturmamasıdır. Sığırlarda hormon uygulaması yaklaşık 1 yaşında iken yapılır, hormonun et verimine etkisi ortalama 35 ila 98 gün sürer (Heitzman vd., 1981). Fakat tavuklar 40-49 gün içinde kesime sevk edildiği için hormon uygulamasının çok daha genç yaşlarda yapılması gerekir. Genç yaşta tavuklarda hormon reseptörlerinin sayısı düşüktür (Scanes, 2010; Moellers ve Cogburn, 1995). Bu yüzden uygulanan hormon büyümeyi stimüle edemez (Harvey, 2013). İkinci etki hormonun maliyetinin yüksek olmasıdır. Yapılan araştırmalarda kümes maliyetinin %15-25'ini civciv maliyeti, %60-70'ini yem maliyeti, % 10-15'ini ise genel giderler oluşturmaktadır (Donohue ve Cunningham, 2009; Korver vd. 2004). Bir hormon uygulamasının maliyeti genel giderlerin yaklaşık %10'una, toplam masrafın ise yaklaşık %1'ine tekabül etmektedir (Donohue ve Cunningham, 2009). Büyüme hormonlarının masrafları tavuk başına yaklaşık olarak 1.59-3.25 dolar aralığındadır. Bir araştırmada kümeste tavuk başına aşı, elektrik ve ısıtma giderleri ortalama 0.13-0.23 dolar olarak belirlenmiştir (Gocsik vd., 2014). Benzer şekilde koksidiyozla mücadele için tavuk başına harcanan gider 0.011-0.021 dolar olarak bulunmuş 1 hormon maliyeti 150 koksidiyoz uygulamasına denk gelmiştir (Williams, 1999). Son olarak başta AB ülkeleri dahil tüm dünyada hormon kullanımının yasaklanmasıdır. Türkiye'de de hormon kullanımı 1970'li yılların başlarında yasaklanmıştır. Türkiye'de hormon kullanımı, imal edilmesi, satılması, bulundurulması da yasaktır (Öztürk, 2016; URL 3; URL 5). 27 Aralık 2011 tarihinde resmi gazetede yayımlanan "Yemlerin Piyasaya Arzı ve Kullanımı Hakkında Yönetmelik" ikinci bölüm EK-2'de hormon ve hormon benzeri maddeler ile koksidiyostatlar ve histomonostatlar haricinde yem katkı maddesi olarak antibiyotikler ve ilaç niteliğinde maddeler yasaklı maddeler arasında yer almıştır (Anonim, 2011).

Bilinmesi gereken diğer önemli bir konu da hormon, pestisit ve ağır metal kalıntılarının bakanlık tarafından AB "kalıntı izleme programı" çerçevesinde etlerden ve karaciğerden örnek alınarak devamlı olarak takip edildiğidir. Tavuklarda hızlı büyüme sağlayacak hormon kullanımına ilişkin herhangi bir vaka raporlanmamıştır (URL 6).

1.2. Tavuk Etinde Antibiyotik Var mı?

Tavukçuluk sektöründe antibiyotikler büyüme, gelişme ve tedavi amacıyla kullanılabilmektedir. Örneğin ABD gibi bazı ülkelerde antibiyotikler büyütme faktörü olarak kullanılabilirler. Türkiye'de ise antibiyotik kullanımıyla ilgili yasal durum, AB mevzuatı ile uyumludur. Tedavi ve hastalık haricinde, büyüme, gelişme faktörü ve yem katkı maddesi olarak antibiyotik kullanımı 2006 yılı Ocak ayı itibariyle yasaklanmıştır. Tedavi amacıyla kullanılan

antibiyotikler sadece veteriner hekimin yazdığı reçeteye göre kullanılabilir ve ilaç kullanımı durumunda, kesim öncesi kullanılan ilacın arınma süresini beklemek yasal zorunluluktur. İlacın arınma süresi ve kalıntı limitleri ise Birleşmiş Milletler Gıda ve Tarım Teşkilatı (FAO) ve Dünya Sağlık Örgütü (WHO) tarafından 1960'lı yıllarda kurulan Uluslararası Kodeks Alimentarius Komisyonu tarafından oluşturulmaktadır. Türkiye'de ilaçların arınma süreleri ve kalıntı limitleri, ilgili komisyon kararları dikkate alınarak "Hayvansal Kökenli Gıdalarda Veteriner İlaçları Kalıntı Limitleri Tebliği"nde belirtilmiştir. Ayrıca AB ülkelerinde yasak olan bir ilacın Türkiye'de ruhsatlandırılması söz konusu değildir (URL 3; URL 4; URL 6).

1.3 Tavuk Yemlerinde GDO var mı?

Tavuk yemlerinin büyük bir kısmını mısır ve soya fasulyesi oluşturmaktadır. Bunları kullanmadan karma yem üretmek hem çok pahalı hem de sürdürülebilir değildir. Bu ürünlerin hemen hemen tamamına yakını GDO'ludur. Bu konuda hem Türkiye'de hem de tüm dünyada farklı görüşler bulunmaktadır. Bu hususta başta AB ülkeleri olmak üzere birçok ülkede insan, hayvan, bitki ve çevre açısından GDO'nun olumsuz etkileri ve riskleri değerlendirilmektedir. Avrupa Gıda Güvenliği Otoritesi'ne (EFSA) göre GDO'lu yemlerle beslenen hayvanlar üzerinde yapılan araştırmalarda, hayvanların doku, sıvı ve ürünlerinde GDO'lu DNA veya proteinlere rastlanmadığı, GDO'lu yemler ile beslenen hayvanlara ve hayvansal ürünlere GDO'lu materyalin geçişinin olmadığı bildirilmiştir (Öztürk, 2016; URL 6; Çetiner, 2015).
GDO kullanmadan yem yapabilmenin tek şartı sektörün ihtiyacını karşılayabilecek kadar Türkiye'de bu ürünlerin üretilmesidir. Bu hususta mısır üretiminde olumlu bir durum yakalanmışken aynı başarı soya fasulyesinde yakalanamamıştır (URL 3).
Türkiye'de GDO ili ilgili uygulamalar 5977 sayılı Biyogüvenlik Kanunu ve ilgili yönetmeliklerle yürütülmektedir. AB mevzuatı ise (EC) 1829/20032 ve buna ilaveten (EC) 1830/20033 numaralı tüzüktür. 5977 sayılı Biyogüvenlik Kanunu büyük ölçüde AB mevzuatına uyumludur (URL 3).
5977 sayılı Biyogüvenlik yasasına göre Türkiye'de GDO'lu tarım alanı yoktur ve GDO'lu tohum ekimi ve ticareti yasaktır. GDO'lu ürünlerin gıda amacıyla bugüne kadar ithaline izin verilmemiştir. Hayvan yemlerinde kullanılmak üzere 26 Ocak 2011 tarihli 27827 sayılı yayıma göre 3 adet soya fasulyesi ve ürünlerine, 24 Aralık 2011 tarihli 28152 sayılı yayıma göre 13 adet mısır çeşidi ve ürünlerine, 21 Nisan 2012 tarihli 28271 sayılı yayıma göre 3 adet mısır çeşidi ve ürünlerine 10 yıllık süreyle Biyogüvenlik Kurulu kararı ile izin verilmiştir (URL 3).

1.4 Denetimler

Tavuk eti üretimi Tarım ve Orman Bakanlığı uzmanları tarafından damızlık yetiştiriciliği, kuluçka faaliyetleri, entegre tesisler, etlik piliç yetiştirme, yem üretimi, kesimhane ve satış aşaması olmak üzere tüm aşamalarda "Gıda Güvenliği" ilkelerine uygun bir şekilde denetlenir (Anonim, 2012; Demirözü, 2013). Sektörde firmalar TSE standartlarına uygun şekilde üretim yapmaktadırlar. Ayrıca, bu firmaların çoğu ISO 9001 Kalite Yönetim Sistemi Belgesi (ISO 2200), Gıda Güvenliği Yönetim Sistemi Belgesi (HACCP), ISO 14001 Çevre Yönetim Sistemi Belgesi ve Helal Kesim Sertifikasına sahiptir (Şahan vd., 2015).

Tarım ve Orman Bakanlığı tarafından yapılan denetlemelerde;

- Damızlık kümesler ve kuluçkahaneler izin süreci de dahil olmak üzere denetlenir.
- Yetiştiricilere ait kümesler denetlenir, uygun bulunmayanlarda üretim engellenir.
- Sağlıklı olmayan hayvanların kesimine müsaade edilmez.
- Yemler üretim aşaması dâhil olmak üzere denetlenir. Kullanımı yasak maddelerin kullanımı engellenir.
- Kesimhaneler görevli resmi bir veteriner hekim tarafından kesimin her aşaması dahil olmak üzere, aralıksız 24 saat denetlenir.
- Tavukçuluk ürünlerinin kontrolü, ilgili kriterlere göre laboratuvar ortamında test edilir.
- Kalıntı izleme programı çerçevesinde etler, herhangi bir ilaç veya ağır metal kalıntısı yönünden kontrol edilir. Bu doğrultuda, kalıntı izleme sürecinde AB mevzuatı (96/23/EC ve 96/22/EC Konsey Direktifi ile 98/179/ EC Konsey Kararı) ile uyumlaştırılmış 2012/9 sayılı "Canlı Hayvan, Hayvansal Birincil Ürün ve Etlerde Kalıntı İzleme Genelgesi"nde belirlenen kurallar dikkate alınmaktadır (Şahan vd., 2015).
- Tüketiciye sunulan ürünlerden tüketim aşamasında örnek alınarak ilgili analizleri yapılır (URL 3; URL 6).

2. SONUÇ VE ÖNERİLER

Ülkelerin gelişmişlik göstergelerinden biri kabul edilen hayvansal protein tüketimi konusunda Türkiye dünya ortalamasının altında bulunmaktadır. Diğer hayvancılık dallarına göre daha fazla gelişmiş olan tavukçuluk sektörü ve tavuk eti bu açığı kapatmada önemli bir güç olabilir. Tavuk etinin insan sağlığı ve beslenmedeki avantajlarının

yanında üretimden tüketime kadar her aşamasında hijyenik şartları sağlaması, denetlenmesi, üretiminde büyümeyi artırıcı herhangi bir ilaç yada hormon kullanılmaması, tedavi amacı dışında antibiyotik uygulanmaması tüketicilerin bu gıdayı güvenle tüketmesini sağlayacaktır. Tüketicide oluşan şüphe ve kaygıyı azaltmak için, bakanlık ve sektör paydaşları tarafından, tavuk etlerinde hormon ve antibiyotik kalıntısı konusunda yasal mevzuatın uygulandığına dair bilgiler düzenli olarak paylaşılmalı, konu ile ilgili bilimsel araştırma sonuçları topluma iletilmeli ve buna yönelik farkındalık sağlayan iletişim yöntemleri oluşturulmalıdır.

3. KAYNAKLAR

1. Anonim, (2011), Resmi Gazete. Yemlerin Piyasaya Arzı ve Kullanımı Hakkında Yönetmelik. Tarih: 13.12.2011, Sayı: 28155.
2. Anonim, (2012), Piliç Eti Sektör Raporu: Üretim, Tüketim, Dış Ticaret, Sorunlar, Görüşler. Beyaz Et Sanayicileri ve Damızlıkçıları Birliği, 2012, Ankara
3. Demir P., Aydın E., (2019), "Hormon ve Antibiyotik Kullanımına İlişkin Çıkan Olumsuz Haberlerin Tüketicilerin Tavuk Eti Tüketim Alışkanlıklarına Etkisi (Kars İli Örneği)", Mehmet Akif Ersoy Üniversitesi Veteriner Fakültesi Dergisi, 3 (1), 55-63.
4. Çetiner S., (2015), "GDO ile ilgili gelişmeler: Türkiye'nin yaklaşımı ve sorunlar. 3", Uluslararası Beyaz Et Kongresi, 22-26.
5. Demirözü B., (2013), "Çiftlikten Sofraya Güvenilir Piliç Eti Üretimi. 2", Uluslararası Beyaz Et Kongresi, 24-28.
6. Donohue M., Cunningham D., (2009), "Effects of grain and oilseed prices on the costs of US poultry production", Journal of Applied Poultry Research, 18 (2), 325-337.
7. Duckett S., Pratt S., (2014), "Meat science and muscle biology symposium—anabolic implants and meat quality", Journal of Animal Science, 92 (1), 3-9.
8. Esquivel-Hernandez Y., Ahumada-Cota R. E., Attene-Ramos M., Alvarado C. Z., Castañeda-Serrano P., Nava G. M., (2016), "Making things clear: Science-based reasons that chickens are not fed growth hormones", Trends in Food Science & Technology, 51, 106-110.
9. Gocsik E., Kortes H., Lansink A. O., Saatkamp H., (2014), "Effects of different broiler production systems on health care costs in the Netherlands", Poultry Science, 93 (6), 1301-1317.
10. Harvey S., (2013), "Growth hormone and growth?", General and comparative endocrinology, 190, 3-9.
11. Heitzman R., Gibbons D. N., Little W., Harrison L. P., (1981), "A note on the comparative performance of beef steers implanted with the anabolic steroids trenbolone acetate and oestradiol-17β, alone or in combination", Animal Science, 32 (2), 219-222.
12. Hocking, P.M., (2015), Genetik seleksiyon ve damızlık seçiminin kanatlı sektörünün ekonomik gelişimine katkısı. 3rd Int. Poultry Meat Congress, 22-26 April Antalya, Proceedings p:1-10. 2
13. Johnson B. J., Chung K. Y., (2007), "Alterations in the physiology of growth of cattle with growth-enhancing compounds", Veterinary Clinics of North America: Food Animal Practice, 23 (2), 321-332.
14. Korver D., Zuidhof M., Lawes K., (2004), "Performance characteristics and economic comparison of broiler chickens fed wheat-and triticale-based diets", Poultry Science, 83 (5), 716-725.
15. Moellers R. F., Cogburn L. A., (1995), "Chronic intravenous infusion of chicken growth hormone increases body fat content of young broiler chickens", Comparative Biochemistry and Physiology Part A: Physiology, 110 (1), 47-56.
16. Öztürk E., (2016), "Yumurta ve Piliç Eti Kalitesi Güncel Bakım ve Besleme Uygulamalarından Etkilenir mi?", Tavukçuluk Araştırma Dergisi, 13 (2), 5-11.

17. Platter W., Tatum J., Belk K., Scanga J., Smith G., (2003), "Effects of repetitive use of hormonal implants on beef carcass quality, tenderness, and consumer ratings of beef palatability", Journal of Animal Science, 81 (4), 984-996.

18. Şahan Ü., Sözcü B. Y., Arda D., "Tavukçuluk Sektörünün Gelişimi, Üretim Potansiyeli ve Karşılaşlan Sorunlar", Türkiye Ziraat Mühendisliği VIII. Teknik Kongresi Bildiriler Kitabı-2, 860.

19. Scanes C. G., (2010), "Hormones and growth in domestic animals", Comprehensive physiology, 99-127.

20. Stephany R. W. (2010), "Hormonal growth promoting agents in food producing animals". "Doping in sports: Biochemical principles, effects and analysis", Springer.

21. Türkoğlu ve Sarıca (2014), Tavukçuluk Bilimi Yetiştirme, Besleme, Hastalıklar, 4.Baskı, Bey Ofset Matbaacılık, Ankara.
22. URL 1, Beyaz Et Sanayicileri ve Damızlıkçılar Birliği, İstatistikler http://www.besd-bir.org/istatistikler, 21.11.2019.
23. URL 2, Tüik hayvancılık İstatistikleri, http://www.tuik.gov.tr/PreTablo.do?alt_id=1002, 22.11.2019
24. URL 3, Hormon - Antibiyotik – GDO (2012), http://www.sagliklitavuk.org/hormon-antibiyotik-gdo, 22.11.2019.
25. URL 4, Prof. Dr. Mehmet Akan, Kanatlı Beyaz Et Üretimi Hakkında Tüketicilerin Doğru Sandıkları Yanlışlar! http://www.besd-bir.org/haberler/kanatli-beyaz-et-uretimi-hakkinda-tuketicilerin-dogru-sandiklari-yanlislar, 23.11.2019.
26. URL 5, Yunus Kılıç, Tarım, Orman ve Köyişleri Komisyonu Başkanı (2019), Korkmadan tavuk tüketebilirsiniz, https://www.aa.com.tr/tr/ekonomi/korkmadan-tavuk-tuketebilirsiniz/1613066, 23.11.2019.
27. URL 6, Tarım ve Orman Bakanlığı (2014) Piliç Eti Hakkında Doğru Bilinen Yanlışlar, https://www.tarimorman.gov.tr/GKGM/Duyuru/79/Pilic-Eti-Hakkinda-Dogru-Bilinen-Yanlislar, 22.11.2019.

28. Williams R., (1999), "A compartmentalised model for the estimation of the cost of coccidiosis to the world's chicken production industry", International journal for parasitology, 29 (8), 1209-1229.

81-S-2019

FARKLI VİTAMİN SINIFLARININ İNCE TABAKA KROMATOGRAFİSİ İLE ANALİZİ

Mustafa İLERİTÜRK[1]*, Dilara KAYNAR[2]

[1] Atatürk Üniversitesi Veteriner Fakültesi, Biyokimya Anabilim Dalı, Erzurum, TÜRKİYE
m.ileriturk@atauni.edu.tr
[2]Atatürk Üniversitesi Ziraat Fakültesi, Tarla Bitkileri Bölümü, Erzurum, TÜRKİYE
dilarakaynar@yahoo.com

ÖZET

İnce Tabaka Kromatografisi (İTK), özellikle son yirmi yılda, oldukça yaygın kullanılan bir kromatografi türüdür. Kromatografi, farklı bileşenlerin iki farklı faz arasında ayrımına dayanan fiziksel bir metoddur. Bu fazlardan biri katı sabit faz iken diğeri bunun üstünde belirli bir yöne doğru hareket eden sıvı veya gaz olan hareketli fazdır. İTK' daki en büyük gelişme 1973 yılında plakalarının hazırlanmasında 5-6 µm parçacık boyutlu silika jelin (İTK da 11 µm) kullanımının keşfiyle olmuştur. Bu sayede plakaların yürütme zamanı düşmüş, kromatografik ayırımda kesinlik on kat artmış, daha az miktarda hareketli faz kullanılmış, sonuçların tekrarlanabilirliğini artmış ve analiz zamanı kısalmıştır. Ticari üreticiler tarafından sunulan ilk plakalar "nano-İTK" olarak adlandırılmış fakat bu adlandırma yakın zamanda "yüksek performans ince tabaka kromatoğrafisi" ne (YPİTK) dönüşmüştür. İTK' nın gelişmiş versiyonu olan YPİTK tekniği, günümüzde modern analitik kimyanın zorunlu araçlarından birisidir. Kullanımına karşı hala önyargılar olmasına rağmen, YPİTK' nın sıvı ve gaz kromatografisine karşı üstün birçok avantajı vardır. Yüksek Performanslı İnce tabaka kromatografisinin vitamin ölçümünde bir çok avantajı vardır. YPİTK kullanışlı ve basittir. Eğer ticari kullanıma hazır YPİTK plakaları kullanılırsa, daha az tecrübeye sahip kullanıcılar bile yüksek kalitede ayırım yapabilir. YPİTK için gereken ekipman oldukça ucuzdur ve her laboratuvarda YPİTK altyapısı kolaylıkla kurulabilir. YPİTK' nın birçok farklı endüstriyel ve özellikle farmasotik işlemlerde halihazırda geçerliliği onaylanmıştır. Bu alandaki önemli bir avantaj da; YPİTK kantitatif olarak farklı analitlerin tanımlanması için kolaylıkla kullanılabilir.

Anahtar Kelimeler: İnce Tabaka Kromatografisi, Mobil Faz, Vitamin

81-S-2019

ANALYSIS OF DIFFERENT VITAMIN CLASSES BY THIN LAYER CHROMATOGRAPHY

Mustafa İLERİTÜRK[1*], Dilara KAYNAR[2]
[1] Ataturk University, Faculty of Veterinary Medicine, Department of Biochemistry, Erzurum, TURKEY m.ileriturk@atauni.edu.tr
[2] Ataturk University, Faculty of Agriculture, Department of Field Crops, Erzurum, TURKEY
dilarakaynar@yahoo.com

ABSTRACT

TLC is a widely used type of chromatography, especially in the last two decades. Chromatography is a physical method based on the separation of different components between two different phases. One of these phases is the solid stationary phase and the other is the moving phase which is a liquid or gas moving in a certain direction above it. The greatest improvement in the TLC was in 1973 with the discovery of the use of 5-6 11m particle size silica gel (11 um in TLC) in the preparation of plates. In this way, the execution time of the plates decreased, the precision of the chromatographic separation increased tenfold, less mobile phase was used, the reproducibility of the results increased and the analysis time was shortened. The first plates offered by commercial manufacturers were called ano nano-TLC fakat, but this has recently been transformed into “high performance thin layer chromatography HP (HPTLC). The HPTLC technique, which is the advanced version of the TLC, is one of the essential tools of modern analytical chemistry. Although there are still prejudices against its use, HPTLC has many advantages over liquid and gas chromatography. HPTLC is convenient and simple. If commercially available HPTLC plates are used, even less experienced users can discriminate in high quality. The equipment required for HPTLC is quite cheap and the infrastructure of HPTLC can be easily installed in each laboratory. HPTLC has been validated in many different industrial and especially pharmaceutical processes. An important advantage in this field; HPTLC can easily be used to quantitatively identify different analytes.

Keywords: Thin Layer Chromatography, Mobile Phase, Vitamin

1.GİRİŞ

İnce Tabaka Kromatografisi (İTK), özellikle son yirmi yılda, oldukça yaygın kullanılan bir kromatografi türüdür. Kromatografi, farklı bileşenlerin iki farklı faz arasında ayrımına dayanan fiziksel bir metoddur. Bu fazlardan biri katı sabit faz iken diğeri bunun üstünde belirli bir yöne doğru hareket eden sıvı veya gaz olan hareketli fazdır. İTK ise kromatografik teknikler arasında farklı karışımların hızlı ve ucuz analizi için geniş ölçüde kullanılan önemli bir düzlemsel kromatografik tekniktir (Variyar vd., 2011). Temel İTK' de yaklaşık 0.10 ila 0.25 mm incelikte bir silika jel, selüloz, alüminyum oksit, poliamid veya kimyasal bağllı silika gibi bir kromatografik adsorbentin destekleyici olarak cam, alüminyum veya plastik levha gibi katı bir düzleme uygulanmasını gerektirir. Numune uygun çözücüde çözülür ve leke veya bantlar halinde, plaka kenarından yaklaşık 1 - 1.5 cm uzaklıkta sorbent tabakanın bir tarafına tatbik edilir. Eluat (tek bir solvent veya solvent karışımı) numunenin uygulama noktasının altından başlayarak adsorbent üzerinde kapiler etki ile ilerler. Moleküller, polaritelerine, sabit fazın polaritesine ve çözücünün polaritesine göre sabit faz ile hareketli faz arasında ayırıma uğrar. İTK' da sabit faz genellikle alümina $(Al_2O_3.xH_2O)_n$ veya silika jeldir $(SiO_2.xH_2O)_n$. Alüminyum veya silikanın elektropozitif karakteri ve elektronegatif oksijenleri polar bir sabit faz yaratır. Polar sabit faz, polar molekülleri daha kuvvetli şekilde çeker. Polar olmayan moleküller ise sabit faz için daha düşük bir affiniteye sahiptirler ve solventte daha uzun mesafeye göç ederler. Bir anlamda "benzer benzeri çözer", kromatografik ayırımın temelini oluşturmaktadır.

İTK' daki en büyük gelişme 1973 yılında plakalarının hazırlanmasında 5-6 μm parçacık boyutlu silika jelin (İTK da 11 μm) kullanımının keşfiyle olmuştur (Halpaap, 1973). Bu sayede plakaların yürütme zamanı düşmüş, kromatografik ayırımda kesinlik on kat artmış, daha az miktarda hareketli faz kullanılmış, sonuçların tekrarlanabilirliğini artmış ve analiz zamanı kısalmıştır (Zlatakis ve Kaiser, 1977). Ticari üreticiler tarafından sunulan ilk plakalar "nano-İTK" olarak adlandırılmış fakat bu adlandırma yakın zamanda "yüksek performans ince tabaka kromatoğrafisi" ne (YPİTK) dönüşmüştür. İTK' nın gelişmiş versiyonu olan YPİTK tekniği, günümüzde modern analitik kimyanın zorunlu araçlarından birisidir (Peterson ve Cummings, 2006). Kullanımına karşı hala önyargılar olmasına rağmen, YPİTK' nın sıvı ve gaz kromatografisine karşı üstün birçok avantajı vardır (Fuchs ve Schiller, 2009).

1.1. İnce Tabaka Kromatografisinin Avantajları

1)YPİTK kullanışlı ve basittir. Eğer ticari kullanıma hazır YPİTK plakaları kullanılırsa, daha az tecrübeye sahip kullanıcılar bile yüksek kalitede ayırım yapabilir.

2)YPİTK için gereken ekipman oldukça ucuzdur ve her laboratuvarda YPİTK altyapısı kolaylıkla kurulabilir.

3)YPİTK' nın birçok farklı endüstriyel ve özellikle farmasotik işlemlerde halihazırda geçerliliği onaylanmıştır. Bu alandaki önemli bir avantaj da; YPİTK kantitatif olarak farklı analitlerin tanımlanması için kolaylıkla kullanılabilir.

4)Her uygulamada tamamiyle yeni bir sabit faz - plaka kullanıldığından dolayı YPİTK herhangi bir "hafıza" etkisi üretmez. Sıvı kromatografisinde kullanılan kolonlarda önceki yürütmeden kalan maddeler hiçbir zaman tamamiyle temizlenemediğinden dolayı bu durum sıvı kromatografisine karşı önemli derecede bir avantaj sağlar.

5)YPİTK, yüksek basınçlı sıvı kromatografisinden (YBSK) daha az miktarda çözücü tüketir ve gerekli sarf malzemeler daha ucuzdur. Bu nedenle, YPİTK daha çevre dostudur.

6)Tek bir YPİTK plakasına çok sayıda farklı numunenin aynı anda uygulanabilmesinden dolayı, YPİTK sıvı ve gaz kromatografisinden pratikte daha hızlıdır.

7)YPİTK ayrımından sonra lipidler, amino veya karbohidrat kalıntıları gibi karakteristik fonksiyonel gruplara spesifik olarak bağlanan boyalar ile kolaylıkla görüntülenebilirler. Normal koşullarda "son kolon türevlendirme" nin daha zor olduğu (Yüksek Performanslı Sıvı Kromatografisi) YPSK ile karşılaştırıldığında bu durum önemli derecede bir avantaj sağlar. YPİTK, YPSK' da kolayca hasar görebilen "şüpheli" örneklerin analizi için de kullanılabilir.

1.2. İnce Tabaka Kromatografisi ile Vitamin Tespit Çalışmaları

Yapılan literatür araştırması sonucu, İTK metodununun farklı vitamin sınıflarının miktar - kompozisyonlarının belirlenmesinde kullanıldığı görülmüştür:

- Vitamin B_1, B_2, B_3, B_5 (kalsiyum tuzu olarak), B_6, B_9, B_{12}, C
  Hareketli Faz: n-Bütanol-piridin-su 50:35:15,h/h/h
  Tespit Yöntemi: UV ışık (Postaire vd., 1991)
- Vitamin B_1, B_6, B_{12}, C
  Hareketli Faz: Su
  Tespit Yöntemi: UV ışık (Bauer-Petrovska ve Petrushevska-Tozi, 2000)
- Vitamin B_1, B_2, B_3, B_5 (kalsiyum tuzu olarak), B_6, B_9, B_{12}, C
  Hareketli Faz: Benzen-metanol-asetik asit-aseton 14:4:1:1, h/h/h/h
  Tespit Yöntemi: UV ışık (Cimpoiu vd., 2005)
- Vitamin B_1, B_6, B_{12}
  Hareketli Faz: Metanol-su 19:1, h/h
  Tespit Yöntemi: Görünür bölgede görüntüleme (Winkler ve Hachula, 1197)
- Vitamin B_2, FAD, FMN, riboflavin-β-galaktozid, 7α-hidroksiriboflavin, 10- hidroksiriboflavin, 10-fformilmetilflavin
  Hareketli Faz 1: 1-Bütanol-glasial asetik asit-su 2:1:1, h/h/h
  Hareketli Faz 2: 1-Bütanol-asetik asit-su 5:2:3, h/h/h
  Hareketli Faz 3: Kloroform-metanol-etil asetat 5:5:2, h/h/h
  Hareketli Faz 4: 1-Bütanol-benzil alkol-glasial asetik asit 8:4:3, h/h/h
  Hareketli Faz 5: 1-Bütanol-ethanol-su 10:3:7, h/h/h
  Hareketli Faz 6: İsoamil alkol-etil metil keton-glasial asetik asit-su 40:40:7:13, h/h/h/h
  Hareketli Faz 7: 1-Bütanol-isopropanol-su-glasial asetik asit 30:50:10:2, h/h/h/h
  Hareketli Faz 8: Etil metil keton-asetik asit-metanol 3:1:1, h/h/h
  Tespit Yöntemi: UV ışık, (Liszczynska-Swiglo ve Koziolowa, 2000)
- Vitamin B_2, FAD, FMN, 4′, 5′-FMN
  Hareketli Faz 1: 1-Bütanol-glasial asetik asit-su 2:1:1, h/h/h
  Hareketli Faz 2: 1-Bütanol-asetik asit-su 5:2:3, h/h/h
  Hareketli Faz 3: 1-Bütanol-formik asit-su-dietil eter 77:10:13:15,h/h/h/h
  Hareketli Faz 4: Kloroform-metanol-etil asetat 5:5:2, h/h/h
  Hareketli Faz 5: 1-Bütanol-benzil alkol-glasial asetik asit 8:4:3, h/h/h
  Hareketli Faz 6: 1-Bütanol-ethanol-su 10:3:7, h/h/h
  Tespit Yöntemi: Uv, (Liszczynska-Swiglo ve Koziolowa, 2000)
- Nikotinik asit, nikotinamid, $NADP^+$, NAD^+, nikotinik asit mononükleotid, nikotinik asit adenin dinükleotid, nikotinamid mononükleotid
  Hareketli Faz 1: 1M Amonyum asetat-95% etanol 3:7, h/h (pH 5.0)
  Hareketli Faz 2: 2-bütirik asit-amonyak-su 66:1.7:33, h/h/h
  Hareketli Faz 3: 0,1 M sodyum fosfat içinde 600 g amonyum sülfat
  Tespit Yöntemi: UV ışık (De Leenheer ve Lambert, 2000)
- Vitamin B_3, niasinamid
  Hareketli Faz: Metanol-benzen-aseton-glasial asetik asit 20:7:5:5, h/h/h/h
  Tespit Yöntemi: UV ışık (Sarangi vd, 1985; Sherma ve Ervin, 1986)
- Vitamin B_5, pantenol
  Hareketli Faz: 2-Propanol-su 85:15, h/h
  Tespit Yöntemi: Ninhidrin reaktifi, (Nag ve Das, 1992)
- Vitamin B_6, piridoksal, piridoksamin, piridoksal etil asetat, 4-piridoksik asit, 4-piridoksik asit lakton, piridoksol fosfat, piridoksal fosfat, piridoksamin fosfat, piridoksal fosfat fenilhidrazon
  Hareketli Faz 1: kloroform-metanol 75:25, h/h
  Hareketli Faz 2: etil metil keton-etanol-konsantre NH_4OH-su 15:5:5:5, h/h/h/h
  Tespit Yöntemi: UV ışık (Ahrens ve Korytnyk, 1969)
- Vitamin B_{12}, vitamin B_{12} türevleri (OH-B_{12}, CN-B_{12}, Ado-B_{12}, Me-B_{12})
  Hareketli Faz: 1-Bütanol-2-propanol-su 10:7:10, h/h/h
  Tespit Yöntemi: UV ışık (Watanabe vd., 1998)
- Vitamin C

Hareketli Faz: Benzen-aseton-piridin 80:12:8, h/h/h
Tespit Yöntemi: UV ışık. (Zachariev ve Kiss, 1983)

- Vitamin C izomerleri, dehidro askorbik asit izomerleri
  Hareketli Faz 1: Asetonitril-aseton-su-asetik asit 80:5:15:2, h/h/h/h
  Hareketli Faz 2: Asetonitril-bütilnitril-su-asetik asit 66:33:15:2, h/h/h/h
  Tespit Yöntemi: UV ışık. (Roomi ve Tsao, 1998)
- Vitamin A palmitat and vitamin A asetat
  Hareketli Faz: Benzen
  Tespit Yöntemi: Antimon(V) klorür (Kawanabe, 1985)
- β-karoten, kantaksantin, lutein, violaksantin, neoksantin
  Hareketli Faz: Petrol eteri-kloroform-aseton 89.5:10:0.5
  Tespit Yöntemi: Alev spektroskopisi (FID) (Rosas-Romero vd., 1994)
- Retinol, α-tokoferol, tokoferil asetat
  Hareketli Faz: Kloroform-siklohekzan 55:45, h/h
  Tespit Yöntemi: UV ışık (Chavan, J. D., Khatri, 1992)
- α-,γ-,δ-tokoferol, α-tokotrienol, tokol
  Hareketli Faz: Hekzan-isopropil eter 17:3, h/h
  Tespit Yöntemi: UV ışık (Ruggeri vd., 1984)
- α-,γ-,δ-Tokoferol
  Hareketli Faz: Kloroform
  Hareketli Faz: metanol içinde 0.5% dipiridil ve 0.2% demir (III) klorür
  Tespit Yöntemi: UV ışık (Hodisan vd., 2006)
- Vitamins D_3 and K_1
  Hareketli Faz: Diklormetan-metanol-asetik asit 45:4:1, h/h veya kloroform-metanol 97:3, h/h
  Tespit Yöntemi: UV ışık, (Opong-Mensah ve Porter, 1988)

2. SONUÇ

Sonuç olarak metotta analiz edilebilen vitamin sayısı, kullanılan malzemelerin, ve plakaların fiyatları göz önüne alındığında İTK yönteminin vitamin ölçümü yapılabilen diğer tüm yöntemlerden daha etkili ve daha ucuz olduğu görülmektedir.

3.KAYNAKLAR

1. Ahrens, H., Korytnyk, W. (1969), "Pyridoxine chemistry. XXI. Thin-layer chromatography and thin-layer electrophoresis of compounds in the vitamin B6 group", *Analytical Biochemistry*, 30, pp. 413–420.
2. Bauer-Petrovska, B., Petrushevska-Tozi, L. (2000), "Mineral and water soluble vitamin content in the kombucha drink", *International Journal of Food Science & Technology*, 35, pp. 201–205.
3. Chavan, J. D., Khatri, J. M. (1992), "Simultaneous determination of retinol and α-tocopherol in human plasma by HPTLC", *Journal of Planar Chromatography-Modern TLC*, 5, pp. 280–282.
4. Cimpoiu, C., Hodisan, S., Briciu, R. (2005), "Hydrophilic vitamins TLC separation and the possibility of their quantitative determination", *Acta Universitatis Cibiniensis*, 8, pp. 13–18.
5. De Leenheer, A. P., Lambert, W. E. (2000), Modern Chromatographic Analysis of Vitamins, Editör: van Bocxlaer, J. F., Marcel Dekker Inc., New York.
6. Fuchs, B., Schiller, J. (2009), "Lysophospholipids: Their Generation, Physiological Role and Detection. Are They Important Disease Markers?", *Mini-Reviews in Medicinal Chemistry*, 9(3), pp. 368-378.
7. Halpaap, H. (1973), "Erzielung von reproduzierbaren trennungen durch verwendung von standardisierten sorbentien in definierten systemen", *Journal of Chromatography A*, 78(1), pp. 77-87.
8. Hodisan, T., Cimpoiu, C., Casoni, D. (2006), "Separation and quantitative determination of tocopherols isomers", *Journal of Planar Chromatography-Modern TLC*,
9. Kawanabe, K. (1985), "Application of thin-layer stick chromatographic identification test methods to drugs contained in preparations in the pharmacopoeia of japan", *Journal of Chromatography A*, 333, pp. 115–122.
10. Liszczynska-Swiglo, A., Koziolowa, A. (2000), "Chromatographic determination of riboflavin and its derivatives in food", *Journal of Chromatography A*, 881, pp. 285–297.

11. Nag, S. S., Das, S. K. (1992), "Identification and quantitation of panthenol and pantothenic acid in pharmaceutical preparations by thin-layer chromatography and Densitometry", Journal of AOAC INTERNATIONAL, 75(5), pp. 898-901.
12. Opong-Mensah, K., Porter, W. R. (1988), "Separation of some rodenticides and related compounds by thin-layer chromatography", *Journal of Chromatography A*, 455, pp.439–443.
13. Peterson, BL., Cummings, BS. (2006), "A review of chromatographic methods for the assessment of phospholipids in biological samples", *Biomedical Chromatography*, 20(3), pp. 227-243.
14. Postaire, E., Cisse, M., Le Hoang, M. D., Pradeau, D. (1991), "Simultaneous determination of water-soluble vitamins by over-pressure layer chromatography and photodensitometric detection", *Journal of Pharmaceutical Sciences*, 80, pp. 368–370.
15. Variyar, PS., Chattejee, A., Sharma, A. (2011). "HPTLC: High-Performance Thin-Layer Chromatography". High Performance Thin Layer Chromatography (HPTLC). Editör: Srivastava, MM. Heidelberg, Berlin: Springer.
16. Roomi, M. W., Tsao, C. S. (1998), "Thin layer separation of isomers of ascorbic acid and dehydroascorbic acid as sodium borate complexes on silica gel and cellulose plates", *Journal of Agricultural and Food Chemistry*, 46, pp. 1406–1409.
17. Rosas-Romero, A. J., Herrera, J. C., Martinez de Aparicio, E., Molina-Cuevas, E. A. (1994), "Thin-layer chromatographic determination of β-carotene, cantaxanthin, lutein, violaxanthin and neoxanthin on chromarods", *Journal of Chromatography A*, 667, pp. 361–366.
18. Ruggeri, B. A., Watkins, T. R., Gray, R. J.H., Tomlins, R. I. (1984), "Comparative analysis of tocopherols by thin-layer chromatography and high-performance liquid chromatography", *Journal of Chromatography A*, 291, pp. 377–383.
19. Sarangi, B., Chatterjee, S., Dutta, K., Das, S. (1985), "Thin layer chromatography identification and quantitation of niacin and niacinamide in pharmaceutical preparations", *Journal of AOAC International*, 68, pp. 547–548.
20. Sherma, J., Ervin, M. (1986), "Quantification of niacin and niacinamide in vitamin preparation by densitometric thin layer chromatography", *Journal of Liquid Chromatography*, 9, pp. 3423–3431.
21. Watanabe, F., Abe, K., Fujita, T., Goto, M., Hiemori, M., Nakano, Y. (1998), "Effects of microwave heating on the loss of vitamin B_{12} in foods", *Journal of Agricultural and Food Chemistry*, 46, pp. 206–210.
22. Winkler, W., Hachula, U. (1997), "Determination of vitamin B_{12} in pharmaceuticals aster chromatographic separation", *Journal of Planar Chromatography.-Modern TLC*, 10, pp. 386–387.
23. Zachariev, G., Kiss, I. (1983), "Assay into the heart treatment, storage stability and microbiological condition of ready-to-serve plastic-packed foods", *Acta Alimentaria*, 12, pp. 265–290.
24. Zlatakis, A., Kaiser, RE. (1977), HPTLC high performance thin layer chromatography. 1. Baskı, Elsevier, Amsterdam.