E-ISSN: 2147-673X

MEDITERRANEAN JOURNAL OF INFECTION, MICROBES AND ANTIMICROBIALS

Year: 2020
Volume: 9
Supplement 1

8. TÜRKİYE EKMUD BİLİMSEL KONGRESİ
"ON-LINE KONGRE" ÖZEL SAYISI



www.mjima.org

yanında servikal lenfadenopatileri saptandı. Hastanın tam idrar tetkikinde nadir lökosit saptandı. Diğer sistem muayenelerinde özellik saptanmadı. Hastanın laboratuvar tetkiklerinde: Lökosit 15,27x10^3/ul, nötrofil %81,14, lenfosit %9,45, monosit %9,41, Trombosit: 312x10^3/ul, ALT: 39 U/l, AST: 62 U/l, LDH: 239 U/l, CRP: 19,18 mg/dl, Sedimentasyon: 39 mm/saat, Strep A antijen testi negatif, boğaz kültüründe normal boğaz florası saptandı. Hastanın anamnezindeki bilgiye bağlı olarak alınan nazofarengeal örnek *Chlamydia trachomatis* açısından değerlendirildi. PCR yöntemi ile hastada *Chlamidya trachomatis* pozitif olarak saptandı. Hastanın tedavisine doksisiklin tablet 100 mg 2x1 oral olarak başlandı. Takibinin 1. haftasında ateş kontrol altına alındı, tonsillerdeki klinik tablo geriledi ve hastanın genel durumunun düzelmesi üzerine taburcu edildi.

Sonuç: Yıllar içerisinde değişen seksüel davranışlar nedeniyle cinsel yolla bulaşan etkenlerin saptandığı anatomik alanlarda değişiklikler görülmektedir. Membranöz eksüdatif tonsillit ayırıcı tanısında bakteriyel etkenler yanında hastanın anamnezindeki özellikler nedeniyle etken mikroorganizmanın saptanması yol gösterici olabilir. Bakteriyel tonsillit ön tanısı ile tedaviye başlanmadan önce alınan detaylı anamnez, hastanın sistemik muayenesinin eksiksiz olarak yapılması ve rutin laboratuvar incelemelerinin yapılması gerekmektedir.

Anahtar Kelimeler: *Chlamydia trachomatis*, tonsillit

[PS-072]

Primer Psoas Apsesi: Bir Olgu Sunumu

Handan Alay, Fatma Kesmez Can, Nagihan Bülbül Çolak, Mehmet Parlak, Emine Parlak, Kemalettin Özden

Atatürk Üniversitesi Tıp Fakültesi, Enfeksiyon Hastalıkları ve Klinik Mikrobiyoloji Anabilim Dalı, Erzurum

Giriş: Psoas apsesi tipik klinik bulgusu olmayan, tanıda ileri görüntüleme tekniklerine ihtiyaç duyulan bir enfeksiyon hastalığıdır. Primer ve sekonder olarak sınıflandırılmaktadır. Sekonder psoas apsesi genellikle yatan bir hastalıkların komplikasyonu olarak görülürken, primer psoas apsesinin en sık sebebi *Staphylococcus aureus*'tur. Genellikle vücudun başka bir bölgesindeki enfeksiyon odağından hematojen yayılım sonucu gelişir. Bu çalışmada altta yatan kronik hastalığı olmayan, ateş yüksekliği ve kalça tutukluğu şikayetiyle başvuran ve psoas kasında apse tespit edilen bir olgu sunduk.

Olgu: Bilinen kronik hastalığı olmayan 5 ay önce vajinal yolla doğum yapan, 19 yaşında kadın hasta yaklaşık 4 gündür olan titremeyle yükselen ateş, bulantı, kusma ve bel ağrısı şikayetiyle başvurdu. Hastanın fizik muayenesinde genel durum orta, oryante-koopereydi. Ateş yüksekliği 38 °C, tansiyon arteriyel 100/60 mmHg, nabız 115/dk, solunum sayısı 22/dk idi. Hastanın servikal ve aksiller bölgede milimetrik lenfadenopatisi vardı. Diğer sistem bulguları normaldi. Laboratuvarında; beyaz küre 4.160/ul (%80 NE), hemoglobin 11 g/dl, trombosit 167.000/ul, C-reaktif protein (CRP) 187 mg/l, procalsitonin 6,8 ng/ml, sedimentasyon 76 mm/sa, AST 165 U/l, ALT 74 U/l idi. Takiplerinde ateş yüksekliği devam eden hastadan kan kültürleri alındı. Hastaya ampirik olarak seftriakson 2×1 gr IV tedavisi başlandı. Hastaya enfektif endokardit şüphesiyle EKO yapıldı, normal olarak geldi. Yataktan kalkamayacak kadar şiddetli bel ağrısı olması nedeniyle hastaya lumbosakral MR çekildi. MR'de sağ iliopsoas kası içerisinde sakroiliak eklem aralığına uzanım gösteren 18×14 mm ebatlı apse ve sağ sakroileit saptandı. Girişimsel radyoloji tarafından apse materyalinin drenajı uygun görülmedi. Apse etiyolojisinin araştırılmasına yönelik brucella aglütinasyon testi, PPD ve quantiferon istendi. Hastanın alınan kan kültürlerinden 2 tanesinde metisilin duyarlı *S. aureus* üremesi oldu. Brucella test sonuçları negatif, PDD 2 mm ve quantiferon tüp 2 pozitif olarak sonuçlandı. Seftriakson tedavisi altında hastanın bel ağrısı geriledi, ateş, CRP, sedimentasyon ve procalsitonin değerleri normal sınırlara geldi. Parenteral tedavisi 4 haftaya tamamlanan hasta oral tedaviyle (sodyum fusidat 3x500 mg + siprofloksasin 2x500 mg tablet) taburcu edildi. Tedavinin 2. ayında çekilen MR'de apse odağının kaybolduğu görüldü.

Sonuç: Psoas apsesi kliniğinin spesifik olmaması ve nadir görülen bir durum olması nedeniyle tanıda zorluklara neden olabilmektedir. Ateş yüksekliği ve bel ağrısı olan hastalarda mutlaka görüntüleme teknikleri ile apse ve kemik tutulumları araştırılmalıdır. Endemik bölgelerde *M. tuberculosis* ve *Brucella* türlerinin de etken olabileceği akılda tutulmalıdır.

Anahtar Kelimeler: *Staphylococcus aureus*, psoas apsesi, primer enfeksiyon

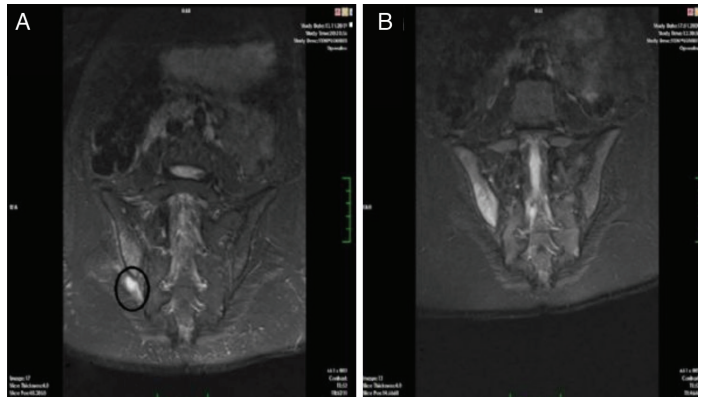

Şekil 1. A) Sağ iliopsoas kasta apse görünümü. B) tedavi ikinci ayında apse gerilemesi

[PS-073]

Nefrektomi ile Sonlanan Bir Pyelonefrit Olgusu: Karbapeneme Dirençli *Klebsiella pneumoniae*

Esma Eren[1], Recep Civan Yüksel[2], İlhami Çelik[1]

[1]*Kayseri Şehir Hastanesi, Enfeksiyon Hastalıkları Kliniği, Kayseri*

[2]*Kayseri Şehir Hastanesi, Dahiliye Yoğun Bakım Ünitesi, Kayseri*

Giriş: Karbapenem dirençli *Klebsiella pneumoniae*'nin etken olduğu sağlık bakım ilişkili enfeksiyonlar son yıllarda giderek artmaktadır. Artan çoklu ilaç direncine bağlı olarak tedavi seçenekleri çok sınırlıdır. Uzun süre hastanede yatış, geniş spektrumlu antibiyotik almış olmak, santral venöz kateter varlığı ve hemodiyalize girmek bu enfeksiyonlar için risk faktörleridir (1). Tedavi seçeneklerinin kısıtlı ve etkinliklerinin değişken olması nedeni ile bu enfeksiyonların prognozu kötüdür (3). Biz burada karbapenem dirençli *Klebsiella pneumoniae*'ye bağlı pyeonefrit ve perirenal apse gelişen bir olguyu sunmaktayız.

Olgu: Altmış üç yaşında erkek hasta, sağ subklavyen kalıcı kateterden hemodiyalize girdiği sırada ateşi ve hipotansiyonu olması üzerine hastaneye yatırılmıştır. Hipertansiyona bağlı kronik böbrek yetmezliği tanısı ile on yıldır hemodiyaliz öyküsü vardır. Başvurusundan 1 ay önce üriner sistem enfeksiyonu nedeni ile ertapenem tedavisi almıştır. Hastada yapılan tetkiklerde kreatinin: 6,9 mg/dl, ALT: 20 U/l, hemoglobin: 6,8 g/dl, beyaz küre: 3.720 103/µl, Plt: 59 103/µl ve prokalsitonin: 10,8 103/µl bulunmuştur. Batın ultrason tetkikinde sağ böbrekte pyelonefrit saptanması üzerine meropenem 500 mg/gün başlanmıştır. Takibinde ateşi devam eden ve klinik