EBDO
EGE BÖLGESİ DİŞHEKİMLERİ ODALARI

TDB
TÜRK DİŞHEKİMLERİ BİRLİĞİ
İZMİR DİŞHEKİMLERİ ODASI

32. ULUSLARARASI BİLİMSEL KONGRE VE SERGİSİ

&

1.EGE BÖLGESİ DİŞHEKİMLERİ ODALARI BİLİMSEL KONGRE VE SERGİSİ

TEPEKULE KONGRE MERKEZİ - İZMİR

20-23 KASIM 2025






KONGRE KİTABI

www.izdokongreleri.org

TDB AFYON DİŞHEKİMLERİ ODASI
TDB AYDIN DİŞHEKİMLERİ ODASI
TDB BALIKESİR DİŞHEKİMLERİ ODASI
TDB DENİZLİ DİŞHEKİMLERİ ODASI
TDB ISPARTA DİŞHEKİMLERİ ODASI
TDB MANİSA DİŞHEKİMLERİ ODASI
TDB MUĞLA DİŞHEKİMLERİ ODASI
TDB UŞAK DİŞHEKİMLERİ ODASI

İÇİNDEKİLER / Contents

	Sayfa / Page
Davet/Invitation	3
Kurullar/Committees	4
Sponsorlar/Sponsors	5
Bilimsel Program/Scientific Program	6-11
Konuşmacı Metinleri/Keynote Lectures	12-35
Sözel Bildiriler/Oral Presentations	36-437
Poster Bildiriler/Poster Presentations	438-769

Değerli Meslektaşlarım,

20-23 Kasım tarihleri arasında düzenlenecek olan 32.İzmir Dişhekimleri Odası Uluslararası Bilimsel Kongre ve Sergisi & 1. Ege Bölgesi Dişhekimleri Odaları Bilimsel Kongre ve Sergisi'ne katılmaya davet etmekten büyük mutluluk duyuyoruz.

İzmir Dişhekimleri Odası kuruluşundan günümüze kadar alanda çalışan meslektaşlarımız ile bilim insanlarını ve sektör temsilcilerini bir araya getirerek özellikle genç meslektaşlarımızın da kendilerini geliştirebilecekleri bir organizasyon yapma bilinci ile kongreler düzenlemektedir.

Uluslararası Bilimsel Kongre ve Sergimizde bu doğrultuda düzenlediğimiz en önemli etkinlikler arasında yer almaktadır.

Sizleri dişhekimliği alanında son gelişmelerin ve yeniliklerin paylaşılacağı, sektörün önde gelen uzmanlarının ve profesyonellerinin bir araya geleceği kongremizde bir arada olmaya davet ediyoruz. Etkinlik boyunca düzenlenecek olan konferanslar, seminerler ve kurslar sayesinde katılımcılarımız, dişhekimliği alanındaki en güncel bilgilere erişim sağlayacak ve deneyimlerini paylaşma fırsatı bulacaklardır.

Aynı zamanda, bu kongre aracılığıyla siz değerli dental firma temsilcileri de sektörümüzdeki en son ürün ve hizmetlerinizi tanıtma şansı bulacaksınız.

Kongremize katılımınız, dişhekimliği alanındaki bilgi ve deneyimlerin paylaşılmasına katkı sağlayacak ve sektördeki gelişmelerin daha da ileri gitmesine destek olacaktır.

Sizi aramızda görmekten mutluluk duyacağız, katılımınız için teşekkür ederiz.

Saygılarımızla,

Dt. Ersin Atinel
İzmir Dişhekimleri Odası Başkanı

Prof. Dr. Murat Türkün
Bilimsel Komite Başkanı

İZMİR DİŞHEKİMLERİ ODASI VE KONGRE BAŞKANI
ERSİN ATİNEL

KONGRE GENEL SEKRETERİ
MELİS DARAOĞLU GÜREL

MALİ KOMİTE
GİZEM BAYRAKTAROĞLU

BİLİMSEL KOMİTEDEN SORUMLU YÖNETİM KURULU ÜYESİ
A. TUNÇ İLGENLİ

BİLİMSEL KOMİTE
PROF. DR. MURAT TÜRKÜN (BAŞKAN)
PROF. DR. A. TUNÇ İLGENLİ
PROF. DR. ALİ RIZA ALPÖZ
PROF. DR. GÜLSER KILINÇ
PROF. DR. ALİYE AKÇALI
DOÇ. DR. ANIL ÖZYURT
PROF. DR. TUĞBA TÜRK
PROF. DR. ENDER AKAN
PROF. DR. SEMA BECERİK
PROF. DR. HÜSEYİN KURTULMUŞ
PROF. DR. ESİN ALPÖZ
PROF. DR.UĞUR TEKİN
PROF. DR. DİLJİN KEÇECİ
DOÇ. DR. BERNA KUTER
DOÇ. DR. ÇİĞDEM ATALAYIN ÖZKAYA
DOÇ. DR. AHU DİKİLİTAŞ
DR. YÜKSEL ALEV
DT. ALİ RIZA KAYA
DT. BERK KARADENİZ

NucleOSS™

daqa® İLERİ TEKNOLOJİ A.Ş.
LYRA E.T.K DIGITAL DENTAL PROTOCOLS
Euroteknika

ÜRETEN DENTAL
İSMET TALAY
BOĞAZİÇİ diş deposu
ONUR DENTAL www.onurdental.com

Kibar Dental TIBBİ MALZEMELERİ SAN. VE TİC. A.Ş
MTK DENTAL ÜRÜNLER
DENTAL AND MORE NOYA DENTAL
Sudemed Dental

solventum TOPCU dental
3S MEDİKAL
Steelsa® Dental DDS ECOPRO
A1 DENTAL DİŞ DEPOSU

Tokuyama Türkiye
sweden & martina
C&V DENTAL TIBBİ ÜRÜN VE CİHAZLAR

BİLİMSEL PROGRAM

20 KASIM 2025, PERŞEMBE				
Saat / Salon	SALON 1 ANADOLU SALONU			
13:00 - 14.00	AÇILIŞ			
14.00 - 14:45	***Prof. Dr. Zafer Çehreli*** Derin Kavitelerde Adezyon, Cam İyonomer ve Pulpal Koruma: 2025 Güncellemesi *Oturum Başkanı:* ***Prof. Dr. Ali Rıza Alpöz***			
15:00 - 15:45	***Doç. Dr. Bora Korkut*** Anterior Kompozit Restorasyonlarda Renk Uyumu Problemi İçin Klinik Reçeteler *Oturum Başkanı:* ***Doç. Dr. Çiğdem Atalayın Özkaya***			
15:45 - 16:15	KAHVE ARASI			
16:15 - 17:00	***Prof. Dr. Zihni Cüneyt Karabuda*** Sinüs Lifting Komplikasyonları ve Çözümleri *Oturum Başkanı:* ***Prof. Dr. Uğur Tekin***			
20:00	Konser: **Çizgi** (Türkçe Rock) İnciraltı Babil Sahne			
21 KASIM 2025, CUMA				
Saat / Salon	SALON 1 ANADOLU SALONU	SALON 2 AKDENİZ SALONU	SALON 3 EGE SALONU	SALON 4 KARADENİZ SALONU
09:30 - 10:15	***Dr. Mehmet Dikmen*** Anterior Immediate Implant Planlamasında Karar Anı; Soket Tiplerine Göre Tedavi Alternatifleri *Oturum Başkanı:* ***Dr. Ögr. Üyesi Elif İnönü***	***Dr. Melis Yılmaz*** Diş Kaynaklı ve Diş Kaynaklı Olmayan Ağrıların Ayrımı *Oturum Başkanı:* ***Prof. Dr. Elif Şener***	Sözlü Bildiriler	Sözlü Bildiriler
10.15-10.45	KAHVE MOLASI			
10:45 - 11:30	***Prof. Dr. Gühan Dergin*** Farklı Klinik Senaryolarda Kemik Ogmentasyonlari ve Tedavi Optimizasyonu *Oturum Başkanı:* ***Prof. Dr. Hakan Özyuvacı***	***Doç. Dr. Burçin Arıcan*** Endodonti Pratiğinde Komplikasyon Yönetimi *Oturum Başkanı:* ***Prof. Dr. Diljin Keçeci***	Sözlü Bildiriler	Sözlü Bildiriler
11:45 - 12:30	***Prof. Dr. Hakan Özyuvacı*** İmmediat	***Doç. Dr. Derya Deniz Sungur*** Endodontik Aciller	***Prof. Dr. Kıvanç Akça*** Dişhekiminin	Sözlü Bildiriler

	İmplantasyonun İncelikleri: Zorluklar, Riskler ve Klinik Karar Verme Süreci *Oturum Başkanı:* ***Prof. Dr. A. Tunç İlgenli***	ve Antibiyotik Kullanımı *Oturum Başkanı:* ***Doç. Dr. Ilgın İlgenli***	Yapay Zekası: AĞIZ İÇİ TARAYICI	
12:30 - 14:00	ÖĞLE YEMEĞİ			
14:00 - 14:45	***Prof. Dr. Tamer Tüzüner*** Pedodontide Önleyici ve Daha Az İnvaziv Yaklaşımlar *Oturum Başkanı:* ***Prof. Dr. Fahinur Ertuğrul***	***Prof. Dr. Bülent Kurtiş*** Periodontal ve Peri-implant Hastalıkların Cerrahi Olmayan Tedavisinde Biyofilm Yönetimi *Oturum Başkanı:* ***Prof. Dr. Sema Becerik***	***Dr. Keremcan Kuru*** Total Dişsizliklerde Full Dijital İş Akışı	Sözlü Bildiriler
15:00 - 15:45	***Prof. Dr. Cüneyt Asım Aral*** Periimplant Papil Rekonstrüksiyonu *Oturum Başkanı:* ***Prof. Dr. A. Tunç İlgenli***	***Dr. Öğretim Üyesi Aziz Çalışkan*** Anterior Restorasyonlarda Kaçıncı Boyuttayız? *Oturum Başkanı:* ***Prof. Dr. Murat Türkün***	Sözlü Bildiriler	Sözlü Bildiriler
16:00 - 16:45	KAHVE MOLASI			
17:00 - 17:45	***Prof. Dr. Sevil Kahraman*** Muayenehane Pratiğinde TME - Miyofasiyal Ağrılara Yaklaşım ve Medikasyon *Oturum Başkanı:* ***Doç. Dr. Anıl Özyurt***	***Prof. Dr. Pınar Meriç Kantar*** İmmediat İmplantlarda 3D Kret Konumu ve Yumuşak Doku Yönetimi: Cerrahi Rehberlerle Maksimum Başarı *Oturum Başkanı:* ***Doç. Dr. Ahu Dikilitaş***	Sözlü Bildiriler	Sözlü Bildiriler
18:00 - 18:45	***Prof. Dr. Ertuğrul Sabah*** TDB Yüksek Disiplin Kurulu'nda Görüşülen 100 Adet Dosyanın İstatistik Değerlendirilmesi ve İrdelenmesi *Oturum Başkanı:* ***Dr. Ersin Atinel***			

22 KASIM 2025, CUMARTESİ				
Saat / Salon	SALON 1 ANADOLU SALONU	SALON 2 AKDENİZ SALONU	SALON 3 EGE SALONU	SALON 4 KARADENİZ SALONU
09:30 - 10:15	**Prof. Dr. Şaziye Sarı** 6 Yaş Dişlerinin Çekim Zamanı *Oturum Başkanı:* ***Prof. Dr. Gülser Kılınç***	**Prof. Roberto Sorrentino** "Profil Tasarımcıları": Peri-İmplant Çıkış Profilini Şekillendirmek ve Taramak İçin Basit ve Yenilikçi Bir Çözüm *Oturum Başkanı:* ***Prof. Dr. Aliye Akçalı***	Sözlü Bildiriler	Sözlü Bildiriler
10:15 - 10:45	KAHVE MOLASI			
	SALON 1 ANADOLU SALONU	SALON 2 AKDENİZ SALONU	SALON 3 EGE SALONU	SALON 4 MARMARA SALONU
10:45 - 11:30	**Prof. Dr. Alper Sinanoğlu** TME Düzensizlerinde Radyografik Değerlendirme;Eklemin Sessiz Komponenti Bruksizm Oral Diagnoz *Oturum Başkanı:* ***Prof. Dr. Esin Alpöz***	***Pr. Jaafar Mouhyi*** İmplant Diş Hekimliğinde Estetik: 3 Boyutlu İmplant Konumlandırması, Kritik Bölge Yönetimi ve Protez Komponentlerinin Seçimi Arasında Hassas Bir Kombinasyon *Oturum Başkanı:* ***Prof. Dr. Gülcan Coşkun***	Sözlü Bildiriler	Sözlü Bildiriler
11.45 - 12:30	***Prof. Dr. Deniz Dikici*** Okluzyon Dikey Boyutu Yükseltme: Güncel Klinik Uygulamalar *Oturum Başkanı:* ***Prof. Dr. Ender Akan***	***Prof. Dr. Matías Junge Hess*** Monokromatik ve Polikromatik Kompozitler; Günlük Pratikte Estetik ve Öngörülebilir Sonuçlar için Farklı Çözüm Yolları *Oturum Başkanı:* ***Doç. Dr. Çiğdem Atalayın Özkaya***	Sözlü Bildiriler	Sözlü Bildiriler
12.30 - 14.00	ÖĞLE YEMEĞİ			

14:00 - 14:45	***Prof. Dr. Tuğrul Sarı*** İmplantları Nasıl Yükleyelim, Şimdi Değilse Ne Zaman? *Oturum Başkanı:* ***Prof. Dr. Hüseyin Kurtuluş***	***Dr. Banu Kılıç*** Yapay Zekanın Diş Hekimliğinde Kullanımı *Oturum Başkanı:* ***Dr. Yüksel Alev***	Sözlü Bildiriler	Sözlü Bildiriler
15:00 - 15:45	***Doç. Dr. Sercan Küçükkurt*** Klinik İmplantolojide Kemik Artırma Yöntemleri: Temel Yaklaşımlardan İleri Cerrahi Tekniklere Bir Yolculuk *Oturum Başkanı:* ***Doç. Dr. Anıl Özyurt***	***Dr. Nicolas David Haßfurther*** Adım Adım Yönlendirilmiş Kemik Rejenerasyonu : PTFE Membran Kullanılarak Dikey Defektlerin Tedavisi ve Komplikasyon Yönetimi *Oturum Başkanı:* ***Prof. Dr. Uğur Tekin***	Sözlü Bildiriler	Sözlü Bildiriler
16:00-16:45	KAHVE MOLASI			
17:00 - 17:45	***Prof. Dr. Hanefi Kurt*** Geleneksel ve Dijital Yöntemlerle Oklüzyonun Değerlendirilmesi *Oturum Başkanı:* ***Prof. Dr. Deniz Dikici***	***Dr. Sevinç Nagiyeva*** Çocuklarda Herpetik Gingivostomatit Tedavisinin Etkinliğini ve Güvenliğini Artırma Stratejisi Olarak Kombine İlaç Tedavisi: Potansiyel Riskler ve Beklentiler *Oturum Başkanı:* ***Doç Dr. Berna Kuter***	Sözlü Bildiriler	Sözlü Bildiriler
18:00 - 18:45	***Prof. Dr. Yıldırım Hakan Bağış*** Müzisyen Doğdum Diş Hekimi Oldum *Oturum Başkanı:* ***Dr. Dt. Murat Sütpideler***			
KOKTEYL (İzmir Arena)				

23 KASIM 2025, PAZAR

Saat / Salon	SALON 1 ANADOLU SALONU	SALON 2 AKDENİZ SALONU	SALON 3 EGE SALONU
10:00 - 10:45	***Dt. Olcay Dilber*** Hipnozla Hasta İletişiminde Yeni Ufuklar *Oturum Başkanı:* ***Dt. Ali Rıza Kaya***		
11:00 - 11:45	***Prof. Dr. Enver Yetkiner*** Erken Dönem Ortodontik Tedavi: Doğrular ve Yanlışlar *Oturum Başkanı:* ***Prof. Dr. Ertuğrul Sabah***	***Dr. Öğretim Üyesi Çağlar Bursa*** İlaveli Üretimde Güçlendirilmiş Kompozit Reçinelerin Uygulama Alanları *Oturum Başkanı:* ***Dr. Sinan Horasan***	
11:45 - 12:15	KAHVE MOLASI		
12:15 - 13:00	***Prof. Dr. Sema Belli*** Dişin Yaşam Döngüsünü Biomimetik ve Stres Kontrollü Restoratif Yaklaşımlarla Yeniden Kurgulamak Mümkün mü? *Oturum Başkanı:* ***Prof. Dr. Murat Türkün***	***Dr. Sinan Horasan*** CBCT'nin Sınırları: Teknik Kısıtlamalar ve Yenilikçi Çözümler *Oturum Başkanı:* ***Prof. Dr. Esin Alpöz***	
13:15- 14:00	***Prof. Dr. Esra Can*** Endodontik Tedavi Görmüş Posterior Dişlerin Restorasyonunda Parsiyel İndirekt Adeziv Restorasyonlar *Oturum Başkanı:* ***Prof. Dr. Murat Türkün***	***Prof. Dr. Belir Atalay*** Titanyumdan Seramiğe: Güncel İmplantolojide Yeni Yaklaşımlar *Oturum Başkanı:* ***Prof. Dr. Uğur Tekin***	

KONUŞMACI METİNLERİ

K1 - Yapay Zekanın Diş Hekimliğinde Kullanımı

Prof. Dr. Banu KILIÇ

Değerli Meslektaşlarım,

Yapay zekâ teknolojileri, diş hekimliğinde hızlı bir gelişim süreci içinde ve farklı disiplinlerde yeni uygulama alanları buluyor. Görüntü analizi, tanı destek sistemleri, dijital planlama ve hasta iletişimi gibi konularda klinik pratiği tamamlayıcı bir rol üstleniyor. Bu sunumda yapay zekâ; hekimin deneyimini ve klinik değerlendirme becerisini destekleyen teknik bir araç olarak ele alınacaktır. Teknolojinin gücünü olduğu kadar sınırlarını da bilerek; bu sistemlerle güvenli, etkili ve kontrollü bir şekilde nasıl çalışılabileceği örneklerle tartışmaya açılacaktır.

Dear Colleagues,

Artificial intelligence is rapidly gaining ground in dentistry, offering new possibilities across various fields including image analysis, diagnostic support, digital planning, and patient communication. In this presentation, AI will be introduced as a technical tool that supports the clinician’s expertise and judgment. Emphasis will be placed on understanding not only the capabilities but also the limitations of these systems, with a focus on safe, effective, and controlled integration into dental practice.

K2 - Titanyumdan Seramiğe: Güncel İmplantolojide Yeni Yaklaşımlar

Prof. Dr. Belir ATALAY

Özet

Diş hekimliğinde implantoloji alanında son yıllarda estetik beklentilerin artması ve biyolojik uyum gereksinimlerinin ön plana çıkmasıyla birlikte, geleneksel titanyum sistemlerden seramik yapılı implantlara doğru belirgin bir yönelim oluşmuştur. Titanyum implantlar, uzun dönem klinik başarıları ve kanıtlanmış osseointegrasyon performansları nedeniyle hâlen altın standart olarak kabul edilse de metalik renk yansımaları ve olası alerjik reaksiyonlar, metal içermeyen alternatif materyallere olan ilgiyi artırmıştır. Zirkonyum dioksitten üretilen seramik implantlar, yüksek biyouyumlulukları, düşük plak birikimi eğilimleri ve doğal diş rengine yakın estetik görünümleri sayesinde peri-implant yumuşak doku sağlığını desteklemekte ve üstün estetik sonuçlar sunmaktadır. Klinik araştırmalar, hem tek parçalı hem de iki parçalı seramik implantların immediat yerleştirme ve yükleme protokolleri altında başarılı osseointegrasyon ve uzun dönem fonksiyonel stabilite sağladığını göstermektedir. Güncel veriler, seramik implantların yaklaşık on yıllık takiplerde %95'e varan sağkalım oranlarıyla titanyum implantlara benzer başarı düzeylerine ulaştığını ortaya koymaktadır. "Titanyumdan seramiğe" geçiş, yalnızca materyal farklılığını değil, aynı zamanda biyolojik olarak daha uyumlu, estetik açıdan üstün ve hasta odaklı tedavi yaklaşımlarına doğru evrilen modern implantoloji anlayışını temsil etmektedir.

Anahtar Kelimeler: seramik implant, biyouyumluluk, estetik, immediat yükleme, osseointegrasyon

K2 - From Titanium to Ceramics: Emerging Approaches in Contemporary Implantology

Prof. Dr. Belir ATALAY

Abstract

In recent years, implant dentistry has witnessed a distinct shift from conventional titanium systems toward ceramic-based implants, driven by increasing aesthetic expectations and the growing emphasis on biological compatibility. Although titanium implants remain the gold standard owing to their proven long-term clinical success and well-documented osseointegration performance, metallic color reflections and potential allergic reactions have stimulated interest in metal-free alternatives. Ceramic implants fabricated from zirconium dioxide demonstrate excellent biocompatibility, low plaque affinity, and a tooth-like color that supports peri-implant soft-tissue health and superior aesthetic outcomes. Clinical studies have shown that both one-piece and two-piece ceramic implants achieve reliable osseointegration and long-term functional stability under immediate placement and loading protocols. Contemporary evidence indicates survival rates of up to 95% at ten years, comparable to those of titanium implants. The transition “from titanium to ceramics” therefore represents not only a material innovation but also an evolution toward biologically harmonious, aesthetically advanced, and patient-centered treatment concepts within modern implantology.

Keywords: ceramic implant, biocompatibility, aesthetics, immediate loading, osseointegration

K3 - Endodonti Pratiğinde Komplikasyon Yönetimi

Doç. Dr. Burçin ARICAN ALPAY

Bu sunumda, endodontik tedavi sürecinde karşılaşılan komplikasyonlar; tanıdan tedaviye, tedavi sonrası izlemden restoratif aşamaya kadar geniş bir perspektifte ele alınacaktır. Klinik pratiğin dinamik doğasında, her hasta ve her vaka benzersizdir; bu nedenle komplikasyonlar da çoğu zaman öngörülemez ama yönetilebilir niteliktedir. Sunum, ağırlıklı olarak gerçek vaka örnekleri üzerinden ilerleyecek; alet kırılması, perforasyon, taşma, yetersiz obturasyon, postoperatif ağrı gibi sık karşılaşılan sorunlara yaklaşım biçimleri, kullanılan teknikler ve alınan sonuçlar tartışılacaktır. Aynı zamanda bu komplikasyonların nedenlerine, önlenebilirliğine ve hekim-hasta iletişimi açısından nasıl ele alınması gerektiğine de değinilecektir. Amaç, yalnızca hataları göstermek değil; bu deneyimlerden öğrenilen dersleri paylaşarak mesleki farkındalığı ve klinik öngörüyü artırmaktır.

K3 - Complication Management in Endodontic Practice

Doç. Dr. Burçin ARICAN ALPAY

This presentation will explore the management of complications encountered throughout the endodontic treatment process—from diagnosis to treatment, postoperative follow-up, and restorative phases. In the ever-changing landscape of clinical practice, every patient and case is unique; therefore, complications are often unpredictable, yet manageable. The presentation will focus primarily on real clinical cases, discussing common issues such as instrument separation, perforation, overextension, inadequate obturation, and postoperative pain. Each scenario will highlight practical approaches, techniques used, and treatment outcomes. In addition to clinical strategies, the underlying causes of complications and the importance of prevention and effective patient communication will be addressed. The aim is not merely to showcase mistakes, but to share lessons learned and enhance clinical foresight and professional awareness.

K4- Endodontik Aciller ve Antibiyotik Kullanimi

Doç. Dr. Derya Deniz SUNGUR

Endodontik enfeksiyonların kontrolünde antibiyotikler, endodontinin temel kemomekanik preparasyon ilkelerine destek olarak kullanılmaktadır. Antibiyotikler sistemik tutulumu olan enfeksiyonların kontrolünde etkil olsa da, diş hekimliğinde özellikle acil müdehale ihtiyacı ile başvuran hastalarda gereksiz kullanımının yaygın olduğu görülmektedir. Antibiyotiklerin gereksiz kullanımı, alerji riskleri ve gastrointestinal yan etkilerin yanında antimikrobrobiyel direnç gelişimine de katkı sağlamaktadır. Antibiyotiklerin hatalı şekilde ağrı ve lokal enfeksiyon kontrolünde kullanılması tedavi başarısını düşürürken, antibiyotiklere dirençli mikroorganizmaların neden olduğu hastalıklara bağlı ölüm oranlarını artırarak hem ulusal hem de global toplum sağlığı açısından risk yaratmaktadır.
Bu sunumun amacı, endodontik acillerde antibiyotik kullanımına ilişkin güncel kanıtları ve rehberleri gözden geçirerek, akılcı reçeteleme ilkelerini ve klinik karar verme süreçlerini vurgulamaktır.

K4- Endodontic Emergencies and Usage of Antibiotics

Doç. Dr. Derya Deniz SUNGUR

Antibiotics are used to control endodontic infections as a supplement to the fundamental chemomechanical preparation principles of endodontics. Although antibiotics are effective in controlling infections with systemic involvement, their unnecessary use is common in dentistry, especially in patients presenting with a need for urgent intervention. Unnecessary antibiotic use contributes to the risk of allergy and gastrointestinal side effects, as well as antimicrobial resistance. While the inappropriate use of antibiotics for pain and local infection control hinders treatment success, also poses a risk to both national and global public health by increasing mortality rates due to the proliferation of antibiotic-resistant microorganisms.
The purpose of this presentation is to review current evidence and guidelines regarding antibiotic use in endodontic emergencies, highlighting rational prescribing guidelines and clinical decision-making processes.

K5 - Farklı Klinik Senaryolarda Kemik Ogmentasyonlari ve Tedavi Optimizasyonu

Prof. Dr. Gühan DERGİN

Modern sosyal yaşamda tüm dental tedaviler iki ana parametreye odaklanmaktadır. Bunlar klinik başarı ve tedavi süresidir. Bu iki ana parametrenin optimize edilmesi klinisyenin tedavi performansını oluşturur. Tedavi süresi, bireylerin çalışma hayatı ve sosyal faaliyetlerin sürdürülebilmesi açısından hastalar için oldukça önemli bir parametredir. Günümüzde diş eksiklerinin dental implantlar ile rehabilitasyonu toplum için daha erişilebilir bir tedavi seçeneği haline gelmesi ve bu tedavilerin değişen toplum taleplerine göre şekkillenmesi daha fazla sayida hastayi implant rehabilitasyonuna yönlendirmektedir. Bu konuşmada farklı klinik senaryolarda kemik ogmentasyon ihtiyaci olan hastalarda tedavi optimizasyonu hakinda genel bilgi verilecek

K5 - Bone Augmentation and Treatment Optimisation in Different Clinical Scenarios

Prof. Dr. Gühan DERGİN

In modern social life, all dental treatments focus on two main parameters. These are clinical success and treatment duration. Optimising these two main parameters determines the clinician's treatment performance. Treatment duration is a very important parameter for patients in terms of maintaining their working life and social activities. Today, the rehabilitation of missing teeth with dental implants has become a more accessible treatment option for society, and these treatments are being shaped according to changing societal demands, directing more patients towards implant rehabilitation. In this talk, general information will be provided about treatment optimisation in patients requiring bone augmentation in different clinical scenarios.

K6 - Esthetic in Implant dentistry: A sensitive combination between 3D implant positioning, critical zone handling and prosthetic components selection

Prof. Jaafar MOUHYI DDS, PhD

Abstract :

The innovation in digital products and processes for implantology is constantly increasing. This success is due to the fact that digital workflows provides today a reliable therapeutic solution. The use of these techniques is not only interesting for immediate loading rehabilitations but also for the tissues supporting implants quality and stability. This lecture will show that the key to negotiate the best emergence profile is the use of 3D guided surgery together with novel prosthetic hybrid components insuring in one clinical step, an optimal/stable gingiva contour, and easy data acquisition and provisionalisation.

Learning Objectives :

1. Provide an overview of the latest developments in computer imaging technologies as the 3D segmentation, guiding systems and Abutment design for an optimal tissue stability

2. Understand the long term benefits of guided surgery together with a novel abutment design, for tissues supporting implants?

3. Through well documented cases, the latest treatment protocols, like, Socket shield will be detailed step by step.

K7 - Step-by-Step GBR: Vertical Defects and Complication Management Using PTFE Membranes”

Dr. Nicolas David HAßFURTHER

What to Expect – and What You’ll Take Home

In this practice-oriented lecture, we explore the art and science of Guided Bone Regeneration (GBR) using non-resorbable PTFE membranes. You’ll discover how to approach even the most challenging vertical bone defects with confidence – from surgical planning to flawless flap design and tension-free closure.

With a clear step-by-step protocol, high-definition surgical videos, and real-life clinical cases, we dive deep into the key principles, techniques, and materials that define successful GBR. We will also shed light on common pitfalls, risk factors, and how to handle complications such as early membrane exposure or infection.

Whether you’re new to the technique or looking to refine your skills, this session will leave you equipped with the knowledge and confidence to start applying GBR in your own practice – and to achieve long-term, stable results in implant dentistry.

Short Version:

This lecture takes you into the world of Guided Bone Regeneration with PTFE membranes – from the basics to complex vertical defects. With surgical videos and clinical cases, you’ll learn a step-by-step approach, understand risk factors and complications, and gain the confidence to start using this powerful technique in your own practice.

K7 - Step-by-Step GBR: Vertical Defects and Complication Management Using PTFE Membranes”

Dr. Nicolas David HAßFURTHER

Ne Beklemeliyiz

Bu uygulama odaklı sunumda, emilmeyen PTFE membranlar kullanılarak gerçekleştirilen Guided Bone Regeneration (GBR) – Yönlendirilmiş Kemik Rejenerasyonu – yönteminin bilimsel ve pratik yönlerini keşfedeceğiz. En zorlu vertikal kemik defektlerine bile cerrahi planlamadan mükemmel flep tasarımına ve gerginliksiz kapatmaya kadar nasıl güvenle yaklaşacağınızı öğreneceksiniz.

Adım adım bir protokol, yüksek çözünürlüklü cerrahi videolar ve gerçek klinik vakalar eşliğinde, başarılı bir GBR uygulamasının temel ilkelerini, tekniklerini ve kullanılan materyalleri derinlemesine inceleyeceğiz. Ayrıca, erken membran açılması veya enfeksiyon gibi komplikasyonlar, risk faktörleri ve sık yapılan hatalar hakkında da bilgi vereceğiz.

Bu tekniğe yeni başlayanlar ya da becerilerini geliştirmek isteyenler için hazırlanan bu oturum sonunda, GBR yöntemini kendi kliniğinizde uygulamaya başlayacak bilgi ve özgüvene sahip olacak ve implant diş hekimliğinde uzun vadeli, stabil sonuçlar elde etmek için gerekli donanımı kazanmış olacaksınız.

Kısa Versiyon:

Bu sunumda, PTFE membranlarla Guided Bone Regeneration dünyasına – temellerden karmaşık vertikal defektlere kadar – bir yolculuğa çıkacaksınız. Cerrahi videolar ve klinik vakalarla desteklenen bu eğitimde, adım adım yaklaşımı öğrenecek, risk faktörlerini ve komplikasyonları anlayacak ve bu güçlü tekniği kendi pratiğinizde güvenle uygulama becerisi kazanacaksınız

K8 - İmmediat İmplantlarda 3D Kret Konumu ve Yumuşak Doku Yönetimi: Cerrahi Rehberlerle Maksimum Başarı

Prof. Dr. Pınar Meriç KANTAR

Özet

Diş çekiminden hemen sonra implant yerleştirmede optimum sonuçlar elde etmek için titiz bir cerrahi öncesi planlamaya, doğru implant konumuna ve doğru cerrahi tekniklere dikkat etmek gerekir. Ayrıca, yumuşak doku yönetimi hem estetik hem de işlevsel başarı için önem taşımaktadır. Dijital planlama ve rehberli cerrahiyi de entegre ederek, klinisyenler anında implantların ömrünü, işlevini ve görünümünü iyileştirebilir, bu da daha yüksek hasta memnuniyeti ve daha iyi tedavi sonuçları sağlar. Bu sunumda, estetik bölgelerde anında implant uygulamalarında sert ve yumuşak doku yönetimi, cerrahi rehberlerin bu sürece olan katkısı değerlendirilecektir.

K9 - The "Profile Designers": a Simple and Innovative Solution to Shape and Scan the Peri-Implant Emergence Profile

Prof. Roberto SORRENTINO

Abstract

The conditioning of peri-implant soft tissues plays a fundamental role, not only esthetically to optimize the emergence profiles and the architecture of soft tissues but also to facilitate the hygienic and structural maintenance of restorations in the posterior areas. Various techniques have been proposed in the literature, and today there are validated clinical protocols to achieve the desired outcome, but these procedures require numerous appointments and repeated interventions for creeping and stabilization of the soft tissues. However, time is a crucial factor, not only for clinicians but also for patients, who are increasingly seeking fast and minimally invasive restorative solutions.

The advent of Digital Dentistry has made it possible to simplify clinical procedures, reduce chair-time, and improve patients' comfort. In this context, innovative healing abutments have been developed that can also be used as implant scan bodies, eliminating the need for repeated unscrewing of implant-prosthetic components and contributing to a faster and more stable maturation of peri-implant tissues. These "profile designers" were designed as an evolution of the "one abutment-one time" concept, based on which it is now well known that the less interference there is with the epithelial and connective components of the soft tissues, the faster the maturation of peri-implant tissues and the greater their stability over time. This approach significantly reduces the number of appointments, the time of each session, and the comfort of patients in the fabrication of implant-supported prosthetic restorations.

The lecture will aim to highlight the clinical protocols and procedural advantages of using these innovative implant-prosthetic profile designers in the digital workflow of Prosthodontics.

K9 - Profil Tasarımcıları: Peri-implant Çıkış Profilini Şekillendirmek ve Taramak İçin Basit ve Yenilikçi Bir Çözüm

Prof. Roberto SORRENTINO

Özet

Peri-implant yumuşak dokuların şartlandırılması, yalnızca çıkış profillerini ve yumuşak dokuların mimarisini optimize etmek için estetik olarak değil, aynı zamanda posterior bölgelerdeki restorasyonların hijyenik ve yapısal bakımını kolaylaştırmak için de temel bir rol oynar. Literatürde çeşitli teknikler önerilmiştir ve bugün istenen sonucu elde etmek için geçerli klinik protokoller bulunmaktadır, ancak bu prosedürler yumuşak dokuların sürünmesi ve sabitlenmesi için çok sayıda randevu ve tekrarlanan müdahaleler gerektirir. Ancak zaman, yalnızca klinisyenler için değil, aynı zamanda giderek daha hızlı ve minimal invaziv restoratif çözümler arayan hastalar için de önemli bir faktördür.

Dijital Diş Hekimliğinin ortaya çıkışı, klinik prosedürleri basitleştirmeyi, sandalyede geçirilen süreyi azaltmayı ve hastaların konforunu artırmayı mümkün kılmıştır. Bu bağlamda, implant tarama gövdeleri olarak da kullanılabilen, implant-protez bileşenlerinin tekrar tekrar sökülmesine gerek kalmadan peri-implant dokuların daha hızlı ve daha stabil bir şekilde olgunlaşmasına katkıda bulunan yenilikçi iyileşme abutmentleri geliştirilmiştir. Bu "profil tasarımcıları", yumuşak dokuların epitel ve bağlayıcı bileşenleriyle ne kadar az etkileşim olursa peri-implant dokuların olgunlaşmasının o kadar hızlı ve zamanla daha stabil olduğu artık iyi bilinen "bir abutment-bir kez" konseptinin bir evrimi olarak tasarlanmıştır.

Bu yaklaşım, implant destekli protez restorasyonlarının üretiminde randevu sayısını, her seansın süresini ve hastaların konforunu önemli ölçüde azaltır.

Bu kurs, Prosthodontics'in dijital iş akışında bu yenilikçi implant-protez profil tasarımcılarının kullanılmasının klinik protokollerini ve prosedürel avantajlarını vurgulamayı amaçlamaktadır.

K10 - Klinik İmplantolojide Kemik Artırma Yöntemleri: Temel Yaklaşımlardan İleri Cerrahi Tekniklere Bir Yolculuk

Doç. Dr. Sercan KÜÇÜKKURT

Özet

Dental implantolojinin yaygınlaşmasıyla birlikte, alveolar kemik defektlerinin yönetimi günümüz diş hekimliği pratiğinde sık karşılaşılan ve neredeyse rutin hale gelen bir cerrahi zorunluluk halini almıştır. Uygun olgularda bu defektler implant yerleştirme işlemiyle eş zamanlı olarak tedavi edilebilirken, daha kompleks vakalarda iki aşamalı cerrahi yaklaşımlar gerekebilmektedir. Otolog kemik greftleri hâlen altın standart olarak kabul edilmekle birlikte; günümüzde klinisyenler, sentetik greftler, allogreftler ve xenogreftler gibi alternatif materyallerden de yaygın olarak faydalanmaktadır. Benzer şekilde, kollajen ve perikard kaynaklı rezorbe olabilen membranlardan, bireysel tasarlanmış titanyum mesh sistemleri ve PTFE gibi rezorbe olmayan membranlara kadar geniş bir yelpazede bariyer materyalleri klinik kullanıma sunulmuştur.

Tüm bu materyallerin doğru seçimi ve etkili kullanımı, hem materyalin biyolojik ve mekanik özelliklerini hem de klinik sonuç beklentilerini iyi anlamayı gerektirir. Materyalden ne beklediğimiz ve hangi klinik senaryoda hangi tekniğin daha avantajlı olduğu konusundaki farkındalık, tedavi başarısını doğrudan etkilemektedir.

Bu sunumda, hem üniversite hastanesinde akademik görevini sürdüren hem de özel klinik pratiğinde aktif olarak çalışan bir çene cerrahı olarak, implantoloji alanında kemik hacmini artırmaya yönelik tüm yaklaşımları; temel klinik tekniklerden ileri cerrahi prosedürlere kadar sistematik bir şekilde ele alacağız. Uygulanan her yöntemin endikasyonları, avantajları, sınırlılıkları ve olası sonuçları güncel bilimsel veriler eşliğinde değerlendirilecek; katılımcılara günlük pratikte karşılaşabilecekleri vakalara yönelik doğrudan uygulanabilir bilgiler sunulacaktır.

K10 - Bone Augmentation Strategies in Clinical Implantology: A Journey from Fundamental Approaches to Advanced Surgical Techniques

Doç. Dr. Sercan KÜÇÜKKURT

Abstract

With the increasing prevalence of dental implantology, the management of alveolar bone defects has become a frequent and almost routine necessity in contemporary dental practice. While certain cases allow for simultaneous defect reconstruction during implant placement, more complex situations often require staged surgical interventions. Although autogenous bone grafts remain the gold standard, clinicians today frequently utilize alternative materials, including synthetic grafts, allografts, and xenografts, tailored to specific clinical needs. Similarly, a wide range of barrier membranes—from resorbable collagen and pericardium-based options to non-resorbable materials such as patient-specific custom titanium meshes and PTFE membranes—are now available in clinical practice.

The appropriate selection and effective use of these materials require a clear understanding of their biological and mechanical properties, as well as realistic expectations regarding their clinical outcomes. Recognizing what to expect from each material and choosing the right approach for each clinical scenario is critical to achieving optimal results.

In this presentation, combining the perspectives of both a university-based academic and a practicing maxillofacial surgeon, we will systematically explore a broad spectrum of bone augmentation techniques—from straightforward chairside procedures to advanced surgical protocols. Each method will be discussed in terms of its indications, benefits, limitations, and expected outcomes, supported by current scientific evidence. The session aims to equip participants with practical, evidence-based insights for managing bone deficiencies in routine implant cases.

K11 - CBCT'nin Sınırları: Teknik Kısıtlamalar ve Yenilikçi Çözümler"

Dr. Sinan HORASAN

Özet:

Son çeyrek yüzyılda diş hekimliğinde konik ışınlı bilgisayarlı tomografi (KIBT) teknolojisi, özellikle preoperatif implant planlaması başta olmak üzere çok sayıda klinik alanda kullanılmaya başlanmıştır. Ancak, KIBT'in yaygın kullanımı beraberinde teknik sınırlamalar, artefakt oluşumu ve yorumlama güçlükleri gibi sorunları da getirmiştir. Üstelik, günümüzde KIBT üreticilerinin sayısı, cihaz modelleri ve sayıları büyük oranda artmış olup, cihazlar arasında önemli farklılıklar gözlemlenmektedir. Bu durum, muayenehane pratiğinde bu kadar çeşitli KIBT cihazlarının kullanılması nedeniyle ek zorluklar doğurmaktadır.

Bu sunumda, KIBT'in sunduğu avantajların ötesinde; görüntü kalitesini etkileyen artefaktların tanı ve tedavi planlaması üzerindeki etkileri, artan implant uygulamalarının yarattığı zorluklar ve ileri dönemde erken neoplazma teşhisi için karşılaşılan teknik problemlere değinilecektir. Ayrıca, KIBT tabanlı cerrahi rehber (guide) uygulamalarında ortaya çıkan tasarım ve üretim problemleri ile bu problemlerin klinik sonuçlara yansımaları, bilimsel örnekler ve vaka analizleri ışığında ele alınacaktır. Sunumun son bölümünde ise, yapay zeka, soğuk katot teknolojisi ve dual enerji gibi ileri teknolojilerin KIBT'e entegrasyonu tartışılarak, bu yenilikçi yaklaşımların mevcut teknik kısıtlamaların üstesinden nasıl gelebileceği irdelenecektir. Böylece, hem mevcut KIBT sistemlerinin sınırlamaları hem de geleceğe yönelik potansiyel teknolojik çözümler kapsamlı bir biçimde değerlendirilecektir.

Anahtar Kelimeler: CBCT, Teknik Kısıtlamalar, Artefakt, Cerrahi Guide, Yapay Zeka

K11 - Limits of CBCT: Technical Constraints and Innovative Solutions

Dr. Sinan HORASAN

Abstract:

Over the past quarter-century, cone-beam computed tomography (CBCT) has become an indispensable tool in dentistry, particularly for preoperative implant planning and a wide range of other clinical applications. However, along with its widespread adoption, CBCT has introduced several challenges including technical constraints, artifact formation, and difficulties in image interpretation. Moreover, the number of CBCT manufacturers, as well as the variety and number of device models, have increased significantly over time, resulting in important differences among systems. This diversity in CBCT devices also presents additional challenges in private practice.

This presentation will discuss not only the advantages offered by CBCT but also the impact of artifacts on image quality and their consequences on accurate diagnosis and treatment planning, the hurdles posed by the increasing prevalence of dental implants, and the technical issues encountered in the early detection of neoplasms. Furthermore, it will examine, through scientific examples and case analyses, the design and production challenges associated with CBCT-based surgical guides and their effects on clinical outcomes. In the concluding part of the presentation, the integration of emerging technologies—including artificial intelligence, cold cathode technology, and dual-energy imaging—with CBCT systems will be explored, focusing on how these innovative approaches may overcome current technical limitations. In this way, both the current constraints of existing CBCT systems and the potential technological solutions for the future are comprehensively evaluated.

Keywords: CBCT, Technical Constraints, Artifacts, Surgical Guide, Artificial Intelligence

K12 - Pedodontide Önleyici ve Daha Az İnvaziv Yaklaşımlar

Prof.Dr.Tamer TÜZÜNER

Karadeniz Teknik Üniversitesi, Diş Hekimliği Fakültesi, Pedodonti Anabilim Dalı, Trabzon/Türkiye

Gelişen ve değişen dünyada sağlık hizmetlerinde minimal invaziv (Mİ) yaklaşımlar olarak bilinen daha az doku hasarı ve invaziv müdahele ile daha çok klinik başarı artık yeni bir paradigmadır. Modern diş hekimliği uygulamaları da bu anlamda Mİ yaklaşıma dönüşmektedir. Pedodonti alanında; teşhis, koruyucu, restoratif ve endodontik tedavilerde daha az invaziv yaklaşımlar gün geçtikçe önem kazanmaktadır. Canlı doku miktarını maksimum düzeyde koruyan, tedavi sürelerini ve maliyetlerini düşüren, çocuk hastalar tarafından daha çok tolere edilebilir uygulamalar aracılığı ile yeni materyaller, yöntemler ve teknolojik alt yapının uygulama prensipleri giderek ön plana çıkmaktadır. Tüm bu değerlendirmelerde hedef; ağız ve diş sağlığını koruyarak önlem almak, hasta konforunu daha iyi seviyeye çıkarmak ve özellikle çocuk hastalarda dental fobi unsurunun azaltılmasına yardımcı olabilmektedir. Bu sunumdaki amaç; ‘primum non nocere, "önce, zarar verme!" felsefesi ışığında ‘bekle ve gör veya daha az müdahele et’ içeriklerine yönelik klinik ve araştırma bazlı deneyimlerimizden elde edilen kanıtları ilgili güncel literatür bilgisi verilerinden derlenen unsurlarla birleştirilerek geleceğe yönelik bir düşünsel yaklaşım oluşturabilmektir.

K12 - Preventive and Less Invasive Approaches In Pedodontics

Prof.Dr.Tamer TÜZÜNER

Karadeniz Technical University, Faculty of Dentistry, Department of Pediatric Dentistry, Trabzon/Turkey

In the developing and changing world, minimal invasive (MI) approaches in healthcare, known for less tissue damage and invasive intervention with more clinical success, have now become a new paradigm. Modern dental practices are also transitioning towards MI approaches in this sense. In the field of pedodontics, less invasive approaches in diagnosis, preventive, restorative, and endodontic treatments are gaining importance day by day. New materials, methods, and technological infrastructure principles that maximize the preservation of living tissue, reduce treatment times and costs, and are more tolerable for child patients are increasingly coming to the forefront. The goal in all these evaluations is to take preventive measures while preserving oral and dental health, to improve patient comfort, and to help reduce the element of dental phobia, especially in child patients. The aim of this presentation is to create a forward-thinking approach by combining evidence obtained from our clinical and research-based experiences regarding the contents of "wait and see or intervene less" in light of the philosophy of "primum non nocere," or "first, do no harm," with elements compiled from relevant current literature data.

K13 - Sinüs Lifting Komplikasyonları ve Çözümleri

Prof.Dr. Zihni Cüneyt KARABUDA

Sinüs lifting tekniği posteriör maksillada yetersiz kemik hacmi olduğu durumlarda implant uygulaması yapmak için geliştirilmiş ileri cerrahi tekniklerden biridir.Uzun dönemli takip çalışmaları bu tekniğin uygulaması sırasında oluşabilecek komplikasyonları ortaya koymuştur.Bu komplikasyonların implant başarısına etkisi yapılan uzun dönem takipli çalışmalarda incelenmiş, oluşabilecek çeşitli komplikasyonlara karşı çözüm metodları değişik çalışmalarda tartışılmıştır. Bu sunumda sinüs lifting operasyonu sırasında oluşan komplikasyonlar ve çözüm metodları tartışılarak uzun dönem implant başarısına etkileri detaylı olarak incelenecektir. Vakalar üzerinde değişik komplikasyonlar için üretilen tedavi metodlarının avantaj ve dezavantajları detaylı olarak tartışılacaktır.

K13 - Complications of Sinus Lifting Technique and Solutions

Prof.Dr. Zihni Cüneyt KARABUDA

Sinus lifting technique is one of the advanced surgical techniques developed for implant application in cases where there is insufficient bone volume in the posterior maxilla. Long-term follow-up studies have revealed the complications that may occur during the application of this technique. The effects of these complications on implant success have been examined in long-term follow-up studies, and solution methods against various complications that may occur have been discussed in different studies. In this presentation, complications and solution methods that occur during sinus lifting surgery will be discussed and their effects on long-term implant success will be examined in detail. The advantages and disadvantages of treatment methods produced for different complications on cases will be discussed in detail.

SÖZEL BİLDİRİLER

S-001 Üç Boyutlu Kret Augmentasyonu ve Tek Aşamalı İmplant Yerleşimi için Bone Ring Tekniği: Olgu Serisi

Yazarlar: Şeyda Çelikkol Bayram [1]; Hasan Çağrı Kobak [1]; Sercan Küçükkurt [1]

[1]İstanbul Aydın Üniversitesi, Diş Hekimliği Fakültesi, Ağız Diş ve Çene Cerrahisi Anabilim Dalı, İstanbul, Türkiye

Amaç (Aim): İmplant cerrahisinde ciddi kemik defektleri ve eksiklikleri, çoğu zaman iki aşamalı cerrahi gerektiren temel bir klinik sorundur. Bu olgu serisinin amacı, kemik defektlerinin eş zamanlı implant yerleştirilmesini engellediği vakalarda bone ring tekniğinin (BRT) etkinliğini, cerrahi uygulanabilirliğini ve klinik avantajlarını farklı defekt tiplerinde değerlendirmektir. Bu teknik, üç boyutlu (3D) alveoler kret augmentasyonu ile eş zamanlı implant yerleştirilmesine olanak tanıyarak tedavi süresini kısaltır ve hasta konforunu artırır.

Olgu Tanımları (Case Descriptions)

• Olgu 1: 26 yaşında erkek hasta; travma ve kistik lezyon sonrası maksiller anterior bölgede allojenik kemik ring (Maxgraft®) kullanılarak implant yerleştirildi.

• Olgu 2: 42 yaşında erkek hasta; maksiller ön bölgede belirgin vertikal ve horizontal defekt mevcut olup, mandibular simfizden alınan otolog ring grefti ile eş zamanlı implant uygulandı.

• Olgu 3: 48 yaşında erkek hasta; persistan süt dişi varlığında üç boyutlu defekt saptandı ve iki adet otolog ring grefti kullanılarak tedavi gerçekleştirildi.

• Olgu 4: 45 yaşında erkek hasta; total maksiller dişsizlik ve yalnızca 1.5 mm rezidüel kemik yüksekliği mevcuttu. Lateral sinüs augmentasyonu ile birlikte mandibular kemik ring uygulaması yapılarak implant yerleştirildi.

Bulgular (Results): Tüm olgularda hem otolog hem de allojenik ring greftleriyle başarılı üç boyutlu kemik rekonstrüksiyonu sağlandı. Otolog ring greftler ek cerrahi gerektirmelerine rağmen maliyet açısından avantajlı bulundu; allojenik greftler ise operasyon süresini kısaltarak donör saha morbiditesini ortadan kaldırdı. Gerektiğinde ek partikül greft ve kolajen membran desteği kullanıldı. Hiçbir olguda enfeksiyon, greft rezorpsiyonu veya implant kaybı gözlenmedi. Radyografik kontrollerde yeterli kemik entegrasyonu ve implant stabilitesi saptandı.

Sonuç (Conclusion): Bone ring tekniği, horizontal ve vertikal kemik defektlerinde eş zamanlı implant yerleştirilmesine olanak tanıyan, güvenli ve öngörülebilir bir üç boyutlu rekonstrüksiyon yöntemidir. Mandibular simfizden elde edilen otolog ring greftleri, donör sahada ek cerrahi riskin tolere edilebildiği vakalarda uygun bir seçenek sunarken, allojenik ring greftler ileri defekt olgularında cerrahi süreci kolaylaştırır. Bu yöntem, tedavi süresini kısaltırken, klinisyen ve hastalar için ciddi avantajlar sağlamaktadır.

Anahtar Kelimeler (Keywords): Bone ring tekniği; üç boyutlu kemik augmentasyonu; eş zamanlı implant yerleştirme; otolog greft; allojenik greft.

S-001 Bone Ring Technique for Three-Dimensional Ridge Augmentation and One-Stage Implant Placement: Case Series

Oral Abstract

Şeyda Çelikkol Bayram[1], Hasan Çağrı Kobak[1], Sercan Küçükkurt[1]
[1] İstanbul Aydın University

Aim: Severe bone defects and deficiencies in implant surgery often require a two-stage surgical approach and represent a major clinical challenge. The aim of this case series is to evaluate the effectiveness, surgical feasibility, and clinical advantages of the bone ring technique (BRT) in cases where bone deficiency prevents simultaneous implant placement. This technique allows three-dimensional (3D) alveolar ridge augmentation and implant placement in a single procedure, thereby reducing treatment time and improving patient comfort.

Case Descriptions:

•Case 1: A 26-year-old male patient underwent implant placement in the maxillary anterior region using an allogeneic bone ring (Maxgraft®) following trauma and cystic lesion removal.
• Case 2: A 42-year-old male patient presented with combined vertical and horizontal bone defects in the maxillary anterior region; a simultaneous implant was placed using an autologous bone ring harvested from the mandibular symphysis.
• Case 3: A 48-year-old male patient presented with a persistent deciduous tooth and a three-dimensional bone defect; two autologous bone rings were used for reconstruction and implant placement.
• Case 4: A 45-year-old male patient with total maxillary edentulism and only 1.5 mm of residual bone height underwent lateral sinus augmentation combined with a mandibular bone ring graft and simultaneous implant placement.

Results: In all cases, successful three-dimensional bone reconstruction was achieved using both autologous and allogeneic bone rings. Although autologous bone rings required an additional donor site surgery, they were cost-effective; allogeneic bone rings, on the other hand, reduced operative time and eliminated donor site morbidity. When necessary, additional particulate grafts and collagen membranes were used. No postoperative complications such as infection, graft resorption, or implant failure were observed. Radiographic follow-ups confirmed adequate bone integration and implant stability in all cases.

Conclusion: The bone ring technique is a reliable and predictable three-dimensional reconstruction method that enables simultaneous implant placement in horizontal and vertical bone defects. Autologous bone rings harvested from the mandibular symphysis are suitable for cases where an additional donor site is acceptable, while allogeneic bone rings simplify the surgical procedure in advanced defect situations. This approach shortens the treatment duration and provides significant functional and aesthetic advantages for both clinicians and patients.

Keywords: Bone ring technique; three-dimensional bone augmentation; simultaneous implant placement; autologous graft; allogeneic graft.

S-002 Diş Hekimliği Lisans Öğrencilerinin Dental Radyoloji Eğitiminde Oyun Tabanlı Öğrenme Hakkında Bilgi ve Tutumlarının Değerlendirilmesi

Sözel Bildiri

Asef Onat Özhan[1], Muhammed Ali Sürücü[2], Fırat Sarsar[2], Pelin Güneri[1], Hayal Boyacıoğlu[3], Elif Şener[1]

[1] Ege Üniversitesi Diş Hekimliği Fakültesi
[2] Ege Üniversitesi Eğitim Fakültesi
[3] Ege Üniversitesi Fen Fakültesi

Amaç: Oyun tabanlı öğrenme (OTÖ), yükseköğretimde motivasyonu ve bilgi kalıcılığını artırmada umut verici bir araç olarak ortaya çıkmış olmakla birlikte, diş hekimliği öğrencilerinin farklı lisans düzeylerinde OTÖ'ye ilişkin bilgi ve tutumları hakkında çok az şey bilinmektedir. Bu çalışmanın amacı, diş hekimliği lisans programının farklı seviyelerinde öğrenim gören öğrencilerin OTÖ'ye yönelik bilgi, tutum ve davranışlarını karşılaştırmalı olarak değerlendirmektir. Yöntem: Kesitsel tipteki bu araştırmada, Ege Üniversitesi Dişhekimliği fakültesinde öğrenim görmekte olan 334 lisans öğrencisine dört bölümden oluşan 12 soruluk bir anket uygulandı. Katılımcıların demografik ve akademik bilgileri, teknolojik okuryazarlıkları, oyun oynama alışkanlıkları ve OTÖ'ye yönelik görüşlerinin incelenen anket verileri tanımlayıcı istatistikler, Mann–Whitney U, Kruskal–Wallis H ve Ki-kare testleriyle analiz edildi ($p<0,05$). Bulgular: Katılımcıların %57,8'inin kadın, %42,2'sinin ise erkek oluğu çalışmada, yaş ve cinsiyet parametreleri açısından anlamlı farklılık bulunmadı ($p>0,05$). Ağırlıklı not ortalaması (ANO), lisans düzeyi ve cinsiyete göre önemli ölçüde farklılık gösterdi; 5. sınıf öğrencileri ve kız öğrencilerin ortalamaları daha yüksekti ($p<0,05$). Katılımcıların %95,8'i bilgisayar veya tablet sahibi olup, bilgisayar sahibi olma durumu cinsiyete veya sınıf seviyesine göre farklılık göstermedi. Erkekler, bilgisayar kullanım süresi ve bilgisayar oyunu oynama süresi açısından anlamlı derecede daha yüksek değerler bildirir iken ($p<0,05$), öğrencilerin sadece %47'si bilgisayar oyunu oynadığını bildirdi ve sadece %19,5'i OTÖ'nin tüm potansiyel faydalarını tanımıştır. İnternet, GBL bilgilerinin en yaygın kaynağıyken (%25,7), hibrit eğitim çoğu katılımcı için tercih edilen seçenek oldu (%80,2). Sonuç: Diş hekimliği öğrencilerinin çoğunluğu bilgisayar sahibi olsa da, özellikle kadın öğrenciler bilgisayar oyunları ve oyun tabanlı öğrenme (OTÖ) ye karşı yatkınlığı sınırlı idi. Diş hekimliği öğrencilerinin çoğunluğu hibrit öğrenme yaklaşımını tercih etmiş olup, bu durum OTÖ'nün özellikle pratik becerilerin kazandırılmasında geleneksel yöntemlerle birleştirildiğinde daha etkili olabileceğini düşündürmektedir.

Anahtar Kelimeler: Oyun tabanlı öğrenme, Diş hekimliği eğitimi, Lisans öğrencileri, Anket

S-002 Comparison of Dental Students' Knowledge and Attitudes On Game-Based Learning

Oral Abstract

Asef Onat Özhan[1], Muhammed Ali Sürücü[2], Fırat Sarsar[2], Pelin Güneri[1], Hayal Boyacıoğlu[3], Elif Şener[1]

[1] Ege University Dentistry
[2] Ege University Faculty Of Education
[3] Ege University Faculty Of Science

Aim: Game-based learning (GBL) has emerged as a promising tool to enhance motivation and knowledge retention in higher education. However, little is known about dental students' knowledge and attitudes toward GBL across different undergraduate levels. This study aims to compare the knowledge, attitudes and behaviours of students enrolled at different levels of the undergraduate dental medicine programme with regarding GBL. Materials and Methods: In this cross-sectional study, a 12-question survey consisting of four sections was administered to 334 undergraduate students enrolled in the Faculty of Dentistry at Ege University. The data examining participants' demographic and academic information, technological literacy/gaming habits, and views on GBL were analyzed using descriptive statistics, Mann–Whitney U, Kruskal–Wallis H, and Chi-square tests ($p<0.05$). Results: The participants comprised 192 women (57.8%) and 142 men (42.2%). No significant differences were found in the distribution of participants by age ($p=0.622$) or gender ($p=0.47$). Grade Point Average (GPA) differed significantly by academic level and gender, with higher averages among 5th-year students and female students ($p<0.05$). While 95.8% of participants owned a computer or tablet, ownership did not vary by gender or class level. Men reported significantly higher computer use duration and computer game playing ($p<0.05$). Only 47% of students reported playing computer games, and just 19.5% recognised all the potential benefits of GBL. The internet was the most common source of GBL information (25.7%), while hybrid education was the preferred option for most participants (80.2%). Conclusion: Although computer ownership is widespread, familiarity with computer games and game-based learning (GBL) remains limited, particularly among female students. Dental students predominantly preferred a hybrid learning approach, suggesting that GBL may be more effective when combined with traditional methods, particularly for acquiring practical skills.

Keywords: Game-based learning, dental education, undergraduate students, questionaire

S-003 Konik Işınlı Bilgisayarlı Tomografide Baş Pozisyonuna Bağlı Açısal Değişikliklerin Ölçüm Doğruluğu Üzerindeki Etkisi: Kuru Kafa Çalışması

Sözel Bildiri

Ezgi Uzun[1], Burak Kerem Apaydın[1]
[1] Pamukkale Üniversitesi

Amaç: Bu çalışmada, başın yatay düzlemdeki pozisyon değişikliklerinin, kuru kafa üzerinde maksillada belirlenmiş referans noktaları arasındaki konik ışınlı bilgisayarlı tomografi (KIBT) mesafe ölçümlerinin doğruluğu üzerindeki etkisi, referans pozisyon ile karşılaştırmalı olarak değerlendirilmesi amaçlanmıştır. Gereç ve Yöntem: Çalışma tek bir insan kuru kafası üzerinde gerçekleştirilmiştir. Maksilla üzerinde belirlenen 14 anatomik bölgede referans noktaları işaretlenmiş ve bu noktalarda bukkopalatinal ile vertikal mesafeler ölçülmüştür. Ölçümler, referans pozisyon ile başın sağa ve sola doğru ±5°, ±15° ve ±30° horizontal eğim pozisyonlarında elde edilen KIBT görüntülerinde gerçekleştirilmiştir. Tüm ölçümler dijital ortamda yapılmış ve referans pozisyondaki değerlerle karşılaştırılmıştır. Verilerin istatistiksel analizi tekrarlı ölçümler için ANOVA testi ile yapılmış, anlamlılık düzeyi $p<0,05$ olarak kabul edilmiştir. Bulgular: Her pozisyonda bukkopalatinal ve vertikal olmak üzere 28 ölçüm yapılmış olup, referans pozisyon dâhil toplam 196 ölçüm değerlendirilmiştir. Referans pozisyona kıyasla başın sağa ve sola doğru ±5°, ±15° ve ±30° olmak üzere altı farklı horizontal eğim pozisyonunda, maksillada belirlenen 14 bölgede yapılan bukkopalatinal ve vertikal KIBT mesafe ölçümlerinde istatistiksel olarak anlamlı bir fark saptanmamıştır (tekrarlı ölçümler için ANOVA, tüm karşılaştırmalarda $p>0,05$). Sonuç: Bu çalışma, baş pozisyonundaki horizontal eğimlerin maksilladaki KIBT mesafe ölçümlerinin doğruluğunu etkilemediğini göstermiştir. Bulgular, KIBT'nin pozisyonlama farklılıklarına karşı yüksek ölçüm güvenilirliğine sahip olduğunu ortaya koymaktadır.

Anahtar Kelimeler: Baş Pozisyonu; konik ışınlı bilgisayarlı Tomografi; kuru kafa

S-003 The Effect of Angular Changes Related to Head Position on Measurement Accuracy in Cone-Beam Computed Tomography: A Dry Skull Study

Oral Abstract

Ezgi Uzun[1], Burak Kerem Apaydın[1]
[1] Pamukkale University

Objective: This study aimed to comparatively evaluate the effect of head position changes in the horizontal plane on the accuracy of cone-beam computed tomography (CBCT) distance measurements between predetermined reference points in the maxilla on a dry skull, relative to the reference position. Materials and Methods: The study was conducted on a single human dry skull. Fourteen anatomical regions were identified on the maxilla, reference points were marked, and buccopalatal and vertical distances were measured at these sites. Measurements were obtained from CBCT images acquired in the reference position and in horizontal tilt positions of the head at ±5°, ±15°, and ±30° to the right and left. All measurements were performed digitally and compared with the values obtained in the reference position. Statistical analysis was carried out using repeated measures ANOVA, and the level of significance was set at $p<0.05$. Results: In each position, 28 measurements (buccopalatal and vertical) were performed, yielding a total of 196 measurements including the reference position. Compared with the reference position, no statistically significant differences were observed in the buccopalatal and vertical CBCT measurements obtained from 14 maxillary regions at six different horizontal tilt positions (±5°, ±15°, and ±30° to the right and left) (repeated measures ANOVA, all comparisons $p>0.05$). Conclusion: This study demonstrated that horizontal tilts in head position do not affect the accuracy of CBCT distance measurements in the maxilla. The findings indicate that CBCT provides high measurement reliability against positioning variations.

Keywords: Cone-Beam Computed Tomography; dry Skull; head position

S-004 Bruksizm Olan ve Olmayan Bireylerde Mandibular Kemik Yapısının Fraktal Boyut Analizi

Sözel Bildiri

Emine Kübra Ceylan Altun[1], Halil Ayyıldız[1], Melike Yurttaş[1]
[1] Kütahya Sağlık Bilimleri Üniversitesi Diş Hekimliği Fakültesi

Giriş: Fraktal boyut analizi (FD), trabeküler kemik yapısının karmaşıklığını ve organizasyon düzeyini nicel olarak belirleyen matematiksel bir yöntem olup, bruksizmin mandibular kemik mikromimarisine olan etkilerinin objektif biçimde değerlendirilmesine olanak sağlamaktadır. Bu çalışmanın amacı, bruksizmi olan ve olmayan bireylerin panoramik radyografilerinde, mandibuladan elde edilen FD değerlerini karşılaştırmaktır. Gereçler ve Yöntemler 2025 yılında kliniğimize başvuran hastaların, anamnez kayıtları ve panoramik radyografileri incelenmiştir. Çalışmaya, bruksizmli (30) ve bruksizmsiz (30) bireylerden oluşan iki gruba ait toplam 60 panoramik radyografi dahil edilmiştir. FD için, panoramik radyografta her iki tarafta altı ilgi alanı (ROI) belirlenmiş ve bu bölgeler için FD değerleri hesaplanmıştır. Bu bölgeler; mandibular kondil başı, mandibular angulus ile ikinci premolar ve birinci molar diş hizasındaki kortikal ve kansellöz kemik alanlarını içermektedir. FD, dijital panoramik radyografiler üzerinde ImageJ yazılımı kullanılarak gerçekleştirildi. Bulgular Toplam 60 bireyden oluşan örneklemde 49'u kadın, 11'i erkekti. Katılımcıların yaşları 18–69 yıl arasında değişmekte olup ortalama yaş 36.65 yıldı. 18 hastada angulus bölgesinde ekzositoz saptandı ve bu hastaların 12'si bruksizmli bireylerden oluşuyordu. Cinsiyetler arasında anlamlı bir fark bulunmadı. Sağ ve sol bölgeler arasında da istatistiksel olarak anlamlı bir fark saptanmadı. Bruksizmli bireylerde FD değeri, 1. premolar kansellöz bölgede anlamlı derecede daha yüksek bulundu. Ayrıca yaş arttıkça 1. molar ve 1. premolar kansellöz bölgelerdeki FD değerlerinde azalma gözlendi. Sonuç Bu çalışma örnekleminde, bruksizmin mandibulanın kondil, korpus ve angulus bölgelerindeki FD değerlerinde, anlamlı bir değişikliğe neden olmadığı gösterilmiştir. Bruksizmin tipi ve süresine, tek taraflı çiğneme yapıp/yapmadığını dikkate alan ileri çalışmaların, mandibular kemik mimarisindeki olası değişikliklerin açıklanmasına katkı sağlayabileceği düşünülmektedir.

Anahtar Kelimeler: Bruksizm, Fraktal boyut, Mandibula

S-004 Fractal Dimension Analysis of Mandibular Bone Structure in Individuals with and without Bruxism

Oral Abstract

Emine Kübra Ceylan Altun[1], Halil Ayyıldız[1], Melike Yurttaş[1]
[1] Kütahya Health Sciences University, Faculty Of Dentistry

Introduction: Fractal dimension analysis (FD) is a mathematical method that measures the complexity and organization level of bone structure, enabling the objective evaluation of bruxism's effects on mandibular bone microarchitecture. This study aims to compare FD values from panoramic radiographs of individuals with and without bruxism. Materials and Methods The medical histories and panoramic radiographs of patients who visited our clinic in 2025 were reviewed. A total of 60 panoramic radiographs from two groups, consisting of 30 individuals with bruxism and 30 individuals without bruxism, were included. For FD, six regions of interest (ROI) were defined on both sides of the panoramic radiograph, and FD values were calculated for these regions. These regions included the mandibular condyle head, mandibular angle, and cortical and cancellous bone areas at the level of the first premolar and molar teeth. FD was performed on digital panoramic radiographs using ImageJ software. Results Of the 60 participants, 49 were females and 11 males. The mean age was 36.65 years. Exostosis was detected in the angle region in 18 patients, 12 of whom had bruxism. There was no significant difference between genders in terms of FD values. There was no significant difference between the right and left regions. The FD value was significantly higher in the first premolar cancellous region in individuals with bruxism. A decrease in FD values was observed in the first molar and first premolar cancellous regions with increasing age. Conclusion In this study sample, bruxism was shown not to cause a significant change in FD values in the condyle, angle, and first molar regions of the mandible. Further studies considering the type and duration of bruxism and whether unilateral chewing occurs may contribute to explaining possible changes in mandibular bone architecture.

Keywords: Bruxism, Fractal dimension, Mandible

S-005 İmplant Kökenli Artefaktların Konik-Işınlı Bt Görüntülerinde Gerçekleştirilen Kemik Kalınlığı Ölçümleri Üzerine Etkisi

Sözel Bildiri

Büşra Şen[1], Elif Aslan[2], B.güniz Baksı[1]
[1] Ege Üniversitesi Diş Hekimliği Fakültesi, Ağız, Diş ve Çene Radyolojisi Anabilim Dalı, İzmir, Türkiye
[2] İzmir Tınaztepe Üniversitesi Diş Hekimliği Fakültesi, Ağız, Diş ve Çene Radyolojisi Anabilim Dalı, İzmir, Türkiye

Amaç: İmplant kökenli artefaktların konik ışınlı bilgisayarlı tomografi (KIBT) görüntülerinde kortikal kemik kalınlığı ölçümleri üzerine etkisini farklı bölgelerde ve seviyelerde karşılaştırmak. Gereç ve Yöntemler: Mandibulada bir yarı çenede kanin bölgesine tek implant uygulanmış (test), diğer yarı çenede ise diş ve artefakt oluşturacak restorasyonu olmayan (kontrol) 13 hastanın önceden çekilmiş KIBT görüntüleri çalışmaya dahil edildi. İmplant bulunan yarı çenede implanta komşu kortikal kemik bölgelerinde, arkın posteriorunda, kontralateral yarı çenedeki özdeş kemik bölgelerinde ve anterior orta hatta bukkal kortikal kalınlık (BKK) ve lingual kortikal kalınlık (LKK) hesaplandı. Ölçümler implantın uzun aksına göre servikal, orta ve apikal olmak üzere üç farklı aksiyel seviyede gerçekleştirildi ve özdeş anatomik bölgeler birbiriyle karşılaştırıldı. Farklı yarı çenelere ait ölçümler ve farklı kemik bölgelerine ait ölçümlerin karşılaştırılmasında eşleştirilmiş t-testi kullanıldı. Farklı aksiyel seviyelerdeki ölçümlerin karşılaştırılması için ise varyans analizi (ANOVA) uygulandı ($p=0,05$). Bulgular: İmplanta komşu servikal seviyede ölçülen LKK değeri, implant bulunmayan yarı çenedeki özdeş bölgeye göre düşük ölçüldü ($p<0,05$). Anterior bölgede orta seviyede ölçülen LKK, implant bulunan yarı çenenin posterior bölgesindeki kortikal kalınlığa göre yüksek bulundu ($p<0,05$). Anteriorda servikal ve orta seviyelerde ölçülen BKK'nin ise implant bulunmayan yarı çenede posterior bölgedeki BKK değerlerine göre daha düşük olduğu saptandı ($p<0,05$). Ayrıca, implant komşuluğunda apikal seviyede ölçülen BKK, anteriora kıyasla daha düşük bulundu ($p<0,05$). Test ve kontrol gruplarına ait diğer ölçümlerde ve farklı aksiyel seviyelerde yapılan karşılaştırmalarda BKK ve LKK ölçümleri arasında anlamlı fark saptanmadı ($p>0,05$). Sonuç: LKK ölçümleri, KIBT görüntülerinde tek implant varlığında oluşan artefaktlardan BKK ölçümlerine kıyasla ve özellikle servikal seviyede daha fazla etkilenmektedir. KIBT görüntülerinde kortikal kalınlık ölçümlerinin implanta yakın bölgelerde gerçek boyutundan daha az ölçülebileceği dikkate alınmalı ve tedavi planlamasında bu durumun göz önünde bulundurulması önerilmektedir.

Anahtar Kelimeler: Artefakt; dental implant; kortikal kemik

S-005 Effect of Implant-Derived Artifacts on Bone Thickness Measurements in Cone-Beam Ct Images

Oral Abstract

Büşra Şen[1], Elif Aslan[2], B.güniz Baksı[1]
[1] Ege University School Of Dentistry, Department Of Oral And Maxillofacial Radiology, Izmir, Turkey
[2] Izmir Tınaztepe University School Of Dentistry, Department Of Oral And Maxillofacial Radiology, Izmir, Turkey

Aim: To compare the effect of implant-derived artifacts on cortical bone thickness measurements in cone-beam computed tomography (CBCT) images at different bone regions and levels. Materials and Methods: CBCT images of 13 patients with a single implant in the canine region of a hemimandible (test) and no teeth or restorations in the other half of the mandible (control) were included in the study. Buccal cortical thickness (BCT) and lingual cortical thickness (LCT) were calculated at implant-adjacent cortical sites and the posterior arch in the implant-bearing hemimandible, corresponding cortical sites in the contralateral hemimandible, and the anterior midline. Measurements were performed at three axial levels—cervical, middle, and apical—relative to the long axis of the implant, and anatomically equivalent regions were compared. A paired t-test was used to assess differences across regions, and measurements of different axial levels were compared using analysis of variance (ANOVA) ($p=0.05$). Results: LCT measured at the cervical level adjacent to the implant was lower than the contralateral measurement ($p<0.05$). LCT at the middle level of the anterior region was higher than the cortical thickness measured at the posterior region of the test side ($p<0.05$). Anterior BCT at the cervical and middle levels was lower than the posterior region of the control side ($p<0.05$). In addition, BCT measured at the apical level adjacent to the implant was lower compared to the anterior region ($p<0.05$). No significant differences were found for BCT and LCT at any other sites and levels in the test and control groups ($p>0.05$). Conclusion: LCT measurements are more affected by artifacts associated with a single implant in CBCT images than BCT, particularly at the cervical level. Cortical thickness measurements in CBCT images may be underestimated in areas close to the implant, and this should be considered during treatment planning.

Keywords: Artifact; dental implant; cortical bone

S-006 Mental Foramenin Radyografik Lokalizasyonu: Panoramik Görüntüler Üzerinden Morfolojik Değerlendirme

Sözel Bildiri

Bekir Mumcu[1], Halil Ayyıldız[1]
[1] Kütahya Sağlık Bilimleri Üniversitesi, Diş Hekimliği Fakültesi, Ağız Diş ve Çene Radyolojisi Anabilim Dalı, Kütahya, Türkiye

Amaç: Bu çalışmanın amacı; sınırlı bir Türk popülasyonunda mandibular dişlerin köklerine göre mental foramenin (MF) horizontal ve vertikal konumunu görülme sıklığını panoramik radyografi görüntüleri üzerinden değerlendirmekti. Gereçler ve Yöntemler: Bu çalışmaya, dahil edilme/dışlama kriterini sağlayan 18 ile 64 yaşları arasında 200 hasta dahil edildi. Çalışmada, mental foramenin (MF) horizontal ve vertikal konumları ile şekli incelendi. Mental foramenin horizontal konumu mandibular 1. premolar diş (PM1), mandibular 2. premolar diş (PM2) ve mandibular 1. molar dişe göre, vertikal konumu da PM1'nin ve PM2'nin apekslerini birleştiren yatay çizgiye göre belirlendi. Hastanın sağ ve sol bölgesinde değerlendirilen parametrelere ek olarak hastaların cinsiyeti, yaşı gibi demografik verileri de kaydedildi. Veriler SPSS programı kullanılarak analiz edildi; kategorik değişkenler için ki-kare testi uygulandı ve $p<0,05$ istatistiksel olarak anlamlı kabul edildi. Bulgular: Sağ ve sol MF'nin horizontal konumları en sık olarak alt birinci ve ikinci premolarlar arasında gözlenmiş olup görülme sıklığı sırası ile %58,5 ve %62,5'dir. Sağ ve sol MF'nin vertikal konumu ise ağırlıklı olarak alt premolarların apekslerinin altında gözlenmiş olup görülme sıklığı sırası ile %77 ve %74,5'dir. Sağ ve sol MF'nin en sık görülen şekli oval olup; sırası ile görülme sıklığı %43 ve %44'tür. MF'nin şekli ile yatay ve dikey konumları açısından yaş ve cinsiyet grupları arasında istatistiksel olarak anlamlı bir farklılık bulunmamıştır. Sonuç: Panoramik radyografik değerlendirmelere göre, mental foramen en sık olarak mandibular premolar dişler arasında, kök apekslerinin altında ve çoğunlukla oval biçimde konumlanmıştır. Bu bulgular, anestezi uygulamaları, cerrahi işlemler ve implant planlaması sırasında mental foramenin lokalizasyonu için önemli bir referans niteliği oluşturabilir.

Anahtar Kelimeler: Panoramik radyografi; Mental foramen; Anatomik landmark

S-006 Radiographic Localization of the Mental Foramen: A Morphological Evaluation Based on Panoramic Images

Oral Abstract

Bekir Mumcu[1], Halil Ayyıldız[1]
[1] Kutahya Health Sciences University, Faculty Of Dentistry, Department Of Oral And Maxillofacial Radiology, Kutahya, Turkey

Aim: The aim of this study was to evaluate the frequency and distribution of the horizontal and vertical positions of the mental foramen (MF) in relation to the roots of mandibular teeth in a limited Turkish population, based on panoramic radiographic images. Materials and Methods: A total of 200 patients aged between 18 and 64 years who met the inclusion and exclusion criteria were included in this study. Horizontal and vertical positions of the MF as well as its shape, were examined in this study. The horizontal position of the MF was determined in relation to the mandibular first premolar (PM1), second premolar (PM2), and first molar teeth, while its vertical position was determined relative to a horizontal line connecting the apices of PM1 and PM2. In addition to the parameters evaluated on the patient's right and left sides, demographic data such as the patients' gender and age were also recorded. Data were analyzed using SPSS software; chi-square tested categorical variables; $p<0.05$ considered statistically significant. Results: The horizontal positions of the right and left MF were most frequently observed between the PM1 and PM2, with frequencies of 58.5% and 62.5%, respectively. The vertical positions of the right and left MF were predominantly observed below the apices of the mandibular premolars, with frequencies of 77% and 74.5%, respectively. The most common shape of right and left MF is oval; their respective frequencies are 43% and 44%. No statistically significant differences were found between age groups and gender regarding the shape or the horizontal and vertical positions of the MF. Conclusion: Based on panoramic radiographic evaluation, the MF was most often located between the mandibular premolars, below their apices, and mainly oval in shape. These findings may serve as a key reference for its localization during anesthesia, surgery, and implant planning.

Keywords: Panoramic radiography; Mental foramen; Anatomical landmark

S-007 Türk Hasta Popülasyonunda İdiyopatik Osteoskleroz: Sıklık, Dağılım ve Radyolojik Değerlendirme

Sözel Bildiri

İlker Çaprak[1], Ayşegül Türkmenoğlu[1]
[1] Uşak Üniversitesi Diş Hekimliği Fakültesi Ağız, Diş ve Çene Radyolojisi Ad.

Amaç: İdiyopatik osteoskleroz (İO), lokalize kompakt kemik büyümeleri olup rutin radyografik inceleme esnasında tespit edilirler. Benzer lokalizasyonlarda görülebilen diğer radyoopak çene lezyonları ile ayrımı yapılmalıdır. Bu çalışmanın amacı; Türk hasta popülasyonunda çene kemiklerindeki idiyopatik osteosklerozun sıklığını ve dağılımını yaş, cinsiyet, şekil, lokalizasyon, diş ilişkisi ve kök rezorpsiyonu açısından belirlemektir. Gereçler ve Yöntemler: Bu retrospektif çalışmada, 6 ile 86 yaşları arasındaki 3064 hastanın panoramik radyografları değerlendirildi. Lezyonların dağılımı yaş, cinsiyet, lokalizasyon, taraf, şekil, diş ilişkisi ve kök rezorpsiyonu açısından incelendi. Verileri değerlendirmek için tanımlayıcı istatistikler ve Ki-Kare testi kullanıldı. $p< 0,05$ istatistiksel olarak anlamlı kabul edildi. Bulgular: Değerlendirilen 3064 hastanın 1860'ı kadın, 1204'ü erkekti. 160 (%5,2) hastada İO tespit edildi. İO mandibula ile premolar ve molar lokalizasyonunda daha sık tespit edildi ($p<0,001$). Sağ ve sol taraf lokasyonu arasında istatistiksel olarak anlamlı bir fark bulunmadı ($p> 0,05$). İO lezyonlarının dental ilişkileri açısından ayrı dental ilişkilerin daha sık olduğu bulundu. İO'lu hastalarda kök rezorpsiyonunun olmaması istatistiksel olarak anlamlı bulundu ($p<0,001$). Yuvarlak ve irregüler şekil arasında anlamlı bir fark bulunmadı ($p> 0,05$). Sonuç: Çalışmanın sonuçlarına göre Türk popülasyonunda İO'nun sıklığı nispeten yüksek bulunmuştur. Rutin dental muayeneler esnasında karıştırılabilecek diğer radyoopak lezyonlardan ayrımını yapabilmek için detaylı ve dikkatli bir radyografik inceleme yapılmalıdır.

Anahtar Kelimeler: İdiyopatik osteoskleroz; panoramik radyografi; Türk popülasyonu

S-007 Idiopathic Osteosclerosis in a Turkish Patient Population: Frequency, Distribution and Radiological Evaluation

Oral Abstract

İlker Çaprak[1], Ayşegül Türkmenoğlu[1]
[1] Usak University Faculty Of Dentistry, Department Of Dentomaxillofacial Radiology.

Aim: Idiopathic osteosclerosis (IO) is a localized compact bone growth that is detected during routine radiographic examination. It should be differentiated from other radiopaque jaw lesions that can be seen in similar locations. The aim of this study was to determine the frequency and distribution of idiopathic osteosclerosis of the jaw bones in the Turkish patient population in terms of age, gender, shape, localization, dental relationship and root resorption. Materials and Methods: This retrospective study, panoramic radiographs of 3064 patients aged between 6 and 86 years were evaluated. The distribution of lesions was examined in terms of age, gender, localization, side, shape, dental relationship and root resorption. Descriptive statistics and the Chi-Square test were used to evaluate the data. $p< 0.05$ was considered statistically significant. Results: Of the 3064 evaluated patients, 1860 were female and 1204 were male. IO was detected in 160 (5.2%) patients. IO was detected more frequently in mandible and premolar and molar localization ($p<0.001$). No statistically significant difference was found between right and left side location($p > 0.05$). In terms of dental relationship of IO lesions, it was found that separate dental relationships were more common. The absence of root resorption in patients with IO was found to be statistically significant ($p<0.001$). No significant difference was found between round and irregular shapes($p> 0.05$). Conclusion: According to the results of the study, the frequency of IO was found to be relatively high in the Turkish population. A detailed and careful radiographic examination should be performed to differentiate it from other radiopaque lesions that may be confused during routine dental examinations.

Keywords: Idiopathic osteosclerosis; panoramic radiography; Turkish population

S-008 Diş Hekimliği Öğrencilerinin Dijital Onam Konusundaki Bilgi ve Tutumlarının Değerlendirilmesi

Sözel Bildiri

Elif Aslan[1], Burcu Sudenur Çifci[2], **Duru Yavuz**[2], Onur Mutlu[3], Elif Şener [2]
[1] Tınaztepe Üniversitesi
[2] Ege Üniversitesi
[3] Karadeniz Teknik Üniversitesi

Amaç: Bu çalışmanın amacı, dördüncü ve beşinci sınıf diş hekimliği öğrencilerinin, kağıt tabanlı onam formlarının dijital formata dönüştürülmesine yönelik bilgi, tutum ve davranışlarının değerlendirilmesidir. Yöntem: Kesitsel olarak tasarlanan çalışmaya toplam 220 lisans öğrencisi (106 dördüncü sınıf, 114 beşinci sınıf) dahil edildi. Diş hekimliği lisans öğrencilerinin dijital onam formlarına ilişkin görüşlerini değerlendirmek amacıyla katılımcılara pilot çalışmayla doğrulanan yapılandırılmış bir anket uygulandı. Demografik veriler ve her bir soruya verilen yanıtların oransal dağılımı tanımlayıcı istatistikler kullanılarak analiz edildi. Dördüncü ve beşinci sınıf diş hekimliği öğrencilerinin anket sorularına verdikleri yanıtlar arasındaki farklılıklar Pearson Ki-Kare testi ile değerlendirildi ($p<0,05$). Bulgular: Tüm katılımcıların %89,1'i (n=196) dental muayene öncesinde aydınlatılmış onamı gerekli bulduklarını ifade etti. Katılımcıların %45,5'i (n=100) aydınlatılmış onam konusunda yeterli bilgiye sahip olduğunu belirtirken, bu oranın beşinci sınıf öğrencilerinde daha yüksek olduğu saptandı ($p>0,05$). Bununla birlikte, yazılı onam formlarının iş akışını yavaşlattığını ifade eden öğrencilerin oranı da 5.sınıf lisans öğrencilerinde daha yüksek bulundu ($p>0,05$). Katılımcıların %62,3'ü (n=137) hem sözlü hem yazılı onamı tercih ederken, %75,9'u (n=167) ise kişisel veri güvenliği açısından elektronik ortamı tercih ettiklerini ifade etti. Buna karşın katılımcıların %63,2'si (n=139) resmi işlemlerde ıslak imzayı daha güvenilir bulduklarını belirtti. Öğrencilerin %70,5'i (n=155) dijital formları kurumsal işleyiş açısından avantajlı, %93,6'sı (n=206) ise çevre açısından olumlu olarak değerlendirdi. Sonuç: Dijital onam formları, öğrenciler tarafından genel olarak olumlu karşılanmış ve işleyiş ile çevresel faydaları ön plana çıkarılmıştır. Bununla birlikte, yasal işlemlerde ıslak imza tercihi ve dijital onamın tek başına yeterli görülmemesi, dijital araçların geleneksel iletişim yöntemleriyle entegrasyonunun ve güven temelli iletişimle desteklenmesinin devam eden önemini göstermektedir. Anahtar Kelimeler: Aydınlatılmış onam, diş hekimliği öğrencileri, elektronik onam formları

Anahtar Kelimeler: Aydınlatılmış onam, diş hekimliği öğrencileri, elektronik onam formları

S-008 Evaluation of Dental Students' Knowledge and Attitudes on Digital Consent

Oral Abstract

Elif Aslan[1], Burcu Sudenur Çifci[2], **Duru Yavuz**[2], Onur Mutlu[3], Elif Şener [2]
[1] Tınaztepe University
[2] Ege University
[3] Karadeniz Technical University

Objective: This study aimed to assess the knowledge, attitudes, and behaviors of fourth- and fifth-year dental students regarding the transition from paper-based to digital consent forms. Methods: A total of 220 undergraduate students (106 fourth-year and 114 fifth-year) participated in this cross-sectional study. A structured questionnaire, developed and validated through pilot testing, was administered to assess participants' perceptions of digital consent forms. Demographic data and the proportional distribution of responses to each question were analyzed using descriptive statistics. The Pearson Chi-Square test was used to analyze the differences in response rates between fourth- and fifth-year dental students ($p<0.05$). Results: Among all participants, 89.1% (n=196) considered obtaining informed consent necessary prior to dental examinations. 45.45% of the participants (n = 100) stated that they had sufficient knowledge about informed consent, with fifth-year students indicating higher confidence in their knowledge ($p>0.05$). Additionally, fifth-year students more frequently perceived paper-based consent forms as disruptive to the workflow ($p>0,05$). A majority of participants (62.3%, n=137) preferred both verbal and written consent delivery. Although 75.9% (n=167) considered electronic environments more secure for storing personal data, 63.2% (n=139) favored wet signatures for official procedures. 70.5% of the participants (n=155) considered the digitalization of consent forms advantageous for institutional workflow, and 93.6% (n=206) viewed it positively in terms of environmental impact. Conclusion: Digital consent forms were generally well-received by dental students, particularly for their perceived institutional and environmental benefits. However, preferences for wet signatures in legal contexts and mixed opinions regarding the transition to an exclusively digital format suggest the continued importance of integrating digital tools with traditional communication methods to support a trust-based consent process. Keyword: Informed consent, dental students, electronic consent forms

Keywords: Informed consent, dental students, electronic consent forms

S-009 Panoramik Radyografilerde Apikal Lezyonların Derin Öğrenme Tabanlı Pspnet Mimarisi ile Otomatik Segmentasyonu

Sözel Bildiri

Alperen Yalım[1], Emre Aytuğar[1], İsmail Akdağ[2], Adnan Kaya[2], Ahmet Burak Özer[3]
[1] İzmir Katip Çelebi Üniversitesi Diş Hekimliği Fakültesi Ağız Diş ve Çene Radyolojisi Anabilim Dalı
[2] İzmir Katip Çelebi Üniversitesi Mühendislik ve Mimarlık Fakültesi, Elektrik-Elektronik Mühendisliği Anabilim Dalı
[3] İzmir Katip Çelebi Üniversitesi Mühendislik ve Mimarlık Fakültesi, Bilgisayar Mühendisliği Anabilim Dalı

Özet

Amaç: Panoramik radyografilerde apikal lezyonların derin öğrenme modelleriyle otomatik segmentasyon başarısını değerlendirerek, klinik tanı ve tedavi süreçlerinin geliştirilmesine bilimsel katkı sağlamaktır. Gereçler ve Yöntemler: Araştırma, İzmir Kâtip Çelebi Üniversitesi Diş Hekimliği Fakültesi Ağız, Diş ve Çene Radyolojisi Anabilim Dalı bünyesinde yürütülmüştür. Çalışmada, 1.026 hastaya ait panoramik radyografilerden oluşturulan bir veri seti kullanılmıştır. Apikal lezyonların otomatik segmentasyonu amacıyla derin öğrenme tabanlı PSPNet mimarisi değerlendirilmiştir. Model, ResNet18, ResNet34, ResNet50, ResNet152 ve EfficientNet-B0 kodlayıcıları ile ayrı ayrı entegre edilerek performans açısından karşılaştırılmıştır. Eğitim öncesinde tüm görüntüler 512×256 piksel boyutlarına yeniden ölçeklendirilmiş ve veri seti 826 eğitim, 100 doğrulama ve 100 test görüntüsünden oluşturulmuştur. Model eğitimi, PyTorch derin öğrenme kütüphanesi kullanılarak gerçekleştirilmiş ve tüm modellerde ImageNet üzerinde önceden eğitilmiş ağırlıklar uygulanmıştır. Optimizasyon sürecinde AdamW algoritması (öğrenme oranı = 0,001) kullanılmıştır. Kayıp fonksiyonu olarak Dice Loss ve Binary Cross-Entropy (BCE) kombinasyonu tercih edilmiş, her birine 0,5 ağırlık verilmiştir. Eğitim süreci, batch boyutu 4 olacak şekilde 100 epoch boyunca yürütülmüştür. Model performansı, Dice skoru, Intersection over Union (IoU), hassasiyet ve duyarlılık metrikleri kullanılarak değerlendirilmiştir. Bulgular: Elde edilen sonuçlar, PSPNet mimarisinin apikal lezyonların otomatik segmentasyonunda yüksek bir doğruluk düzeyi ortaya koyduğunu göstermiştir. Özellikle EfficientNet-B0 kodlayıcısı ile oluşturulan model; 0.8521 Dice katsayısı, 0.7468 IoU oranı, 0.8726 hassasiyet ve 0.8429 duyarlılık değerleriyle en yüksek performansı elde etmiştir. Bu bulgular, derin öğrenme tabanlı PSPNet mimarisinin, panoramik radyografilerde apikal lezyonların doğru ve güvenilir biçimde segmentasyonu için umut vadeden bir yaklaşım sunduğunu göstermektedir. Sonuç: Bu çalışma, derin öğrenme tabanlı segmentasyon modellerinin panoramik radyografilerde apikal lezyon tespitinde yüksek doğruluk sunduğunu göstermiştir. Bulgular, yapay zekâ uygulamalarının diş hekimliğinde tanı ve tedavi planlamasını destekleyebilecek etkin bir araç olduğunu ortaya koymaktadır. Bununla birlikte, elde edilen sonuçların genellenebilirliğini artırmak ve modelin klinik uygulanabilirliğini doğrulamak amacıyla, farklı veri setleri, parametreler ve klinik koşullar altında yürütülecek ileri çalışmalara ihtiyaç duyulmaktadır. Anahtar Kelimeler: Panoramik radyografi; apikal lezyon; derin öğrenme

Anahtar Kelimeler: Panoramik radyografi; apikal lezyon; derin öğrenme

S-009 Automatic Segmentation of Apical Lesions on Panoramic Radiographs Using a Deep Learning–Based Pspnet Architecture

Oral Abstract

Alperen Yalım[1], Emre Aytuğar[1], İsmail Akdağ[2], Adnan Kaya[2], Ahmet Burak Özer[3]
[1] Department Of Oral And Maxillofacial Radiology, Faculty Of Dentistry, İzmir Kâtip Çelebi University
[2] Department Of Electrical And Electronics Engineering, Faculty Of Engineering And Architecture, İzmir Kâtip Çelebi University
[3] Department Of Computer Engineering, Faculty Of Engineering And Architecture, İzmir Kâtip Çelebi University

Aim: This study aims to evaluate the performance of deep learning models in the automatic segmentation of apical lesions on panoramic radiographs, thereby contributing to the improvement of clinical diagnosis and treatment planning processes. Materials and Methods: The study was conducted at the Department of Oral and Maxillofacial Radiology, Faculty of Dentistry, İzmir Kâtip Çelebi University. A dataset consisting of panoramic radiographs from 1,026 patients was used. For the automatic segmentation of apical lesions, a deep learning–based PSPNet architecture was evaluated. The model was integrated separately with ResNet18, ResNet34, ResNet50, ResNet152, and EfficientNet-B0 encoders to compare their performance. All images were resized to 512×256 pixels prior to training, and the dataset was divided into 826 training, 100 validation, and 100 test images. Model training was performed using the PyTorch deep learning framework with ImageNet-pretrained weights. The optimization process employed the AdamW algorithm with a learning rate of 0.001. The loss function consisted of a combination of Dice Loss and Binary Cross-Entropy (BCE), each weighted equally (0.5). Training was carried out for 100 epochs with a batch size of 4. Model performance was assessed using Dice coefficient, Intersection over Union (IoU), precision, and recall metrics. Results: The obtained results demonstrated that the PSPNet architecture achieved a high level of accuracy in the automatic segmentation of apical lesions. In particular, the model utilizing the EfficientNet-B0 encoder achieved the best performance, with a Dice coefficient of 0.8521, an IoU of 0.7468, precision of 0.8726, and recall of 0.8429. These findings indicate that the deep learning–based PSPNet architecture offers a promising approach for accurate and reliable segmentation of apical lesions on panoramic radiographs. Conclusion: This study demonstrated that deep learning–based segmentation models provide high accuracy in detecting apical lesions on panoramic radiographs. The findings suggest that artificial intelligence applications may serve as an effective tool to support diagnostic and treatment planning processes in dentistry. However, to enhance the generalizability of these results and to validate the model's clinical applicability, further studies involving diverse datasets, varying parameters, and different clinical settings are required.

Keywords: Panoramic radiograph; apical lesion; deep learning

S-010 Epilepsili Çocuklarda Mandibular Trabeküler Yapının Fraktal Analizi: Kontrol Grubu ile Karşılaştırmalı Bir İnceleme

Melisa Oya Acar [1], Aykağan Çukurluoğlu[1] , Türkan Sandıkçıoğlu[1], Fatma Dilek[1]

[1]Erciyes Üniversitesi Diş Hekimliği Fakültesi Ağız, Diş ve Çene Radyolojisi

Amaç: Bu çalışmanın amacı, epilepsi tanısı almış ve antiepileptik ilaç kullanan 7–14 yaş aralığındaki çocuk hastalara ait panoramik radyografilerde mandibular kemik yapısının fraktal analiz (FA) yöntemiyle değerlendirilmesi ve kontrol grubu ile karşılaştırılmasıdır. Bu değerlendirme ile antiepileptik ilaçların kemik üzerindeki olası etkilerinin erken yaş grubunda saptanabilirliği araştırılmıştır.

Yöntem: Çalışma retrospektif olarak yürütülmüş olup, epilepsi tanısı almış ve antiepileptik ilaç kullanan 50 hasta ile sistemik hastalığı bulunmayan 50 sağlıklı birey çalışmaya dahil edilmiştir. Panoramik radyografilerde angulus bölgesinin geometrik merkezi, *50×50 piksel* büyüklüğünde kare şeklinde *bölge ilgisi (ROI)* olarak seçilmiş ve FA *ImageJ* programı ile gerçekleştirilmiştir. Elde edilen veriler *SPSS 24* yazılımı ile analiz edilmiştir.

Bulgular: Araştırma grupları yaş ve cinsiyet açısından benzerdi.
Çalışma grubunun yaş ortancası **11 (7–15)** yıl, kontrol grubunun ise **11 (7–15)** yıl olup iki grup arasında yaş açısından istatistiksel olarak anlamlı fark saptanmadı **(p=0.636**, Mann-Whitney U testi).
Cinsiyet dağılımı açısından da gruplar arasında anlamlı fark yoktu (**p=0.651**, Ki-kare testi). Çalışma grubunda **20 kız (%51)** ve **19 erkek (%49);** kontrol grubunda ise **18 kız (%46)** ve **21 erkek (%54)** yer aldı.
Gruplar arasında ortanca fraktal boyut (FB) değerleri açısından da anlamlı farklılık bulunmadı **(p=0.112**). Çalışma grubunda ortanca FB değeri **1.42 (1.08–1.70),** kontrol grubunda ise **1.38 (1.01–1.64)** olarak saptandı. Ayrıca FB değerleri cinsiyetler arasında da anlamlı farklılık göstermedi **(p=0.682**). Kızlarda ortanca FB değeri **1.42 (1.01–1.70)**, erkeklerde ise **1.38 (1.01–1.64)** idi.

Sonuç: Epilepsi hastası çocuklar ile kontrol grubu arasında fraktal boyut değerleri açısından anlamı bir fark bulunamamıştır. Çocukluk çağındaki kemik yapımının baskın olması ve ilaç maruziyet süresinin belirsizliği gibi faktörler, mandibular kemik yapısının etkilenme düzeyini ve fraktal analizle anlamlı farklılıkların saptanmasını zorlaştırmış olabilir.

Anahtar kelimeler: epilepsi, çocuk, fraktal analiz, mandibula

S-010 Fractal Analysis of Mandibular Trabecular Structure in Children with Epilepsy: a Comparative Study with a Control Group

Melisa Oya Acar [1], Aykağan Çukurluoğlu[1] , Türkan Sandıkçıoğlu[1], Fatma Dilek[1]

[1]Erciyes University Faculty of Dentistry, Department of Oral and Maxillofacial Radiology

Aim: This study aimed to evaluate the mandibular bone structure of children aged 7–14 years diagnosed with epilepsy and receiving antiepileptic medication, using the *fractal analysis (FA)* method on panoramic radiographs, and to compare the findings with a healthy control group. This assessment was designed to investigate the detectability of potential effects of antiepileptic drugs on bone tissue in early childhood.

Methods: This retrospective study included 50 children diagnosed with epilepsy and using antiepileptic drugs, and 50 healthy individuals without any systemic disease. On panoramic radiographs, a *50×50 pixel* square *region of interest (ROI)* was selected at the geometric center of the mandibular angle, and FA was performed using *ImageJ* software. Data were analyzed with *SPSS 24* software.

Results: The study and control groups were similar in terms of age and gender. The median age was 11 (7–15) years in both groups, with no statistically significant difference between them (p=0.636, Mann–Whitney U test). No significant difference was also found in gender distribution (p=0.651, Chi-square test); the epilepsy group included 20 girls (51%) and 19 boys (49%), while the control group included 18 girls (46%) and 21 boys (54%). The median *fractal dimension (FD)* values did not differ significantly between groups (p=0.112): 1.42 (1.08–1.70) in the epilepsy group and 1.38 (1.01–1.64) in the control group. FD values were also similar between genders (p=0.682), with medians of 1.42 (1.01–1.70) for girls and 1.38 (1.01–1.64) for boys.

Conclusion: No significant difference in FD values was observed between epileptic children and healthy controls. Factors such as the predominance of bone formation during childhood and the uncertain duration of drug exposure may limit the detectability of significant mandibular bone alterations using FA.

Keywords: epilepsy; child; fractal analysis; mandible

S-011 Maksiller Sinüs Patolojilerini Tanımlamada Yapay Zeka Performanslarının Karşılaştırılması

Sözel Bildiri

Halil Altun[1], Hazal Karslıoğlu[1]
[1] Mersin Üniversitesi Diş Hekimliği Fakültesi, Ağız, Diş ve Çene Radyolojisi Anabilim Dalı

Özet

Amaç: Günümüzde yapay zekâ uygulamaları sağlık alanında tanı, tedavi planlaması, eğitim gibi çeşitli amaçlarla kullanılmaktadır. Büyük dil modelleri (LLM'ler), çok çeşitli sorulara insan benzeri yanıtlar üretebilme yetenekleri nedeniyle dikkat çekmektedir. Gelişmiş doğal dil işleme (NLP) teknikleriyle oluşturulan bu araçlar, diş hekimliğinde radyoloji alanında da giderek daha fazla kullanılmakta olup, klinik karar destek sistemleri içerisinde güvenilirliklerinin belirlenmesi önem arz etmektedir. Bu çalışmanın amacı, konik ışınlı bilgisayarlı tomografi (KIBT) görüntülerinden elde edilen veriler kullanılarak maksiller sinüs patolojilerinin tanımlanmasında yapay zekâ (YZ) tabanlı büyük dil modellerinin tanısal doğruluğunu ve performansını karşılaştırmaktır. Gereç ve Yöntem: Bu çalışmada 4 farklı yapay zekanın maksiller sinüs patolojileri ile ilgili 15 adet soruda performansı değerlendirilmiştir. Bu sorular çoktan seçmeli teorik sorular ve açık uçlu görüntü tabanlı sorular olarak sınıflandırıldılar. Grok, Gemini 2.5 Pro, Deepseek ve ChatGPT-5 olmak üzere 4 farklı sohbet robotu önce 10 adet KIBT kesitleri bulunan açık uçlu soruda, sonrasında 5 adet çoktan seçmeli teorik soruda test edildi. Yapay zekâların her 2 gruptaki sorulara verdikleri yanıtların doğruluk düzeyleri değerlendirilmiş ve analiz süreleri karşılaştırılmıştır. Bulgular: KIBT kesitleri ile hazırlanan görselli soruları en kısa sürede cevaplayan yapay zeka modeli Deepseek olurken; en yavaş ChatGPT-5 (1 dakika 45.30 saniye) olmuştur. Çoktan seçmeli sorularda ise en hızlı model ChatGPT-5 (20,19 saniye), en yavaş ise Deepseek (36,83 saniye) olmuştur. Başarı oranlarına baktığımızda ise 4 farklı yapay zeka robotunun görüntü tabanlı sorularda başarı yüzdesi %20 ile aynı bulunmuş olup ; çoktan seçmeli teorik sorularda ise en başarılı Gemini olmuştur. Sonuç: Sonuçlar, yapay zekâ modellerinin teorik bilgiye dayalı sorularda performans farklılıkları gösterdiğini ve görüntü tabanlı sorularda başarı yüzdesinin çok düşük olduğunu ortaya koymuştur. Bu durum, radyolojik görüntülerin yapay zekâ modellerine sistematik şekilde tanıtılmasının ve algoritmaların bu alana özgü verilerle eğitilmesinin gerekliliğini göstermektedir.

Anahtar Kelimeler: Maksiller sinüs, yapay zekâ, büyük dil modeli, oral ve maksillofasiyal radyoloji

,

S-011 Comparison of Artificial Intelligence Performance in the Identification of Maxillary Sinus Pathologies

Oral Abstract

Halil Altun[1], Hazal Karslıoğlu[1]
[1] Department Of Oral And Maxillofacial Radiology, Faculty Of Dentistry, Mersin University

Abstract
Objective: Artificial intelligence (AI) applications are increasingly used in healthcare for purposes such as diagnosis, treatment planning, and education. Large language models (LLMs) have attracted considerable attention due to their ability to generate human-like responses to a wide range of questions. Developed with advanced natural language processing (NLP) techniques, these tools are now being applied more frequently in dental radiology, making it essential to evaluate their reliability within clinical decision-support systems. The aim of this study was to compare the diagnostic accuracy and performance of AI-based large language models in identifying maxillary sinus pathologies using data derived from cone-beam computed tomography (CBCT) images. Materials and Methods: In this study, the performance of four different AI models was evaluated using 15 questions related to maxillary sinus pathologies. The questions were classified as multiple-choice theoretical questions and open-ended image-based questions. Four chatbot models—Grok, Gemini 2.5 Pro, Deepseek, and ChatGPT-5—were tested first with 10 open-ended questions containing CBCT sections, followed by 5 multiple-choice theoretical questions. The accuracy of the responses and the analysis times were compared for both question groups. Results: Among the AI models, Deepseek provided the fastest responses to image-based CBCT questions, while ChatGPT-5 had the longest average response time (1 minute 45.30 seconds). For the multiple-choice theoretical questions, ChatGPT-5 responded the fastest (20.19 seconds), whereas Deepseek was the slowest (36.83 seconds). In terms of accuracy, all four AI models achieved an identical success rate of 20% on the image-based questions. For the theoretical questions, Gemini 2.5 Pro demonstrated the highest accuracy. Conclusion: The results revealed that AI models displayed varying performances in theory-based questions but showed low accuracy in image-based diagnostic tasks. This finding highlights the necessity of systematically introducing radiological images to AI systems and training their algorithms with domain-specific datasets to enhance diagnostic reliability.

Keywords: Maxillary sinus, artificial intelligence, large language model, oral and maxillofacial radiology

S-012 Gömülü Üçüncü Molar Diş Pozisyonunun Komşu İkinci Molar Dişlerde Dental ve Periodontal Lezyonların Gelişimi ile İlişkisinin Değerlendirilmesi

Sözel Bildiri

Fatıma Sümeyra Çetin[1], Hazal Karslıoğlu[1]
[1] Mersin Üniversitesi Diş Hekimliği Fakültesi, Ağız, Diş ve Çene Radyolojisi Anabilim Dalı

Amaç: Normal diş dizilimi içerisinde yer almayan veya sürme zamanı geldiği halde süremeyen, kısmen veya tamamen yumuşak doku ve/veya kemik dokusuyla kaplı dişlere gömülü dişler denir. Ağızdaki tüm dişler arasında en sık gömülü kalma insidansı alt üçüncü molar dişlerinde görülür ve bunu üst üçüncü molar dişler takip eder. Gömülü dişler perikoronitis, periodontal sorunlar, komşu dişlerde kök rezorpsiyonları, odontojenik kistler ve tümörler gibi birçok komplikasyona da neden olabilirler. Çalışmamızın amacı gömülü üçüncü molar dişlerin pozisyonlarının ikinci molar dişler üzerindeki etkisini KIBT kullanarak değerlendirmektir. Yöntem: Çalışmamızda 100 hastaya ait konik ışınlı bilgisayarlı tomografi (KIBT) görüntüsü retrospektif olarak incelendi. Toplamda 265 adet üçüncü molar diş değerlendirildi. Gömülü üçüncü molar dişlerin Winter sınıflandırmasına göre pozisyonu değerlendirildi. Komşu ikinci molar diş bölgesi çürük, rezorpsiyon ve kemik kaybı açısından incelendi. İkinci molar dişin distalindeki marjinal kemik kaybı seviyesi apikal, orta ve servikal üçlü olmak üzere üç farklı seviyede sınıflandırıldı. Sonuçlar: Toplamda 265 adet üçüncü molar dişten 172 tanesi 2. Molar dişle temaslı olarak izlendi. 43 adet 2. Molar dişte çürük/rezorpsiyon izlendi. Çalışmada, üçüncü molar dişlerin en sık mezioanguler pozisyonda gömülü kaldığı görüldü. Winter sınıflamasına göre vertikal pozisyonda bulunan üçüncü molarların, ikinci molar üzerinde daha fazla kemik kaybına neden olduğu görüldü. Özellikle mezioangular pozisyondaki üçüncü molar dişlerin ikinci molar dişlerde çürük ve rezorpsiyona daha fazla neden olduğu bulundu. Sonuçlar: Bu sonuçlar, gömülü üçüncü molarların ikinci molar üzerindeki etkisinin göz ardı edilmemesi gerektiğini göstermektedir. Erken tanı ve uygun cerrahi planlama, ikinci moların korunmasında kritik öneme sahiptir.

Anahtar Kelimeler: Gömülü üçüncü molar diş; İkinci molar diş; Marjinal kemik kaybı; Rezorpsiyon

S-012 Evaluation of the Relationship Between the Position of Impacted Third Molars and the Development of Dental and Periodontal Lesions in Adjacent Second Molars

Oral Abstract

Fatıma Sümeyra Çetin[1], Hazal Karslıoğlu[1]
[1] Department Of Oral And Maxillofacial Radiology, Faculty Of Dentistry, Mersin University, Mersin, Türkiye

Objective: Teeth that are not in normal alignment or fail to erupt at the expected time and remain partially or completely covered by soft tissue and/or bone are defined as impacted teeth. Among all teeth, the highest incidence of impaction occurs in the mandibular third molars, followed by the maxillary third molars. Impacted teeth can lead to numerous complications such as pericoronitis, periodontal problems, root resorption of adjacent teeth, and odontogenic cysts and tumors. The aim of this study was to evaluate, using cone-beam computed tomography (CBCT), the effects of impacted third molar positions on adjacent second molars. Methods: CBCT images of 100 patients were retrospectively reviewed. A total of 265 third molars were evaluated. The positions of impacted third molars were assessed according to Winter's classification. The adjacent second molar region was examined for caries, resorption, and bone loss. Distal marginal bone loss of the second molar was categorized into three levels: cervical, middle, and apical thirds. Results: Of the 265 third molars, 172 were in contact with the second molar. Caries/resorption was observed in 43 second molars. The most common impaction position of third molars was mesioangular. Third molars in a vertical position were associated with greater bone loss on the second molar. In particular, mesioangularly impacted third molars were more frequently associated with caries and resorption in the second molar. Conclusion: These findings indicate that the impact of impacted third molars on adjacent second molars should not be overlooked. Early diagnosis and appropriate surgical planning are critical for the preservation of the second molar.

Keywords: İmpacted third molar; Second molar; Marginal bone loss; Resorption

S-013 Temporomandibular Eklem Disfonksiyonu Hakkında Bilgi Kaynağı Olarak YouTube: İçerik Analizi

Kübra ALBAYRAK[1], Nazan KOÇAK TOPBAŞ[2],

[1] Mersin Üniversitesi Diş Hekimliği Fakültesi Ağız, Diş ve Çene Radyolojisi Anabilim Dalı, albayrak_kbr@hotmail.com , ORCID No: 0009-0001-1833-8398

[2] Mersin Üniversitesi Diş Hekimliği Fakültesi Ağız, Diş ve Çene Radyolojisi Anabilim Dalı, nazannkocak@gmail.com , ORCID No: 0000-0002-3717-2098

Özet

Amaç: Bu çalışmanın amacı, YouTube'da yer alan **temporomandibular eklem (TME) disfonksiyonu** konulu videoların içerik kalitesini değerlendiren iki bağımsız araştırmacı arasındaki puanlama uyumunu istatistiksel olarak incelemek ve videolardaki bilgi düzeylerinin tutarlılığını belirlemektir.

Gereç ve Yöntem: "YouTube" platformunda "TME disfonksiyonu nedir" anahtar kelimeleri kullanılarak video araması yapılmıştır. Ulaşılan tüm videoların URL'leri kaydedilmiş ve iki bağımsız değerlendirici tarafından incelenmiştir. Videolara ait tanımlayıcı veriler (izlenme sayısı, abone sayısı, video süresi, yüklenme tarihi vb.) kaydedilmiştir. İçerik kalitesinin puanlanması sonrasında değerlendiriciler arası güvenilirlik **Cohen'in Kappa testi** ile, iki değerlendiricinin puanlamaları arasındaki fark ise **Mann–Whitney U testi** ile analiz edilmiştir. İstatistiksel anlamlılık düzeyi $p<0,05$ olarak kabul edildi.

Bulgular: Toplam 195 video incelenmiş olup, değerlendirme kriterlerine uyan 175 video çalışmaya dahil edilmiştir. Tüm içerik kategorilerinde Kappa katsayıları 0,88 ile 1,00 arasında bulunmuş ve değerlendiriciler arasında yüksek düzeyde uyum saptanmıştır. Mann–Whitney U testi sonuçlarına göre, birinci değerlendiricinin videolara verdiği ortalama toplam puan 2,29 ± 0,6, ikinci değerlendiricinin ise 2,54 ± 0,5 olarak bulunmuştur. Medyan değerler her iki değerlendirici için de 0,00'dır. Analiz sonucunda iki değerlendirici arasındaki toplam puan dağılımları arasında istatistiksel olarak anlamlı bir fark saptanmamıştır ($U = 15.480,5$; $p = 0,575$). Bu bulgu, değerlendiriciler arası puanlamaların benzer eğilim gösterdiğini desteklemektedir.
Videoların büyük bir kısmı zayıf (%29,5) veya orta (%41,0) düzeyde içerik kalitesine sahipken, %26,2'si iyi, yalnızca %3,3'ü mükemmel olarak değerlendirilmiştir. İzlenme sayıları 39 ile 1.553.159, video süreleri 0,34 ile 52,21 dakika, yüklenme süresi ise 143 ile 5.110 gün arasında değişmektedir. Kanal abone sayıları 0 ile 1.270.000 arasında farklılık göstermektedir.

Sonuç: YouTube'da TME disfonksiyonu konulu videoların büyük çoğunluğu **bilgi kalitesi açısından yetersiz** bulunmuştur. Toplumun doğru ve güvenilir sağlık bilgilerine ulaşabilmesi için, **alanında uzman hekim ve akademisyenlerin** daha nitelikli ve bilimsel temelli içerikler üretmeleri büyük önem taşımaktadır. Bu sayede hem dijital sağlık okuryazarlığının artması hem de toplum sağlığının desteklenmesi mümkün olacaktır.

Anahtar Kelimeler: Tme Disfonksiyonu; Sosyal Medya; Video

S-013 YouTube as an Information Source on Temporomandibular Joint Dysfunction: A Content Analysis

Abstract

Objective: The aim of this study was to statistically evaluate the inter-rater agreement between two independent researchers who assessed the content quality of YouTube videos related to temporomandibular joint (TMJ) dysfunction and to determine the consistency of the information levels presented in these videos.

Materials and Methods: A search was conducted on YouTube using the keywords "What is TMJ dysfunction." All video URLs were recorded and evaluated independently by two reviewers. Descriptive data (number of views, subscribers, video duration, upload date, etc.) were collected. Inter-rater reliability was analyzed using **Cohen's Kappa test**, while differences between the two raters' scores were evaluated using the **Mann–Whitney U test.** The level of statistical significance was set at **$p < 0.05$**.

Results: A total of 195 videos were reviewed, of which 175 met the inclusion criteria. The Kappa coefficients ranged from 0.88 to 1.00, indicating a high level of agreement between raters. According to the Mann–Whitney U analysis, the mean total scores given by the first and second raters were 2.29 ± 0.6 and 2.54 ± 0.5, respectively, with median values of 0.00 for both. No statistically significant difference was found between the total score distributions of the two raters (U = 15,480.5; p = 0.575), demonstrating high consistency in their evaluations. Most videos had **poor (29.5%)** or **moderate (41.0%)** content quality, while **26.2%** were rated as good and only **3.3%** as excellent. View counts ranged from 39 to 1,553,159, video durations from 0.34 to 52.21 minutes, and upload times from 143 to 5,110 days. Subscriber numbers varied between 0 and 1,270,000.

Conclusion: Most YouTube videos on TMJ dysfunction were found to have inadequate informational quality. To ensure public access to accurate and reliable health information, it is essential that qualified healthcare professionals and academics take a more active role in producing high-quality, evidence-based digital content. Such efforts will contribute to improving digital health literacy and promoting public health.

Keywords: Temporomandibular Joint Dysfunction; Social Media; Video

Giriş

Temporomandibular disfonksiyon (TMD), temporomandibular eklem (TME) bölgesinde ağrı ile karakterize kas-iskelet sistemi rahatsızlığıdır (1). TMD, genel nüfusun %10-15'inde görülür ve klinik olarak kadınlarda erkeklere oranla 4 katından fazla prevalans gösterir (2). Ağrılı TMD en yaygın orofasiyal ağrı durumudur ve kronik bel ağrısından sonra ağrı ve sakatlıkla sonuçlanan en yaygın 2. kas-iskelet sistemi hastalığıdır (3). ABD'li yetişkinler arasında TMD prevalansı yaklaşık %5-12, yıllık insidansı %4'tür ve yıllık TMD sağlık bakımı maliyetleri 4 milyar dolardır (4-5). Türk popülasyonunda ise TMD prevalansının %22,4 olması Türkiye'de de hastaların tedavi ihtiyaçlarını vurgulamaktadır (6). TMD, teşhis ve etiyolojisi ile ilgili araştırmalar sonucu elde edilen bilgilerin son 20 yılda farklılaşarak daha iyi anlaşıldığı görülmektedir (7).

Önceki araştırmalarda TMD'ler yalnızca TME ile ilişkilendirildiği, teşhis ve tedaviler sadece TME ağrısına odaklandığı için "TME" tüm TMD'ler için popüler isim olmuştur (2). Bu yanlış isimlendirme ile birlikte herhangi bir güvenilir kanıtı olmayan patobiyolojik teoriler ile etiyolojik yanlış tanılar sonucu yanlış tedaviler uygulanmıştır. 1990'lı yıllarda başlayan "Temporomandibular Bozukluklar için Tanı Kriterleri" adı altında yürütülen projede 10 yılın sonunda, TMD'de temel tanı yaklaşımları belirlenmiştir. Bu çalışmada da 2013 yılından 2016 yılına kadar yayımlanan araştırma ve klinik tanı kriterleri ve Okeson'un etiyolojik faktörleri temel alınmıştır (8-11).

Günümüzde, internet bilgiye ulaşmak için kullandığımız en önemli kaynaktır. Hastalar hem tıbbi bilgi bulmak hem de kendi deneyimlerini paylaşmak için çoğunlukla internete başvurmaktadır (12). İnternet; sunduğu görsel ile zenginleştirilmiş içerik, kolay kullanım ve ulaşım sayesinde sağlık alanında bilgi edinmek ve paylaşmak için etkili bir yoldur (13). YouTube™, 100'den fazla ülkede 80 dilde hizmet veren oldukça geniş ağa sahip kullanıcıların içerik oluşturması ve izlemesine olanak tanıyan video paylaşım sitesidir. İki milyar aylık aktif kullanıcı, 30 milyon günlük aktif kullanıcı ve 1 milyardan fazla günlük izlenen video sayısı ve dk'da yüklenen 500 saatlik video içeriği ile sosyal medya ve internet siteleri arasında oldukça popüler bir araçtır (14). Şu anda Google™'dan (Alexa 2018) sonra en popüler 2. Web sitesi konumundadır. Videoların geniş görsel içeriği, hasta deneyimlerinin paylaşılması ve kolay erişim YouTube™u bilgi aramak için popüler bir yer hâline getirmektedir (15).

Literatürde, diş hekimliği konularında You-Tube™ videolarının içeriklerini değerlendiren birçok çalışma vardır (16-24). Ancak Türkçe YouTube™ videoları ile ilgili çalışmalar oldukça kısıtlıdır. (Üst çene genişletme prosedürü, porselen laminate veneerler) (25-26). Bu platformda, TMD ile ilgili video içeriklerini değerlendiren sadece bir çalışma mevcut olup, bu konu ile ilgili Türkçe YouTube™ içeriklerini değerlendiren herhangi bir çalışmaya rastlanmamıştır (7). Bu nedenle mevcut çalışmada, hastaların sıklıkla kliniğe başvurma nedenlerinden olan TMD hakkındaki Türkçe YouTube™ videolarının bilgi içeriğinin değerlendirilmesi amaçlanmıştır.

Yöntem

Araştırmamızda "TME disfonksiyonu nedir" anahtar kelimesi gözlemciler tarafından YouTube™ (Google LLC, USA) video paylaşım sitesine girilmek üzere belirlenmiştir. Anahtar kelimenin belirlenmesi sonrasında kullanıcı geçmişinin önerme yapmasını engellemek için tüm arama geçmişi silinip genel geçmiş ayarlar sıfırlanmıştır. Arama yapılırken herhangi bir özel filtreleme yapılmamıştır. Daha sonra arama yapılarak çıkan tüm video linkleri (195 video linki) kaydedilmiştir. Bu çalışmada halka açık veriler kullanıldığı için etik kurul onayına ihtiyaç duyulmamıştır.

Video Analizi

Araştırmaya dahil edilecek videoların belirlenmesi amacıyla, YouTube™ platformunda ulaşılan tüm videolar izlenmiştir. Bu kapsamda çalışmaya dahil edilen 195 video, Ağız, Diş ve Çene Radyolojisi alanında araştırma görevlisi olan iki diş hekimi tarafından bağımsız olarak izlenmiş ve değerlendirilmiştir.

Bu çalışmaya dahil edilecek videoların seçiminde, Elkarmi ve ark. (18) tarafından belirlenen dahil etme ve hariç tutma kriterleri esas alınmıştır. Çalışmaya dahil edilme kriterleri ; sağlık iletişimi ve diş hekimliği alanında YouTube™ platformu üzerinde yürütülmüş benzer içerik analiz çalışmalarında kullanılan yöntemler temel alınmıştır. Videoların seçiminde belirtilen kriterler dikkate alınmıştır: **YouTube™ platformunda herkese açık olarak erişilebilir** olması, videonun **Türkçe dilinde hazırlanmış** ve anlaşılabilir nitelikte olması, içeriğin **temporomandibular eklem (TME) disfonksiyonu** konusuyla doğrudan ilişkili olması

(örneğin "TME disfonksiyonu nedir?", "belirtileri", "etiyolojisi", "tedavi yaklaşımları" veya "prognozu" gibi alt başlıkları içermesi), videonun **bilgilendirme veya eğitim amacıyla hazırlanmış** olması (örneğin hekim, diş hekimi, eğitim kurumu veya sağlık kuruluşu tarafından hazırlanmış içerikler), görsel ve işitsel kalitesinin **değerlendirmeye elverişli düzeyde** olması (ses, görüntü ve anlatımın net ve anlaşılır olması), video süresinin **30 dakikadan kısa** olması, videoya ait **izlenme sayısı, beğeni ve beğenmeme sayısı, yüklenme tarihi** gibi tanımlayıcı verilerin erişilebilir olması, t**ekil ve özgün** bir içerik taşıması (aynı videonun farklı kanallarda tekrarlanmamış olması), videonun **yaş kısıtlaması veya erişim engeli bulunmaması** olarak belirlendi.

Dışlama kriterleri; belirtilen konu ile ilgisi olmayan veya yanlış yönlendiren içerikler, ses veya görüntü içermeyen (örneğin sadece slayt ya da sessiz metin tabanlı) videolar, 30 dakikadan uzun videolar, yaş sınırlaması bulunan (restricted) videolar, beğeni veya görüntülenme sayısı görüntülenemeyen videolar, yinelenen (duplicate) içerikler, reklam, tanıtım veya ticari amaçla hazırlanmış videolar olarak belirlendi.

Her bir video; içerik skor kategorileri kapsamında " tme disfonksiyonu nedir ?", "semptomlar", "etiyoloji", " hekime yönlendirme", " tedavi yöntemleri", " tedavi yöntemlerinin prosedürleri", " oluşabilecek komplikasyonlar", "prognoz" ve "maliyet" gibi alt başlıklar üzerinden puanlanmıştır. Ayrıca, videoların genel içerik kaliteleri zayıf, orta, iyi ve mükemmel olmak üzere dört düzeyde sınıflandırılmıştır.

İstatistiksel Analiz

Değerlendiriciler arası tutarlılığı değerlendirmek amacıyla Cohen'in Kappa (κ) istatistiği kullanılmıştır. Cohen's Kappa katsayısı Landis & Koch (1977) sınıflamasına göre: 0,81–1,00 = mükemmel, 0,61–0,80 = iyi, 0,41–0,60 = orta, 0,21–0,40 = zayıf, 0,00–0,20 = çok zayıf uyum olarak değerlendirilmiştir (27). Ayrıca, iki bağımsız değerlendirici tarafından yapılan puanlamalar arasındaki farkın istatistiksel olarak incelenmesi amacıyla Mann–Whitney U testi uygulanmıştır. İstatistiksel anlamlılık düzeyi $p < 0,05$ olarak kabul edilmiştir.

Bulgular

Toplam 195 video incelenmiş olup, değerlendirme kriterlerine uyan 175 video çalışmaya dahil edilmiştir. Tüm içerik kategorilerinde Kappa katsayıları 0,88 ile 1,00 arasında bulunmuş ve değerlendiriciler arasında yüksek düzeyde uyum saptanmıştır (Tablo 2). İki bağımsız değerlendirici tarafından yapılan puanlamalar arasındaki farkı incelemek amacıyla Mann–Whitney U testi uygulanmıştır. Analiz sonucunda,1. izleyicinin videolara verdiği ortalama toplam puan 2,29 ± (0,6), 2. izleyicinin ise 2,54 ± (0,5) olarak bulunmuştur. Medyan değerler her iki değerlendirici için de 0,00 olarak hesaplanmıştır.

Mann–Whitney U testi sonucuna göre, iki değerlendirici arasındaki toplam puan dağılımları arasında istatistiksel olarak anlamlı bir fark saptanmamıştır ($U = 15\,480,5$; $p = 0,575$). Bu sonuç, iki değerlendirici tarafından yapılan içerik kalite puanlamalarının benzer eğilim gösterdiğini ve değerlendiriciler arası tutarlılığın yüksek olduğunu ortaya koymaktadır. Videoların büyük bir kısmı zayıf (%29,5) veya orta (%41,0) düzeyde içerik kalitesine sahipken, %26,2'si iyi, yalnızca %3,3'ü mükemmel olarak değerlendirilmiştir. İzlenme sayıları 39 ile 1.553.159, video süreleri 0,34 ile 28,40 dakika, yüklenme süresi ise 143 ile 5.110 gün arasında değişmektedir. Kanal abone sayıları 0 ile 1.270.000 arasında farklılık göstermektedir.

TABLO 1: YouTube™ videolarının tanımlayıcı istatistikleri.

Sürekli değişkenler	**Minimum**	**Maksimum**	**Ortalama**	**SS**
İzlenme sayısı	39	1553159	53340.45	118.637,90
Video Süresi (dakika)	0,57	28,67	14,62	7,03
Abone sayısı	7	901000	234.979,02	134.063,03
Beğenme sayısı	0	51000	2323.7	4.631,89
Beğenmeme sayısı	0	0.	0	0
Yorum sayısı	0	1033	126.8	135,53
Olumlu yorum sayısı	0	1023	129.22	137,20
Olumsuz yorum sayısı	0	10	0.32	0,84
Soru sorulan yorum sayısı	0	350	36.27	48,15

SS: Standart sapma.

Tablo 2. İçerik kategorilerine göre Cohen's Kappa (κ) analizi sonuçları (n = 175 video)

Kategori	**Kappa (κ) Değeri**	**Uyum Düzeyi**
TME disfonksiyonu nedir?	0,88	Mükemmel
Semptomlar	0,90	Mükemmel
Etiyoloji	0,92	Mükemmel
Hekime yönlendirme	0,95	Mükemmel
Tedavi yöntemleri	0,97	Mükemmel
Tedavi yöntemlerinin prosedürleri	1,00	Mükemmel
Oluşabilecek komplikasyonlar	0,94	Mükemmel
Prognoz	0,96	Mükemmel
Maliyet bilgisi	0,93	Mükemmel

κ = Cohen's Kappa katsayısı.

Tartışma

Dijitalleşen dünyada, bir konuyu sorguladığımızda veya bilgi almak istediğimizde Google™, You-Tube™ gibi internet siteleri ilk başvurduğumuz kaynaklar hâline gelmiştir. İnternet siteleri sadece günlük rutinimiz ile ilgili değil hayati konularda da öne çıkmaktadır. Günümüzde, YouTube™ gibi internet ve video paylaşım siteleri, sağlık ve sağlık prosedürleri hakkında bilgi arayan hastalar arasında oldukça popülerdir ancak; herhangi bir bilimsel filtreleme yapılmadan oluşturulan ve platforma konulan bilgi ve videolar, hastaları yanlış ve eksik bilgilendirebilmektedir (28). Bilginin yeterliliği ve kalitesiyle ilgili endişelere rağmen hastalar çevrim içi bilgi kaynağı olarak YouTube™ u kullanmaya devam edeceklerdir (29-30). Bu nedenle profesyoneller, internetin sağlık sorunları için artan kullanımını göz önüne alarak daha fazla araştırma yapmalıdır.

Literatürde diş hekimliği ile ilgili konularda YouTube™ platformu kullanılarak yapılmış birçok video analiz çalışması vardır (19-24,31). Bu çalışmaları incelediğimizde, videoların kalite değerlendirmeleri için farklı sonuçlar bulunmaktadır. Bazı araştırmacılar, dental konular hakkındaki YouTube™ videolarının içerik kalitesinin yeterli olduğunu bildirirken, bazı çalışmalar ise video içeriklerinin eksik ve yetersiz olduğunu tespit etmiştir (19,20). Bu farklılıklar; analiz edilen konu, değerlendirme kriterleri ve kullanılan parametreler arasındaki farklılıklardan kaynaklanıyor olabilir.

Yüklemeden bu yana geçen süreler incelendiğinde en yakın tarihli videoların Diş Hekimi/Uzman kategorisine ait olduğu tespit edilmiştir. Bu durumun nedenleri arasında; profesyonellerin dijital platformlarda konu ile ilgili içerik üretmeye yönelik artan ilgisi ve/veya bireysel video yükleyerek bilgi transferi sağlamayı tercih etmesi düşünülebilir. Tüm kaynak kategorilerinde bilgi paylaşımının uzmanlar (diş hekimi, kulak-burun-boğaz, fizyoterapist) tarafından yapılıyor olması izleyenlerin doğru şekilde yönlendirilmesi açısından faydalı olabilir. İnsanlar sıklıkla bir hastalığın etiyolojisi ve tedavi seçeneği ile ilgili sorularının cevaplarını aramaktadır (7). Bu çalışma, TMD ile ilgili Türkçe YouTube™ videolarında en çok hangi bilgilerle karşılaşacaklarını göstermektedir. Taranan videoların 9 alt parametre kapsamında bilgi içerikleri değerlendirildiğinde; videoların etiyoloji, tedavi ve özellikle koruyucu önlemler açısından ciddi eksiklikler içerdiği tespit edilmiştir. Kişisel deneyimler bazen gerçekten iyi tavsiyeler içerebilir; ancak hastalar başkalarının deneyimlerini izlerken dikkatli olmalıdır.

Sonuç: YouTube'da TME disfonksiyonu konulu videoların büyük çoğunluğu **bilgi kalitesi açısından yetersiz** bulunmuştur. Toplumun doğru ve güvenilir sağlık bilgilerine ulaşabilmesi için, **alanında uzman hekim ve akademisyenlerin** daha nitelikli ve bilimsel temelli içerikler üretmeleri büyük önem taşımaktadır. Bu sayede hem dijital sağlık okuryazarlığının artması hem de toplum sağlığının desteklenmesi mümkün olacaktır.

Kaynakça

1. Chisnoiu AM, Picos AM, Popa S, Chisnoiu PD, Lascu L, Picos A, et al. Factors involved in the etiology of temporomandibular disorders-a literature review. Clujul Med. 2015;88(4):473-8. [Crossref] [PubMed] [PMC]
2. Ohrbach R, Dworkin SF. The evolution of TMD diagnosis: past, present, future. J Dent Res. 2016;95(10):1093-101. [Crossref] [PubMed] [PMC]
3. Von Korff M, Dworkin SF, Le Resche L, Kruger A. An epidemiologic comparison of

pain complaints. Pain. 1988;32(2):173-83. [Crossref] [PubMed]
4. National Institute of Dental and Craniofacial Research [Internet]. [Erişim tarihi: 21.12. 2020]. Facial pain. Erişim linki: [Link]
5. Bair E, Brownstein NC, Ohrbach R, Greenspan JD, Dubner R, Fillingim RB, et al. Study protocol, sample characteristics, and loss to follow-up: the OPPERA prospective cohort study. J Pain. 2013;14(12 Suppl):T2-19. [Crossref] [PubMed] [PMC]
6. Ozan F, Polat S, Kara I, Küçük D, Polat HB. Prevalence study of signs and symptoms of temporomandibular disorders in a Turkish population. J Contemp Dent Pract. 2007;8(4): 35-42. [Crossref] [PubMed]
7. Basch CH, Yin J, Walker ND, de Leon AJ, Fung IC. TMJ online: Investigating temporomandibular disorders as "TMJ" on YouTube. J Oral Rehabil. 2018;45(1):34-40. [Crossref] [PubMed]
8. Okeson J. Management of Temporomandibular Disorders and Occlusion. 7th ed. St. Louis, MO: Elsevier; 2012. [Link]
9. Schiffman E, Ohrbach R, Truelove E, Look J, Anderson G, Goulet JP, et al; International RDC/TMD Consortium Network, International association for Dental Research; Orofacial Pain Special Interest Group, International Association for the Study of Pain. Diagnostic criteria for temporomandibular disorders (DC/TMD) for clinical and research applications: recommendations of the ınternational RDC/TMD consortium network* and orofacial pain special ınterest group†. J Oral Facial Pain Headache. 2014;28(1):6-27. [Crossref] [PubMed] [PMC]
10. Schiffman E, Ohrbach R. Executive summary of the Diagnostic Criteria for Temporomandibular Disorders for clinical and research applications. J Am Dent Assoc. 2016;147(6): 438-45. [Crossref] [PubMed] [PMC]
11. Peck CC, Goulet JP, Lobbezoo F, Schiffman EL, Alstergren P, Anderson GC, et al. Expanding the taxonomy of the diagnostic criteria for temporomandibular disorders. J Oral Rehabil. 2014;41(1):2-23. [Crossref] [PubMed] [PMC]
12. Riordain RN, Hodgson T. Content and quality of website information on the treatment of oral ulcers. Br Dent J. 2014;217(7):E15. [Crossref] [PubMed]
13. Menziletoglu D, Guler AY, Isik BK. Are YouTube videos related to dental implant useful for patient education? J Stomatol Oral Maxillofac Surg. 2020;121(6):661-4. [Crossref] [PubMed]
14. OMNICORE [Internet]. © 2009-2020 Omnicore Agency [Erişim tarihi: 17.12.2020]. YouTube by the Numbers: Stats, Demographics & Fun Facts. updated: 28/10/2020. Erişim linki: [Link]
15. Kumar N, Pandey A, Venkatraman A, Garg N. Are video sharing web sites a useful source of information on hypertension? J Am Soc Hypertens. 2014;8(7):481-90. [Crossref] [PubMed]
16. Noll D, Mahon B, Shroff B, Carrico C, Lindauer SJ. Twitter analysis of the orthodontic patient experience with braces vs Invisalign. Angle Orthod. 2017;87(3):377-83. [Crossref] [PubMed]
17. Jorgensen G. Social media basics for orthodontists. Am J Orthod Dentofacial Orthop. 2012;141(4):510-5. [Crossref] [PubMed]
18. ElKarmi R, Hassona Y, Taimeh D, Scully C. YouTube as a source for parents' education on early childhood caries. Int J Paediatr Dent. 2017;27(6):437-43. [Crossref] [PubMed]
19. Yavuz MC, Buyuk SK, Genc E. Does YouTube™ offer high quality information? Evaluation of accelerated orthodontics videos. Ir J Med Sci. 2020;189(2):505-9. [Crossref] [PubMed]
20. Gaş S, Zincir ÖÖ, Bozkurt AP. Are YouTube Videos useful for patients ınterested in botulinum toxin for bruxism? J Oral Maxillofac Surg. 2019;77(9):1776-83. [Crossref]

[PubMed]
21. Lena Y, Dindaroğlu F. Lingual orthodontic treatment: A YouTube™ video analysis. Angle Orthod. 2018;88(2):208-14. [Crossref] [PubMed] [PMC]
22. Hegarty E, Campbell C, Grammatopoulos E, DiBiase AT, Sherriff M, Cobourne MT. YouTube™ as an information resource for orthognathic surgery. J Orthod. 2017;44(2):90-6. [Crossref] [PubMed]
23. Yilmaz H, Aydin MN. YouTube™ video content analysis on space maintainers. J Indian Soc Pedod Prev Dent. 2020;38(1):34-40. [Crossref] [PubMed]
24. Menziletoglu D, Guler AY, Isik BK. Are YouTube videos related to dental implant useful for patient education? J Stomatol Oral Maxillofac Surg. 2020;121(6):661-4. [Crossref] [PubMed]
25. Atilla AO, Öztürk T. Üst çene genişletme prosedürü için bilgi kaynağı olarak kulla nılabilen YouTube internet platformunun video analizi ile değerlendirilmesi [Evaluation of YouTube internet platform that can be used as information source for upper jaw expansion procedure with video analysis]. Selcuk Dent J. 2020;7:494-9. [Crossref]
26. Şahin SC. Porselen laminate veneerler hakkındaki YouTube videolarının değerlen dirilmesi [Evaluation of YouTube videos on porcelain laminate veneers]. Acta Odontol Turc. 2021;38(1):19-27. [Crossref]
27. Landis JR, Koch GG. The measurement of observer agreement for categorical data. *Biometrics.* 1977;33(1):159–174.
28. Nason K, Donnelly A, Duncan HF. YouTube as a patient-information source for root canal treatment. Int Endod J. 2016;49(12):1194-200. [Crossref] [PubMed]
29. Boston M, Ruwe E, Duggins A, Willging JP. Internet use by parents of children undergoing outpatient otolaryngology procedures. Arch Otolaryngol Head Neck Surg. 2005;131(8): 719-22. [Crossref] [PubMed]
30. Drozd B, Couvillon E, Suarez A. Medical YouTube videos and methods of evaluation: literature review. JMIR Med Educ. 2018;4(1):e3. [Crossref] [PubMed] [PMC]
31. Ozdede M, Peker I. Analysis of dentistry YouTube videos related to COVID-19. Braz Dent J. 2020;31(4):392-8. [Crossref] [PubMed]

S-014 Ailevi Akdeniz Ateşi Hastalarında Mandibular Kondil Mikromimarisinin Fraktal Analiz ile Değerlendirilmesi

Berivan Canpolat[1] Faruk Enes Kaya[1], Beyza Yalvaç Pınarbaşı[1], Aykağan Çukurluoğlu[1]
[1]Erciyes Üniversitesi, Ağız, Diş ve Çene Radyolojisi Ana Bilim Dalı, Kayseri, TÜRKİYE

Amaç:
Bu çalışmada, temporomandibular eklem (TME) sert dokuları üzerinde değişikliklere yol açabileceği düşünülen Ailevi Akdeniz Ateşi (AAA) hastalarında mandibular kondil mikromimarisinin matematiksel bir yöntem olan fraktal analiz (FA) ile değerlendirilmesi amaçlanmaktadır.

Gereç ve Yöntem:
Çalışmaya Erciyes Üniversitesi Ağız, Diş ve Çene Radyolojisi Anabilim Dalı'na başvuran 40 AAA hastası ve yaş, cinsiyet açısından eşleştirilmiş 40 sistemik olarak sağlıklı bireyin panoramik radyografları dahil edilmiştir. FA, White ve Rudolf'un önerdiği görüntü işleme basamakları ve kutu sayma yöntemine göre yapılmıştır. İlgi alanı (İA), her iki kondil için 50×50 piksel boyutlarında ve kondil başını merkeze alacak şekilde yerleştirilmiştir. AAA ve kontrol gruplarına ait sağ ve sol kondil FA değerleri karşılaştırılmış, sağ–sol kondil içi değerlendirmeler yapılmıştır. Gruplar arası karşılaştırmalarda Mann–Whitney U testi, grup içi karşılaştırmalarda paired t-test veya Wilcoxon signed-rank testi kullanılmıştır. Yaş ve cinsiyetin etkisi korelasyon, bağımsız örneklem testleri ve çoklu regresyon analizi ile incelenmiştir. Tüm analizler IBM SPSS Statistics v22.0 yazılımı ile yapılmış, anlamlılık düzeyi $p<0,05$ olarak kabul edilmiştir.

Bulgular:
AAA grubunda sağ ve sol kondil FA değerleri arasında anlamlı fark bulunmamıştır ($p>0.05$). Kontrol grubunda da sağ–sol kondil değerleri farklı değildi ($p>0.05$). AAA ve kontrol grupları arasında sağ ($p>0.05$) ve sol ($p>0.05$) kondil FA değerleri açısından anlamlı fark saptanmamıştır. Yaş ile FA değerleri arasında anlamlı korelasyon bulunmamış ($p>0.05$), cinsiyet açısından da gruplar arasında anlamlı fark görülmemiştir ($p>0.05$). Çoklu regresyon analizinde grup, yaş ve cinsiyetin FA değerleri üzerine anlamlı etkisi olmadığı belirlenmiştir.

Sonuçlar:
FMF hastalarında kondil fraktal boyut değerleri sağlıklı kontrollerden farklı değildir ve sağ–sol kondiller arasında da anlamlı fark bulunmamaktadır. Yaş ve cinsiyetin FA değerleri üzerinde belirgin bir etkisi olmadığı görülmüştür. Bulgularımız, AAA'nın mandibular kondil mikromimarisinde FA yöntemi ile saptanabilecek düzeyde bir değişikliğe yol açmadığını düşündürmektedir. Bulgularımız, FA'nin erken veya hafif düzeydeki yapısal değişiklikleri ayırt etmede sınırlı kalabileceğini göstermektedir.

Anahtar Kelimeler: Fraktal analiz; ailevi akdeniz ateşi; kondil

S-014 Fractal Analysis of Mandibular Condyle Micromorphology in Patients with Familial Mediterranean Fever

Berivan Canpolat[1], Faruk Enes Kaya[1], Beyza Yalvaç Pınarbaşı[1], Aykağan Çukurluoğlu[1]
[1]Erciyes University, Department of Oral and Maxillofacial Radiology, Kayseri, TURKEY

Objective:
This study aimed to evaluate the mandibular condyle micromorphology in patients with Familial Mediterranean Fever (FMF), a condition thought to potentially induce changes in the hard tissues of the temporomandibular joint (TMJ), using fractal analysis (FA), a mathematical method.

Materials And Methods:
Panoramic radiographs of 40 FMF patients and 40 age- and sex-matched systemically healthy individuals were included. FA was performed according to the image processing steps and box-counting method proposed by White and Rudolph. Regions of interest (ROIs) were placed for both condyles with dimensions of 50×50 pixels, centering the condylar head. FA values of the right and left condyles were compared between the FMF and control groups, and intra-condylar comparisons (right vs. left) were conducted. Intergroup comparisons were performed using the Mann–Whitney U test, while intragroup comparisons employed either the paired t-test or the Wilcoxon signed-rank test. The effects of age and sex were analyzed using correlation analysis, independent sample tests, and multiple regression analysis. All statistical analyses were performed using IBM SPSS Statistics v22.0, with a significance level set at $p<0.05$.

Results:
No significant difference was observed between the right and left condylar FA values in the FMF group ($p>0.05$). Similarly, no significant side-to-side differences were found in the control group ($p>0.05$). Comparison between FMF and control groups revealed no significant differences in FA values of the right ($p>0.05$) or left condyles ($p>0.05$). No significant correlation was found between age and FA values ($p>0.05$), and sex did not significantly affect FA values ($p>0.05$). Multiple regression analysis confirmed that group, age, and sex had no significant impact on FA values.

Conclusion:
Fractal dimension values of the mandibular condyles in FMF patients do not differ from those of healthy controls, and no significant right–left condylar differences were observed. Age and sex appear to have no significant effect on FA values. These findings suggest that FMF does not induce detectable changes in mandibular condyle micromorphology using fractal analysis. Moreover, FA may have limitations in identifying early or subtle structural alterations.

Keywords: Fractal analysis; familial mediterranean fever; temporomandibular joint

S-015 Vital Pulpa Tedavileri Hakkında YouTube Videoları Güvenilir Bilgi Kaynakları mıdır?

Selin Süyek[1], Oğuz Tavşan[2]

[1]Uşak Üniversitesi, Diş Hekimliği Fakültesi, Endodonti Anabilim Dalı,
selin.suyek@usak.edu.tr, 0009-0004-8836-7989

[2] Uşak Üniversitesi, Diş Hekimliği Fakültesi, Endodonti Anabilim Dalı,
oguz.tavsan@usak.edu.tr, 0000-0001-8030-436X

Özet

Amaç: Çalışmada, YouTube'da yer alan vital pulpa tedavisi videolarının güvenilirliğini ve bilgi kalitesini değerlendirmek amaçlanmıştır.

Yöntem: Çalışma, 13–20 Eylül 2025 tarihleri arasında YouTube platformunda gerçekleştirildi. Arama bölümüne İngilizce karakterlerle "Vital Pulp Therapy" anahtar kelimesi yazıldı ve herhangi bir filtre uygulanmadan elde edilen ilk 100 video incelemeye alındı. İçerikler Global Kalite Ölçeği (GQS), Modifiye DISCERN ve kullanılabilirlik puanı ile değerlendirildi. Video süresi, beğeni oranı ve etkileşim indeksi kaydedildi. İstatistiksel analizlerde One-Way ANOVA, Independent t, Kruskal-Wallis, Mann-Whitney U, Pearson ve Spearman testleri kullanıldı. $p < 0,05$ değeri anlamlı kabul edilmiştir

Bulgular: GQS skorlarına göre 28 video düşük, yalnızca 4 video yüksek kalitedeydi. GQS düşük ve yüksek kalitede grupları arasında yüklemeden geçen gün ($p = 0,037$), kullanılabilirlik skoru ($p = 0,003$) ve DISCERN ($p = 0,002$) açısından anlamlı fark bulundu. Kullanılabilirlik indeksine göre 5 video yüksek, 17 orta, 10 düşük içerikteydi. Ayrıca kullanılabilirlik skoru grupları arasında beğenme oranı ($p = 0,049$), DISCERN ($p < 0,001$) ve GQS değerleri ($p < 0,001$) açısından istatistiksel olarak anlamlı farklılıklar saptandı.

Sonuç: Vital pulpa tedavileri ile ilgili YouTube videolarının genel olarak düşük ve orta düzey içerik kalitesine ve güvenilirliğe sahip olduğu saptanmıştır. Bu nedenle, yanlış bilgilendirme riskini azaltmak için profesyonellerin daha doğru ve güvenilir video içerikleri sunması önemlidir.

Anahtar Kelimeler: Endodonti, Sosyal Medya, Vital pulpa tedavisi

S-015 Are YouTube Videos on Vital Pulp Therapies Reliable Sources of Information?

Selin Süyek[1], Oğuz Tavşan[2]

[1]Uşak Üniversitesi, Diş Hekimliği Fakültesi, Endodonti Anabilim Dalı,
selin.suyek@usak.edu.tr, 0009-0004-8836-7989

[2] Uşak Üniversitesi, Diş Hekimliği Fakültesi, Endodonti Anabilim Dalı,
oguz.tavsan@usak.edu.tr, 0000-0001-8030-436X

Abstract:

Aim: The aim of this study was to evaluate the reliability and information quality of YouTube videos related to vital pulp therapy.

Methods: The study was conducted on the YouTube platform between September 13 and 20, 2025. Using the keyword *"Vital Pulp Therapy"* in English characters, the first 100 videos retrieved without any filtering were included in the analysis. Video content was assessed using the Global Quality Scale (GQS), Modified DISCERN instrument, and a usability score. Video duration, like ratio, and interaction index were also recorded. Statistical analyses were performed using One-Way ANOVA, Independent t-test, Kruskal–Wallis, Mann–Whitney U, Pearson, and Spearman tests. A p-value of <0.05 was considered statistically significant.

Results: According to GQS scores, 28 videos were of low quality, while only 4 were of high quality. Significant differences were observed between low- and high-quality groups in terms of days since upload ($p = 0.037$), usability score ($p = 0.003$), and DISCERN score ($p = 0.002$). Based on the usability index, 5 videos were rated as high, 17 as moderate, and 10 as low in content quality. Additionally, statistically significant differences were found among usability score groups with respect to like ratio ($p = 0.049$), DISCERN ($p < 0.001$), and GQS values ($p < 0.001$).

Conclusion: YouTube videos concerning vital pulp therapy were generally found to have low to moderate content quality and reliability. Therefore, it is important for professionals to provide more accurate and reliable video content in order to reduce the risk of misinformation.

Keywords: Endodontics, Social media, Vital pulp threapy

Giriş

Günümüzde sosyal ağlar bireylerin günlük yaşamında önemli bir yer tutmaktadır.[1] İnternetin yaygınlaşmasıyla bilgisayar ve akıllı telefonlar üzerinden bilgiye erişim kolaylaşmıştır. Geleneksel olarak tıp ve diş hekimliğiyle ilgili bilgiler hekime doğrudan başvurularak elde edilirken, artık bu bilgilere çevrim içi kaynaklar aracılığıyla ulaşmak yaygınlaşmıştır.[2]

Zamanla YouTube, içerik üreticilerinin hastaları bilgilendirmeye yönelik videolarıyla sağlık alanında önemli bir bilgi kaynağı haline gelmiş; yorum bölümü aracılığıyla da izleyicilere geri bildirim imkânı sunmuştur.[3] Ancak internette, sağlık alanında bilgilerin bilimsel doğruluk ve kalitesi büyük ölçüde değişkenlik göstermekte ve bu durum ciddi bir sorun oluşturmaktadır. Bu nedenle, YouTube'daki sağlık içeriklerinin güvenilirliği ve kalitesinin değerlendirilmesi önemlidir.[4] Mevcut literatürde kök kanal tedavilerine ilişkin videolar incelenmiş olsa da, vital pulpa tedavilerini özel olarak değerlendiren bir çalışma bulunmamaktadır.[5] Bu çalışmanın amacı, YouTube'daki vital pulpa tedavisi videolarının güvenilirlik ve bilgi kalitesini değerlendirmek ve kullanılan puanlama araçları arasındaki korelasyonu analiz etmektir.

Yöntem: Bu çalışma, yalnızca herkese açık web verilerini kullandığından ve insan katılımcı içermediğinden etik onay gerektirmemiştir[5,6]. Önceki arama geçmişinin etkisini önlemek amacıyla "vital pulp therapy" anahtar kelimesiyle arama yapmak için yeni bir YouTube hesabı açılmıştır. Bu hesap üzerinden, Eylül 2025'e kadar yüklenmiş vital pulpa tedavisiyle ilgili İngilizce videolar YouTube'un varsayılan ayarları değiştirilmeden incelenmiştir. Belirtilen anahtar kelime ile elde edilen ilk 100 video değerlendirmeye alınarak izleme listesi oluşturulmuştur. Ayrıca, önceki çalışmaların 15 dakikadan uzun videoların izlenme olasılığının düşük olduğunu göstermesi nedeniyle yalnızca 15 dakikadan kısa videolar dahil edilmiştir.

Çalışmanın başında, İngilizce olmayan, vital pulpa tedavisiyle ilgisiz, tekrarlayan veya konu dışı videolar hariç bırakılmış; İngilizce sunulan, klinisyenler ya da bireyler/hastalar tarafından hazırlanmış ve en az 240p çözünürlükte kabul edilebilir kaliteye sahip bilgilendirici içerikler ise çalışmaya dahil edilmiştir. Uygun bulunan tüm videolar, 13–20 Eylül 2025 tarihleri arasında bir endodonti uzmanı tarafından bağımsız olarak değerlendirilmiştir. Her video; izlenme sayısı, süresi (dakika), beğeni ve beğenmeme sayısı, yorum sayısı, yüklenme tarihinden itibaren geçen gün, etkileşim indeksi ve izlenme oranı açısından incelenmiştir. İzleyici etkileşimi ve izlenme oranı aşağıdaki formüllerle hesaplanmıştır:[7]

Etkileşim indeksi (%) =(Beğeni–Beğenmeme)/Toplam izlenme×100,

izlenme oranı (%) =Toplam izlenme/Geçen gün sayısı×100 formülleriyle hesaplanmıştır.

Bu değerler, videoların kullanıcı etkileşimi ve günlük izlenme performansını göstermektedir. Popülerlik için Video Güç İndeksi (VPI) kullanılmıştır:

VPI (%) = (Beğeni oranı×İzlenme oranı)/100.

Burada beğeni oranı=Beğeni /(Beğeni+Beğenmeme) × 100,

İzlenme oranı ise= Toplam izlenme /Yayınlandığı gün sayısıdır.[6]

Vital pulpa tedavilerine ilişkin bilgi düzeyini değerlendirmek için sekiz kriterden oluşan standart bir puanlama tablosu kullanılmıştır.[4] Buna göre videolar; tedavi tanımı, endikasyonlar, kontrendikasyonlar, kök kanal tedavisinin avantajları, prosedür, maliyet, prognoz ve olası komplikasyonlar açısından 0–8 puan aralığında değerlendirilmiş; içerik puanlarına göre düşük (0–2), orta (3–5) ve yüksek (6–8) düzeyde sınıflandırılmıştır. Hasta açısından genel kaliteyi ölçmek amacıyla beş sorudan oluşan Küresel Kalite Ölçeği (GQS) uygulanmış, 5 puan üzerinden yapılan değerlendirmede toplam GQS puanı ≤3 olanlar düşük/zayıf, >3 puan alanlar

ise iyi–mükemmel kalite olarak kabul edilmiştir. Güvenilirlik ve doğruluk için beş maddelik Modifiye DISCERN indeksi kullanılmış; özlülük, güvenilirlik, tarafsızlık, kaynak gösterimi ve belirsizliğin ifade edilmesi kriterleri üzerinden verilen puanlar daha yüksek güvenilirlik ve doğruluğu yansıtmıştır(Resim 1).[8]

İstatistiksel Yöntemler

Veriler R programlama dilinin 4.4.1 versiyonu ile analiz edilmiştir. Normal dağılıma uygunluk Shapiro–Wilk testiyle değerlendirilmiştir. Normal dağılım gösteren değişkenler arasındaki ilişkiler Pearson, normal dağılmayanlarda ise Spearman testi ile incelenmiştir. Karşılaştırmalarda normal dağılıma uyan değişkenler için One-Way ANOVA ve Independent t testi; normal dağılmayanlar için Kruskal-Wallis-H ve Man-Whitney U testleri kullanılmıştır. Çoklu karşılaştırmalar Tamhane ve Dunn testi ile yapılmıştır. Nicel veriler ortalama± standart sapma veya ortanca (minimum–maksimum) ile sunulmuş, anlamlılık düzeyi $p<0,05$ olarak kabul edilmiştir.

Resim 1. YouTube™ Platformunda Yer Alan Vital Pulpa Tedavisi Videolarının Güvenilirlik, Genel Kalite ve Kullanılabilirlik Skorlarının Değerlendirilmesinde Kullanılan Ölçüm Araçları[8]

Modifiye DISCERN: Her bir soruya "evet" yanıtı verilmesi durumunda bir puan verilmiştir.

1. Çalışmanın amacı açık, öz ve anlaşılır mı?

2. Bilgi kaynakları güvenilir mi? (Atıf yapılan yayınlar, video içeriklerinin geçerli çalışmalar, diş hekimleri veya endodontistler tarafından hazırlanmış olması)

3. Sunulan bilgiler dengeli ve tarafsız mı? (Alternatif tedavi seçeneklerine herhangi bir atıf yapılması)

4. Ek bilgi kaynakları listelenmiş mi?

5. Video, belirsizlik içeren alanlara değiniyor mu?

GQS	Tanım
1	**Düşük kalite**: Zayıf akış, bilgilerin çoğu eksik, eğitim açısından yararsız.
2	**Genel olarak düşük kalite:** Zayıf akış, yalnızca bazı bilgilerin mevcut olması nedeniyle hastalar için sınırlı yarar; ancak pek çok önemli konu eksik.
3	**Orta kalite:** Orta düzeyde kalite, akış optimal değil; bazı önemli bilgiler yeterince tartışılmış olsa da diğerleri yetersiz ele alınmış, hastalar için kısmen yararlı.
4	**İyi kalite:** Genel olarak iyi kalite ve akış; hastalar için yararlı çünkü çoğu ilgili bilgi kapsanmış, ancak bazı konular eksik bırakılmış.
5	**Mükemmel kalite:** Üstün kalite ve akış; hastalar için son derece yararlı.

Kullanılabilirlik Skoru: "Evet" yanıtı verilen her bir soru için bir puan verilmiştir.

1. Vital pulpa tedavilerinin tanımı

2. Vital pulpa tedavilerinin endikasyonları

3. Vital pulpa tedavilerinin kontraendikasyonları

4. Vital pulpa tedavilerinin avantajları

5. Vital pulpa tedavilerinin uygulama basamakları

6. Vital pulpa tedavilerinin maliyeti

7. Vital pulpa tedavilerinin prognozu

8. Vital pulpa tedavilerini sırasında oluşabilecek komplikasyonlar

Bulgular

Taranan 100 videodan, dahil edilme kriterlerini karşılayan 32'si çalışmaya alınmıştır. Hariç bırakılanlar; 41'i 15 dakikadan uzun, 19'u sessiz, 7'si İngilizce dışı ve 1'i vital pulpa tedavisiyle ilgisiz videolardır. GQS skorlarına göre 28 video düşük, yalnızca 4 video yüksek kalite kategorisinde yer almıştır. GQS'ye göre gruplandırıldığında yüklemeden geçen gün (p=0,037), kullanılabilirlik skoru (p=0,003) ve ModDISCERN (p=0,002) açısından anlamlı fark bulunmuş; diğer parametrelerde fark saptanmamıştır (p>0,05)(Tablo 1).

Tablo 1. Videolara Ait Parametrelerin Küresel Kalite Ölçeği Değerlerine Göre Karşılaştırılması

	GQS Skoru≤ 3 (n=28)	**GQS Skoru<3 (n=4)**	*p*
Görüntülenme sayısı	626,5(54-125190)	9476,5(3962-30640)	0,094[y]
Video Süresi (dakika)	6,694±4,093	7,808±4,185	0,615[x]
Yüklenmeden beri geçen süre (gün)	1310,107±780,882	2200±582,512	**0,037**[x]
Like Sayısı	13(1-1900)	308,5(82-557)	0,056[y]
Dislike Sayısı	0(0-61)	2(0-5)	0,122[y]
Yorum Sayısı	1(0-115)	10(6-102)	0,055[y]
Görüntüleme Oranı	43,985(5,991-7723,011)	454,286(134,367-1825,983)	0,305[y]
Etkileşim Indeksi	1,867(0,034-9,259)	2,686(1,557-3,73)	0,305[y]
Kullanılabilirlik Indeksi	3(1-7)	6(6-6)	**0,003**[y]
Beğenme Oranı	100(95,402-100)	99,308(97,619-100)	0,106[y]
İzlenme Oranı	0,44(0,06-77,23)	4,543(1,344-18,26)	0,305[y]
Video Power Indeksi	0,44(0,06-75,99)	4,53(1,312-18,072)	0,305[y]
ModDISCERN	2(0-4)	4,5(4-5)	**0,002**[y]

[x]Independent-T Testi; [y]Mann-Whitney U Testi

Analizler sonucunda, kullanılabilirlik indeksi 6–8 puan olan 5 video yüksek, 3–5 puan olan 17 video orta ve 0–2 puan olan 10 video düşük içerik kategorisinde yer almıştır. Gruplara göre beğenme oranı ortancalarında anlamlı fark bulunmuştur (p=0,049); düşük ve orta grupta 100 iken, yüksek grupta 98,973'tür. ModDISCERN değerleri de gruplar arasında anlamlı farklılık göstermiştir (p<0,001); ortanca değerler sırasıyla düşükte 1, ortada 3 ve yüksekte 4'tür. Hem düşük–orta/yüksek hem de orta–yüksek gruplar arasında fark istatistiksel olarak anlamlıdır. Benzer şekilde GQS değerleri de anlamlı farklılık göstermiştir (p<0,001); ortancalar düşükte 1, ortada 2 ve yüksekte 4 olup tüm gruplar arasında istatistiksel fark bulunmuştur (Tablo 2).

Tablo 2. Videoların Kullanılabilirlik Skorlarına Göre Karşılaştırılması

	Düşük	**Orta**	**Yüksek**	***p***
Görüntülenme sayısı	626,5(229-125190)	258(54-85076)	14879(3962-30640)	0,077[y]
Video Süresi (dakika)	3,335(0,52-14,5)	7,01(2,06-13,18)	10,36(3,22-13,49)	0,102[y]
Yüklenmeden beri geçen süre (gün)	1356,4±942,536	1262,882±719,971	2090±561,24	0,125[x]
Like Sayısı	24(1-1900)	8(1-1700)	304(82-557)	0,059[y]
Dislike Sayısı	0(0-31)	0(0-61)	2(0-13)	0,090[y]
Yorum Sayısı	0,5(0-28)	1(0-115)	11(6-102)	0,097[y]
Görüntüleme Oranı	87,319(15,914-7723,011)	25,723(5,991-5222,591)	709,876(134,367-1825,983)	0,327[y]
Etkileşim Indeksi	1,838(0,177-7,209)	1,831(0,034-9,259)	1,964(1,557-3,73)	0,602[y]
Beğenme Oranı	100(95,402-100) [a]	100(96,536-100) [a]	98,973(95,899-100) [a]	**0,049**[y]
İzlenme Oranı	0,873(0,159-77,23)	0,257(0,06-52,226)	7,099(1,344-18,26)	0,327[y]
Video Power Indeksi	0,873(0,159-75,99)	0,257(0,06-50,417)	7,073(1,312-18,072)	0,327[y]
DISCERN	1(0-3) [a]	3(1-4) [b]	4(4-5) [c]	**<0,001**[y]
GQS	1(1-3) [a]	2(1-3) [b]	4(3-5) [c]	**<0,001**[y]

[x]One-Way Anova; [y]Kruskall-Wallis H Test; [a-c] aynı harfe sahip gruplar arasında fark yoktur.

Tablo 3'te video parametreleri arasındaki Spearman sıra korelasyon katsayıları sunulmuştur.

Tablo 3. Korelasyon Analizi Tablosu

		1	2	3	4	5	6	7	8	9	10	11	12
1.Görüntülenme sayısı	r												
	p												
2.Video Süresi (dakika)	r	0,081[x]											
	p	0,658[x]											
3.Yüklenmeden beri geçen süre	r	0,436[x]	0,096[x]										
	p	**0,013**[x]	0,602[x]										
4.Like Sayısı	r	0,851[x]	0,329[x]	0,414[x]									
	p	**<0,001**[x]	0,066[x]	**0,019**[x]									
5.Dislike Sayısı	r	0,754[x]	0,193[x]	0,490[x]	0,753[x]								
	p	**<0,001**[x]	0,291[x]	**0,004**[x]	**<0,001**[x]								
6.Yorum Sayısı	r	0,751[x]	0,447[x]	0,408[x]	0,821[x]	0,685[x]							
	p	**<0,001**[x]	**0,010**[x]	**0,020**[x]	**<0,001**[x]	**<0,001**[x]							
7.Etkileşim İndeksi	r	-0,291[x]	0,474[x]	0,149[x]	0,166[x]	-0,152[x]	0,087[x]						
	p	0,107[x]	**0,007**[x]	0,416[x]	0,364[x]	0,408[x]	0,637[x]						
8.Kullanılabilirlik İndeksi	r	0,191[x]	0,314[x]	0,324[y]	0,224[x]	0,290[x]	0,287[x]	0,129[x]					
	p	0,295[x]	0,080[x]	0,071[y]	0,217[x]	0,107[x]	0,112[x]	0,480[x]					
9.İzlenme Oranı	r	0,927[x]	0,070[x]	0,120[x]	0,786[x]	0,678[x]	0,685[x]	-0,272[x]	0,139[x]				
	p	**<0,001**[x]	0,703[x]	0,514[x]	**<0,001**[x]	**<0,001**[x]	**<0,001**[x]	0,132[x]	0,447[x]				
10.Video Power İndeksi	r	0,927[x]	0,070[x]	0,120[x]	0,786[x]	0,678[x]	0,685[x]	-0,272[x]	0,139[x]	1,000[x]			
	p	**<0,001**[x]	0,703[x]	0,514[x]	**<0,001**[x]	**<0,001**[x]	**<0,001**[x]	0,132[x]	0,447[x]	**<0,001**[x]			
11.DISCERN	r	0,117[x]	0,254[x]	0,228[y]	0,117[x]	0,212[x]	0,176[x]	0,001[x]	0,760[y]	0,094[x]	0,094[x]		
	p	0,525[x]	0,161[x]	0,209[y]	0,524[x]	0,244[x]	0,336[x]	0,995[x]	**<0,001**[y]	0,235[x]	0,610[x]		
12.GQS	r	0,419[x]	0,318[x]	0,532[x]	0,472[x]	0,558[x]	0,477[x]	0,047[x]	0,728[x]	0,310[x]	0,310[x]	0,780[x]	
	p	**0,017**[x]	0,077[x]	**0,002**[x]	**0,006**[x]	**<0,001**[x]	**0,006**[x]	0,799[x]	**<0,001**[x]	**0,002**[x]	0,084[x]	0,084[x]	

[x]Spearman; [y]Pearson

Tartışma

Çalışmalara göre birçok birey sağlık sorunları hakkında bilgi edinmek için çevrim içi kaynaklara başvurmaktadır.[9] YouTube, küresel ölçekte en çok ziyaret edilen ikinci web sitesi olup, erişilebilirliği sayesinde sağlıkla ilgili içeriklere de sıklıkla kullanılmaktadır. Bu nedenle, platformdaki sağlık odaklı videoların güvenilirlik ve içerik kalitesinin değerlendirilmesi önemlidir. Önceki çalışmalar kök kanal tedavisi videolarını incelemiş olsa da, vital pulpa tedavilerine yönelik özel bir analiz bulunmamaktadır.[5] Bu çalışma, YouTube'daki vital pulpa tedavisi videolarının içerik ve kalitesini sistematik olarak değerlendirmeyi amaçlamakta olup, bu amaçla GQS ve ModDISCERN puanlama sistemleri kullanılmıştır.

Bu çalışmada GQS değerlerinin özellikle Kullanılabilirlik İndeksi ile güçlü korelasyon gösterdiği saptanmıştır ($r=0,728$, $p<0,001$). Ayrıca GQS ile görüntülenme, beğeni, beğenmeme ve yorum sayıları arasında orta düzeyde pozitif ilişki bulunmuş, bu da daha kaliteli videoların izleyici etkileşimi ve görünürlüğünün yüksek olabileceğini düşündürmektedir. GQS ile video yüklenme süresi arasında da anlamlı ilişki gözlenmiş, daha eski videoların daha yüksek puanlandığı belirlenmiştir. Sonuçlarımız diğer çalışmaların sonuçlarıyla benzerlik göstermektedir.[10] Bu çalışmada, video süresi ile GQS arasında ilişki saptanmamıştır. Literatürde ise bazı çalışmalarda video süresi arttıkça içerik puanlarının yükseldiği bildirilmiştir.[6] Bu durum, video süresinin bilginin kapsamını artırabileceğini ancak içeriğin kalitesini tek başına belirlemediğini düşündürmektedir. ModDISCERN ile GQS arasında anlamlı korelasyon bulunmamış, bu durum sunum kalitesi ile bilgi güvenilirliğinin farklı boyutlar olduğunu göstermektedir.

Bu çalışmanın birkaç sınırlılığı bulunmaktadır. Değerlendirme yalnızca veri toplama sırasında erişilebilen İngilizce dilindeki ilk 100 arama sonucu ile sınırlıdır. YouTube'un farklı dil ve içerik türlerinde çok sayıda video barındırdığı göz önüne alındığında, tüm videoların sistematik analizi mümkün olmamıştır. Ayrıca videoların tek bir değerlendirici tarafından incelenmesi öznel yanlılık riski taşımaktadır. Gelecek çalışmalarda, birden fazla uzman tarafından yapılacak değerlendirmeler gözlemciler arası uyumu artırarak metodolojik güvenirliği güçlendirebilir.

Sonuç

Vital pulpa tedavilerine ilişkin YouTube videolarının genel olarak düşük–orta düzeyde içerik kalitesi ve güvenilirlik sunduğu belirlenmiştir. Yanlış bilgilendirme riskini azaltmak için profesyonellerin doğru ve güvenilir içerikler üretmesi önemlidir. Ayrıca diş hekimlerinin yüksek kaliteli videoları belirleyerek uygun durumlarda hastalara önermesi, prosedürün daha iyi anlaşılmasını ve hasta kaygısının azalmasını destekleyebilir.

Kaynakça:

1. Carcamo-Espana V, Cuesta Reyes N, Flores Saldivar P, Chimenos-Küstner E, Estrugo Devesa A, Lopez-Lopez J. Compromised teeth preserve or extract: A review of the literature. *Journal of clinical medicine*. 2022;11(18):5301.
2. Montero J, Lorenzo B, Barrios R, Albaladejo A, Canelo JAM, López-Valverde A. Patient-centered outcomes of root canal treatment: a cohort follow-up study. *Journal of endodontics*. 2015;41(9):1456-1461.
3. Zaghi S, Holty J-EC, Certal V, et al. Maxillomandibular advancement for treatment of obstructive sleep apnea: a meta-analysis. *JAMA Otolaryngology–Head & Neck Surgery*. 2016;142(1):58-66.
4. Ayranci F, Buyuk S, Kahveci K. Are YouTube™ videos a reliable source of information about genioplasty? *Journal of Stomatology, Oral and Maxillofacial Surgery*. 2021;122(1):39-42.
5. McLean S, Cook N, Rovira-Wilde A, Patel S, Kanagasingam S. Evaluating YouTube as a patient information source for the risks of root canal treatment. *Journal of Endodontics*. 2023;49(2):155-161.
6. Fidan M, Yağci Ö. Evaluation of Information Reliability and Quality of YouTubeTM Videos about Teeth Whitening. *Current Research in Dental Sciences*. 2025;35(2):104-110.
7. Erturk-Avunduk AT, Delikan E. Evaluation of the quality of YouTube™ videos about pit and fissure sealant applications. *International Journal of Dental Hygiene*. 2023;21(3):590-598.
8. Kılınç DD, Sayar G. Assessment of reliability of YouTube videos on orthodontics. *Turkish journal of orthodontics*. 2019;32(3):145.
9. Madathil KC, Rivera-Rodriguez AJ, Greenstein JS, Gramopadhye AK. Healthcare information on YouTube: a systematic review. *Health informatics journal*. 2015;21(3):173-194.
10. Altun D, Özdemir M, Özgür B. Pit ve Fissür Örtücüler ile ilgili Türkçe YouTube™ İçeriklerinin Değerlendirilmesi. *ADO Klinik Bilimler Dergisi*. 2024;13(3):481-489.

S-016 Yedi Büyük Dil Modelinin Endodontik Tedavi Bilgi Düzeyinin Karşılaştırılması: Yapay Zeka Analizi

Gencay Tüdeş [1], Cemre Çelik Yalçın[2], Aytül Çelikkol[3], Berk Çelikkol[4]

[1]Uşak Üniversitesi Diş hekimliği Fakültesi Endodonti AD, Uşak, Türkiye, gencay.tudes@usak.edu.tr, 0000-0003-2655-7678

[2]Uşak Üniversitesi Diş hekimliği Fakültesi Endodonti AD, Uşak, cemre.yalcin@usak.edu.tr, 0000-0003-1246-055X

[3]Uşak Üniversitesi Diş hekimliği Fakültesi Endodonti AD, Uşak, Türkiye, aytul.celikkol@usak.edu.tr, 0000-0002-8797-3133

[4]Uşak Üniversitesi Diş hekimliği Fakültesi Endodonti AD, Uşak, Türkiye, berk.celikkol@usak.edu.tr, 0000-0002-7365-5476

Amaç

Bu çalışmanın amacı, yedi büyük dil modelinin test–tekrar test güvenilirliği ile doğru/yanlış cevap dağılımlarını karşılaştırarak eğitim ve klinik karar destek süreçlerindeki potansiyellerini incelemek ve endodontik tedavi konusundaki bilgi düzeylerini değerlendirmektir.

Gereç ve Yöntem

Yedi büyük dil modeli (ChatGPT-4, Copilot, Gemini, Deepseek, Qwen 2.5, Qwen 3 ve ChatGPT-5) 143 sorudan oluşan "Doğru/Yanlış" formatındaki teste tabi tutulmuştur. Verilerin tanımlayıcı istatistikleri sayı ve yüzde olarak hesaplanmış; güvenilirlik analizinde kappa testi, cevap dağılımları arasındaki ilişkiyi incelemede ise Pearson Ki-Kare testi uygulanmıştır ve $p<0,05$ istatistiksel anlamlılık düzeyi olarak kabul edilmiştir.

Bulgular

Kappa analizi, doğru/yanlış cevaplarda 0,534–0,948, verilen cevaplarda ise 0,752–0,991 aralığında değerler göstererek modellerin genel olarak yüksek güvenilirlik ve tekrarlanabilirlik sergilediğini ortaya koymuştur ($p<0,001$). Pearson Ki-Kare testi, büyük dil modeli türleri ile doğru/yanlış cevap dağılımları arasında anlamlı ilişki olduğunu göstermiştir ($\chi^2=15,346$; $p=0,017$). Modellerin doğru cevap oranları ChatGPT-4'te %90,2; Copilot'ta %90,0; ChatGPT-5'te %88,3; Qwen 2.5'te %85,5; Gemini'de %84,8; Deepseek'te %84,6 ve Qwen 3'te %84,4 olarak saptanmıştır.

Sonuç

Yedi büyük dil modeli, 143 sorudan oluşan testte yüksek düzeyde güvenilirlik ve performans göstermiştir. ChatGPT-4 ve Copilot en yüksek kappa değerleri ile doğru cevap oranlarına ulaşırken, Deepseek dışındaki tüm modeller beklentileri karşılayan test–tekrar uyumu sergilemiştir. Bu bulgular, büyük dil modellerinin diş hekimliği eğitiminde ve klinik karar destek sistemlerinde tamamlayıcı araçlar olarak kullanılabileceğini, ancak model kaynaklı varyasyonlar nedeniyle sürekli iyileştirme süreçlerine ihtiyaç duyulduğunu göstermektedir.

S-016 Comparison of Seven Large Language Models' Knowledge Levels on Endodontic Treatment: An Artificial Intelligence Analysis

Objective

This study aimed to compare the test–retest reliability and true/false response distributions of seven major large language models (ChatGPT-4, Copilot, Gemini, Deepseek, Qwen 2.5, Qwen 3, and ChatGPT-5) in order to assess their potential in educational and clinical decision-support processes and to evaluate their endodontic treatment knowledge levels.

Materials and Methods

The seven language models were administered a 143-item true/false questionnaire. Descriptive statistics (counts and percentages) were calculated, kappa statistics were used to evaluate test–retest reliability, and Pearson's chi-square test examined the relationship between model type and response distribution. Statistical significance was set at $p < 0.05$ for all analyses.

Results

Kappa analysis showed values of 0.534–0.948 for true/false responses and 0.752–0.991 for all responses, indicating generally high reliability and repeatability across models ($p < 0.001$). Pearson's chi-square test revealed a significant association between model type and true/false answer distribution ($\chi^2 = 15.346$; $p = 0.017$). Correct response rates were as follows: ChatGPT-4 90.2 %, Copilot 90.0 %, ChatGPT-5 88.3 %, Qwen 2.5 85.5 %, Gemini 84.8 %, Deepseek 84.6 %, and Qwen 3 84.4 %.

Conclusion

All seven large language models demonstrated high levels of reliability and performance on the 143-item test. ChatGPT-4 and Copilot achieved the highest kappa values and accuracy rates, and all models except Deepseek met the predefined reliability threshold. These findings suggest that large language models can serve as complementary tools in dental education and clinical decision-support systems, although ongoing refinement is needed to address model-specific variations.

Giriş

Endodonti, pulpa ve periapikal dokuların hastalıklarının etiyolojisini, tanısını, tedavisini ve önlenmesini konu alan diş hekimliği dalıdır [1]. Başarılı bir endodontik tedavi, kök kanal sisteminin doğru bir şekilde tanımlanması, temizlenmesi, şekillendirilmesi ve doldurulmasına bağlıdır [2]. Ancak bu süreç, anatomik varyasyonlar, kanal kalsifikasyonları, alet kırılmaları ve tanısal belirsizlikler nedeniyle klinisyen için önemli zorluklar içerir. Bu durum, karar verme süreçlerinde bilgi birikimi ve deneyimin kritik rolünü ortaya koymaktadır.

Son yıllarda yapay zekâ (YZ) teknolojilerinin hızlı gelişimi, endodonti dahil olmak üzere diş hekimliğinin birçok alanında bilgi işleme, karar verme ve klinik eğitim süreçlerini dönüştürmüştür. Büyük dil modelleri (Large Language Models, LLM), derin öğrenme temelli yapıları sayesinde doğal dil işleme kapasitesini tıbbi bilgiye uyarlayarak karmaşık klinik senaryoların değerlendirilmesine katkı sağlayabilmektedir. ChatGPT, Copilot, Gemini, Qwen ve DeepSeek gibi modeller, kullanıcı girdilerine dayalı olarak diş hekimliği eğitiminde danışman, değerlendirme aracı veya klinik destek sistemi olarak kullanılma potansiyeli taşımaktadır.

Gereç ve Yöntem

Bununla birlikte, farklı LLM mimarilerinin doğruluk, güvenilirlik ve tekrarlanabilirlik düzeyleri birbirinden önemli ölçüde farklılık gösterebilmektedir. Bu nedenle, model yanıtlarının istatistiksel olarak karşılaştırılması ve eğitimsel güvenilirliklerinin değerlendirilmesi, klinik entegrasyon sürecinde kritik bir adımdır. Bu çalışmada, yedi büyük dil modelinin endodontik bilgi düzeyleri 143 maddelik “doğru/yanlış” test ile karşılaştırılmış; test–tekrar test güvenilirliği, cevap dağılımlarının istatistiksel ilişkisi ve model performansları analiz edilmiştir.

Bu çalışma, yedi büyük dil modelinin (ChatGPT-4, Copilot, Gemini, DeepSeek, Qwen 2.5, Qwen 3 ve ChatGPT-5) endodonti alanındaki bilgi düzeylerini değerlendirmek amacıyla tasarlanmıştır. Modeller, 143 maddeden oluşan “Doğru/Yanlış” formatındaki bir test aracılığıyla iki farklı zaman diliminde uygulanmış ve test–tekrar test güvenilirliği hesaplanmıştır.

Verilerin analizinde IBM SPSS Statistics v27 yazılımı kullanılmıştır. Tanımlayıcı istatistikler sayı ve yüzde olarak raporlanmış; kategorik değişkenler arasındaki ilişkiyi değerlendirmek için Pearson Ki-Kare testi uygulanmıştır. Ölçümlerin tekrarlanabilirliğini belirlemek amacıyla Cohen Kappa istatistiği hesaplanmış, anlamlılık düzeyi $p < 0{,}05$ olarak kabul edilmiştir.

Her bir modelin doğru ve yanlış cevap oranları ayrı ayrı incelenmiş; Kappa katsayılarının güven aralıkları (%95 G.A.) alt ve üst sınırları belirtilmiştir. Analiz, beklenen hücre frekansı 5’in üzerinde olan durumlarda gerçekleştirilmiş ve tüm testler iki yönlü anlamlılık düzeyine göre yorumlanmıştır.

Bu araştırma yalnızca yapay zekâ modellerinin yanıtlarının istatistiksel olarak değerlendirilmesine dayanmakta olup, herhangi bir insan, hasta veya kişisel veri içermemektedir. Bu nedenle etik kurul onayı gerekmemiştir ve çalışma, araştırma etiği ilkelerine uygun biçimde yürütülmüştür.

Bulgular

Kappa analizi sonuçlarına göre, doğru/yanlış cevaplar için güvenilirlik katsayıları 0,534 ile 0,948 arasında değişmiş; verilen tüm cevaplar için bu değerler 0,752 ile 0,991 arasında bulunmuştur. Bu değerler, tüm modellerin genel olarak yüksek düzeyde tekrarlanabilirlik ve iç tutarlılık sergilediğini göstermektedir ($p<0,001$). Özellikle Copilot ($\kappa=0,948$) ve ChatGPT-5 ($\kappa=0,932$) modelleri en yüksek güvenilirlik düzeyine ulaşırken, DeepSeek ($\kappa=0,534$) nispeten daha düşük bir uyum göstermiştir. Tüm modellerde hesaplanan Kappa katsayılarının %95 güven aralığı istatistiksel olarak anlamlı bulunmuştur.

Pearson Ki-Kare analizi, model türü ile doğru/yanlış cevap dağılımları arasında anlamlı bir ilişki olduğunu göstermiştir ($\chi^2=15,346$; $p=0,017$). Bu sonuç, her bir modelin cevap paternlerinin istatistiksel olarak farklılaştığını ve performans varyasyonlarının model mimarisiyle ilişkili olabileceğini göstermektedir.

Doğru cevap oranları sırasıyla ChatGPT-4 %90,2, Copilot %90,0, ChatGPT-5 %88,3, Qwen 2.5 %85,5, Gemini %84,8, DeepSeek %84,6 ve Qwen 3 %84,4 olarak bulunmuştur. Özellikle ChatGPT-4 ve Copilot modelleri hem yüksek doğruluk oranları hem de güçlü test–tekrar uyumlarıyla öne çıkmıştır.

Analiz sonuçları, DeepSeek haricindeki tüm modellerin ölçümler arası güvenilirlik eşiğini ($\kappa>0,610$) karşıladığını göstermektedir. Bu bulgular, LLM'lerin endodonti alanındaki bilgi temsili konusunda genel olarak yüksek performans sergilediğini, ancak mimari farklılıkların yanıt doğruluğunu etkileyebileceğini ortaya koymaktadır.

Tartışma

Bu çalışmada, yedi büyük dil modelinin (ChatGPT-4, Copilot, ChatGPT-5, Qwen-2.5, Qwen-3, Gemini ve DeepSeek-V3) endodonti alanındaki bilgi temelli "Doğru/Yanlış" sorulara verdiği yanıtlar karşılaştırılmıştır. Bulgular, modeller arasında istatistiksel olarak anlamlı farklar olduğunu göstermiştir ($\chi^2=15.346$; $p=0.017$). ChatGPT-4 en yüksek doğruluğu (%90,2), Qwen-3 ise en düşük doğruluğu (%84,4) göstermiştir. Kappa katsayıları (0.534–0.991) test–tekrar test güvenilirliğinin yüksek düzeyde olduğunu doğrulamıştır. Bu durum, dil modellerinin yalnızca bilgi hatırlama değil, aynı zamanda tutarlı yanıt üretme kapasitesine ulaştığını göstermektedir.

Performans sıralamasının doğrusal olmaması, model mimarisi, eğitimin alan-özgü metin yoğunluğu ve talimat ayarlama protokollerinin test formatına uyumu gibi faktörlerle açıklanabilir. ChatGPT-4'ın yüksek performansı, tıbbi ve diş hekimliği temelli veri kümeleriyle optimize edilmiş eğitim süreciyle uyumludur. Copilot'un benzer doğruluğu, Microsoft-Azure tabanlı klinik veri entegrasyonu ile ilişkilendirilebilir. ChatGPT-5'in her zaman en üst sırada yer almaması ise sürüm güncellemelerinin her bağlamda performans artışı garantilemediğini göstermektedir.

Literatürle karşılaştırıldığında, bulgular güncel araştırmalarla uyumludur. Bizim çalışmamızda "Doğru/Yanlış" (D/Y) formatında elde edilen yüksek doğruluk oranları (%84-90), LLM'lerin bilgi temelli sınavlardaki genel başarısını desteklemektedir. Arılı Öztürk ve ark. [3], ChatGPT-4o'nun endodontide %92,8 doğrulukla ChatGPT-4'ten üstün olduğunu bildirmiştir. Ekmekci & Durmazpınar [4], PDF-destekli ChatGPT-4'ün rejeneratif endodontide %98,1 doğrulukla Gemini'den anlamlı biçimde yüksek performans gösterdiğini belirtmiştir.

Soru formatının model performansı üzerindeki etkisi kritiktir. Bizim çalışmamızdaki Doğru/Yanlış (D/Y) formatı, her önermeyi bağımsız olarak değerlendirerek 'bilgi hatırlamayı' (factual recall) ve tutarlılığı ölçerken, Çekiç & Tavşan [5] çalışması standart MCQ'ları (Çoktan Seçmeli Soru) ve C-MCQ'ları (Kombinasyon Tipi Çoktan seçmeli Soru) karşılaştırmıştır. İki çalışmanın bulguları birleştirildiğinde, 'basit görev' performansının 'karmaşık görev' başarısını öngörmediği net bir şekilde ortaya çıkmaktadır. Örneğin, ChatGPT-4/4o ve Copilot, bizim D/Y (%90,2 / %90,0) ve Çekiç & Tavşan'ın [5] standart MCQ (%89,0) gibi 'bilgi' ve 'temel muhakeme' odaklı formatlarda en yüksek performansı sergilemiştir. Ancak bu başarı, görev karmaşıklığı arttığında istikrarlı değildir. En çarpıcı örnek Copilot modelidir: Bizim çalışmamızdaki D/Y testimizde zirvede yer almasına rağmen, C-MCQ formatında %27,3'e gerileyerek en belirgin performans düşüşünü (%62,7) yaşamıştır. Bu durum, modelin çok adımlı mantıksal entegrasyonda kritik bir zayıflığı olduğunu göstermektedir. Buna karşın, D/Y testimizde en yüksek skoru almayan DeepSeek-V3 (%84,6), C-MCQ formatında %57,6 ile en yüksek başarıyı göstererek ve en az performans kaybını yaşayarak en 'sağlam' (robust) muhakeme yeteneğine sahip model olduğunu kanıtlamıştır. Bu bulgular, model performansının 'görev-bağımlılığı' (task-dependence) ilkesini güçlü bir şekilde desteklemekte ve basit formatlardaki yüksek doğruluğun, karmaşık klinik muhakeme yetenekleri için güvenilir bir gösterge olmadığını ortaya koymaktadır.

Sismanoğlu & Şirinoglu Çapan [6], ChatGPT-4'ın DUS'ta Gemini Advanced'a üstün olduğunu (%83,3 vs %65.0, $p<0,05$) bildirirken, periodontolojide en yüksek, endodonti ve ortodontide en düşük başarı elde edildiğini vurgulamıştır. Jaworski [7], GPT-4o'nun Polonya LDEK sınavında genel doğruluğunun %70,85, klinik olgu sorularında ise yalnızca %36,4 olduğunu raporlamış; bu da çok adımlı klinik muhakeme görevlerinde başarının sınırlı kaldığını göstermiştir. Ayrıca Wu ve ark. [8] implantoloji alanında beş modelin (Gemini-2.0, DeepSeek-R1, Grok-3, Qwen-2.5, ChatGPT-o3-mini) karşılaştırıldığı çalışmada, Gemini-2.0'ın çok boyutlu değerlendirmede en yüksek skora (ICC=0,685–0,814) ulaştığını; DeepSeek-R1 ve Qwen-2.5'in belirli temalarda (örneğin cerrahi adımlar, komplikasyon yönetimi) güçlü etkileşimler sergilediğini göstermiştir. Benzer biçimde Hussain ve ark. [9], oftalmoloji alanında ChatGPT-o1'in %84,9 genel doğrulukla lider, Qwen'in %64 ile en düşük performansa sahip olduğunu bildirmiştir.

Bu bulgular birlikte değerlendirildiğinde dört sonuç öne çıkmaktadır:

1. LLM performansı görev türüne bağlıdır; bilgi temelli kapalı uçlu sorularda yüksek doğruluklar elde edilirken, klinik muhakeme ve görsel analiz içeren senaryolarda dalgalanma görülmektedir [6-8].
2. Kılavuz ve kaynak erişimi performansı belirgin biçimde artırır [4].
3. Yeni sürümler çoğu zaman ilerleme gösterse de performans artışı doğrusal değildir (ör. Qwen-2.5→3, GPT-4→5).
4. Soru formatı değiştiğinde (MCQ → C-MCQ) bazı modeller yüksek tepe doğruluğa rağmen keskin düşüş yaşarken (ör. Copilot), bazıları daha düşük tepeye karşın daha tutarlı kaldı (ör. DeepSeek-V3). Bu nedenle değerlendirmeye dayanıklılık ölçütleri (formatlar arası performans kaybı %, Φ ve %95 GA) mutlaka dahil edilmelidir.

Sonuç

Sonuç olarak, LLM'ler endodonti eğitiminde ve bilgi temelli karar destek noktalarında yüksek doğruluk ve tekrarlanabilirlik sunmaktadır; ancak klinik muhakeme, görsel yorumlama ve hasta-özelleştirilmiş kararlar için hâlâ uzman denetimi gereklidir. Kılavuz-bağlantılı, kaynak-şeffaf ve açıklanabilir yapay zekâ yaklaşımları benimsendiğinde bu modeller, klinik doğruluk kadar bağlamsal bilgelik üretebilen güvenilir araçlara dönüşebilir.

Kısaltmalar ve Açılımları

LLM (Large Language Model): Büyük dil modeli; geniş veri kümeleriyle eğitilmiş, doğal dil üretimi ve anlama yeteneğine sahip yapay zekâ sistemi.

MCQ (Multiple Choice Question): Çoktan seçmeli soru

C-MCQ: Kombinasyon Tipi Çoktan seçmeli Soru

D/Y: Doğru/Yanlış; iki seçenekli kapalı uçlu test formatı.

AAE (American Association of Endodontists): Amerikan Endodontistler Birliği; endodonti alanında klinik ve bilimsel standartları belirleyen kurum

ESE (European Society of Endodontology): Avrupa Endodonti Derneği; Avrupa çapında klinik protokol ve kılavuzların oluşturulduğu kuruluş.

DUS (Diş Hekimliğinde Uzmanlık Sınavı): Türkiye'de diş hekimliği uzmanlık alanlarına geçiş için yapılan merkezi sınav.

LDEK (Lekarski Egzamin Dentystyczny): Polonya Diş Hekimliği Bitirme Sınavı (Dental Medical Final Exam).

ICC (Intraclass Correlation Coefficient): Sınıf içi korelasyon katsayısı; değerlendiriciler arası tutarlılığı ölçen istatistiksel gösterge.

χ^2 (Chi-square): Ki-kare testi; kategorik veriler arasındaki ilişkiyi ölçen istatistiksel analiz.

Kappa (Cohen's Kappa Coefficient): Test–tekrar test veya değerlendiriciler arası uyumu ölçen güvenilirlik katsayısı.

PDF (Portable Document Format): Elektronik belgelerin orijinal biçimini koruyan dosya formatı; bu çalışmada kaynak doküman erişimi için kullanılmıştır.

GPT (Generative Pre-trained Transformer): OpenAI tarafından geliştirilen, doğal dil işleme temelli üretken dil modeli mimarisi.

AI (Artificial Intelligence): Yapay zekâ; insan bilişsel süreçlerini taklit eden algoritmaların genel tanımı.

p: İstatistiksel anlamlılık değeri (örneğin $p<0.05$ anlamlı fark, $p<0.001$ yüksek düzeyde anlamlı fark).

Φ : Phi katsayısı

GA : Güven aralığı

Kaynakça

1. Alaçam T. *Endodonti*, 2012.
2. Ng YL, Mann V, Rahbaran S, Lewsey J, Gulabivala K. Outcome of primary root canal treatment: systematic review of the literature – Part 2. Influence of clinical factors. International Endodontic Journal 2008;**41**(1):6-31 doi: 10.1111/j.1365-2591.2007.01323.x.
3. Arılı Öztürk E, Turan Gökduman C, Çanakçi BC. Evaluation of the performance of ChatGPT-4 and ChatGPT-4o as a learning tool in endodontics. International Endodontic Journal 2025 doi: 10.1111/iej.14217.
4. Ekmekci E, Durmazpinar PM. Evaluation of different artificial intelligence applications in responding to regenerative endodontic procedures. BMC Oral Health 2025;**25**(1) doi: 10.1186/s12903-025-05424-5.
5. Çekiç EC, Tavşan O. Evaluating large language models using national endodontic specialty examination questions: are they ready for real-world dentistry? BMC Medical Education 2025;**25**(1) doi: 10.1186/s12909-025-07896-z.
6. Sismanoglu S, Capan BS. Performance of artificial intelligence on Turkish dental specialization exam: can ChatGPT-4.0 and gemini advanced achieve comparable results to humans? BMC Medical Education 2025;**25**(1) doi: 10.1186/s12909-024-06389-9.
7. Jaworski A, Jasiński D, Sławińska B, et al. GPT-4o vs. Human Candidates: Performance Analysis in the Polish Final Dentistry Examination. Cureus 2024 doi: 10.7759/cureus.68813.
8. Wu X, Cai G, Guo B, et al. A multi-dimensional performance evaluation of large language models in dental implantology: comparison of ChatGPT, DeepSeek, Grok, Gemini and Qwen across diverse clinical scenarios. BMC Oral Health 2025;**25**(1) doi: 10.1186/s12903-025-06619-6.
9. Hussain ZS, Delsoz M, Elahi M, et al. Performance of DeepSeek, Qwen 2.5 MAX, and ChatGPT Assisting in Diagnosis of Corneal Eye Diseases, Glaucoma, and Neuro-Ophthalmology Diseases Based on Clinical Case Reports. medRxiv 2025 doi: 10.1101/2025.03.14.25323836 [published Online First: 20250317].

S-017 Farklı Niti Eğelerin Kök Kanallarındaki Mekanik Performanslarının Fea ile Değerlendirilmesi

Sözel Bildiri

Serkan Uçmak[1], Öznur Eraslan[1]
[1] Selçuk Üniversitesi Diş Hekimliği Fakültesi, Endodonti Anabilim Dalı

Amaç: Bu çalışmanın amacı, ProTaper Gold (PTG), Vortex Blue (VB) ve TruNatomy (TRN) sistemlerinin düz (0°) ve eğimli (60°) kök kanallarında, apikal kilitlenme uzunlukları (3 mm ve 5 mm) ve faz dönüşüm durumlarına (martensit/austenit) göre sergiledikleri mekanik davranışları sonlu elemanlar analizi (FEA) yöntemiyle değerlendirmektir. Gereç ve Yöntem: PTG, VB ve TRN sistemlerine ait toplam 24 üç boyutlu model, mikro-BT verileri kullanılarak oluşturuldu. Modeller, düz ve eğri kanal konfigürasyonlarında, 3 mm ve 5 mm apikal kilitlenme senaryoları altında, martensit ve austenit faz koşullarında ABAQUS/Explicit yazılımında analiz edildi. Eğeler ve dentin için literatürden elde edilen elastik–plastik malzeme özellikleri tanımlandı. Her modelde maksimum von Mises stresleri ve dentin üzerindeki asal gerilmeler hesaplandı. Bulgular: PTG eğelerinde en yüksek von Mises stres düz kanalda, 5 mm kilitlenme senaryosunda gözlendi. VB eğelerinde maksimum stres austenit fazında ve 5 mm kilitlenmede oluşurken, TRN eğelerinde en yüksek stres eğri kanalda, martensit fazda ve 5 mm kilitlenmede saptandı. Dentin üzerindeki maksimum asal stres TRN eğelerinde, eğri kanal ve 3 mm kilitlenme koşulunda; minimum asal stres ise düz kanal, austenit faz ve 3 mm kilitlenme modelinde belirlendi. Sonuç: Eğe tasarımı, faz dönüşüm özellikleri ve kanal morfolojisi; hem enstrüman kırılma riski hem de dentinde çatlak oluşumu üzerinde belirleyici rol oynamaktadır. Klinik uygulamalarda yalnızca alaşım fazı değil, apikal kilitlenme uzunluğu ve kanal eğriliği de dikkate alınmalıdır.

Anahtar Kelimeler: Nikel-titanyum eğe; austenite-martensit faz; sonlu elemanlar analizi

S-017 Finite Element Analysis Of Different Niti Files In Root Canals

Oral Abstract

Serkan Uçmak[1], Öznur Eraslan[1]
[1] Selcuk University Faculty Of Dentistry, Department Of Endodontics

Aim: This study aimed to evaluate the mechanical behavior of ProTaper Gold (PTG), Vortex Blue (VB), and TruNatomy (TRN) systems in straight (0°) and curved (60°) root canals under different apical locking lengths (3 mm and 5 mm) and phase transformation states (martensitic/austenitic) using finite element analysis (FEA). Materials and Methods: Twenty-four 3D models were created using micro-CT data. Simulations were performed in straight and curved canals under 3 mm and 5 mm apical locking scenarios in both phases. Material properties were defined based on literature, and von Mises and principal stresses were calculated using ABAQUS/Explicit software. Results: For PTG, the highest von Mises stress was observed in straight canals with 5 mm locking. VB showed the highest stress in the austenitic phase with 5 mm locking, whereas TRN exhibited the greatest stress in curved canals in the martensitic phase with 5 mm locking. The highest maximum principal stress in dentin was observed in TRN under 3 mm locking in curved canals, while the lowest minimum principal stress occurred in the straight canal with 3 mm locking in the austenitic phase. Conclusion: File design, phase transformation characteristics, and canal morphology are critical determinants for both instrument fracture risk and dentinal crack formation. Clinical file selection should consider not only alloy phase but also apical locking length and canal curvature.

Keywords: Nickel–titanium file; austenitic-martensite phase; finite element analysis

S-018 Glikolik Asidin Kalsiyum Silikat Esaslı Simanların Renk Stabilitesi Üzerine Etkisi

Zeynep Yağmur Özdemir Tekin[1], Arzu Kaya Mumcu[1]

[1] Kütahya Sağlık Bilimleri Üniversitesi, Diş Hekimliği Fakültesi, Endodonti Anabilim Dalı, Kütahya, Türkiye

Özet

Amaç: Bu çalışmanın amacı, farklı irrigasyon solüsyonları ile temas halindeki farklı kalsiyum silikat esaslı materyallerin renk stabilitesini değerlendirmektir.

Gereç ve Yöntem: Bu çalışmada Biodentine (Septodont, Saint-Maur-des-Fossés, Fransa), NeoMTA Plus (Avalon Biomed Inc., Houston, TX, ABD) ve MTA Angelus (Angelus, Londrina, Brezilya) olmak üzere üç farklı kalsiyum silikat esaslı materyal kullanıldı. Materyaller üretici talimatlarına göre karıştırıldı ve 7 mm çapında, 1.5 mm yüksekliğinde silindirik örnekler hazırlanarak %100 nem ve 37 °C'de sertleşmeleri sağlandı. Toplam 60 örnek rastgele olarak beş alt gruba ayrıldı (n=4): Her örnek 24 saat boyunca %2.5 sodyum hipoklorit (NaOCl), %2 klorheksidin (CHX), %17 etilendiamintetraasetik asit (EDTA), %10 glikolik asit ve distile su (kontrol) solüsyonlarıyla temas ettirildi. Renk değişimleri spektrofotometre cihazı (Vita Easyshade) kullanılarak CIE L*a*b* renk uzayına göre gerçekleştirildi. Veriler Shapiro–Wilk testi ile değerlendirildi ve normal dağılım göstermediğinden Kruskal–Wallis ve Bonferroni düzeltmeli Mann–Whitney U testleri kullanıldı ($p<0.05$).

Bulgular: Tüm materyallerde en düşük renk değişimi (ΔE) distile su grubunda, en yüksek ΔE değeri ise glikolik asit grubunda görüldü ($p<0.05$). CHX ve EDTA gruplarında orta düzeyde renk değişimi gözlendi. NaOCl grubunda, özellikle MTA Angelus örneklerinde belirgin renk değişimi tespit edildi. Ölçülen ΔE değerlerinin büyük kısmı klinik olarak algılanabilir sınır olan 3.3 değerinin üzerinde bulundu. Üç materyal arasında istatistiksel olarak anlamlı fark bulunmadı ($p>0.05$).

Sonuç: İrrigasyon solüsyonlarının kimyasal özellikleri, kalsiyum silikat esaslı materyallerin renk stabilitesi üzerinde belirgin etkiye sahiptir. Glikolik asit en yüksek, distile su ise en düşük renk değişimine sebep olmuştur. Klinik uygulamalarda, özellikle estetik bölgelerde kullanılacak materyallerin NaOCl ve glikolik asit ile doğrudan temasından kaçınılması önerilmektedir.

Anahtar Kelimeler: Kalsiyum silikat; irrigasyon solüsyonları; glikolik asit; renk stabilitesi

S-018 Effect of Glycolic Acid on the Color Stability of Calcium Silicate–Based Cements

Zeynep Yağmur Özdemir Tekin[1], Arzu Kaya Mumcu[1]

[1] Kutahya Health Sciences University , Faculty of Dentistry, Department of Endodontics, Kutahya, Turkey

Abstract

Aim: The aim of this study was to evaluate the color stability of different calcium silicate-based materials following exposure to various irrigation solutions.

Materials and Methods: Three calcium silicate-based materials were used in this study: Biodentine (Septodont, Saint-Maur-des-Fossés, France), NeoMTA Plus (Avalon Biomed Inc., Houston, TX, USA), and MTA Angelus (Angelus, Londrina, Brazil). The materials were mixed according to the manufacturers' instructions and cylindrical specimens (7 mm in diameter and 1.5 mm in height) were prepared and allowed to set under 100% humidity at 37°C. A total of 60 specimens were randomly divided into five subgroups (n=4): Each specimen was immersed in one of the following solutions for 24 hours—2.5% sodium hypochlorite (NaOCl), 2% chlorhexidine (CHX), 17% ethylenediaminetetraacetic acid (EDTA), 10% glycolic acid, and distilled water (control). Color changes were measured using a spectrophotometer (Vita Easyshade) based on the CIE Lab* color system. Data were analyzed using the Shapiro–Wilk test for normality, and since the data were not normally distributed, Kruskal–Wallis and Bonferroni-corrected Mann–Whitney U tests were applied ($p<0.05$).

Results: The lowest color change (ΔE) in all materials was observed in the distilled water group, while the highest ΔE was recorded in the glycolic acid group ($p<0.05$). Moderate discoloration was detected in the CHX and EDTA groups. In the NaOCl group, a particularly significant discoloration was observed in the MTA Angelus specimens. Most of the measured ΔE values exceeded the clinically perceptible threshold of 3.3. No statistically significant differences were found among the three materials ($p>0.05$).

Conclusion: The chemical properties of irrigation solutions significantly affect the color stability of calcium silicate-based materials. Glycolic acid caused the highest color change, whereas distilled water resulted in the least. In clinical practice, especially in esthetic areas, direct contact of these materials with NaOCl and glycolic acid should be avoided.

Keywords: Calcium silicate; irrigation solutions; glycolic acid; color stability

S-019 Apikal Çap ve Biyoseramik Pat Uygulama Seviyesinin Dolum Kalitesi ve Apikal Ekstrüzyona Etkisi

Bircan Kuloğlu[1], Tülin Doğan Çankaya[2]

[1] Alanya Alaaddin Keykubat Üniversitesi, Diş Hekimliği Fakültesi, Antalya, Türkiye

[2] İzmir Kâtip Çelebi Üniversitesi, Diş Hekimliği Fakültesi, İzmir, Türkiye

Amaç: Bu çalışmanın amacı farklı apikal çaplara sahip tek köklü dişlerde, farklı kök seviyelerinde uygulanan biyoseramik kanal patının kök kanal dolum yüzdesinin ve apikal ekstrüzyon miktarının mikro-bilgisayarlı tomografi (µBT) ile değerlendirilmesidir.

Gereç ve Yöntemler: Çalışmaya tek kök ve tek kanala sahip 60 adet alt premolar insan dişi dahil edildi. Dişler apikal çapları 25/.04, 25/.06 ve 30/.04 olacak şekilde rastgele 3 ana gruba ayrıldı (n=20). Daha sonra her ana grup biyoseramik kanal patının uygulama seviyesine (apikalden 4 ve 7 mm mesafede) göre kendi içinde rastgele 2 alt gruba ayrıldı (n=10). Dişlerin kök kanalları döner eğeler ve endomotor kullanılarak şekillendirildi. Dişlerin apeksine, siyanoakrilat ile plastik küreler yerleştirilerek c tipi silikona gömüldü. Örneklerdeki küreler çıkartılarak oluşan boşluğa agar jel yerleştirildi. Kök kanalları biyoseramik kanal patı ve preparasyonlar ile uyumlu güta perka ile tek kon tekniği ile dolduruldu. Daha sonra µBT ile kök kanal dolum yüzdesi ve apikal ekstrüzyon hacimleri ölçüldü. Görüntüler NRecon ve CTAn yazılımları kullanılarak analiz edildi. Kök kanal dolum yüzdesi verilerinin değerlendirilmesinde, One-Way ANOVA, Post Hoc Tukey ve bağımsız t-testi kullanıldı. Apikal ekstrüzyon verilerinin değerlendirilmesinde Ki-kare testi yapılarak, Bonferroni testi ile doğrulandı.

Bulgular: 4 mm seviyesinde kök kanal dolum yüzdesi açısından gruplar arasında anlamlı fark bulunmazken, 7 mm seviyesinde 25/.06 apikal çapa sahip dişlerde dolum yüzdesi 25/.04'e göre anlamlı derecede yüksek bulundu (P <0,05). 4 mm seviyesinde apikal ekstrüzyon açısından fark gözlenmezken, 7 mm seviyesinde 30/.04 apikal çapa sahip dişlerde apikal ekstrüzyon miktarı en düşük bulundu (P <0,05).

Sonuç: 7 mm kök seviyesinde uygulanan kanal patı, 30/.04 apikal çapa sahip dişlerde yüksek kök kanal dolum yüzdesi ve minimal apikal ekstrüzyon ile en başarılı sonuçları göstermiştir. Kanal patının 7 mm kök seviyesinde uygulanması, 4 mm'ye kıyasla daha kontrollü bir dolum sağlayarak apikal ekstrüzyon riskini azaltmıştır.

Anahtar Sözcükler: Apikal ekstrüzyon; Biyoseramik kanal patı; Kök kanal dolum yüzdesi

S-019 Effect of Apical Diameter and Bioceramic Sealer Application Level on Filling Quality and Apical Extrusion

Bircan Kuloğlu[1], Tülin Doğan Çankaya[2]

[1] Alanya Alaaddin Keykubat University, Faculty of Dentistry, Antalya, Turkey

[2] İzmir Kâtip Çelebi University, Faculty of Dentistry, İzmir, Turkey

Aim: The aim of this study was to evaluate the root canal filling percentage and apical extrusion amount of bioceramic sealer applied at different root levels in single stable teeth with different apical diameters using micro-computed tomography (µCT).

Materials and Methods: Sixty human mandibular premolar teeth with a single root and a single canal were included in the study. The teeth were randomly divided into three main groups (n=20) with apical diameters of 25/0.04, 25/0.06, and 30/0.04. Each group was then randomly divided into two subgroups (n=10) based on the application level of the bioceramic sealer (4 and 7 mm from the apex). The root canals were shaped using a rotary file and an endomotor. Plastic beads were placed at the apex of the teeth with cyanoacrylate and embedded in c type silicone. The beads were removed from the specimens, and agar gel was placed in the resulting cavity. The root canals were obturated using the single-cone technique with gutta-percha compatible with the bioceramic sealer and preparations. Root canal fill percentage and apical extrusion volumes were then measured using µCT. Images were analyzed using NRecon and CTAn software. One-Way ANOVA, Post Hoc Tukey, and independent t-tests were used to evaluate root canal fill percentage data. Apical extrusion data were evaluated using the chi-square test and confirmed with the Bonferroni test.

Results: While there was no significant difference between the root canal filling percentages at the 4 mm level, the filling percentage was significantly higher in teeth with an apical diameter of 25/0.06 at the 7 mm level compared to 25/0.04 (P <0.05). While there was no difference in apical extrusion at the 4 mm level, the amount of apical extrusion was found to be the lowest in teeth with an apical diameter of 30/0.04 at the 7 mm level (P < 0.05).

Conclusion: Bioceramic sealer applied at the 7 mm root level demonstrated the most successful results in teeth with a 30/0.04 apical diameter, with a high root canal fill percentage and minimal apical extrusion. Application of the sealer at the 7 mm root level provided a more controlled filling compared to the 4 mm level, reducing the risk of apical extrusion.

Keywords: Apical extrusion; Bioceramic sealer; Root canal filling percentage

S-020 Klinik Gerçeklik ile Yapay Zekâ Arasında: Rejeneratif Endodonti Testi

Burcu Yılmaz[1], Ezgi Can Çekiç[1], Berk Çelikkol[1]

[1]Uşak Üniversitesi Diş Hekimliği Fakültesi

Özet

Amaç: Bu çalışmada, büyük dil modellerinin rejeneratif endodontik tedavi prosedürlerine ilişkin sorulara verdikleri yanıtların doğruluk düzeyi, Amerikan Endodontistler Birliği'nin güncel rehberine göre değerlendirilmiştir.

Gereç ve Yöntem: Gözlemsel ve tanımlayıcı tasarımla yürütülen çalışmada, Amerikan Endodontistler Birliği'nin 2022 kılavuzuna dayalı olarak 10 açık uçlu ve 10 kapalı uçlu toplam 20 soru hazırlanmıştır. Sorular, ChatGPT-4o, DeepSeek-V3, Qwen2.5-Max ve Gemini 2.0 Flash modellerine beş gün boyunca her sabah aynı saat diliminde, sohbet geçmişi temizlenerek ve soruların biçimi değiştirilmeden yöneltilmiştir. Elde edilen yanıtlar, iki bağımsız araştırmacı tarafından ortak kararla değerlendirilmiştir. Açık uçlu sorular "doğru, yanlış veya yetersiz", kapalı uçlu sorular ise "doğru" veya "yanlış" olarak sınıflandırılmıştır. Veriler SPSS 27 yazılımında analiz edilmiştir. İstatistiksel değerlendirmede Pearson Ki-Kare, Fisher's Exact ve test-tekrar test (Kappa) yöntemleri kullanılmıştır. $p < 0.05$ değeri anlamlı kabul edilmiştir

Bulgular: Analizler sonucunda açık ve kapalı uçlu sorulara verilen yanıtların doğruluk oranları ile model türleri arasında anlamlı farklar bulunmuştur. ChatGPT-4o modeli, toplamda en yüksek doğruluk oranını (%86) ve güvenilirliği (Kappa = 0,814) göstermiştir. Kapalı uçlu sorularda tüm modeller yüksek doğruluk oranlarına ulaşırken, açık uçlu sorularda en doğru yanıtları ChatGPT-4o (%96) vermiştir. Gemini 2.0 Flash açık uçlu sorularda daha yüksek tekrarlanabilirlik, ancak daha düşük doğruluk göstermiştir.

Sonuç: Büyük dil modelleri genel olarak rejeneratif endodontiyle ilgili sorulara doğru yanıtlar üretebilmiştir. Ancak doğruluk oranı model türüne ve soru biçimine göre değişmektedir. ChatGPT-4o, hem doğruluk hem de güvenilirlik açısından en yüksek performansı göstermiştir.

Anahtar Kelimeler: Yapay zekâ, Rejeneratif endodonti, Büyük dil modelleri

S-020 Between Clinical Reality and Artificial Intelligence: The Regenerative Endodontics Test

Burcu Yılmaz[1], Ezgi Can Çekiç[1], Berk Çelikkol[1]

[1]Uşak University Faculty of Dentistry

Abstract

Aim:
This study aimed to evaluate the accuracy of responses generated by large language models (LLMs) to questions related to regenerative endodontic treatment (RET) procedures, based on the most recent guideline of the American Association of Endodontists (AAE).

Materials and Methods:

In this observational and descriptive study, a total of 20 questions—10 open-ended and 10 closed-ended—were developed based on the 2022 AAE guideline. The questions were presented to ChatGPT-4o, DeepSeek-V3, Qwen2.5-Max, and Gemini 2.0 Flash over a five-day period, each morning at the same time. Before each session, chat histories were cleared, and the question format remained unchanged. The responses were independently evaluated by two researchers through consensus. Open-ended questions were categorized as “correct,” “incorrect,” or “insufficient,” while closed-ended questions were classified as “correct” or “incorrect.” Data were analyzed using SPSS 27 software. Pearson’s Chi-Square, Fisher’s Exact, and test-retest (Kappa) analyses were applied, with a significance level set at $p < 0.05$.

Results:
Statistically significant differences were found between model types in terms of accuracy rates for both open- and closed-ended questions. The ChatGPT-4o model achieved the highest overall accuracy (86%) and reliability (Kappa = 0.814). While all models demonstrated high accuracy in closed-ended questions, ChatGPT-4o provided the most accurate responses (96%) in open-ended questions. Gemini 2.0 Flash exhibited higher repeatability but lower accuracy in open-ended questions.

Conclusion:
Large language models were generally able to generate accurate responses to questions related to regenerative endodontics. However, accuracy levels varied depending on the model type and question format. Among the evaluated models, ChatGPT-4o demonstrated the best overall performance in terms of both accuracy and reliability.

Keywords: Artificial intelligence; Regenerative endodontics; Large language models

Giriş

Yapay zekâ, bilgisayar biliminin dinamik bir alanı olarak, insan zekâsının bilişsel süreçlerini taklit etmeyi ve hatta onu geliştirmeyi hedefleyen teorik ve uygulamalı yaklaşımları içerir. Modern yapay zekâ, insanların bilgisayarlara bir problemi çözmek için tüm kuralları tek tek tanımladığı klasik dönemden; yalnızca problemi tanımlayıp, çözüm yolunu makinelerin kendi başlarına öğrenebildiği bir döneme geçişi sağlamıştır[1].

Yapay zekânın özgün bir alt alanını temsil eden Büyük Dil Modelleri (LLM), doğal dil işleme alanında kullanılmaktadır. Doğal dil işleme, bilgisayarların insan dilini anlamasını, yorumlamasını ve üretmesini mümkün kılan bir yapay zekâ dalıdır. Çok geniş ve çeşitli metin veri setleri üzerinde eğitilen bu modeller; insan diline benzer biçimde metin üretebilme, dili anlama, çeviri yapma ve metinleri özetleme gibi işlevleri yerine getirebilmektedir[2].

Gelişmiş doğal dil işleme yetenekleri sayesinde Büyük Dil Modelleri (LLM'ler), karmaşık klinik senaryolara hızlı, açık ve kullanıcı dostu bir şekilde yanıt verebilmektedir. Günümüzde ChatGPT, Gemini, DeepSeek ve Qwen gibi modeller bu alanda en sık değerlendirilen ve yaygın olarak kullanılan sistemler arasında yer almaktadır[3,4].

Rejeneratif endodontik tedavi (RET), "dentin, kök yapıları ve pulpa–dentin kompleksine ait hücreler de dahil olmak üzere hasar görmüş dokuların biyolojik temelli yöntemlerle yeniden oluşturulmasını amaçlayan prosedürler" olarak tanımlanmaktadır[5]. Doku onarımını ve rejenerasyonu teşvik etme kapasitesi sayesinde, RET geleneksel endodontik tedavilere kıyasla daha biyolojik bir iyileşme süreci sağlamaktadır ve bu yönüyle günümüzde önemli bir tedavi alternatifi olarak öne çıkmaktadır[6]. Kontakiotis ve arkadaşlarının 2015 yılında gerçekleştirdikleri analizde, rejeneratif endodontik tedaviye ilişkin klinik çalışmaların uygulama protokolleri arasında anlamlı farklılıklar bulunduğu rapor edilmiştir. Bu protokol farklılıklarının, tedavi sonuçlarındaki değişkenliğe katkıda bulunduğu düşünülmektedir[7].

Bu farklılıkların giderilmesi ve klinik uygulamalarda standardizasyonun sağlanması amacıyla, Amerikan Endodontistler Birliği (AAE) nekrotik pulpalı veya apikal periodontitisli immatür daimi dişlerde rejeneratif endodontik tedavilere yönelik "Clinical Considerations for a Regenerative Procedure" başlıklı bir kılavuz yayımlamıştır [8]. Bu kılavuzun klinisyenler tarafından dikkatle takip edilmesi, tedavinin biyolojik temellere uygun biçimde yürütülmesi açısından büyük önem taşımaktadır. Bu durum, rejeneratif yaklaşımların standardizasyonunun ve kanıta dayalı klinik protokollerin geliştirilmesinin önemini bir kez daha ortaya koymaktadır.

Günümüzde büyük dil modellerinin (LLM'lerin), güncel kılavuzlar ve bilimsel verilerden yararlanarak klinik karar destek araçları olarak kullanılma potansiyeline sahip olduğu güncel literatürde vurgulanmaktadır [2,9,10]. Özellikle rejeneratif endodontik tedavi (RET) protokollerinde, klinisyenlerin adım adım izlemesi gereken süreçlerde rehberlik sağlayarak AAE'nin önerdiği prosedürlerin daha doğru, sistematik ve tutarlı biçimde uygulanmasına katkı sunabilirler.

Bu doğrultuda, mevcut çalışma, LLM'lerin RET prosedürlerine ilişkin sorulara verdikleri

yanıtların doğruluk düzeyini değerlendirerek bu modellerin klinik bilgiye erişim ve karar destek süreçlerindeki potansiyelini ortaya koymayı amaçlamaktadır.

Yöntem

Bu çalışmada insan katılımcılar veya hayvanlar üzerinde herhangi bir müdahale gerçekleştirilmediğinden, etik kurul onayı gerekmemiştir. Araştırma süreci, Helsinki Bildirgesi ilkelerine uygun olarak planlanmış ve yürütülmüştür.

Soru seti, Amerikan Endodontistler Birliği (AAE) tarafından yayımlanan "Clinical Considerations for a Regenerative Procedure" başlıklı 2021 kılavuzu temel alınarak oluşturulmuştur[5,8]. Toplam 20 sorudan oluşan setin 10'u açık uçlu, 10'u ise evet–hayır formatındadır (Şekil 1). Sorular, en az beş yıllık klinik deneyime sahip iki endodontist tarafından hazırlanmış; kapsam, klinik uygunluk ve ifade netliği açısından üçüncü bağımsız bir endodontist tarafından gözden geçirilmiştir. Gerekli düzenlemelerin ardından, nihai soru formu oluşturulmuştur.

Veri toplama süreci, 5 Mayıs 2025 tarihinde başlatılmış ve ardışık beş gün boyunca, her sabah saat 09.00'da gerçekleştirilmiştir. Her model için yeni bir hesap oluşturulmuş, tüm modellerde sorular aynı sırayla yöneltilmiştir. Her yanıtın ardından, modellerin birbirinden bağımsız yanıtlar üretmesini sağlamak amacıyla sohbet geçmişi temizlenmiştir. Bu yöntem, arayüzler arasındaki performansın nesnel biçimde karşılaştırılmasını ve önceki yanıtların sonraki çıktılar üzerindeki olası etkilerinin ortadan kaldırılmasını hedeflemiştir.

Çalışmada en çok tercih edilen dört farklı büyük dil modeli (LLM) değerlendirilmiştir:

- ChatGPT-4o (OpenAI, San Francisco, ABD)
- DeepSeek-V3 (DeepSeek AI, Çin)
- Gemini 2.0 Flash (Google DeepMind, Londra, Birleşik Krallık)
- Qwen2.5-Max (Alibaba Cloud, Hangzhou, Çin)

Elde edilen yanıtlar, değerlendirme sürecinde araştırmacı yanlılığını en aza indirmek amacıyla, veri toplama aşamasına katılmamış iki bağımsız endodontist tarafından analiz edilmiştir. Açık uçlu sorular "doğru, yanlış veya yetersiz", kapalı uçlu sorular ise "doğru" veya "yanlış" olarak sınıflandırılmıştır. Açık uçlu sorular, kapalı uçlu sorular ile karşılaştırılırken yetersiz cevaplar da yanlış cevap olarak değerlendirilmiştir.

A. KAPALI UÇLU SORULAR

1. Rejeneratif endodontik tedavide kök kanalı boşluğu sadece apikal kanama ile doldurulmalıdır?
2. Rejeneratif endodontik prosedürlerin başarı ölçütü sadece kök uzunluğunun artması mıdır?
3. NaOCl (sodyum hipoklorit) solüsyonunun yüksek konsantrasyonu, kök ucundaki kök hücrelere zarar verme riskini artırır mı?
4. 17% EDTA'nın kullanımı kök kanalındaki kök hücrelerin hayatta kalma oranlarını azaltır mı?
5. Rejeneratif tedavide, tedavi öncesi değerlendirme ve takip muayenelerinde CBCT önerilir mi?
6. Rejeneratif endodontik tedaviler için yaş kısıtlaması var mıdır?
7. İmmatür ve nekrotik dişlerde tek tedavi seçeneği rejeneratif endodontik tedavi midir?
8. Rejeneratif endodontik tedavi sadece anterior dişlere mi uygulanır?
9. Rejeneratif endodontik tedavinin ikinci seansında sodyum hipoklorit kullanılır mı?
10. Rejeneratif tedavide pulpa canlılık testine cevap almak birincil hedef midir?

B. AÇIK UÇLU SORULAR

1. Rejeneratif endodontik tedaviye uygun bir vaka seçiminde rehberde belirtilen kriterler nelerdir ve hangi durumlarda bu prosedür uygulanamaz?
2. Rejeneratif tedavide, ilk ve ikinci randevular arasında enfeksiyonun devam ettiği durumlarda hangi modifikasyonları veya tedavi değişikliklerini önerir?
3. Rejeneratif endodontik prosedürlerde kullanılan irrigasyon sistemlerinde ekstrüzyon riskini en aza indirmek için hangi teknikler önerilmektedir ve bu tekniklerin mekanizması nasıl çalışır?
4. Rejeneratif tedavi sonrası 6, 12 ve 24 aylık takiplerde başarı kriterleri nelerdir?
5. Rejeneratif tedavide kök kanallarının dezenfeksiyonu sırasında kullanılan irrigasyon solüsyonlarının sıralı uygulaması nasıl yapılmalıdır?
6. Rejeneratif endodontide hangi intrakanal medikasyonlar önerilmektedir?
7. Rejeneratif endodontik tedavi sırasında önerilen anestezik solüsyon nedir?
8. Rejeneratif tedavi sırasında kullanılan antibiyotik kombinasyonlarının olası yan etkileri ve riskleri nelerdir?
9. Rejeneratif tedavi sırasında apikalden kanama sağlamak amacıyla kullanılan endodontik aletler ve yöntemler nelerdir?
10. Rejeneratif tedavi sırasında yerleştirilen MTA kalınlığı kaç mm olmalıdır?

Şekil 1. RET soruları

Bulgular

Çalışmada, farklı yapay zekâ modellerinin rejeneratif endodonti prosedürlerine ilişkin sorulara verdikleri yanıtların doğruluk, yeterlilik ve tekrarlanabilirlik düzeyleri istatistiksel olarak değerlendirilmiştir. Analizler IBM SPSS 27 programı kullanılarak yapılmıştır.

1. Ölçümler Arası Güvenilirlik ve Tekrarlanabilirlik

Kategorik değişkenlerin tekrarlı ölçümleri arasındaki uyumu belirlemek amacıyla Kappa test–tekrar test analizi uygulanmıştır. Analiz sonucunda, Kappa istatistik değerlerinin –0,064 ile 1,000 arasında değiştiği saptanmıştır. Ölçümler arası güvenilirlik düzeyi 0,610 referans değeriyle karşılaştırıldığında; kapalı uçlu sorular ve tüm sorular için ChatGPT-4o ile açık uçlu sorular için Gemini 2.0 Flash ölçümlerinde istatistiksel olarak anlamlı ve yüksek düzeyde uyum olduğu belirlenmiştir ($p<0,05$). Diğer modellerde düşük veya orta düzeyde uyum ya da uyumsuzluk gözlenmiştir.

2. Soru Türüne Göre Model Yanıtlarının Dağılımı

Yapay zekâ türlerine göre kapalı ve açık uçlu sorulara verilen yanıtların dağılımı incelendiğinde; **açık uçlu sorularda modeller arasında istatistiksel olarak anlamlı farklar** olduğu belirlenmiştir ($p<0,05$). Tüm modeller arasında **ChatGPT-4o** ve **DeepSeek-V3**'ün **Qwen2.5-Max** ve **Gemini 2.0 Flash** modellerine kıyasla **daha yüksek oranda doğru yanıtlar** ürettiği görülmüştür. Buna karşın, Qwen2.5-Max ve Gemini 2.0 Flash modelleri**, daha yüksek oranda yetersiz/eksik yanıtlar** vermiştir.

3. Model Türüne Göre Soru Tipleri Arasındaki İlişki

Her bir model için soru türleri ile yanıt doğrulukları arasındaki ilişkiler ayrı ayrı incelenmiştir (Şekil 2).

- **ChatGPT-4o** modeli için yanlış yanıtların çoğunlukla kapalı uçlu sorularda toplandığı, ancak genel olarak her iki soru türünde de yüksek doğruluk oranı gösterdiği saptanmıştır ($p = 0,014$).
- **DeepSeek-V3** modelinde yanlış yanıtların ağırlıklı olarak açık uçlu sorularda yoğunlaştığı, buna karşın kapalı uçlu sorularda doğru yanıt oranının daha yüksek olduğu belirlenmiştir ($p = 0,016$).
- **Qwen2.5-Max** modelinde de benzer şekilde yanlış yanıtların açık uçlu sorularda daha fazla olduğu, ancak genel doğruluk oranının yüksek kaldığı görülmüştür ($p = 0,005$).
- **Gemini 2.0 Flash** modelinde açık uçlu sorulara verilen yanlış yanıt oranı belirgin biçimde yüksek bulunmuş, buna karşın kapalı uçlu sorularda doğru yanıt oranı anlamlı düzeyde yüksek çıkmıştır ($p<0,001$).

		Yanlış			Doğru				
LLM'ler	Soru türü	n	%	%C.	n	%	%C.	Test İstatistiği	p
ChatGPT 4o	Kapalı uçlu	10	20,0	83,3	40	80,0	45,5	6,061	0,014*
	Açık uçlu	2	4,0	16,7	48	96,0	54,5		
DeepSeek	Kapalı uçlu	6	12,0	27,3	44	88,0	56,4	5,828	0,016*
	Açık uçlu	16	32,0	72,7	34	68,0	43,6		
Qwen	Kapalı uçlu	4	8,0	21,1	46	92,0	56,8	7,862	0,005*
	Açık uçlu	15	30,0	78,9	35	70,0	43,2		
Gemini 2.0 Flash	Kapalı uçlu	3	6,0	13,6	47	94,0	60,3	14,918	<0,001*
	Açık uçlu	19	38,0	86,4	31	62,0	39,7		

*p<0,05, %: Satır yüzdesi ve %C.: Cevaplar için sütun yüzdesi ve farklı harfler satır bazlı sütun oranları arasındaki farkları göstermektedir.

Şekil 2. LLM'ler için soru türlerine göre cevapların dağılımı ve aralarındaki ilişkiler

Tartışma

Çalışmamızda Kappa değerlerinin –0,064 ile 1,000 arasında değişmesi, LLM'lerin aynı koşullarda tutarlı cevap üretme kapasitesinin model ve soru türüne göre belirgin farklılık gösterebildiğini ortaya koymaktadır. Kapalı uçlu ve toplam sorularda **ChatGPT-4o**'nun; açık uçluda ise **Gemini 2.0 Flash**'ın anlamlı düzeyde uyum vermesi, tutarlılığın (reliability) bağlama duyarlı olduğunu düşündürmektedir. Literatürde de LLM'lerin **yüksek tutarlılık** gösterebildiği fakat **doğruluk** düzeylerinin daha sınırlı kalabildiği rapor edilmişti[9].

Tüm modellerin kapalı uçlu sorularda daha yüksek doğruluk sergilemesi, yanıt alanının kısıtlanmasının hatayı azalttığını göstermektedir. Açık uçlu sorularda anlam üretimi, kılavuz metinlerinin yorumlanması ve çıkarımsal akıl yürütme gereksinimi artar; bu da yanıt kalitesinde değişkenliğe yol açabilir[11,12].

Model türlerine göre soru tipleri arasındaki ilişkinin analizi, yapay zekâ modellerinin klinik bilgi işleme biçimlerinin birbirinden belirgin şekilde farklılaştığını ortaya koymuştur. Çalışmamızda, ChatGPT-4o'nun hem kapalı hem açık uçlu sorularda yüksek doğruluk oranı göstermesi, modelin dil anlama, bilgiye erişim ve rehber temelli karar üretme kapasitesinin güçlü olduğunu göstermektedir. Bu durum, diş hekimliği alanında ChatGPT'nin rehber tabanlı sorularda yüksek klinik tutarlılık sergilediğini bildiren benzer çalışmalarla örtüşmektedir[9,10].

DeepSeek-V3 ve Qwen2.5-Max modellerinin açık uçlu sorularda daha düşük doğruluk göstermesi ise, bu modellerin bilgi işleme süreçlerinde bağlam çözümleme ve terminolojik tutarlılık konularında sınırlılıklar taşıdığını düşündürmektedir. Nitekim son dönemde yapılan yapay zekâ-diş hekimliği araştırmalarında da yerel olarak eğitilmiş veya Çince-temelli büyük dil modellerinin tıbbi terminoloji aktarımında hataya yatkın oldukları, ancak belirli protokollerde (örneğin travma yönetimi gibi sınırlı yanıt seçenekli konularda) kabul edilebilir düzeyde doğruluk gösterebildikleri belirtilmiştir[3,13].

Gemini 2.0 Flash modelinin açık uçlu sorularda yüksek tekrarlanabilirlik ancak düşük doğruluk oranı göstermesi, modelin dil üretiminde biçimsel tutarlılığı koruyabildiği, ancak klinik içeriği anlamlandırmada yetersiz kaldığını göstermektedir. Bu durum, literatürde Gemini modellerinin medikal alanda "yüksek tutarlılıkla ancak düşük semantik doğrulukta" yanıtlar üretebildiğine dair bulgularla paralellik göstermektedir [14].

Bu çalışmanın en önemli güçlü yönü, rejeneratif endodontik tedavi prosedürlerine ilişkin sorular temelinde büyük dil modellerinin performansını sistematik biçimde değerlendiren ilk Türkçe çalışmalardan biri olmasıdır. Soruların AAE'nin 2022 kılavuzuna dayalı olarak yapılandırılması, klinik doğruluk açısından bilimsel bir referans çerçevesi sağlamıştır. Dört farklı modelin (ChatGPT-4o, DeepSeek-V3, Qwen2.5-Max ve Gemini 2.0 Flash) aynı zaman aralıklarında, standart biçimde ve sohbet geçmişi temizlenerek sorgulanması, veri toplama sürecinde tutarlılığı artırmış ve olası yanlılık kaynaklarını en aza indirmiştir. Ayrıca hem açık hem kapalı uçlu soruların birlikte kullanılması, modellerin bilgi çağırma ve akıl yürütme becerilerini karşılaştırmalı olarak inceleme olanağı sunmuştur.

Bununla birlikte, mevcut çalışma bazı sınırlılıklar taşımaktadır. Öncelikle, veri toplama süreci yalnızca **web tabanlı** yürütülmüştür; bu nedenle mobil arayüzler veya uygulama temelli sürümlerdeki performans farklılıkları değerlendirilememiştir. İkinci olarak, tüm değerlendirmeler **Türkçe içerik** üzerinden yapılmıştır; literatürde de yapay zekâ modellerinin çok dilli ortamlarda doğruluk değişkenliği gösterdiği ve özellikle İngilizce dışı dillerde semantik hataların arttığı bildirilmektedir[15]. Ayrıca mevcut literatürde **Qwen** ve **DeepSeek** modellerinin diş hekimliği veya rejeneratif endodonti alanında test edildiği herhangi bir çalışma bulunmamaktadır; bu durum çalışmanın özgünlüğünü artırsa da karşılaştırmalı referans eksikliğini beraberinde getirmektedir. Güncel derlemelerde de diş hekimliği literatürünün hâlen büyük ölçüde **ChatGPT tabanlı** araştırmalarla sınırlı olduğu, diğer modellerin klinik doğruluk ve güvenilirlik açısından yeterince incelenmediği vurgulanmaktadır[16].

Sonuç

Bu çalışma, büyük dil modellerinin (LLM'lerin) rejeneratif endodontik tedaviye ilişkin sorulara genel olarak doğru ve tutarlı yanıtlar verebildiğini göstermiştir. Ancak modeller arasında performans farklılıkları bulunduğundan, bu sistemlerin klinik karar süreçlerinde yardımcı araç olarak kullanılmadan önce dikkatle değerlendirilmesi gerekmektedir

Kaynakça

1. Deng L. Artificial Intelligence in the Rising Wave of Deep Learning: The Historical Path and Future Outlook [Perspectives]. *IEEE Signal Processing Magazine*. 2018;35(1):180-177. doi:10.1109/msp.2017.2762725
2. Xu Y, Hu L, Zhao J, et al. A survey on multilingual large language models: corpora, alignment, and bias. *Frontiers of Computer Science*. 2025;19(11)doi:10.1007/s11704-024-40579-4
3. Sallam M, Alasfoor IM, Khalid SW, et al. Chinese generative AI models (DeepSeek and Qwen) rival ChatGPT-4 in ophthalmology queries with excellent performance in Arabic and English. *Narra J*. Apr 2025;5(1):e2371. doi:10.52225/narra.v5i1.2371
4. Cekic EC, Tavsan O. Evaluating large language models using national endodontic specialty examination questions: are they ready for real-world dentistry? *BMC Med Educ*. Oct 2 2025;25(1):1308. doi:10.1186/s12909-025-07896-z
5. Murray PE, Garcia-Godoy F, Hargreaves KM. Regenerative endodontics: a review of current status and a call for action. *J Endod*. Apr 2007;33(4):377-90. doi:10.1016/j.joen.2006.09.013
6. EzEldeen M, De Piero M, Xu L, et al. Multimodal Imaging of Dental Pulp Healing Patterns Following Tooth Autotransplantation and Regenerative Endodontic Treatment. *J Endod*. Aug 2023;49(8):1058-1072. doi:10.1016/j.joen.2023.06.003
7. Kontakiotis EG, Filippatos CG, Tzanetakis GN, Agrafioti A. Regenerative endodontic therapy: a data analysis of clinical protocols. *J Endod*. Feb 2015;41(2):146-54. doi:10.1016/j.joen.2014.08.003
8. American Association of Endodontists. Clinical Considerations for a Regenerative Procedure. https://f3f142zs0k2w1kg84k5p9i1o-wpengine.netdna-ssl.com/specialty/wp-content/uploads/sites/2/2021/08/ClinicalConsiderationsApprovedByREC062921.pdf
9. Suarez A, Diaz-Flores Garcia V, Algar J, Gomez Sanchez M, Llorente de Pedro M, Freire Y. Unveiling the ChatGPT phenomenon: Evaluating the consistency and accuracy of endodontic question answers. *Int Endod J*. Jan 2024;57(1):108-113. doi:10.1111/iej.13985
10. Ekmekci E, Durmazpinar PM. Evaluation of different artificial intelligence applications in responding to regenerative endodontic procedures. *BMC Oral Health*. Jan 11 2025;25(1):53. doi:10.1186/s12903-025-05424-5
11. Buyukozer Ozkan H, Dogan Cankaya T, Kolus T. The Impact of Language Variability on Artificial Intelligence Performance in Regenerative Endodontics. *Healthcare (Basel)*. May 20 2025;13(10)doi:10.3390/healthcare13101190
12. Raz T, Reiter-Palmon R, Kenett YN. Open and closed-ended problem solving in humans and AI: The influence of question asking complexity. *Thinking Skills and Creativity*. 2024;53doi:10.1016/j.tsc.2024.101598
13. Zhu G, Zhang X, Chen C. Assessing and enhancing the reliability of Chinese large language models in dental implantology. *BMC Oral Health*. Jul 26 2025;25(1):1242. doi:10.1186/s12903-025-06648-1
14. Ghanem YK, Rouhi AD, Al-Houssan A, et al. Dr. Google to Dr. ChatGPT: assessing the content and quality of artificial intelligence-generated medical information on appendicitis. *Surg Endosc*. May 2024;38(5):2887-2893. doi:10.1007/s00464-024-10739-5

S-021 Dental Simülatör Üzerinde Farklı İzolasyon Tekniklerinin Rubber Dam Sızdırmazlığına Etkisinin Karşılaştırılması

Melisa Uslu[1], Shahed Oubied[1]

[1]İstanbul Aydın Üniversitesi Diş Hekimliği Fakültesi Endodonti Anabilim Dalı

Amaç: Bu çalışma dental simülatörler üzerinde rubber dam lastiğinin sızdırmazlığının karşılaştırılmasını amaçlamaktadır.

Gereçler ve Yöntemler: Bu in vitro çalışmada dental simülatör ortamında dört farklı izolasyon yöntemi karşılaştırılmıştır. Geleneksel rubber dam, geleneksel rubber dam ve Opal Dam (Ultradent, Amerika) geleneksel rubber dam ve SDI Gingival Barrier (SDI, Avustralya), geleneksel rubber dam ve Flex Dam (İncidental, Türkiye). Her izolasyon yöntemi, dental simülatör üzerinde dört farklı diş bölgesinde sol üst birinci molar [26], sağ alt birinci molar [46], sol üst santral [21] ve sağ alt santral [41] uygulanmıştır. Deneysel prosedürde rubber dam lastiği uygulanmış alana 10 mL sıvı konulmuş, 5 dakikalık bekleme süresinin ardından lastik altında kalan sıvı hacmi mililitre cinsinden ölçülmüştür. Her diş bölgesi için her grupta 10 tekrar ölçüm yapılmıştır. Elde edilen veriler izolasyon etkinliği açısından değerlendirilmiştir. İstatistiksel analizler **SPSS 27.0** paket programı kullanılarak gerçekleştirilmiştir. Kruskal-Wallis H testi uygulanmış, anlamlı farklılık saptanan durumlarda Dunn post-hoc testi ile gruplar arası farkın kaynağı belirlenmiştir. Anlamlılık düzeyi $p<0,05$ olarak kabul edilmiştir.

Bulgular: Kruskal-Wallis ve Dunn testleri sonucunda tüm diş bölgelerinde **geleneksel rubber dam** grubunda diğer üç gruba göre anlamlı derecede daha düşük izolasyon başarısı saptanmıştır. Posterior bölgelerde gingival bariyerler arasında fark saptanmamışken, anterior bölgelerde Flex Dam, **Opal Dam** ve **SDI Gingival bariyerin**e göre anlamlı olarak daha az başarı göstermiştir.
Sonuç: Geleneksel rubber dam endodontik tedavilerde izolasyon açısından oldukça önem arz etmektedir. Gingival bariyerlerin rubber dam ile birlikte kullanılmaları endodontik başarıyı artıracaktır.

Anahtar kelimeler: Rubber dam; Gingival bariyer; İzolasyon

S-021 The Effect of Different Isolation Techniques on Rubber Dam Leakage in a Dental Simulator

Melisa Uslu[1], Shahed Oubied[1]

[1]Department of Endodontics, Faculty of Dentistry, Istanbul Aydin University

Aim: This study aims to compare the leakage of rubber dam rubber in dental simulators.

Materials and Methods:

In this in vitro study, four different isolation methods were compared in a dental simulator environment. Traditional rubber dam, traditional rubber dam and Opal Dam (Ultradent, USA), traditional rubber dam and SDI Gingival Barrier (SDI, Australia), traditional rubber dam and Flex Dam (Incidental, Turkey). Each isolation method was applied to four different tooth regions on the dental simulator: left upper first molar [26], right lower first molar [46], left upper central [21], and right lower central [41]. In the experimental procedure, 10 mL of liquid was placed on the area where the rubber dam was applied, and after a 5-minute waiting period, the volume of liquid remaining under the rubber dam was measured in milliliters. Ten repeat measurements were made for each tooth region in each group. The data obtained were evaluated in terms of isolation effectiveness. Statistical analyses were performed using the SPSS 27.0 software package. The Kruskal-Wallis H test was applied, and in cases where significant differences were detected, the Dunn post-hoc test was used to determine the source of the difference between groups. The significance level was set at $p<0.05$.

Results:
The Kruskal-Wallis and Dunn tests revealed significantly lower isolation success in the traditional rubber dam group compared to the other three groups in all tooth regions. While no difference was found between gingival barriers in the posterior regions, Flex Dam showed significantly less success compared to Opal Dam and SDI Gingival barrier in the anterior regions.

Conclusion:
The traditional rubber dam is very important for isolation in endodontic treatments. The use of gingival barriers together with the rubber dam will increase endodontic success.

Keywords: Rubber dam; Gingival barrier; Isolation

S-022 Preklinik Başarı ile Klinik Başarı Arasındaki Korelasyonun Değerlendirilmesi

Sözel Bildiri

Yağmur Kılıç[1], Mustafa Mert Tulgar[1]
[1] İzmir Katip Çelebi Üniversitesi Diş Hekimliği Fakültesi

Giriş

Endodontik başarı, esas olarak kök kanal dolgularının teknik kalitesiyle tanımlanır ve bu kalite; uygun kanal şekillendirmesi, dolgu yoğunluğu ve apikal sızdırmazlık gibi faktörler üzerinden radyografik olarak değerlendirilebilir (Ameen et al., 2024). Endodontik eğitim süreci, öğrencilerin kök kanal temizleme, şekillendirme ve dolgu yapma becerilerini geliştirmeyi amaçlayan preklinik uygulamalarla başlar (Madfa et al., 2024).Ancak diş hekimliği öğrencileri preklinik eğitimlerine rağmen, klinik vakalarda teknik başarısızlık sergilemektedir; bu durum preklinikte kazanılan becerilerin klinik uygulamaya yeterince aktarılamadığını göstermektedir (Peters et al., 2021). Bu çalışmanın amacı, preklinik endodonti eğitimi sırasında geliştirilen yeterlilik ile sonraki klinik sonuçlar arasındaki korelasyonu araştırmaktır.

Yöntem

Mevcutta üniversitemiz bünyesinde 5. sınıf uygulama hekimi olarak eğitim faaliyetlerine devam eden 50 öğrenci çalışamaya dahil edildi. Öğrencilerin 2. ve 3. sınıf eğitimlerinde endodonti pratik dersinden aldığı notlara üniversite bilgi sistemi üzerinden erişildi. Bu notların ortalaması, öğrencilerin preklinik endodontik becerilerini yansıtan nicel bir gösterge olarak kullanıldı.

Aynı öğrencilerin 4. sınıf döneminde stajyer hekim olarak yaptığı en az 4 kök kanal tedavilerine ait röntgenler toplandı. Bu tedavilerin teknik kaliteleri çalışma boyu (2), kök kanal dolumunun homojenliği(2) ve taperi(2), kritik hata yokluğu(2) ve atlanan kanal yokluğu(2), üst restorasyon kalitesi(2) açısından skorlandı. vakaların yüksek çoğunluğu tek kanallı olmakla birlikte, çok köklü dişlerde en kötü durumdaki kanala göre değerlendirme yapıldı. Bu skorlamada en yüksek başarı puanı 12 olacak şekilde x<8 ve ya major kritik hata bulunduran vakalar 'başarısız', 8<=x<11 ve major hata bulundurmayanlar 'kabul edilebilir', x>=11 olan ve major kritik hata bulunmayan vakalar ise 'başarılı' olarak kategorize edildi.

Skorlamalar esnasında her bir vakanın radyografik değerlendirmesi iki deneyimli endodontist tarafından bağımsız olarak yapıldı ve görüş birliğine varılmayan durumlar tartışma yoluyla çözüldü. Değerlendirme sürecinde iki endodontist arasındaki tutarlılık, Cohen'in Kappa istatistiği kullanılarak ölçüldü.

Her bir öğrencinin yaptığı başarılı, kabul edilebilir ve başarısız kök kanal tedavileri yüzdesi hesaplandı. Başarı oranları, öğrencilerin preklinik notları ile korele edilerek istatistiksel analizlere tabi tutuldu.

Sonuçlar

Kappa katsayısı (0.75), iki değerlendirici arasında yüksek düzeyde uyum olduğunu göstererek radyografik değerlendirmelerin güvenilirliğini doğrulamıştır. Çalışmaya 50 öğrenci ve 213 vaka dahil edildi. Bu vakaların 23 (%10,7) tanesi 'başarılı', 137 (%64,4) tanesi 'kabul edilebilir' ve 53 (%24,9) tanesi 'başarısız' olarak sınıflandırıldı.

Preklinik eğitimini ise 2 öğrenci BB, 27 öğrenci CB ve 21 öğrenci CC ortalama ile tamamlamıştır. BB ile geçen öğrencilerin başarılı ve kabul edilebilir vaka oranı ile not ortalaması CB ve CC olan öğrencilerin başarılı ve kabul edilebilir vaka oranları arasında fark

yoktur (p>.05). Fantom not ortalamaları ile klinik başarı arasında anlamlı bir korelasyon bulunmamıştır (p > 0.05, rho < 0.3).

Geçme notu	Başarılı vaka	Kabul edilebilir vaka
BB	1 (%10)	6 (%60)
CB	12 (%10,5)	71 (%62,2)
CC	10 (%11,2)	60 (%67,4)

Tartışma

Mevcut çalışmada öğrencilerin klinik başarısı %10,7 olarak bulunmuştur. Lisans öğrencilerinin sergilediği düşük klinik başarı literatüde farklı ülkelerde yapılmış çalışmalar ile uyumludur(Habib et al., 2018; Hayes et al., 2001). Madfa ve ark tarafından yapılan çalışmada (Madfa et al., 2024) preklinik eğitimde öğrencilerin başarı oranı %67,5 olarak bildirilmiştir. Çalışmamızda preklinik başarı oranı bu çalışma ile uyumludur. Preklinik eğitiminde adaletli çalışma koşulları ve standardize edilmiş değerlendirme kriterleri, öğrencilerin klinik başarılarını artırmada kilit rol oynamaktadır. Yine de karmaşık anatomik varyasyonları ve zor çalışma koşulları ile gerçek klinik durumlarda karşılaşılan faktörlerin fantom çeneler , akrilik bloklar ve çekilmiş dişler üzerine tam olarak aktarılmasında sınırlılıklar mevcuttur (Al-anesi et al., 2019). Bu nedenle preklinik eğitim diş hekimliğinin bir vazgeçilmezi olsa da klinik başarıya katkısı tartışmalıdır.

Literatürde preklinik eğitim başarısı ile klinik uygulama başarısı arasındaki korelasyonu değerlendiren çalışma sayısı oldukça sınırlıdır. Bu nedenle mevcut çalışma, literatürdeki boşluğu doldurmaya yönelik ilk girişimlerden biridir. Ancak, çalışma mevcut sınırlılıkları kapsamında preklinik eğitim performansı ile klinik vaka başarısı arasında anlamlı bir korelasyon ortaya koymamıştır. Konuyla ilgili benzer çalışmaların bulunmaması nedeniyle kapsamlı bir tartışma yapılmamıştır. Gelecekte, bu metodoloji daha geniş öğrenci grupları ve daha fazla klinik vaka örneklemiyle tekrarlanarak elde edilen bulguların genellenebilirliği artırılmalıdır.

References

Al-anesi, M. S., AlKhawlani, M. M., Al-Kheraif, A. A., Al-Basmi, A. A., & Alhajj, M. N. (2019). An audit of root canal filling quality performed by undergraduate pre-clinical dental students, Yemen. *BMC Medical Education*, *19*(1). https://doi.org/10.1186/s12909-019-1798-1

Ameen, M., Hadi, D. A., Maslamani, M., & Saleh, A. R. (2024). Impact of using single-file reciprocating system on the quality of root canal treatment treated by undergraduate students. *The Saudi Dental Journal*, *36*(10), 1369. https://doi.org/10.1016/j.sdentj.2024.08.011

Habib, A., Doumani, M. D., Nassani, M. Z., Shamsy, E., Jto, B. S., Arwadİ, H. A., & Mohamed, S. A. (2018). Radiographic assessment of the quality of root canal fillings performed by senior dental students. *European Endodontic Journal*. https://doi.org/10.14744/eej.2018.69775

Hayes, S. J., Gibson, M., Hammond, M. E. W., Bryant, S. T., & Dummer, P. M. H. (2001). An audit of root canal treatment performed by undergraduate students. *International Endodontic Journal*, *34*(7), 501. https://doi.org/10.1046/j.1365-2591.2001.00421.x

Madfa, A. A., Almansour, M. I., Al-Zubaidi, S. M., Albaqawi, A. H., Almeshari, S. A. A., Khawshhal, A. A., & Alshammari, R. H. (2024). Assessment of the quality of root canal fillings performed on extracted teeth by undergraduate dental students in a sample from Saudi Arabia. *BMC Medical Education*, *24*(1). https://doi.org/10.1186/s12909-024-05136-4

Peters, O. A., Scott, R., Arias, A., Lim, E., Paqué, F., Almassi, S., & Hejlawy, S. (2021). Evaluation of Dental Students' Skills Acquisition in Endodontics Using a 3D Printed Tooth Model. *European Endodontic Journal*. https://doi.org/10.14744/eej.2021.07088

S-022 Evaluation of the Correlation Between Preclinical and Clinical Success

Oral Abstract

Yağmur Kılıç[1], Mustafa Mert Tulgar[1]
[1] İzmir Katip Celebi University Faculty Of Dentistry

Objective: This study aimed to investigate the correlation between preclinical endodontic training performance and subsequent clinical success among undergraduate dental students. Methods: A total of 50 fifth-year dental students were included. Their preclinical endodontic grades, obtained from institutional records, were used as a quantitative measure of preclinical competence. Radiographs of at least four root canal treatments performed by each student during clinical training were evaluated for technical quality, including working length, filling homogeneity and taper, absence of critical errors, and quality of coronal restoration. Each case was scored with a maximum of 12 points and categorized as unsuccessful (<8 or with major errors), acceptable (8–10 without major errors), or successful (≥11). Two experienced endodontists independently evaluated all radiographs, and inter-rater reliability was assessed using Cohen's Kappa. Results: The Kappa coefficient (0.75) demonstrated strong agreement between evaluators, confirming the reliability of radiographic assessments. In total, 213 cases were analyzed: 10.7% were classified as successful, 64.4% as acceptable, and 24.9% as unsuccessful. Among the students, 2 had BB, 27 had CB, and 21 had CC average grades in preclinical endodontics. No significant differences were observed in the distribution of successful or acceptable cases among these grade groups ($p > 0.05$). Furthermore, no significant correlation was found between preclinical grades and clinical performance ($p > 0.05$, $rho < 0.3$). Conclusion: Within the limitations of this study, no significant correlation was detected between preclinical and clinical endodontic performance. The limited number of studies addressing this topic in the literature restricted in-depth discussion. Future research should replicate this methodology with larger student groups and a higher number of clinical cases to enhance the generalizability of findings.

Keywords: clinical success, root canal treatment, technical quality

S-023 Endokronlar ve Tam Konların Kırılma Direncinin Karşılaştırılması: Sistematik Derleme ve Meta-Analiz

Dr. Öğr. Üyesi Simge Dağistan[1], Doç. Dr. Fatih Çakıcı[2], **Dt. Esra Dağcı[2]**
[1]Bahçeşehir Üniversitesi, Diş Hekimliği Fakültesi, Protetik Diş Tedavisi Anabilim Dalı, İstanbul
[2]Ordu Üniversitesi, Diş Hekimliği Fakültesi, Endodonti Anabilim Dalı, Ordu

Bu sistematik derleme ve meta-analizin amacı endokronlar ile tam kronların kırılma direncini karşılaştırmaktır.

Materyal Metot
14 Ağustos 2025 tarihine kadar üç elektronik veri tabanında (PubMed, Scopus ve Web of Science) kapsamlı bir literatür taraması yapılmıştır. Eksik, belirsiz veya yetersiz veri setlerine sahip çalışmalar hariç tutulmuştur. Dahil edilen tüm çalışmaların metodolojik kalitesi iki bağımsız değerlendirici tarafından değerlendirilmiştir. İn vitro çalışmaların metodolojik kalitesi, belirlenmiş kriterlere göre değerlendirilmiştir. Standartlaştırılmış ortalama farkların meta-analizi, rastgele etkiler modeli kullanılarak gerçekleştirilmiştir. Ayrıca, olası yayın yanlılığını değerlendirmek için huni grafikleri ve Egger regresyon kesişim testi kullanılmıştır.

Bulgular

Analiz, sekiz çalışmadan 245 azı dişi, 60 küçük azı dişi ve 81 kesici diş olmak üzere toplam 386 dişi kapsamıştır. Endokron ve tam kron restorasyonları arasındaki karşılaştırmaları kapsayan beş çalışmadan dokuz sonuç incelenmiştir. Sonuçlar SMD: -0,687, %95 GA: -1140 ila 0,065 ($p = 0,07$) olmuştur. Huni grafiğinin ve Egger testinin simetrik yapısı, yayın yanlılığı olmadığını göstermektedir ($p = 0,62$).

Sonuç

Çalışmalardan elde edilen verilerin analizine göre, endokron ve tam kron restorasyonları arasında kırılma dayanıklılığı açısından anlamlı bir fark gözlenmemiştir.

S-023 Comparison of Fracture Resistance Between Endocrowns and Full Crowns: A Systematic Review and Meta-Analysis

Oral Abstract

Esra Dağcı[1], Fatih Çakıcı[1], Simge Dağıstan[2]
[1] Ordu University
[2] Bahcesehir University

This systematic review and meta-analysis aimed to compare the fracture resistance of Endo crowns and full crowns Methods A comprehensive literature search was conducted across three electronic databases (PubMed, Scopus, and Web of Science) up to August 14, 2025. Studies with incomplete, ambiguous, or insufficient datasets were excluded. Two independent reviewers evaluated the methodological quality of all included studies. The methodological quality of in vitro studies was assessed according to established criteria. The meta-analysis of standardized mean differences was performed using a random-effects model. Additionally, funnel plots and Egger's regression intercept test were used to assess potential publication bias. Results The analysis included a total of 386 teeth, comprising 245 molars, 60 premolars, and 81 incisors from eight studies. Nine outcomes from five studies were scrutinized, encompassing comparisons between Endo Crown and Full Crown restorations. Results were SMD: -0,687, 95% CI: -1140 to 0,065 (p =0,07). The symmetrical nature of the funnel plot and Egger's test indicates no publication bias (p = 0.62). Conclusion Based on the analysis of data from studies, no significant difference in fracture strength was observed between Endo crown and full crown restorations.

Keywords: Endocrown, full crown, fracture resistance

S-024 Ortam Işık Düzeyi, Dişli Mandibular Tipodont Modelin Tarama Doğruluğunu Etkiler Mi?

Sözel Bildiri

Gonca Güven[1], Özay Önöral[1], Selin Çakır[1], Obeida Mdaghmesh[1]
[1] Yakın Doğu Üniversitesi, Diş Hekimliği Fakültesi, Protetik Diş Tedavisi Anabilim Dalı, Lefkoşa, Kuzey Kıbrıs

Amaç: Bu çalışmanın amacı, ortam ışık düzeylerinin dişli bir mandibular modelin intraoral tarama doğruluğu üzerindeki etkisini nicel olarak değerlendirmektir. Gereç ve Yöntemler: Dişli mandibular tipodont model, bir fantom manken üzerine monte edilerek laboratuvar tarayıcısı ile taranmış ve referans veri seti elde edilmiştir. Deneysel veri setleri, bir intraoral tarayıcı kullanılarak altı farklı aydınlatma düzeyinde (0, 500, 1000, 3000, 5000 ve 10000 lüks) elde edilmiştir, ardından tüm veri setleri, üç boyutlu metroloji yazılımına aktarılmıştır. Her deneysel tarama, referans tarama ile en uygun hizalama algoritması kullanılarak üst üste getirilmiş, böylelikle deneysel taramaların referansa göre üç boyutlu sapmaları analiz edilmiştir. Doğruluk değerlendirmesi için kök ortalama kare (RMS) değerleri hesaplanmış; daha düşük RMS değerleri daha yüksek doğruluğu ifade etmiştir. Tekrarlanabilirlik değerlendirmesi için ise her grupta en düşük RMS değerine sahip tarama, iç referans olarak belirlenmiş ve diğer tüm taramaların RMS değerleri bu referansa göre yeniden hesaplanmıştır. Elde edilen veriler istatistiksel olarak analiz edilmiştir (α=0.05). Bulgular: Farklı aydınlatma düzeyleri arasında ortalama RMS değerleri açısından istatistiksel olarak anlamlı fark saptanmıştır ($P<0.05$). En yüksek RMS değeri 5000 lüks grubunda (106 µm) elde edilirken, bunu sırasıyla 10000 lüks (96 µm), 0 lüks (92 µm), 3000 lüks (84 µm), 500 lüks (61 µm) ve 1000 lüks (53 µm) grupları izlemiştir. En yüksek hassasiyet 1000 lüks grubunda (26 µm) kaydedilmiş; bu da orta düzeyde aydınlatmanın tarama sürecinde en stabil ve tutarlı sonuçları verdiğini göstermiştir. Sonuç: Ortam aydınlatmasının 1000 lüks olduğu koşullar, en yüksek doğruluk ve tekrarlanabilirliğin elde edildiği optimal ışık düzeyini sağlamıştır. Hem yetersiz hem de aşırı aydınlatma koşulları tarama doğruluğunu olumsuz etkilemiştir. Bu nedenle, dijital ölçümler sırasında kontrollü ve homojen aydınlatma koşullarının sağlanması, intraoral tarama doğruluğu açısından kritik öneme sahiptir.

Anahtar Kelimeler: İntraoral tarayıcı, doğruluk, ortam ışığı

S-024 Does Ambient Light Illuminance Influence The Scanning Accuracy of a Dentulous Mandibular Typodont Model?

Oral Abstract

Gonca Güven[1], Özay Önöral[1], Selin Çakır[1], Obeida Mdaghmesh[1]

[1] Near East University, Faculty Of Dentistry, Department Of Prosthodontics, Nicosia, Cyprus

Aim: It was aimed to evaluate the influence of ambient light illuminance on the scanning accuracy of a dentulous model. Material and Methods: A dentulous mandibular typodont model was mounted on a mannequin and lab-scanned to obtain a reference dataset. Experimental datasets were acquired using an intraoral scanner under six illuminance settings: 0, 500, 1000, 3000, 5000, and 10,000 lux. All datasets were imported into 3D metrology software. Each experimental scan was superimposed to the reference scan using best-fit alignment algorithm, and the 3D deviations of the experimental scans from the reference were analyzed. For trueness, root mean square (RMS) error values were calculated, with lower RMS values indicating higher trueness. For precision, the experimental scan within each group exhibiting the lowest RMS error was designated as the internal reference, and RMS values for all other scans were recalculated relative to this new reference. Data were statistically analyzed (α=0.05). Results: The mean RMS values differed significantly across various illuminance settings ($P<0.05$). The highest RMS value was observed in 5000-lux group (106 µm), followed by 10,000-lux (96 µm), 0-lux (92 µm), 3000-lux (84 µm), 500-lux (61 µm), and 1000-lux (53 µm) groups, respectively. The highest precision was recorded at 1000-lux group (26 µm), indicating repeatability at moderate lighting. Conclusion: Ambient light at 1000 lux provided the optimal condition for achieving the most accurate and consistent intraoral scans. Both insufficient and excessive illumination reduced accuracy, emphasizing the importance of maintaining controlled and uniform lighting conditions during digital impression procedures.

Keywords: Intraoral scanner, accuracy, ambient light

S-025 Poli-Aril-Eter-Keton Altyapilarin Restorasyonlarin Optik Özelliklerine Etkileri: Deltae 2000 ve Tp Değerleri

Sözel Bildiri

Berkay H. Çelebi[1], Işıl Turp[2]
[1] Yalova Ağız ve Diş Sağlığı Merkezi
[2] İstanbul Üniversitesi-Cerrahpaşa Diş Hekimliği Fakültesi

Amaç Termal siklus öncesinde ve sonrasında farklı veneer kalınlığında polieter-eter-keton (PEEK) ve polieter-keton-keton (PEKK) altyapılı kompozit restorasyonların; D65 ışık kaynağı altında hedeflenen renk ile renk farklılığını ve translusensilerini incelemektir. Gereçler ve Yöntemler "White" ve "dentin" renginde PEEK ve PEKK bloklardan CAD/CAM ile 10 mm çapında 1 mm kalınlığında altyapılar hazırlandı. Her alt yapı çeşidi için kompozit uygulanmamış ve 0,5 mm, 1 mm, 1,5 mm kalınlığında kompozit vener uygulanmış 12 grup oluşturuldu (n=9). Örnekler ile Vita klasik skaladaki hedef A2 renginin renk ölçümleri nötral gri zeminde D65 ışık kaynağı altında 10° gözlemci açısıyla CM-3600d (Konika-Minolta, Japonya) spektrofotometresi kullanılarak yapıldı. Tüm örneklerin L*, a*, b*, C, h parametreleri kaydedildi ve renk farkı (ΔE00) hesaplandı. Translüsensi parametresi (TP) hesaplamaları D65 ışık kaynağı altında, siyah ve beyaz zeminde renk ölçüm değerleri kullanılarak yapıldı. İstatistiksel analizler için Shapiro Wilk's testi, Levene testi, varyans analizi ve Bonferroni testi kullanıldı ($p \leq 0,05$). Bulgular Veneer kalınlığının artmasıyla ΔE00 azalmıştır. Tüm gruplarda ΔE00 kabul edilebilir eşik değerinin (1,8) üzerindedir. ΔE00 değerleri termal siklus sonrasında artmıştır. Termal siklus öncesi 1 mm veneer kalınlığına sahip örnekler arasında sadece PEEK-W altyapısı diğer altyapılara göre anlamlı derecede yüksek ΔE00 değeri sergilemiştir. Termal siklus sonrasında ise 0,5 mm veneer kalınlığına sahip gruplarda PEEK-W altyapısı diğer altyapılara göre anlamlı derecede düşük ΔE00 değerini göstermiştir. TP değerlerinin tümü 0,01-0,11 aralığında bulunmuştur. Sonuç Her ne kadar veneer kalınlığı arttıkça hedeflenen skala rengi ile örnekler arasındaki ΔE00 azalsa da kabul edilebilir değerin üstündedir, klinik kullanımda renk uyumu elde edilmesinde zorlanılabilir. TP değerleri mine ve dentinden düşük olduğu için doğal dişten daha opak materyaller olduğu sonucuna varılabilir. Anahtar Kelimeler: PEEK; PEKK; Optik özellikler

Anahtar Kelimeler: PEEK; PEKK; Optik özellikler

S-025 Effects of Poly-Aryl-Ether-Ketone Substructures on the Optical Properties of Restorations: Deltae 2000 and Tp Values

Oral Abstract

Berkay H. Çelebi[1], Işıl Turp[2]
[1] Yalova Oral And Dental Health Center
[2] Istanbul University-Cerrahpaşa Faculty Of Dentistry

Purpose This study aimed to evaluate the color difference with the target color and translucency of polyether-ether-ketone(PEEK) and polyether-ketone-ketone(PEKK) substructred composite restorations under D65 illumination before and after thermocycling. Materials and Methods Substructure specimens were fabricated from white and dentin shaded PEEK and PEKK blocks with a diameter of 10 mm and thickness of 1 mm via CAD/CAM. For each substructure, 12 groups were created (n=9) without composite veneer and veneered with composite resin with a thickness of 0.5 mm, 1.0 mm, and 1.5 mm. Color measurements of the specimens and the Vita Classical Scale A2 target color were carried out with a CM-3600d spectrophotometer(Konica-Minolta, Japan) under D65 illumination and 10° observer angle on neutral grey background. The L*, a*, b*, C, and h values were recorded and the color differences(ΔE00) were calculated. Translucency parameter(TP) values were calculated using the color values measured on black and white backgrounds under D65 illumination. Shapiro-Wilk test, Levene's test, analysis of variance and Bonferroni tests were used for statistical analysis ($p \leq 0.05$). Results Veneering thickness increase resulted in decrease of ΔE00 values. However, ΔE00 values were above the clinically acceptable threshold (1.8) for all groups. ΔE00 values increased after thermocycling in all groups. Before thermocycling, among the groups with 1 mm veneer thickness only the PEEK-white group displayed significantly higher ΔE00 values compared to other substructures. After thermocycling, among the groups with 0.5 mm veneer thickness the PEEK-W group demonstrated significantly lower ΔE00 values than the others. TP values ranged between 0.01-0.11 for all groups. Conclusion Although increasing the veneering thickness reduced the ΔE00 value between the restoration and the target shade, none of the values fell within the clinically acceptable range and difficulties may occur in shade matching during clinical application. Because the TP values are lower than enamel and dentin, it can be concluded that the tested materials are more opaque than natural teeth. Keywords PEEK; PEKK; Optical properties.

Keywords: PEEK; PEKK; Optical properties

S-026 Taramaya Yardımcı Aparey Kullanımı Tam Ark İmplant Taramalarında Doğruluğu Etkiler Mi?

Sözel Bildiri

Çağla Özdemir[1], Özay Önöral[1], Selin Çakır[1], Hasan Ancın Aktuğ[1], Obeida Mdaghmesh[1]
[1] Yakın Doğu Üniversitesi, Diş Hekimliği Fakültesi, Protetik Diş Tedavisi Anabilim Dalı, Lefkoşa, Kıbrıs

Amaç: Bu çalışmanın amacı, tam dişsiz implant destekli arkların tarama doğruluğu üzerinde taramaya yardımcı aparey (TA) kullanımının etkisini değerlendirmektir. Gereç ve Yöntem: Maksiller tam dişsiz bir çeneye kanin (R13 ve R23) ve birinci molar (R16 ve R26) bölgelerine dört adet multi-unit analog yerleştirilmiş ve ana model elde edilmiştir. Tarama gövdeleri yerleştirildikten sonra model laboratuvar tarayıcısı ile taranarak referans veri seti elde edilmiştir. Deneysel veri setleri ise intraoral tarayıcı kullanılarak elde edilmiştir. Birinci grup, taramaya yardımcı aparey (TA-) olmadan, ikinci grup ise taramaya yardımcı aparey (TA+) kullanılarak taranmıştır. Taramaya yardımcı aparey polilaktik asit kullanılarak füzyon yığma modelleme (FDM) sistemi ile 3 boyutlu olarak üretilmiştir. Referans veri setinde tarama gövdeleri içi boş silindirlere dönüştürülmüştür. Deneysel veri setlerinde aynı silindirler otomatik olarak oluşturulup, bu silindirlerin merkez eksenleri Kartezyen koordinatlara göre tanımlanmıştır. Eksenler arasındaki doğrusal (LD) ve açısal sapmalar (AD) hesaplanmıştır. Veriler istatistiksel olarak analiz edilmiştir (α=0.05). Bulgular: R26 bölgesinde TA- ve TA+ grupları arasında anlamlı fark gözlenmemiştir (LD P=0.277, AD P=0.268). R23 bölgesinde (LD - P=0.002, AD - P=0.003), R13 bölgesinde (LD ve AD - P<0.001) ve R16 bölgesinde (LD ve AD - P<0.001) TA+ grubunda LD ve AD değerleri anlamlı derecede daha düşük bulunmuştur. TA- grubunda ortalama LD değerleri 7 µm (R26) ile 50 µm (R16) arasında değişirken, ortalama AD değerleri 0.43° (R26) ile 2.87° (R16) arasında değişmiştir. TA+ grubunda ortalama LD değerleri 5–8 µm, ortalama AD değerleri ise aynı bölgelerde 0.32°–0.47° aralığında değişmiştir. Sonuç: Taramaya yardımcı aparey kullanımı, tam dişsiz implant rehabilitasyonlu arkta tarama doğruluğunu artırmaktadır.

Anahtar Kelimeler: İntraoral tarama, tarama apareyi, doğruluk

S-026 Do Scan-Aids Improve The Accuracy of Complete-Arch Implant Scanning?

Oral Abstract

Çağla Özdemir[1], Özay Önöral[1], Selin Çakır[1], Hasan Ancın Aktuğ[1], Obeida Mdaghmesh[1]
[1] Near East University, Faculty Of Dentistry, Department Of Prosthodontics, Nicosia, Cyprus

Aim: It was aimed to evaluate the influence of scan-aid use on scanning accuracy in completely-edentulous implant-rehabilitated arch. Materials and Methods: A definitive maxillary model in which four multi-unit analogs were bilaterally embedded at canine (R13 and R23) and first molar (R16 and R26) regions were fabricated. After attaching scan bodies, the model was lab-scanned to obtain a reference dataset. Experimental datasets were acquired using an intraoral scanner. In the first group, scanning was done without a scan aid (SA-), and in the second group, with a scan aid (SA+). Scan aids were three-dimensionally fabricated using the fused deposition modeling (FDM) system with polylactic acid. In the reference dataset, scan bodies were converted into hollow cylinders. Identical cylinders were automatically generated on the experimental datasets. The centerlines of these cylinders were defined based on their Cartesian coordinates, and linear (LD) and angular deviations (AD) between these centerlines were computed. Data were statistically analyzed (α=0.05). Results: For R26, no significant differences were observed between SA- and SA+ groups (P=0.277 for LD, P=0.268 for AD). LDs and ADs were significantly lower in the SA+ group for R23 (P=0.002 for LD, P=0.003 for AD), R13 (P<0.001 for LD and AD), and R16 (P<0.001 for LD and AD). For the SA- group, mean LDs ranged from 7 (R26) to 50 µm (R16), while mean ADs ranged from 0.43° (R26) to 2.87° (R16). In the SA+ group, mean LDs ranged from 5 to 8 µm, and mean ADs ranged from 0.32° to 0.47° across the same regions. Conclusion: The incorporation of scan aid enhances scanning accuracy in completely-edentulous implant-rehabilitated arch.

Keywords: Intraoral scanning, Scan aid, Accuracy

S-027 Isil İşlem Görmüş Kompozit Rezinlerin Farklı Cad/cam Seramiklere Bağlanma Dayanımının Karşılaştırılması

Sözel Bildiri

Oğuzhan Yılmaz[1], Ayşegül Göze Saygın[1]
[1] Cumhuriyet Üniversitesi Diş Hekimliği Fakültesi

Amaç: CAD/CAM seramik materyalinin tamirinde kullanılan kompozit rezinlere uygulanan ön ısıtma işleminin bağlantı dayanımının değerlendirilmesi amaçlandı. Materyal-Metod: Feldspatik seramik (VITABlocs Mark II, VITA Zahnfabrik, Almanya), Hibrit seramik (Vita Enamic, VITA Zahnfabrik, Almanya), Zirkonya ile güçlendirilmiş lityum silikat seramik (Vita Suprinity, VITA Zahnfabrik, Almanya) CAD/CAM materyallerden hazırlanan örnekler, otopolimerizan akrilikle sabitlendi. Örnekler kompozitin rezinin sıcaklığına göre iki gruba ayrıldı (n=10). Yüzey işlemi olarak, %9 hidroflorik porselen asit (Ultradent Products, Inc., Köln, ALMANYA) seramik yüzeyine 20 sn uygulandı. Üretici firma talimatları doğrultusunda (60 sn. Monobond, 10 sn Heliobond) uygulandı. Farklı sıcaklıklardaki kompozit rezin (23±2 °C, 69 °C) yüzeylere silikon kalıplar yardımıyla (4 mm çap, 2 mm yükseklik) yerleştirildi ve polimerize edildi. Örneklerin bağlanma dayanımı, Universal test cihazında ölçüldü ve veriler SPSS 23.00 uygulamasıyla Two-way ANOVA ve Tukey testi kullanılarak analiz edildi Bulgular: En yüksek bağlanma dayanımı değeri (60,58 MPa) GroupVS- RT grubunda görülürken, en düşük bağlanma dayanımı değeri (4,36 MPa) GrupVB-PHT grubunda elde edilmiştir. Gruplar arasında GrupVB ve GrupVE'de anlamlı farklılık görülmezken ($p>0,05$), GrupVS'de anlamlı farklılık bulunmuştur ($p<0,05$). Sonuç: Çalışmanın sınırları dahilinde; ısıl işlem uygulanan kompozit rezin, Vita Suprinity materyali için bağlanma dayanımını azalırken, Feldspatik ve Vita Enamic seramikler için arttırmıştır.

Anahtar Kelimeler: CAD-CAM; Kompozit Rezin; Kayma mukavemeti

S-027 Comparison of the Bond Strength of Pre-Heated Composite Resins to Different Cad/cam Ceramics

Oral Abstract

Oğuzhan Yılmaz[1], Ayşegül Göze Saygın[1]
[1] Faculty Of Dentistry, Cumhuriyet University

Objective: This study aimed to evaluate the effect of pre-heating of composite resins used in the repair of CAD/CAM ceramic materials on bond strength. Materials and Methods: Specimens were prepared from feldspathic ceramic (VITABlocs Mark II, VITA Zahnfabrik, Germany), hybrid ceramic (Vita Enamic, VITA Zahnfabrik, Germany), and zirconia-reinforced lithium silicate ceramic (Vita Suprinity, VITA Zahnfabrik, Germany) and were fixed with autopolymerizing acrylic resin. The specimens were divided into two groups (n=10) according to the temperature of the composite resin. For surface treatment, 9% hydrofluoric acid (Ultradent Products, Inc., Cologne, Germany) was applied to the ceramic surface for 20 seconds. Then, silane (Monobond, 60 s) and bonding agent (Heliobond, 10 s) were applied according to the manufacturer's instructions. Composite resin at different temperatures (23±2 °C, 69 °C) was placed on the surfaces using silicone molds (4 mm diameter, 2 mm height) and polymerized. The bond strength of the specimens was measured using a universal testing machine, and the data were analyzed with Two-way ANOVA and Tukey tests using SPSS 23.00 software. Results: The highest bond strength value (60.58 MPa) was observed in Group VS–RT, while the lowest bond strength (4.36 MPa) was recorded in Group VB–PHT. There was no statistically significant difference between Group VB and Group VE ($p>0.05$), whereas a significant difference was found in Group VS ($p<0.05$). Conclusion: Within the limitations of this study, pre-heating of composite resin increased the bond strength for feldspathic and Vita Enamic ceramics, while it decreased the bond strength for the Vita Suprinity material.

Keywords: CAD/CAM; Composite resin; Shear bond strength

S-028 Diagnostic Approaches of Dental Specialties Working on the Temporomandibular Joint Disorders

Sözel Bildiri

Melike Şengül[1]

[1] Fırat Üniversitesi

Amaç Temporomandibular eklem (TME) hastalıklarının tanısında klinisyenlerin değerlendirme yaklaşımları, eğitim geçmişi, deneyim süresi ve branş farklılıklarına bağlı olarak değişkenlik gösterebilmektedir. Bu çalışmanın amacı, TME olgu senaryolarına verilen olası tanılar üzerinden radyoloji, cerrahi ve protetik diş tedavisi branşları arasında anlamlı fark olup olmadığını araştırmak ve tanısal eğilimlerin disiplinler arası uyum düzeyini değerlendirmektir. Gereç ve Yöntem Üniversite bünyesindeki üç farklı anabilim dalında görev yapan toplam 73 diş hekimi çalışmaya dahil edildi. Katılımcılara, manyetik rezonans (MR) ve bilgisayarlı tomografi (BT) görüntülerini de içeren 25 TME olgusu çevrim içi anket aracılığıyla sunuldu. Her katılımcıdan, verilen vakalar üzerinden en olası tanıyı belirtmesi istendi. Toplanan veriler tanımlayıcı istatistiklerle analiz edilerek branşlar arası farklar Ki-kare testi ile değerlendirildi. İstatistiksel anlamlılık düzeyi $p<0.05$ olarak kabul edildi. Bulgular Elde edilen sonuçlar, TME olgularına yönelik tanısal yaklaşımın branşlar arasında büyük ölçüde benzer olduğunu göstermiştir. En sık bildirilen tanı “disk dislokasyonu” olurken, radyoloji, cerrahi ve protez branşları arasında istatistiksel olarak anlamlı fark saptanmamıştır ($p>0.05$). Bulgular, TME vakalarının yorumlanmasında branşlar arası benzer bir tanısal eğilim geliştiğini göstermektedir. Sonuç Farklı branşlardaki diş hekimlerinin TME olgularına yönelik tanısal yaklaşımlarının benzerlik göstermesi, disiplinler arası bilgi paylaşımının artmasıyla klinik karar süreçlerinin giderek ortaklaştığını düşündürmektedir. Daha geniş örneklemli ve klinik doğrulamalı çalışmalarla bu bulguların desteklenmesi, TME hastalıklarının tanısında multidisipliner yaklaşımın gücünü ortaya koyacaktır.

Anahtar Kelimeler: Temporomandibular eklem; Tanısal yaklaşım; Disiplinler arası değerlendirme

S-028 Diagnostic Approaches of Dental Specialties Working on the Temporomandibular Joint Disorders

Oral Abstract

Melike Şengül[1]
[1] Fırat University

Aim Diagnostic approaches to temporomandibular joint (TMJ) disorders may vary among clinicians depending on their educational background, clinical experience, and field of specialization. The aim of this study was to investigate whether there were significant differences among the departments of oral radiology, oral and maxillofacial surgery, and prosthodontics in the diagnoses of TMJ case scenarios, and to evaluate the level of interdisciplinary consistency in diagnostic tendencies. Materials and Methods A total of 73 dentists from three different departments within the same university participated in the study. Twenty-five TMJ case scenarios, including magnetic resonance (MR) and computed tomography (CT) images, were presented to the participants via an online questionnaire. Each participant was asked to indicate the most probable diagnosis for each case. The collected data were analyzed using descriptive statistics, and interdepartmental differences were evaluated with the Chi-square test. The significance level was set at $p<0.05$. Results The results revealed that diagnostic approaches toward TMJ cases were largely similar among the specialties. The most frequently reported diagnosis was “disc displacement,” and no statistically significant difference was found among the radiology, surgery, and prosthodontics departments ($p>0.05$). These findings indicate that a similar diagnostic tendency has developed among different dental specialties in the interpretation of TMJ pathologies. Conclusion The similarity of diagnostic approaches among dentists from different specialties suggests that interdisciplinary knowledge sharing contributes to a more unified clinical decision-making process in the diagnosis of TMJ disorders. Further studies with larger sample sizes and clinical validation are recommended to support these findings and to better define the strengths of a multidisciplinary diagnostic approach.

Keywords: Temporomandibular joint; Diagnostic approach; Interdisciplinary evaluation

S-029 Dijital İş Akışıyla Üretilen Endokron Restorasyonların Klinik Başarısının Değerlendirilmesi

Sözel Bildiri

M.Mustafa Korkmaz[1], Gülcan Coşkun Akar[1], M.erhan Çömlekoğlu[1], Mehmet Emin Kaval[1]
[1] Ege Üniversitesi

Amaç: Prospektif, randomize kontrollü, çift kör ve in-vivo olarak yürütülen çalışmada, tam dijital iş akışıyla farklı materyaller ve üretim teknikleri ile üretilen endokron restorasyonların klinik başarılarının araştırılması amaçlandı. Gereç ve Yöntem: Çalışmaya, 33 molar dişine endokron restorasyon uygulanan 28 hasta ve mezio-oklüzo-distal kaviteleri kompozit rezin (Solare X, GC Corporation, Tokyo, Japonya) ile doğrudan restore edilen 11 hasta-11 restorasyon dahil edildi. Etik kurul onaylı (#22-10/1) ve ClinicalTrials.gov'da (#NCT06850649) kayıtlı çalışmada randomizasyon www.random.org internet sitesi kullanılarak sağlandı. Hastaların dijital ölçüleri (iTero Element 5D, Align Technology, Tempe, AZ, ABD) alınarak tasarım programına (Exocad V 2.2 CAD) aktarıldı. İki grup (lösit cam seramik (IPS Empress CAD, Ivoclar Vivadent, Schaan, Lihtenstayn), polimer infiltre seramik (VITA Enamic, VITA Zahnfabrik, Bad Sackingen, Almanya)) blok kazıması, bir grup (seramik dolgulu hibrit rezin (VarseoSmile Crown Plus, Bego, Bremen, Almanya)) üç boyutlu baskı ile üretildi. Adeziv simantasyon sonrası Modifiye FDI ve Modifiye USPHS değerlendirme kriterleri kullanılarak başlangıç (1hafta) ve 6.ay değerlendirme verileri kaydedildi. Veriler McNemar ki-kare testi ile analiz edildi (p=0,05). Bulgular: Altıncı ay kontrollerinde, Modifiye USPHS kriterlerinin herhangi birinde istatistiksel olarak anlamlı bir fark oluşmadığı, Modifiye FDI kriterlerinden, renk uyumunda gruplara göre anlamlı bir fark oluştuğu görüldü (0,035). Renk uyumundaki farklılığın hibrit rezin restorasyonlardan kaynaklandığı ve kontrol grubu ile benzer olduğu bulundu. Sonuç: Materyal ve yöntemden bağımsız olarak endokron restorasyonların tümü 6 aylık izlem sonunda sağ kalmış ve klinik olarak başarılı bulunmuştur. Klinik olarak ilk kez değerlendirilen üç boyutlu baskı yöntemi ile üretilen hibrit rezin materyali gözle görülebilecek derecede renk değişikliği oluşturmaktadır. Ancak daha uzun süre takipli klinik çalışmalara ihtiyaç vardır.

Anahtar Kelimeler: Endokron; Dijital iş akışı; Hibrit rezin

S-029 Evaluation of the Clinical Success of Endocrown Restorations Produced by Digital Workflow

Oral Abstract

M.Mustafa Korkmaz[1], Gülcan Coşkun Akar[1], M.erhan Çömlekoğlu[1], Mehmet Emin Kaval[1]
[1] Ege University

Aim: This prospective, randomized controlled, double-blind, in-vivo study aimed to investigate the clinical success of endocrown restorations produced using different materials and manufacturing techniques through a complete digital workflow. Materials and Methods: The study included 28 patients with 33 molar teeth restored with endocrowns and 11 patients (11 restorations) restored directly with composite resin (Solare X, GC Corporation, Tokyo, Japan) in mesio-occluso-distal cavities. The study, approved by the ethics committee (#22-10/1) and registered at ClinicalTrials.gov (#NCT06850649), used randomization performed via the website www.random.org. Digital impressions of the patients (iTero Element 5D, Align Technology, Tempe, AZ, USA) were transferred to the design software (Exocad V 2.2 CAD). Two groups were produced by milling (leucite glass-ceramic [IPS Empress CAD, Ivoclar Vivadent, Schaan, Liechtenstein]; polymer-infiltrated ceramic [VITA Enamic, VITA Zahnfabrik, Bad Säckingen, Germany]) and one group was produced by 3D printing (ceramic-filled hybrid resin [VarseoSmile Crown Plus, Bego, Bremen, Germany]). Following adhesive cementation, baseline (1 week) and 6-month evaluations were performed using the Modified FDI and Modified USPHS criteria. Data were analyzed with the McNemar chi-square test ($p = 0.05$). Results: At the 6-month follow-up, no statistically significant differences were found in any of the Modified USPHS criteria. However, among the Modified FDI criteria, color match showed a statistically significant difference among the groups ($p = 0.035$). The difference in color match originated from the hybrid resin restorations, which demonstrated a similarity to the control group. Conclusion: Regardless of the material and fabrication method, all endocrown restorations survived and were clinically successful at the 6-month follow-up. The hybrid resin material produced using the 3D-printing method, evaluated clinically for the first time, exhibited a perceptible color change. However, longer-term clinical studies are required.

Keywords: Endocrown; Digital workflow; Hybrid resin

S-030 Protetik Rehabilitasyonlarda Hasta Bilgilendirmesi: Büyük Dil Modeli Tabanlı Yapay Zekâ Chatbot Performansı

Sözel Bildiri

Sinan Coşkun[1], Fatma Nur Karaman[1], Hüseyin Ardıl Uytun[1], Gülcan Coşkun Akar[1]
[1] Ege Üniversitesi, Diş Hekimliği Fakültesi, Protetik Diş Tedavisi Anabilim Dalı

Amaç: Hareketli protez kullanımı sırasında hastaların bilgi edinmek amacıyla hekimlerine yöneltebileceği sorular üzerinden, büyük dil modeli (Large Language Models - LLM) tabanlı yapay zekâ (YZ) sohbet robotlarının bilgilendirme kalitesi ve yanıt tutarlılığının değerlendirilmesi amaçlandı. Gereç ve Yöntem: Hareketli protetik rehabilitasyon sonrası sıkça sorulan sorulardan belirlenen 22 soru, yedi farklı YZ sohbet robotlarına (ChatGPT-3.5, ChatGPT-4o, Gemini Flash 1.5, Claude Sonnet 4, Grok, Copilot, DeepSeek) haftanın belirli günlerinde (pazartesi, perşembe, pazar) ve zamanlarında (sabah, öğle, akşam) olmak üzere dokuz farklı zaman diliminde soruldu. Bağımsız konuşma başlatılarak yöneltilen her sorgulamada soruların iletimi ve cevapların standardizasyonu Python tabanlı Application Programming Interface (API) otomasyonu ile sağlandı. Robot yanıtları, beş uzman hekim tarafından Global Quality Scale (GQS) kullanılarak bilgilendirme kalitesi açısından puanlandı. Ayrıca, aynı modelin dokuz farklı zaman diliminde verdiği yanıtların tutarlılığı, SentenceTransformer modeli kullanılarak elde edilen gömülü vektör temsilleri üzerinden, kosinüs benzerliği yöntemiyle hesaplandı. Normal dağılım göstermeyen veriler Friedman testi, ikili karşılaştırmalar ise Wilcoxon testi ile analiz edildi. Bulgular: Tüm sohbet robotları arasında, GQS puanlamalarına göre istatistiksel olarak anlamlı farklar saptandı ($p<0.05$). İkili karşılaştırmalar incelendiğinde, GPT-4o robotunun performansı GPT-3.5, Copilot, Claude ve DeepSeek robotlarına göre anlamlı biçimde daha yüksek iken; Grok robotunun ise dört robota ek olarak Gemini robotuna kıyasla anlamlı biçimde daha yüksek performans sergilediği görüldü. Ancak bu iki robot arasında anlamlı fark gözlenmedi. DeepSeek robotu ise anlamlı biçimde daha düşük performans gösterdi. Tutarlılık analizlerinde tüm YZ robotları arasında istatistiksel olarak anlamlı farklar saptandı ($p<0.05$). GPT-4o ve Grok en yüksek tutarlılığı, Claude, Copilot ve DeepSeek ise en düşük tutarlılığı gösterdi. Sonuç: YZ sohbet robotlarının bilgi kalitesi ve yanıt tutarlılığı açısından anlamlı farklılıklar göstermektedir. GPT-4o ve Grok en tutarlı ve yüksek kaliteli sonuçları sunmuştur. Bununla birlikte modellerin sürekli güncellenmesi, kısa değerlendirme süresi ve veri kaynaklarının şeffaf olmaması önemli sınırlılıklar oluşturmaktadır.

Anahtar Kelimeler: Anahtar Kelimeler; Büyük dil modelleri; Yapay zekâ; Chatbot; Protetik rehabilitasyon; Hasta bilgilendirme

S-030 Patient Information in Prosthetic Rehabilitation: Performance of Large Language Model-Based Artificial Intelligence Chatbots

Oral Abstract

Sinan Coşkun[1], Fatma Nur Karaman[1], Hüseyin Ardıl Uytun[1], Gülcan Coşkun Akar[1]
[1] Ege University, Faculty Of Dentistry, Department Of Prosthodontics

Objective: This study aimed to assess the informational quality and response consistency of large language model (LLM)-based artificial intelligence chatbots using questions commonly asked by patients during removable prosthesis use. Materials and Methods: Twenty-two frequently asked questions after removable prosthetic rehabilitation were directed to seven AI chatbots (ChatGPT-3.5, ChatGPT-4o, Gemini Flash 1.5, Claude Sonnet 4, Grok, Copilot, and DeepSeek) across nine time intervals, defined by three days (Monday, Thursday, Sunday) and three times (morning, noon, evening). Each query was initiated as an independent conversation. Question delivery and response standardization were automated via a Python-based API system. Five expert clinicians evaluated response quality using the Global Quality Scale (GQS). Consistency across time intervals was calculated through cosine similarity of embedded vector representations obtained from the SentenceTransformer model. As the data were not normally distributed, the Friedman test was used for overall comparisons and the Wilcoxon test for pairwise analyses. Results: GQS scores revealed statistically significant differences among all chatbots ($p<0.05$). GPT-4o performed significantly better than GPT-3.5, Copilot, Claude, and DeepSeek, while Grok also outperformed these four models and Gemini. No significant difference was observed between GPT-4o and Grok. DeepSeek showed significantly lower performance than the others. Consistency analysis indicated significant differences among chatbots ($p<0.05$). GPT-4o and Grok exhibited the highest response consistency, whereas Claude, Copilot, and DeepSeek showed the lowest. Conclusion: LLM-based chatbots demonstrated notable variations in informational quality and response stability. GPT-4o and Grok provided the most consistent and high-quality answers. Nonetheless, ongoing model updates, the brief evaluation period, and limited transparency regarding data sources remain key limitations of this study. Keywords: Large language models; Artificial intelligence; Chatbot; Prosthetic rehabilitation; Patient information.

Keywords: Keywords: Large language models; Artificial intelligence; Chatbot; Prosthetic rehabilitation; Patient information.

S-031 Protetik Restorasyon Tiplerinin İntraoral Tarayıcıların Doğruluk ve Hassasiyeti Üzerine Etkisi

Sözel Bildiri

Hasan Ancın Aktuğ[1], Semih Arkoy[1], Özay Önöral[1]
[1] Yakın Doğu Üniversitesi

Amaç: Bu çalışmanın amacı, farklı protetik restorasyon türlerinin Trios 4 (3Shape) ve iTero Element 5D Plus (Align Technology) tarayıcılarının doğruluk ve hassasiyeti üzerindeki etkilerini araştırmaktır. Gereçler ve Yöntemler: Çalışmada kullanılan Frasaco AG-3 dişli model üzerinde gerekli preparasyonlar yapıldıktan sonra, ZrK (monolitik zirkonya köprü), MDSK (metal destekli seramik köprü), LDLV (lithium-disilikat laminate veneer) ve NHO (nano-hibrit rezin seramik onlay) restorasyonları üretilmiştir. Restorasyonlar simante edildikten sonra model, laboratuvar tarayıcısıyla (inEos X5, Dentsply Sirona) referans olarak, ardından da her bir intraoral tarayıcıyla yirmişer kez taranmıştır. Tüm taramalar STL formatında kaydedilmiştir. Tarayıcıların doğruluk ve hassasiyetini değerlendirmek amacıyla deneysel STL dosyaları, referans STL ile Geomagic Control X programında hizalanarak çakıştırılmış ve RMS (Kök ortalama kare) sapmaları elde edilmiştir. Veriler SPSS(v25.0) ile analiz edilmiş, normallik Shapiro–Wilk, homojenlik Levene testiyle incelenmiştir. Ardından eşleştirilmiş örneklem t-testi uygulanmıştır. Bulgular: Analizler sonucunda doğruluk için elde edilen en yüksek ve en düşük RMS değerleri sırasıyla iTero Element 5D Plus için MDSK'da 102,50±16,50 µm, NHO'da 65,00±13,95 µm'dir; Trios 4 için ise MDSK'da 83,00±13,55 µm, NHO'da 57,50±11,18 µm'dir. iTero Element 5D Plus için en yüksek ve en düşük hassasiyetli taramalar sırasıyla; MDSK (22,50±16,50 µm) restorasyonu ve LDLV (27,50±12,51 µm) restorasyonu bulunmuştur. Trios 4 için ise NHO (17,50 ± 11,18 µm) restorasyonu ve MDSK (23,00±14,55 µm) restorasyonu bulunmuştur. Sonuç: Elde edilen istatistiksel sonuçlara göre Trios 4'ün doğruluğu, iTero Element 5D Plus'a göre MDSK, ZrK ve LDLV restorasyonlarda anlamlı derecede üstün bulunmuştur fakat NHO restorasyonunda anlamlı derecede üstünlük bulunmamıştır. iTero Element 5D Plus ve Trios 4 hassasiyet değerlerinin tüm restorasyon tiplerinde kabul edilebilir olduğu bulunmuştur.

Anahtar Kelimeler: Doğruluk; Hassasiyet; İntraoral tarayıcılar

S-031 Effect of Prosthetic Restoration Types on Intraoral Scanners' Trueness and Precision

Oral Abstract

Hasan Ancın Aktuğ[1], Semih Arkoy[1], Özay Önöral[1]
[1] Near East University

Aim: This study aimed to investigate the effect of different prosthetic restoration materials on the trueness and precision of the Trios 4 (3Shape) and iTero Element 5D Plus (Aling Technology) intraoral scanners. Materials and Methods: Preparations were performed on a Frasaco AG-3 dental model, and ZrB (monolithic zirconia bridge), MCB (metal-ceramic bridge), LDLV (lithium-disilicate laminate veneer) and NHO (nano-hybrid resin ceramic onlay) restorations were fabricated. After cementation, the model was scanned twenty times with each intraoral scanner, following a reference scan obtained using a laboratory scanner (inEos X5, Dentsply Sirona). All scans were saved in STL format. To evaluate trueness and precision, the experimental STL files were aligned and superimposed with the reference STL in Geomagic Control X software, and RMS (root mean square) deviations were calculated. Data were analyzed using SPSS (v25.0); normality was tested with the Shapiro–Wilk test, and homogeneity with Levene's test. A paired-sample t-test was then performed. Results: The highest and lowest RMS values for trueness were 102.50±16.50 µm and 65.00±13.95 µm for the iTero Element 5D Plus in the MCB and NHO restorations, respectively, and 83.00±13.55 µm and 57.50±11.18 µm for the Trios 4 in the MCB and NHO restorations, respectively. For the iTero Element 5D Plus, the highest and lowest precision scans were found in the MCB (22.50±16.50µm) and LDLV (27.50±12.51µm) restorations, respectively. For the Trios 4, the lowest and highest values were in the NHO (17.50±11.18 µm) and MCB (23.00±14.55 µm) restorations, respectively. Conclusion: Statistically, the trueness of the Trios 4 was significantly higher than that of the iTero Element 5D Plus in MCB, ZrB and LDVD restorations, with no significant difference in NHO. Precision values of both scanners were within clinically acceptable limits for all restoration types.

Keywords: Trueness; Precision; Intraoral scanners

S-032 Gastrik Sıvı ve Diş Fırçalamanın Cad-Cam Rezin Matriks Seramiklerin Yüzey Özelliklerine Etkisi

Sözel Bildiri

Kiarash Sheikholaemeh[1], Ezgi Çuna[1], Ayşegül Köroğlu[1], Doğu Ömür Dede[2], Baki Hazer[3]

[1] Zonguldak Bülent Ecevit Üniversitesi Diş Hekimliği Fakültesi Protetik Diş Tedavisi Anabilim Dalı

[2] Zonguldak Bülent Ecevit Üniversitesi, Fen Fakültesi, Kimya Bölümü-Ordu Üniversitesi Diş Hekimliği Fakültesi Protetik Diş Tedavisi Bölümü, Ordu

[3] Zonguldak Bülent Ecevit Üniversitesi, Fen Fakültesi, Kimya Bölümü-Kapadokya Üniversitesi, Uçak Gövde Motor Bakım Bölümü, Nevşehir-

Amaç: Bu çalışmanın amacı simüle edilmiş diş fırçalamanın ve gastrik sıvı maruziyetinin farklı yüzey bitim işlemlerine tabi tutulmuş Cad-Cam rezin matriks seramik (RMC) materyallerinin yüzey pürüzlülüğü ve yüzey sertliği üzerindeki etkilerini karşılaştırmalı olarak değerlendirmektir. Gereçler ve yöntemler: Bu çalışmada Lava Ultimate, Vita Enamic ve GC Cerasmart Cad-Cam RMC blokları kullanılarak elde edilen 12x14x2 mm boyutlarındaki toplam 180 adet örnek öncelikle konvansiyonel polisaj ve yüzey kaplama maddesi (Nule:Coat) uygulamasına tabi tutulmak üzere 2 gruba ayrıldı. Daha sonra her grup; kontrol (fırçalama yapılmayan), 10000 devir diş fırçalama simülasyonu, 1 yıl gastrik sıvı maruziyeti+10000 devir diş fırçalama simülasyonu prosedürlerine göre 3 alt gruba ayrıldı (n=10). Örneklerin yüzey pürüzlülük değerleri profilometre ile, yüzey sertlik değerleri ise Vickers sertlik test cihazı ile ölçüldü. Veriler üç yönlü ANOVA ve Tamhane testleriyle istatistiksel analize tabi tutuldu. Bulgular: Üç yönlü ANOVA sonuçlarına göre tüm değişkenlerin (materyal türü, yüzey bitim işlemi, yaşlandırma prosedürleri) ve bunların etkileşimlerinin yüzey sertliği ve pürüzlülüğü değerleri üzerinde anlamlı etkileri olduğu bulunmuştur ($p<0,05$). RMC materyallerinin yüzey sertlik değerleri arasında anlamlı farklılıklar tespit edilmiş olup, gastrik sıvı maruziyeti ve fırçalama prosedürleri bu değerleri artırmıştır ($p<0,05$). Yüzey kaplama maddesi uygulaması, konvansiyonel polisaj işlemine kıyasla daha yüksek yüzey pürüzlülüğü değerleriyle sonuçlanmış ve test edilen RMC materyallerinden bağımsız olarak gastrik sıvı ve fırçalama prosedürleri değerlerde daha da artışa neden olmuştur. Sonuç: Diş fırçalama ve gastrik sıvıya maruz kalma RMC materyallerinin yüzey sertliğini ve pürüzlülüğünü artırmıştır. Ayrıca yüzey kaplama maddesi uygulamaları, fırçalama ve gastrik sıvı yüzey bozulmasını daha da kötüleştirdiğinden, konvansiyonel polisaja kıyasla yaşlandırma etkilerine karşı daha düşük direnç göstermiştir.

Anahtar Kelimeler: Rezin matriks seramik; Diş fırçalama; Gastrik sıvı

S-032 Effects of Gastric Juice and Toothbrushing on The Cad-Cam Resin Matrix Ceramics

Oral Abstract

Kiarash Sheikholaemeh[1], Ezgi Çuna[1], Ayşegül Köroğlu[1], Doğu Ömür Dede[2], Baki Hazer[3]
[1] Bülent Ecevit University, Faculty Of Dentistry, Department Of Prosthodontics, Zonguldak
[2] Ordu University, Faculty Of Dentistry, Department Of Prosthodontics, Ordu
[3] Zonguldak Bulent Ecevit University, Faculty Of Science, Department Of Chemistry-Kapadokya University, Department Of Aircraft Airframe Engine Maintenance, Nevşehir

Aim: The aim of this study was to comparatively evaluate the effects of simulated toothbrushing and gastric juice exposure on the surface roughness and hardness of Cad-Cam resin matrix ceramic (RMC) materials subjected to different surface finishes. Materials and Methods: In the present study a total of 180 specimens obtained using Lava Ultimate, Vita Enamic and GC Cerasmart Cad-Cam RMC blocks with dimensions of 12x14x2 mm were first divided into 2 groups to be subjected to conventional polishing and surface coating agent (Nule:Coat) application. Then, each group was divided into 3 subgroups according to the procedures of; control (no brushing), 10000 cycles of toothbrushing simulation, 1 year of gastric juice exposure + 10000 cycle of toothbrushing simulation (n=10). Surface roughness values of the specimens were measured with a profilometer and surface hardness values were measured with a Vickers hardness tester. Data were subjected to statistical analysis with three-way ANOVA and Tamhane tests. Results: According to the results of three-way ANOVA, all variables (material type, surface finish, aging procedures) and their interactions were found to have significant effects on surface hardness and roughness values ($p<0.05$). Significant differences were found between the surface hardness values of the RMC materials and also gastric juice exposure and brushing procedures increased the values ($p<0.05$). Application of a surface coating agent resulted in higher surface roughness values compared to conventional polishing, and values were further increased by gastric juice and brushing procedures, regardless of the RMC materials tested. Conclusion: Toothbrushing and gastric juice exposure increased the surface hardness and roughness of the RMC materials. Moreover, surface coating applications showed lower resistance to aging effects compared to conventional polishing, as brushing and gastric juice further exacerbated surface degradation.

Keywords: Resin matrix ceramic; Toothbrushing; Gastric juice.

S-033 Maksiller Atrofili Hastada Zigoma İmplantı Uygulaması Sonrası Toronto Tip Protez ile Rehabilitasyon

Sözel Bildiri

Gamze Ulu[1], Buse Çebi Gül[1]
[1] İnönü Üniversitesi

Amaç: Toronto tipi protezler, sabit protez estetiğini ve stabilitesini sağlarken aynı zamanda hareketli protezlerin bakım kolaylığını sunan hibrit yapılı restorasyonlardır. Özellikle ileri kemik kaybı görülen olgularda, implant destekli sabit protez planlamasında biyomekanik avantajları ve estetik uyumlarıyla öne çıkarlar. Bu olgu sunumunun amacı, ileri maksiller atrofi nedeniyle zigoma implantı uygulanan bir hastada Toronto tipi protezin protetik planlaması, laboratuvar süreci ve klinik başarısını değerlendirmektir. Olgu Tanımlaması: 49 yaşındaki kadın hastada üst çenede ileri kemik kaybı ve sınıf III kapanış mevcuttu. Sabit protez talebiyle başvurdu. Cerrahi olarak bilateral zigoma ve anterior bölgeye iki konvansiyonel implant yerleştirildi. İmplantların osteointegrasyonu tamamlandıktan sonra, metal altyapılı, vida tutuculu hibrit yapıda Toronto tipi protez planlandı. Protez tasarımında dudak desteği, fonasyon, estetik görünüm ve temizlenebilirlik kriterleri ön planda tutuldu. Bulgular: Protez teslimi sonrası hastada estetik ve fonksiyonel açıdan belirgin iyileşme gözlendi. Çiğneme etkinliği ve konuşma fonksiyonları normalize olurken, peri-implant dokular sağlıklı izlendi. Hasta, özellikle protezin sabit hissi ve temizlenebilirliği açısından memnuniyet bildirdi. Sonuç: Toronto tipi protezler, ileri maksiller atrofi vakalarında sabit rehabilitasyon için estetik, biyomekanik ve hijyen avantajlarıyla güvenilir bir protetik çözümdür. Zigoma implantları üzerine uygulandığında, sabit protez konforunu ve fonksiyonel stabiliteyi greft gereksinimi olmadan sağlayabilir. Bu kombinasyon, protetik açıdan uzun dönem başarısı yüksek bir tedavi alternatifidir. Anahtar Kelimeler: Toronto tipi protez, zigoma implantı, maksiller atrofi

Anahtar Kelimeler: Toronto tipi protez, zigoma implantı, maksiller atrofi

S-033 Rehabilitation with a Toronto-Type Prosthesis Following Zygomatic Implant Placement in a Patient with Maxillary Atrophy

Oral Abstract

Gamze Ulu[1], Buse Çebi Gül[1]
[1] Inonu University

Objective: Toronto-type prostheses are hybrid restorations that combine the esthetics and stability of fixed prostheses with the hygiene accessibility of removable ones. They are particularly advantageous in cases with severe bone loss, offering biomechanical stability and improved esthetics in implant-supported fixed prosthetic planning. The aim of this case presentation is to evaluate the prosthetic planning, laboratory procedures, and clinical success of a Toronto-type prosthesis fabricated for a patient with severe maxillary atrophy treated with zygomatic implants. Case Description: A 49-year-old female patient presented with severe maxillary bone loss and a Class III occlusal relationship, requesting a fixed prosthetic solution. Surgically, bilateral zygomatic implants and two conventional implants in the anterior maxilla were placed. After successful osseointegration, a screw-retained, metal framework–based hybrid Toronto-type prosthesis was fabricated. During prosthetic design, lip support, phonation, esthetics, and ease of hygiene maintenance were prioritized. Findings: After prosthesis delivery, a significant improvement in esthetics and function was observed. Masticatory efficiency and phonation normalized, while peri-implant tissues remained healthy. The patient expressed high satisfaction, particularly regarding the fixed sensation and the ease of cleaning. Conclusion: Toronto-type prostheses represent a reliable prosthetic solution for the fixed rehabilitation of patients with severe maxillary atrophy, providing esthetic, biomechanical, and hygienic advantages. When applied over zygomatic implants, they offer the comfort and functional stability of fixed prostheses without the need for grafting. This combination provides a predictable and durable treatment option with high long-term success from a prosthodontic perspective. Keywords: Toronto-type prosthesis, zygomatic implant, maxillary atrophy

Keywords: Toronto-type prosthesis, zygomatic implant, maxillary atrophy,

S-034 Üst Birinci Molar Bölgesinde Kemik Yapısının Fraktal Analizi: Yapay Zekâ Tabanlı Otomatik Yöntemler ile Imagej Destekli Manuel Analizin Karşılaştırılması

Sözel Bildiri

Ayşe Aksu[1], Kevser Karakaya[1]
[1] Afyonkarahisar Sağlık Bilimleri Üniversitesi

Amaç Fraktal analiz, kemik dokusunun mikroyapısal özelliklerini nicel olarak değerlendirmeye olanak sağlayan objektif bir yöntem olup, farklı analiz yazılımlarının sonuç üzerindeki etkisini ortaya koymak hedeflenmiştir. Bu çalışmanın amacı, panoramik radyografilerde üst birinci molar (16 ve 26) bölgelerdeki trabeküler kemik yapısının fraktal analizinde manuel (ImageJ) ve yapay zekâ destekli (Google Gemini, ChatGPT) otomatik yöntemlerin karşılaştırılmasıdır. Materyal-Metod Bu retrospektif çalışmada, üst birinci molar bölgelerinde diş eksikliği bulunan 30 bireye ait panoramik radyografiler (Planmeca ProMax®, Helsinki, Finlandiya) incelenmiştir. Her radyografideki ilgi alanı (ROI), eksik diş boşluğunun merkezi referans alınarak 32×32 piksel boyutlarında kare şeklinde belirlenmiştir. ROI seçiminde kortikal sınırlar, maksiller sinüs ve metal artefaktlardan kaçınılmıştır. Manuel fraktal analiz, ImageJ (NIH, Bethesda, MD, USA) yazılımı ve FracLac eklentisi kullanılarak Gaussian blur, fark görüntüsü oluşturma, skeletonizasyon ve box-counting yöntemleriyle yapılmıştır. Aynı ROI koordinatları, Google Gemini ve ChatGPT tabanlı yapay zekâ programlarında otomatik olarak analiz edilmiştir. Elde edilen fraktal boyut (FD) değerleri, Kruskal–Wallis H testi ve Bonferroni düzeltmeli karşılaştırmalarla istatistiksel olarak değerlendirilmiştir. Bulgular Analiz sonuçlarına göre, yöntemler arasında istatistiksel olarak anlamlı fark bulunmuştur ($p < 0.05$). ImageJ yöntemiyle elde edilen fraktal analiz sonuçları , en uzak değerler ise ChatGPT yöntemiyle elde edilmiştir. Gemini yöntemi ise daha yakın sonuçlar vermiştir. Sonuç Farklı analiz yazılımları fraktal ölçüm sonuçlarını anlamlı şekilde etkilemektedir. Manuel yöntemler daha yüksek duyarlılık gösterirken, yapay zekâ tabanlı analizler hız, standardizasyon ve kullanıcıdan bağımsızlık açısından avantaj sağlamaktadır. Anahtar Kelimeler: Fraktal Analiz,Yapay Zeka,Panoramik Radyografi

Anahtar Kelimeler: Fraktal Analiz,Yapay Zeka,Panoramik Radyografi

S-034 Fractal Analysis of Bone Structure in the Upper First Molar Region: Comparison of Imagej-Supported Manual Analysis with Artificial Intelligence-Based Automatic Methods

Oral Abstract

Ayşe Aksu[1], Kevser Karakaya[1]
[1] Afyonkarahisar Health Sciences University

Objective Fractal analysis is an objective method that enables the quantitative evaluation of the microstructural properties of bone tissue. The aim of this study was to reveal the effect of different analysis software on the results. The objective of this study is to compare manual (ImageJ) and artificial intelligence-supported (Google Gemini, ChatGPT) automated methods in the fractal analysis of trabecular bone structure in the upper first molar (16 and 26) regions in panoramic radiographs. Materials and Methods In this retrospective study, panoramic radiographs (Planmeca ProMax®, Helsinki, Finland) of 30 individuals with missing upper first molars were examined. The region of interest (ROI) in each radiograph was defined as a 32×32 pixel square centered on the missing tooth space. Cortical borders, maxillary sinuses, and metal artifacts were avoided in ROI selection. Manual fractal analysis was performed using ImageJ (NIH, Bethesda, MD, USA) software and the FracLac plug-in with Gaussian blur, difference image creation, skeletonization, and box-counting methods. The same ROI coordinates were automatically analyzed in Google Gemini and ChatGPT-based artificial intelligence programs. The obtained fractal dimension (FD) values were statistically evaluated using the Kruskal–Wallis H test and Bonferroni-corrected comparisons. Result According to the analysis results, there was a statistically significant difference between the methods ($p < 0.05$). The fractal analysis results obtained with the ImageJ method were the most distant values, while those obtained with the ChatGPT method were the closest. The Gemini method yielded results closer to the ImageJ method. Conclusion Different analysis software significantly affects fractal measurement results. While manual methods show higher sensitivity, AI-based analyses offer advantages in terms of speed, standardization, and user independence. Keywords: Fractal Analysis, Artificial Intelligence, Panoramic Radiography

Keywords: Fractal Analysis, Artificial Intelligence, Panoramic Radiography

S-035 Eklemeli ve Eksiltmeli Yöntemlerle Üretilen Rezin İçerikli Materyallerin Titanyuma Bağlanma Dayanımlarının Karşılaştırılması

Sözel Bildiri

Asiye Yavşan[1], Recep Türken[1]
[1] Ordu Üniversitesi

Amaç: Bu çalışmanın amacı, farklı üretim yöntemleriyle elde edilen rezin esaslı CAD/CAM materyallerin, çeşitli yüzey işlemleri sonrası titanyuma olan makaslama bağlanma dayanımlarını karşılaştırmaktır. Gereç ve Yöntem: Bu çalışmada, iki eklemeli üretim materyali (Crowntec, Saremco Dental AG, İsviçre; VarseoSmile Crown Plus, BEGO, Almanya) ve iki eksiltmeli üretim materyali (Tetric CAD, Ivoclar-Vivadent, Lihtenştayn; Cerasmart, GCCorporation, Japonya) olmak üzere dört rezin içerikli CAD/CAM materyali kullanılmıştır. Ø3×3 mm boyutlarında hazırlanan 120 silindir örnek, üç farklı yüzey işlem protokolü (sadece primer; 50 µm Al_2O_3 ile kumlama + primer; fosforik asit + primer) uygulanarak 12 grup oluşturulmuştur. Örnekler, Grade V titanyum dayanaklara simante edilmiş ve 24 saat boyunca 37 °C distile suda bekletildikten sonra makaslama bağlanma dayanımı testi uygulanmıştır. Bağlanma sonrasında oluşan kırılma tipleri, titanyum yüzeyleri üzerinde stereomikroskop ile değerlendirilmiştir. Bulgular: Yüzey işlemi ve materyal türünün makaslama bağlanma dayanımı (MBD) üzerinde istatistiksel olarak anlamlı etkisi bulunmuştur ($p<0,001$). Ortalama MBD değerleri yalnız primer grubunda 10,36 ± 2,23 MPa, asit + primer grubunda 11,88 ± 3,26 MPa, kumlama + primer grubunda ise 13,95 ± 2,45 MPa olarak belirlenmiştir. Eklemeli üretim materyallerinden Crowntec en yüksek değeri (15,30 ± 2,54 MPa) göstermiş, onu VarseoSmile Crown Plus (13,39 ± 0,61 MPa) takip etmiştir. Eksiltmeli üretim grubunda ise Tetric CAD (10,76 ± 2,33 MPa) ve Cerasmart (8,80 ± 0,56 MPa) daha düşük değerler sergilemiştir. Genel olarak eklemeli üretim materyalleri (14,35 ± 1,53 MPa), eksiltmeli üretim materyallerine göre anlamlı derecede daha yüksek bağlanma dayanımı göstermiştir ($p<0,001$). Sonuç: Tüm CAD/CAM materyalleri arasında, mikromekanik yüzey işlemlerinin kimyasal işlemlere göre daha etkili olduğu belirlenmiştir. Alüminyum oksit ile kumlama ve universal adeziv uygulaması bağ dayanımını en fazla artıran protokol olmuştur. Kırılma analizi sonucunda, eksiltmeli üretim gruplarında çoğunlukla adeziv kırıklar, eklemeli üretim gruplarında ise koheziv ve karışık kırık tipleri gözlenmiş; bu bulgu, eklemeli üretim materyallerinin daha güçlü bağlantı oluşturduğunu desteklemiştir.

Anahtar Kelimeler: 3B yazıcı; titanyum; bağlantı dayanımı

S-035 Comparison of Bond Strengths: Resin Materials (Additive/subtractive) to Titanium

Oral Abstract

Asiye Yavşan[1], Recep Türken[1]
[1] Ordu University

Objective: This study aimed to compare the shear bond strength of resin-based CAD/CAM materials produced by additive and subtractive manufacturing methods to titanium abutments after different surface treatments. Materials and Methods: Four resin-based CAD/CAM materials were tested: two additively manufactured (Crowntec, Saremco Dental AG, Switzerland; VarseoSmile Crown Plus, BEGO, Germany) and two subtractively manufactured (Tetric CAD, Ivoclar-Vivadent, Liechtenstein; Cerasmart, GC Corporation, Japan). A total of 120 cylindrical specimens (Ø3×3 mm) were fabricated and divided into 12 groups according to three surface treatment protocols: primer only, 50 µm Al_2O_3 sandblasting + primer, and phosphoric acid etching + primer. All specimens were bonded to Grade V titanium abutments using a dual-cure resin cement (G-CEM LinkForce) and stored in distilled water at 37 °C for 24 h. Shear bond strength (SBS) was measured using a universal testing machine at a crosshead speed of 1 mm/min, and failure modes were analyzed under a stereomicroscope. Results: Both surface treatment and material type significantly influenced SBS ($p < 0.001$). The mean SBS values were 10.36 ± 2.23 MPa for primer only, 11.88 ± 3.26 MPa for acid + primer, and 13.95 ± 2.45 MPa for sandblasting + primer. Among the materials, Crowntec showed the highest value (15.30 ± 2.54 MPa), followed by VarseoSmile Crown Plus (13.39 ± 0.61 MPa). Subtractive materials, Tetric CAD (10.76 ± 2.33 MPa) and Cerasmart (8.80 ± 0.56 MPa), presented lower results. Additively manufactured materials (14.35 ± 1.53 MPa) demonstrated significantly higher bond strength than subtractive ones ($p < 0.001$). Conclusion: Micromechanical surface treatments were more effective than chemical etching in improving adhesion. The combination of aluminum oxide sandblasting and universal adhesive produced the highest bond strength. Predominantly adhesive failures occurred in subtractive materials, while additive groups showed cohesive and mixed failures, indicating stronger interfacial bonding in additively manufactured materials.

Keywords: 3D printing; titanium; bond strength

S-036 Protetik Diş Tedavisinde Yapay Zeka Chatbotlarının Komplikasyon Yönetimindeki Performansının Değerlendirilmesi

Sözel Bildiri

Ahmet Doğan Işık[1], Kaan Yerliyurt[1]

[1] Tokat Gaziosmanpaşa Üniversitesi Diş Hekimliği Fakültesi Protetik Diş Tedavisi Anabilim Dalı

Amaç: Bu çalışmanın amacı, farklı yapay zeka (AI) chatbotlarının protetik diş tedavisinde komplikasyon yönetimi konusundaki performanslarını AI-as-a-judge metodolojisi ile karşılaştırmaktır. Gereç ve Yöntem: Çalışmada, yapay zekaların birbirini jüri olarak değerlendirdiği "AI-as-a-judge" metodolojisi kullanılmıştır. Protetik diş tedavisi alanında komplikasyon yönetimiyle ilgili yedi klinik senaryo, dört yapay zeka modeline sunulmuştur. Elde edilen cevaplar, diğer üç yapay zeka modeli tarafından "bilimsel doğruluk", "klinik uygulanabilirlik", "güncellik" ve "genel puan" olmak üzere dört parametre üzerinden çapraz değerlendirmeye tabi tutulmuştur. Verilerin istatistiksel analizi Kruskal-Wallis ve Spearman Korelasyon testleri ile yapılmıştır ($p<0.05$). Bulgular: İstatistiksel analizler sonucunda, yapay zeka modelleri arasında 'Bilimsel Doğruluk' ($p<0.001$) , 'Güncellik' ($p<0.001$) ve 'Genel Puan' ($p=0.002$) açısından anlamlı farklılıklar saptanmıştır. Post-hoc testleri, Grok 4 Fast'in özellikle 'Güncellik' (ortalama: 9.76) ve 'Genel Puan' (ortalama: 9.68) kategorilerinde en yüksek performansı sergilediğini göstermiştir. ChatGPT-5 ise 'Bilimsel Doğruluk' (ortalama: 9.05) ve 'Genel Puan' (ortalama: 9.00) açısından diğer modellere kıyasla anlamlı derecede daha düşük puanlar almıştır. Tüm modellerin 'Klinik Uygulanabilirlik' ($p=0.569$) puanlarının istatistiksel olarak farksız ve oldukça yüksek (ortalama > 9.74) olması dikkat çekicidir. Değerlendirici yapay zekalar arasındaki uyumu inceleyen Spearman korelasyon analizi, değerlendirmelerde değişken düzeylerde (zayıf-orta) ve zaman zaman negatif korelasyonlar ortaya koymuştur. Sonuç: Protetik diş tedavisi alanında komplikasyon yönetimi senaryolarında test edilen yapay zeka modelleri umut verici bir performans sergilemekle birlikte, aralarında anlamlı farklılıklar bulunmaktadır. Grok 4 Fast modeli en güncel ve genel olarak en başarılı model olarak öne çıkmıştır. AI-as-a-judge metodolojisi, ölçeklenebilir bir değerlendirme sunsa da, değerlendiriciler arası tutarlılığının düşük olması, metodolojinin validasyonunun daha fazla araştırılması gerektiğini ortaya koymaktadır.

Anahtar Kelimeler: Yapay zeka; Protetik diş hekimliği; Komplikasyon yönetimi

S-036 Evaluating the Performance of Ai Chatbots in Complication Management in Prosthodontics

Oral Abstract

Ahmet Doğan Işık[1], Kaan Yerliyurt[1]

[1] Tokat Gaziosmanpaşa University Faculty Of Dentistry, Department Of Prosthodontics

Objective: The aim of this study is to compare the performance of different artificial intelligence (AI) chatbots on complication management in prosthodontics using the AI-as-a-judge methodology. Materials and Methods: In the study, the "AI-as-a-judge" methodology was used, in which artificial intelligences evaluate each other as a jury. Seven clinical scenarios related to prosthodontic complication management were presented to the four AI models. The obtained responses were cross-evaluated by the other three AI models based on four parameters: "scientific accuracy," "clinical applicability," "up-to-dateness," and "overall score." Statistical analysis of the data was performed using Kruskal-Wallis and Spearman's Correlation tests ($p<0.05$). Results: Statistical analyses revealed significant differences among the AI models in terms of 'Scientific Accuracy' (<0.001) , 'Up-to-dateness' ($p<0.001$) , and 'Overall Score' ($p=0.002$). Post-hoc tests indicated that Grok 4 Fast exhibited the highest performance, particularly in the 'Up-to-dateness' (mean: 9.76) and 'Overall Score' (mean: 9.68) categories. In contrast, ChatGPT-5 received significantly lower scores in 'Scientific Accuracy' (mean: 9.05) and 'Overall Score' (mean: 9.00) compared to the other models. Notably, the 'Clinical Applicability' scores ($p=0.569$) were statistically similar and exceptionally high (mean > 9.74) for all models. Spearman's correlation analysis, which examined the agreement among the evaluator AIs, revealed variable (weak to moderate) and occasionally negative correlations in the assessments. Conclusion: While the tested AI models demonstrate promising performance in prosthodontic complication management scenarios, significant differences exist among them. Grok emerged as the most up-to-date and overall most successful model. Although the AI-as-a-judge methodology offers a scalable evaluation framework, the low inter-rater consistency suggests that the validation of this methodology requires further investigation.

Keywords: Artificial intelligence; Prosthodontics; Complication management

S-037 3B-Yazıcı ile Üretilen Restorasyonlarda Kullanılan Işıkla Polimerize Olan Rezin Simanların Polimerizasyon Dönüşüm Derecelerinin Karşılaştırılması

Sözel Bildiri

Beril Koyuncu[1], Emine Şen[1], Yasemin Yücel Yücel[1], Ayşe Atay[1]
1 Altınbaş Üniversitesi

Giriş ve Amaç: İndirekt restorasyonlarda yapıştırma ajanı olarak farklı mekanizmalarla sertleşen simanlar kullanılmaktadır. Işığın yanında kimyasal olarak da aktive olan simanlar ışığın ulaşamadığı yerlerde polimerizasyonu sağlamak için önemli bir avantajdır ancak bu simanlarda amin miktarı daha fazladır ve aminler oksidize olduklarında renk değişimi meydana gelir. Restorasyonların altındaki yapıştırma ajanı her zaman çok iyi şekilde polimerize olamamaktadır. Bu sebeple, restorasyonun estetik özellikleri etkilenir. Sadece ışıkla sertleşen simanlarda restorasyon altında etkili bir polimerizasyonun olması çok önemlidir. Çalışmanın amacı, 3B yazıcı ile üretilen restorasyonların simantasyonunda kullanılan ışıkla sertleşen (LC) farklı rezin simanların polimerizasyon dönüşüm derecelerini (DC) karşılaştırmaktır. Materyal-Metod: 1 mm kalınlığında, 8 mm çapında disk şeklinde örnek (n=1) Crowntec CT (Saremco, İsviçre) materyalinden üretildi. Bu diskin altında 0.2 mm kalınlığında 3 farklı yapıştırma ajanından örnekler (Variolink Esthetic LC, Ivoclar Vivadent, Schaan, Liechtenstein; G-ænial Universal Injectable, GC, Belçika; NX3 Light cure Rezin siman, Kerr, ABD) (n=5) hazırlandı ve standart modda 20 saniye LED ışık cihazı (Valo Cordless Unit, Ultradent, ABD) ile polimerize edildi. Örnekler 37 °C de 24 saat ve 7 gün inkübe edildi. Polimerizasyon dönüşüm derecesini saptamak için örneklerin monomer ve polimer halde Fourier Transform Infrared Spectroscopy (FTIR-IR-Prestige-21; Shimadzu Corp) cihazında 1608 ve 1637 cm-1 dalga boylarındaki absorbsiyon miktarları kaydedildi. Veriler istatistiksel olarak Tek-Yönlü ANOVA ile değerlendirildi (α=0.05). Bulgular: Her 3 simanda da 7.günde DC% değerleri artmıştır. İki zaman aralığı için de en yüksek DC% değerleri NX3 LC rezin simanda gözükmektedir. En düşük değerler 24 saatte G-ænial grubunda, 7.günde ise Variolink LC grubunda gözlenmiştir ($p<0.05$). Sonuç: Yüksek polimerizasyon dönüşüm derecesine ulaşmak, indirekt restorasyonların altındaki siman tabakasının mekanik özelliklerini, renk stabilitesini ve biyouyumluluğunu artırması açısından klinik olarak büyük önem taşır. Bu in vitro çalışmanın sınırlamaları dahilinde, kullanılan rezin siman tipinin, 3B yazıcı ile üretilen restorasyonlar altında polimerizasyon verimliliğini anlamlı şekilde etkilediği sonucuna varılabilir.

Anahtar Kelimeler: FTIR, Polimerizasyon Dönüşüm Derecesi, Işıkla Sertleşen Rezin Siman, 3B Yazıcı ile Üretilen Restorasyonlar

S-037 Comparison of the Degree of Conversion of Light-Cure Resin Cements Used for 3D-Printed Restorations

Oral Abstract

Beril Koyuncu[1], Emine Şen[1], Yasemin Yücel Yücel[1], Ayşe Atay[1]
1 Altinbas University

Introduction and Aim: Different types of cements having various curing mechanisms are used as luting agents for indirect restorations. Dual-cure resin cements, which can be cured both by light and chemically, offer an advantage in ensuring polymerization in areas where light cannot reach. However, these cements contain higher amounts of amines, which may undergo oxidation and cause discoloration over time. The luting agent beneath the restoration may not always achieve complete polymerization, which can adversely affect the esthetic properties of the restoration. Therefore, achieving effective polymerization beneath the restoration is particularly important for light-cured resin cements. The aim of this study was to compare the degree of conversion (DC%) of different light-cured (LC) resin cements used in the cementation of 3D-printed restorations. Materials and Methods: A disc-shaped sample (1 mm in thickness, 8 mm in diameter) (n = 1) was fabricated from Crowntec CT (Saremco, Switzerland). Under the specimen, samples of three different light-cured resin cements (0.2 mm in thickness) were prepared (Variolink Esthetic LC, Ivoclar Vivadent, Schaan, Liechtenstein; G-ænial Universal Injectable, GC, Belgium; NX3 Light Cure Resin Cement, Kerr, USA) (n = 5). The specimens were polymerized for 20 seconds using a LED curing unit in standard mode (Valo Cordless Unit, Ultradent, USA). After curing, all samples were incubated at 37 °C for 24 hours and 7 days. The absorbance values of the specimens in monomer and polymer forms were recorded at 1608 cm^{-1} and 1637 cm^{-1} using a Fourier Transform Infrared Spectroscopy device (FTIR-IR-Prestige-21; Shimadzu Corp) for assessing the DC%. Data were statistically analyzed using one-way ANOVA ($\alpha = 0.05$). Results: For all three cements, the degree of conversion (DC%) increased after 7 days. At both time intervals, the highest DC% values were observed in the NX3 LC resin cement group. The lowest values were recorded in the G-ænial group at 24 hours, and Variolink Esthetic LC group at 7 days ($p < 0.05$). Conclusion: Achieving a high degree of conversion in resin cements is clinically important, as it enhances the mechanical properties, color stability, and biocompatibility of the cement layer beneath indirect restorations. Within the limitations of this in-vitro study, it can be concluded that the type of resin cement significantly affects the polymerization efficiency under 3D-printed restorative materials.

Keywords: FTIR, Degree of Conversion, Light Cure Resin Cement, 3D Printed Restorations

S-038 Yapay Zeka Sohbet Robotlarının Ağız Hijyeni Sorularına Verdikleri Yanıtların Kalite, Doğruluk ve Okunabilirliliğinin Karşılaştırması

Sözel Bildiri

Tuğba Yetimler[1], Muhammet Fidan[1]

[1] Uşak Üniversitesi Diş Hekimliği Fakültesi Restoratif Diş Tedavisi Anabilim Dalı

Amaç: Bu çalışmada Gemini-2.5 Flash, ChatGPT-4.o ve Dental GPT sohbet robotlarının hastaların ağız hijyeni alışkanlıklarına yönelik sorulara verdikleri yanıtların kalite, doğruluk ve okunabilirlik açısından karşılaştırılması amaçlandı. Gereç ve Yöntemler: Üç farklı yapay zeka sohbet (YZ) robotunun – ChatGPT-4.o, Dental GPT ve Gemini-2.5 Flash – ağız hijyeni alışkanlıklarına yönelik 22 soruya verdikleri yanıtlar incelendi. Yanıtların kalite değerlendirmesi için Global Kalite Ölçeği (GQS), doğruluk ve uygunluk değerlendirmesi için ise beşli Likert ölçeği kullanıldı. Okunabilirlik analizi için Ateşman Okunabilirlik İndeksi esas alındı. İki bağımsız değerlendirici tarafından yapılan değerlendirmeler arasındaki tutarlılığı belirlemek amacıyla Cohen'in ağırlıklı kappa katsayısı hesaplandı. Verilerin istatistiksel analizinde tek yönlü varyans analizi (ANOVA), Kruskal-Wallis H testi ve Spearman korelasyon testi kullanıldı ($p<0,05$). Bulgular: YZ sohbet robotlarının verdikleri yanıtlar arasında kalite, doğruluk ve okunabilirlik indeksi puanları bakımından istatistiksel olarak anlamlı bir fark bulunmadı ($p>0,05$). Cohen'in ağırlıklı kappa analizi, değerlendirici uyumlarının hem GQS (0,830) hem de Likert (0,882) için mükemmel olduğunu ortaya koymuştur ($p<0,001$). YZ sohbet robotlarının verdikleri yanıtların GQS puanı ile Likert puanları arasında pozitif yönde ilişki bulundu ($r=0,389$, $p=0,001$). Sözcük sayısı, karakter sayısı, cümle sayısı, paragraf sayısı değerleri bakımından ChatGPT-4.o diğer yapay zeka sohbet robotlarına göre anlamlı düzeyde en düşük değerleri gösterdi ($p<0,05$). Sözcük sayısı, karakter sayısı, cümle sayısı, paragraf sayısı değerleri Gemini-2.5 Flash ve Dental GPT için benzer bulundu. Sonuç: YZ sohbet robotları ağız hijyeni alışkanlıklarına yönelik bilgi sağlamada kullanıcılar için etkili araçlar olabilir; ancak verdikleri yanıtların uzunluk ve detay düzeyi farklılık göstermektedir. YZ sohbet robotları, ağız hijyen alışkanlıkları hakkında bilgi sunmada benzer kalite, doğruluk ve okunabilirlik düzeyine sahiptir. ChatGPT-4.o daha kısa ve öz yanıtlar sunarken, Gemini-2.5 Flash ve Dental GPT daha ayrıntılı açıklamalar yapmaktadır.

Anahtar Kelimeler: Ağız ve diş sağlığı; Okunabilirlik; Yapay zeka

S-038 Comparison of the Quality, Accuracy, and Readability of Responses Given by Artificial Intelligence Chatbots to Questions About Oral Hygiene

Oral Abstract

Tuğba Yetimler[1], Muhammet Fidan[1]
[1] Department Restorative Dentistry, Faculty Of Dentistry, Usak University

Aim: This study aimed to compare the quality, accuracy, and readability of the responses given by Gemini-2.5 Flash, ChatGPT-4.o, and Dental GPT chatbots to questions about patients' oral hygiene habits. Materials and Methods: The responses of three different artificial intelligence (AI) chatbots—ChatGPT-4.o, Dental GPT, and Gemini-2.5 Flash—to 22 questions about oral hygiene habits were examined. The Global Quality Scale (GQS) was used to evaluate the quality of the responses, and a five-point Likert scale was used to evaluate their accuracy and appropriateness. The Atesman Readability Index was used for readability analysis. Cohen's weighted kappa coefficient was calculated to determine the consistency between the evaluations made by two independent evaluators. One-way analysis of variance (ANOVA), Kruskal-Wallis H test, and Spearman correlation test were used for statistical analysis of the data ($p<0.05$). Results: There was no statistically significant difference between the responses provided by artificial intelligence chatbots in terms of quality, accuracy, and readability index scores ($p>0.05$). Cohen's weighted kappa analysis revealed that the evaluators' agreement was excellent for both GQS (0.830) and Likert (0.882) ($p<0.001$). A positive correlation was found between the GQS scores and Likert scores of the responses provided by AI chatbots ($r=0.389$, $p=0.001$). ChatGPT-4.0 showed significantly lower values than other artificial intelligence chatbots in terms of word count, character count, sentence count, and paragraph count ($p<0.05$). Word count, character count, sentence count, and paragraph count values were similar for Gemini-2.5 Flash and Dental GPT. Conclusion: AI chatbots can be effective tools for providing users with information on oral hygiene habits; however, the length and level of detail of their responses differ. AI chatbots have similar levels of quality, accuracy, and readability when providing information on oral hygiene habits. While ChatGPT-4.o provides shorter and more concise responses, Gemini-2.5 Flash and Dental GPT offer more detailed explanations.

Keywords: Oral and dental health; Readability; Artificial intelligence

S-039 Bor Katkılı Biyoaktif Cam Materyalin Kök Yüzey Çürüklerinde Remineralizasyonu ve Biyouyumluluğu

Sözel Bildiri

Reyhan Fidan Spor[1], Belma Zengin Kurt[2], Ezgi Balkan[3], Evrim Dalkılıç[4], Abdurrahim Koçyiğit[5]

[1] Bezmialem Vakıf Üniversitesi Sağlık Bilimleri Enstitüsü Restoratif Diş Tedavisi Anabilim Dalı

[2] Bezmialem Vakıf Üniversitesi Eczacılık Fakültesi Farmasötik Kimya Anabilim Dalı

[3] İstanbul Üniversitesi Cerrahpaşa Eczacılık Fakültesi Biyokimya Anabilim Dalı

[4] Bezmialem Vakıf Üniversitesi Diş Hekimliği Fakültesi Restoratif Diş Tedavisi Anabilim Dalı

[5] Bezmialem Vakıf Üniversitesi Tıp Fakültesi Tıbbi Biyokimya Anabilim Dalı

Giriş. Kök yüzeyi çürükleri, erişimin sınırlı olduğu molar dişlerde minimal invaziv yaklaşımlar gerektirmektedir. Bu çalışmanın amacı, bor katkılı biyoaktif cam materyallerin kök yüzeyi çürüklerinde remineralizasyon etkilerini ve biyouyumluluğunu incelemektir. Materyal-Metot. Deneysel biyoaktif camın sentezi için hızlı alkali aracılı sol-jel yöntemi uygulandı. H_3BO_3 kompozisyona dahil edildi. Sentezlenen nano-biyoaktif camın faz bileşimi ve mikro yapısı X-ışını kırınımı (XRD), alan emisyonlu taramalı elektron mikroskobu (FE-SEM) ve Fourier dönüşümlü kızılötesi spektroskopi (FT-IR) ile karakterize edildi. Kırk adet çürüksüz insan molar dişi kullanıldı. Dişler 15 gün demineralizasyon çözeltisinde bekletildi. Ardından rastgele dört gruba ayrıldı (n=10): GrupF: Florür verniği (Duraphat, Colgate, ABD), GrupBG: Deneysel biyoaktif cam, GrupBG-7: %7 bor katkılı deneysel biyoaktif cam ve GrupBG-14: %14 bor katkılı deneysel biyoaktif cam. Ajanlar 4 dakika boyunca diş yüzeylerine uygulandı. Tüm örnekler pH döngüsüne tabi tutuldu. Her örnekte başlangıç, demineralizasyon sonrası ve tedavi sonrası olmak üzere üç aşamada Vickers mikrosertlik cihazı (HMV-G, Shimadzu, Japonya) ile mikrosertlik ve DIAGNOdent Pen (KaVo 2190, 655 nm dalga boyu) kullanılarak ölçüldü, ortalama değerler kaydedildi. Tüm gruplarda bir adet dişe Taramalı Elektron Mikroskobu – Enerji Dispersif X-ışını Spektroskopisi Analizi (SEM-EDX) gerçekleştirildi. Materyallerin iyon salınımının hücre canlılığı üzerindeki etkileri, insan dermal fibroblast hücre hattı (CCD-1071Sk) ve WST-1 canlılık testi kullanılarak 24 ve 48 saat inkübasyon sonrası değerlendirildi. Hücre canlılığı 450 nm'de absorbans ölçülerek kontrol grubuna göre normalize edildi. İstatistiksel analiz için ANOVA ve Bonferroni düzeltmesi uygulandı ($p<0.05$), ayrıca Tukey testi kullanıldı ($p<0.0125$). Bulgular. Mikrosertlik analizinde gruplar arası istatistiksel olarak anlamlı fark saptanmadı. DIAGNOdent Pen sonuçları GrupBG-14'te diğer gruplara kıyasla anlamlı farklılık gösterdi. 24 saatlik sitotoksisite testinde, florür tüm dozlarda sitotoksikti; diğer gruplar yalnızca yüksek dozlarda sitotoksisite arttı. Özellikle düşük dozdaki bor katkılı biyoaktif cam fibroblast proliferasyonunu artırdı. Sonuç. Bu çalışma, bor katkılı biyoaktif camların kök yüzeyi remineralizasyonunu artırarak fibroblast canlılığını destekledi, florür ile karşılaştırıldığında artmış mineral birikimi ve azalmış sitotoksisite gösterdi. Bu bulgular, bor katkılı biyoaktif camların kök çürüklerinin minimal invaziv tedavisinde biyouyumlu bir alternatif sunabileceğini göstermektedir.

Anahtar Kelimeler: Biyoaktif cam; Biyouyumluluk; Remineralizasyon

S-039 Boron-Doped Bioactive Glass for Remineralization and Biocompatibility in Root Surface Caries

Oral Abstract

Reyhan Fidan Spor[1], Belma Zengin Kurt[2], Ezgi Balkan[3], Evrim Dalkılıç[4], Abdurrahim Koçyiğit[5]

[1] Department Of Restorative Dentistry, Institute Of Health Sciences, Bezmialem Vakif University, Istanbul, Turkey

[2] Department Of Pharmaceutical Chemistry, Faculty Of Pharmacy, Bezmialem Vakif University, Istanbul, Turkey

[3] Department Of Biochemistry. Faculty Of Pharmacy, Istanbul University – Cerrahpaşa, Istanbul, Turkey

[4] Department Of Restorative Dentistry, Faculty Of Dentistry, Bezmialem Vakif University, Istanbul, Turkey

[5] Department Of Medical Biochemistry. Faculty Of Medicine, Bezmialem Vakif University,

Introduction. Root surface caries require minimally invasive approaches, particularly in molar teeth with limited accessibility. The aim of this study was to investigate the remineralization effects and biocompatibility of boron-doped bioactive glass materials on root surface caries. Materials and Methods. A rapid alkali-mediated sol–gel method was used to synthesize the experimental bioactive glass. H_3BO_3 was incorporated into the composition. The phase composition as well as the microstructure of the synthesized nano-bioactive glass were characterized through X-ray diffraction (XRD), field-emission scanning electron microscopy (FE-SEM), and Fourier-transform infrared spectroscopy (FT-IR). Forty sound human molar teeth were used. The teeth were immersed in a demineralization solution for 15 days and then randomly divided into four groups (n = 10): GroupF: fluoride varnish (Duraphat, Colgate, USA), GrouBG: experimental bioactive glass, GroupBG-7: 7% boron-doped experimental bioactive glass, and GroupBG-14: 14% boron-doped experimental bioactive glass. The agents were applied to the tooth surfaces for 4 minutes. All samples underwent pH cycling. For each specimen, Vickers microhardness (HMV-G, Shimadzu, Japan) and DIAGNOdent Pen (KaVo 2190, 655 nm wavelength) measurements were performed at three stages: baseline, after demineralization, and after treatment, and mean values were recorded. One tooth from each group was analyzed using Scanning Electron Microscopy – Energy Dispersive X-ray Spectroscopy (SEM-EDX). The effects of ion release from the materials on cell viability were evaluated using a human dermal fibroblast cell line (CCD-1071Sk) and the WST-1 viability assay after 24 and 48 hours of incubation. Cell viability was measured by absorbance at 450 nm and normalized to the control group. ANOVA with Bonferroni correction ($p < 0.05$) and Tukey's test ($p < 0.0125$) were used for statistical analysis. Results. Microhardness analysis revealed no statistically significant differences among the groups. DIAGNOdent Pen results showed a significant difference in Group BG-14 compared to the other groups. In the 24-hour cytotoxicity test, fluoride was cytotoxic at all doses, whereas other groups showed increased cytotoxicity only at high doses. Notably, low-dose boron-doped bioactive glass promoted fibroblast proliferation. Conclusion. This study demonstrated that boron-doped bioactive glass enhanced root surface remineralization and supported fibroblast viability, showing increased mineral deposition and reduced cytotoxicity compared to fluoride. These findings suggest that boron-doped bioactive glass may offer a biocompatible alternative for the minimally invasive treatment of root caries.

Keywords: Bioactive glass; Biocompatibility; Remineralization

S-040 Adeziv Sistem Kullanımının Biyoaktif Restorasyonların Çürükten Etkilenmiş Dentine Olan Bağlanma Dayanımına Etkisi

Sözel Bildiri

Göksun Özyazıcı[1], Elif Alkan[2], Dilek Tağtekin[2], Burcu Oğlakçı Özkoç[1]
[1] Bezmialem Vakıf Üniversitesi
[2] Marmara Üniversitesi

Amaç: Bu in vitro çalışmada, adeziv sistem kullanımının biyoaktif restorasyonların çürükten etkilenmiş dentine(ÇED) olan makaslama bağlanma dayanımına (SBS) etkisi değerlendirilmiştir. Gereç ve Yöntem: 75 adet sağlam insan molar dişinden midkoronal dentin yüzeyleri elde edildi. Yapay ÇED elde edebilmek için, 14 gün boyunca çalkalamalı inkübatörde(60 rpm), demineralizasyon(8 saat)+remineralizasyon(16 saat) solüsyonlarına tabi tutuldu. Restoratif materyallere [iki biyoaktif materyal- bir alkasit/CN: Cention N(Ivoclar) ve dual-cure bulk-fill kompozit/AC: Activa BioACTIVE Restorative(Pulpdent) ve bir geleneksel kompozit-mikrohibrit/FZ: Filtek Z250(3M ESPE)] ve universal adeziv sistem varlığına göre UA(+) veya UA(-) olarak rastgele 5 gruba ayrıldı: 1)Grup AC; 2)Grup AC+UA; 3)Grup CN; 4)Grup CN+UA; 5)Grup FZ(Kontrol). Mineral yoğunluğu değişiminin değerlendirilmesinde, farklı zamanlarda konvansiyonel metodlar, FluoreCam ve mikrosertlik testleri kullanıldı. Universal adeziv, self-etch modunda uygulandı. Restoratif materyaller, silindir şekilli kalıplar kullanılarak yerleştirildi. Restoratif materyallerin biyoaktivite potansiyellerini açığa çıkarmak ve yaşlandırma prosedürü için, 30 gün boyunca örnekler yapay tükürük içerisinde bekletildi. SBS testi, universal test cihazı ile(piston başlığı hızı:1 mm/dk) gerçekleştirildi(n=15). Başarısızlık tipleri ışık mikroskobu ile incelendi. Dentin-restorasyon ara yüzleri, SEM ile analiz edildi. İstatistiksel analiz için, iki yönlü ANOVA ve Bonferroni testleri uygulandı($p<0.05$). Bulgular: Grup FZ (kontrol), diğer test edilen gruplardan istatistiksel olarak daha yüksek SBS değerleri gösterdi($p<0.05$). Restoratif materyaller karşılaştırıldığında, Grup AC ile CN ve Grup AC+UA ile CN+UA arasında anlamlı bir fark görülmedi($p>0.05$). Adeziv sistem varlığına göre, Grup AC+UA, Grup AC'ye göre ve Grup CN+UA, Grup CN'ye göre istatistiksel olarak daha yüksek SBS değerleri gösterdi($p<0.05$). Adeziv sistem kullanılmayan gruplarda, adeziv tipte başarısızlık daha sık görülürken; SEM analizlerinde ise daha fazla gap formasyonunun görüldüğü tespit edildi. Sonuç: Universal adeziv sistem kullanımı, biyoaktif restoratif materyallerin ÇED'e olan bağlanma dayanımı açısından faydalı olabilmektedir. Bu çalışma, Bezmialem Vakıf Üniversitesi Girişimsel Olmayan Araştırmalar Etik Kurulu'nun 158903 sayılı kararı ile onaylandı. Bezmialem Vakıf Üniversitesi Bilimsel Araştırma Projeleri Koordinasyon Birimi (Proje no: 20231205) ve TÜBİTAK 1002-B Acil Destek Modülü tarafınca (Proje no: 324S949) desteklendi.

Anahtar Kelimeler: Adeziv sistem; Biyoaktif; Dentin

S-040 Adhesive System'S Effectiveness on Bond Strength of Bioactive Restorations to Caries-Affected Dentin

Oral Abstract

Göksun Özyazıcı[1], Elif Alkan[2], Dilek Tağtekin[2], Burcu Oğlakçı Özkoç[1]
[1] Bezmialem Vakıf University
[2] Marmara University

Aim: This in vitro study evaluated the effect of adhesive system on the shear bond strength (SBS) of bioactive restorations to caries-affected-dentin(CAD). Materials and Methods: Flat midcoronal dentin surfaces from 75 sound human molars were obtained. To create artificial CAD, they were immersed in demineralizing(8 h)+remineralizing(16 h) solutions for 14 days with a shaking incubator(60 rpm) and randomly divided into 5 groups according to restorative materials[two bioactive materials-an alkasite/CN: Cention N(Ivoclar) and a dual-cure bulk-fill composite/AC: Activa BioACTIVE Restorative(Pulpdent) and one conventional microhybrid composite/FZ: Fitek Z250(3M ESPE)] and presence of universal adhesive/UA: G Premio Bond(GC Corp.). 1)Group AC; 2)Group AC+UA; 3)Group CN; 4)Group CN+UA; 5)Group FZ(Control). Conventional methods, FluoreCam and microhardness tests were used to determine mineral density at different time intervals. Universal adhesive was utilised with self-etch mode. Restorative materials were placed using a cylinder-shaped mold. Then, they were stored in artificial saliva for 30 days to ensure bioactivity potential and ageing of restorative materials. SBS test was conducted with a universal testing machine(crosshead speed:1 mm/min)(n=15). Failure modes were examined with a stereomicroscope. Dentin-restoration interfaces were analyzed under SEM. Two-way ANOVA and Bonferroni tests were performed for statistical analysis($p<0.05$). Results: Group FZ showed statistically higher SBS than other tested groups($p<0.05$). Regarding restorative materials, no significant differences in SBS were detected between Groups AC and CN, as well as between Groups AC+UA and CN+UA ($p>0.05$). Regarding the presence of adhesive system, Groups AC+UA and CN+UA exhibited statistically higher SBS than Groups AC and CN, respectively($p<0.05$). For no adhesive system applied groups, more adhesive failures were determined while SEM analysis revealed that more gap formation. Conclusion: The use of universal adhesive system might be beneficial for bond strength of bioactive restorative materials to CAD. This study was approved by the Bezmialem Vakıf University Non-Interventional Research Ethics Committee under decision number 158903. It was supported by the Bezmialem Vakıf University Scientific Research Projects Coordination Unit (Project No: 20231205) and the TÜBİTAK 1002-B Rapid Support Program (Project No: 324S949).

Keywords: Adhesive system; Bioactive; Dentin

S-041 MOD Restorasyonlarda Bulk-Fill Kompozit Rezinlerin Mikroboşluk ve Mikrosızıntı Potansiyelinin Değerlendirilmesi

Gözde Canik[1], Nuran Ulusoy[1] and Kaan Orhan[2]
[1]Yakın Doğu Üniversitesi Diş Hekimliği Fakültesi Restoratif Diş Hekimliği Anabilim Dalı, Lefkoşa 99138, Kuzey Kıbrıs Türk Cumhuriyeti; nuran.ulusoy@neu.edu.tr, 0000-0001-6289-3105

[1]Yakın Doğu Üniversitesi Diş Hekimliği Fakültesi Restoratif Diş Hekimliği Anabilim Dalı, Lefkoşa 99138, Kuzey Kıbrıs Türk Cumhuriyeti; gozde.canik@neu.edu.tr; 009-0004-8904-7063

[2]Ankara Üniversitesi Diş Hekimliği Fakültesi, Ağız Diş Çene Radyolojisi Anabilim Dalı, Ankara 06500, Türkiye; call53@yahoo.com, 0000-0001-6768-0176

Özet

Amaç: Bu çalışmanın amacı, farklı adeziv materyallerle uygulanan iki bulk-fill ve bir mikrohibrit kompozit rezinin mikroboşluk ve mikrosızıntısını potansiyelini değerlendirmektir.

Gereçler ve Yöntemler: Endodontik olarak tedavi edilmiş 60 maksiller premolar dişte MOD kaviteler hazırlandı. Dişler adeziv sistemlere Gluma (Kulzer), OptiBond FL (Kerr) ve kompozit rezinlere göre EverX Posterior (GC) ve Filtek One Bulk Fill (3M ESPE) göre altı farklı gruba (n = 10) ayrıldı. 5000 döngü yaşlandırma prosedürü (Termal Siklus) gerçekleştirildi. Tüm dişler mikro bilgisayarlı tomografi ile ayrı ayrı tarandı. İstatistiksel testler için Shapiro-Wilk testi, iki yönlü MANOVA ve Bonferroni analizi kullanıldı.

Bulgular: Self-etch grupları (11.47±0.37) total-etch (7.55±0.09) gruplarına göre daha fazla mikrosızıntı gösterdi. Minimum mikrosızıntı Filtek One Bulk Fill gruplarında gözlenirken, G aenial Posterior grupları maksimum mikrosızıntı gösterdi.

Sonuç: Filtek One Bulk Fill (3M ESPE) kompozit rezin, total-etch adeziv sistemlerle uygulandığında MOD kavitelerde mikroboşluk oluşumunu azaltmada daha etkili bulunmuştur. Bununla birlikte, EverX Posterior (GC) ve G-aenial Posterior (GC) self-etch adeziv sistemlerle daha az mikroboşluk oluşumu göstermiştir.

Anahtar Kelimeler: Mikro bilgisayarlı tomografi; Fiber kompozit; Mikroboşluk; Mikrosızıntı; Adeziv sistemler

S-041 Evaluation of Microvoid and Microleakage Potential of Bulk-Fill Resin Composites in MOD Restorations

Gözde Canik[1], Nuran Ulusoy[1] and Kaan Orhan[2]

[1]Yakın Doğu Üniversitesi Diş Hekimliği Fakültesi Restoratif Diş Hekimliği Anabilim Dalı, Lefkoşa 99138, Kuzey Kıbrıs Türk Cumhuriyeti; nuran.ulusoy@neu.edu.tr, 0000-0001-6289-3105

[1]Yakın Doğu Üniversitesi Diş Hekimliği Fakültesi Restoratif Diş Hekimliği Anabilim Dalı, Lefkoşa 99138, Kuzey Kıbrıs Türk Cumhuriyeti; gozde.canik@neu.edu.tr; 009-0004-8904-7063

[2]Ankara Üniversitesi Diş Hekimliği Fakültesi, Ağız Diş Çene Radyolojisi Anabilim Dalı, Ankara 06500, Türkiye; call53@yahoo.com, 0000-0001-6768-0176

Abstract

Background: Polymerization shrinkage and microvoid formation has been a significant problem giving way to resin composite failure. The aim of this study was to evaluate the microvoid potential and microleakage of two bulk-fill and a microhybrid resin composite applied with different adhesive materials.

Materials and Methods: MOD cavities were prepared in 60 endodontically treated maxillary premolars. The teeth were divided into six different groups (n = 10) according to adhesive systems Gluma (Kulzer), OptiBond FL (Kerr) and resin composite materials EverX Posterior (GC) and Filtek One Bulk Fill (3M ESPE). An aging procedure with 5000 cycles of thermal cycling was applied. All teeth were individually scanned with micro-computed tomography. A Shapiro–Wilk test, two-way MANOVA, and Bonferroni analysis were used for statistical tests.

Results: Self-etch groups (11.47±0.37) showed more microleakage than total-etch groups (7.55±0.09). Minimum microleakage was observed in Filtek One Bulk Fill groups, whereas G-aenial Posterior groups showed maximum microleakage.

Conclusions: Filtek One Bulk Fill (3M ESPE) resin composite was found to be more effective in reducing microvoid formation in MOD cavities when applied with total-etch adhesive systems. However, EverX Posterior (GC) and G-aenial Posterior (GC) showed less microvoid formation with self-etch adhesive systems.

Keywords: Micro computed tomography; Fiber composite; Microvoid; Microleakage; Adhesive systems

Giriş

Diş hekimliğinde, estetik beklentiler ve adeziv sistemlerdeki ilerlemeler, kompozit rezin materyallerinin anterior ve posterior diş restorasyonlarında yaygın olarak tercih edilmesine yol açmıştır. Bu restorasyonların başarısı, uygulama tekniğine bağlı olup, polimerizasyon büzülmesi en önemli zorluk olarak öne çıkmaktadır[1]. Polimerizasyon büzülmesi; restorasyonlarda boşluk oluşumu, kırılma direncinin azalması, mikro sızıntı, marjinal renklenme, sekonder çürükler ve postoperatif hassasiyet gibi klinik başarısızlıklara neden olabilmektedir[2]. Özellikle bağlı yüzey oranının (C faktörü) yüksek olduğu büyük kavitelerde, polimerizasyon büzülme gerilimi artarak minede çatlaklara ve tüberkül (cusp) kırıklarına yol açabilmektedir[3,4,5]. Bu sorunu azaltmak için geleneksel olarak kompozit rezinin katmanlar halinde uygulandığı "inkremental teknik" kullanılsa da, bu yöntemin zaman alıcı olması ve katmanlar arasında boşluk yaratma riski gibi dezavantajları bulunmaktadır[6]. Bu limitasyonları aşmak amacıyla, 4 mm derinliğe kadar tek bir tabaka halinde uygulanabilen, daha düşük polimerizasyon büzülmesi sergileyen ve zamandan tasarruf sağlayan "bulk-fill" rezin kompozitler geliştirilmiştir[7,8]. Ayrıca, EverX Posterior gibi fiber takviyeli kompozitler, özellikle derin kavitelerde malzemenin kırılma mukavemetini artırarak çatlak ilerlemesini önlemektedir[9].

Bu çalışma, bu materyallerin performansını değerlendirmek amacıyla, mikro-bilgisayarlı tomografi (mikro-CT) gibi tahribatsız bir görüntüleme yöntemi kullanarak, derin kavitelerde iki farklı bulk-fill ve bir mikrohibrit rezin kompozitin, farklı adeziv ajanları (self-etch ve total-etch) ile birlikte mikroboşluk ve mikrosızıntı oluşturma potansiyelini incelemeyi amaçlamaktadır[10,11].

Bu çalışma için aşağıdaki hipotezler belirlenmiştir:

Hipotez1) Restoratif malzeme seçimi mikroboşluk oluşumunu etkilemez.

Hipotez2) Restoratif malzeme seçimi mikrosızıntı oluşumunu etkilemez.

Hipotez3) Adeziv sisteminin seçimi (etch-and-rinse veya self-etch) mikroboşluk oluşumunu etkilemez.

Hipotez4) Adeziv sisteminin seçimi (etch-and-rinse veya self-etch) mikrosızıntı oluşumunu etkilemez.

Yöntem

Bu çalışma için etik kurul onayı, 30 Mart 2023 tarihinde Yakın Doğu Üniversitesi Bilimsel Araştırma Etik Kurulu'ndan (Karar No: NEU/2023/112-1697) alınmıştır. Çalışmaya dahil edilen diş örnekleri; çatlak, kırık, çürük veya restorasyon içermemekte olup, bukkopalatinal ve mesiodistal boyutları açısından standardizasyonu sağlamak amacıyla benzer ölçülere sahip olanlar arasından seçilmiştir. Araştırmanın metodolojisi, altmış adet üst çene premolar dişin altı eşit gruba (n=10) bölünmesini içermektedir. Örneklere, çalışma boyu tespitini takiben ProTaper Universal döner aletleri (F2) ile kimyasal-mekanik preparasyon uygulanmıştır. İrrigasyon solüsyonu olarak her eğe değişiminde 2 mL %2,5 sodyum hipoklorit kullanılmış, kurutma sonrası kanallar Endoseal kök kanal patı ve güta-perka ile lateral kompaksiyon yöntemiyle doldurulmuştur. Sonrasında, tüm örneklerde standart boyutlarda (5 mm derinlik, 3 mm genişlik) MOD kaviteler hazırlanmıştır. Kavitelerin standardizasyonu, elmas frezlerle yapılan preparasyonun ardından dijital kumpas ile yapılan ölçümlerle güvence altına alınmıştır.

Bu çalışmada kullanılan restoratif materyaller; G-aenial Posterior (GC) adlı mikrohibrit rezin kompozit ile Filtek One Bulk Fill (3M ESPE) ve EverX Posterior (GC) adlı bulk-fill rezin kompozitlerden oluşmaktadır. Adeziv uygulama için ise Gluma (Kulzer) self-etch ve OptiBond FL (Kerr) total-etch sistemleri kullanılmıştır. Kompozitlerin restorasyonu öncesinde, proksimal

duvarların anatomik formunu sağlamak üzere Tofflemire matris bandı yerleştirilmiştir. Tüm restoratif prosedürler, materyallerin üretici talimatları doğrultusunda gerçekleştirilmiştir. Çalışmanın genel metodolojisi Şekil 1'de özetlenmektedir.

Şekil 1

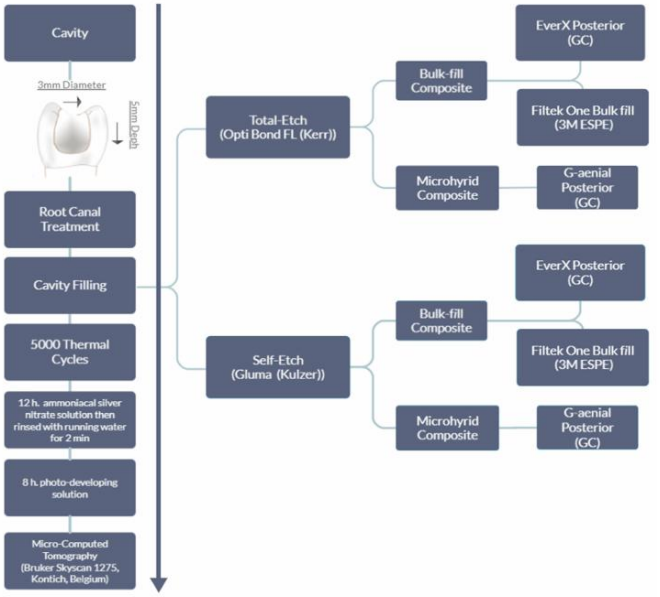

Çalışmada, restorasyonların yaklaşık 6 aylık in vivo kullanımını simüle etmek amacıyla tüm örneklere yaşlandırma prosedürü uygulanmıştır. Yaşlandırma, SD Mechatronik Thermocycler (SD Mechatronik, Westerham, Almanya) cihazında gerçekleştirilen 5000 termal döngüden oluşmaktadır. Her grup aynı gün ve saatte termal siklus cihazına yerleştirildi ve çıkarıldı. Grupların karışmaması için her grup ayrı ayrı ince ve şeffaf çoraplara yerleştirildi ve grupları karıştırmamak için her grup için bir renk kodu belirlendi. Çorapların ağzı renk koduna uygun ipliklerle bağlandı. Termal döngü (5-55°C) 25 saniye bekleme süresi ile gerçekleştirilmiştir. Tüm gruplar iki sıcaklık derecesi arasında 10 saniyede bir transfer edilmiştir.

Yaşlandırma işlemini takiben, mikrosızıntı tespiti amacıyla örneklere amonyak gümüş nitrat (%50) boya penetrasyon testi uygulanmıştır. Restorasyon çevresinde 1 mm'lik bir alan hariç tüm yüzeyler oje ile izole edildikten sonra, örnekler 12 saat gümüş nitrat solüsyonunda ve ardından 8 saat boyunca gün ışığı veren Kelvin lamba aydınlatmasına maruz bırakıldı. Gümüş iyonlarının sızıntı miktarını belirlemek amacıyla her numune mikro-BT (Bruker Skyscan 1275, 100 kVp) ile taranmıştır. İstatistiksel testler için Shapiro-Wilk testi, iki yönlü MANOVA ve Bonferroni analizi kullanıldı.

Bulgular

Elde edilen bulgulara göre, hem kullanılan kompozit materyali hem de adeziv sistem türü, mikrosızıntı ($AgH_3N_2O_3$ penetrasyonu ile ölçülen) üzerinde istatistiksel olarak anlamlı bir etkiye sahipken ($p<0.05$), mikroboşluk oluşumu üzerinde anlamlı bir etki göstermemiştir($p>0.05$). Materyaller karşılaştırıldığında en yüksek sızıntı G-aenial Posterior

(mikrohibrit) grubunda, en düşük sızıntı ise Filtek One Bulk Fill grubunda gözlenmiştir. Adeziv sistemler açısından ise, self-etch grubundaki sızıntı değerleri total-etch grubuna göre anlamlı derecede daha yüksek bulunmuştur. Sonuç olarak, en az mikrosızıntı Filtek One Bulk Fill materyalinin total-etch adeziv sistem ile kullanımıyla elde edilirken; en yüksek sızıntı G-aenial Posterior materyalinin self-etch adeziv sistemle kombine edildiği grupta tespit edilmiştir.

Mikrosızıntı açısından tutarlı bir sonuç gözlenmiştir: İncelenen her üç kompozit materyalinde de (Filtek One Bulk Fill, EverX Posterior ve G-aenial Posterior) self-etch adeziv sistemler, total-etch sistemlere kıyasla anlamlı derecede daha yüksek sızıntı değerleri göstermiştir.

Mikroboşluk oluşumunda ise etkileşim daha karmaşık sonuçlar ortaya koymuştur. Filtek One Bulk Fill materyalinde self-etch adeziv kullanımı boşluk hacmini artırırken, G-aenial Posterior materyalinde tam tersi bir etkiyle boşluk hacmini düşürmüştür. Bu doğrultuda, G-aenial Posterior'un self-etch ile kullanımı, Filtek One Bulk Fill'in self-etch ile kullanımına göre daha az mikroboşluk oluşumuna yol açmıştır. Gerekli bilgilerin özet versiyonuna aşağıdaki tablolarda yer verilmiştir.

Tests of Between-Subjects Effects

				F	p	η^2
Düzeltilmiş Model		$AgH_3N_2O_3$ Hacmi		734.227	0.000*	0.986
		Mikroboşluk Hacmi		3.092	0.016*	0.223
Sabit		$AgH_3N_2O_3$ Hacmi		53038.471	0.000*	0.999
		Mikroboşluk Hacmi		4721.965	0.000*	0.989
Kompozit Rezinler		**Medyan (Min-Max.)**	**$\bar{x}$±Sd**			
$AgH_3N_2O_3$ Hacmi (mm^3)	Filtek One Bulk-fill	6.5 (4.7-9.01)	6.77±1.89[a]			
	EverX Posterior	7.94 (5.83-9.99)	7.97±1.67[b]	511.791	0.000*	0.950
	G-aenial Posterior	9.27 (7.38-12.11)	9.51±2.03[c]			
Mikroboşluk Hacmi (mm^3)	Filtek One Bulk-fill	52.35 (44.02-84.27)	54.47±8.99			
	EverX Posterior	56.67 (48-65.52)	56.25±4.04	1.051	0.356	0.037
	G-aenial Posterior	54.81 (42.76-64.49)	53.45±6.13			
Adeziv Sistemler		**Medyan (Min-Max.)**	**$\bar{x}$±Sd**			
$AgH_3N_2O_3$ Hacmi (mm^3)	Self- etch	9.58 (7.84-12.11)	9.88±1.26[a]			
	Total- etch	6.4 (4.7-7.65)	6.28±1.1[b]	2630.051	0.000*	0.980
Mikroboşluk Hacmi (mm^3)	Self- etch	53.81 (42.76-84.27)	54.14±8.08	0.537	0.467	0.010
	Total- etch	56.23 (45.23-65.52)	55.3±5.01			

$p<0.05$

Kompozit rezin x Adeziv Sistem

	Kompozit Rezinler	Adeziv Sistemler	Medyan (Min-Max.)	$\bar{x}$±Sd	p	F	p	η^2
$AgH_3N_2O_3$ Hacmi (mm^3)	Filtek One	Self-etch	8.67 (7.84-9.01)	8.59±0.35	<0,001	8.751	0.001	0.245
	Bulk-fill	Total- etch	4.97 (4.7-5.15)	4.94±0.16	*		*	
	EverX	Self- etch	9.58 (9.1-9.99)	9.57±0.26	<0,001			
	Posterior	Total- etch	6.4 (5.83-6.78)	6.36±0.28	*			
	G-aenial	Self-etch	11.41 (10.89-12.11)	11.47±0.37	<0,001			
	Posterior	Total -etch	7.55 (7.38-7.65)	7.55±0.09	*			
Mikroboşluk Hacmi (mm^3)	Filtek One	Self -etch	55.92 (44.02-84.27)	57.45±11.3	0.035*	6.411	0.003	0.192
	Bulk-fill	Total - etch	50.68 (45.23-61.92)	51.49±4.84			*	
	EverX	Self - etch	55.53 (48-62.86)	55.52±4.11	0.601			
	Posterior	Total - etch	57.17 (49.49-65.52)	56.97±4.06				
	G-aenial	Self - etch	48.95 (42.76-56.99)	49.45±5.22	0.005*			
	Posterior	Total - etch	58.23 (49.64-64.49)	57.45±4.08				

Tartışma

Rezin kompozit materyallerinin yapısal ve mekanik özelliklerindeki gelişmelere rağmen, 2006-2016 yılları arasındaki klinik veriler restorasyon başarısızlık oranlarında bir artış göstermektedir. Sekonder çürük, diş kırığı ve endodontik komplikasyonlar bu başarısızlıkların başlıca nedenleri olarak bildirilmiştir. Bu bağlamda, malzemenin kimyasal bileşimine bağlı olan ve çatlak oluşumu ile ilerlemesini engelleyen kırılma mukavemeti, restorasyonların klinik ömrü için kritik bir faktör olarak tanımlanmaktadır.

Dentin dokusunun restorasyonunda, ideal materyalin dentine benzer biyomimetik özellikler sergilemesi gerekmektedir, zira geleneksel kompozit rezinlerin mikro yapısı bu açıdan yetersiz kalmaktadır. Bu doğrultuda güncel araştırmalar, kalan diş yapısını güçlendirmek amacıyla, geliştirilen kısa fiber destekli bulk-fill rezin kompozitlere odaklanmaktadır.

Klinik uygulamada, fiber destekli kompozitin dentin yerine kullanıldığı ve üzerinin mine tabakasını taklit eden geleneksel bir kompozit rezin ile kaplandığı biyomimetik bir katmanlama tekniği önerilmektedir. Bu üst katman, EverX Posterior gibi materyallerde parlatma sırasında fiberlerin yüzeye çıkmasını engellemeyi amaçlamaktadır.

Çalışmanın bulguları, genel anlamda geleneksel mikrohibrit, bulk-fill ve fiber ile güçlendirilmiş bulk-fill kompozitler arasında boşluk oluşumu açısından istatistiksel bir fark olmadığını göstermiştir. Ancak, spesifik olarak self-etch adeziv sistem kullanıldığında, bulk-fill kompozitin geleneksel mikrohibrit kompozite göre anlamlı derecede daha fazla mikroboşluk oluşturduğu tespit edilmiştir. Bu durum, "restoratif malzeme seçiminin mikroboşluk oluşumunu etkilemediği" yönündeki başlangıç hipotezinin yalnızca kısmen kabul edilmesine yol açmıştır.

Tekçe ve arkadaşlarının (2021) yaptığı benzer bir çalışmada, akışkan rezin kompozitlerin, geleneksel ve fiber içeren kompozitlere kıyasla daha fazla mikroboşluk oluşturduğu rapor edilmiş ve bu durumun uygulama tekniğindeki farklılıklardan kaynaklanabileceği öne sürülmüştür. Tekçe ve arkadaşlarının (2021) fiber ile güçlendirilmiş kompozitin (EverX Posterior) en az mikroboşluğa sahip olduğunu bulmasına karşın, bu çalışmada fiber ile

güçlendirilmiş kompozit ile geleneksel mikrohibrit kompozit arasında istatistiksel bir fark saptanmamıştır.

Mikrosızıntı konusunda ise, bu çalışmada kullanılan geleneksel rezin kompozit (G-aenial Posterior), bulk-fill kompozitlere göre daha fazla sızıntı göstermiştir. Bu durum derin kavitelerde (5 mm) uygulanan inkremental yerleştirme (2 mm) tekniğinin, adaptasyon sorunları yaratmış olabileceğine inanılmaktadır.

Poggio ve arkadaşlarının (2012) self-etch sistemlerin daha başarılı olduğunu belirtmesine ve HEMA (hidroksietil metakrilat) içermeyen bir adezivin en yüksek sızıntıyı gösterdiğini rapor etmesine karşın, bu çalışmada tam tersi bir sonuç elde edilmiştir. Total-etch adeziv sistemi, tüm gruplarda self-etch sistemine göre daha düşük mikrosızıntı sergilemiştir.

Baltacıoğlu ve arkadaşlarının (2024) çalışmasına atıfta bulunularak, mikrosızıntıyı etkileyen ana faktörün kompozitin kimyasal bileşimi olduğu ve bu çalışmanın da benzer bir sonuca ulaştığı belirtilmiştir. Bu doğrultuda, "restoratif malzeme seçiminin mikrosızıntıyı etkilemediği" yönündeki **Hipotez 2 reddedilmiştir**.

Adeziv sistemlerin etkisiyle ilgili olarak; mikroboşluk oluşumu üzerinde adeziv sistem seçiminin yalnızca tek bir grupta anlamlı bir fark yaratması nedeniyle **Hipotez 3 kısmen kabul edilmiştir**. Buna karşın, adeziv sistem seçiminin mikrosızıntı üzerinde tutarlı ve anlamlı bir etkiye sahip olması nedeniyle **Hipotez 4 reddedilmiştir**.

Birçok in vitro çalışmada olduğu gibi bu çalışmanın da bazı sınırlamaları bulunmaktadır. Sınırlamalardan biri; çalışmanın laboratuvar koşullarında gerçekleştirilmiş olmasıdır. Sınırlamalar arasında; tüm bulk-fill ve kısa fiber ilave edilmiş kompozit rezin materyallerinin çalışmaya dahil edilmiş olmaması ve sadece iki farklı adeziv sistemin çalışmaya dahil edilmiş olması yer almaktadır. Ancak bulk-fill ve kısa fiber takviyeli kompozit rezin malzemelerin çeşitli adeziv sistemler ile uygulandığında farklı sonuçlar elde edilebileceği göz önünde bulundurulmalıdır.

Sonuç

Çalışmanın sonuçları, restoratif materyallerin ve adeziv sistemlerin üretici talimatlarına uygun şekilde kullanılmasının, büyük mikroboşluk oluşumunu önlemede kritik olduğunu göstermektedir. Bulgular, inkremental ve bulk teknikler arasında mikroboşluk oluşumu açısından anlamlı bir fark olduğunu ortaya koymuştur; bu durum hekimin becerisi ile de ilişkilendirilmektedir.

Mikrosızıntı açısından en net bulgular adeziv sistemleri ve materyal tipleriyle ilgilidir:

1. Adeziv Sistemi: Üç adımlı total-etch adeziv sistemi, tek adımlı self-etch sistemine kıyasla tüm gruplarda anlamlı derecede daha az mikrosızıntı göstermiştir.
2. Restoratif Materyal: Kullanılan her iki adeziv sistemde de materyallerin sızıntı performansı tutarlı bir sıralama göstermiştir. En az sızıntı Filtek One Bulk Fill'de gözlemlenirken, onu sırasıyla EverX Posterior ve en yüksek sızıntı değerini gösteren geleneksel kompozit G-aenial Posterior izlemiştir.

Genel sonuç olarak, bu çalışmanın bulguları, bulk-fill rezin kompozitlerin, özellikle total-etch adeziv sistemlerle kombine edildiğinde, derin kavitelerde güvenle kullanılabileceğini desteklemektedir. Ancak, farklı adeziv sistemlerinin kullanılmasının sonuçları değiştirebileceği unutulmamalıdır.

Kaynakça

32. Park, J.; Chang, J.; Ferracane, J.; Lee, I.B. How should composite be layered to reduce shrinkage stress: Incremental or bulk filling? Dent. Mater. 2008, 24, 1501–1505.
33. Opdam, N.J.M.; Roeters, J.J.M.; Peters, T.C.R.B.; Burgersdijk, R.C.W.; Teunis, M. Cavity Wall adaptation and voids in adhesive Class I resin composite restorations. Dent. Mater. 1996, 12, 230–235.
34. Batalha-Silva, S.; De Andrada, M.A.C.; Maia, H.P.; Magne, P. Fatigue resistance and crack propensity of large MOD composite resin restorations: Direct versus CAD/CAM inlays. Dent. Mater. 2013, 29, 324–331.
35. Magne, P.; Mahallati, R.; Bazos, P.; So, W.S. Direct dentin bonding technique sensitivity when using air/suction drying steps. J. Esthet. Restor. Dent. 2008, 20, 130–138.
36. Borges, A.L.S.; Borges, A.B.; Xavier, T.A.; Bottino, M.C.; Platt, J.A. Impact of quantity of resin, C-factor, and geometry on resin composite polymerization shrinkage stress in Class V restorations. Oper. Dent. 2014, 39, 144–151.
37. Rosatto, C.M.P.; Bicalho, A.A.; Veríssimo, C.; Bragança, G.F.; Rodrigues, M.P.; Tantbirojn, D.; Versluis, A.; Soares, C. Mechanical properties, shrinkage stress, cuspal strain and fracture resistance of molars restored with bulk-fill composites and incremental f illing technique. J. Dent. 2015, 43, 1519–1528.
38. Vinagre, A.; Ramos, J.; Alves, S.; Messias, A.; Alberto, N.; Nogueira, R. Cuspal displacement induced by bulk fill resin composite polymerization: Biomechanical evaluation using fiber bragg grating sensors. Int. J. Biomater. 2016, 2016, 7134283.
39. Farahat, F.; Daneshkazemi, A.R.; Hajiahmadi, Z. The Effect of Bulk Depth and Irradiation Time on the Surface Hardness and Degree of Cure of Bulk-Fill Composites. J. Dent. Biomater. 2016, 3, 284–291.
40. Tekçe, N.; Aydemir, S.; Demirci, M.; Tuncer, S.; Bozkaya, S.; Sevilay Yıldırım, E.; Akman, ¸S. Evaluation of Fracture Strength and Total Void Amount in Composite Restorations on Endodontically Treated Teeth. Odovtos Int. J. Dent. Sci. 2021, 3, 262–273.
41. Carrera, C.A.; Lan, C.; Escobar-Sanabria, D.; Li, Y.; Rudney, J.; Aparicio, C.; Fok, A. The use of micro-CT with image segmentation to quantify leakage in dental restorations. Dent. Mater. 2015, 31, 382–390.
42. Li, H.; Li, J.; Yun, X.; Liu, X.; Fok, A.S.L. Non-destructive examination of interfacial debonding using acoustic emission. Dent. Mater. 2011, 27, 964–971.

S-042 Farklı Işık Polimerizasyon Modlarının Bulk-Fill Kompozit Rezinin Yaşlandırma Sonrası Renk Stabilitesi Üzerine Etkisi

Sözel Bildiri

Gülben Çolak[1], Muhittin Uğurlu[1]

[1] Süleyman Demirel Üniversitesi, Diş Hekimliği Fakültesi, Restoratif Diş Tedavisi Anabilim Dalı, Isparta

Farklı Işık Polimerizasyon Modlarının Bulk-Fill Kompozit Rezinin Yaşlandırma Sonrası Renk Stabilitesi Üzerine Etkisi Amaç: Işık cihazının polimerizasyon modu, kompozit rezinlerin optik ve fiziksel özelliklerini etkileyen temel bir etmendir. Işık şiddeti ve süresindeki değişimler dönüşüm derecesini ve dolayısıyla renk stabilitesini etkileyebilir. Bu çalışma, kırmızı şarapla yapılan kimyasal yaşlandırma sonrasında, altı farklı ışıklama modunun bir bulk fill kompozit rezinin renk stabilitesi üzerindeki etkisini değerlendirmeyi amaçlamaktadır. Gereç ve Yöntem: Omnichroma Bulk Flow kompozit rezin kullanılarak 30 adet disk şeklinde örnek (5×2 mm) hazırlandı ve altı farklı ışıklama moduna göre gruplandırıldı (n = 5/grup): G1—standart (2000 mW/cm², 10 s), G2—soft start (1600 mW/cm², 10 s), G3—aktif soft start (1800 mW/cm², 10 s), G4—pulse delay (800 mW/cm², 30 s), G5—ortho (3000 mW/cm², 3 s) ve G6—extended soft start (1200 mW/cm², 20 s). Başlangıç L*, a*, b* renk koordinatları spektrofotometre ile kaydedildi. Tüm örnekler kimyasal yaşlandırmayı simüle etmek için 15 gün boyunca (günde 3 saat) kırmızı şaraba daldırıldı ve sonrasında yeniden ölçüm yapıldı. Gruplar arası renk değişimini incelemek için ΔE00 hesaplandı. Veriler tek yönlü ANOVA ile analiz edildi (p=0.05). Bulgular: Çalışma gruplarının ortalama (± SS) ΔE00 değerleri şöyleydi: G1 14,57 ± 5,19; G2 10,31 ± 0,74; G3 12,22 ± 2,38; G4 12,78 ± 1,07; G5 14,88 ± 2,00; G6 12,06 ± 1,64. En düşük ortalama renklenme G2'de, en yüksek ise G5'te gözlendi. Test grupları arasındaki fark istatistiksel olarak anlamlı değildi. Sonuç: Bu in vitro çalışmanın sınırlılıkları dâhilinde, ışıklama modunun kırmızı şarap yaşlandırması sonrasında bulk fill kompozitin renk stabilitesi (ΔE00) üzerinde istatistiksel olarak anlamlı bir etkisi yoktur. Modlar arasında sayısal farklar bulunsa da (en düşük G2, en yüksek G5) bu farklar istatiksel açıdan anlamlı değildir.

Anahtar Kelimeler: Işık polimerizasyon modları, Bulk-Fill kompozit rezin, Renk stabilitesi

S-042 Effect of Different Light-Curing Modes on the Color Stability of a Bulk-Fill Composite Resin After Aging

Oral Abstract

Gülben Çolak[1], Muhittin Uğurlu[1]

[1] Suleyman Demirel University, Faculty Of Dentistry, Department Of Restorative Dentistry, Isparta, Turkey

Effect of Different Light-Curing Modes on the Color Stability of a Bulk-Fill Composite Resin After Aging Aim: The polymerization mode is a crucial factor influencing the optical and physical properties of resin composites. Variations in light intensity and curing time can alter the degree of conversion, thereby affecting color stability. This study aimed to evaluate the effect of six different light-curing modes on the color stability of a bulk-fill composite resin after chemical aging in red wine. Materials and Methods: Thirty disc-shaped specimens (5×2 mm) were prepared using Omnichroma Bulk Flow composite. The specimens were divided into six groups (n=5) according to the curing mode: G1-standard (2000 mW/cm², 10 s), G2-soft start (1600 mW/cm², 10 s), G3-active soft-start (1800 mW/cm², 10 s), G4-pulse delay (800 mW/cm², 30 s), G5-ortho (3000 mW/cm², 3 s), and extended G6-extended soft start (1200 mW/cm², 20 s). Baseline color coordinates (L*, a*, b*) were recorded using a spectrophotometer. All specimens underwent a 15-day wine immersion (3 h/day) to simulate chemical aging, followed by post-aging color measurements. ΔE00 values were calculated to assess color changes among groups. Data were analyzed using one-way ANOVA (p= 0.05). Results The mean (± SD) ΔE00 values of tests groups were: G1 14.57 ± 5.19, G2 10.31 ± 0.74, G3 12.22 ± 2.38, G4 12.78 ± 1.07, G5 14.88 ± 2.00, G6 12.06 ± 1.64. The lowest mean discoloration occurred in G2, and the highest in G5. The difference between test groups was not statistically significant. Conclusion: Within the limitations of this in vitro study, light-curing mode did not significantly influence the color stability (ΔE00) of the bulk fill composite after red wine aging.

Keywords: Light-curing modes, Bulk-fill composite resin, Color stability

S-044 Üniversal Adezivlerin Bağlanma Dayanımı Üzerine Bibliyometrik Analiz: (2010–2025)

Sözel Bildiri

Hafize Gamze Demirbaş[1], **Caner Türkaslan**[1]
[1] Aydın Adnan Menderes Üniversitesi Diş Hekimliği Fakültesi, Restoratif Diş Tedavisi Anabilim Dalı

Amaç: Üniversal adezivler, farklı diş yüzeylerine bağlanma dayanımı açısından yoğun olarak araştırılmaktadır. Bu çalışma, üniversal adezivlerin bağlanma dayanımı konusundaki küresel eğilimleri, önde gelen araştırmacıları ve ortaya çıkan konuları bibliyometrik olarak incelemeyi amaçlamaktadır. Gereçler ve Yöntemler: 11 Ekim 2025 tarihinde Web of Science (WoS) ve Scopus veri tabanları, üniversal adezivler ve bağlanma dayanımı ile ilgili Boolean sorgular kullanılarak taranmıştır. Yalnızca İngilizce dilinde orijinal makaleler ve derlemeler dahil edilmiştir. Mikrosızıntı, sitotoksisite, antibakteriyel veya mikrobiyal etkinlik, biyouyumluluk, florür salımı, in vivo hayvan modelleri, klinik çalışmalar, malzeme sentezi, yüzey modifikasyon teknikleri ve ortodontik uygulamalar dışlanmıştır. Tekrar eden ve eksik kayıtların çıkarılması sonucunda 903 belge analize dahil edilmiştir. Veriler, tanımlayıcı ve bibliyometrik analizler için Bibliometrix (R) ve ağ görselleştirme ile eğilimlerin belirlenmesi için VOSviewer kullanılarak analiz edilmiştir. Bulgular: 2010–2015 döneminde yayın sayısı sınırlı iken, 2016'dan itibaren artış göstermiş ve 2025'e kadar yüksek düzeyini korumuştur. En üretken ülkeler Brezilya, Japonya, Türkiye ve ABD; önde gelen kurumlar Nihon Üniversitesi (n=107) ve Ponta Grossa Eyalet Üniversitesi (n=69) olarak belirlenmiştir. En üretken yazarlar Takamizawa, T. (n=32) ve Loguercio, A.D. (n=31) olarak saptanmıştır. En çok atıf alan on makale, yeni nesil üniversal adezivlerin in vitro bağlanma performansını incelemiş ve etch-and-rinse ile self-etch stratejilerini karşılaştırmıştır. Anahtar kelime analizi üç ana temayı göstermiştir: test protokolleri, adeziv formülasyonu ve substrat özelinde sonuçlar; 'enamel,' 'dentin' ve 'bond strength' anahtar kelimeleri artan trend sergilemiştir.Sonuç: Üniversal adezivlerin bağlanma dayanımı üzerine araştırmalar artmakta olup, metodolojik standardizasyon ve substrat özelinde performans öncelikli konular olarak öne çıkmaktadır. Gelecek araştırmalar, üniversal adezivlerin performansını daha iyi doğrulamak için dayanıklılık ve standart test protokollerine odaklanabilir.

Anahtar Kelimeler: Üniversal adeziv; bağlanma dayanımı; bibliyometrik analiz

S-044 Bibliometric Analysis of Bond-Strength Research on Universal Adhesives (2010–2025)

Oral Abstract

Hafize Gamze Demirbaş[1], **Caner Türkaslan**[1]
[1] Department Of Restorative Dentistry, Aydın Adnan Menderes University

Aim: Universal adhesives have been extensively studied for their bond strength to various tooth substrates. This study aimed to perform a bibliometric analysis of global trends, leading researchers, and emerging topics in bond strength research on universal adhesives. Materials and Methods: On 11 October 2025, the Web of Science (WoS) and Scopus databases were searched using Boolean queries related to universal adhesives and bond strength. Only English-language original articles and reviews were included. Studies on microleakage, cytotoxicity, antibacterial or microbial activity, biocompatibility, fluoride release, in vivo animal models, clinical trials, material synthesis, surface modification techniques, and orthodontic applications were excluded. After removing duplicates and incomplete records, 903 documents were included. Data were analyzed using Bibliometrix (R) for descriptive and bibliometric analyses and VOSviewer for network visualization and trend identification. Results: Publication numbers were limited between 2010 and 2015, increased steadily from 2016, and remained high through 2025. The most productive countries were Brazil, Japan, Turkey, and the USA. Leading institutions included Nihon University (n=107) and State University of Ponta Grossa (n=69). The most prolific authors were Takamizawa, T. (n=32) and Loguercio, A.D. (n=31). The top ten most-cited articles investigated the in vitro bond performance of new-generation universal adhesives, comparing etch-and-rinse and self-etch strategies. Keyword analysis revealed three main themes: testing protocols, adhesive formulation, and substrate-specific outcomes, with ‘enamel,’ ‘dentin,’ and ‘bond strength’ showing increasing trends. Conclusion: Research on universal adhesives’ bond strength is increasing, with methodological standardization and substrate-specific performance emerging as priority topics. Future research may focus on durability and standardized testing protocols to further validate the performance of universal adhesives.

Keywords: Universal adhesive; bond strength; bibliometric analysis

S-046 Seçici Çürük Uzaklaştırmanın Biyoaktif Restorasyonların Boşluk Oluşumu Üzerine Etkisi: Mikro-Bt Analizi

Sözel Bildiri

Irmak Halıcı Ortega Guardia[1], Burcu Oğlakçı Özkoç[1], Mert Ocak[2], Elif Alkan[3], Dilek Tağtekin[3]

[1] Bezmialem Vakıf Üniversitesi
[2] Ankara Üniversitesi
[3] Marmara Üniversitesi

Amaç: Bu in vitro çalışmada, mikro bilgisayarlı tomografi (Mikro-BT) kullanılarak seçici çürük uzaklaştırma yönteminin biyoaktif restorasyonların boşluk oluşumu üzerindeki etkisi değerlendirildi. Gereç ve Yöntem: Standardize edilmiş Sınıf I kaviteler hazırlanmış 48 adet molar diş kullanıldı ve dişler, kullanılan restoratif materyal (biyoaktif–alkasit ve giomer; konvansiyonel–nanohibrit kompozit) ve çürük uzaklaştırma yöntemine (seçici / seçici olmayan) göre rastgele altı gruba ayrıldı: Grup 1) Seçici çürük uzaklaştırma + alkasit (Cention Forte), Grup 2) Seçici çürük uzaklaştırma + giomer (Beautifil II), Grup 3) Seçici çürük uzaklaştırma + nanohibrit kompozit (Estelite Posterior), Grup 4) Seçici olmayan çürük uzaklaştırma + alkasit (Cention Forte), Grup 5) Seçici olmayan çürük uzaklaştırma + giomer (Beautifil II), Grup 6) Seçici olmayan çürük uzaklaştırma + nanohibrit kompozit (Estelite Posterior). Yapay dentin çürüğü oluşturmak amacıyla pulpal tabandaki dentin, asetik asit içinde (pH = 4.5) 35 gün boyunca, 37 °C'de ve 60 rpm'de çalkalamalı inkübatörde demineralize edildi. Seçici olmayan çürük uzaklaştırma gruplarında, yumuşak dentin ekskavatör yardımıyla sert ve kuru dentine ulaşıncaya kadar uzaklaştırıldı. Seçici çürük uzaklaştırma gruplarında ise yumuşak dentin bırakıldı. Farklı zamanlarda mineral içeriğini belirlemek için konvansiyonel yöntemlerin yanı sıra DIAGNOdent Pen, Mikro-BT ve mikrosertlik testleri kullanıldı. Restorasyon işlemlerinden sonra örnekler, restoratif materyallerin biyoaktivite potansiyelini arttırmak ve yaşlanma prosedürünü sağlamak amacıyla 1 ay süreyle yapay tükürükte saklandı. Dentin dokusu ve restorasyon aralığındaki boşluk miktarlarının kantitatif değerlendirilmesi, mikro-BT cihazı ile gerçekleştirildi. İstatistiksel analiz için iki yönlü ANOVA ve Bonferroni testleri uygulandı ($p < 0.05$). Bulgular: Giomer ve nanohibrit kompozit için, seçici çürük uzaklaştırma grupları (Grup 2,3) (1,372±1,375, 1,679±0,249), seçici olmayan çürük uzaklaştırma gruplarına kıyasla anlamlı derecede daha fazla boşluk oluşumu gösterirken, alkasit için boşluk oluşumunda anlamlı bir fark bulunmamıştır ($p>0.05$). Çürük uzaklaştırma yöntemi açısından, restoratif materyaller arasında boşluk oluşumunda anlamlı bir fark gözlenmemiştir. Sonuç: Seçici çürük uzaklaştırma, giomerin pulpa tabanına adaptasyonunu olumsuz yönde etkileyebilir.

Anahtar Kelimeler: Biyoaktif materyaller; Boşluk oluşumu; Seçici çürük uzaklaştırma

S-046 The Effect of Selective Carious Removal on The Gap Formation of Bioactive Restorations: Micro-Ct Analysis

Oral Abstract

Irmak Halıcı Ortega Guardia[1], Burcu Oğlakçı Özkoç[2], Mert Ocak[3], Elif Alkan[4], Dilek Tağtekin[4]

[1] Bezmialem Vakıf University, Institute Of Health Sciences, Department Of Restorative Dentistry

[2] Bezmialem Vakıf University, Faculty Of Dentistry, Department Of Restorative Dentistry

[3] Ankara University, Faculty Of Dentistry, Department Of Basic Medical Sciences

[4] Marmara University, Faculty Of Dentistry, Department Of Restorative Dentistry

Aim: This in vitro study evaluated the effect of selective carious removal on the gap formation of bioactive restorations using micro-computed tomography (Micro-CT). Materials and Methods: 48 molars were used with standardized Class I cavity preparations and randomly divided into 6 groups based on restorative materials (bioactive-alkasite and giomer, conventional-nanohybrid composite) and caries removal method (selective/non-selective): Group 1) Selective caries removal+alkasite (Cention Forte); Group 2) Selective caries removal+giomer (Beautifil II); Group 3) Selective caries removal+nanohybrid composite (Estelite Posterior); Group 4) Non-selective caries removal+alkasite (Cention Forte); Group 5) Non-selective caries removal+giomer (Beautifil II); Group 6) Non-selective caries removal+nanohybrid composite (Estelite Posterior). To create artificial dentin caries, pulpal floor of cavities were demineralized with acetic acid for 35 days (pH=4.5) with a shaking incubator (60 rpm, 37 °C). In non-selective caries removal groups, softened dentin was removed with an excavator until hard, dry dentin. In selective caries removal groups, softened dentin was left untreated. Conventional methods, DIAGNOdent Pen, Micro-CT and microhardness tests were used to determine mineral density values at different time points. After restorations, they were stored in artificial saliva for 1 month to ensure bioactivity potential and ageing procedure of restorative materials. Micro-CT was used to analyze the gap formation between the dentin substrate on the pulpal floor and restorations, quantitatively. Two-way ANOVA and Bonferroni tests were performed for statistical analysis ($p<0.05$). Results: For giomer and nanohybrid composite, selective caries removal groups (Group 2,3) (1,372±1,375, 1,679±0,249) showed significantly higher gap formation compared to non-selective caries removal groups while for alkasite, no significant differences in gap formation were found. In terms of caries removal method, no significant differences in gap formation were observed among restorative materials ($p>0.05$). Conclusion: Selective caries removal influenced the pulpal floor adaptation of giomer, negatively.

Keywords: Bioactive materials; Gap formation; Selective caries removal.

S-047 Universal Adezivlerin Farklı Uygulama Modlarının Sınıf V Kavitede Mikrosızıntıya Etkisi

Sözel Bildiri

Buket Karalar[1]

[1] Sakarya Üniversitesi Diş Hekimliği Fakültesi Restoratif Diş Tedavisi Anabilim Dalı, Sakarya, Türkiye

Amaç: Bu çalışma, Sınıf V kavitelerde self-etch ve selektif-etch modlarında uygulanan iki farklı universal adeziv sistemin marjinal sızdırmazlık performansını değerlendirmeyi amaçlamaktadır. Gereçler ve Yöntemler: Çalışmada, biyolojik atık olarak elde edilen 80 adet çürüksüz insan daimi molar dişi kullanıldı. Her bir dişin bukkal yüzeyine sınıf V kavite açılarak örnekler rastgele dört alt gruba ayrıldı (n=20). Gruplar; Gluma Bond Universal – Self-etch (GBU-SE), Gluma Bond Universal – Selektif-etch (GBU-SEL) , All Bond Universal – Self-etch (ABU-SE) ve All Bond Universal – Selektif-etch (ABU-SEL) olarak oluşturuldu. Adeziv uygulamalar sonrasında tüm kaviteler nanohibrit kompozit rezin (Estelite Posterior; Tokuyama Dental Corp., Tokyo, Japonya) ile restore edildi. Hazırlanan Sınıf V kompozit restorasyonlar, +5 °C ve +55 °C sıcaklıklarda 30 saniyelik bekleme süreleri ile 500 çevrim termal siklusa tabi tutuldu. Termal siklus sonrası %0,5'lik bazik fuksin çözeltisinde 24 saat bekletilen örneklerin okluzal ve gingival kenarlarında oluşan mikrosızıntı miktarı stereomikroskop altında incelendi ve standart skorlamaya göre değerlendirildi. Verilerin değerlendirilmesinde Kruskal–Wallis testi, Mann–Whitney U testi ve Wilcoxon testi kullanıldı. İstatistiksel anlamlılık düzeyi $p<0.05$ olarak kabul edildi. Bulgular: Dört adeziv grubunun mikrosızıntı değerleri arasında istatistiksel olarak anlamlı fark bulundu (Kruskal–Wallis, $p<0.05$). Bu farkın özellikle okluzal yüzeylerdeki selektif asitleme modlarından kaynaklandığı belirlendi. Okluzal yüzeyde ABU-SEL grubunun medyan mikrosızıntı skoru [0 (0–1)], diğer gruplara göre anlamlı derecede daha düşüktü ($p<0.05$). Gingival yüzeylerde ise gruplar arasında anlamlı fark gözlenmedi ($p>0.05$). Sonuç: Sınıf V kavitelerin okluzal ve gingival marjinlerindeki sızdırmazlık, restorasyonların uzun dönem başarısı açısından kritik öneme sahiptir. Bu in vitro çalışmanın sonuçları, kullanılan adeziv sistem ve uygulama modunun mikrosızıntı düzeylerini belirli ölçüde etkilediğini göstermektedir.

Anahtar Kelimeler: Mikrosızıntı; Selektif-etch; Self-etch

S-047 Effect of Application Modes of Universal Adhesives on Class V Cavity Microleakage

Oral Abstract

Buket Karalar[1]

[1] Sakarya University, Faculty Of Dentistry, Department Of Restorative Dentistry, Sakarya, Türkiye

Aim: The study aims to assess the marginal sealing performance of two universal adhesive systems used in self-etch and selective-etch modes in Class V cavities. Materials and Methods: Eighty human permanent molar teeth without caries, sourced as biological waste, were used in the study. Standardized Class V cavities were created on the buccal surfaces of all teeth, and the samples were randomly split into four subgroups (n=20). The groups were set up as follows: Gluma Bond Universal – Self-etch (GBU-SE), Gluma Bond Universal – Selective-etch (GBU-SEL), All Bond Universal – Self-etch (ABU-SE), and All Bond Universal – Selective-etch (ABU-SEL). After applying the adhesive, all cavities were restored using a nanohybrid composite resin (Estelite Posterior; Tokuyama Dental Corp., Tokyo, Japan). The prepared Class V composite restorations underwent 500 thermal cycles between +5 °C and +55 °C, with a 30-second dwell time at each temperature. After thermocycling, the specimens were soaked in 0.5% basic fuchsin solution for 24 hours. The extent of microleakage at the occlusal and gingival margins was examined under a stereomicroscope and scored based on standard criteria. For statistical analysis, the Kruskal–Wallis, Mann–Whitney U, and Wilcoxon tests were employed. The level of statistical Significance was defined as $p<0.05$. Results: A statistically significant difference in microleakage values was observed among the four adhesive groups (Kruskal–Wallis, $p<0.05$). The main difference was due to the SEL modes applied to the occlusal surfaces. The ABU-SEL group had a median microleakage score of 0 (0–1), which was significantly lower than those of the other groups ($p<0.05$). No significant difference was found among the groups on the gingival surfaces ($p>0.05$). Conclusion: Sealing the occlusal and gingival margins of Class V cavities is crucial for the long-term success of restorations. This in vitro study shows that the adhesive system and its application modes can influence microleakage levels to some extent.

Keywords: Microleakage; Selective-etch; Self-etch

S-048 Farklı Diş Macunlarının Dişlerin Rengi ve Yüzey Pürüzlülüğü Üzerindeki Etkilerinin İn Vitro Değerlendirmesi

Sözel Bildiri

Çilem Bulut[1], Günseli Katırcı [2], Rabia Banu Ermiş [3], Osman Gürdal [4]
[1] Alaaddin Keykubat Üniversitesi Diş Hekimliği Fakültesi
[2] Süleyman Demirel Üniversitesi Diş Hekimliği Fakültesi
[3] Sağlık Bilimleri Üniversitesi Hamidiye Diş Hekimliği Fakültesi
[4] Süleyman Demirel Üniversitesi Tıp Fakültesi

Farklı Diş Macunlarının Dişlerin Rengi ve Yüzey Pürüzlülüğü Üzerindeki Etkilerinin İn Vitro Değerlendirmesi Amaç: Bu in vitro çalışmanın amacı, geleneksel diş macunun, peroksit içeren, papain içeren ve mavi kovarin renk pigmenti içeren diş macunlarının çay ile renklendirilmiş insan dişlerinin renk ve yüzey pürüzlülüğü üzerindeki etkisinin değerlendirilmesidir. Gereç ve Yöntem: Benzer renkteki çürüksüz insan kesici dişlerinden toplam 100 adet örnek elde edildi. Örnekler; geleneksel diş macunu, peroksit ve mavi kovarin içeren diş macunu ve kontrol grubu (yapay tükürük) olmak üzere 5 alt gruba ayrıldı. Macun gruplarında yer alan dişler konsantre siyah çay solüsyonu ile dört gün süre ile renklendirildi. Sonrasında örnekler diş macunları kullanılarak dört hafta boyunca fırçalandı. Örneklerdeki renk analizleri, dental spektrofotometreyle (SpectroShade Micro, MHT, İtalya); yüzey pürüzlülüğü analizleri profilometreyle (Surftest SJ-210 Mitutoyo, Tokyo) yapıldı. Seçilen örneklerin yüzey morfolojisi analizi SEM (FEG 250-FeiQuanta, Hollanda) ile gerçekleştirildi. İstatistiksel değerlendirme, eşlemeli varyans analizi ve bağımsız tek yönlü varyans analizi testleri ve Bonferroni post-hoc düzeltmesi ile yapıldı ($p=0.05$). Bulgular: Diş macunu gruplarında yer alan örneklere ait L* değerlerinin, renklendirmeden sonra azaldığı, a* değerlerinin arttığı saptandı (eşlemeli varyans analizi, $p<0.05$). Dört hafta sonra, kontrol grubundaki ve macun gruplarındaki örneklerden elde edilen ΔE değeri arasında istatistiksel fark olmadığı saptandı (bağımsız tek yönlü varyans analizi, $p>0.05$). Tüm gruplardaki örneklerin başlangıç pürüzlülük değerleri ile dört hafta sonra elde edilen yüzey pürüzlülüğü değerleri arasında istatistiksel fark saptanmadı (bağımsız tek yönlü varyans analizi, $p>0.05$). Dört hafta sonra, diş macunu gruplarında yer alan örneklerdeki mine yüzey yapısının benzer olduğu gözlendi. Sonuç: Ağartma etkili diş macunlarının, dört hafta sonra, çay ile renklendirilmiş dişlerde benzer ağartma etkisi yarattığı gözlendi. Ancak, peroksit içeren, papain içeren ve mavi kovarin içeren diş macunların uzun süre kullanımın dişlerde yaratacağı ağartma etkinliğinin tam olarak anlaşılabilmesi için daha fazla çalışmaya ihtiyaç olduğu düşünülmektedir. Anahtar Kelimeler: Beyazlatıcı diş macunu; diş beyazlatma; mavi kovarin

Anahtar Kelimeler: Beyazlatıcı diş macunu; diş beyazlatma; mavi kovarin

S-048 In Vitro Evaluation of the Effects of Different Toothpastes on the Color and Surface Roughness of Teeth

Oral Abstract

Çilem Bulut[1], Günseli Katırcı [2], Rabia Banu Ermiş [3], Osman Gürdal [4]
[1] Alanya Alaaddin Keykubat University Faculty Of Dentistry
[2] Suleyman Demirel University Faculty Of Dentistry
[3] University Of Health Sciences Hamidiye Faculty Of Dental Medicine
[4] Suleyman Demirel University School Of Medicine

In Vitro Evaluation Of The Effects of Different Toothpastes On The Color and Surface Roughness of Teeth Aim: The aim of this in vitro study was to evaluate the effect of a conventional, a peroxide-containing, a papain-containing, and a blue covarin-containing toothpaste on the color and surface roughness of human teeth stained with a black tea solution. Materials and Methods: A total of 100 samples of similarly colored, caries-free human incisors were obtained. The samples were divided into five subgroups: traditional toothpaste, toothpaste containing peroxide and blue covarine, and a control group (artificial saliva). The teeth in the toothpaste groups were colored with concentrated black tea solution for four days. Afterwards, the samples were brushed with the toothpastes for four weeks. Color analysis of the samples was performed using a dental spectrophotometer (SpectroShade Micro, MHT, Italy), and surface roughness analysis was performed using a profilometer (Surftest SJ-210 Mitutoyo, Tokyo). Surface morphology analysis of the selected samples was performed by SEM (FEG 250-FeiQuanta, The Netherlands). Repeated Anova, one-way Anova tests, and Bonferroni post hoc correction were performed for the statistical analysis ($p=0.05$). Results: There was a statistically significant decrease in L* values and a significant increase in a* values of the samples in the toothpaste groups after staining (Repeated Anova, $p<0.05$). After four weeks, no significant differences were observed in ΔE values between the control group and the toothpaste groups (one-way Anova, $p>0.05$). There were no statistically significant differences in surface roughness values between the initial and four weeks after brushing with toothpastes in all groups (one-way Anova, $p>0.05$). After four weeks, the enamel surface structure was observed to be similar in the samples in the toothpaste groups. Conclusion: It was determined that whitening toothpastes produced a similar whitening effect in stained teeth by tea after four weeks. However, further research is needed to fully understand the long-term effectiveness of the peroxide, papain, and blue covarine-based toothpastes on the teeth. Key Words: Whitening toothpaste; whitening teeth; blue covarine

Keywords: Whitening toothpaste; whitening teeth; blue covarine

S-049 Farklı Restoratif Materyallerle Restore Edilen Endodontik Tedavili Molar Dişlerde Kırılma Direnci, Kuspal Defleksiyon ve Mikrosızıntının Karşılaştırılması

Sözel Bildiri

Başak Yazkan[1], Hicran Dönmez Özkan[2], **Busenaz Uysal**[3]
[1] Muğla Sıtkı Koçman Üniversitesi
[2] Aydın Adnan Menderes Üniversitesi
[3] İzmir Demokrasi Üniversitesi

ÖZET Amaç: Bu çalışmanın amacı, geniş MOD kavitelerine sahip endodontik olarak tedavi edilmiş molar dişlerde farklı restoratif materyal ve uygulama yaklaşımlarının kırılma direnci, kuspal defleksiyon ve mikrosızıntı üzerindeki etkilerini değerlendirmek ve karşılaştırmaktır. Gereç ve Yöntem: Bu in vitro çalışmada, toplam 150 adet çekilmiş insan molar dişi kullanılarak on farklı restoratif materyal ve uygulama yaklaşımı karşılaştırılmıştır. Grup 1 sağlam dişleri (pozitif kontrol), Grup 2 ise endodontik tedavi uygulanmış ancak restore edilmemiş dişleri (negatif kontrol) içermektedir. Gruplar 3-8, üniversal adeziv (G-Premio Universal Bond, GC, Tokyo, Japonya) ile birlikte farklı restoratif materyaller kullanılarak restore edilmiştir: geleneksel posterior kompozit (G3), bulkfill kompozit (G4), bulkfill giomer (G5), fiberle güçlendirilmiş kompozit + geleneksel kompozit (G6), akışkan bulk-fill + bulk-fill kompozit (G7) ve akışkan giomer + bulk-fill giomer (G8). Ayrıca, Grup 9 hibrit cam iyonomerle, Grup 10 ise alkasit restoratif materyali ile restore edilmiştir (n=15). Kuspal defleksiyon dijital mikrometreyle, kırılma direnci üniversal test cihazı kullanılarak, mikrosızıntı ise bazik fuksin boya penetrasyonu yöntemiyle değerlendirilmiştir. Elde edilen veriler Tek Yönlü Varyans Analizi (ANOVA) ve Tukey post-hoc testi ile istatistiksel olarak analiz edilmiştir ($\alpha = 0.05$). Bulgular: Posterior kompozit ile örtülenen fiberle güçlendirilmiş kompozit, en yüksek kırılma direncini göstermiştir. Bu grubu alkasit restoratif materyal grubu yakından izlemiş olup, her iki materyal de geleneksel posterior kompozite kıyasla yaklaşık %45 oranında daha yüksek dayanım sergilemiştir ($p < 0.001$). Aynı gruplar, en düşük kuspal defleksiyon ve mikrosızıntı değerlerini de göstermiştir ($p < 0.001$). Bulk-fill restoratif sistemler orta düzeyde mekanik performans sergilerken, hibrit cam iyonomer restorasyonlar tüm gruplar arasında en düşük kırılma direnci ve en yüksek mikrosızıntı göstermiştir ($p < 0.001$). Sonuç: Bu çalışmanın bulgularına göre, fiberle güçlendirilmiş restorasyonlar ve alkasit restoratif materyali, üstün biyomekanik stabilite ve marjinal sızdırmazlık sağlayarak, yapısal olarak zayıflamış endodontik tedavili dişler için en dayanıklı restoratif seçenekleri temsil etmektedir. Bulk-fill sistemler klinik olarak verimli ve dengeli alternatifler sunarken, konvansiyonel kompozitler ve cam iyonomerler fonksiyonel yük altında sınırlı performans göstermiştir.

Anahtar Kelimeler: Endodontik tedavili dişler; Kırılma direnci; Mikrosızıntı; Kuspal defleksiyon; Fiberle güçlendirilmiş kompozit; Alkasit restoratif

S-049 Fracture Resistance, Cuspal Deflection and Microleakage Comparison in Endodontically Treated Molars Restored with Different Materials

Oral Abstract

Başak Yazkan[1], Hicran Dönmez Özkan[2], **Busenaz Uysal**[3]
[1] Mugla Sıtkı Kocman University
[2] Aydın Adnan Menderes University
[3] İzmir Democrasy University

ABSTRACT Aim: The aim of the study was to evaluate and compare the effects of different restorative materials and approaches on fracture resistance, cuspal deflection and microleakage in endodontically treated molar teeth with extensive MOD cavities. Materials and Methods: This in vitro study compared ten different materials and application approaches using 150 extracted human molars. Group 1 included intact teeth (positive control), while Group 2 comprised endodontically treated but unrestored teeth (negative control). Groups 3-8 were restored using a universal adhesive (G-Premio Universal Bond, GC, Tokyo, Japan) in combination with different restorative materials: conventional posterior composite (G3), bulk-fill composite (G4), bulk-fill giomer (G5), fiber-reinforced composite with a conventional composite overlay (G6), flowable bulk-fill with a bulk-fill composite overlay (G7), and flowable giomer with a bulk-fill giomer overlay (G8). Additionally, Group 9 was restored with a hybrid glass ionomer, and Group 10 received an alkasite restorative (n=15). Cuspal deflection was measured using a digital micrometer, fracture resistance was determined using a universal testing machine and microleakage was assessed through basic fuchsin dye penetration. The collected data were statistically analysed using one-way ANOVA followed by Tukey's posthoc test (α =0.05). Results: Fiber-reinforced composite with a conventional posterior composite overlay exhibited the highest fracture resistance, followed closely by the alkasite restorative, both demonstrating approximately 45% greater strength than conventional posterior composites ($p < 0.001$). These two materials also showed the least cuspal deflection and the lowest microleakage values ($p < 0.001$). Bulk-fill restorative systems demonstrated intermediate mechanical performance, whereas hybrid glass ionomer restorations produced the lowest fracture resistance and the highest microleakage among all groups ($p < 0.001$). Conclusion: Within the results of the study; fiber-reinforced restorations and alkasite restorative provided superior biomechanical stability and marginal sealing, representing the most durable restorative options for structurally compromised endodontically treated teeth. Bulk-fill systems offered a clinically efficient and balanced alternative, whereas conventional composites and glass ionomers demonstrated limited performance under functional loading.

Keywords: Endodontically treated teeth; Fracture resistance; Microleakage; Cuspal deflection; Fiber-reinforced composite; Alkasite restorative.

S-050 Ozonun Kök Çürüğünün Remineralizasyonuna Etkisinin Değerlendirilmesi

Sözel Bildiri

Merve Kocuk[1], Ezgi Erden Kayalıdere[1]
[1] İstanbul Kent Üniversitesi

Amaç: Bu çalışmanın amacı, farklı uygulama yöntemleri kullanılarak ozon tedavisinin başlangıç düzeyindeki dentin lezyonlarının remineralizasyonundaki etkinliğini değerlendirmektir. Gereçler ve Yöntemler: Çalışmada toplam 15 adet daimi sığır kesici dişi kullanıldı. Dişlerden toplam 50 kök dentini örneği hazırlandı ve örnekler rastgele beş gruba ayrıldı (n=10): pozitif kontrol (sağlam dentin), negatif kontrol (distile su), ozon içeren diş macunu, florür içeren diş macunu ve HealOzone gaz uygulaması. Pozitif kontrol grubu dışındaki tüm örneklerde yapay çürük lezyonları oluşturuldu. 14 günlük pH döngüsü boyunca (2x180 dakika demineralizasyon) diş macunu grubundaki örnekler fırçalandı (günde 3 kez), ozon grubundaki örneklere ise HealOzone cihazı (KaVo, Almanya) ve remineralizasyon solüsyonu kullanılarak günde bir kez 60 saniye süreyle ozon gazı uygulandı. Yüzey mikrosertliği ölçümleri başlangıçta ve 14. günde yapıldı. Her örnek için üç ölçüm alınarak ortalamala değerler hesaplandı. Bulgular: pH döngüsü öncesi gruplar arasında istatistiksel olarak fark bulunmazken, döngü sonrası fark anlamlı bulundu (p=0,038). Ozon gazı uygulanan örnekler en yüksek mikrosertlik değerlerini gösterdi. Ayrıca, florür içeren diş macunu ozon içeren diş macununa göre anlamlı derecede daha yüksek mikrosertlik değerleri sergiledi. (p=0.032). Sonuç: Florürlü macun ve ozon gazı uygulamasının dentin yüzey mikrosertliği açısından olumlu sonuçlar verdiği gözlenmiştir.

Anahtar Kelimeler: Ozon; remineralizasyon; pH siklusu

S-050 Evaluation of the Effect of Ozone on the Remineralization of Root Caries

Oral Abstract

Merve Kocuk[1], Ezgi Erden Kayalıdere[1]
[1] Istanbul Kent University

Aim: This study aimed to evaluate the effectiveness of ozone therapy, applied using different methods, on the remineralization of early-stage dentin lesions. Materials and Methods: A total of 15 permanent bovine incisors were used in this study. Fifty root dentin specimens were prepared from these teeth and randomly assigned to five groups (n=10): positive control (sound dentin), negative control (distilled water), ozone-containing toothpaste, fluoride-containing toothpaste, and HealOzone gas treatment. Artificial caries lesions were created in all samples except those in the positive control group. During a 14-day pH-cycling period (2 × 180 minutes of demineralization per day), the samples in the toothpaste groups were brushed three times daily, whereas the ozone group received ozone gas treatment once daily for 60 seconds using the HealOzone device (KaVo, Germany) and a remineralization solution. Surface microhardness measurements were performed at baseline and on day 14. Three measurements were taken for each sample, and the mean values were calculated. Results: No statistically significant differences were observed among groups before the pH-cycling procedure; however, significant differences emerged afterward (p=0.038). The samples treated with ozone gas exhibited the highest microhardness values. Additionally, the fluoride toothpaste group showed significantly higher microhardness values than the ozone toothpaste group (p=0.032). Conclusion: Both fluoride toothpaste and ozone gas application demonstrated positive effects on the surface microhardness of dentin.

Keywords: Ozone; remineralization; pH cycle

S-051 Elmas ve Alüminyum Oksit İçerikli Polisaj Patlarının Kompozit Rezinlerin Yüzey Pürüzlülüğü ve Parlaklığı Üzerine Etkisi

Sözel Bildiri

Bilge Eryılmaz[1], Fatma Öztürk Tunçel[1], Numan Aydın[1]
[1] Sağlık Bilimleri Üniversitesi Gülhane Diş Hekimliği Fakültesi

Amaç: Bu çalışmanın amacı elmas ve alüminyum oksit aşındırıcı içeren polisaj patı kullanımının nanofill, supra-nano ve nanohibrit kompozit rezinlerin yüzey pürüzlülük ve parlaklık değerlerine etkisini incelemektir. Gereç ve Yöntemler: Çalışmada nanofill (3M Filtek Universal, St Paul, MN, USA), supra-nano (Estelite Sigma Quick, Tokuyama Dental, Japan) ve nanohibrit (G-ænial A'CHORD, GC, Tokyo, Japan) kompozit rezinlerden 96 örnek hazırlandı. Hazırlanan örnekler, polisaj işlemi için dört farklı gruba ayrıldı. Bu gruplarda sırasıyla yalnızca alüminyum oksit disk (OptiDisc, Kerr Corporation, Orange, USA), alüminyum oksit disk ile elmas spiral kombinasyonu (Twist Dia Spiral Wheels, Kuraray, Japan), alüminyum oksit disk + elmas spiral + alüminyum oksit pat (SDI Polishing Paste, SDI Limited, Australia) ve alüminyum oksit disk + elmas spiral + elmas pat (Lucida, Diashine USA) kombinasyonları kullanıldı. Polisaj işleminden sonra örnekler yıkanarak 24 saat bekletildi. Örneklerin yüzey pürüzlülüğü (Ra, Sa) optik profilometre (Smartproof 5, Zeiss), parlaklığı glossmetre ile ölçüldü. Yüzey pürüzlülüğü ve parlaklık verileri iki yönlü varyans analizi (ANOVA) ile değerlendirildi. Bulgular: Nanofil ve supra-nano kompozitler, nanohibrit kompozitten daha az yüzey pürüzlülük değeri gösterdi ($p<0.05$). Alüminyum oksit disk ve elmas içerikli spiral kullanımından sonra pat uygulaması nanofil, supra-nano ve nanohibrit kompozit rezinlerin yüzey pürüzlüğünü azalttı ($p<0.05$). Elmas içerikli spiral ve pat uygulanan nanofil, supra-nano ve nanohibrit kompozitin parlaklığı arttı ($p<0.05$). Elmas ve alüminyum oksit patlar benzer yüzey parlaklığı oluşturdu ($p>0.05$). Sonuç: Kompozit rezinlere bitirme ve polisaj işleminden sonra pat uygulaması daha pürüzsüz bir yüzey oluşturarak kompozitlerin daha parlak görünmesini sağlar. Anahtar Kelimeler: Kompozit rezin; polisaj patı; yüzey pürüzlülüğü

Anahtar Kelimeler: Kompozit rezin; polisaj patı; yüzey pürüzlülüğü

S-051 The Effect of Diamond and Aluminum Oxide–Based Polishing Pastes on the Surface Roughness and Gloss of Composite Resins

Oral Abstract

Bilge Eryılmaz[1], Fatma Öztürk Tunçel[1], Numan Aydın[1]
[1] University Of Health Sciences, Gülhane Faculty Of Dentistry

Aim: The aim of this study was to evaluate the effect of using polishing pastes containing diamond and aluminum oxide abrasives on the surface roughness and gloss values of nanofill, supra-nano, and nanohybrid composite resins. Materials and Methods: A total of 96 specimens were prepared from nanofill (3M Filtek Universal, St. Paul, MN, USA), supra-nano (Estelite Sigma Quick, Tokuyama Dental, Japan), and nanohybrid (G-ænial A'CHORD, GC, Tokyo, Japan) composite resins. The specimens were divided into four groups for polishing procedures. The groups were treated respectively with: (1) aluminum oxide disk (OptiDisc, Kerr Corporation, Orange, USA), (2) aluminum oxide disk + diamond spiral combination (Twist Dia Spiral Wheels, Kuraray, Japan), (3) aluminum oxide disk + diamond spiral + aluminum oxide paste (SDI Polishing Paste, SDI Limited, Australia), and (4) aluminum oxide disk + diamond spiral + diamond paste (Lucida, Diashine USA). After polishing, the specimens were rinsed and stored for 24 hours. Surface roughness (Ra, Sa) was measured using an optical profilometer (Smartproof 5, Zeiss), and surface gloss was evaluated with a glossmeter. Data for surface roughness and gloss were analyzed using two-way analysis of variance (ANOVA). Results: Nanofill and supra-nano composites exhibited lower surface roughness values compared to the nanohybrid composite ($p<0.05$). Following aluminum oxide disk and diamond spiral polishing, the application of paste significantly reduced surface roughness in all composite types ($p < 0.05$). The gloss values of nanofill, supra-nano, and nanohybrid composites increased after diamond spiral and paste application ($p < 0.05$). Diamond and aluminum oxide–based polishing pastes produced comparable surface gloss results ($p>0.05$). Conclusion: The application of polishing pastes after finishing and polishing procedures enhances the surface smoothness of composite resins, resulting in a glossier appearance. Keywords: Composite resin; polishing paste; surface roughness

Keywords: Composite resin; polishing paste; surface roughness

S-052 Ağız İçi Tarayıcıların Çürük Tespit Özelliğinin Panoramik Radyografi ile Karşılaştırılması

Sözel Bildiri

Fatma Öztürk Tunçel[1], Murat Büyükpolat[1], Numan Aydın[1], Bilge Ersöz[1], Serpil Karaoğlanoğlu[1]

[1] Sağlık Bilimleri Üniversitesi, Gülhane Diş Hekimliği Fakültesi, Restoratif Diş Tedavisi Anabilim Dalı, Ankara, Türkiye

Amaç: Çürük için görsel-dokunsal taramaya ek olarak, radyografik çürük tespiti genel diş hekimliği uygulamalarında en yaygın kullanılan tanı yöntemidir. Bu çalışmanın amacı ağız içi tarayıcıların çürük tespit özelliğini panoramik radyografi ile karşılaştırarak incelemektir. Gereç ve Yöntemler: Diş kliniğine tedavi amaçlı başvuran 50 kadın ve 50 erkek hastanın panoramik radyografi ve ağız içi tarayıcı (TRIOS 5, 3Shape TRIOS A/S, Danimarka) ile elde edilen görüntüleri analiz edildi. Çalışmaya tüm dişleri bulunan ve dental morfolojik anomalisi olmayan hastalar kabul edildi. Panoramik radyografik analizde lezyonlar çürük olmaması durumunda 0, erken mine lezyonu (EEL) için 1 ve dentin mine birleşimini (DEJ) içeren lezyonlar için 2 olarak puanlandı. Ağız içi tarama yazılımında (3Shape, Danimarka) çürük skorlaması ise başlangıç (initial): mine ve dentinin dış üçte birlik kısmında çürük lezyonları (histoloji E1-D1); orta-geniş (moderate-extensive): dentinin orta ve iç üçte birlik kısmında çürük lezyonları (histoloji D2-D3); yetersiz tarama (insufficient scan): otomatik çürük skoru hesaplamasına izin vermeyen diş rengi ve/veya floresan hakkında yetersiz veri olarak üç sınıfa ayrıldı. Hastaya ait demografik veriler (yaş, cinsiyet) ve diş çürüğüne ait veriler kaydedildi. Panoramik radyografik ve ağız içi tarama yazılımı üzerinden diş çürük sayısı değerlendirilmesinde Ki-kare testi kullanıldı. Bulgular: Hastaların panoramik röntgenleri ve ağız içi tarama görüntüleri incelendiğinde her iki sistemin de diş çürüklerini gösterebildiği tespit edildi. Arayüz çürüklerinin tespitinde panoramik röntgenlerin daha başarılı olduğu görüldü. Ağız içi tarayıcı sisteminde oklüzal çürük tespit başarısının daha yüksek olduğu, kavitasyon bulunmayan arayüz çürüklerini tespit etme başarısının ise yetersiz olduğu sonucuna ulaşıldı. Ağız içi tarayıcı yazılımının dişlerin yüzeyindeki renklenmeleri çürük olarak değerlendirip yanlış pozitif sonuç verebildiği tespit edildi. Sonuç: Ağız içi tarayıcı sistemiyle çürük tespit yönteminin klinikte klinisyene yardımcı olduğu, hastaya oral hijyen motivasyonu sağlamak ve mevcut çürükleri ile ilgili farkındalık oluşturma amacıyla görsel veri sunabileceği sonucuna varılmıştır. Çürük tespit özelliğinin özellikle arayüzde bulunan çürükler için tamamen başarılı olmadığı tespit edilmiştir.

Anahtar Kelimeler: Ağız içi tarayıcı; diş çürüğü; panoramik radyografi

S-052 Comparison of the Caries Detection Capability of Intraoral Scanners with Panoramic Radiography

Oral Abstract

Fatma Öztürk Tunçel[1], Murat Büyükpolat[1], Numan Aydın[1], Bilge Ersöz[1], Serpil Karaoğlanoğlu[1]

[1] University Of Health Sciences Gülhane Faculty Of Dentistry, Department Of Restorative Dentistry, Ankara, Türkiye

Aim: In addition to visual-tactile examination, radiographic caries detection is one of the most commonly used diagnostic methods in general dental practice. The aim of this study was to compare the caries detection capability of intraoral scanners with that of panoramic radiography. Materials and Methods: Panoramic radiographs and intraoral scanner (TRIOS 5, 3Shape TRIOS A/S, Denmark) images of 50 female and 50 male patients who applied to the dental clinic for treatment were analyzed. Patients with complete dentition and without dental morphological anomalies were included in the study. In panoramic radiographic analysis, lesions were scored as follows: 0 = no caries, 1 = early enamel lesion (EEL), and 2 = lesion involving the dentinoenamel junction (DEJ). In the intraoral scanning software (3Shape, Denmark), caries scoring was categorized as: initial: caries involving the outer third of enamel or dentin (histology E1–D1); moderate–extensive: caries involving the middle or inner third of dentin (histology D2–D3); insufficient scan: inadequate data on tooth color and/or fluorescence preventing automatic caries scoring. Demographic data (age, gender) and caries-related findings were recorded. The number of carious teeth detected by panoramic radiography and intraoral scanner software was compared using the Chi-square test. Results: Both panoramic radiographs and intraoral scanner images were capable of detecting dental caries. Panoramic radiography was found to be more successful in detecting interproximal caries. The intraoral scanner showed higher accuracy in identifying occlusal caries but was less effective in detecting non-cavitated interproximal lesions. It was also observed that the intraoral scanner software sometimes misinterpreted tooth surface discolorations as caries, resulting in false-positive findings. Conclusion: The caries detection feature of the intraoral scanner was found to be a useful adjunct for clinicians, providing visual data that can aid in patient motivation and awareness of existing carious lesions. However, the system was not fully reliable for detecting interproximal caries.

Keywords: Intraoral scanner; dental caries; panoramic radiography

S-053 Yaşlandırmanın Biyoaktif Materyallerle Restore Edilen Sınıf V Kavitelerde Boşluk Oluşumu Üzerine Etkisi

Sözel Bildiri

Ayşe Alanur Sağun[1], Evrim Eligüzeloğlu Dalkılıç[2], Burcu Oğlakçı Özkoç[2], Mert Ocak[3]

[1] Bezmialem Vakıf Üniversitesi, Sağlık Bilimleri Enstitüsü, Restoratif Diş Tedavisi Bölümü, İstanbul, Türkiye

[2] Bezmialem Vakıf Üniversitesi, Diş Hekimliği Fakültesi, Restoratif Diş Tedavisi Anabilim Dalı, İstanbul, Türkiye

[3] Ankara Üniversitesi, Diş Hekimliği Fakültesi, Temel Tıp Bilimleri Anabilim Dalı, Ankara, Türkiye

AMAÇ: Bu in vitro çalışmanın amacı, iki farklı biyoaktif materyal ve bir mikrohibrit kompozit rezin ile restore edilen Sınıf V kavitelerde yaşlandırmanın interfasiyal boşluk oluşumuna olan etkisini x-ışını mikro-bilgisayarlı tomografi (mikro-BT) ve taramalı elektron mikroskobu (SEM) ile değerlendirmektir. GEREÇ VE YÖNTEM: Otuz altı adet sağlam molar dişi kullanıldı. Dişlerin bukkal ve lingual yüzeylerine okluzal sınırı minede ve servikal sınırı dentinde olacak şekilde standardize sınıf V (5mm x 3mm x 2mm) kaviteler hazırlandı. Oklüzal kenarlara bizotaj uygulandı. Dişler restoratif materyallere göre rastgele 3 ana gruba ayrıldı (N=24). Grup FZ: Filtek Z250, Grup CF: Cention Forte, Grup AC: Activa Bioactive Restorative. Ardından, örnekler yaşlandırma varlığına göre (yaşlandırma yok/Y-, yaşlandırma var/Y+) alt gruplara ayrıldı (n=12). Yaşlandırma işleminde, örnekler yapay tükürük solüsyonunda 10.000 döngü termal siklus (5 °C–55 °C) ve 100.000 döngü çiğneme simülatörüne (85 N) tabi tutuldu. Ardından, örnekler interfasiyal boşluk oluşum (mm^3) analizi için mikro-BT cihazı ile tarandı. Her gruptan 1 örnek SEM analizi ile değerlendirildi. Verilerin analizinde ANOVA ve Bonferroni post-hoc testleri kullanıldı ($p<0.05$). BULGULAR: Yaşlandırılmış ve yaşlandırılmamış örneklerde, Grup FZ diğer materyallere göre anlamlı derecede daha düşük boşluk oluşumu göstermiştir ($p <0.05$). Grup CF ve Grup AC arasında boşluk oluşumu açısından anlamlı fark bulunmamıştır ($p >0.05$). Grup FZ'de koronal bölgede servikal bölgeye göre anlamlı derecede daha yüksek boşluk oluşumu gözlenmiştir ($p <0.05$). Yaşlandırma Grup FZ'de değişikliğe neden olmamış iken Grup AC ve Grup CF'de servikal bölgede boşluk oluşumunda anlamlı bir artışa sebep olmuştur ($p <0.05$). SEM görüntüleri micro-BT ile alınan interfasiyal boşluk oluşumu ölçümü değerlerini doğrulamaktadır. SONUÇ: Sınıf V kavitelerde, mikrohibrit kompozit interfasial boşluk oluşumunda biyoaktif materyallerden daha iyi sonuç vermiştir. Yaşlandırma işlemi biyoaktif materyallerin servikal bölgesinde boşluk miktarında artışa neden olmasına rağmen mikrohibrit kompozitte değişikliğe neden olmamıştır.

Anahtar Kelimeler: Biyoaktif; Boşluk; Yaşlandırma

S-053 Effect of Aging on Gap Formation of Class V Cavities Restored with Bioactive Materials

Oral Abstract

Ayşe Alanur Sağun[1], Evrim Eligüzeloğlu Dalkılıç[2], Burcu Oğlakçı Özkoç[2], Mert Ocak[3]

[1] Bezmialem Vakıf University, Institute Of Health Sciences, Department Of Restorative Dentistry, Istanbul, Türkiye

[2] Bezmialem Vakıf University, Faculty Of Dentistry, Department Of Restorative Dentistry, Istanbul, Türkiye

[3] Ankara University, Faculty Of Dentistry, Department Of Basic Medical Sciences, Ankara, Türkiye

AIM: The aim of this in vitro study was to evaluate the effect of aging on interfacial gap formation in Class V cavities restored with two different bioactive restorative materials and a microhybrid composite resin using X-ray micro–computed tomography (micro-CT) and scanning electron microscopy (SEM). MATERIALS AND METHODS: Thirty-six sound human molar teeth were used. Standardized Class V cavities (5 mm × 3 mm × 2 mm) were prepared on the buccal and lingual surfaces, with the occlusal margin on the enamel and the cervical margin on dentin. Beveling was applied to the occlusal margins. The teeth were randomly divided into 3 main groups according to restorative materials (N = 24): Group FZ: Filtek Z250, Group CF: Cention Forte, and Group AC: Activa BioActive Restorative. Each group was further divided into two subgroups based on aging conditions: non-aged (Y–) and aged (Y+) (n = 12). Aging was performed by subjecting the samples to 10,000 thermal cycles (5 °C–55 °C) and 100,000 chewing cycles (85 N) in artificial saliva. Subsequently, the samples were scanned using a micro-CT device for interfacial gap formation (mm^3) analysis. Furthermore, one sample from each group was analyzed under SEM to evaluate interfacial characteristics. ANOVA and Bonferroni post-hoc tests were used to analyze the data ($p < 0.05$). RESULTS: In both aged and non-aged groups, Group FZ exhibited significantly lower interfacial gap formation compared to the other materials ($p < 0.05$). No significant difference was found between Groups CF and AC ($p > 0.05$). In Group FZ, significantly higher gap formation was determined at the coronal region compared to the cervical region ($p < 0.05$). Aging did not cause any significant change in Group FZ, whereas in Groups AC and CF, a significant increase in gap formation was detected at the cervical region following aging ($p < 0.05$). SEM observations confirmed the interfacial gap formation values measured by micro-CT analysis. CONCLUSION: In Class V cavities, the microhybrid composite exhibited better interfacial adaptation compared to bioactive restorative materials. Although aging led to increased gap formation at the cervical region of bioactive materials, it did not cause any significant change in the microhybrid composite.

Keywords: Aging; Bioactive; Gap

S-054 Restoratif Tedavi Onam Formlarının Hasta Açısından Okunabilirliğinin ve Anlaşılırlığının Değerlendirilmesi

Sözel Bildiri

Burak Ahmet Deveci[1], Merve Şahin[1]
[1] İstanbul Kent Üniversitesi

Amaç: Bilgilendirilmiş onam formları, modern tıp ve diş hekimliği uygulamalarında hasta özerkliğini korumanın temeli olmasına rağmen çoğu zaman hukuki dil ve teknik terimlerle hazırlanmasından dolayı sağlık okuryazarlığı düşük bireyler için anlaşılabilirliği azaltmaktadır. Bu çalışmada Türkiye'de üç farklı merkezde kullanılan (bir devlet üniversitesi, bir vakıf üniversitesi ve bir meslek odası) aynı işleme ait onam formlarının okunabilirliğinin değerlendirilmesi amaçlanmaktadır. Materyal Metot: Çalışmada daha önceki tedavisinin kontrolü için kliniğe gelen, onam vermeyi haiz elli katılımcı, rastgele sıralı, üç farklı onam formunu okuyup değerlendirdi. Katılımcıların her bir formu okuma süreleri ölçüldü; bilişsel yük ile algılama netliği 1-10 arası Likert tipi ölçekler kullanılarak belirlendi. Aynı zamanda onam formları Ateşman indeksiyle değerlendirildi. Onam formları arasındaki nicel verilerin istatistiksel analizinde Friedman testi kullanıldı. Bulgular: Meslek odasının onam formunun ortalama okunma süresi 327 saniye, Ateşman okunabilirlik düzeyi ise 11-12.sınıftı. Vakıf üniversitesinin onam formunun ortalama okuma süresi 207 saniye, Ateşman okunabilirlik düzeyi 13-14.sınıftı. Devlet üniversitesinin onam formunun okuma süresi 142 saniye, Ateşman okunabilirlik düzeyiyse 11-12.sınıftı. Ortalama okuma süreleri arasında anlamlı fark bulundu ($p<0,001$). Algılama netliği açısından formlar yüksekten düşüğe doğru devlet üniversitesi, vakıf üniversitesi ve meslek odası şeklinde sıralanmıştır ($p < 0,001$). Bilişsel yük açısından ise sıralama, yüksekten düşüğe doğru meslek odası, vakıf üniversitesi ve devlet üniversitesi biçimindedir ($p < 0,001$). Sonuç: Bu çalışma ile aynı tedavi için alınan onam formlarının farklı seviyelerde olduğu, meslek odasının hazırladığı onam formunun görece daha zor okunabilirlik düzeyinde olduğu anlaşıldı. Daha geniş çalışmalar ile yasal ve etik açıdan daha etkili ve hasta dostu onam metinlerinin geliştirilmesi önerilmektedir.

Anahtar Kelimeler: Onam formu; Okunabilirlik; Anlaşılırlık

S-054 Assessment of the Readability and Comprehensibility of Restorative Dentistry Consent Forms by Patients

Oral Abstract

Burak Ahmet Deveci[1], Merve Şahin[1]
[1] Istanbul Kent University

Aim: Although informed consent forms are fundamental to protecting patient autonomy in modern medical and dental practices, they are often prepared using legal language and technical terms, which reduces their comprehensibility for individuals with low health literacy. This study aims to evaluate the readability of consent forms for the same procedure used at three different centers in Turkey(a state university, a foundation university,and a professional association). Material and Methods: Fifty participants attended the clinic for a follow-up visit and were eligible to give consent randomly read and evaluated three different consent forms. Reading time by participants for each form was measured; cognitive load and clarity of perception were determined using 1-10 Likert-type scales. Additionally, the consent forms were evaluated using the Ateşman readability index. The Friedman test was used for the statistical analysis of quantitative data between consent forms. Results: The average reading time for the professional association's consent form was 327 seconds;its Ateşman readability level was 11th-12th grade. The average reading time for the foundation university's consent form was 207 seconds;its Ateşman readability level was 13th-14th grade. The reading time for the state university's consent form was 142 seconds;its Ateşman readability level was 11-12th grade. A significant difference was found between the average reading times($p<0.001$). In terms of clarity of perception, the forms were ranked from highest to lowest as follows:state university, foundation university, and professional association($p < 0.001$). In terms of cognitive load, the ranking from highest to lowest as professional association, foundation university, and state university($p < 0.001$). Conclusion: This study revealed that consent forms for the same treatment vary in complexity, with the consent form prepared by the professional association being relatively more difficult to read. Further studies are recommended to develop consent texts that are more effective and patient-friendly from a legal and ethical perspective.

Keywords: Informed consent; Readability; Comprehension

S-055 Muhtemel Uyku Bruksizmi Hastalarında Suprahyoid Kasların Ultrasonografi ile İncelenmesi

Sözel Bildiri

Sinem Bedir Bulut[1], Gökhan Özkan[1], Sunay Hoşgör[1]
[1] Aydın Adnan Menderes Diş Hekimliği Fakültesi, Ağız, Diş ve

Çene Radyolojisi Anabilim Dalı, Aydın, Türkiye

Amaç: Muhtemel uyku bruksizmine sahip bireylerde, submental bölgede yer alan suprahyoid kasların, ultrasonografi (USG) ile gerçekleştirilen kalınlık ve kesit alanı ölçümlerinde; istirahat ve maksimum diş sıkma durumlarındaki olası değişimlerin kontrol grubu ile karşılaştırmalı olarak değerlendirilmesidir. Gereçler ve Yöntemler: 18–50 yaş aralığında, muhtemel uyku bruksizmi tanısı konulan 30 birey ile bruksizm öyküsü olmayan 30 bireyden oluşan iki katılımcı grubu oluşturuldu. Katılımcıların m. digastricus venter anterior, m. mylohyoideus ve m. geniohyoideus kaslarının USG ile transversal düzlemde elde edilen görüntüleri üzerinde, kas kalınlığı ve kesit alanı ölçümleri yapıldı. Bu ölçümler, istirahat hâlinde ve maksimum diş sıkma sırasında bir gözlemci tarafından gerçekleştirildi. USG ölçümlerinin tekrarlanabilirliğini değerlendirmek amacıyla tüm ölçümler 5 dakika sonra yeniden yapıldı. Bulgular: Veriler IBM SPSS V23 ve Jamovi V2.3.28 analiz edildi. Normal dağılıma uymayan verilerin değerlendirilmesinde Walrus paketi kullanılarak robust ANOVA uygulanmış, çoklu karşılaştırmalar Holm düzeltmeli robust t-testi ile gerçekleştirilmiştir. Çalışmaya dahil edilen katılımcılarda; yaş, cinsiyet ve vücut kitle indeksi açısından bruksizm ve kontrol grupları arasında anlamlı fark bulunmamıştır ($p > 0.05$). Kalınlık ve kesit alanı ölçümleri için gözlemci içi uyum mükemmel düzeyde olup, ICC değeri 0.99 olarak hesaplanmıştır. Robust ANOVA sonuçlarına göre, kas grubunun kalınlık ($F = 4747.381$, $p <0.001$) ve kesit alanı ($F = 245.361$, $p <0.001$) üzerinde anlamlı bir etkiye sahip olduğu değerlendirilmiştir. Ancak katılımcı grubu (muhtemel uyku bruksizmi/kontrol), kas aktivasyon durumu (istirahat/sıkma) ve bu faktörlerin etkileşimleri açısından istatistiksel olarak anlamlı fark saptanmamıştır ($p > 0.05$). Sonuç: Muhtemel uyku bruksizmine sahip bireylerde, suprahyoid kasların istirahat ve maksimum diş sıkma sırasında USG'de elde edilen kalınlık ve kesit alanı ölçümlerinin kontrol grubuyla benzer düzeylerde olduğu bulunmuştur.

Anahtar Kelimeler: Ultrasonografi; Submental; Suprahyoid

S-055 Ultrasonographic Evaluation of Suprahyoid Muscles in Patients with Probable Sleep Bruxism

Oral Abstract

Sinem Bedir Bulut[1], Gökhan Özkan[1], Sunay Hoşgör[1]

[1] Department Of Oral And Maxillofacial Radiology, Aydın Adnan Menderes Faculty Of Dentistry, Aydın, Türkiye

Aim: The aim of this study was to comparatively evaluate the possible changes in the thickness and cross-sectional area measurements of the suprahyoid muscles located in the submental region, obtained by ultrasonography (USG), during rest and maximum clenching in individuals with probable sleep bruxism and controls. Materials and Methods: Two participant groups were formed, each consisting of individuals aged 18–50 years: 30 diagnosed with probable sleep bruxism and 30 without a history of bruxism. USG images of the m. digastricus venter anterior, m. mylohyoideus, and m. geniohyoideus were obtained in the transverse plane, and muscle thickness and cross-sectional area were measured on these images. All measurements were carried out by a single observer during rest and maximum clenching. To assess repeatability, all measurements were repeated after 5 minutes. Results: Data were analyzed using IBM SPSS version 23 and Jamovi version 2.3.28. For the evaluation of non-normally distributed data, robust ANOVA was performed using the Walrus package, and multiple comparisons were conducted with the Holm-adjusted robust t-test. There were no significant differences between the bruxism and control groups in terms of age, gender, and body mass index ($p > 0.05$). Intra-observer reliability for both thickness and cross-sectional area measurements was excellent, with an ICC value of 0.99. According to the robust ANOVA results, the muscle group had a significant effect on thickness ($F = 4747.381$, $p < 0.001$) and cross-sectional area ($F = 245.361$, $p < 0.001$). However, no statistically significant differences were found between participant groups (probable sleep bruxism/control), muscle activation conditions (rest/ maximum clenching), or their interactions ($p > 0.05$). Conclusion: In individuals with probable sleep bruxism, the thickness and cross-sectional area of the suprahyoid muscles measured by USG at rest and during maximum clenching were found to be similar to those in the control group.

Keywords: Ultrasonography; Submental; Suprahyoid

S-056 Kan Grubu Dmft'yi Etkiler Mi? Klinik Temelli Kesitsel Çalışma

Sözel Bildiri

İremnur Bal[1], Fatma Pertek Hatipoğlu[1]
[1] Recep Tayyip Erdoğan Üniversitesi Diş Hekimliği Fakültesi

Amaç: Bu kesitsel çalışma, Türk popülasyonunda kan grupları ve Rh (Rhesus Faktör) durumu ile DMFT (Decayed, Missing, Filled Teeth) arasındaki ilişkinin olup olmadığını incelemeyi amaçladı. Gereç ve Yöntem: Recep Tayyip Erdoğan Üniversitesi Diş Hekimliği Fakültesi kliniklerine başvuran yetişkinler dâhil edildi. Genel ağız muayenesi sırasında DMFT (çürük, eksik ve dolgulu dişlerin toplamı) ve DMFS (diş yüzeyi düzeyinde çürük, eksik ve dolgulu yüzeylerin toplamı) kaydedildi. Kan grubu (A, B, AB, 0) ve Rh durumu (pozitif/negatif), hastanın beyanı hastane bilgi sistemi kayıtlarıyla çapraz doğrulanarak belirlendi; kan grubu bilgisi belirsiz, doğrulanamayan ya da çelişkili beyanlarda bulunan bireyler çalışma dışı bırakıldı. Gruplar arası karşılaştırmalar uygun istatistiksel yöntemlerle yapıldı; anlamlılık düzeyi $p < 0,05$ olarak kabul edildi. Bulgular: Çalışmaya toplam 151 birey dahil edildi. Kan gruplarına (A, B, AB, 0) göre DMFT düzeyleri arasında anlamlı fark saptanmadı (tüm karşılaştırmalarda $p>0,05$). Benzer şekilde, Rh pozitif ve Rh negatif bireylerin DMFT değerleri karşılaştırıldığında anlamlı bir farklılık görülmedi ($p>0,05$). Yaş ve cinsiyet için ayarlama yapılan sayım temelli modellerde de kan grubu ve Rh durumunun DMFT ile anlamlı bir ilişki göstermediği doğrulandı. Sonuç: Bu örneklemde kan grupları ve Rh durumunun DMFT üzerinde belirgin bir etkisi bulunmamıştır. Bulgular, toplum ağız sağlığı stratejilerinde kan gruplarına dayalı bir risk sınıflamasının klinik katkısının sınırlı olabileceğini düşündürmektedir. Daha dengeli ve geniş örneklemlerle yapılacak çalışmalar, özellikle nadir görülen alt gruplar için sonuçların genellenebilirliğini güçlendirecektir.

Anahtar Kelimeler: DMFT; Kan grupları; Ağız ve diş sağlığı

S-056 Do Blood Groups Affect Dmft? A Clinic-Based Cross-Sectional Study

Oral Abstract

İremnur Bal[1], Fatma Pertek Hatipoğlu[1]
[1] Recep Tayyip Erdoğan University Faculty Of Dentistry

Objective: This cross-sectional study aimed to examine the possible relationship between blood groups and Rh (Rhesus Factor) factor with DMFT (Decayed, Missing, Filled Teeth) scores in a Turkish adult population. Materials and Methods: A total of 151 adults who applied to the clinics of Recep Tayyip Erdoğan University Faculty of Dentistry were included. During routine oral examinations, DMFT (the total number of decayed, missing, and filled teeth) and DMFS (the total number of decayed, missing, and filled surfaces) were recorded. Blood group (A, B, AB, O) and Rh factor (positive/negative) were verified through both patient declaration and hospital records. Individuals with uncertain or inconsistent blood group data were excluded. Statistical comparisons among groups were performed using appropriate tests, and significance was set at $p < 0.05$. Results: No significant differences in DMFT values were found among blood groups (A, B, AB, O) ($p > 0.05$). Similarly, Rh-positive and Rh-negative individuals did not differ significantly in DMFT scores ($p > 0.05$). After adjustment for age and sex using count-based regression models, blood group and Rh factor remained unassociated with DMFT. Conclusion: In this sample, blood group and Rh factor showed no significant influence on DMFT. These findings suggest that blood group-based risk stratification has limited clinical relevance in community oral health strategies. Larger and more balanced studies are recommended to confirm these results, particularly for rare subgroups.

Keywords: DMFT; Blood groups; Oral health

S-057 Diş Hekimliği Öğrencilerinin Endodontik Giriş Kavitesi Değerlendirmelerinde Yapay Zekâ Sohbet Botlarının Etkisi

Sözel Bildiri

Vahide Hazal Abat[1]

[1] Üsküdar Üniversitesi Diş Hekimliği Fakültesi, Endodonti Anabilim Dalı

Amaç: Bu çalışmanın amacı, yapay zeka (YZ) sohbet botu destekli eğitimin diş hekimliği öğrencilerinin endodontik giriş kavitesi hatalarını tanımlamadaki tanısal doğruluğu üzerindeki etkisini ve ayrıca öğrencilerin diş hekimliği eğitiminde YZ'ye yönelik güven, fayda, sınırlılıklar ve gelecekteki kullanımlarına ilişkin algılarını değerlendirmektir. Gereç ve Yöntem: Bu çalışmaya 55 tane dördüncü sınıf diş hekimliği öğrencisi katılmıştır. Öğrenciler, önce endodontik giriş kavitesi tiplerini temsil eden 20 farklı görüntüden oluşan bir ön test tamamlamış, ardından belirli yönlendirmelerin kullanıldığı 15 dakikalık bir YZ sohbet botu destekli eğitim oturumuna katılmıştır. Eğitim sonrası performanslarındaki değişiklikleri değerlendirmek amacıyla aynı 20 soruluk testi tekrar çözmeleri istenmiştir. Ek olarak, öğrencilerin YZ sohbet botlarına ilişkin algılarını değerlendirmek için kapsamlı bir anket uygulanmıştır. Ön test ve son test sonuçları arasındaki istatistiksel karşılaştırmalar Wilcoxon testi kullanılarak yapılmış ve istatistiksel anlamlılık düzeyi $p < 0.05$ olarak kabul edilmiştir. Bulgular: Öğrencilerin ön test ve son test puanları arasında istatistiksel olarak anlamlı bir fark bulunmamıştır ($Z = 348.5$, $p = 0.404$); ancak, YZ sohbet botu destekli eğitim sonrası genel başarı oranı %50,5'ten %52,0'ye hafif bir artış göstermiştir. Elde edilen anket sonuçlarına göre; öğrenciler, yüksek düzeyde fayda (3.87 ± 0.76) ve güven (3.81 ± 0.80), gelecekte kullanıma dair olumlu görüş (3.69 ± 0.94), orta düzeyde sınırlılıklar ve risk algısı (3.17 ± 0.91) bildirmişlerdir. Sonuç: YZ sohbet destekli eğitim, öğrencilerin tanısal doğruluğunda istatistiksel olarak anlamlı bir artışa yol açmasa da, öğrenciler ChatGPT'yi diş hekimliği eğitiminde faydalı, güvenilir ve umut verici yardımcı bir araç olarak değerlendirmişlerdir. Elde edilen bulgular, YZ sohbet botlarının destekleyici bir öğrenme aracı olarak hizmet edebileceğini, ancak bu araçların eğitimsel faydasının yalnızca uzman rehberliği altında ve kanıta dayalı çerçeveler içinde uygulandığında tam olarak ortaya çıkabileceğini göstermektedir.

Anahtar Kelimeler: Diş hekimliği eğitimi; endodontik giriş kavitesi; sohbet botları; yapay zeka.

S-057 Impact of Ai Chatbots in Guiding Dental Students' Endodontic Access Cavity Assessment

Oral Abstract

Vahide Hazal Abat[1]

[1] Uskudar University Faculty Of Dentistry, Department Of Endodontics

Aim: This study aimed to evaluate the effect of AI (artificial intelligence) chatbot-assisted training on dental students' diagnostic accuracy in identifying endodontic access cavity errors, as well as their perceptions of trust, usefulness, limitations, and future adoption of AI in dental education. Materials and Methods: A total of 55 fourth-year dental students participated in this study. Students first completed a pre-test consisting of 20 images representing different types of endodontic access cavities, followed by a 15-minute AI chatbot-guided training session using specific prompts. Subsequently, they were asked to retake the same 20-question test to evaluate changes in their performance. In addition, a structured questionnaire was administered to assess students' perceptions of AI chatbots as educational tools. Statistical comparisons between pre- and post-test performances were conducted using the Wilcoxon signed-rank test, with statistical significance set at $p < 0.05$. Results: No statistically significant difference was found between pre-test and post-test scores ($Z = 348.5$, $p = 0.404$); however, the overall success rate showed a slight increase from 50.5% to 52.0% after the AI chatbot-supported training. Students reported high perceived usefulness (3.87 ± 0.76) and trust (3.81 ± 0.80), generally positive future use intention (3.69 ± 0.94), and moderate perceptions of limitations and risks (3.17 ± 0.91). Conclusion: Although AI chatbot-supported training did not yield a statistically significant improvement in diagnostic accuracy, the students generally perceived ChatGPT as a useful, reliable, and promising adjunct in dental education. The relatively lower scores for limitations and risks indicate that students did not perceive AI chatbots as highly risky tools but remained moderately cautious about their use. The overall favorable attitudes observed indicate that AI chatbots may serve as supportive learning tools, but their educational benefit is likely to be realized only under expert guidance and within evidence-based frameworks.

Keywords: Artificial intelligence, chatbot; dental education; endodontic access cavity.

S-058 Konik Işınlı Bilgisayarlı Tomografi ile Molar Dişlerde Ekstra Kanal İnsidansı ve Kanal Tedavili Dişlerde Kaçırılan Kanallar ile Periapikal Lezyonların İncelenmesi: Kurumsal Bir Retrospektif Çalışma

Sözel Bildiri

Beste Parıldar[1]
[1] Ordu Üniversitesi

Doç. Dr. Leyla Benan Ayrancı[1] Dt. Beste Parıldar[1] [1] Ordu Üniversitesi, Diş Hekimliği Fakültesi, Endodonti Anabilim Dalı, Ordu Amaç Bu çalışmanın amacı, CBCT kullanılarak molar dişlerde ekstra kanalların insidansını belirlemek ve kanal tedavili dişlerde bu kanalların gözden kaçırılma oranı ile periapikal lezyon gelişimi arasındaki ilişkiyi değerlendirmektir. Böylelikle, tedavi öncesinde dikkate alınması gereken anatomik varyasyonlara dair güvenilir veriler elde edilmesi ve tedavi başarısızlıklarının önlenmesine yönelik bilimsel kanıtların ortaya konması hedeflenmektedir. Gereç ve Yöntem Ocak 2024 – Mayıs 2024 tarihleri arasında ORDU ÜNİVERSİTESİ Diş Hekimliği Fakültesi'nde çeşitli nedenlerle çekilmiş konik ışınlı bilgisayarlı tomografi (CBCT) görüntüleri arşivden incelendi. Toplam 650 hastadan 5.200 maksiller ve mandibular molar diş değerlendirildi. Dişler, endodontik tedavili ve tedavi edilmemiş olarak sınıflandırıldı. Endodontik tedavili dişlerde kaçırılan kanal varlığı kaydedilirken, tedavi edilmemiş dişlerde ekstra kanal insidansı değerlendirildi. Periapikal lezyon varlığı, Periapikal İndeks (PAI) kullanılarak belirlendi. Elde edilen veriler ki-kare ve Fisher'in kesin testi ile analiz edildi ($p < 0,05$). Bulgular Çalışmaya dahil edilen 650 hastaya ait toplam 5200 dişin konik ışınlı bilgisayarlı tomografi görüntüleri incelenmiştir. İncelenen dişlerin %44.8'inde kanalsız ve ekstra kanal bulunmazken, %20.2'sinde kanalsız ancak ekstra kanal varlığı tespit edilmiştir. %9.8'inde kanal tedavisi uygulanmış olup periapikal lezyon izlenmemiştir. %5.6'sında kaçırılmış kanal (özellikle üst birinci molar dişlerde MB2 kanalı) saptanırken, %6.3'ünde periapikal lezyon varlığı gözlenmiştir. Ayrıca, çekilmiş diş oranı %13.3 olarak kaydedilmiştir. Bu bulgular, ekstra kanal varlığının en sık üst birinci molarlarda görüldüğünü ve kaçırılmış kanal oranının periapikal lezyon varlığıyla ilişkili olabileceğini göstermektedir. Sonuç KIBT, molar dişlerde ekstra ya da kaçırılan kök kanallarının saptanmasında değerli bir görüntüleme yöntemidir. Klinisyenlerin tedavi sırasında kanal morfolojisindeki varyasyonlara, olası ekstra kanallara ve bunların periapikal lezyon gelişimiyle olan ilişkisine dikkat etmeleri büyük önem taşımaktadır. Kaçırılan kanalların periapikal patolojiyle anlamlı biçimde ilişkili bulunması, endodontik tedavi başarısında dikkatli radyografik değerlendirme ve ayrıntılı kanal arayışının önemini vurgulamaktadır.

Anahtar Kelimeler: Konik ışınlı bilgisayarlı tomografi; Kaçırılan kanal; Periapikal lezyon

S-058 Evaluation of the Incidence of Additional Canals in Molar Teeth and The Relationship Between Missed Canals and Periapical Lesions in Root Canal–Treated Teeth Using Cone-Beam Computed Tomography: An Institutional Retrospective Study

Oral Abstract

Beste Parıldar[1]
[1] Ordu University

Assoc. Prof. Dr. Leyla Benan Ayrancı[1], Dt. Beste Parıldar[1] [1] Ordu University, Faculty of Dentistry, Department of Endodontics, Ordu, Türkiye Objective: The aim of this study is to determine the incidence of additional canals in molar teeth using cone-beam computed tomography (CBCT) and to evaluate the relationship between the rate of missed canals in root canal–treated teeth and the presence of periapical lesions. This study seeks to provide reliable data on anatomical variations that should be considered prior to treatment and to present scientific evidence aimed at preventing treatment failures. Materials and Methods Between January 2024 and May 2024, cone-beam computed tomography (CBCT) images obtained for various reasons at the Faculty of Dentistry, Ordu University, were retrospectively examined from the institutional archive. A total of 5,200 maxillary and mandibular molar teeth from 650 patients were evaluated. The teeth were classified as endodontically treated or untreated. In endodontically treated teeth, the presence of missed canals was recorded, while in untreated teeth, the incidence of additional canals was assessed. The presence of periapical lesions was determined using the Periapical Index (PAI). The obtained data were analyzed using the chi-square and Fisher's exact tests, with the level of significance set at $p < 0.05$. Results Cone-beam computed tomography (CBCT) images of a total of 5,200 teeth from 650 patients included in the study were examined. Among the evaluated teeth, 44.8% had no root canal treatment and no additional canal, while 20.2% were untreated but exhibited the presence of an additional canal. In 9.8% of the teeth, root canal treatment had been performed and no periapical lesion was observed. In 5.6% of the cases, a missed canal—most frequently the MB2 canal in maxillary first molars—was detected, while 6.3% of the teeth showed the presence of a periapical lesion. Additionally, the rate of extracted teeth was recorded as 13.3%. These findings indicate that the presence of additional canals is most commonly observed in maxillary first molars, and the rate of missed canals may be associated with the presence of periapical lesions. Conclusion CBCT is a valuable imaging method for detecting additional or missed root canals in molar teeth. It is of great importance for clinicians to pay close attention to variations in root canal morphology, possible additional canals, and their relationship with the development of periapical lesions during treatment. The significant association found between missed canals and periapical pathology emphasizes the importance of thorough radiographic evaluation and meticulous canal exploration for the success of endodontic treatment.

Keywords: Cone-beam computed tomography; Missed canal; Periapical lesion

S-059 Farklı Yapay Zekâ Modellerinin Antibiyotik Profilaksisi Sorularındaki Doğruluk Düzeylerinin Karşılaştırılması

Sözel Bildiri

Elyase Nur Şahin[1]

[1] İnönü Üniversitesi Diş Hekimliği Fakültesi

Amaç: Bu çalışma, Amerikan Kalp Derneği (AHA) 2021 kılavuzuna dayalı olarak hazırlanan endodontik tedavilerde antibiyotik profilaksisi sorularına, üç farklı yapay zekâ ailesinin (ChatGPT, Gemini, Grok) açık erişimli ve abonelik tabanlı yapay zekâ sürümlerinin verdiği yanıtların doğruluk ve tutarlılık açısından karşılaştırılmasını amaçlamaktadır. Gereç ve Yöntem: AHA 2021 kılavuzu temel alınarak oluşturulan 20 antibiyotik profilaksisi sorusu doğru–yanlış formatında hazırlanmış, 10 gün boyunca ChatGPT 4o, ChatGPT 5 Plus, Gemini 2.5 Flash, Gemini 2.5 Pro, Grok ve Süpergrok modellerine yöneltilmiştir. Sorular antibiyotik seçimi, doz, uygulama şekli ve profilaksi endikasyonlarını içermektedir. Model yanıtları, AHA 2021 kılavuzuna göre belirlenen referans cevaplarla karşılaştırılarak "doğru" ve "yanlış" olarak sınıflandırılmıştır. İstatistiksel analizlerde Fleiss Kappa, Cochran's Q ve Kruskal–Wallis H testleri kullanılmıştır. Bulgular: Modeller arasında anlamlı doğruluk farkı saptanmıştır ($p<0,001$). Ortalama doğruluk oranları sırasıyla Gemini 2.5 Pro %100, Süpergrok %95,5, Gemini 2.5 Flash %92,5, ChatGPT 5 Plus %90, ChatGPT 4o %86,5 ve Grok %85,5 olarak belirlenmiştir. Zamanlar arasında fark bulunmamıştır ($p>0,05$). Modeller arasında zayıf düzeyde uyum gözlenmiştir (Fleiss Kappa=0,19–0,34). En fazla hata, penisilin alerjisi olan bireylerde antibiyotik seçimi, onarılmış doğumsal kalp kusurlarında profilaksi gerekliliği ve klindamisin kullanımına ilişkin kılavuz değişikliklerinin yanlış yorumlanması konularında görülmüştür. Sonuç: Bu çalışmanın sonuçları, farklı yapay zekâ modellerinin enfektif endokardit profilaksisine ilişkin güncel AHA 2021 kılavuz bilgilerini yansıtma kapasitesinde farklılıklar olduğunu göstermektedir. Doğruluk oranları umut verici olsa da, bu aşamada tek başına klinik karar verici araçlar olarak kullanılmamalıdır; hekimin karar sürecinde yardımcı kaynaklar olarak değerlendirilebilir.

Anahtar Kelimeler: Yapay zeka; antibiyotik profilaksisi; endodonti

S-059 Comparison of the Accuracy Levels of Different Artificial Intelligence Models in Answering Antibiotic Prophylaxis Questions

Oral Abstract

Elyase Nur Şahin[1]

[1] Inonu University, Faculty Of Dentistry

Aim: This study aimed to compare the accuracy and consistency of responses provided by three different artificial intelligence model families (ChatGPT, Gemini, and Grok) and their open-access and subscription-based versions to questions regarding antibiotic prophylaxis in endodontic treatments, developed according to the 2021 American Heart Association (AHA) guideline. Materials and Methods: Based on the AHA 2021 guideline, 20 true–false questions were prepared covering antibiotic selection, dosage, administration route, and prophylaxis indications. These questions were presented over ten consecutive days to ChatGPT 4o, ChatGPT 5 Plus, Gemini 2.5 Flash, Gemini 2.5 Pro, Grok, and Supergrok models. Model responses were compared with the reference answers defined according to the AHA 2021 guideline and classified as “true” or “false.” Results: A statistically significant difference in accuracy was found among the models ($p<0.001$). The mean accuracy rates were Gemini 2.5 Pro 100%, Supergrok 95.5%, Gemini 2.5 Flash 92.5%, ChatGPT 5 Plus 90%, ChatGPT 4o 86.5%, and Grok 85.5%. No significant difference was observed between days ($p>0.05$), and inter-model agreement was weak (Fleiss Kappa=0.19–0.34). The most frequent errors occurred in questions related to antibiotic selection for penicillin-allergic patients, prophylaxis necessity after congenital heart defect repair, and interpretation of clindamycin guideline updates. Conclusion: Although the accuracy levels are promising, large language models (LLMs) should not be used as standalone clinical decision-making tools at this stage; rather, they should serve as supportive resources to assist clinicians in decision processes.

Keywords: Artificial intelligence; antibiotic prophylaxis; endodontics

S-061 Farklı Döner Eğe Sistemlerinde Glider Kullanımının Apikal Debris Ekstrüzyonu Üzerine Etkisinin Karşılaştırılması

Sözel Bildiri

Hümeyra Yalçın[1], Gizem Andaç Yanal[1], Fatma Basmacı[1]
[1] Yakın Doğu Üniversitesi

Amaç: Bu çalışmanın amacı, çeşitli döner eğe sistemlerinde glider kullanımının apikal debris ekstrüzyonu miktarı üzerindeki etkisini karşılaştırmalı olarak incelemektir. Gereçler ve Yöntemler: Çalışmada her biri 20 dişten oluşan dört grup olmak üzere toplam 80 adet tek köklü ve tek kanallı maksiller lateral insan dişi kullanıldı. Tüm örneklerin kök uzunlukları 14 mm olacak şekilde standart hale getirildi. Dişler rastgele olarak dört gruba ayrıldı: Grup 1: ProTaper Next + ProGlider Grup 2: ProTaper Ultimate + Slider Grup 3: ProTaper Next Grup 4: ProTaper Ultimate Örnekler, önceden tartılmış Eppendorf tüplerine sabitlendi. Tüm eğe sistemleri, üretici firma talimatlarına uygun şekilde kullanıldı. Kök kanal şekillendirmesi sırasında her örnek için toplam 5 mL distile su irrigasyon amacıyla uygulandı. Apikal yönde ekstrüde olan debris, Eppendorf tüplerinde toplandı. Şekillendirme işlemleri tamamlandıktan sonra tüpler örneklerden ayrılarak 70 °C'de 5 gün boyunca inkübatörde bekletildi. Buharlaşmanın ardından tüpler 10-4 hassasiyetinde terazi kullanılarak yeniden tartıldı ve apikalden ekstrüde olan debris miktarı hesaplandı. Bu çalışmada elde edilen veriler SPSS 22 paket programı aracılığı ile analiz edilmiştir. Verilerin normalliğine Shapiro-Wilk testi ile bakılmıştır. Verilerin normal dağılmamasından dolayı gruplar arası karşılaştırmada Kruskall-Wallis H testi kullanılmıştır. Grup içi öncesi/sonrası karşılaştırmalarda Wilcoxen işaret testi kullanılmıştır.($p < 0,05$). Bulgular: Preparasyon sonrasında Eppendorf tüplerinde debris miktarı istatistiksel olarak anlamlı şekilde artmıştır fakat, gruplar arasında istatistiksel olarak anlamlı bir fark saptanmamıştır ($p>0,05$). Sonuç: Bu çalışmanın sınırlılıkları dahilinde; şekillendirme öncesinde glide path eğelerinin kullanılması, apikalden ekstrüde olan debris miktarı üzerinde anlamlı bir etki oluşturmamıştır. Bu sonuçlar, glide path kullanımının apikal debris ekstrüzyonunu azaltma açısından ek bir avantaj sağlamadığını göstermektedir.

Anahtar Kelimeler: Apikal debris ekstrüzyonu; Glide path; Döner eğe sistemleri

S-061 Effect of Glide Path on Apical Debris Extrusion in Rotary Files

Oral Abstract

Hümeyra Yalçın[1], Gizem Andaç Yanal[1], Fatma Basmacı[1]
[1] Near East University

Aim: The aim of this study was to comparatively evaluate the effect of glide path usage on the amount of apically extruded debris in various rotary file systems. Materials and Methods: A total of 80 single-rooted, single-canal maxillary lateral incisors were used, divided into four groups of 20 teeth each. All specimens were standardized to a root length of 14 mm. The teeth were randomly assigned to four groups: Group 1: ProTaper Next + ProGlider Group 2: ProTaper Ultimate + Slider Group 3: ProTaper Next Group 4: ProTaper Ultimate Specimens were fixed in pre-weighed Eppendorf tubes. All file systems were used according to the manufacturers' instructions. During root canal preparation, a total of 5 mL of distilled water was used for irrigation per specimen. Apically extruded debris was collected in the Eppendorf tubes. After preparation, the tubes were separated from the specimens and incubated at 70 °C for 5 days. Following evaporation, the tubes were weighed using a 10^{-4} precision balance to calculate the amount of apically extruded debris. Data were analyzed using SPSS 22. Normality was assessed with the Shapiro-Wilk test. As the data were not normally distributed, intergroup comparisons were performed using the Kruskal-Wallis H test, and intragroup pre/post comparisons were conducted with the Wilcoxon signed-rank test ($p < 0.05$). Results: The amount of debris in the Eppendorf tubes increased significantly after preparation; however, no statistically significant differences were observed between the groups ($p > 0.05$). Conclusion: Within the limitations of this study, the use of glide path files prior to canal shaping did not significantly affect the amount of apically extruded debris. These findings indicate that glide path usage does not provide an additional advantage in reducing apical debris extrusion.

Keywords: Apical debris extrusion; Glide path; Rotary file systems

S-062 Endodontide Etidronik Asit Kullanımına Genel Bakış: Bibliyometrik Analiz

Esra Arılı Öztürk[1]

[1]Özel klinik, dtesraarili@gmail.com, 0000-0003-2137-4442

Özet

Amaç: Bu çalışmanın amacı, endodontide etidronik asit (HEBP) kullanımı ile ilgili makalelerin temel özelliklerini analiz etmektir.

Gereç ve Yöntemler: Web of Science veri tabanında Mayıs 2025'te arama gerçekleştirildi. Arama sonucu elde edilen makaleler başlık, özet ve gerektiğinde tam metin olarak incelendi. HEBP ile ilgili makaleler dahil edildi, endodontik amaç dışı kullanılan ya da çalışmanın odak noktası etidronik asit olmayan çalışmalar hariç tutuldu. Makaleler tek bir araştırmacı tarafından seçildi ve incelenen parametreler şöyleydi: atıf sayısı, makalenin yayınlandığı yıl ve dergi, anahtar kelimeler, yazarlık ve kurumlar, ülke. Görselleştirmeler için Visualization of Similarities Viewer (VOSviewer, sürüm 1.6.20, Hollanda) yazılımı kullanıldı.

Bulgular: İlk arama 142 makaleyle sonuçlandı, bunlardan 128'i analize dahil edildi. En çok atıf alan makale toplam 204 atıf aldı. Çalışmalar 2005 ile 2025 arasında yayınlandı, en fazla makale sayısı 2021 yılındaydı (n=19). En fazla makalenin yayınladığı dergi International Endodontic Journal'dı (n=22). En çok makalesi olan yazar Zehnder M.'ydi (n=19). University of Zurich (n=20) en fazla yayına sahip üniversite idi. Konuyla ilgili en fazla makalesi olan ülke Brezilya'ydı (n=24). En sık kullanılan anahtar kelime sodyum hipoklorit idi. Vosviewer yazılımında, yazarlar ve anahtar kelimeler arasındaki etkileşim gösterildi.

Sonuç: Bu çalışmanın sonucuna göre, endodontide HEBP kullanımına ilişkin ilgi son yıllarda artmıştır. Bu durum, alternatif bir şelasyon ajanı olarak HEBP kullanımının araştırmacılar tarafından değerlendirildiğini düşündürmektedir.

Anahtar kelimeler: HEBP; sürekli şelasyon; bibliyometrik analiz

S-062 Overview of Etidronic Acid Use in Endodontics: Bibliometric Analysis

Esra Arılı Öztürk[1]

[1]Özel klinik, dtesraarili@gmail.com, 0000-0003-2137-4442

Abstract

Aim: The aim of this study was to analyze the main features of articles regarding the use of etidronic acid (HEBP) in endodontics.

Materials and Methods: A search was conducted in the Web of Science database in May 2025. Articles retrieved from the search were reviewed for title, abstract, and full text when necessary. Articles related to HEBP were included; studies with non-endodontic uses or those not focused on etidronic acid were excluded. Articles were selected by a single researcher, and the following parameters were examined: number of citations, year and journal of publication, keywords, authorship and institutions, and country. Visualizations were made using Visualization of Similarities Viewer (VOSviewer, version 1.6.20, Netherlands).

Results: The initial search yielded 142 articles, among which 128 were included in the analysis. The most cited article received 204 citations. Studies were published between 2005 and 2025, with the highest number of articles published in 2021 (n = 19). The journal with the most articles was the International Endodontic Journal (n = 22). The author with the most articles was Zehnder M. (n = 19). The University of Zurich (n = 20) had the most publications. The country with the most articles on the topic was Brazil (n = 24). The most frequently used keyword was sodium hypochlorite. In Vosviewer software, the interaction between authors and keywords was visualized.

Conclusion: Based on the results of this study, interest in the use of HEBP in endodontics has increased in recent years. This suggests that researchers are evaluating the use of HEBP as an alternative chelating agent.

Keywords: HEBP; continuos chelation; bibliometric analysis

Giriş

Endodontik tedavinin prognozu kök kanal sisteminin etkili dezenfeksiyonuna bağlıdır ve dezenfeksiyon için kemomekanik temizlik gereklidir. En yaygın kullanılan solüsyon olan sodyum hipoklorit (NaOCl) antibakteriyel etkisi ve organik doku çözücü etkisi nedeniyle kullanılırken, inorganik dokunun çözülmesi için etilendiamintetraasetikasit (EDTA) kullanılmaktadır [1]. Ancak EDTA'nın, NaOCl ile birleştiğinde NaOCl içerisindeki aktif kloru azalttığı bildirilmiştir [2]. Ayrıca EDTA'nın kullanımı dentinde fazla erozyon oluşturabilir [3].

Etidronik asit (HEBP), NaOCl ile birlikte kullanılabilen bir şelasyon ajanı olarak önerilmiştir [4]. NaOCl ile birlikte kullanımında NaOCl'nin etkisini azaltmadığı gösterilmiştir [5]. Bu kombine kullanımın klinik avantajı uygulama kolaylığı ve zamandan tasarruftur [6]. HEBP, dentin yüzeyini aşırı aşındırmadan %17 EDTA'ya [7] benzer şekilde smear tabakası kaldırır [8].

Bibliyometrik analiz, belirli bir alandaki araştırmaların genel yapısını ve akademik etkilerini değerlendiren bir analiz türüdür [9]. Bu analiz, yayınların etkisini değerlendirmek için atıf analizine dayanır [9]. Ayrıca, yazarlık ve yayın zamanlaması gibi faktörleri analiz ederek yayınlar arasındaki ilişkileri inceler [10].

Diş hekimliğinin çeşitli dallarında, endodonti alanı da dahil olmak üzere birçok

bibliyometrik çalışma bulunmaktadır [11-13]. Ancak, endodontide irrigasyon solüsyonu olarak HEBP kullanımına ilişkin bir bibliyometrik çalışma bulunmamaktadır. Bu bibliyometrik analizin amacı, endodontide HEBP'nin mevcut durumunu ve araştırma eğilimlerini sunarak daha etkili araştırmalar geliştirmeye yardımcı olmaktır.

Yöntem

Çalışmada insan veya hayvan yer almadığından etik kurul onayı gerekmemiştir.

Bilgi kaynakları ve arama stratejisi

Mayıs 2025'te "Web of Science" (WoS; Clarivate Analytics, Londra, İngiltere) veritabanında elektronik arama gerçekleştirildi. "etidronik asit" ve "endodonti" anahtar sözcükleri kullanılarak Ulusal Tıp Kütüphanesi veri tabanının Tıbbi Konu Başlıkları'ndan (MesH) kullanılacak tüm anahtar kelimeler belirlendi. WoS'ta "tüm alanlar" seçilerek belirlenen anahtar sözcükler ile arama yapıldı (Şekil 1). Anahtar kelimeler arasında "AND" ve "OR" operatörleri kullanılarak çeşitli kombinasyonlar yapıldı. Herhangi bir dil ya da yıl filtresi uygulanmadı.

Uygunluk kriterleri

Endodontide etidronik asit kullanımını değerlendiren veya açıklayan makaleler, yıl sınırlaması olmaksızın dahil edildi. Sistematik literatür taramaları, gözlemsel çalışmalar, laboratuvar ve klinik çalışmalar uygun kabul edildi. Endodontik amaç dışı kullanılan ya da çalışmanın odak noktası etidronik asit olmayan çalışmalar hariç tutuldu. Veritabanlarından elde edilen tüm makaleler EndNote X9 (Thomson Reuters, Toronto, Kanada) yazılımına aktarıldı. Makale seçimi için tek araştırmacı (E.A.Ö.) tarafından başlık, özet ve gerektiğinde tam metin okundu.

Seçilen çalışmalardan veri çıkarımı

Dahil edilen makalelerden şu veriler çıkarıldı: atıf sayısı, makalenin yayınlandığı yıl ve dergi, anahtar kelimeler, yazarlık ve kurumlar, ülke. Görselleştirmeler için Visualization of Similarities Viewer (VOSviewer, sürüm 1.6.20, Hollanda) yazılımı kullanıldı. İşbirliği görsellerindeki düğümün büyüklüğü ilişkinin sıklığını, bağlantı kalınlığı düğümler arasındaki ilişkinin gücünü, renkler ise ilgili kümeleri temsil etmektedir [14].

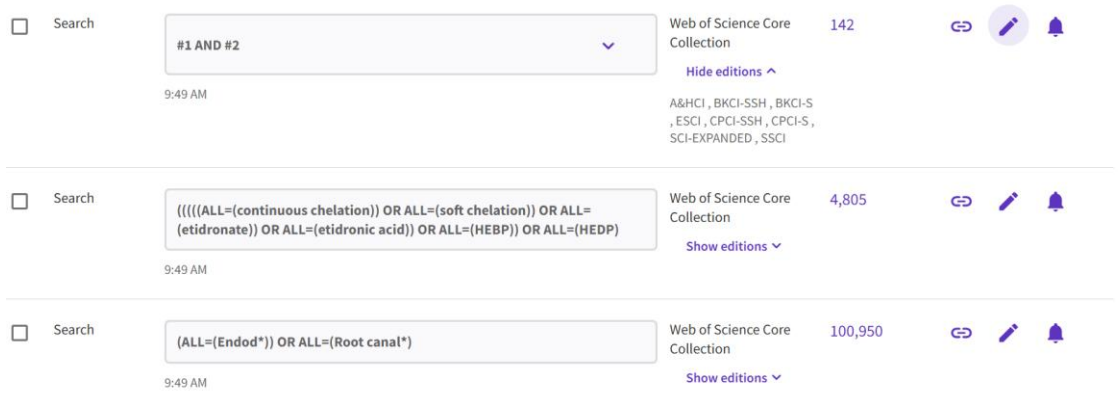

Şekil 1: Veritabanındaki anahtar kelimeler ile arama stratejisi

Bulgular

İlk arama 142 makaleyle sonuçlandı; ana noktası HEBP olmayan çalışmalar (n=4), HEBP'nin endodonti dışı alanlarda kullanıldığı çalışmalar (n=8), HEBP'nin sistemik olarak kullanıldığı çalışmalar (n=2) dışlandıktan sonra kalan 128 çalışma mevcut analize dahil edildi. En çok atıf alan makale toplam 204 atıf aldı (Tablo 1).

Tablo 1. Endodonti alanında HEBP ile ilgili en çok atıf alan ilk 10 makalenin son 5 yıldaki atıf sayıları, yıllık ortalama atıf sayısı ve toplam atıf sayısı

Makale ismi/ Yazarlar / Dergi bilgileri	**2021**	**2022**	**2023**	**2024**	**2025**	**Yıllık Atıf Ortalaması**	**Toplam Atıf**
1. Chelation in root canal therapy reconsidered Zehnder, M; Schmidlin, P; Waltimo, T Journal of Endodontics, Nov 2005, 31(11), pp.817–820	21	10	13	15	3	9.71	204
2.Effects of ethylenediaminetetraacetic, etidronic and peracetic acid irrigation on human root dentine and the smear layer Lottanti, S; Gautschi, H; Zehnder, M International Endodontic Journal, Apr 2009, 42(4), pp.335–343	13	10	8	11	5	10.06	171

3.Antibiofilm activity of three irrigation protocols activated by ultrasonic, diode laser or Er:YAG laser in vitro Neelakantan, P; Cheng, CQ; Sharma, S International Endodontic Journal, Jun 2015, 48(6), pp.602–610	23	24	12	15	3	14.18	156
4.Continuous chelation irrigation improves the adhesion of epoxy resin-based root canal sealer to root dentine Neelakantan, P; Varughese, AA; De-Deus, G International Endodontic Journal, Dec 2012, 45(12), pp.1097–1102	14	28	5	5	3	8.93	125
5.Reduction of Hard-tissue Debris Accumulation during Rotary Root Canal Instrumentation by Etidronic Acid in a Sodium Hypochlorite Irrigant Paqué, F; Rechenberg, DK; Zehnder, M Journal of Endodontics, May 2012, 38(5), pp.692–695	6	6	7	5	2	4.57	64
6.Etidronate causes minimal changes in the ability of sodium hypochlorite to dissolve organic matter Tartari, T; Guimaraes, BM; Bramante, CM International Endodontic Journal, Apr 2015, 48(4), pp.399–404	8	5	5	10	3	5.45	60
7.Longitudinal co-site optical microscopy study on the chelating ability of etidronate and EDTA using a comparative single-tooth	3	3	5	6	5	3.28	59

model De-Deus, G; Zehnder, M; Pacionik, S Journal of Endodontics, Jan 2008, 34(1), pp.71–75							
8.Antimicrobial Activity of a Sodium Hypochlorite/Etidronic Acid Irrigant Solution Arias-Moliz, MT; Ordinola-Zapata, R; Ferrer-Luque, CM Journal of Endodontics, Dec 2014, 40(12), pp.1999–2002	6	7	4	7	1	4.75	57
9.Antimicrobial activity of Chlorhexidine, Peracetic acid and Sodium hypochlorite/etidronate irrigant solutions against Enterococcus faecalis biofilms Arias-Moliz, MT; Ordinola-Zapata, R; Ferrer-Luque, CM International Endodontic Journal, Dec 2015, 48(12), pp.1188–1193	4	10	5	4	3	5.09	56
10.Soft chelating irrigation protocol optimizes bonding quality of Resilon/Epiphany root fillings De-Deus, G; Namen, F; Zehnder, M Journal of Endodontics, Jun 2008, 34(6), pp.703–705	5	3	5	2	1	3.11	56

Mevcut analizdeki tüm çalışmalar 2005 ile 2025 arasında yayınlandı, en fazla makale sayısı 2021 yılındaydı (n=19, %15 ; Şekil 2).

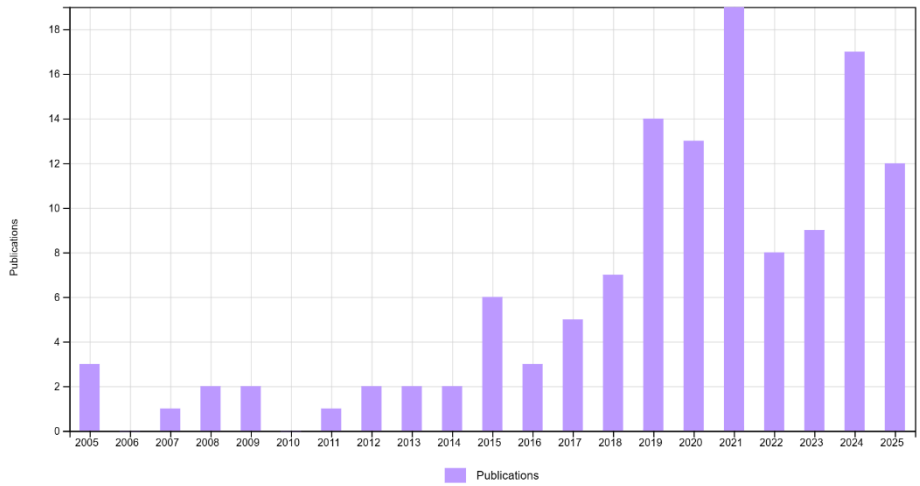

Şekil 2: Yıllara göre yayınlanan makale sayısı

En fazla makalenin yayınladığı dergi International Endodontic Journal'dı (n=22, %17). Onu Journal of Endodontics (%13) ve BMC Oral Health (%7) dergileri takip etti. En çok makalesi olan yazar Zehnder M.'ydi (n=19, %15). University of Zurich (n=20, %16) en fazla yayına sahip üniversite idi. Konuyla ilgili en fazla makalesi olan ülke Brezilya'ydı (n=24, %19), onu İsviçre (%16) ve Türkiye (%16) takip etti. Toplam makale sayısının %86,7si SCI-Expanded indekse sahipken, %17si Emerging Sources Citation Index (ESCI) idi. En sık kullanılan anahtar kelime sodyum hipoklorit idi, onu etidronik asit ve EDTA takip etti. Vosviewer yazılımında, yazarlar ve anahtar kelimeler arasındaki etkileşim gösterildi (Şekil 3 ve Şekil 4).

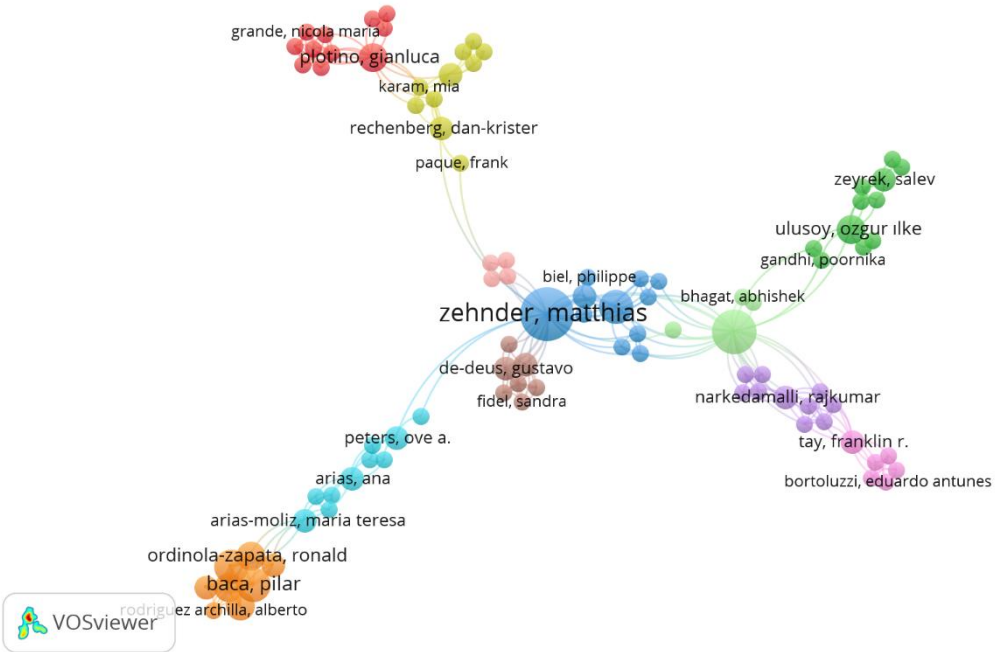

Şekil 2: Vosviewer yazılım ile yazarlar arası ilişkinin görselleştirilmesi

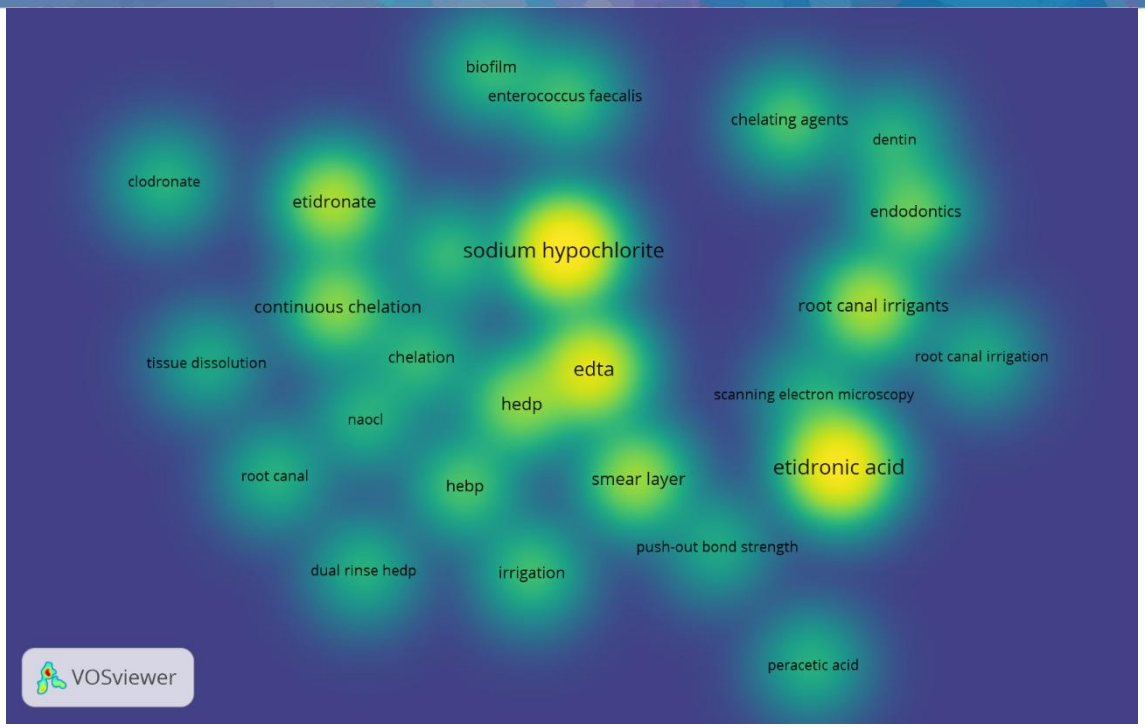

Şekil 3: Vosviewer yazılım ile anahtar kelime yoğunluğunun görselleştirilmesi

Tartışma

Bibliyometrik analiz, belirli bir alandaki araştırmalara genel bir bakış sağlayan analiz türüdür. Bu çalışmanın sonuçları, endodontide HEBP kullanımı ile ilgili mevcut araştırma hatları ve gelecekteki perspektifler hakkında bilgi sağlamayı amaçlamaktadır. Bu bibliyometrik analizin sonuçlarına göre, endodontide HEBP kullanımı ile ilgili çalışma sayısı son yıllarda artmıştır. En eski makale Zehnder ve ark. tarafından 2005 yılında Journal of Endodontics 'da yayınlanmıştır [15]. International Endodontic Journal en çok makaleyi yayınlamış, bunu Journal of Endodontics izlemiştir. En yaygın anahtar kelime ise "sodyum hipoklorit" idi.

Bu çalışmada kullanılan veriler hakemli dergilerde yayınlanmış makalelerden WoS veri tabanında arama yapılarak elde edilmiştir. WoS, seçici ve yüksek kaliteli içeriği, tarihsel arşivi, güvenilir atıf analizi ve etki faktörü sistemleri ile bibliyometrik analiz için uygun bir veritabanıdır ve akademik kabulü nedeniyle veri alma için uygun yöntem olarak kabul edilir. Bu analizin sonuçlarına göre, Zehnder ve ark. tarafından yazılan “Chelation in root canal therapy reconsidered” başlıklı makale en yüksek atıf sayısına sahip olup 2005 yılında Journal of Endodontics'de yayınlanmıştır [4]. Zehnder ve ark. tarafından yapılan bu çalışma, HEBP’nin endodontide kullanımı ile ilgili detaylı bilgiler sunan ilk çalışmadır.

Atıf sayıları makalelerin etkililiğini değerlendirmek için yaygın olarak kullanılır [9]. Atıf sayısı bir makalenin bilimsel değeri ve etkisi için önemli bir parametre olarak kabul edilebilse de, yayının mutlak geçerliliğini ve kalitesini göstermez [16]. Bir makalenin atıf alma sıklığını etkileyen birden fazla birbiriyle ilişkili faktör vardır [17]. Makalenin atıf sayısı yayın tarihinden etkilenmiş olabilir, daha eski makalelerin daha yakın zamanda yayınlanan makalelere göre atıf alma süreleri daha uzundur [11]. Ancak, bu analizde ele alınan çalışmaların hiçbiri 20 yıldan eski olmadığından, çalışmaların gerçek etkisini

doğru bir şekilde belirlemek mümkün değildir [13].

Bu analizin sonuçlarına göre en çok çalışma yayınlayan dergi International Endodontic Journal olurken, bunu Journal of Endodontics takip etti. Her iki dergi de endodonti alanında saygın dergilerdir. Bu dergiler Journal Citation Reports (JCR) 'ye göre yüksek etki faktörlerine sahiptir. Yüksek etki faktörleri, bu dergiler tarafından sağlanan bilginin yüksek kalitede olduğunu gösterir [12]. Yazarlar atıf sayılarını artırmak için makalelerini yüksek etki faktörlü dergilerde yayınlamayı tercih edebilirler [12]. Bu dergilerin endodonti alanındaki yüksek güvenilirliği ve etkisi, bu bibliyometrik incelemedeki lider konumlarını açıklayabilir.

Çalışmanın sonuçlarına göre HEBP alanındaki yayınlara en çok katkı veren ülke Brezilya idi. Bir ülkedeki üniversite sayısı, araştırmacı nüfusu ve fon bulunabilirliği gibi faktörler muhtemelen daha yüksek yayın hacmine katkıda bulunur [18]. Mevcut çalışmanın sonuçlarında en sık kullanılan anahtar kelimeler sırasıyla sodyum hipoklorit, etidronik asit ve EDTA idi. Anahtar kelimeler, daha uzun ifadeleri veya cümleleri yoğunlaştırdıkları için literatürde verimli bir şekilde arama yapmak için önemlidir. Anahtar kelime analizi, geçmiş araştırmalar, araştırma bağlamındaki evrimsel ilişkiler ve gelecekteki araştırma yönleri hakkında bilgi sağlar [9].

Sonuç

Bu bibliyometrik analiz, endodontide HEBP kullanımıyla ilgili makalelere genel bir bakış sağlamıştır. Sonuçlara göre, bu konuya yönelik araştırma ilgisi Brezilya'da daha yüksekti. Makalelerin çoğu International Endodontic Journal, Journal of Endodontics ve BMC Oral Health dergilerinde yayınlanan çalışmalardı. Endodontide HEBP kullanımıyla ilgili çalışmalar son yıllarda artış göstermiştir. Bu artış HEBP'nin klinik pratikte kullanımına duyulan ilgiyi yansıtıyor olabilir.

Kaynakça

1. Baumgartner JC, Mader CL. A scanning electron microscopic evaluation of four root canal irrigation regimens. *Journal of endodontics*. 1987;13(4):147-157.
2. Grawehr M, Sener B, Waltimo T, Zehnder M. Interactions of ethylenediamine tetraacetic acid with sodium hypochlorite in aqueous solutions. *International endodontic journal*. 2003;36(6):411-415.
3. Taneja S, Kumari M, Anand S. Effect of QMix, peracetic acid and ethylenediaminetetraacetic acid on calcium loss and microhardness of root dentine. *Journal of Conservative Dentistry and Endodontics*. 2014;17(2):155-158.
4. Zehnder M, Schmidlin P, Sener B, Waltimo T. Chelation in root canal therapy reconsidered. *Journal of endodontics*. 2005;31(11):817-820.
5. Tartari T, de Almeida Rodrigues Silva e Souza P, Vila Nova de Almeida B, Carrera Silva Júnior JO, Facíola Pessoa O, Silva e Souza Junior MH. A new weak chelator in endodontics: effects of different irrigation regimens with etidronate on root dentin microhardness. *International Journal of Dentistry*. 2013;2013(1):743018.
6. Ballal N, Gandhi P, Shenoy P, et al. Safety assessment of an etidronate in a sodium hypochlorite solution: randomized double-blind trial. *International endodontic journal*. 2019;52(9):1274-1282.
7. Lottanti S, Gautschi H, Sener B, Zehnder M. Effects of ethylenediaminetetraacetic, etidronic and peracetic acid irrigation on human root dentine and the smear layer. *International endodontic journal*. 2009;42(4):335-343.
8. De-Deus G, Zehnder M, Reis C, et al. Longitudinal co-site optical microscopy study on the chelating ability of etidronate and EDTA using a comparative single-tooth model. *Journal of endodontics*. 2008;34(1):71-75.

9. Choudhri AF, Siddiqui A, Khan NR, Cohen HL. Understanding bibliometric parameters and analysis. *Radiographics*. 2015;35(3):736-746.
10. Huang Jw, Gan Yn, Xu H, et al. Tooth intentional replantation from 1964 to 2023: A bibliometric analysis. *Dental Traumatology*. 2024;40(1):121-132.
11. Ahmad P, Elgamal HAM. Citation classics in the Journal of Endodontics and a comparative bibliometric analysis with the most downloaded articles in 2017 and 2018. *Journal of endodontics*. 2020;46(8):1042-1051.
12. Adnan S, Ullah R. Top-cited articles in regenerative endodontics: a bibliometric analysis. *Journal of Endodontics*. 2018;44(11):1650-1664.
13. Feijoo JF, Limeres J, Fernández-Varela M, Ramos I, Diz P. The 100 most cited articles in dentistry. *Clinical oral investigations*. 2014;18(3):699-706.
14. Arruda H, Silva ER, Lessa M, Proença Jr D, Bartholo R. VOSviewer and bibliometrix. *Journal of the Medical Library Association: JMLA*. 2022;110(3):392.
15. Zehnder M, Schicht O, Sener B, Schmidlin P. Reducing surface tension in endodontic chelator solutions has no effect on their ability to remove calcium from instrumented root canals. *Journal of endodontics*. 2005;31(8):590-592.
16. dos Reis-Prado AH, Maia CA, Nunes GP, et al. Top 100 most-cited scientific articles in regenerative endodontics 2019–2023: a bibliometric analysis. *International Endodontic Journal*. 2024;57(10):1434-1452.
17. Nagendrababu V, Jacimovic J, Jakovljevic A, Rossi-Fedele G, Dummer PM. A bibliometric analysis of the top 100 most-cited case reports and case series in Endodontic journals. *International Endodontic Journal*. 2022;55(3):185-218.
18. Fardi A, Kodonas K, Lillis T, Veis A. Top-cited articles in implant dentistry. *International Journal of Oral & Maxillofacial Implants*. 2017;32(3)

S-063 Yapay Zekâ Modellerinin Dus Sorularındaki Performansı: Chatgpt ve Gemini Karşılaştırması

Sözel Bildiri

Sezgi Girişken Uçar[1], İhsan Furkan Ertuğrul[1], Samet Tosun[1], Merve Çoban Öksüzler[1]
[1] Pamukkale Üniversitesi Diş Hekimliği Fakültesi

Özet
Amaç: Bu çalışmanın amacı, 2021–2025 yılları arasında yapılan Diş Hekimliği Uzmanlık Sınavı (DUS) endodonti sorularını iki yapay zekâ modeli olan ChatGPT ve Gemini'ye çözdürerek doğruluk oranlarını karşılaştırmak ve modellerin güçlü ve zayıf yönlerini belirlemektir. Böylece yapay zekâ tabanlı dil modellerinin diş hekimliği eğitiminde kullanılabilirliğini değerlendirmek hedeflenmiştir. Gereç ve Yöntem: Araştırmada 2021–2025 yıllarına ait toplam 70 endodonti sorusu kullanılmıştır. Sorular, seçenekleriyle birlikte ChatGPT ve Gemini modellerine yöneltilmiş ve modellerden yalnızca doğru şıkkı seçmeleri istenmiştir. Yanıtlar ÖSYM'nin resmi cevap anahtarlarıyla karşılaştırılmıştır. Her iki modelin yıllara ve konu başlıklarına göre doğruluk oranları hesaplanmış, istatistiksel olarak Ki-kare testi ile karşılaştırılmıştır. Anlamlılık düzeyi ($p<0,01$) olarak alınmıştır. Bulgular: ChatGPT'nin ortalama doğruluk oranı %71, Gemini'nin ise %91 olarak bulunmuştur. Gemini tüm yıllarda ChatGPT'den yüksek performans göstermiştir ($p<0,01$). ChatGPT'nin en başarılı olduğu konular travma, endodontik mikrobiyoloji ve kanal tedavisinde hatalar (%100 doğruluk); en düşük olduğu konular ise irrigasyon (%40) ve şekillendirme aletleri (%25) olmuştur. Gemini, çoğu konuda %100 başarı sergilerken yalnızca şekillendirme aletleri (%75) ve periradiküler cerrahi (%0) konularında daha düşük doğruluk göstermiştir. Sonuç: Elde edilen sonuçlar, Gemini'nin ChatGPT'ye kıyasla DUS endodonti sorularında anlamlı derecede daha başarılı olduğunu göstermiştir. Bulgular, yapay zekâ tabanlı modellerin diş hekimliği eğitiminde sınav hazırlığında destekleyici bir araç olarak kullanılabileceğini ortaya koymaktadır. Bununla birlikte, özellikle klinik akıl yürütme gerektiren sorularda modellerin yetersiz kalabildiği ve bu nedenle tek başına güvenilir bir kaynak olarak değerlendirilemeyecekleri sonucuna varılmıştır.

Anahtar Kelimeler: yapay zekâ; endodonti; dus

S-063 The Performance of Artificial Intelligence Models on Dental Specialty Examination (Dus) Questions: A Comparative Analysis of Chatgpt and Gemini

Oral Abstract

Sezgi Girişken Uçar[1], İhsan Furkan Ertuğrul[1], Samet Tosun[1], Merve Çoban Öksüzler[1]
1 Pamukkale University, Faculty Of Dentistry, Department Of Endodontics

Abstract
Aim: The aim of this study is to compare the accuracy rates of two artificial intelligence models, ChatGPT and Gemini, by having them answer Endodontics questions from the Dentistry Specialization Examination (DUS) administered between 2021 and 2025. The study further seeks to identify the strengths and weaknesses of these models, thereby evaluating the potential applicability of AI-based language models in dental education Materials and Methods: A total of 70 Endodontics questions from the Dentistry Specialization Examinations (DUS) conducted between 2021 and 2025 were utilized in this study. The questions, along with their multiple-choice options, were presented to the ChatGPT and Gemini models, and each model was instructed to select only the correct answer. The responses were then compared with the official answer keys provided by ÖSYM. The accuracy rates of both models were calculated according to examination year and topic category, and statistical comparisons were performed using the Chi-square test. A significance level of ($p < 0.01$) was adopted Results: The average accuracy rate of ChatGPT was found to be 71%, whereas that of Gemini was 91%. Gemini demonstrated superior performance compared to ChatGPT across all examination years ($p < 0.01$). ChatGPT achieved its highest accuracy in the topics of dental trauma, endodontic microbiology, and errors in root canal treatment (100% accuracy), while its lowest performance was observed in irrigation (40%) and shaping instruments (25%). Gemini, on the other hand, demonstrated 100% accuracy in most topics but showed lower performance in shaping instruments (75%) and periradicular surgery (0%). Conclusion: The findings indicate that Gemini performed significantly better than ChatGPT in answering Endodontics questions from the Dentistry Specialization Examination (DUS). The results suggest that AI-based language models may serve as supportive tools in dental education, particularly for exam preparation. However, it was also concluded that these models may be insufficient when dealing with questions requiring clinical reasoning and, therefore, should not be regarded as fully reliable standalone resources.

Keywords: artificial intelligence; endodontics; Dentistry Specialization Examination

S-064 Maksiller Lateral Dişlerde Dens İnvajinatus'un Konik Işınlı Bilgisayarlı Tomografi ile İncelenmesi

Gizem Yüksel[1], Nehir Gencer[2], Oğuz Tavşan[1]

[1]Uşak Üniversitesi Diş Hekimliği Fakültesi, Endodonti Anabilim Dalı, Uşak, Türkiye
E-posta: gizem.yuksel@usak.edu.tr
ORCID: 0009-0005-1684-2565
[2]Uşak Üniversitesi Diş Hekimliği Fakültesi, Ağız, Diş ve Çene Radyolojisi Anabilim Dalı, Uşak, Türkiye
E-posta: nehir.gencer@usak.edu.tr
ORCID: 0000-0003-0507-209X
[1]Uşak Üniversitesi Diş Hekimliği Fakültesi, Endodonti Anabilim Dalı, Uşak, Türkiye
E-posta: oguz.tavsan@usak.edu.tr
ORCID: 0000-0001-8030-436X

Özet

Amaç: Bu çalışmanın amacı, konik ışınlı bilgisayarlı tomografi (KIBT) kullanılarak maksiller lateral kesici dişlerde dens invajinatus (DI) prevalansını, Oehlers sınıflamasına göre tip dağılımını ve bilaterallik oranını belirlemek; ayrıca yaş ve cinsiyet ile olası ilişkisini değerlendirmektir.

Gereç ve Yöntem: Uşak Üniversitesi Girişimsel Olmayan Klinik Araştırmalar Etik Kurulu tarafından onaylanan (Karar No: 833-833-22) bu retrospektif kesitsel çalışmada, Nisan 2023 – Eylül 2025 tarihleri arasında alınan **967 hastaya ait KIBT kayıtları** incelenmiştir. Hariç tutulma kriterleri uygulandıktan sonra **479 hasta** çalışma kapsamına dahil edilmiştir. Dahil edilme kriterlerini karşılayan maksiller lateral kesici dişler**, RadiAnt DICOM Viewer** ve **Invivo 5** yazılımları kullanılarak aksiyal, koronal ve sagittal kesitlerde değerlendirilmiştir. **Dens invajinatus, Oehlers sınıflamasına** göre Tip I–III olarak sınıflandırılmıştır. Veriler iki araştırmacı tarafından bağımsız olarak analiz edilmiştir. Tanımlayıcı istatistikler ve **Ki-kare testi** kullanılmış, anlamlılık düzeyi $p < 0,05$ olarak kabul edilmiştir.

Bulgular:479 hastanın KIBT kayıtları incelenmiş ve 60 hastada (%12,5) DI saptanmıştır. Etkilenen 78 dişin %62,8'i Tip I, %35,9'u Tip II ve %1,3'ü Tip III'tür. Yaş ($p = 0,771$) ve cinsiyet ($p = 0,984$) ile DI varlığı arasında anlamlı ilişki bulunmamıştır. Dens invajinatus saptanan hastaların %30'unda bilateralite görülmüş; bunların %66,7'si simetrik, %33,3'ü asimetrik tip dağılımı göstermiştir.

Sonuç: Maksiller lateral kesici dişlerde dens invajinatus prevalansı %12,5 olarak saptanmıştır. Olguların çoğu Tip I formundadır. Bilateral olguların üçte birinde farklı tiplerin gözlenmesi, dens invajinatus'un morfolojik olarak asimetrik seyredebileceğini göstermektedir. KIBT, bu anomalinin prevalansını ve morfolojik varyasyonlarını doğru biçimde belirlemede önemli bir tanısal araçtır.

Anahtar Kelimeler: Dens invajinatus, konik ışınlı bilgisayarlı tomogrofi, maksiller lateral kesici, Oehlers sınıflaması, bilateralite

S-064 Investigation of Dens Invaginatus in Maxillary Lateral Incisors Using Cone-Beam Computed Tomography

Gizem Yüksel[1], Nehir Gencer[2], Oğuz Tavşan[1]

[1]Uşak Üniversitesi Diş Hekimliği Fakültesi, Endodonti Anabilim Dalı, Uşak, Türkiye
E-posta: gizem.yuksel@usak.edu.tr
ORCID: 0009-0005-1684-2565
[2]Uşak Üniversitesi Diş Hekimliği Fakültesi, Ağız, Diş ve Çene Radyolojisi Anabilim Dalı, Uşak, Türkiye
E-posta: nehir.gencer@usak.edu.tr
ORCID: 0000-0003-0507-209X
[1]Uşak Üniversitesi Diş Hekimliği Fakültesi, Endodonti Anabilim Dalı, Uşak, Türkiye
E-posta: oguz.tavsan@usak.edu.tr
ORCID: 0000-0001-8030-436X

Abstract

Objective: To determine the prevalence, Oehlers-type distribution, and bilaterality of dens invaginatus (DI) in maxillary lateral incisors using cone-beam computed tomography (CBCT), and to evaluate its relationship with age and sex.
Materials and Methods: This retrospective cross-sectional study, approved by the Uşak University Non-Interventional Clinical Research Ethics Committee (Decision No: 833-833-22), evaluated CBCT records of 967 patients obtained between April 2023 and September 2025. After applying the exclusion criteria, 479 patients were included in the study. Maxillary lateral incisors that met the inclusion criteria were assessed in axial, coronal, and sagittal sections using RadiAnt DICOM Viewer and Invivo 5 software. Dens invaginatus was classified as Type I–III according to Oehlers' classification. The data were independently analyzed by two researchers. **Descriptive** statistics and the Chi-square test were used, with the level of significance set at $p < 0.05$.
Results: CBCT images of 479 patients were evaluated, and DI was detected in 60 patients (12.5%), affecting 78 teeth. Of these, 62.8% were Type I, 35.9% Type II, and 1.3% Type III. No significant association was found between DI and sex ($p = 0.984$) or age ($p = 0.771$). Bilateral DI was observed in 30% of affected patients, with 66.7% symmetric and 33.3% asymmetric type distribution.
Conclusion: The prevalence of dens invaginatus in maxillary lateral incisors was 12.5%, mostly Oehlers Type I. One-third of bilateral cases showed asymmetric types, indicating morphological variability. CBCT provides reliable three-dimensional evaluation of DI prevalence and morphological variations.
Keywords: Dens invaginatus, Cone Beam Computed Tomography, maxillary lateral incisor, Oehlers classification, bilaterality

Giriş

Dens invajinatus (DI), diş gelişimi esnasında minenin dental papillaya doğru invajinasyonu sonucu oluşan, pulpa boşluğuna kadar değişen derinlikte katlanmalarla karakterize gelişimsel bir anomalidir. Bu oluşum mine ve dentin sınırında morfolojik varyasyonlara yol açarak hem tanı hem de tedavi bakımından güçlük oluşturur. Prevalans literatürde %0,04–26 arasında bildirilmiştir ve en sık maksiller lateral kesici dişlerde görülür [1-5].
Klasik iki boyutlu radyografiler küçük invajinasyonları saptamada yetersizdir. Alınan konik ışınlı bilgisayarlı tomografi (KIBT) ise invajinasyonun derinliğini, pulpa ile ilişkisini ve periodontal uzanımını üç boyutlu olarak gösterebilmesi sayesinde tanısal üstünlük sağlar [6].

Bu çalışmanın amacı, KIBT kullanılarak maksiller lateral kesici dişlerde DI prevalansını değerlendirmek, Oehlers sınıflamasına[1] göre tip dağılımını belirlemek ve bu bulguların yaş, cinsiyet gibi demografik faktörlerle ilişkisini ile bilaterellik oranını incelemektir.
Bu doğrultuda,

H_0 hipotezi: Dens invajinatus prevalansı, yaşa bağlı değişim göstermemektedir.
H_1 hipotezi: Dens invajinatus prevalansı kadınlarda daha yüksektir.

Gereç ve Yöntem
Etik Onay ve Çalışma Tasarımı

Bu retrospektif kesitsel çalışma, Uşak Üniversitesi Girişimsel Olmayan Klinik Araştırmalar Etik Kurulu tarafından onaylanmıştır (Karar No: 833-833-22). Veriler, Nisan 2023 ile Eylül 2025 tarihleri arasında anterior bölgeden KIBT kayıtlarından elde edilmiştir.

Dahil Edilme Kriterleri

- Nisan 2023 – Eylül 2025 arasında alınmış KIBT kayıtları
- 12 yaş ve üzeri bireyler
- Kalıcı dentisyonda maksiller lateral kesici dişlerin bulunması
- Görüntü kalitesinin tanısal düzeyde olması
- Endodontik, protetik veya cerrahi işlem uygulanmamış dişler

Hariç Tutulma Kriterleri

- Süt, süpernümerer veya gömülü dişler
- Metal artefakt ya da geniş restorasyon içeren dişler
- Görüntü kalitesi yetersiz kayıtlar

Bu retrospektif kesitsel çalışmada, **Nisan 2023 – Eylül 2025** tarihleri arasında alınan **967 hastaya ait KIBT kayıtları** incelenmiştir. Hariç tutulma kriterleri uygulandıktan sonra **479 hastaya ait kayıtlar** çalışma kapsamına dahil edilmiştir. Dahil edilme kriterlerini karşılayan **maksiller lateral kesici dişler** değerlendirmeye alınmıştır.

KIBT Görüntüleme Protokolü
Görüntüler, **Gendex GXDP-700 (KaVo Kerr, Almanya)** cihazı kullanılarak **90 kV**, **13 mA**, **12 saniye tarama süresi** ve **0,2 mm voksel boyutu** parametrelerinde elde edilmiştir. Değerlendirmeler, **RadiAnt DICOM Viewer (Medixant, Polonya)** ve

Invivo 5 (Anatomage, ABD) yazılımları kullanılarak **aksiyal, koronal ve sagittal kesitlerde** gerçekleştirilmiştir. İki araştırmacı (**bir endodontist** ve **bir ağız, diş ve çene radyolojisi uzmanı**) görüntüleri bağımsız olarak incelemiş; görüş ayrılığı durumunda **üçüncü bir araştırmacı** nihai kararı vermiştir.
DI, Oehlers [1] sınıflamasına göre:

- Tip I: İnvajinasyon kronla sınırlı
- Tip II: İnvajinasyon kök bölgesine uzanır ve kör kese şeklindedir
- Tip III: İnvajinasyon periodontal dokuya açılır; şeklinde sınıflandırılmıştır.

Tespit edilen olgular tek taraflı veya bilateral olarak kaydedilmiştir. Bilateral olgular tip homojenitesine göre simetrik ya da asimetrik olarak sınıflandırılmıştır.

İstatistiksel Analiz
Veriler JAMOVI Statistical Software (v2.5.5; The Jamovi Project, 2023) ile analiz edilmiştir.
Tanımlayıcı istatistiklerde ortalama, standart sapma ve yüzde değerleri; karşılaştırmalarda Ki-kare testi kullanılmıştır.
Anlamlılık düzeyi p <0,05 olarak belirlenmiştir.

Bulgular
Toplam 479 hastanın alınan KIBT kayıtları incelenmiş; 60 hastada (%12,5) dens invajinatus saptanmıştır. Bu 60 hastada toplam 78 maksiller lateral kesici dişte dens invajinatus bulunmaktadır. Olguların 42'si tek taraflı, 18'i bilateral özellikteydi.

Tablo 1. Demografik Özellikler ve Dens İnvajinatus (DI) Varlığı ile İlişkisi

Değişken	*n(%)*	*DI(+) n(%)*	*DI(–) n(%)*	*p*
Cinsiyet				
Kadın	250(52,2)	31(12,4)	219(87,6)	0,984
Erkek	229(47,8)	29(12,7)	200(87,3)	
Yaş	Ortalama 24,6±6,3			0,771
Toplam	479(100)	60(12,5)	419(87,5)	

*Ki-kare testi; p<0,05 anlamlı kabul edilmiştir.

Tablo 2. Dens İnvajinatuslu Dişlerin Oehlers Sınıflamasına Göre Dağılımı

Oehlers Tipi	**n**	**%**	**Tanım**
Tip I	49	62,8	İnvajinasyon kronla sınırlı
Tip II	28	35,9	İnvajinasyon kök bölgesine uzanır
Tip III	1	1,3	Periodontal dokulara açılan
Toplam	78	100	

*Tip 3 istatiksel analize dahil edilmedi.

Tablo 3. Bilateral Olguların Tip Dağılımı

Bilateral Tip	**Hasta(n)**	**%**	**Diş(n)**	**Açıklama**

Her iki tarafta Tip I	7	38,9	14	Simetrik Tip I
Her iki tarafta Tip II	5	27,8	10	Simetrik Tip II
Bir tarafta Tip I, diğer tarafta Tip II	6	33,3	12	Asimetrik dağılım
Toplam	18	100	36	

*Bilateral olguların %66,7'sinde simetrik, %33,3'ünde asimetrik tip dağılımı gözlenmiştir.

Tartışma

Bu araştırmada KIBT kullanılarak yalnızca maksiller lateral kesici dişlerde DI prevalansı ve Oehlers sınıflamasına göre tip dağılımı değerlendirilmiştir. Bulgular, Tip I formunun en sık görülen tip olduğunu, DI'nin yaş ve cinsiyetle ilişkisinin bulunmadığını ve olguların önemli bir kısmında bilateral yapının gözlendiğini göstermiştir.

Elde edilen veriler doğrultusunda H_0 hipotezi kabul edilmiş, H_1 hipotezi reddedilmiştir. Dens invajinatus prevalansı %12,5 olarak bulunmuştur. Literatürde oranlar %0,04–26 arasında değişmektedir [3-5]. Kfir ve ark. [4] KIBT ile hem santral hem lateral kesicileri inceleyip %9,6 oran bildirmiş; Alkadi[3] ve ark. incelediği anterior dişlerde dens invajinatus varlığının lateral dişler ağırlıklı olduğu gözlemlenmiştir. Karşılaştırılan çalışmalar arasında Wang ve ark.[5] çalışması yöntem olarak bu araştırmaya en yakındır; yalnız lateral dişleri KIBT ile incelemiş, %25 prevalans saptamış ve ek olarak Gu sınıflaması kullanmıştır.

Çakici ve ark.[7] KIBT yerine panoromik ve periapikal radyograflardan yararlanmış ve prevalansı %3,45 bulmuştur. Tip I oranını %80 olarak bildirmiştir. Bizim çalışmamızda Tip II oranının diğer çalışmalara göre daha yüksek bulunması KIBT'nin detaylı üç boyutlu görüntü incelemesine olanak sağlamasından kaynaklanmaktadır.

Yapılan değerlendirmede, yaş gruplarına göre DI dağılımının benzer olduğu ve yaş değişkeninin görülme oranı üzerinde belirleyici bir etkisinin bulunmadığı belirlenmiştir. Benzer şekilde Kfir ve ark.[4], Alkadi ve ark.[3] ve Wang ve ark.[5] tarafından yapılan çalışmalarda da yaş değişkeninin dens invajinatus varlığı üzerinde anlamlı bir etkisinin bulunmadığı bildirilmiştir. Bu sonuçlar, anomalinin gelişimsel kökenli olması nedeniyle sonradan kazanılmadığını ve bireyin yaşıyla ilişkili bir değişkenlik göstermediğini desteklemektedir.

Cinsiyet değişkenine göre değerlendirilen veriler, DI'nin kadınlarda %12,4, erkeklerde ise %12,7 oranında görüldüğünü ve bu oranlar arasındaki farkın anlamlı düzeyde olmadığını ortaya koymuştur. Elde edilen bu sonuç, Kfir ve ark. [4] , Alkadi ve ark.[3] ve Yalçın ve ark.[8]'nın bulgularıyla paralellik göstermektedir. Bu benzerlik, dens invajinatus'un oluşumunda genetik veya gelişimsel faktörlerin cinsiyetten bağımsız olduğunu düşündürmektedir. Bununla birlikte, Çakıcı[7] yürüttüğü iki boyutlu radyografik değerlendirmeye dayalı çalışmada kadınlarda daha yüksek bir prevalans oranı bildirilmiştir. Ancak bu farklılığın, kullanılan görüntüleme yönteminin sınırlı çözünürlüğünden ve dens invajinatus'un tiplerinin KIBT'a kıyasla iki boyutlu radyografilerde daha zor ayırt edilmesinden kaynaklanabileceği düşünülmektedir.

Dens invajinatuslu 78 dişin %62,8'i Tip I, %35,9'u Tip II, %1,3'ü Tip III'tür. Kfir ve ark.[4] olgularının %90'ını Tip I, Alkadi ve ark.[3] %80'ini Tip I olarak bildirmiştir. Wang ve ark. [5] ise lateral dişlerde Gu sınıflamasına göre farklı alt morfolojiler belirlemiş, ancak Oehlers temelinde yine Tip I ağırlıklı bir dağılım saptamıştır. Bizim

çalışmamızda, diğer çalışmalara kıyasla Tip II oranının yüksekliği KIBT'nin morfolojik ayrıntıları daha net göstermesinden kaynaklanmaktadır.
Bu çalışmada bilateral dens invajinatus oranı %30 olarak bulunmuş ve toplam 18 bilateral hastada farklı tip kombinasyonları gözlenmiştir. Olguların 7'sinde her iki tarafta Oehlers Tip I, 5'inde her iki tarafta Tip II, 6'sında ise bir tarafta Tip I diğer tarafta Tip II invajinasyon saptanmıştır. Bu bulgu, bilateral olguların tamamının morfolojik olarak simetrik olmadığını ve asimetrik gelişimin de mümkün olduğunu göstermektedir. Bu açıdan değerlendirildiğinde, çalışmamız bilateral olguları tip bazında analiz eden nadir KIBT temelli araştırmalardan biri olma özelliğini taşımaktadır.
Literatürde bildirilen bilateralite oranları oldukça değişkendir. Kfir ve ark.[4], genç İsrailli bireylerden oluşan popülasyonda gerçekleştirdikleri çalışmada dens invajinatus tespit edilen 204 hastanın 103'ünde (%50,5) tek taraflı, geri kalanında ise bilateral invajinasyon bulunduğunu bildirmiştir. Araştırmacılar, bilateral olarak DI görülen olgularda, karşılıklı dişlerin morfolojik yapıları ve tip sınıflandırmaları arasında anlamlı bir paralellik bulunmadığını vurgulamıştır.Alkadi ve ark.[3], Suudi popülasyonunda KIBT ile yaptıkları çalışmada etkilenen hastaların %24,3'ünde bilateralite saptamış, ancak bilateral olguların tip dağılımına dair bir karşılaştırma yapılmamıştır. Yalçın ve ark.[8] , Türkiye popülasyonunda KIBT verilerine dayalı incelemede, bilateral vakaların oranı %27,2 olarak bildirilmiş; bu anomalinin özellikle lateral kesici dişlerde daha yüksek oranda ortaya çıktığı ifade edilmiştir. Bu oranlar, kullanılan görüntüleme yöntemlerinin sonuçlar üzerindeki etkisini açıkça göstermektedir. Kfir ve ark.'nın[4] çalışmasında iki boyutlu radyografilerle yapılan incelemelerde bilateralite oranı daha yüksek görünürken, KIBT kullanılan araştırmalarda daha düşük ancak daha güvenilir oranlar rapor edilmiştir. KIBT'nin üç boyutlu yapısı hem invajinasyon derinliğini hem de kök içi uzanımını doğru biçimde ortaya koyarak bilateral olguların gerçek morfolojik çeşitliliğini daha net göstermektedir.

Bilateralite, dens invajinatusun gelişiminde rastlantısal bir özellikten çok, simetrik embriyolojik bir eğilim olabileceğini düşündürmektedir. Tüm veriler birlikte değerlendirildiğinde, dens invajinatus gelişiminin sadece kalıtsal veya sistemik nedenlerle açıklanamayacağı, lokal odontojenik farklılaşma süreçleriyle de şekillenebileceği anlaşılmaktadır. Embriyonik gelişim sürecinde mine organı ile dental papillanın karşılıklı etkileşimindeki mikroskobik düzeydeki farklılıkların, aynı kişide yer alan dişlerde dahi invajinasyonun derinliğinde belirgin varyasyonlara yol açabileceği varsayılmaktadır[9,10]. Bu bağlamda, çalışmamızda gözlenen asimetrik bilateral olgular, dens invajinatus gelişiminde lokal farklılaşmanın rolünü destekleyen önemli bir klinik gözlemi temsil etmektedir.

Sonuç

Bu çalışma, KIBT'nin maksiller lateral kesici dişlerde dens invajinatusun tanısında yüksek doğruluk sağladığını ortaya koymuştur. Dens invajinatus olgularının çoğu Oehlers Tip I formunda olup, oluşumu yaş ve cinsiyetten bağımsızdır. Bazı vakalarda bilateral ancak morfolojik olarak asimetrik seyir gözlenmiştir. KIBT, iki boyutlu radyografilerin ötesinde, gerçek prevalansın ve morfolojik varyasyonların daha güvenilir biçimde değerlendirilmesine olanak tanımaktadır. Bu nedenle, hekimlerin dens invajinatus olgularında başarılı tedaviler için doğru tanıya ulaşmak ve anomalinin morfolojisi ile tipini doğru biçimde belirleyebilmek amacıyla KIBT görüntüleme yöntemlerinden yararlanmaları önerilmektedir.

Kaynaklar

1. Oehlers F. Dens invaginatus (dilated composite odontome): I. Variations of the invagination process and associated anterior crown forms. *Oral Surgery, Oral Medicine, Oral Pathology.* 1957;10(11):1204-1218.
2. Hülsmann M. Dens invaginatus: aetiology, classification, prevalence, diagnosis, and treatment considerations. *International endodontic journal.* 1997;30(2):79-90.
3. Alkadi M, Almohareb R, Mansour S, Mehanny M, Alsadhan R. Assessment of dens invaginatus and its characteristics in maxillary anterior teeth using cone-beam computed tomography. *Scientific reports.* 2021;11(1):19727.
4. Kfir A, Flaisher Salem N, Natour L, Metzger Z, Sadan N, Elbahary S. Prevalence of dens invaginatus in young Israeli population and its association with clinical morphological features of maxillary incisors. *Scientific Reports.* 2020;10(1):17131.
5. Wang Y, Su S, Chen X, Jia X. CBCT analysis of the incidence of maxillary lateral incisor dens invaginatus and its impact on periodontal supporting tissues. *BMC Oral Health.* 2024;24(1):1569.
6. Zhu J, Wang X, Fang Y, Von den Hoff J, Meng L. An update on the diagnosis and treatment of dens invaginatus. *Australian Dental Journal.* 2017;62(3):261-275.
7. Cakici F, Celikoglu M, Arslan H, Topcuoglu H-S, Erdogan A-S. Assessment of the prevalence and characteristics of dens invaginatus in a sample of Turkish Anatolian population. *Medicina Oral Patología Oral y Cirugia Bucal.* 2010;15(6).
8. Yalcin TY, Kayhan KB, Yilmaz A, Göksel S, Ozcan İ, Yigit DH. Prevalence, classification and dental treatment requirements of dens invaginatus by cone-beam computed tomography. *PeerJ.* 2022;10:e14450.
9. Alani A, Bishop K. Dens invaginatus. Part 1: classification, prevalence and aetiology. *International endodontic journal.* 2008;41(12):1123-1136.
10. Sosa JFG, Pereira JNG, Burguera E. Diagnosis and root canal treatment of maxillary lateral incisors exhibiting dens invaginatus: A case series. *Endodontic Practice Today.* 2014;8(3).

S-065 Farklı Tipteki Kanal İçi Medikament ve Kök Kanal Patlarının İki Farklı Zaman Aralığında Kök Dentin Kırılma Direnci Üzerine Etkisi

Sözel Bildiri

Damla Akkaya[1], Tuğba Koşar[2]
[1] Karadeniz Teknik Üniversitesi Diş Hekimliği Fakültesi
[2] Karadeniz Teknik Üniversitesi Diş Hekimliği Fakültesi

Amaç: Bu çalışmanın amacı farklı tipteki kanal içi medikament (Ultracal XS, Bio-C Temp) ve kök kanal patlarının (AH Plus, Bio-C Sealer) farklı zaman aralıklarında kök dentini kırılma direnci üzerine etkisini incelemektir. Gereçler ve Yöntemler: Bu çalışmada 170 adet tek köklü insan alt premolar dişi kullanıldı. Örnekler; negatif kontrol (hazırlanmamış ve doldurulmamış, n=10), pozitif kontrol (hazırlanmış ancak doldurulmamış, n=10) ve deney grupları (10 grup, n=15) olmak üzere üç ana gruba ayrıldı. Deney grupları ve pozitif kontrol gruplarında kök kanalları kemomekanik olarak şekillendirildi. Medikament uygulanmayan tek seans gruplar, AH Plus veya Bio-C Sealer ile dolduruldu. Medikament uygulanan gruplarda ise kök kanallarına 1 hafta veya 1 ay süreyle Ultracal XS veya Bio-C Temp uygulandı, ardından AH Plus veya Bio-C Sealer ile kök kanal dolumu gerçekleştirildi. Tüm örneklerin kırılma dirençleri evrensel test cihazında vertikal yükleme uygulanarak ölçüldü. Ayrıca, deney gruplarının pat-dentin bağlantı bölgeleri, EDX analizi de içeren TEM ile incelendi. Veriler One-way ANOVA ve post hoc Tukey HSD testleri ile analiz edildi. Bulgular: En yüksek kırılma direnci negatif kontrol grubunda, en düşük ise pozitif kontrol grubunda saptandı. Medikament uygulanmayan tek seans dolum grupları, medikament uygulanan gruplara kıyasla anlamlı derecede daha yüksek kırılma direnci gösterdi. Medikamentsiz tek seans AH Plus ve Bio-C Sealer grupları arasında istatistiksel olarak anlamlı bir fark bulunmadı. Benzer şekilde, Ultracal XS veya Bio-C Temp uygulamasının ardından AH Plus ya da Bio-C Sealer ile doldurulan gruplar arasında da anlamlı fark gözlenmedi. Ayrıca, medikament uygulama süresinin (1 hafta – 1 ay) kırılma direnci üzerinde anlamlı bir etkisi olmadığı belirlendi. Sonuç: Farklı tipteki kanal içi medikament (Ultracal XS, Bio-C Temp) ve kök kanal patları (AH Plus, Bio-C Sealer) farklı zaman aralıklarında kök dentin kırılma direnci üzerinde benzer etkiler göstermiştir. Bununla birlikte, dentin yüzeyinde kalıntı bırakma eğilimleri nedeniyle hem Ultracal XS hem de Bio-C Temp uygulamaları, kök dentin kırılma direncini olumsuz yönde etkilemiştir. Teşekkür: Bu çalışma Karadeniz Teknik Üniversitesi Bilimsel Araştırma Projeleri tarafından finansal olarak desteklenmiştir (Proje numarası: TDH-2024-15877).

Anahtar Kelimeler: Bio-C Temp, Kalsiyum hidroksit, Kök kanal patı, Kırılma direnci

S-065 Influence of Different Types of Intracanal Medicament and Root Canal Sealers on Root Dentin Fracture Resistance at Two Different Time Intervals

Oral Abstract

Damla Akkaya[1], Tuğba Koşar[1]
[1] Karadeniz Technical University Faculty Of Dentistry

Aim: The aim of this study was to investigate the influence of different types of intracanal medicaments (Ultracal XS, Bio-C Temp) and root canal sealers (AH Plus, Bio-C Sealer) on root dentin fracture resistance at different time intervals. Materials and Methods: One hundred seventy single-root human mandibular premolar teeth used. Samples were divided into three main groups: negative control (unprepared and unfilled, n=10), positive control (prepared but unfilled, n=10), and experimental groups (10 groups, n=15). The root canals in the experimental groups and positive group were prepared chemomechanically. The single-visit groups without medicament were obturated with either AH Plus or Bio-C Sealer. In the medicament-applied groups, Ultracal XS or Bio-C Temp was applied to the root canals for 1 week or 1 month, followed by root canal filling with AH Plus or Bio-C Sealer. Fracture resistance of all samples was measured using a universal testing machine under vertical loading. Additionally, the sealer-dentine junction areas of the experimental groups were examined using SEM, including EDX analysis. Data were analyzed using One-way ANOVA and post hoc Tukey HSD tests. Results: Fracture resistance was highest in the negative control and lowest in the positive control. Single-visit obturation without medicament demonstrated significantly higher fracture resistance compared to the medicament-applied groups. No significant differences were found the single-visit AH Plus and Bio-C Sealer without medicament. Similarly, no significant difference was observed between the groups obturated with AH Plus or Bio-C Sealer after application of Ultracal XS or Bio-C Temp. Furthermore, the time of medicament application (1 week- 1 month) was found to have no significant effect on fracture resistance. Conclusion: Different types of intracanal medicaments (Ultracal XS, Bio-C Temp) and root canal sealers (AH Plus, Bio-C Sealer) have shown similar effects on root dentin fracture resistance at different time intervals. However, due to their tendency to leave residues on the dentine surface, both Ultracal XS and Bio-C Temp applications have negatively affected root dentine fracture resistance. Acknowledgements: This study was financially supported by the Scientific Research Projects of Karadeniz Technical University (Project number: TDH-2024-15877).

Keywords: Bio-C Temp, Calcium hyroxide, Root canal sealer, Fracture resistance

S-066 Farklı İntrakanal Medikamentlerin Kök Dentin Mikrosertliği Üzerine Etkisi: Bir İn Vitro Çalışma

Sözel Bildiri

Tuğba Koşar[1], **Fatmagül Kaderli**[1]
[1] Karadeniz Teknik Üniversitesi, Diş Hekimliği Fakültesi, Endodonti Anabilim Dalı

Amaç: Bu çalışmanın amacı, farklı intrakanal medikamentlerin (kalsiyum hidroksit (Ca(OH)2), ikili antibiyotik patı (DAP), üçlü antibiyotik patı (TAP), Bio-C Temp) kök dentin mikrosertliği üzerindeki etkilerini değerlendirmektir. Gereçler ve Yöntemler: Otuz beş adet kök gelişimi tamamlanmış alt çene kesici diş, 16 mm uzunlukta olacak şekilde dekorone edildi. Kök kanalları kemomekanik olarak şekillendirildikten sonra örnekler, intrakanal medikamentlere göre rastgele beş gruba ayrıldı: Grup 1 - Ca(OH)2, Grup 2 - DAP, Grup 3 - TAP, Grup 4 - Bio-C Temp, Grup 5 - kontrol grubu. Bir hafta sonra intrakanal medikamentler uzaklaştırıldı ve örnekler uzunlamasına ikiye ayrıldı. Mikrosertlik ölçümleri, koronal, orta ve apikal bölgelerde oluşturulan çentikler üzerinden Vickers mikrosertlik testi ile gerçekleştirildi. Elde edilen veriler tek yönlü ANOVA ve Tukey post-hoc testi ile analiz edildi. Bulgular: Ca(OH)2 grubu, koronal bölgede kontrol ve Bio-C Temp gruplarına göre anlamlı olarak daha düşük mikrosertlik değerleri göstermiştir ($p<0,05$). Buna rağmen, orta ve apikal bölgelerde gruplar arasında anlamlı bir fark bulunmamıştır. Ayrıca, tüm gruplarda koronal ve orta bölgeler arasında mikrosertlik açısından anlamlı bir fark gözlenmezken, apikal üçlüdeki mikrosertlik değerlerinin diğer bölgelere göre anlamlı derecede daha düşük olduğu belirlenmiştir ($p<0,05$). Sonuç: Kök kanal tedavisinde medikament olarak kullanılan Ca(OH)2, kök dentininin koronal bölgesinde kalsiyum silikat-esaslı medikament Bio-C Temp ve kontrol grubuna göre mikrosertlik değerlerini anlamlı şekilde azaltmıştır. Mikrosertlikteki bu azalışın, dentinin kırılmaya karşı dayanıklılığını olumsuz yönde etkileyebileceği göz önünde bulundurularak Ca(OH)2 kullanımının klinik uygulamalarda dikkatle değerlendirilmesi önerilmektedir.

Anahtar Kelimeler: Bio-C Temp; Medikament; Mikrosertlik

S-066 Effect of Different Intracanal Medicaments on Root Dentin Microhardness: An in Vitro Study

Oral Abstract

Tuğba Koşar[1], **Fatmagül Kaderli**[1]

[1] Karadeniz Technical University, Faculty Of Dentistry, Department Of Endodontics

Aim: The aim of this study was to evaluate the effects of different intracanal medicaments (calcium hydroxide (Ca(OH)2), double antibiotic paste (DAP), triple antibiotic paste (TAP), Bio-C Temp) on root dentin microhardness. Materials and Methods: Thirty-five mature mandibular incisors were decoronated to a length of 16 mm. After chemomechanical shaping of the root canals, the specimens were randomly divided into five groups according to the intracanal medicaments: Group 1 - Ca(OH)2, Group 2 - DAP, Group 3 - TAP, Group 4 - Bio-C Temp, Group 5 - control group. One week later, the intracanal medicaments were removed and the specimens were split longitudinally into two halves. Microhardness measurements were performed using the Vickers microhardness test on indentations created in the coronal, middle, and apical regions. The obtained data were analysed using one-way ANOVA and Tukey's post-hoc test. Results: Ca(OH)2 group exhibited significantly lower microhardness values in the coronal region compared to the control and Bio-C Temp groups ($p<0.05$). However, no significant difference was found between the groups in the middle and apical regions. Furthermore, while no significant difference in microhardness was observed between the coronal and middle regions in all groups, microhardness values in the apical region were found to be significantly lower than in the other regions ($p<0.05$). Conclusion: Ca(OH)2, used as an medicament in root canal treatment, significantly reduced microhardness values in the coronal region of root dentin compared to the calcium silicate-based medicament Bio-C Temp and the control group. Considering that this decrease in microhardness may adversely affect the fracture resistance of dentine, it is recommended that the use of Ca(OH)2 be carefully evaluated in clinical applications.

Keywords: Bio-C Temp; Medicament; Microhardness

S-067 Endodonti Sorularında Chat-Gpt'nin Zaman İçerisindeki Başarısının Değerlendirilmesi

Büşra SAÇAK[1],Özgür ER[2]

[1]: Dokuz Eylül Üniversitesi Endodonti Anabilim Dalı, busra.ciftci@deu.edu.tr, ORCID ID: 0009-0002-6019-3484

[2]: Dokuz Eylül Üniversitesi Endodonti Anabilim Dalı, ozgur.er@deu.edu.tr, ORCID ID: 0000-0002-4999-5104

Özet

Bu çalışma, ChatGPT'nin endodonti alanındaki uzmanlık sınavı sorularına verdiği yanıtların zaman içerisindeki doğruluk düzeyini değerlendirmiş ve farklı sürümler arasındaki performans farklarını incelemiştir. Toplam 13 sınava ait 127 çoktan seçmeli soruya verilen yanıtlar karşılaştırıldığında, GPT-5'in genel başarı oranının GPT-4 ve GPT-4*'a kıyasla daha yüksek olduğu belirlenmiştir. Aynı model sürümünün (GPT-4) farklı dönemlerdeki performansı arasında gelişim gözlenmiş, bu durum modelin zamanla yanıt doğruluğunda iyileşme gösterebildiğini ortaya koymuştur. İstatistiksel olarak anlamlı fark saptanmamış olsa da, GPT-5 lehine belirgin bir performans eğilimi dikkat çekmiştir. Yanlış yanıt örüntülerinin kesişim analizi, GPT-4* ve GPT-5'in benzer türde sorularda hata yapma eğiliminde olduğunu, GPT-4'ün ise diğerlerinden daha farklı sorularda hata yaptığını göstermiştir. Literatürle uyumlu şekilde, yeni model sürümlerinin daha yüksek doğruluk oranlarına ulaşması ve aynı modelin zamanla daha iyi performans sergilemesi, yapay zekâ sistemlerinin eğitim süreçlerindeki gelişimin klinik sınavlardaki performansa da yansıdığını göstermektedir.

Anahtar Kelimeler: Yapay Zeka; chat-GPT; endodonti.

S-067 Evaluation of Chatgpt's Performance Over Time on Endodontic Questions

Büşra SAÇAK[1],Özgür ER[2]

[1]: Dokuz Eylül Üniversitesi Endodonti Anabilim Dalı, busra.ciftci@deu.edu.tr, ORCID ID: 0009-0002-6019-3484

[2]: Dokuz Eylül Üniversitesi Endodonti Anabilim Dalı, ozgur.er@deu.edu.tr, ORCID ID: 0000-0002-4999-5104

Abstract

This study evaluated the temporal changes in the accuracy of ChatGPT's responses to endodontic specialty examination questions and examined the performance differences between different model versions. When the answers to 127 multiple-choice questions from 13 examinations were compared, GPT-5 demonstrated a higher overall accuracy rate than GPT-4 and GPT-4*. An improvement was observed in the performance of the same model version (GPT-4) over different time periods, indicating that the model's response accuracy can improve over time. Although no statistically significant differences were found, there was a clear performance trend in favor of GPT-5. Analysis of the intersection of incorrect responses revealed that GPT-4* and GPT-5 tended to make errors on similar types of questions, whereas GPT-4 showed a different error pattern compared to the other models. Consistent with the literature, the finding that newer model versions achieve higher accuracy rates and that the same model can perform better over time suggests that advancements in AI training processes are also reflected in their performance on clinical examinations.

KeyWords: Artificial intelligence; chat-GPT; endodontics.

Giriş

Günümüzde teknolojinin hızla gelişmesiyle birlikte, yapay zekâ programlarının sağlık, eğitim gibi önemli alanlarda kullanımı giderek yaygınlaşmaktadır (1–4). Bu programlardan biri olan Generative Pre-Trained Transformer (ChatGPT, OpenAI, San Francisco, CA, ABD), diyalog tabanlı bir yapay zekâ robotu olarak tanımlanmaktadır (5). 2022 yılında kullanıma sunulan ChatGPT, sohbet robotu niteliği taşımakta olup, kendisine yöneltilen sorular sınırlı bilgi içerse dahi anlamlı ve anlaşılır yanıtlar üretebilmektedir (6). Geniş kapsamlı bir eğitim veri seti aracılığıyla bilgi sunan bu sistem; internetten toplanan açık erişimli metinler, kitaplar, web siteleri, gazeteler ve çeşitli diğer kaynaklardan derlenen içerikleri kullanmaktadır. Bilgileri analiz ederek öğrenen ChatGPT, bu sayede doğru ve büyük ölçüde güncel yanıtlar sağlayabilmektedir. Ancak gerçek zamanlı verilere veya kişisel veri tabanlarına erişimi bulunmamaktadır; dolayısıyla en güncel bilgilerin sağlanması gerektiğinde ek araçlara başvurulmaktadır (7). Çok sayıda dili destekleyen ve yaygın bir kullanıcı kitlesine sahip olan ChatGPT, bilgiye erişim açısından önemli bir alternatif olarak değerlendirilebilir (8).

Bu çalışmanın amacı, çelişkisiz ve nitelikli sorulardan oluşan uzmanlık sınavının endodonti alanına ait sorulara verilen yanıtların doğruluk düzeyinin aynı modelde zaman içerisindeki değişimini incelemek ve ChatGPT'nin daha gelişmiş bir versiyonu ile önceki sürümü arasında soruları yanıtlama başarısını karşılaştırmaktır.

Yöntem

Bu çalışmada 13 sınava ait sorular kullanılmıştır. Soruların hepsi çoktan seçmelidir. Direkt bilgi düzeyini ölçen sorular olduğu gibi son sınavlarda yoruma dayalı sorular da sorulmuştur. 13 sınav için toplam 130 soru bulunmaktadır ve 3 tanesi sınavdan sonra iptal edilmiştir. İptal edilen sorular çalışmaya dahil edilmemiştir. Bu çalışmada 127 soru, sınavın orijinal dilinde yani Türkçe olarak ChatGPT-4'e(Nisan 2024) cevaplaması için sorulmuştur. Bu verilere ek olarak aynı modele(ChatGPT-4) aynı sorular tekrar (Eylül 2025) sorulmuştur. Bu model ChatGPT4* olarak adlandırılmıştır. Aynı zamanda sorular daha güncel bir versiyonu olan ChatGPT-5 modeline de sorulmuştur. Cevapların doğruluğu ilgili sınavın cevap anahtarı kullanılarak değerlendirilmiştir. Bu üç modelin verdiği cevaplar birbirleri ile kıyaslanmıştır. İstatistik olarak McNemar exact testi kullanılmış, $p<0.05$ olarak alınmıştır.

Bulgular

Çalışmada toplam 13 sınavda yer alan 127 geçerli soru değerlendirilmiş; üç farklı yapay zekâ modeli (GPT-4, GPT-4* ve GPT-5) sınav bazında ve genel düzeyde karşılaştırılmıştır. Analiz sonuçları, modellerin başarı düzeyleri arasında hem genel performans hem de soru bazlı örüntüler açısından farklılıklar olduğunu ortaya koymuştur.

Genel Başarı Oranları

Tüm sınavlar birlikte değerlendirildiğinde, GPT-4 modelinin genel başarı oranı %71.65, GPT-4* modelinin %76.38 ve GPT-5 modelinin %80.31 olarak hesaplanmıştır. GPT-5 modeli, toplam 127 geçerli sorunun 102'sine doğru yanıt vererek en yüksek genel başarı oranına ulaşmıştır. GPT-4 modeli ise 127 sorunun 91'ine doğru yanıt vererek en düşük performansı göstermiştir (Tablo 1).

Sınav Bazında Başarı Oranları

Modellerin sınav bazındaki başarı oranları incelendiğinde, GPT-5 modelinin birçok sınavda daha yüksek oranlara ulaştığı görülmüştür. Özellikle 10. sınavda (%70.0), 11.sınavda(%60.0) ve 12. sınavda (%80.0) GPT-5, hem GPT-4 hem de GPT-4* modellerine kıyasla belirgin bir üstünlük göstermiştir. Tüm modellerde 7.sınavda %100 başarı oranı elde edilmiştir. GPT-4 modeli ise diğer modellere kıyasla daha düşük oranlara sahiptir. Bu bulgular, GPT-5 modelinin sınav bazında daha dengeli ve yüksek performans sergilediğini göstermektedir. Son sınavlarda başarı oranının ilk sınavlara göre biraz daha düşük olduğu gözlenmiştir (Tablo 2).

Modeller Arası Başarı Farkları

Yapılan ikili karşılaştırmalarda modeller arasında istatistiksel olarak anlamlı fark saptanmamıştır ($p>0.05$). Ancak GPT-4 ve GPT-5 karşılaştırmasında p-değerinin anlamlılık düzeyine yakın olduğu ($p=0.099$) ve bu iki model arasında performans farkının GPT-5 lehine belirgin bir eğilim gösterdiği bulunmuştur(Tablo 3).

Yanlış Cevapların Kesişim Analizi

Modellerin yanlış cevap örüntülerinin kesişim oranları incelendiğinde, GPT-4* ve GPT-5 modelleri arasında en yüksek örtüşme oranı (%66.7) saptanmıştır. GPT-4 ile GPT-4* arasındaki kesişim oranı %37.5, GPT-4 ile GPT-5 arasındaki oran ise %24.5 olarak bulunmuştur. Bu

sonuçlar, GPT-5 ve GPT-4* modellerinin benzer türde sorularda hata yapma eğilimlerinin daha yüksek olduğunu, GPT-4'ün ise diğer iki modele kıyasla daha farklı sorularda yanlış yanıt verdiğini göstermektedir (Tablo 4).

Tablo 1: Genel Başarı Oranları

Model	Toplam Doğru	Geçerli Soru Sayısı	Başarı (%)
GPT-4	91	127	71,65
GPT-4*	97	127	76,38
GPT-5	102	127	80,31

Tablo 2: Sınav Bazında Başarı Oranları

Sınav	Soru Sayısı	GPT-4 (%)	GPT-4* (%)	GPT-5 (%)
1.Sınav	10	70.0	80.0	70.0
2.Sınav	10	80.0	70.0	80.0
3.Sınav	10	80.0	80.0	80.0
4.Sınav	10	80.0	90.0	90.0
5.Sınav	10	80.0	90.0	90.0
6.Sınav	10	90.0	90.0	90.0
7.Sınav	9	100.0	100.0	100.0
8.Sınav	10	80.0	100.0	90.0
9.Sınav	8	62.5	75.0	75.0
10.Sınav	10	50.0	50.0	70.0
11.Sınav	10	40.0	40.0	60.0
12.Sınav	10	60.0	60.0	80.0
13.Sınav	10	60.0	70.0	70.0

Tablo 3: Modeller Arası Başarı Farkları

Karşılaştırma	p değeri
GPT-4 vs GPT-4*	0.3616
GPT-4 vs GPT-5	0.0989
GPT-4* vs GPT-5	0.2266

Tablo 4: Modeller Arası Yanlış Soru Kesişim Oranları

Karşılaştırma	Kesişim (%)
GPT-4 vs GPT-4*	37.5
GPT-4 vs GPT-5	24.5
GPT-4* vs GPT-5	66.7

Tartışma

Medikal eğitim alanında ChatGPT ve başarısı ile yapılmış birçok çalışma mevcuttur. Örneğin Tayvanda yapılan bir çalışmada Chat-GPT'nin Aile hekimliği ile ilgili board sınavındaki başarısına bakılmıştır. Sorular Çince sorulmuş ve sınavdan başarılı olmak için 60 ve üzeri puan almak gerekirken Chat-GPT'nin başarısı bunun çok altında kalmış (9). Soruların İngilizce

dışında bir dil kullanılarak sorulması bizim çalışmamızla benzerlik göstermekte ve başarıyı olumsuz etkilemiş olabileceği düşünülmektedir. Bununla birlikte Amerika'da yapılan bir çalışmada da Chat-GPT'nin USML'deki başarısına bakılmış ve ChatGPT'nin %60 doğrulukta geçme eşiğinde veya buna yakın performans gösterdiği bildirilmiştir. ChatGPT'nin bu kritere ulaşabilen ilk yapay zeka olduğu ve bu alanda önemli bir adım olduğu belirtilmektedir (10). ChatGPT-4'ün USMLE deneme sınavında çoktan seçmeli soruların hepsine açıklamalı yanıt verdiği ve USMLE 1. Adım'da %88, 2. Adım'da %86 ve 3. Adım'da %90 doğru yanıtladığı rapor edilmiştir (11). Bununla birlikte, ChatGPT-5'e ilişkin literatür henüz oldukça sınırlıdır. Mevcut çalışmaların çoğu önceki model sürümlerine odaklanmakta olup, ChatGPT-5'in klinik, akademik ve sınav performansı gibi spesifik uygulama alanlarında kapsamlı biçimde değerlendirilmesi için daha fazla araştırmaya ihtiyaç bulunmaktadır.

Literatürde yapay zekanın sadece soruları yanıtlama konusunda değil soru üretme konusundaki başarısına da bakılmış ve yapay zeka tabanlı sohbet robotları, tıbbi görüntüleme eğitimi için çoktan seçmeli sorular oluşturmuş ve soruların %72,5'i uygun bulunmuş (12). Bu bulgu, yapay zekâ tabanlı sistemlerin yalnızca mevcut bilgiyi analiz edip doğru yanıtı seçme kapasitesine sahip olmadığını, aynı zamanda bilgiyi yapılandırarak yeni ve ölçme-değerlendirme açısından geçerli sorular üretebilecek düzeyde gelişmiş bir sorgulama ve içerik üretme yeteneğine ulaştığını göstermektedir.

Literatürde aynı model sürümünün zaman içindeki davranış ve doğruluk değişimlerinin incelendiği araştırma sayısı kısıtlıdır. Bununla ilgili Chen ve ark. GPT-4'ün zaman içerisindeki performansına bakmış ve farklı dönemlerde ölçülen performansın anlamlı ölçüde değişebildiği rapor edilmiştir (13). Çalışmamızda aynı versiyonun geçen zaman içerisinde sorulara daha doğru yanıtlar vermesi, zamanla GPT'nin performansında değişiklik olmasına paralellik göstermektedir. Bu çalışmada gözlenen GPT-5 lehine eğilim, 2024 yılında yapılan ve yapay zekânın tıp lisans ve lisansüstü sınavlarındaki performansını değerlendiren bir çalışmada da benzer şekilde, yeni sürümlerin önceki sürümlere kıyasla daha yüksek doğruluk oranlarına ulaştığının bildirilmesiyle paralellik göstermektedir (14,15).

2023 yılında yapılan bir sınavda ChatGPT'nin daha karmaşık klinik senaryolarda bile doğru yanıtlar verdiğini rapor etmiş olsa da (16) bu çalışmada ilgili sınavların son sınavlarda ilk sınavlara göre daha düşük olmasının nedeninin yoruma dayalı soruların son zamanlarda daha fazla olmasından kaynaklandığı düşünülmektedir.

Sonuç

Yapay zekâ modellerinin, zamanla genişleyen veri havuzları ve gelişen eğitim yöntemleri sayesinde, aynı model temel alınsa dahi kullanım sıklığı ve çeşitliliğine bağlı olarak doğruluk oranlarında belirgin artışlar gösterdiği gözlemlenmektedir. Aynı versiyon olsa bile, zaman içerisinde kendi performansını geliştirmesi sayesinde aynı sorulara daha doğru ve başarılı yanıtlar verebildiği dikkat çekmektedir. Teknolojik ilerlemelere paralel olarak, bu modellerin daha da geliştirilebilir hâle gelmesi ve eğitim süreçlerine katkılarının giderek artması kaçınılmaz görünmektedir.

Kaynakça

1. Lee GU, Kim SY, Kim HJ, Kim DH, Kim YJ. Comparison of the problem-solving performance of ChatGPT-3.5, ChatGPT-4, Bing Chat, and Bard for the Korean emergency medicine board examination question bank. *Medicine*. 2024;103(9):e37325. doi:10.1097/MD.0000000000037325
2. Biswas SS. Role of Chat GPT in public health. *Ann Biomed Eng*. 2023;51(5):868-869. doi:10.1007/s10439-023-03152-2
3. Suárez A, Albaladejo A, Herrero M, Segura-Egea JJ, Jiménez-Sánchez MC. Unveiling the ChatGPT phenomenon: Evaluating the consistency and accuracy of endodontic question answers. *Int Endod J*. 2024;57(1):108-113. doi:10.1111/iej.14072
4. Oguz FE, Bayındır B, Ünal A, Dursun N. Can Chat GPT be utilized in scientific and undergraduate studies? *Ann Biomed Eng*. 2023;1-3. doi:10.1007/s10439-023-03218-1
5. OpenAI. *Brand Guidelines*. San Francisco, CA: OpenAI; November 2023. Available from: https://openai.com/brand
6. Ouyang L, Wu J, Jiang X, et al. Training language models to follow instructions with human feedback. *Adv Neural Inf Process Syst*. 2022;35:27730-27744.
7. OpenAI. ChatGPT [Large language model]. 2025. Accessed October 15, 2025. Available from: https://chatgpt.com
8. Thorp HH. ChatGPT is fun, but not an author. *Science*. 2023;379(6630):313. doi:10.1126/science.adg7879
9. Weng TL, Wang YM, Chang S, Chen TJ, Hwang SJ. ChatGPT failed Taiwan's family medicine board exam. *J Chin Med Assoc*. 2023;86(8):762-766. doi:10.1097/JCMA.0000000000001037
10. Kung TH, Cheatham M, Medenilla A, et al. Performance of ChatGPT on USMLE: potential for AI-assisted medical education using large language models. *PLoS Digit Health*. 2023;2(2):e0000198. doi:10.1371/journal.pdig.0000198
11. Mihalache A, Huang RS, Popovic MM, Muni RH. ChatGPT-4: an assessment of an upgraded artificial intelligence chatbot in the United States Medical Licensing Examination. *Med Teach*. 2024;46(3):366-372. doi:10.1080/0142159X.2023.2270763
12. Karahan BN, Emekli E. Comparison of applicability, difficulty, and discrimination indices of multiple-choice questions on medical imaging generated by different AI-based chatbots. *Radiography*. 2025;31(5):103087. doi:10.1016/j.radi.2025.103087
13. Chen L, Zaharia M, Zou J. How is ChatGPT's behavior changing over time? *Harv Data Sci Rev*. 2024;6(2). doi:10.1162/99608f92.269a5f32
14. Chen Y, Huang X, Yang F, et al. Performance of ChatGPT and Bard on the medical licensing examinations varies across different cultures: a comparison study. *BMC Med Educ*. 2024;24(1):1372. doi:10.1186/s12909-024-05697-9
15. Lee GU, Hong DY, Kim SY, Kim JW, Lee YH, Park SO, Lee KR. Comparison of the problem-solving performance of ChatGPT-3.5, ChatGPT-4, Bing Chat, and Bard for the Korean emergency medicine board examination question bank. *Medicine*. 2024;103(9):e37325. doi:10.1097/MD.0000000000037325
16. Gilson A, Safranek CW, Huang T, et al. How does ChatGPT perform on the United States Medical Licensing Examination (USMLE)? The implications of large language models for medical education and knowledge assessment. *JMIR Med Educ*. 2023;9(1):e45312. doi:10.2196/45312

S-068 0.04 Ve 0.06 Taper Rotary Eğe Gruplarında Stajyerlerin Preparasyonlarının ve Dolumlarının Karşılaştırılması

Sözel Bildiri

Sana Al-Shammari[1], **Hakkı Talha Yıldız**[1], Işıl Kaya Büyükbayram[1]
[1] İstanbul Aydın Üniversitesii Diş Hekimliği Fakültesi, Endodonti Ana Bilim Dalı

Amaç: Döner eğe sistemi kullanımı deneyimi olmayan diş hekimliği öğrencileri tarafından 0,04 ve 0,06 taper rotary eğelerle hazırlanan üst birinci azı dişlerindeki preparasyon hatalarının görülme sıklığını ve kök kanal dolumunun kalitesinin karşılaştırılmasıdır. Gereç ve Yöntemler: 102 adet çekilmiş üst birinci azı dişi rastgele ve eşit olarak iki deney grubuna ayrılmıştır. (Grup başına n=51). Preparasyonlar standart teorik eğitim almış ancak döner eğeler ile pratik deneyimi olmayan beşinci sınıf diş hekimliği öğrencileri tarafından İstanbul Aydın Üniversitesi Diş Hekimliği Fakültesi Endodonti Anabilim Dalı'nda gerçekleştirilmiştir. 1. Grup kanal şekillendirmesi için 0,04 taper, 2. Grup kanal şekillendirmesi için 0,06 taper döner eğe sistemi kullanmıştır. Toplamda 306 kök kanalı (102 palatinal, 102 meziobukkal ve 102 distobukkal) değerlendirilmiştir Dolumdan sonra, dişlerden periapikal radyografi alınarak her bir kanal preparasyon hataları (atlanmış kanal, basamak oluşumu, alet kırığı) ve dolum kalitesi (uygun, eksik, taşkın) açısından değerlendirilmiştir. Bulgular: 0,06 taper grubunda iatrojenik hata insidansı önemli ölçüde daha yüksek bulunmuştur. 0,06 grubunda 0,04 grubuna kıyasla özellikle Meziobukkal (%5,88'e %1,96) ve Distobukkal (%3,92'ye %0) kanallarda daha çok izlenmiştir. En çok Meziobukkal kanallarda (%13,73'e %9,80) olmak üzere tüm kök tiplerinde basamak oluşumu 0,06 grubunda daha çok izlenmiştir. Meziobukkal (9,80% - 1,96%) ve distobukkal (7,84% - 1,96%) kanallarda taşkın dolum oranı 0,06 grubunda 0.04 grubundan daha yüksek gözlenmiştir. Distobukkal kanallarda eksik dolum oranı 0.06 grubundan daha yüksek izlenmiştir. (%43,14'e %31,37). Sonuç: Diş Hekimliği öğrencilerinde 0,06 taper döner eğe sistemi kullanımında , alet kırılması ve basamak oluşumu gibi önemli iatrojenik hatalar daha yüksek bulunmuştur. Bu bulgular, 0,04 taper döner eğe sisteminin lisans düzeyinde endodonti eğitiminin ilk aşaması için daha uygun olabileceğini düşündürtmektedir.

Anahtar Kelimeler: Diş hekimliği eğitimi, Döner eğe, Endodonti

S-068 Comparing 0.04 and 0.06 File Errors and Obturation Quality by Novices.

Oral Abstract

Sana Al-Shammari[1], **Hakkı Talha Yıldız**[1], Işıl Kaya Büyükbayram[1]
[1] Istanbul Aydin University Faculty Of Dentistry, Department Of Endodontics

Aim: To compare the incidence of procedural errors and the quality of root canal obturation in maxillary first molars prepared with 0.04 taper and 0.06 taper rotary files by undergraduate dental students with no prior rotary experience. Materials and Methods: 102 extracted human maxillary first molars were randomly and equally divided into two experimental groups (n=51 per group). The procedures were performed in Istanbul Aydin University Faculty of Dentistry, Department of Endodontics, by fifth-year undergraduate dental students who had received standarised theoretical training but had no prior practical experience with rotary instrumentation. Group 1 instrumented using a 0.04 taper rotary file system for canal shaping, while Group 2 instrumented using a 0.06 taper system. A total of 306 root canals (102 palatal, 102 mesiobuccal, and 102 distobuccal) were evaluated. After obturation, each canal was assessed via radiographs for procedural errors (missed canal, ledge formation, instrument fracture) and the quality of obturation (adequate, underfilling ,over filling) Results: The 0.06 taper group demonstrated a significantly higher incidence of iatrogenic errors. Instrument fracture was notably more common in the 0.06 group, particularly in mesiobuccal (5.88%vs.1.96%) and distobuccal (3.92%vs.0%) canals. Ledge formation was also more prevalent in the 0.06 group across all root types, most strikingly in the mesiobuccal canals (13.73% vs. 9.80%). Regarding obturation, the 0.06 taper group had higher rates of over-filling in mesiobuccal (9.80%vs.1.96%) and distobuccal (7.84%vs.1.96%) canals. The 0.04 taper group showed a higher tendency for under filling in distobuccal canals (43.14%vs.31.37%). Conclusion: For novice operators, the 0.06 taper file system is associated with a significantly higher risk of significant iatrogenic errors, including instrument fracture and ledge formation, as well as over-filling.These findings strongly suggest that the 0.04 taper system is more suitable for the initial training phase in undergraduate endodontic education.

Keywords: Dentistry education, Rotary file, Endodontics

S-069 Kök Kanal Patlarının Dentin Tübül Penetrasyonu: En Çok Atıf Alan 50 Makalenin Bibliyometrik Analizi

Ceren Turan Gökduman[1]

1 Trakya Üniversitesi Diş Hekimliği Fakültesi Endodonti Anabilimdalı,Merkez, EDİRNE
0000-0002-8628-1020

Özet

Amaç: Bu bibliyometrik çalışmanın amacı, kök kanal patlarının dentin tübül penetrasyonu konusundaki küresel araştırma eğilimlerini, atıf ve iş birliği ağlarını analiz etmektir.

Gereç ve Yöntemler: Web of Science Core Collection (Clarivate Analytics, London, UK) veri tabanında Ekim 2025 tarihinde gerçekleştirilen aramada ilgili anahtar kelimeler kullanılarak kök kanal patlarının dentin tübüllerine penetrasyonu ile ilgili makaleler belirlenmiştir. Elde edilen kayıtlar, başlık, özet ve gerektiğinde tam metinleri incelenerek değerlendirilmiştir. Çalışmanın odak noktası dentin tübül penetrasyonu olmayan makalelere yer verilmemiştir. Editöre mektuplar ve kongre bildirileri çalışma dışı bırakılmıştır. Dâhil edilen çalışmaların seçimi ve verilerin doğrulanması tek bir araştırmacı tarafından yapılmıştır. Her bir makale için toplam atıf sayısı,yayın yılı ve yayımlandığı dergi, anahtar kelimeler, yazarlar, kurumlar ve ülkeler kaydedilmişti. Elde edilen veriler Microsoft Excel (v.2.401; Microsoft, Santa Rosa, California, USA) yazılımında düzenlenmiş, ağ görselleştirmeleri ise VOSviewer (sürüm 1.6.20, Centre for Science and Technology Studies, Leiden Üniversitesi, Hollanda) yazılımı kullanılarak yapılmıştır.

Bulgular: Arama sonrası 953 makale elde edilmiştir ve atıf sayısına göre en yüksek ilk sırada olacak şekilde sıralandıktan sonra konu ile alakalı en yüksek atıfa sahip 50 makale analiz edilmiştir. Çalışmalar 1993-2019 yılları arasındaydı ve en çok 2018 yılına ait makale mevcuttu. En çok atıf alan makale Journal of Endodontics dergisinde 2004 yılında yayınlanmış olup 161 atıf sayısına sahipti. Dentin tübül penetrasyonu konusuda en sık çalışma yayınlamış olan dergi Journal of Endodontics (n=23) ve International Endodontic journal'ıdı (n=14). En çok çalışma yapıldığı ülkeler sırası ile Türkiye (n=12)ve Amerika (n=9) ülkeleriydi. Vosviewer yazılımında, yazarlar ve anahtar kelimeler arasındaki etkileşim gösterildi.

Sonuç: Sonuçlar, dentin tübül penetrasyonuna yönelik çalışmaların kök kanal patlarının etkinliğini değerlendirmede önemli bir parametre hâline geldiğini göstermektedir.

Anahtar kelimeler: Dentin tübül penetrasyonu; kök kanal patı; bibliyometrik analiz

S-069 Dentinal Tubule Penetration of Root Canal Sealers: A Bibliometric Analysis of the 50 Most-Cited Articles

Ceren Turan Gökduman[1]

1 Trakya Üniversitesi Diş Hekimliği Fakültesi Endodonti Anabilimdalı,Merkez, EDİRNE
0000-0002-8628-1020

Abstract

Aim:

This bibliometric study aimed to analyze global research trends, citation patterns, and collaboration networks related to the dentinal tubule penetration of root canal sealers.

Materials and Methods:

A search was conducted in the Web of Science Core Collection (Clarivate Analytics, London, UK) database in October 2025 using relevant keywords to identify studies on the penetration of root canal sealers into dentinal tubules. The records obtained were screened by title, abstract, and, when necessary, full text. Articles that did not primarily focus on dentinal tubule penetration were excluded. Letters to the editor and conference proceedings were also excluded. A single researcher performed the selection of eligible articles and data verification. For each article, the total number of citations, year of publication, journal, keywords, authors, institutions, and countries were recorded. Data were organized using Microsoft Excel (v.2.401; Microsoft, Santa Rosa, California, USA), and network visualizations were created using VOSviewer software (version 1.6.20; Centre for Science and Technology Studies, Leiden University, The Netherlands).

Results:

A total of 953 articles were identified. After ranking by citation count, the 50 most-cited and thematically relevant articles were analyzed. The included studies were published between 1993 and 2019, with 2018 having the highest number of publications. The most-cited article was published in the Journal of Endodontics in 2004 and had received 161 citations. The Journal of Endodontics (n = 23) and International Endodontic Journal (n = 14) were the journals that published the most articles on dentinal tubule penetration. The countries contributing the highest number of publications were Türkiye (n = 12) and the United States (n = 9). Interactions among authors and keywords were visualized using VOSviewer software.

Conclusion:

The results show that research on dentinal tubule penetration has become a key factor in assessing the effectiveness of root canal sealers.

Keywords: Dentinal tubule penetration; root canal sealer; bibliometric analysis

Giriş

Endodontik tedavinin başarısı, kök kanal sisteminin kemomekanik dezenfeksiyon sonrası, hermetik bir şekilde doldurulmasına bağlıdır [1]. Kök kanal patları, kanal dolgu materyali ile dentin duvarı arasında sızıntıyı engelleme ve kök kanal sisteminin üç boyutlu şekilde doldurulmasında rol alır [2]. Histolojik olarak incelendiğinde, üç boyutlu sızdırmazlık büyük ölçüde kök kanalına yerleştirilen malzemelerin dentin tübüllerine penetrasyonuna dayanır [3].

Dentin tübül penetrasyonu; patın dentin yüzeyine adezyonu, tübüllere difüzyonu ve yeni mikroorganizmaların penetrasyonunu önleyebilecek ve kalanları hapsedebilecek daha yüksek bir sızdırmazlık yeteneği sağlar [3]. Bu nedenle, farklı içeriklere sahip kanal patlarının dentin tübüllerine penetrasyon yeteneği, endodontik araştırmalarda sıklıkla incelenen bir konudur [4,5].

Bibliyometrik analizler, belirli bir bilimsel alandaki araştırma eğilimlerini, en etkili yazar ve

kurumları, uluslararası iş birliği ağlarını ve gelecekteki araştırma yönelimlerini ortaya koyan güçlü araçlardır. Bu tür analizler, bir konunun bilimsel gelişimini anlamak ve literatürdeki boşlukları belirlemede yardımcı olur [6].

Bu çalışmanın amacı, kök kanal patlarının dentin tübül penetrasyonu konusunda yapılan çalışamaları bibliyometrik yöntemlerle analiz ederek, küresel araştırma eğilimlerini, en etkili yayınları, yazarları ve ülkeleri belirlemek ve bu alandaki bilimsel yönelimi ortaya koymaktır.

Yöntem

Çalışmada insan veya klinik veriler yer almadığından etik kurul onayı ve hasta onamı alınmamıştır. Elektronik arama, Web of Science Core Collection (Clarivate Analytics, London, UK) veri tabanında Ekim 2025 tarihinde gerçekleştirilmiştir. Aramada ALL=(sealer), (ALL=(endod*)) OR ALL=("root canal") ve ((ALL=(penetrat*)) OR ALL=(dentin tubule*)) OR ALL=(adhesion) anahtar kelimeleri kullanılmış ve "All Fields" seçeneği tercih edilmiştir. Anahtar kelimeler, veri tabanı sözdizimine uygun biçimde "AND" ve "OR" mantıksal operatörleri ile birleştirilmiştir. Arama sırasında dil veya yıl kısıtlaması uygulanmamıştır.

Dahil edilme ve dışlanma kriterleri

Kök kanal patlarının dentin tübül penetrasyonunu inceleyen, orjinal araştırmalar ve derlemeler çalışmaya dahil edilmiştir. Editöre mektup, konferans bildirileri ve başlık ve özet taramaları sonucunda konu ile ilgisi olmayan makaleler çalışma dışı bırakılmıştır.

Veri çıkarımı

Her bir makale için şu parametreler kaydedilmiştir: Atıf sayısı, yayın yılı, dergi adı,yazar, kurum ve ülke, anahtar kelimeler.

Tüm veriler Microsoft Excel yazılımında (sürüm 2.401; Microsoft, Santa Rosa, CA, USA) düzenlenmiştir.

Veri analizi

Tanımlayıcı parametreler (atıf sayısı, yayın yılı dağılımı, dergi adı) hesaplanmıştır. Yazar iş birliği ve anahtar kelime ağları, VOSviewer yazılımı (sürüm 1.6.20; Centre for Science and Technology Studies, Leiden Üniversitesi, Hollanda) kullanılarak görselleştirilmiştir. Ağ haritalarında düğüm büyüklüğü terimlerin görülme sıklığını veya atıf sayısını, bağlantı kalınlığı düğümler arasındaki ilişki gücünü, renkler ise ilgili kümeleri temsil etmektedir [7].

İstatistiksel analiz

Verilerin analizinde yalnızca tanımlayıcı istatistikler kullanılmıştır. Bulgular, frekans, yüzde, ortalama ve yayın yılına göre dağılım şeklinde sunulmuştur.

Bulgular

Yayın yılına göre dağılım ve atıf eğilimi

Web of Science veri tabanında toplam 953 makale bulunmuştur. Dentin tübül penetrasyonu ile ilgili olan en çok atıf almış 50 makale analiz edilmiştir.Dahil edilen makaleler 1993-2019 yılları arasında yayınlanmıştır. En fazla yayın 2018 yılında yapılmış olup bu yıl aynı zamanda en yüksek atıf sayısına da sahiptir. Yıllara göre atıf sayısı şekil 1 de gösterilmiştir.

Şekil 1: Yayın yılına göre atıf sayısı

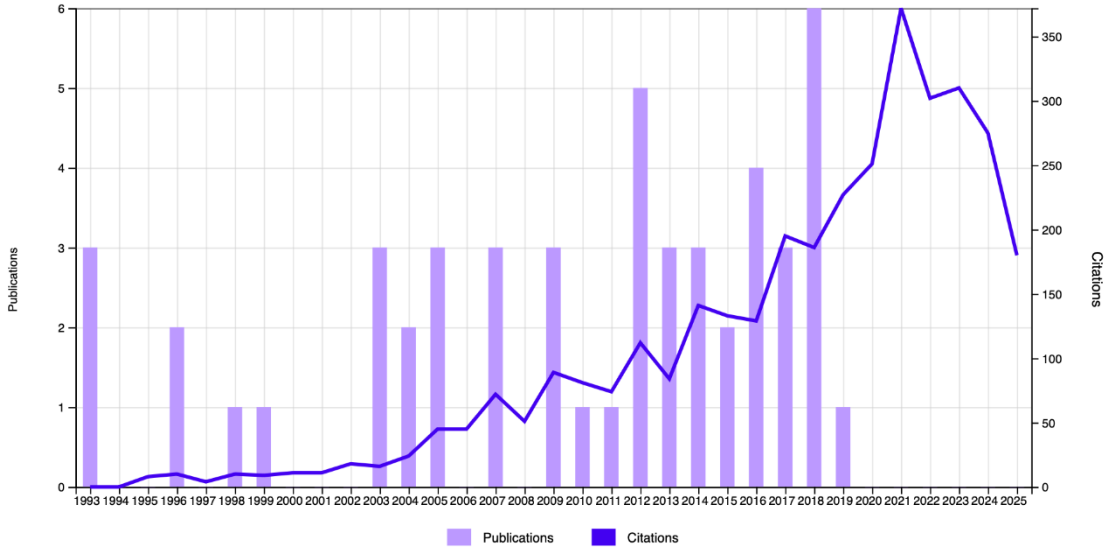

Dergi, yazar, kurum ve ülkeye göre yayın dağılımı

Dentin tübül penetrasyonu konusundaki yayınlar en çok Journal of Endodontics (n = 23) ve International Endodontic Journal (n = 14) dergilerinde yayımlanmıştır.

En üretken yazarlar arasında M. Akçay, P.A. Amoroso-Silva, K.S. Bae, S.H. Baek ve H. Arslan ikişer makale ile yayınlamıştır. Diğer yazarların yalnızca bir makale ile katkıda bulunmuştur.Kurumsal üretkenlik açısından, Ankara Üniversitesi (n = 3) en fazla yayına sahip kurum olarak belirlenmiştir. Atatürk Üniversitesi (n = 2), Hacettepe Üniversitesi (n = 2), Ege Üniversitesi (n = 2), İzmir Katip Çelebi Üniversitesi (n = 2) ve Aristotle University of Thessaloniki (n = 2) çalışma yayınlarken diğer üniversiteler birer makale yayınlamıştır. Sonuçlara göre, en fazla yayın sırası ile Türkiye (n = 12), Amerika Birleşik Devletleri (n = 9) ve Brezilya (n = 8)'dır.

İş birliği ve anahtar kelime analizi

En çok atıf alan makale, Journal of Endodontics dergisinde 2004 yılında yayımlanmış olup 161 atıf almıştır. 2010 sonrası dönemdeki makaleler, önceki yıllara kıyasla daha yüksek atıf değerlerine sahiptir. En çok kullanılan anahtar kelime "confocal laser scaning microscope" ve "tubule penetration" olmuştur. Anahtar kelime dağılımı şekil 2'de gösterilmektedir. Yazarlar arası iş birliği ağı şekil 3'de verilmiştir.

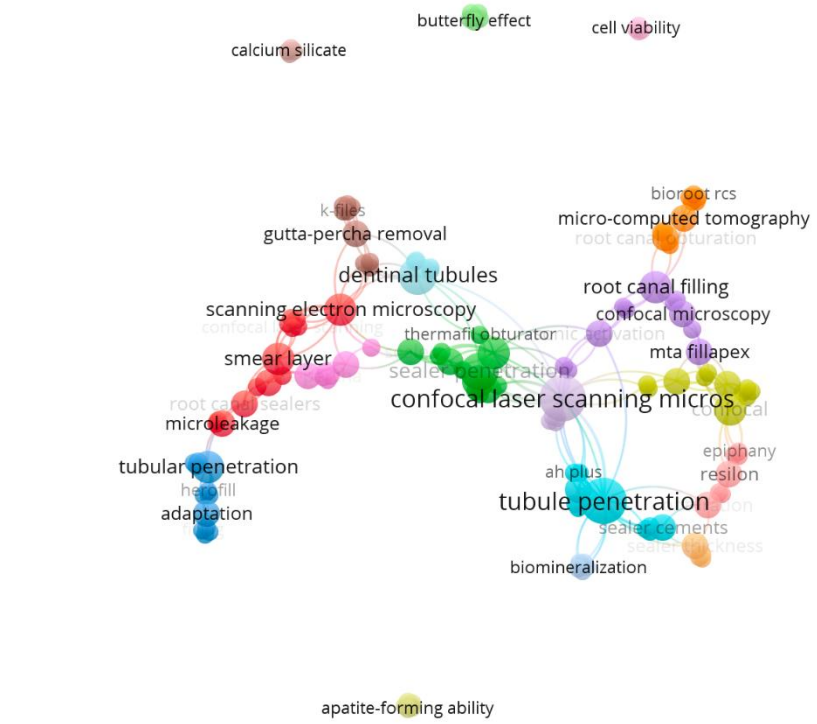

Şekil 2: Dentin tübül penetrasyonu konusundaki en çok atıf alan 50 makaleye ait anahtar kelime eş oluşum ağı haritası.

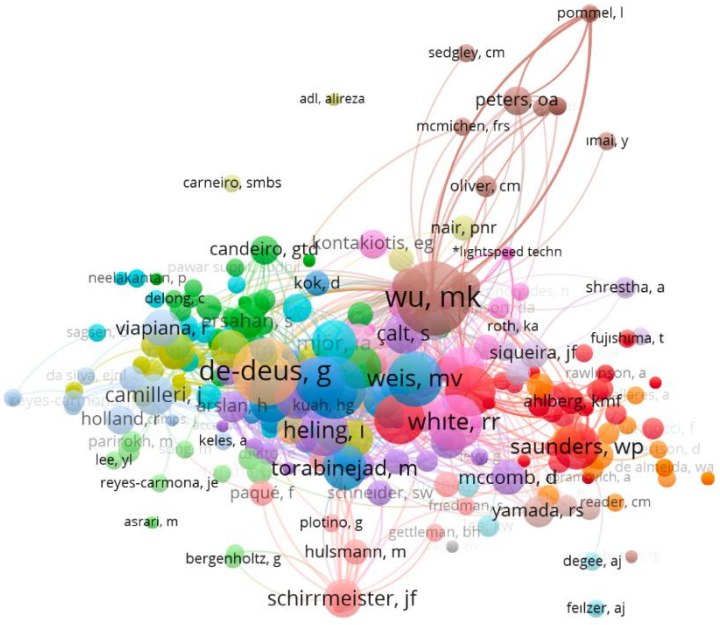

Şekil 3: Dentin tübül penetrasyonu çalışmalarına katkıda bulunan yazarların analizi

Tartışma

Bibliyometrik analizler, belirli bir alandaki araştırma eğilimlerini objektif değerlendirme sağlar. Elde edilen bulgulara göre, kök kanal patlarının dentin tübül penetrasyonu konusundaki yayınların zaman içinde artış gösterdiğini ortaya koymuştur. Benzer şekilde, endodontide fotodinamik terapi [8] ve mikrobilgisayarlı tomografi fotodinamik [9] konularındaki bibliyometrik analizler de son yıllarda artan yayın eğilimleri bildirilmiştir. Endodonti alanında çeşitli konularda en çok atıf alan makalelerin değerlendirildiği bibliyometri çalışmaları mevcuttur [10-13]. Bu çalışmada en çok yayın yapılan dergiler Journal of Endodontics (n=23) ve International Endodontic Journal (n=14) olmuştur. Aynı eğilim, rehberli endodonti[6] ve rejeneratif endodonti [14] konulu bibliyometrik çalışmalarda da rapor edilmiştir. Bu iki derginin hem etki faktörlerinin yüksek olması hem de endodonti alanında en prestijli kaynaklar arasında yer alması, yazarların tercih etmesine neden olmuş olabilir.

Anahtar kelime analizi, “dentin tubule penetration”, “confocal laser scanning microscopy” kavramlarının araştırmalarda sıklıkla kullanıldığını göstermiştir.Elde edilen bulgulara göre özellikle son yıllarda “confocal laser scanning microscopy” yerine “micro-CT” gibi gelişmiş görüntüleme yöntemlerinin kullanıldığı bulunmuştur. Dentin tübül penetrasyonu araştırmalarının giderek üç boyutlu morfolojik analizlere eğilimini göstermektedir.

Yazar iş birliği analizine göre, dentin tübül penetrasyonu alanındaki yayınlar genellikle tek merkezli yürütülmekte, uluslararası iş birliği düzeyi sınırlı kalmaktadır. Endodonti alanında yapılan klinik olmayan çalışmaların incelendiği bibliyometrik analizlerde de iş birliği sınırlı kalabilmektir [15,16]. Bu laboratuvar temelli çalışmalar için uluslararası koordinasyonun görece az olması ile açıklanabilir. Ancak çok merkezli çalışmaların artırılması, metadolojik yöntemi güçlendirebilir.

Dentin tübül penetrasyonu üzerine yapılan bibliyometrik analiz, hangi materyal veya tekniklerin eğilimini gösterebilir. Ayrıca, gelecekteki araştırmalar için odak alanlarını ve işbirliği fırsatlarını tanımlayarak literatür boşluklarını gösterebilir.Bu çalışmanın limitasyonları olarak; yalnızca Web of Science veri tabanının kullanılmış olması, ingilizce dışındaki yayınların hariç tutulması ve örneklem büyüklüğünün 50 makale ile sınırlı olması sayılabilir.

Sonuç

Sonuçlar, dentin tübül penetrasyonuna yönelik çalışmaların kök kanal patlarının etkinliğini değerlendirmede önemli bir parametre hâline geldiğini göstermektedir. Çalışmalar irrigasyon solüsyonu ve patların penetrasyon özelliklerine odaklanmıştır. Gelecekte, daha standartlaştırılmış ve klinik açıdan anlamlı yöntemlerin geliştirilmesi gerekmektedir.

Kaynakça

1. Schilder H. Filling root canals in three dimensions. *Dental Clinics of North America.* 1967;11(3):723–744.
2. Tomson RM, Polycarpou N, Tomson P. Contemporary obturation of the root canal system. *British dental journal.* 2014;216(6):315–322.
3. Wang Y, Liu S, Dong Y. In vitro study of dentinal tubule penetration and filling quality of bioceramic sealer. *PloS one.* 2018;13(2):e0192248.
4. Ordinola-Zapata R, Bramante CM, Graeff MS, et al. Depth and percentage of penetration of endodontic sealers into dentinal tubules after root canal obturation using a lateral compaction technique: a confocal laser scanning microscopy study. *Oral Surgery, Oral Medicine, Oral Pathology, Oral Radiology, and Endodontology.* 2009;108(3):450–457.
5. Sungur DD, Aksel H, Purali N. Effect of a low surface tension vehicle on the dentinal tubule penetration of calcium hydroxide and triple antibiotic paste. *Journal of endodontics.* 2017;43(3):452–455.
6. Lima TO, de Oliveira Rocha A, Dos Anjos LM, et al. A global overview of guided endodontics: a bibliometric analysis. *Journal of Endodontics.* 2024;50(1):10–16.
7. Arruda H, Silva ER, Lessa M, Proença Jr D, Bartholo R. VOSviewer and bibliometrix. *Journal of the Medical Library Association: JMLA.* 2022;110(3):392.
8. de Araujo LP, da Rosa WLdO, Gobbo LB, da Silva TA, de Almeida JFA, Ferraz CCR. Global research trends on photodynamic therapy in endodontics: A bibliometric analysis. *Photodiagnosis and Photodynamic Therapy.* 2022;40:103039.
9. Aksoy U, Küçük M, Versiani M, Orhan K. Publication trends in micro-CT endodontic research: a bibliometric analysis over a 25-year period. *International Endodontic Journal.* 2021;54(3):343–353.
10. Vasconcellos BdLC, Clementino LC, da Silva Lima TC, et al. Tricalcium silicate endodontic cements: a bibliometric analysis of the 100 most cited articles. *Journal of Endodontics.* 2025.
11. Yılmaz B, Dinçol ME, Yalçın TY. A bibliometric analysis of the 103 top-cited articles in endodontics. *Acta Odontologica Scandinavica.* 2019;77(8):574–583.
12. Karatekin AO. A bibliometric analysis of 3D printing in endodontics. *Vojnosanitetski pregled.* 2025;82(04).
13. Vitali FC, Pires KM, Cardoso IV, et al. Endodontic therapy in primary teeth: a bibliometric analysis of the 100 most-cited papers. *Brazilian Oral Research.* 2022;36:e049.
14. Adnan S, Ullah R. Top-cited articles in regenerative endodontics: a bibliometric analysis. *Journal of Endodontics.* 2018;44(11):1650–1664.
15. Ahmad P. Evolving trend of systematic reviews and meta-analyses in endodontics: A bibliometric study. *Saudi Endodontic Journal.* 2023;13(3):280–286.
16. Czornobay LFM, de Oliveira Rocha A, Leite CC, et al. A global overview on electronic apex locator use from 1968 to 2023: a bibliometric analysis. *Journal of endodontics.* 2024;50(7):925–933.

S-070 Kanal İçi Medikasyonun Kalsiyum Silikat-Esaslı Simanların Push-Out Bağlanma Dayanımı Üzerine Etkisi: İn-Vitro Bir Çalışma

Sözel Bildiri

Tuğba Koşar[1], **Okan Yadigaroğlu**[1]

[1] Karadeniz Teknik Üniversitesi, Diş Hekimliği Fakültesi, Endodonti Anabilim Dalı

Amaç: Bu çalışmanın amacı kanal içi medikasyonun (kalsiyum hidroksit (Ca(OH)2), üçlü antibiyotik pat (TAP) ve Bio-C Temp) çeşitli kalsiyum silikat-esaslı simanların (ProRoot MTA, Biodentine) kök dentinine push-out bağlanma dayanımı üzerindeki etkilerini karşılaştırmaktır. Gereçler ve Yöntemler: Elli altı adet tek kanallı mandibular kesici diş kemomekanik olarak şekillendirildi ve Peeso reamer kullanılarak standart bir paralel kanal boşluğu oluşturuldu. Örnekler, kullanılan kanal içi medikamentlere göre rastgele dört gruba ayrıldı: Grup 1 - Ca(OH)2, Grup 2 - TAP, Grup 3 - Bio-C Temp, Grup 4 - kontrol grubu. Bir hafta sonra, kanal içi medikamentler uzaklaştırıldı ve her örneğin orta üçlüsünden beş adet paralel transvers kesit elde edildi. Ardından, örnekler uygulanacak olan kalsiyum silikat-esaslı simana göre iki alt gruba ayrıldı: (a) ProRoot MTA ve (b) Biodentine. Simanların kök dentinine push-out bağlanma dayanımı üniversal test cihazı kullanılarak belirlendi. Veriler tek yönlü ANOVA ve bağımsız örneklemler t testi ile analiz edildi. Bulgular: Kanal içi medikasyondan bağımsız olarak, ProRoot MTA ve Biodentine benzer push-out bağlanma dayanımı göstermiş olup, kullanılan kanal içi medikamentler kalsiyum silikat-esaslı simanların bağlanma dayanımını etkilememiştir ($p>0,05$). Sonuç: Bulgular, kanal içi medikasyonun kalsiyum silikat-esaslı simanların bağlanma dayanımı üzerinde anlamlı bir etkisinin bulunmadığını ve her iki simanın da kök dentinine benzer bağlanma dayanımı sergilediğini göstermektedir.

Anahtar Kelimeler: Bağlanma dayanımı; Bio-C Temp; Kalsiyum silikat-esaslı siman

S-070 Effect of Intracanal Medication on the Push-Out Bond Strength of Calcium Silicate-Based Cements: An In-Vitro Study

Oral Abstract

Tuğba Koşar[1], **Okan Yadigaroğlu**[1]

[1] Karadeniz Technical University, Faculty Of Dentistry, Department Of Endodontics

Aim: The aim of this study was to compare the effects of intracanal medication (calcium hydroxide (Ca(OH)2), triple antibiotic paste (TAP) and Bio-C Temp) on the push-out bond strength to root dentine of various calcium silicate-based cements (ProRoot MTA, Biodentine). Materials and Methods: Fifty-six single-canal mandibular incisors were chemomechanically prepared, and a standard parallel canal space was created using a Peeso reamer. The specimens were randomly divided into four groups according to the intracanal medicament used: Group 1 - Ca(OH)2, Group 2 - TAP, Group 3 - Bio-C Temp, Group 4 - control group. After one week, the intracanal medicaments were removed and five parallel transverse sections were obtained from the middle third of each specimen. The specimens were then divided into two subgroups according to the calcium silicate-based cement to be applied: (a) ProRoot MTA and (b) Biodentine. Push-out bond strength to root dentine of the cements was determined using a universal testing machine. The data were analysed using one-way ANOVA and independent samples t-tests. Results: Regardless of the intracanal medication used, ProRoot MTA and Biodentine exhibited similar push-out bond strength, and the intracanal medicaments used did not affect the bond strength of calcium silicate-based cements ($p>0.05$). Conclusion: Intracanal medication has no significant effect on the bond strength of calcium silicate-based cements and that both cements exhibit similar bond strength to root dentin.

Keywords: Bond strength; Bio-C Temp; Calcium silicate-based cement

S-071 Retreatment Eğitiminde İyileştirme: Floresans Kılavuzlu Giriş Kavitesi Ile Madde Kaybının Azaltılması

Sözel Bildiri

Batuhan Kökci[1], Sabahat Serenay Satış[2], Serhan Akman[2], Ahmet Babalık[3], Liviu Steier[4], Sema Belli[1]

[1] Selçuk Üniversitesi Diş Hekimliği Fakültesi Endodonti Anabilim Dalı

[2] Selçuk Üniversitesi Diş Hekimliği Fakültesi Protetik Diş Tedavisi Anabilim Dalı

[3] Konya Teknik Üniversitesi, Mühendislik Ve Doğa Bilimleri Fakültesi, Bilgisayar Mühendisliği Bölümü, Bilgisayar Bilimleri Anabilim Dalı

[4] University Of Pennsylvania, School Of Dental Medicine, Department Of Preventive And Restorative Sciences, Robert Schattner Center

Amaç Bu çalışma, farklı büyütme yöntemlerinin (operasyon mikroskobu ve Reveal floresan destekli büyütme cihazı) cerrahi olmayan kök kanal tedavisi tekrarı sırasında restoratif materyalin etkin uzaklaştırılmasında ve işlem süreleri üzerindeki etkisini değerlendirmeyi amaçlamaktadır. Gereçler ve Yöntemler Çalışma, Selçuk Üniversitesi Diş Hekimliği Fakültesi Klinik Bilimleri Endodonti Anabilim Dalı'nda eğitim görmekte olan dönem 4, dönem 5 öğrencileri ve Endodonti uzmanlık öğrencileri ile gerçekleştirilmiştir. Her katılımcıya herhangi bir büyütme olmadan, operasyon mikroskobuyla ve Reveal cihazı ile incelenmek üzere önceden ağız içi tarayıcı ile taranmış üç diş örneği verilmiş; restorasyonların uzaklaştırılması sonrası tüm örnekler TRIOS 5 ağız içi tarayıcı ile tekrar taranmıştır. Elde edilen STL (Standart Üçgen Dili) verileri, Geomagic Control X yazılımında ilk tarama ile üst üste konumlandırılarak 3 Boyutlu (3B) karşılaştırma yapılmış ve RMS (kök ortalama kare) değerleri hesaplanmıştır. RMS değerleri, kaldırılan diş dokusu ve geride kalan kompozit miktarının bir göstergesi olarak yorumlanmıştır. Bulgular Reveal cihazı tüm katılımcı gruplarında en düşük RMS değerini göstermiş ve işlem süresi açısından en hızlı yöntem olarak kaydedilmiştir ($p<0,05$). Kontrol grubu işlem süresinde ikinci sırada yer alırken, operasyon mikroskobu grubu en uzun süreyi gerektirmiştir. RMS sonuçlarına göre operasyon mikroskobu ile kontrol grubu arasında anlamlı fark bulunmamıştır ($p>0,05$). Sonuç Sonuçlar, Reveal cihazının diş ve kompozit ayrımını kolaylaştırarak minimal invaziv yaklaşımı desteklediğini, işlem sürelerini kısalttığını ve farklı deneyim düzeylerindeki kullanıcılar için ek eğitim gerektirmediğini ortaya koymuştur. Operasyon mikroskobunun ise yüksek büyütme avantajına rağmen, adaptasyon gerektirmesi ve işlem süresini uzatması nedeniyle özellikle eğitim ortamlarında başlangıç aşamasında daha sınırlı bir fayda sağladığı görülmüştür. Kontrol grubu, hız açısından operasyon mikroskobuna göre avantajlı olsa da minimal yaklaşım açısından Reveal cihazı kadar başarılı bulunmamıştır. Bu sonuçlar, diş hekimliği eğitiminde ve klinik uygulamalarda floresans destekli cihazların kullanımının, tedavi başarısını artırabilecek potansiyele sahip olduğunu ortaya koymaktadır.

Anahtar Kelimeler: Cerrahi olmayan kök kanal tedavisi tekrarı; Floresans; Reveal cihazı

S-071 Enhancing Retreatment Education: Minimizing Tooth Structure Loss Through Fluorescence-Guided Access

Oral Abstract

Batuhan Kökci[1], Sabahat Serenay Satış[2], Serhan Akman[2], Ahmet Babalık[3], Liviu Steier[4], Sema Belli[1]

[1] Selcuk University, Faculty Of Dentistry, Department Of Endodontics

[2] Selcuk University, Faculty Of Dentistry, Department Of Prosthodontics

[3] Konya Technical University, Faculty Of Engineering And Natural Sciences, Department Of Computer Engineering, Division Of Computer Sciences

[4] University Of Pennsylvania, School Of Dental Medicine, Department Of Preventive And Restorative Sciences, Robert Schattner Center

Aim This study aimed to assess the impact of different magnification methods—operating microscope and the Reveal fluorescence-aided magnification device—on the efficiency of restorative material removal and procedure duration during nonsurgical root canal retreatment. Materials and Methods The study was carried out with fourth- and fifth-year dental students and endodontic postgraduate residents at the Department of Endodontics, Faculty of Dentistry, Selcuk University. Each participant was assigned three extracted teeth that had been pre-scanned using an intraoral scanner. The teeth were examined under three conditions: without magnification, under an operating microscope, and with the Reveal fluorescence-aided device. Following the removal of restorative materials, all samples were rescanned with the TRIOS 5 intraoral scanner. The obtained STL (Standard Tessellation Language) data were superimposed with the initial scans using Geomagic Control X software to perform three-dimensional (3D) surface deviation analysis. Root mean square (RMS) values were calculated as indicators of both the amount of tooth structure removed and the residual composite material. Results The Reveal device exhibited the lowest RMS values and the shortest procedure duration across all participant groups ($p<0.05$). The control group ranked second in speed, while the operating microscope required the longest duration. No statistically significant difference was observed between the control and microscope groups in RMS values ($p>0.05$). Conclusion The Reveal device enhanced the identification of restorative materials, promoted a minimally invasive approach, and reduced working time without requiring additional user training. Despite its superior magnification, the operating microscope's learning curve and longer working time limited its effectiveness in educational settings. The findings suggest that fluorescence-aided visualization can improve clinical efficiency and precision in endodontic retreatment procedures.

Keywords: Nonsurgical root canal retreatment; fluorescence; Reveal device

S-072 İmmatür Daimi Dişlerde Uygulanan Rejeneratif Endodontik Tedavilerin Klinik Sonuçları ve Prognostik Faktörlerin Değerlendirilmesi

Sözel Bildiri

Gülsen Kiraz[1], **Salihanur Sarı**[1], Sümeyra Akkoç[1], Arzu Kaya Mumcu[1]
[1] Kütahya Sağlık Bilimleri Üniversitesi Diş Hekimliği Fakültesi Endodonti Anabilim Dalı, Kütahya, Türkiye

Amaç: Bu çalışmanın amacı, nekrotik immatür daimi dişlerde uygulanan rejeneratif endodontik tedavilerin (RET) klinik ve radyografik sonuçlarını değerlendirmek ve tedavi prognozunu etkileyebilecek olası faktörleri belirlemektir. Gereç ve Yöntemler: Bu çalışmaya, RET uygulanmış ve en az 12 aylık klinik-radyografik takibi bulunan 21 vaka dahil edilmiştir. Tüm tedaviler, Amerikan Endodontistler Birliği (AAE) ve Avrupa Endodonti Derneği (ESE)'nin kılavuzları temel alınarak gerçekleştirilmiştir. Preoperatif, intraoperatif ve postoperatif verilere ImageJ yazılımı (National Institutes of Health, Bethesda, MD, ABD) kullanılarak, apikal çap, kök uzunluğu, kök gelişim durumu, periapikal radyolusensi boyutu, periapikal indeks (PAI) skoru ve radyografik kök alanı (RRA) parametrelerini içeren kantitatif ölçümler yapılmıştır. Tedavi başarısı ise; primer, sekonder ve tersiyer sonuçlar temelinde değerlendirilmiştir. Veriler IBM SPSS v23 ve R yazılımları ile analiz edilmiştir. Normallik Shapiro–Wilk testiyle değerlendirilmiş; lineer, robust ve binary lojistik regresyon analizleri uygulanmıştır. Anlamlılık düzeyi $p<0.05$ olarak kabul edilmiştir. Bulgular: Çalışmaya dahil edilen olguların yaş ortalaması 16,9' dur. Primer sonuçlara göre, olguların %61,9'u "iyileşmiş" olarak değerlendirilmiştir. Sekonder sonuçlarda, %95,2 oranında, tersiyer sonuçlarda ise, %28,6 oranında olumlu sonuçlar saptanmıştır. Apikal kapanma %81 oranında gözlenmiş ve kök uzunluğunda ortalama %12,1 artış, apikal çapta %70,3 azalma ve RRA'da %45,9 artış tespit edilmiştir. Binary lojistik regresyon analizinde; yaşın, başlangıç periapikal radyolusensi boyutunun ve başlangıç RRA değerlerinin artışı başarısızlık riskini anlamlı düzeyde arttırmıştır ($p<0.05$). Kök uzunluğunun yüzde olarak değişimi lineer regresyon modeli ile incelendiğinde; yaşın artması, dişin posterior diş olması, stage değerinin artması, başlangıçtaki RRA değerinin artması, kök uzunluk artışını istatistiksel olarak anlamlı düzeyde olumsuz yönde etkilemiştir ($p<0.05$). Sonuç: RET, immatür daimi dişlerde belirgin düzeyde periapikal iyileşme, apikal kapanma ve kök gelişiminin ilerlemesini sağlayarak güçlü klinik ve radyografik başarı göstermiştir. Bununla birlikte; yaş, başlangıç lezyon boyutu ve morfometrik kök parametrelerindeki artışın tedavi başarısını olumsuz yönde etkilediği saptanmıştır; bu değişkenlerin RET'lerin prognozunun öngörülmesinde dikkate alınması, klinik karar süreçlerine biyolojik temelli bir bakış kazandıracaktır.

Anahtar Kelimeler: İmmatür daimi dişler; Prognostik faktörler; Rejeneratif endodontik tedaviler

S-072 A Comprehensive Analysis of Clinical Outcomes and Prognostic Factors in Regenerative Endodontic Procedures for Immature Permanent Teeth

Oral Abstract

Gülsen Kiraz[1], **Salihanur Sarı**[1], Sümeyra Akkoç[1], Arzu Kaya Mumcu[1]
[1] Department Of Endodontics, Faculty Of Dentistry, Kütahya Health Sciences University, Kütahya, Türkiye

Aim: This study aimed to evaluate the clinical and radiographic outcomes of regenerative endodontic treatments (RETs) performed on necrotic immature permanent teeth and to identify potential factors that may influence treatment prognosis. Materials and Methods: The study included 21 cases of immature permanent teeth treated with RET and followed for a minimum of 12 months clinically and radiographically. All procedures were performed in accordance with the guidelines of the American Association of Endodontists (AAE) and the European Society of Endodontology (ESE). Quantitative measurements, including apical diameter, root length, stage of root development, size of periapical radiolucency, periapical index (PAI) score, and radiographic root area (RRA), were obtained using ImageJ software (National Institutes of Health, Bethesda, MD, USA). Treatment outcomes were classified as primary, secondary, and tertiary according to clinical and radiographic success criteria. Data were analyzed using IBM SPSS v23 and R software. The normality of distributions was assessed using the Shapiro–Wilk test, followed by linear, robust, and binary logistic regression analyses. Statistical significance was set at $p<0.05$. Results: The mean age of the included patients was 16.9 years. Based on primary outcomes, 61.9% of the treated teeth were classified as “healed”. Positive secondary and tertiary outcomes were observed in 95.2% and 28.6% of cases, respectively. Apical closure was achieved in 81% of teeth, with mean increases of 12.1% in root length, 45.9% in RRA, and a 70.3% reduction in apical diameter. Binary logistic regression analysis revealed that increased age, larger initial periapical radiolucency size, and higher baseline RRA values significantly elevated the risk of treatment failure ($p<0.05$). Linear regression analysis indicated that greater age, posterior tooth type, advanced stage of root development, and higher baseline RRA were significantly associated with reduced root elongation ($p<0.05$). Conclusion: RETs demonstrated a high rate of periapical healing, apical closure, and continued root maturation in immature permanent teeth, confirming its clinical and radiographic efficacy. However, increases in age, initial lesion size, and morphometric root parameters were negatively associated with treatment success. These findings highlight the importance of considering such variables when predicting the prognosis of RETs and underscore the need for biologically oriented clinical decision-making in regenerative endodontics.

Keywords: Immature permanent teeth; Prognostic factors; Regenerative endodontic treatments

S-073 Kök Kanal Tedavili Dişlerde Clear Aligner Uygulanması Sonrasında Dişlerin Radyografik Prognozunun Değerlendirilmesi

Sözel Bildiri

Gülsen Kiraz[1], Özüm Daşdemir Özkan[2], **Ahmet Erarslan**[1]

[1] Kütahya Sağlık Bilimleri Üniversitesi Diş Hekimliği Fakültesi Endodonti Anabilim Dalı, Kütahya, Türkiye

[2] Özüm Özkan Muayenehanesi, Kütahya, Türkiye

Amaç: Bu çalışmanın amacı; Clear Aligner (CA) uygulanan kök kanal tedavili mandibular ve maksiller dişlerde, periapikal radyolüsensi değişimlerini, kök kanal dolgu kalitesi ve koronal dolgu kalitesine bağlı radyografik prognoz farklılıklarını ve dişlerdeki pulpa taşı varlığını retrospektif olarak değerlendirmektir. Gereç ve Yöntemler: Bu çalışma kapsamında, Clear Aligner (CA) tedavisi uygulanmış 45 adet ortodontik tedavi öncesi ve sonrası radyografileri mevcut olan, en az bir kök kanal tedavili daimi dişe sahip olan hasta dahil edilmiş ve panoramik radyografiler değerlendirilmiştir. Periapikal bölgedeki değişiklikler Periapikal İndeks (PAI) skalası kullanılarak analiz edilmiştir. Periapikal radyolusensi miktarındaki değişimler ImageJ yazılımı (National Institutes of Health, Bethesda, MD, ABD) ile ölçülmüştür. Kök kanal dolgularının kalitesi, koronal restorasyonun durumu ve pulpa taşı varlığı standart radyografik kriterlere göre değerlendirilmiştir. İstatistiksel analizler IBM SPSS v23 ve R yazılımlarıyla gerçekleştirilmiştir. Normallik Shapiro–Wilk testiyle değerlendirilmiş, bağımsız değişkenlerin prognoz üzerindeki etkileri binary lojistik ve robust regresyon analizleriyle incelenmiştir. Tüm istatistiksel testlerde anlamlılık düzeyi $p<0.05$ olarak kabul edilmiştir. Bulgular: Çalışmadaki katılımcıların yaş ortalaması 23,7 olup, olguların %75,6'sı kadın hastalardan oluşmaktadır. PAI değişim kategorilerine göre olguların %33,3'ünde iyileşme saptanmıştır. Kök kanal dolgusu kalitesi açısından olguların %46,7'si "iyi" olarak değerlendirilmiştir. Olguların başlangıç maloklüzyon dağılımının %48,9 Class I, %46,7 Class II ve %4,4 Class III olduğu gözlenmiştir. Binary lojistik regresyon analizine göre; kök kanal dolgu kalitesi ''kötü'' olan olguların tedavi bitiminde periapikal lezyon varlığı gösterme olasılığı, ''iyi'' olanlardan 14 kat daha fazladır ($p=0,023$). Ayrıca; kök kanal dolgu kalitesi ''iyi'' olanların PAI bitim skoru, ''kötü'' olanlardan daha azdır ($p=0,017$). Ortodontik teşhis ve CA tedavisinin süresi, periapikal iyileşmeye ve radyografideki prognoz üzerine olumsuz bir etki yaratmamıştır ($p>0,05$). Sonuç: CA tedavisinin, kök kanal tedavili dişlerde periapikal iyileşme veya radyografik prognoz üzerinde olumsuz bir etkisi gözlenmemiştir. Yetersiz kök kanal dolgu kalitesi, persistan periapikal patolojilerle ilişkili bulunmuştur; bu durum, ortodontik tedavi sürecinde uzun dönemli periapikal sağlığın korunması açısından endodontik tedavi kalitesinin önemini vurgulamaktadır.

Anahtar Kelimeler: Clear Aligner; Kök kanal tedavisi, Prognostik faktörler

S-073 Evaluation of the Radiographic Prognosis of Endodontically Treated Teeth Following Clear Aligner Treatment

Oral Abstract

Gülsen Kiraz[1], Özüm Daşdemir Özkan[2], **Ahmet Erarslan**[1]

[1] Department Of Endodontics, Faculty Of Dentistry, Kütahya Health Sciences University, Kütahya, Türkiye

[2] Özüm Özkan Dental Clinic, Kütahya, Türkiye

Objective: This study aimed to retrospectively evaluate changes in periapical radiolucency, differences in radiographic prognosis based on root canal filling quality and coronal restoration status, and the presence of pulp stones in endodontically treated mandibular and maxillary teeth subjected to Clear Aligner (CA) treatment. Materials and Methods: In this study, panoramic radiographs of patients who underwent CA treatment were analyzed. Patients with available pre-treatment and post-treatment radiographs, at least one endodontically treated permanent tooth. Periapical changes were assessed using the Periapical Index (PAI) scoring system. Quantitative changes in periapical radiolucency were measured with ImageJ software (National Institutes of Health, Bethesda, MD, USA). The quality of root canal fillings, coronal restorations, and the presence of pulp stones were evaluated based on standardized radiographic criteria. All assessments were performed by two independent examiners, and inter-observer agreement was calculated using the kappa coefficient. Statistical analyses were conducted using IBM SPSS v23 and R software. Data normality was verified with the Shapiro–Wilk test, and the influence of independent variables on radiographic prognosis was examined using Binary Logistic Regression and Robust Regression Analysis. The level of statistical significance was set at $p<0.05$. Results: The mean age of the participants was 23.7 years, and 75.6% were female. According to PAI change categories, 33.3% of the cases demonstrated ‘’healed’’. Regarding root canal filling quality, 46.7% of the teeth were classified as “good.” The distribution of initial malocclusion was 48.9% Class I, 46.7% Class II, and 4.4% Class III. Binary logistic regression analysis revealed that teeth with “poor” root canal filling quality were 14 times more likely to present periapical lesions at the end of treatment compared with those with “good” fillings ($p=0.023$). In addition, the final PAI scores of teeth with “good” root canal fillings were significantly lower than those with “poor” fillings ($p=0.017$). Orthodontic diagnosis and the duration of CA treatment had no significant effect on periapical healing or radiographic prognosis ($p>0.05$). Conclusion: CA treatments did not have any adverse effect on periapical healing or radiographic prognosis in endodontically treated teeth. Inadequate root canal filling quality was significantly associated with persistent periapical pathology, emphasizing the critical importance of maintaining high-quality endodontic treatment to ensure long-term periapical health during orthodontic therapy.

Keywords: Clear Aligner; Root canal treatment; Prognostic factors

S-074 Farklı Ortodontik Tel Materyalleri ve Kesit Formlarının in Vitro Bakteriyel Tutunma Üzerine Etkisinin Değerlendirilmesi

Sözel Bildiri

Samet Özden[1], Seren Tanrıverdi[2]

[1] İnönü Üniversitesi Diş Hekimliği Fakültesi Ortodonti Anabilim Dalı

[2] İnönü Üniversitesi Tıp Fakültesi, Tıbbi Mikrobiyoloji Anabilim Dalı

Amaç: Bu çalışma, iki farklı kesit formuna sahip (0.016″ yuvarlak ve 0.016″×0.022″ köşeli) paslanmaz çelik (SS), nikel-titanyum (NiTi) ve bakır-nikel-titanyum (Cu-NiTi) ark tellerinin Streptococcus mutans biyofilmi ve canlı bakteri yükü üzerindeki etkilerini karşılaştırmayı amaçlamaktadır. Gereç ve Yöntem: S. mutans ATCC 25175 suşu, Brain Heart Infusion besiyerinde 37 °C ve %5 CO_2 koşullarında aktive edilmiştir. Her materyal-kesit kombinasyonu için 1 cm uzunluğunda, grup başına 10 tel hazırlanmıştır. İnokulum OD_{600}=1.0 olacak şekilde standardize edilmiştir. Yirmi dört saatlik inkübasyon sonrası biyofilm kütlesi kristal viyole ile boyanarak optik yoğunluk (OD, AU) olarak ölçülmüştür. Canlı bakteri tutunması, yüzeyden ayrıştırma (vorteks/ultrason), seri dilüsyon ve ekim yöntemleri ile değerlendirilmiş ve CFU/mL cinsinden belirlenmiştir. CFU verileri $\log_{10}$ dönüşümüne tabi tutulmuş, tespit limitinin altındaki değerler LOD/2 olarak kaydedilmiştir. İstatistiksel analiz iki yönlü ANOVA ile gerçekleştirilmiş, ikili karşılaştırmalar Tukey HSD ile düzeltilmiş p-değerleri kullanılarak yapılmıştır. Anlamlılık düzeyi $p<0.05$ olarak kabul edilmiştir. Bulgular: Biyofilm OD ve CFU verilerinde materyal, kesit ve etkileşim etkileri anlamlı bulunmuştur ($p<0.001$). NiTi köşeli teller en yüksek OD değerlerini göstermiştir. Cu-NiTi köşeli, SS köşeli ve NiTi yuvarlak teller orta düzeyde; Cu-NiTi yuvarlak ve SS yuvarlak teller ise en düşük OD değerlerini sergilemiştir. CFU açısından NiTi teller (her iki kesitte) en yüksek bakteri yüküyle saptanmıştır. Cu-NiTi (her iki kesit) ve SS yuvarlak tel gruplarında ölçümler tespit limitine yakın veya altında bulunmuş, bu düşük yük grupları arasında anlamlı fark gözlenmemiştir (Tukey sonrası $p\geq0.05$). Sonuç: Ark teli materyali ve kesit geometrisi, S. mutans biyofilmi ve bakteri canlılığı üzerinde belirgin farklılıklar oluşturmuştur. NiTi köşeli teller en yüksek biyofilm kütlesi ve bakteri yükü ile ilişkilendirilmiş olup, bu konfigürasyonda biyofilm kontrolü ve takip sıklığının daha dikkatli planlanması gerekmektedir. Buna karşılık, Cu-NiTi teller (her iki kesitte) ve yuvarlak SS teller düşük bakteri yükü ile seyretmiştir. Bulgular, tel seçiminin hasta düzeyinde mikrobiyal risk ve önleyici bakım protokolleri dikkate alınarak yapılması gerektiğini göstermektedir.

Anahtar Kelimeler: Ark teli, Bakteri, İn Vitro, Ortodonti, Mikrobiyoloji

S-074 Evaluation of the Effects of Different Orthodontic Wire Materials and Cross-Sectional Forms on In Vitro Bacterial Adhesion

Oral Abstract

Samet Özden[1], Seren Tanrıverdi[2]

[1] Inonu University Faculty Of Dentistry, Department Of Orthodontics

[2] Inonu University Faculty Of Medicine, Department Of Medical Microbiology

Objective: This study aimed to compare the effects of stainless steel (SS), nickel-titanium (NiTi), and copper-nickel-titanium (Cu-NiTi) archwires, produced in two different cross-sections (0.016″ round and 0.016″×0.022″ rectangular), on Streptococcus mutans biofilm formation and viable bacterial load. Materials and Methods: S. mutans ATCC 25175 strain was cultured in Brain Heart Infusion medium under 37 °C and 5% CO_2 conditions. For each material–cross-section combination, 10 wire specimens (1 cm in length) were prepared. The inoculum was standardized to OD_{600}=1.0. After 24 h incubation, biofilm biomass was stained with crystal violet and quantified as optical density (OD, AU). Viable bacterial adhesion was evaluated by surface detachment (vortex/ultrasonication), serial dilution, and plating, followed by colony counts (CFU/mL). CFU data were log_{10}-transformed, and values below the detection limit were recorded as LOD/2. Statistical analysis was performed using two-way ANOVA, and pairwise comparisons were adjusted with Tukey HSD-corrected p-values. Statistical significance was set at $p<0.05$. Results: Significant effects of material, cross-section, and their interaction were observed for both biofilm OD and CFU ($p<0.001$). Rectangular NiTi wires exhibited the highest OD values. Intermediate OD levels were found in rectangular Cu-NiTi, rectangular SS, and round NiTi groups, while round Cu-NiTi and round SS wires showed the lowest OD values. In terms of CFU/mL, NiTi wires (both cross-sections) demonstrated the highest bacterial load. In contrast, Cu-NiTi (both cross-sections) and round SS groups showed values close to or below the detection limit, with no significant differences among these low-load groups (Tukey-adjusted $p\geq0.05$). Conclusion: Both archwire material and cross-sectional geometry significantly influenced S. mutans biofilm accumulation and bacterial viability. Rectangular NiTi wires were associated with the highest biofilm mass and viable counts, indicating the need for closer monitoring and enhanced biofilm control strategies when using this configuration. Conversely, Cu-NiTi wires (in both sections) and round SS wires exhibited low bacterial loads. These findings suggest that archwire selection should be aligned with patient-specific microbial risk and preventive care protocols.

Keywords: Arch wire, Bacteria, In Vıtro, Orthodontics, Microbiology

S-075 Diş Hekimliği Öğrencilerinde Tme Disfonksiyonu Semptomlarının Yaygınlığı ve İlişkili Faktörler

Sözel Bildiri

Sena Camcıoğlu Yurtseven[1], Hakan Gürcan Gürel[1]
[1] Biruni Üniversitesi

Diş Hekimliği Öğrencilerinde Tme Disfonksiyonu Semptomlarının Yaygınlığı ve İlişkili Faktörler Amaç: Bu çalışmanın amacı, diş hekimliği öğrencilerinde temporomandibular eklem (TME) bozukluğu semptomlarının sıklığını ve şiddetini belirlemek, stres, parafonksiyonel alışkanlıklar, önceki tedavi ve yaşam tarzı faktörleriyle ilişkilerini değerlendirmektir. Gereç ve Yöntemler: Kesitsel çalışma kapsamında 883 diş hekimliği öğrencisine TME anketi uygulandı. Anket, 10 maddelik Fonseca Anamnestik İndeksini (Evet =10, Bazen =5, Hayır =0) ve 20 ek 0–10 veya E/H sorusunu içermekteydi. Fonseca toplam puanı Yok (0–15), Hafif (20–40), Orta (45–65), Ağır (70–100) olarak sınıflandırıldı. Yıllara göre karşılaştırmalar Kruskal–Wallis ve ki-kare testleriyle; Fonseca toplamı ile ilişkiler Spearman ve Mann–Whitney testleriyle değerlendirildi ($\alpha = 0.05$). Bulgular: 877 öğrencinin Fonseca verileri tamdı (%60,7 kadın). Ortalama Fonseca puanı 29,9 ± 20,2 idi; dağılım: Yok %30,0, Hafif %45,7, Orta %19,5, Ağır %5,4. Fonseca puanları sınıflar arasında farklılık göstermedi ($p = 0,627$) ancak kadınlarda anlamlı olarak daha yüksekti ($p < 0,001$). Fonseca toplamı ile çene eklemi problemi algısı ($\rho = 0,54$), sabah baş-boyun ağrısı ($\rho = 0,52$), sabah kas ağrısı ($\rho = 0,51$) ve önceki eklem ağrısı/diş sıkma öyküsü ($\rho = 0,49$) arasında güçlü pozitif ilişkiler bulundu (tümü $p < 0,001$). TME muayenesi (%18,3), tedavi öyküsü (%7,6), alt çene travması (%11,3) ve ağız alışkanlıkları (%43,8) olan öğrencilerin Fonseca puanları anlamlı derecede yüksekti ($p < 0,01$). Sonuç: TME semptomları diş hekimliği öğrencilerinde yaygındır. Şiddet, stres, parafonksiyonel alışkanlıklar, sabah ağrısı ve önceki TME öyküsü ile ilişkilidir. Erken tarama ve eğitim programlarıyla bu risk azaltılabilir. Anahtar Kelimeler: TME disfonksiyonu; Diş hekimliği öğrencileri; Fonseca indeksi

Anahtar Kelimeler: TME disfonksiyonu; Diş hekimliği öğrencileri; Fonseca indeksi

S-075 Prevalence and Correlates of Temporomandibular Disorder Symptoms in Dental Students

Oral Abstract

Sena Camcıoğlu Yurtseven[1], Hakan Gürcan Gürel[1]
[1] Biruni University

Prevalence and Correlates of Temporomandibular Disorder Symptoms in Dental Students Aim: This study aimed to assess the prevalence and severity of temporomandibular disorder (TMD) symptoms among dental students and to evaluate associations with stress,oral parafunctional habits, previous TMJ treatment, trauma, and lifestyle factors. Materials and Methods: A cross-sectional survey was conducted among 883 dental students. The questionnaire included the 10-item Fonseca Anamnestic Index (Yes = 10, Sometimes = 5, No = 0) and 20 additional 0–10 or Yes/No questions. Fonseca scores were categorized as None (0–15), Mild (20–40), Moderate (45–65), and Severe (70–100). Group comparisons were made using the Kruskal–Wallis and chi-square tests. Correlations with Fonseca total were analyzed with Spearman and Mann–Whitney tests ($\alpha = 0.05$). Results: Complete Fonseca data were available for 877 participants (female: 60.7%). The mean Fonseca total was 29.9 ± 20.2; distribution: None 30.0%, Mild 45.7%, Moderate 19.5%, Severe 5.4%. Fonseca scores did not differ by academic year ($p = 0.627$) but were significantly higher in females ($p < 0.001$). Fonseca totals correlated strongly with self- perceived jaw problems ($\rho = 0.54$, $p < 0.001$), waking with head/neck pain ($\rho = 0.52$, $p < 0.001$), morning muscle pain ($\rho = 0.51$, $p < 0.001$), and previous joint pain/clenching ($\rho = 0.49$, $p < 0.001$). Students reporting previous TMJ examination (18.3%), treatment (7.6%), mandibular trauma (11.3%), or parafunctional habits (43.8%) had significantly higher Fonseca scores ($p < 0.01$). Conclusion: TMD symptoms are common among dental students, with nearly half showing mild and one quarter moderate-to-severe findings. Symptom severity correlates with stress, parafunctional activity, prior TMJ issues, and waking pain. Screening and preventive education during dental training may reduce TMD risk. Keywords: Temporomandibular disorder; Dental students; Fonseca index

Keywords: Temporomandibular disorder; Dental students; Fonseca index

S-076 Temporomandibular Eklem Kondil Şekilleri ile Kemik Mikro-Mimarisinin Fraktal Boyutu Arasındaki İlişki

Sözel Bildiri

Begüm Turan Maviş[1]

[1] Marmara Üniversitesi Diş Hekimliği Fakültesi

Amaç: Fraktal analiz, radyografik görüntülerde trabeküler kemik mikro-mimarisini değerlendirmede güvenilir ve kantitatif bir yöntemdir. Önceki çalışmalar, bu yöntemin çeşitli temporomandibular eklem (TME) patolojilerinin değerlendirilmesinde tanısal potansiyelini göstermiştir. Bu çalışmanın amacı, farklı mandibular kondil morfolojilerinin fraktal boyut (FB) analizi kullanılarak trabeküler kemik kompleksitesindeki değişimlerle ilişkili olup olmadığını araştırmaktır. Gereç ve Yöntem: Yaşları 17–38 arasında değişen 100 hastaya ait panoramik radyografiler retrospektif olarak incelenmiştir. Her hastadan bir kondil değerlendirmeye alınmış ve kondiller morfolojik özelliklerine göre round, angled, pointed ve flat olmak üzere dört gruba ayrılmıştır (her grupta n = 25). Kondil başından 50 × 50 piksel boyutlarında standart bir ilgi alanı (ROI) seçilmiştir. Fraktal boyut değerleri, Gaussian bulanıklaştırma ve binarizasyon adımlarını takiben ImageJ yazılımı (NIH, Bethesda, MD) kullanılarak hesaplanmıştır. Verilerin normalliği Shapiro–Wilk testi ile değerlendirilmiş, normal dağılım göstermemesi nedeniyle gruplar arası karşılaştırmalar Kruskal–Wallis testi ile yapılmıştır. Bulgular: Round, angled, pointed ve flat kondil grupları için ortalama FB değerleri sırasıyla 1.56 ± 0.08, 1.60 ± 0.10, 1.57 ± 0.12 ve 1.57 ± 0.12 olarak bulunmuştur. Gruplar arasında istatistiksel olarak anlamlı bir fark saptanmamıştır ($p > 0.05$). Sonuç: Mandibular kondiller morfolojik çeşitlilik göstermesine rağmen, bu şekil farklılıklarının trabeküler kemik kompleksitesi üzerinde anlamlı bir etkisi bulunmamıştır. Bulgular, kondilin dış morfolojik özelliklerinin, fraktal analiz ile değerlendirilen iç trabeküler mikro-mimariyi doğrudan yansıtmadığını göstermektedir.

Anahtar Kelimeler: Temporomandibular eklem; Fraktal analiz; Kondil şekli

S-076 The Relationship Between Temporomandibular Joint Condyle Shapes and the Fractal Dimension of Bone Microarchitecture

Oral Abstract

Begüm Turan Maviş[1]

[1] Marmara University Faculty Of Dentistry

Aim: Fractal analysis is a reliable quantitative method for evaluating trabecular bone microarchitecture in radiographic images. Previous studies have demonstrated its diagnostic potential in assessing various temporomandibular joint (TMJ) pathologies. This study aimed to investigate whether different mandibular condylar morphologies are associated with variations in trabecular bone complexity using fractal dimension (FD) analysis. Materials and Methods: Panoramic radiographs of 100 patients aged 17–38 years were retrospectively analyzed. One condyle per patient was included and categorized as round, angled, pointed, or flat (n = 25 each). A standardized region of interest (50 × 50 pixels) was selected from the condylar head. FD values were calculated using ImageJ software (NIH, Bethesda, MD) following Gaussian blur and binarization steps. Data normality was tested with the Shapiro–Wilk test, and since data were not normally distributed, comparisons were performed using the Kruskal–Wallis test. Results: The mean FD values were 1.56 ± 0.08 (round), 1.60 ± 0.10 (angled), 1.57 ± 0.12 (pointed), and 1.57 ± 0.12 (flat). No statistically significant difference was found among the groups ($p > 0.05$). Conclusion: Although the mandibular condyles exhibited morphological diversity, these shape differences did not significantly affect trabecular bone complexity. The findings indicate that external morphological variations of the condyle may not necessarily reflect internal trabecular microarchitecture as determined by fractal analysis.

Keywords: Temporomandibular joint; Fractal analysis; Condylar shape

S-077 Apikal Kök Rezorpsiyonu Olan Maksiller Lateral Dişlerde Apikal Alveolar Kemiğin Fraktal Analizi

Sözel Bildiri

Gamze Yıldırım[1]

[1] Marmara Üniversitesi, Diş Hekimliği Fakültesi, Ortodonti Anabilim Dalı

Amaç: Bu çalışmanın amacı ortodontik tedavi sonrası eksternal apikal kök rezorpsiyonu (EAKR) görülen maksiller lateral dişlerin apikal bölgesindeki kemiğin mikromimarisinde oluşan değişiklileri uzun dönem takip sonrası incelemektir. Gereçler ve Yöntemler: Marmara Üniversitesi Diş Hekimliği Fakültesi Ortodonti Anabilim Dalı arşivinden 2000-2022 yılları arasında sabit ortodontik tedavi görmüş ve tedavisi tamamlandığında (T1) maksiller lateral dişlerinde Levander ve Malmgren indeksine göre 2., 3. veya 4. seviye EAKR olan ve uzun dönem takip (72,64 ± 20,88 ay) panoromik röntgeni (T2) olan 20 diş çalışmaya dahil edilmiştir. ImageJ 1.53 (National Institutes of Health, Bethesda, MD) programı ile sırasıyla şu adımlar uygulanmıştır; 50x50-piksel (px) boyut aralığında maksiller lateral dişlerin subapikal bölgesinden kesit alınması, 35-px gaussian filter uygulaması, orjinal görüntüden filtreli görüntünün çıkarılması, 128-px ekleme, threshold ayarlama (128-px), erezyon uygulanması, dilatasyon uygulanması, invert etme, iskeletonize etme. İşlemler sonrası fraktal boyut hesaplanmıştır. Kök boyları ise oransal düzeltme faktörü uygulanarak hesaplanmıştır. Veriler bağımlı örnekler t-testi ile değerlendirilmiş, istatistiksel anlamlılık $p < 0,05$ olarak belirlenmiştir. Bulgular: T1 ve T2 zamanları arasında maksiller laterallerin oransal kök boylarında anlamlı değişiklik görülmemiştir ($p > 0,05$). Aynı şekilde T1 ve T2 zamanları arasında fraktal boyutta anlamlı değişiklik bulunamamıştır ($p > 0,05$). Sonuç: EAKR varlığına rağmen maksiller lateral dişlerin oransal kök boylarının ve subapikal kemik mikromimarisi'nin uzun dönemde stabil kalmış ve tedavi sonrası ölçülebilir bir bozulma görülmemiştir. Bununla birlikte, belirli bir diş bölgesi ile sınırlı kalınması, çalışma örneklem büyüklüğü ve panoramik görüntülemenin iki boyutlu sınırlılıkları nedeniyle sonuçlar temkinle yorumlanmalı ve gelecek çalışmalarda daha geniş örneklemlerle farklı bölgelerde, tercihen konik ışınlı bilgisayarlı tomografi gibi yüksek çözünürlüklü yöntemlerin kullanıldığı prospektif çalışmalar önerilmektedir.

Anahtar Kelimeler: Kök rezorpsiyonu; Fraktal analiz; Ortodontik tedavi

S-077 Fractal Analysis of the Apical Alveolar Bone in Maxillary Lateral Incisors with Apical Root Resorption

Oral Abstract

Gamze Yıldırım[1]

[1] Marmara University, Faculty Of Dentistry, Department Of Orthodontics

Aim: To evaluate long-term changes in the microarchitecture of the apical alveolar bone adjacent to maxillary lateral incisors exhibiting external apical root resorption (EARR) following orthodontic treatment. Materials and Methods: 20 maxillary lateral incisors from the archives of the Department of Orthodontics, Faculty of Dentistry, Marmara University, which received fixed orthodontic treatment between 2000 and 2022 and had level 2, 3 or 4 EARR in maxillary laterals according to the Levander and Malmgren index at the time of treatment completion (T1) and had panoramic radiographs at long-term follow-up (T2) (72.64±20.88 months) were included in the study. The following steps were performed using ImageJ 1.53 (National Institutes of Health, Bethesda, MD) program: sectioning from the subapical region of the maxillary laterals in a 50x50-pixel (px) size range, application of a 35-px Gaussian filter, subtraction of the filtered image from the original image, addition of 128-px, threshold adjustment (128-px), application of erosion, application of dilatation, inversion, and skeletonization. The fractal dimension was calculated after the procedures. Root lengths were calculated by applying a proportional correction factor. Paired-samples t-tests were used for statistical analysis with significance set at $p < 0.05$. Results: No significant change was observed in the relative root lengths of the maxillary laterals between T1 and T2. ($p>0.05$). Similarly, no significant change was found in the fractal dimension between T1 and T2 ($p>0.05$). Conclusion: Despite the presence of EARR, relative root lengths and subapical bone microarchitecture of the maxillary laterals were stable and did not deteriorate following therapy. Due to the study sample size, limited findings in a single dental location, and two-dimensional panoramic imaging constraints, the results should be regarded with caution. Future research with larger samples in other regions should use high-resolution technologies like cone-beam computed tomography.

Keywords: Root resorption; Fractal analysis; Orthodontic treatment.

S-078 Farklı Mekanik Dekontaminasyon Yöntemlerinin Titanyumun Yüzey Kimyası ve Pürüzlülüğü Üzerine Etkisi

Ece Açıkgöz-Alparslan[1], Ayşegül Kurt[2]

[1] Trakya Üniversitesi, Diş Hekimliği Fakültesi, Periodontoloji Anabilim Dalı, eceacikgoz@trakya.edu.tr, 0000-0003-4560-6156

[2] Trakya Üniversitesi, Diş Hekimliği Fakültesi, Protetik Diş Tedavisi Anabilim Dalı, aysegulkurt@trakya.edu.tr, 0000-0003-2775-3179

Özet

Amaç: Bu in vitro çalışmanın amacı, klinik uygulamalarda sıklıkla kullanılan üç farklı mekanik dekontaminasyon yönteminin titanyum implant yüzeylerinin kimyasal bileşimi ve yüzey pürüzlülüğü üzerindeki etkilerini değerlendirmektir. Peri-implant hastalıkların tedavisinde biyofilmin uzaklaştırılması kritik öneme sahip olmakla birlikte, implant yüzeyinin biyofonksiyonel bütünlüğünün korunması uzun dönem başarının temel belirleyicilerinden biridir.

Gereç ve Yöntemler: Çalışmada 64 adet bifazik kalsiyum fosfat (BCP) kaplamalı titanyum disk kullanıldı. Diskler kontrol grubu ile üç deney grubuna ayrıldı: Ultrasonik paslanmaz çelik uç (UPÇ), ultrasonik termoplastik uç (UT) ve plastik küret (PK). Tüm işlemler aynı operatör tarafından standardize edilerek 2 dakika süreyle uygulandı. İşlem sonrası yüzey pürüzlülüğü temaslı profilometre ile, yüzey kimyası X-ışını fotoelektron spektroskopisi (XPS) ile değerlendirildi. Ayrıca yüzey morfolojisini incelemek amacıyla taramalı elektron mikroskobu (SEM) kullanıldı. İstatistiksel analizler ANOVA, Kruskal–Wallis ve uygun post-hoc testlerle gerçekleştirildi ($p<0.05$).

Bulgular: Yüzey pürüzlülüğü (Ra) değerleri gruplar arasında anlamlı farklılık göstermedi ($p=0.383$) ve mekanik dekontaminasyon protokollerinin makroskobik yüzey topografisini önemli ölçüde etkilemediği belirlendi. XPS analizine göre PK grubunda karbon içeriğinde belirgin artış meydana gelirken ($p<0.05$), bu durum yüzeyde plastik materyal kalıntısına işaret etti. UT grubunda oksijen düzeyinin anlamlı şekilde artması ($p<0.05$), yüzeyde yeniden oksidasyon ve pasif oksit tabakası oluşumu ile ilişkilendirildi. Tüm deney gruplarında kalsiyum düzeyleri kontrol grubuna kıyasla azaldı ($p<0.05$) ve BCP kaplamanın kısmi kaybı en belirgin olarak UPÇ grubunda izlendi. SEM bulguları yüzey bulgularını destekler nitelikteydi.

Sonuç: Mekanik dekontaminasyon işlemleri implant yüzey morfolojisini büyük ölçüde korumakla birlikte, yüzey kimyasında değişimlere yol açarak biyofonksiyonel bütünlüğü etkileyebilmektedir. Klinik uygulamalarda biyofilmi etkin şekilde uzaklaştırırken yüzey biyouyumluluğunu koruyan yöntemlerin tercih edilmesi önem taşımaktadır.

Anahtar kelimeler: Peri-implantitis, Dekontaminasyon, X-ışını fotoelektron spektroskopisi

S-078 Effects of Different Mechanical Decontamination Methods on Titanium Surface Chemistry and Roughness

Ece Açıkgöz-Alparslan[1], Ayşegül Kurt[2]

[1] Trakya Üniversitesi, Diş Hekimliği Fakültesi, Periodontoloji Anabilim Dalı, eceacikgoz@trakya.edu.tr, 0000-0003-4560-6156

[2] Trakya Üniversitesi, Diş Hekimliği Fakültesi, Protetik Diş Tedavisi Anabilim Dalı, aysegulkurt@trakya.edu.tr, 0000-0003-2775-3179

Abstract

Aim: The aim of this in vitro study was to evaluate the effects of three commonly used mechanical decontamination methods on the chemical composition and surface roughness of titanium implant surfaces. Although biofilm removal is critical in the treatment of peri-implant diseases, preservation of the biofunctional integrity of the implant surface is a key determinant for long-term success.

Materials and Methods: A total of 64 biphasic calcium phosphate (BCP)-coated titanium discs were used in the study. The discs were randomly assigned to a control group and three experimental groups: ultrasonic stainless-steel tip (USS), ultrasonic thermoplastic tip (UT), and plastic curette (PC). All procedures were standardized and performed by the same operator for 2 minutes. Following instrumentation, surface roughness was evaluated using contact profilometry, and surface chemistry was assessed by X-ray Photoelectron Spectroscopy (XPS). Scanning Electron Microscopy (SEM) was used to examine surface morphology. Statistical analyses were performed using ANOVA, Kruskal–Wallis, and appropriate post hoc tests ($p<0.05$).

Results: Surface roughness (Ra) values showed no significant difference among the groups ($p=0.383$), indicating that mechanical decontamination protocols did not substantially alter the macroscopic surface topography. According to XPS analysis, a significant increase in carbon content was detected in the PC group ($p<0.05$), indicating plastic residue contamination on the surface. The UT group showed a significant increase in oxygen levels ($p<0.05$), which was associated with surface re-oxidation and passive oxide layer formation. Calcium levels decreased in all experimental groups compared to the control group ($p<0.05$), with the greatest reduction observed in the USS group, indicating partial loss of the BCP coating. SEM findings supported the surface characterization results.

Conclusion: Mechanical decontamination methods largely preserved implant surface morphology; however, they induced alterations in surface chemistry that may compromise biofunctional integrity. In clinical practice, decontamination methods that effectively remove biofilm while preserving surface biocompatibility should be prioritized.

Keywords: Peri-implantitis, Decontamination, X-ray photoelectron spectroscopy

Giriş

Peri-implant hastalıklarının tedavi kılavuzları, implant yüzeyindeki mikrobiyal biyofilmin etkili bir şekilde uzaklaştırılmasını birincil tedavi hedefi olarak vurgulamaktadır.[1] Bu doğrultuda; küretler, sonik/ultrasonik cihazlar, abraziv sistemler ve lazerler gibi çeşitli dekontaminasyon yöntemleri sunulmuştur. Biyofilmin uzaklaştırılması kritik olsa da reosseointegrasyon ancak implant yüzeyinin yapısal ve kimyasal bütünlüğünün korunması durumunda sağlanabilmekte ve yüzeyde oluşan değişiklikler uzun vadeli sonuçları olumsuz etkileyebilmektedir.[2,3] İmplant yüzey morfolojisinin makroskobik ve mikroskobik düzeydeki karmaşıklığı nedeniyle dekontaminasyonda altın standart bir yöntem henüz belirlenememiştir.[1,4]

İmplant yüzeyinin mekanik dekontaminasyonunda küretler ve ultrasonik aletler, ekonomik ulaşılabilirlikleri sebebiyle günlük klinik uygulamalarda sıklıkla tercih edilmektedirler.[5] Özellikle ultrasonik aletler, kullanım kolaylıkları sayesinde, biyofilm uzaklaştırmada çok yaygın olarak kullanılmaktadırlar[6,7]. Bununla birlikte, ultrasonik uçların biyofilmi uzaklaştırmada ve titanyum yüzeyini korumada ne kadar başarılı olduğuna dair çalışmaların sonuçları tartışmalıdır. Bazı çalışmalar, uç materyali fark etmeksizin, ultrasonik uçların diğer mekanik tekniklerden daha iyi performans gösterdiğini bildirirken[8,9], bazıları çelişkili sonuçlar ortaya koymuştur[10,11]. Öte yandan, ultrasonik uçların implant yüzeyine zarar verme potansiyeli sebebiyle implant yüzeyine özel üretilmiş küretler geliştirilmiş ve implant yüzeyinde oluşan değişikliklerin en aza indirilmesi hedeflenmiştir.[12–14] Ancak bizim bilgimize göre, bu mekanik yöntemler arasında belirli bir yöntemi üstün bulan ve öneren bir çalışma yoktur. Bu nedenle bu in-vitro çalışmada, klinikte yaygın olarak kullanılan üç farklı mekanik dekontaminasyon yönteminin titanyum implantların yüzey kimyası ve özellikleri üzerindeki etkisinin değerlendirmesi amaçlanmıştır.

Yöntem

Bu çalışma, yüzeyi bifazik kalsiyum fosfatla pürüzlendirilmiş (BPC; Bioinfinity, İstanbul, Türkiye) dental implant materyalinden üretilmiş, 6 mm çapında ve 4 mm kalınlığında toplam 64 titanyum disk kullanılarak gerçekleştirildi.

Deney Grupları

Titanyum diskler rastgele olarak bir kontrol grubu ve üç deney grubuna (n=16) ayrıldı.

1. Ultrasonik paslanmaz çelik uç (UPÇ): Paslanmaz çelik uçlu ultrasonik cihaz (Air-Flow Master Piezon®, PS enstrümanı, EMS, Nyon, İsviçre) %80 güçte ve maksimum su soğutmasıyla kullanıldı[15].
2. Ultrasonik termoplastik uç (UT): Aynı cihazla ve %80 güç, %100 su ayarında, PEEK (polyether ether ketone) materyalinden üretilmiş termoplastik bir uç kullanılarak dekontaminasyon yapıldı.
3. Plastik küret (PK): Yüksek kaliteli reçineden üretilmiş el aleti (Implacare™ II; Hu-Friedy®, Chicago, IL, ABD) yüzey dekontaminasyonu için kullanıldı.

Tedavi uygulanmayan titanyum diskler kontrol grubunu oluşturdu. Tüm deneysel işlemler, aynı deneyimli operatör tarafından gerçekleştirildi ve enstrümanların açısı ve çalışma mesafesi, disk yüzeyine optimum erişim sağlamak amacıyla operatör tarafından ayarlandı. Her işlem için süre 2 dakika ile sınırlandırıldı. İşlemlerin ardından, yüzeydeki artıklar distile suyla 20 saniye boyunca yıkama yapılarak uzaklaştırıldı[8].

Yüzey Pürüzlülüğü Analizi

Yüzey pürüzlülüğü ölçümleri, her gruptan 7 titanyum disk üzerinde temaslı profilometre (Surtronic S128, Taylor Hobson, Leicester, Birleşik Krallık) ile gerçekleştirildi. Cihaz, 0.8 mm kesme değeri ile çalıştırıldı ve Ra değerleri 5.6 mm tarama mesafesi boyunca ölçüldü. Uç yarıçapı 2 µm olan elmas uçlu bir iğne, 0.5 mm/sn hızla yüzey üzerinde tarama yaptı. Her numunede, Ra pürüzlülük değerleri dört farklı bölgeden, her bölge için üç tekrarlı ölçüm alınarak belirlendi [24]. Elde edilen veriler kullanılarak aritmetik ortalama pürüzlülük (Ra) değerleri hesaplandı ve mikrometre (µm) cinsinden ifade edildi.

X-ışını Fotoelektron Spektroskopisi (XPS) ile Yüzey Kimyası Analizi

Her gruptan rastgele seçilen 7 adet titanyum diskte yapılan analizler, yaklaşık 10^{-9} Torr basınçta ultra yüksek vakum koşullarında çalışan, monokromatik Al Kα X-ışını kaynağı (foton enerjisi: 1486.6 eV; dalga boyu: 0.834 nm) ile donatılmış bir cihaz kullanılarak gerçekleştirildi. Her örnekte üç farklı bölgeden alınan spektrumlarla, 400 µm'lik bir analiz alanından genel tarama

spektrumları elde edildi. Taramalar, 0–1200 eV bağlanma enerjisi aralığını kapsayacak şekilde gerçekleştirildi. Tarama sırasında; geçiş enerjisi 200 eV ve enerji çözünürlüğü 1.0 eV olarak ayarlandı. Kantitatif yüzey analizi için Avantage yazılımı (sürüm 5.932; Thermo Fisher Scientific, Waltham, MA, ABD) kullanıldı[13]. Analitik bilgi derinliği yaklaşık 6 nm olarak hesaplandı.

Taramalı Elektron Mikroskobu (SEM) ile Görüntüleme

Her gruptan 2 titanyum disk SEM analizi için rastgele ayrıldı ve işlemlerin yüzeyde oluşturabileceği potansiyel değişiklikleri değerlendirmek için kullanıldı. Görüntüleme, yüksek çözünürlüklü bir SEM cihazı (Apreo S, ThermoFisher Scientific, Norveç) kullanılarak gerçekleştirildi ve cihaz çoğunlukla 12 kV hızlandırma voltajında çalıştırıldı. Görüntüler, 1000×, 2500× ve 5000× büyütmelerde kaydedildi.

İstatistiksel Değerlendirme

Güç analizi (%80 güç, $\alpha = 0.05$), her bir grup için en az 7 titanyum diskin gerekli olduğunu gösterdi. İstatistiksel testler IBM SPSS yazılımı (Sürüm 23.0; SPSS Inc., Chicago, IL, ABD) kullanılarak gerçekleştirildi ve verilerin dağılım normalliği Shapiro–Wilk testi ile test edildi. Parametrik veriler tek yönlü ANOVA ve ardından Tukey testleriyle, parametrik olmayan veriler ise Kruskal–Wallis ve uygun durumlarda Mann–Whitney U testleriyle değerlendirildi. Sonuçlar ortalama±standart sapma olarak belirtildi ve anlamlılık düzeyi $p < 0.05$ olarak belirlendi.

Bulgular

Yüzey pürüzlülüğü sonuçları Tablo 1'de sunulmuştur. Gruplar arasında fark tespit edilmemiş ve Ra değerleri dekontaminasyon protokollerinden etkilenmemiştir ($F = 1.117$, $p = 0.362$).

XPS analizi sonucunda atomik yüzdeler olarak sunulan elementel bileşim verileri Tablo 1'de özetlenmiştir. UT grubunun yüzey oksijen düzeyleri, kontrol, UPÇ ve PK gruplarına kıyasla anlamlı derecede daha yüksektir (sırasıyla $p=0.009$, $p=0.038$, $p=0.001$). PK grubunda ise oksijen seviyeleri kontrol, UPÇ ve UT gruplarından daha düşük izlenmiştir (tümü için $p=0.001$). PK grubunda karbon içeriğinde belirgin bir artış (tüm karşılaştırmalar için $p=0.001$), UT grubunda ise kontrol grubuna kıyasla anlamlı bir azalma tespit edilmiştir ($p=0.017$). PK grubunun titanyum düzeyleri, kontrol grubuna göre anlamlı şekilde azalmıştır ($p=0.001$). Tüm deney gruplarında, kontrol grubuna kıyasla kalsiyum içeriğinde anlamlı bir azalma gözlenmiştir (UPÇ için $p = 0.001$; UT için $p = 0.011$; PK için $p = 0.017$). En belirgin azalma UPÇ grubunda meydana gelmiştir (Tablo 1). Fosfor düzeylerinde ise UPÇ ve UT gruplarında istatistiksel olarak anlamlı bir azalma görülmüştür (sırasıyla $p=0.001$, $p=0.030$). Diğer gruplar arasında fark bulunmamıştır ($p > 0.05$).

Tablo 1. Titanyum disklerin deney gruplarına göre yüzey karakteristikleri

†: Varyans Analizi (*ANOVA*); ‡: Kruskal Wallis Testi; * $p<0.05$, SS: Standart Sapma. P2s: Fosfor; C1s: Karbon; Ca2p: Kalsiyum; Ti2p: Titanyum; O1s: Oksijen; UPÇ: Ultrasonik paslanmaz çelik uç; UT: Ultrasonik termoplastik uç; PK: Plastik küret. Farklı büyük harfler (ör; A, B) gruplar arasında gözlenen istatistiksel olarak anlamlı farklılıkları ifade etmektedir.

Gruplar	**Elementel Birleşim (Ortalama ± SS; Atomik Yüzde, %)**					**Yüzey Pürüzlülüğü (Ortalama± SS, µM)**
	P 2s	**C 1s**	**Ca 2p**	**Ti 2p**	**O 1s**	
Kontrol	2,73±0,26^{A}	28,83±1,28^{A}	1,86±0,30^{A}	13,39±0,53^{A}	52,08±1,57^{A}	1,82 ±0,10
UPÇ	1,16±0,79^{B}	26,62±7,37^{A}	0,59±0,18^{B}	10,88±3,04^{AB}	58,95±11,61^{A}	1,80 ±0,10
UT	1,63±0,83^{BC}	18,63±7,08^{B}	0,99±0,54^{BC}	9,34±3,69^{AB}	69,38±11,98^{B}	1,79 ±0,26
PK	2,22±0,69^{AC}	48,77±2,76^{C}	1,29±0,41^{C}	7,86±0,75^{B}	35,87±0,59^{C}	1,94 ±0,16
p	**0.002**†*	**0.000**‡*	**0.001**‡*	**0.029**‡*	**0.000**‡*	0.362†

SEM Analizi

Şekil 1 (a–d), titanyum disklerde gözlenen morfolojik değişiklikleri ve yüzeyde oluşan yapısal farklılıkları göstermektedir. Şekil 1a, herhangi bir dekontaminasyon işlemi uygulanmadan önce (kontrol grubu) BPC ön işlemi görmüş titanyum disklerin karmaşık yüzey morfolojisini ortaya koymaktadır. UPÇ ve UT gruplarında yüzey morfolojisinin düzleşme gözüken bazı alanlar haricinde büyük ölçüde korunduğu ve yüzeyde yabancı partikül birikimi olmadığı saptanmıştır (Şekil 1, b–c). PK grubunda yüzeyin dokulu morfolojisi büyük oranda korunmuş olsa da yüzeylerde plastik materyal kalıntıları gözlenmiştir (Şekil 1d).

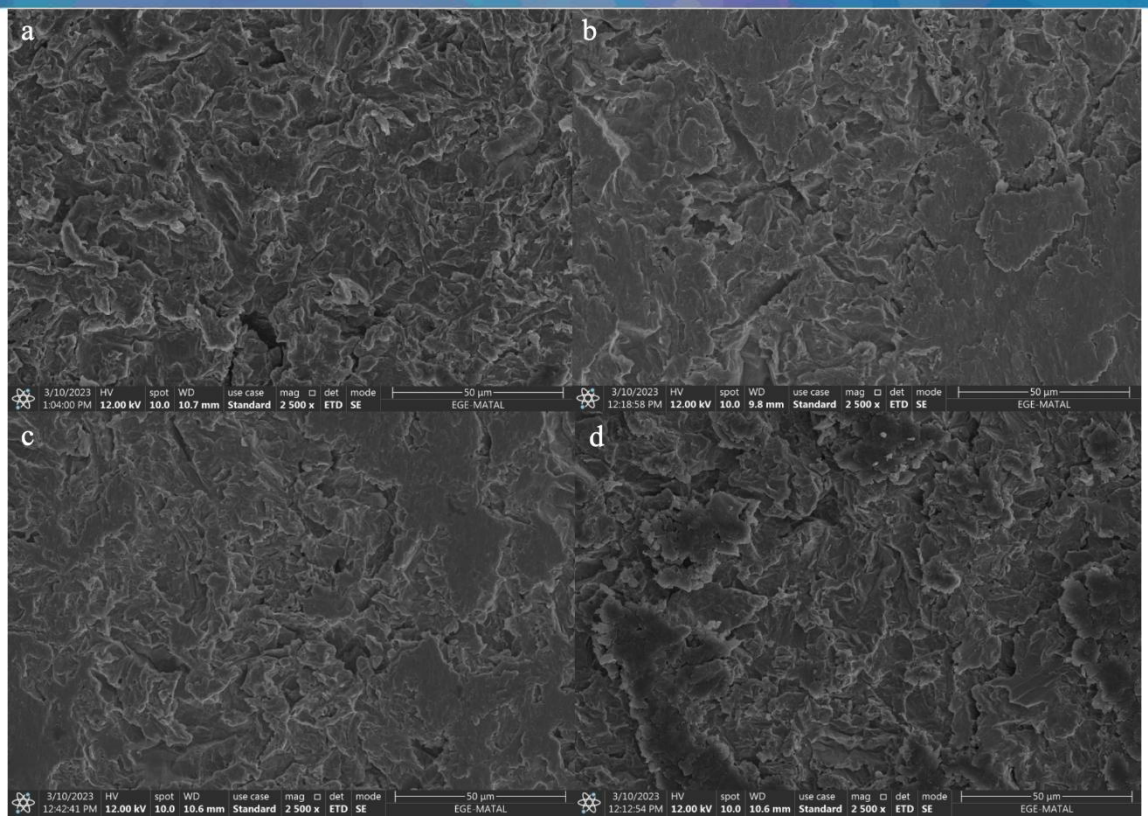

Şekil 1: Her bir gruba ait titanyum disklerin SEM görüntüleri
a: Kontrol; b: Ultrasonik paslanmaz çelik uç; c: Ultrasonik termoplastik uç; d: Plastik küret.

Tartişma

Bu çalışma, kullanılan üç yöntemin de yüzey kimyasında değişikliğe yol açtığını; ancak yüzey pürüzlülüğünün istatistiksel olarak anlamlı şekilde etkilenmediğini ortaya koymuştur. Bu bulgu, mekanik debridmanın çoğu durumda implant yüzeyinin mikropürüzlü morfolojisini koruduğunu bildiren çalışmalarla paraleldir.[16,17]Ancak pürüzlülüğün korunması tek başına yüzey biyouyumluluğunun sürdürüldüğünü garanti etmemekte; yüzey kimyası ve element dağılımı da osseointegrasyon açısından kritik önem taşımaktadır.[18] Çalışmamızın SEM görüntülerinde UPT ve UT grubunda görülen düzleşme alanları da yüzey morfolojisinin bazı alanlarda bozulmuş olabileceğini düşündürmektedir.

UPÇ ve UT gruplarındaki titanyum (Ti) düzeylerindeki azalma ve oksijen (O) oranındaki artış, implant yüzeyinde oluşan yeniden oksidasyon (repasivasyon) ile ilişkilendirilmektedir. Yapılan çalışmalarda mekanik işleme maruz kalan Ti yüzeylerinde dinamik bir yeniden pasifleşme süreci başladığı ve bunun O artışı ile karakterize olduğu gösterilmiştir.[19,20] Klinik önemi tam olarak netleşmemiş olsa da yüzeyde TiO_2 tabakasının varlığı artmış biyouyumluluk ve gelişmiş hücresel yanıtlarla ilişkilendirilmektedir.[21] Ancak oksit tabakasının kalınlaşması her zaman klinik açıdan avantajlı olmamakta; çünkü O zengin yüzeyler yüzey sertliğinde mikro düzeyde değişikliklere yol açabilmekte ve yüzeyden iyon salınımına yol açarak biyouyumluluğu olumsuz etkileyebilmektedir.[18,22]

Bununla birlikte kalsiyum (Ca) ve fosfor (P) düzeylerindeki azalma en çok UPÇ grubunda olmakla beraber tüm gruplarda meydana gelmiş ve implant biyofonksiyonel kaplamasının tüm gruplarda kısmen zarar gördüğünü düşündürmüştür. Bir derlemede BPC kaplamalı yüzeylerin biyolojik olarak avantajlı olduğu ancak kaplamanın bozulmasının osseointegrasyon üzerine olumsuz etkileri olabileceği belirtilmiştir.[23] Başka bir çalışmada da Ca, P, Ti ve O oranlarındaki

düzensizliklerin, yüzeyde karbonizasyon, tanımlanamayan artıklar veya yoğun TiO_2 birikimine bağlı yüzey kontaminasyonundan kaynaklanabildiği raporlanmıştır.[24] Bizim çalışmamızda da element yoğunluklarındaki düzensizlikler bu görüşü desteklemektedir.

PK grubunda karbon (C) değerlerinin artması, Ti ve O elementlerinin azalması ve SEM mikrograflarındaki plastik materyal kalıntısı görüntüsü, kullanılan enstrümandan yüzeye polimer transferine bağlı kontaminasyonu düşündürmektedir. Bu durum, implant yüzeyinde plastik kalıntı birikiminin gerçekleşebileceğini ve buna bağlı bakteriyel adezyonun artabileceğini bildiren önceki çalışmalarla uyumludur.[12,17,25] Yüzey karbonik kontaminasyonu, aynı zamanda yüzey serbest enerjisini azaltarak osteoblast tutulumunu da olumsuz etkileyebilmektedir.[26]

İmplant yüzeni etkin bir şekilde dekontamine ederken implant yüzeyinin kimyasal bütünlüğü ve biyofonksiyonel özelliklerini de koruyan ideal bir yaklaşımın belirlenebilmesi için ileri düzey biyolojik yanıt çalışmalar ve uzun dönem klinik araştırmalarla desteklenen kanıtlara ihtiyaç duyulmaktadır.

Sonuç

Bu çalışma, farklı mekanik dekontaminsyon yöntemlerinin titanyum yüzeylerin kimyasal bütünlüğünü etkileyebileceğini göstermiştir. XPS sonuçları, yüzeyde karbon kontaminasyonu, oksit tabakası değişiklikleri ve Ca–P kaybına işaret ederek biyofonksiyonel özelliklerin zarar görebileceğini düşündürmektedir. Bu nedenle, implant yüzey tedavisinde biyouyumluluğu koruyan yöntemlerin tercih edilmesi önemlidir.

Kaynakça

1. Herrera D, Berglundh T, Schwarz F, et al. Prevention and treatment of peri-implant diseases—The EFP S3 level clinical practice guideline. *J Clin Periodontol*. 2023;50(S26):4-76. doi:10.1111/jcpe.13823
2. Persson LG, Ericsson I, Berglundh T, Lindhe J. Osseintegration following treatment of peri-implantitis and replacement of implant components: An experimental study in the dog. *J Clin Periodontol*. 2001;28(3):258-263. doi:10.1034/j.1600-051x.2001.028003258.x
3. Lollobrigida M, Fortunato L, Serafini G, et al. The Prevention of Implant Surface Alterations in the Treatment of Peri-Implantitis: Comparison of Three Different Mechanical and Physical Treatments. *Int J Environ Res Public Health*. 2020;17(8):2624. doi:10.3390/ijerph17082624
4. Cosgarea R, Roccuzzo A, Jepsen K, Sculean A, Jepsen S, Salvi GE. Efficacy of mechanical/physical approaches for implant surface decontamination in non-surgical submarginal instrumentation of peri-implantitis. A systematic review. *J Clin Periodontol*. 2023;50(S26):188-211. doi:10.1111/jcpe.13762
5. Meyle J. Mechanical, chemical and laser treatments of the implant surface in the presence of marginal bone loss around implants. *Eur J Oral Implantol*. 2012;5 Suppl:S71-81.
6. Kawashima H, Sato S, Kishida M, Ito K. A comparison of root surface instrumentation using two piezoelectric ultrasonic scalers and a hand scaler *in vivo*. *J Periodontal Res*. 2007;42(1):90-95. doi:10.1111/j.1600-0765.2006.00924.x
7. Sahrmann P, Winkler S, Gubler A, Attin T. Assessment of implant surface and instrument insert changes due to instrumentation with different tips for ultrasonic-driven debridement. *BMC Oral Health*. 2021;21(1):25. doi:10.1186/s12903-020-01384-0
8. Sahrmann P, Ronay V, Hofer D, Attin T, Jung RE, Schmidlin PR. *In vitro* cleaning potential of three different implant debridement methods. *Clin Oral Implants Res*. 2015;26(3):314-319. doi:10.1111/clr.12322

9. Keim D, Nickles K, Dannewitz B, Ratka C, Eickholz P, Petsos H. In vitro efficacy of three different implant surface decontamination methods in three different defect configurations. *Clin Oral Implants Res*. 2019;30(6):550-558. doi:10.1111/clr.13441
10.Luengo F, Sanz-Esporrín J, Noguerol F, Sanz-Martín I, Sanz-Sánchez I, Sanz M. In vitro effect of different implant decontamination methods in three intraosseous defect configurations. *Clin Oral Implants Res*. 2022;33(11):1087-1097. doi:10.1111/clr.13991
11.Sanz-Martín I, Paeng K, Park H, Cha JK, Jung UW, Sanz M. Significance of implant design on the efficacy of different peri-implantitis decontamination protocols. *Clin Oral Investig*. 2021;25(6):3589-3597. doi:10.1007/s00784-020-03681-y
12.Park J, Jang YJ, Koh M, Choi B, Kim K, Ko Y. In Vitro Analysis of the Efficacy of Ultrasonic Scalers and a Toothbrush for Removing Bacteria from Resorbable Blast Material Titanium Disks. *J Periodontol*. 2013;84(8):1191-1198. doi:10.1902/jop.2012.120369
13.Al-Hashedi AA, Laurenti M, Benhamou V, Tamimi F. Decontamination of titanium implants using physical methods. *Clin Oral Implants Res*. 2017;28(8):1013-1021. doi:10.1111/clr.12914
14.Toma S, Lasserre J, Brecx MC, Nyssen-Behets C. *In vitro* evaluation of peri-implantitis treatment modalities on Saos-2osteoblasts. *Clin Oral Implants Res*. 2016;27(9):1085-1092. doi:10.1111/clr.12686
15.Cha J, Paeng K, Jung U, Choi S, Sanz M, Sanz-Martín I. The Effect of Five Mechanical Instrumentation Protocols on Implant Surface Topography and Roughness: A Scanning Electron Microscope and Confocal Laser Scanning Microscope Analysis. *Clin Oral Implants Res*. 2019;30(6):578-587. doi:10.1111/clr.13446
16.Louropoulou A, Slot DE, Van Der Weijden FA. Titanium surface alterations following the use of different mechanical instruments: a systematic review. *Clin Oral Implants Res*. 2012;23(6):643-658. doi:10.1111/j.1600-0501.2011.02208.x
17.Rühling A, Kocher T, Kreusch J, Plagmann H -C. Treatment of subgingival implant surfaces with Teflon®-coated sonic and ultrasonic scaler tips and various implant curettes. An *in vitro* study. *Clin Oral Implants Res*. 1994;5(1):19-29. doi:10.1034/j.1600-0501.1994.050103.x
18.Le Guéhennec L, Soueidan A, Layrolle P, Amouriq Y. Surface treatments of titanium dental implants for rapid osseointegration. *Dent Mater*. 2007;23(7):844-854. doi:10.1016/j.dental.2006.06.025
19.Hanawa T. Biocompatibility of titanium from the viewpoint of its surface. *Sci Technol Adv Mater*. 2022;23(1):457-472. doi:10.1080/14686996.2022.2106156
20.Wang JL, Liu RL, Majumdar T, et al. A closer look at the in vitro electrochemical characterisation of titanium alloys for biomedical applications using in-situ methods. *Acta Biomater*. 2017;54:469-478. doi:10.1016/j.actbio.2017.03.022
21.Lee JS, Son K, Hwang SM, et al. Effect of Electrocautery and Laser Treatment on the Composition and Morphology of Surface-Modified Titanium Implants. *Bioengineering*. 2023;10(11):1251. doi:10.3390/bioengineering10111251
22.Lausmaa J. Surface spectroscopic characterization of titanium implant materials. *J Electron Spectrosc Relat Phenom*. 1996;81(3):343-361. doi:10.1016/0368-2048(95)02530-8
23.Inchingolo AM, Malcangi G, Ferrante L, et al. Surface Coatings of Dental Implants: A Review. *J Funct Biomater*. 2023;14(5):287. doi:10.3390/jfb14050287
24.França R, Samani TD, Bayade G, Yahia L, Sacher E. Nanoscale surface characterization of biphasic calcium phosphate, with comparisons to calcium hydroxyapatite and β-tricalcium phosphate bioceramics. *J Colloid Interface Sci*. 2014;420:182-188. doi:10.1016/j.jcis.2013.12.055
25.Hakki SS, Tatar G, Dundar N, Demiralp B. The effect of different cleaning methods on the surface and temperature of failed titanium implants: an in vitro study. *Lasers Med Sci*. 2017;32(3):563-571. doi:10.1007/s10103-017-2149-2

26.Buser D, Broggini N, Wieland M, et al. Enhanced Bone Apposition to a Chemically Modified SLA Titanium Surface. *J Dent Res*. 2004;83(7):529-533. doi:10.1177/154405910408300704

S-079 Mezuniyet Aşamasındaki Diş Hekimliği Öğrencilerinin İmplant Bilgi Düzeylerinin Belirlenmesi

Duru Gürbüz[1], Fatih Karaaslan[2]
[1]Uşak Üniversitesi Diş Hekimliği Fakültesi, Periodontoloji Anabilim Dalı, Uşak, Türkiye, duru.gurbuz@usak.edu.tr, 0009-0006-2632-8348
[2]Uşak Üniversitesi Diş Hekimliği Fakültesi, Periodontoloji Anabilim Dalı, Uşak, Türkiye, fatih.karaaslan@usak.edu.tr, 0000-0002-9899-3316

Özet

Amaç:

Bu çalışmanın amacı, mezuniyet aşamasındaki diş hekimliği öğrencilerinin dental implant uygulamalarına yönelik bilgi düzeylerini belirlemek ve cinsiyetler arasındaki farklılıkları incelemektir.

Gereç ve Yöntemler:

Uşak Üniversitesi Diş Hekimliği Fakültesi'nde öğrenim gören 68 son sınıf öğrencisi (24 kadın, 44 erkek) çalışmaya dahil edilmiştir. Literatürden yararlanılarak iki uzman diş hekimi tarafından hazırlanan 10 soruluk anket uygulanmıştır. Sorular 5'li Likert ölçeği ile değerlendirilmiş, veriler IBM SPSS 27 programı ile analiz edilmiştir. Tanımlayıcı istatistiklerin yanı sıra, kategorik değişkenler arasındaki ilişkilerde Fisher's Exact testi kullanılmış, anlamlılık düzeyi $p<0,05$ olarak kabul edilmiştir**.**

Bulgular:

Öğrencilerin önemli bir kısmı implant yüzey özellikleri, implant üstü materyal seçimi, komplikasyon yönetimi ve radyolojik değerlendirme konularında bilgi eksikliği yaşadıklarını belirtmiştir. Katılımcıların %70'ten fazlası fakültede aldıkları eğitimle implant cerrahisi ve ileri implant cerrahisi uygulayamayacaklarını ifade etmiştir. Bununla birlikte %90'dan fazlası mezuniyet sonrası implantoloji eğitimi almayı planlamaktadır. Cinsiyetler arasında yalnızca bir soruda anlamlı farklılık saptanmış olup, kadın öğrenciler tedavi planlama ve doğru endikasyon koyma konusunda erkeklerden daha yüksek düzeyde olumlu yanıt vermiştir ($p=0,022$).

Sonuç:

Son sınıf öğrencilerinin implantolojiye ilişkin bilgi düzeyleri sınırlıdır ve özellikle cerrahi uygulamalarda belirgin eksiklikler vardır. Bu sonuçlar, implantoloji konularının diş hekimliği müfredatına daha erken dönemde, daha kapsamlı ve uygulamalı biçimde entegre edilmesi gerektiğini göstermektedir.

Anahtar kelimeler: İmplant; Diş hekimliği öğrencileri; Bilgi düzeyi

S-079 Assessment of İmplant Knowledge Levels Among Final-Year Dental Students

Duru Gürbüz[1], Fatih Karaaslan[2]
[1]Uşak Üniversitesi Diş Hekimliği Fakültesi, Periodontoloji Anabilim Dalı, Uşak, Türkiye, duru.gurbuz@usak.edu.tr, 0009-0006-2632-8348
[2]Uşak Üniversitesi Diş Hekimliği Fakültesi, Periodontoloji Anabilim Dalı, Uşak, Türkiye, fatih.karaaslan@usak.edu.tr, 0000-0002-9899-3316

Abstract

Aim:

The aim of this study was to assess the knowledge level of final-year dental students regarding dental implant applications and to investigate possible gender differences.

Materials and Methods:

A total of 68 final-year students (24 females, 44 males) from Uşak University Faculty of Dentistry participated in the study. A 10-item questionnaire, prepared based on the literature and reviewed by two expert dentists, was used. Responses were rated on a 5-point Likert scale. Data were analyzed using IBM SPSS 27 software. Descriptive statistics were calculated, and Fisher's Exact test was applied to examine associations between categorical variables. A p-value <0.05 was considered statistically significant.

Results:

A considerable proportion of students reported insufficient knowledge regarding implant surface characteristics, selection of prosthetic materials, management of complications, and radiographic evaluation. More than 70% stated that they could not perform implant and advanced implant surgeries with their current undergraduate education. However, over 90% expressed willingness to attend postgraduate training programs on implantology. A statistically significant difference was found in one question: female students reported higher confidence than males in planning appropriate treatments and making correct indications (p=0.022).

Conclusion:

The knowledge level of final-year dental students on implantology was found to be limited, particularly in surgical applications. These findings highlight the need to incorporate implantology topics into undergraduate curricula at earlier stages with a more comprehensive and practical approach**.**

Keywords: Implant; Dental students; Knowledge level

Giriş

Diş hekimliğinde amaç; fonksiyon, estetik, fonasyon ve oral sağlığın korunması ve rehabilitasyonudur. Kaybedilen dişlerin yerine uygulanan implantlar, yüksek başarı oranları ve öngörülebilirlikleri sayesinde günümüzde en güvenilir tedavi seçeneklerinden biri olarak kabul edilmektedir [1, 2]. Son kırk yılda implantoloji periodontoloji ve cerrahi uzmanlarının yanı sıra genel diş hekimlerinin pratiğinde de yaygın bir tedavidir[3, 4].

Literatüre göre, hastaların implantlar konusundaki en önemli bilgi kaynağının diş hekimleridir[5, 6]. Hindistan, Nepal, İran gibi gelişmekte olan ülkelerdeki çalışmalar, diş hekimliği öğrencilerinin teorik implant bilgilerini yeterli bulmalarına rağmen, pratikte yetersiz hissettiklerini, mezuniyet sonrası eğitim almayı düşündüklerini göstermektedir [2, 7-10]. Avrupa ve ABD'de de implantoloji müfredatı yaygınlaşmakta, ancak özellikle deneyim kazandırma açısından sınırlı bulunmaktadır [2].

Türkiye'de implant uygulamalarının artmakta, genel diş hekimlerinin aktif rol üstlendiği görülmektedir. İmplantolojide bilgi ve becerilerin yalnızca uzmanlık düzeyinde değil, lisans eğitiminde de kazandırılması, mezunların klinik uygulamalarda donanımlı başlamalarını sağlayacaktır. Diş hekimliği fakültesi öğrencilerinin implant uygulamalarında bilgi düzeylerinin değerlendirilmesi, müfredat geliştirilmesi ve gelecekteki klinik pratiğin güçlendirilmesinde önemlidir.

Yöntem

Çalışmamız, Uşak Üniversitesi Diş Hekimliği Fakültesi'nde öğrenim gören, mezuniyet aşamasındaki 68 öğrenciyi (24 kadın, %35,3; 44 erkek, %64,7) kapsamaktadır. Çalışmaya mezuniyete yakın gönüllü öğrenciler dahil edilmiştir.

Veri toplamak için 10 soruluk bir anket uygulanmıştır. Sorular literatür desteğiyle geliştirilmiş ve iki periodontoloji uzmanı tarafından değerlendirilerek düzenlenmiştir. Katılımcılar 5'li Likert ölçeği (1 = kesinlikle katılmıyorum, 5 = kesinlikle katılıyorum) üzerinden yanıt vermiştir.

Verilerin analizinde tanımlayıcı istatistikler (sayı ve yüzde) hesaplanmış, kategorik değişkenler arasındaki ilişkilerin incelenmesinde örneklem varsayımları karşılanmadığında Fisher's Exact testi uygulanmıştır. İstatistiksel anlamlılık düzeyi $p<0,05$ olarak belirlenmiş, tüm analizler IBM SPSS Statistics 27 yazılımı ile yapılmıştır.

Tablo 1: Öğrencilerin sorulara verilen cevaplarının dağılımı ve aralarındaki

Bulgular

Çalışmaya 68 son sınıf öğrencisi katılmıştır (24 kadın, %35,3; 44 erkek, %64,7). Öğrencilerin implantolojiye bilgilerini değerlendiren 10 ifadeye yanıtları Likert ölçeğiyle analiz edilmiştir.

Çoğu soruda cinsiyetler arasında anlamlı farklılık bulunmamıştır ($p>0,05$). "Hastaları muayene ederken eksik dişlerin tamamlanması ve dentisyonun rehabilitasyonunu sağlamada kullanılacak tedavi yöntemlerini biliyorum, vakaya uygun tedavi uygulamada ve doğru endikasyonu koymada kendime güveniyorum" ifadesindeki yanıtlarda anlamlı farklılık saptanmıştır ($p=0,022$). Soruya kadın öğrencilerin %52,3'ü "katılıyorum", %15,9'u "kesinlikle katılıyorum" yanıtını; erkek öğrencilerin %43,5'i "katılıyorum", %26,1'i "kesinlikle katılıyorum" yanıtını vermiştir. "Katılmıyorum" ve "kesinlikle katılmıyorum" yanıtları yalnızca erkek öğrencilerdendir. Kararsızların oranı kadınlarda (%31,8) erkeklerden (%13,0) daha yüksektir.

Öğrencilerin çoğu implant özellikleri, implant üstü materyal seçimi, sistemik kontraendikasyonlar ve komplikasyon yönetimi konularında eksiklikleri olduğunu belirtmiştir. Katılımcıların %70'ten fazlası, aldıkları eğitimle implant ve ileri implant cerrahisi uygulayamayacaklarını düşünmektedir. Öğrencilerin %90'dan fazlası mezuniyet sonrası eğitim almayı planladığını belirtmiştir. Genelin teorik bilgide sınırlı düzeyde donanımlı oldukları, klinik uygulamalardaysa belirgin eksiklikler bulunduğu görülmüştür.

İlişkiler

		Kadın			Erkek			Toplam			
		n	%	% C.	n	%	% C.	n	%	Test İstatistiği	p
Hastaları muayene ederken eksik dişlerin tamamlanması ve dentisyonun rehabilitasyonunu sağlamada kullanılacak tedavi yöntemlerini biliyorum, vakaya uygun tedavi uygulamada ve doğru endikasyonu koymada kendime güveniyorum.	Kesinlikle katılmıyorum	0a	0,0	0,0	1a	100,0	4,3	1	1,5	9,818	0,022*
	Katılmıyorum	0a	0,0	0,0	3b	100,0	13,0	3	4,5		
	Kararsızım	14a	82,4	31,8	3a	17,6	13,0	17	25,4		
	Katılıyorum	23a	69,7	52,3	10a	30,3	43,5	33	49,3		
	Kesinlikle katılıyorum	7a	53,8	15,9	6a	46,2	26,1	13	19,4		
Dental implantların farklı yüzey yapıları ve vakaya uygun kullanım durumları hakkında yeterli bilgiye sahibim.	Kesinlikle katılmıyorum	2	66,7	4,5	1	33,3	4,3	3	4,5	8,185	0,055
	Katılmıyorum	16	76,2	36,4	5	23,8	21,7	21	31,3		
	Kararsızım	23	67,6	52,3	11	32,4	47,8	34	50,7		
	Katılıyorum	3	60,0	6,8	2	40,0	8,7	5	7,5		
	Kesinlikle katılıyorum	0	0,0	0,0	4	100,0	17,4	4	6,0		
Hastanın ihtiyaçları, maddi durumu ve dental koşullarını göz önüne alarak implant üstü materyallerin seçimini doğru	Kesinlikle katılmıyorum	2	100,0	4,5	0	0,0	0,0	2	3,0	4,952	0,293
	Katılmıyorum	8	72,7	18,2	3	27,3	13,0	11	16,4		
	Kararsızım	24	68,6	54,5	11	31,4	47,8	35	52,2		
	Katılıyorum	8	66,7	18,2	4	33,3	17,4	12	17,9		

bir şekilde yapabileceğime güveniyorum.	Kesinlikle katılıyorum	2	28,6	4,5	5	71,4	21,7	7	10,4		
Hastanın medikal anamnezinde kontraendikasyon yaratabilecek ve implant başarısını etkileyebilecek sistemik durumlar hakkında yeterli bilgi sahibiyim.	Kesinlikle katılmıyorum	0	0,0	0,0	1	100,0	4,3	1	1,5	3,947	0,401
	Katılmıyorum	4	100,0	9,3	0	0,0	0,0	4	6,1		
	Kararsızım	9	60,0	20,9	6	40,0	26,1	15	22,7		
	Katılıyorum	24	66,7	55,8	12	33,3	52,2	36	54,5		
	Kesinlikle katılıyorum	6	60,0	14,0	4	40,0	17,4	10	15,2		
İmplant cerrahisi öncesi, sırasında ve sonrasında yapılması gerekenleri biliyorum, gelişen komplikasyonlarla başa çıkabilecek kadar bilgi birikimim var.	Kesinlikle katılmıyorum	3	75,0	6,8	1	25,0	4,3	4	6,0	3,667	0,483
	Katılmıyorum	11	64,7	25,0	6	35,3	26,1	17	25,4		
	Kararsızım	15	65,2	34,1	8	34,8	34,8	23	34,3		
	Katılıyorum	13	76,5	29,5	4	23,5	17,4	17	25,4		
	Kesinlikle katılıyorum	2	33,3	4,5	4	66,7	17,4	6	9,0		
İmplant öncesi gerekli kemik yüksekliği, kalınlığı, anatomik yapıların uzaklıkları gibi radyolojik incelemeleri yapabilirim.	Kesinlikle katılmıyorum	1	100,0	2,3	0	0,0	0,0	1	1,5	2,791	0,621
	Katılmıyorum	5	71,4	11,4	2	28,6	8,7	7	10,4		
	Kararsızım	12	70,6	27,3	5	29,4	21,7	17	25,4		
	Katılıyorum	21	67,7	47,7	10	32,3	43,5	31	46,3		
	Kesinlikle katılıyorum	5	45,5	11,4	6	54,5	26,1	11	16,4		
Fakültedeki implant tedavilerinde multidisipliner yaklaşım ile	Kesinlikle katılmıyorum	2	100,0	4,5	0	0,0	0,0	2	3,0	7,019	0,100
	Katılmıyorum	2	40,0	4,5	3	60,0	13,0	5	7,5		

tedavi yapılması farklı disiplinlerde bakış açısı geliştirmemi ve daha doğru tedavi uygulayabilmemi sağladı.	Kararsızım	17	81,0	38,6	4	19,0	17,4	21	31,3		
	Katılıyorum	20	64,5	45,5	11	35,5	47,8	31	46,3		
	Kesinlikle katılıyorum	3	37,5	6,8	5	62,5	21,7	8	11,9		
Aldığım eğitimle mezuniyet sonrası implant cerrahisi uygulayabileceğimi düşünüyorum.	Kesinlikle katılmıyorum	6	60,0	13,6	4	40,0	17,4	10	14,9	7,295	0,109
	Katılmıyorum	15	83,3	34,1	3	16,7	13,0	18	26,9		
	Kararsızım	15	68,2	34,1	7	31,8	30,4	22	32,8		
	Katılıyorum	7	58,3	15,9	5	41,7	21,7	12	17,9		
	Kesinlikle katılıyorum	1	20,0	2,3	4	80,0	17,4	5	7,5		
Aldığım eğitimle mezuniyet sonrası ileri implant cerrahisi uygulayabileceğimi düşünüyorum.	Kesinlikle katılmıyorum	8	72,7	18,6	3	27,3	13,0	11	16,7	6,796	0,131
	Katılmıyorum	19	79,2	44,2	5	20,8	21,7	24	36,4		
	Kararsızım	11	61,1	25,6	7	38,9	30,4	18	27,3		
	Katılıyorum	4	44,4	9,3	5	55,6	21,7	9	13,6		
	Kesinlikle katılıyorum	1	25,0	2,3	3	75,0	13,0	4	6,1		
İmplant tedavisinde kendimi geliştirmek adına için mezuniyet sonrası eğitim almayı düşünüyorum.	Kesinlikle katılmıyorum	0	0,0	0,0	0	0,0	0,0	0	0,0	0,756	0,915
	Katılmıyorum	2	50,0	4,7	2	50,0	8,7	4	6,1		
	Kararsızım	9	69,2	20,9	4	30,8	17,4	13	19,7		
	Katılıyorum	16	64,0	37,2	9	36,0	39,1	25	37,9		
	Kesinlikle katılıyorum	16	66,7	37,2	8	33,3	34,8	24	36,4		

Tartışma

Çalışmamız, Türkiye'deki diş hekimliği öğrencilerinin implantoloji bilgi düzeylerini değerlendiren sınırlı araştırmalardan biridir. Bulgular, öğrencilerin teorik düzeyde belirli bir

bilgi birikimine sahip olduklarını, ancak özellikle cerrahi uygulamalar ve ileri implant prosedürlerinde yetersiz kaldıklarını göstermektedir.

Uluslararası literatürde benzer sonuçlar dikkat çekmektedir. Hindistan'daki çalışmalarda öğrencilerin büyük çoğunluğunun implant materyalleri, yüzey özellikleri ve cerrahi aşamalarda sınırlı bilgiye sahip olduğu, müfredatın yetersiz bulunduğu rapor edilmiştir [1, 4, 7]. Nepal'deki bir çalışmada öğrencilerin teorik bilgiyi yeterli görmelerine rağmen klinik deneyimde kendilerini yetersiz hissettikleri belirtilmiştir [5]. İran'daki öğrencilerse implantolojide teorik derslerden fayda gördüklerini, ancak uygulama eksikliğinin mezuniyet sonrası eğitim ihtiyacını artırdığını bildirmiştir [2].

Çalışmamızda cinsiyetler arasında yalnızca bir soruda anlamlı farklılık saptanmış; kadın öğrenciler tedavi planlama, endikasyon koymada erkeklere kıyasla daha fazla olumlu yanıt vermiştir. Bazı uluslararası çalışmalarda kadın öğrencilerin klinik karar verme süreçlerinde daha temkinli ve bilgi temelli yaklaştıkları rapor edilmiştir [2, 5].

Öğrencilerin çoğu implant özellikleri, komplikasyon yönetimi, radyoloji ve implant üstü materyal seçimi gibi konularda eksiklik yaşadığını ifade etmiştir. Swapna ve ark. [1] ile Sharma ve ark. [5], öğrencilerin bilgi düzeyinin eğitim yılı ile arttığını ancak kapsamlı klinik deneyim eksikliği nedeniyle mezuniyet öncesinde yeterli donanıma ulaşamadıklarını vurgulamıştır.

Çalışmamızın en ilginç bulgularından biri, öğrencilerin %90'dan fazlasının mezuniyet sonrası eğitim ihtiyacıdır. Bu, Chaudhary ve ark.'nın [4] Hindistan'daki çalışmasıyla paraleldir; orada öğrencilerin %95'i ek implantoloji eğitimi talep etmiştir. Avrupa ve ABD'de yapılan araştırmalarda da implantoloji müfredatının arttığı, ancak hastada doğrudan uygulama fırsatlarının sınırlılığı bildirilmektedir [2].

Türkiye'de, implantoloji eğitimi teorik dersler ve sınırlı preklinik uygulamalarla sınırlıdır. Mezuniyet sonrası genel diş hekimlerinin implant uygulamalarındaki aktif rolü, eğitimin lisans düzeyinde daha kapsamlı ve uygulamalı biçimde verilmesini gerektirmektedir. Öğrencilerin yüksek oranda mezuniyet sonrası eğitim talebinde bulunması da bu ihtiyacı somut biçimde göstermektedir.

Bu çalışmanın sınırlılıkları bulunmaktadır. Araştırma yalnızca tek merkezde yürütülmüştür, elde edilen bulgular Türkiye'deki tüm diş hekimliği fakültelerini temsil etmeyebilir. Örneklem büyüklüğü sınırlıdır ve daha geniş, çok merkezli araştırmalar öğrencilerin bilgi düzeyine ilişkin güvenilir sonuçlar sağlayacaktır. Kullanılan ölçüm aracı öz-bildirim esaslı anket olduğundan, katılımcıların kendi bilgi düzeylerini yüksek veya düşük değerlendirme olasılığı göz ardı edilemez. Öğrencilerin yanıtları fakültedeki teorik ve pratik implant eğitiminin içeriğinden etkilenmiş olabilir.

Sonuç

Çalışmamızda, son sınıf diş hekimliği öğrencilerinin dental implantoloji bilgi düzeyleri değerlendirilmiş ve öğrencilerin temel teorik bilgide kısmen yeterli, ancak cerrahi ve ileri implant uygulamalarında yetersiz oldukları bulunmuştur. Cinsiyetler arasında yalnızca bir soruda anlamlı farklılık bulunmuş; kadın öğrencilerin tedavi planlama ve endikasyon belirlemede erkeklerden daha yüksek düzeyde bilgi sahibi oldukları gözlenmiştir.

Öğrencilerin büyük çoğunluğunun mezuniyet sonrası eğitim ihtiyacı hissetmesi, mevcut müfredatın implantoloji açısından sınırlı kaldığını göstermektedir. Türkiye'deki diş hekimliği fakültelerinde implantoloji konularının daha erken dönemde, kapsamlı ve uygulamalı biçimde

entegre edilmesi önerilmektedir. Geliştirilen yeni müfredatlar, mezun olacak diş hekimlerinin teorik bilgi ve klinik beceri açısından daha donanımlı yetişmesine katkı sağlayacaktır.

Kaynakça

1. Swapna B, Jyothy JR, Suvvati P. Awareness and knowledge about dental implants among undergraduate students. *Indian Journal of Dental Advancements*, 2021; 12(2):40-48.
2. Moeini G, Ghazanfari R, Habibzadeh S, Kharazifard MJ. Knowledge and attitude in implant dentistry training courses amongst undergraduate dental students at Tehran University of Medical Sciences. *European Journal of Dental Education*, 2023;27(2):353-359.
3. Sánchez-Garcés MA, Berástegui-Jimeno E, Gay-Escoda C. Knowledge, aptitudes, and preferences in implant dentistry teaching/training among undergraduate dental students at the University of Barcelona. *Medicina oral, patologia oral y cirugia bucal*, 2017;22(4):484.
4. Chaudhary S, Gowda TM, Kumar TA, Mehta DS. Knowledge and attitudes of dental interns in Karnataka state, India, regarding implants. *Journal of dental education*, 2013;77(10):1365-1370.
5. Sharma A, Shrestha B, Chaudhari BK, Suwal P, Singh RK. Knowledge, awareness, and attitude regarding dental implants among dental interns. *JNMA: Journal of the Nepal Medical Association*, 2018;56(210):607.
6. Schweyen R, Al-Nawas B, Arnold C, Hey J. A cross-sectional survey of attitudes towards education in implant dentistry in the undergraduate dental curriculum. *International Journal of Implant Dentistry*, 2020;6(1):26.
7. Chaudhary S, Gowda TM, Kumar TA, Mehta DS. Knowledge, attitudes, and perceptions of undergraduate dental students toward dental implants—an All India Survey. *Implant dentistry*, 2015;24(2):160-165.
8. Chaturvedi S, Elmahdi AE, Abdelmonem AM, et al. Predoctoral dental implant education techniques—Students' perception and attitude. *Journal of Dental Education*, 2021;85(3):392-400.
9. Mattheos N, Ucer C, Van de Velde T, Nattestad A. Assessment of knowledge and competencies related to implant dentistry in undergraduate and postgraduate university education. *European Journal of Dental Education*, 2009;13:55-65.
10. Vandeweghe S, Koole S, Younes F, De Coster, P, De Bruyn H. Dental implants placed by undergraduate students: clinical outcomes and patients'/students' perceptions. *European journal of dental education*, 2014;18:60-69.

S-080 Antihipertansif ve Antidiyabetik İlaç Kullanımının İmplant Sağkalım Başarısı Üzerine Etkisinin İncelenmesi

İlayda Kavak[1], Fatih Karaaslan[2]

[1] Uşak Üniversitesi Diş Hekimliği Fakültesi Periodontoloji AD, Uşak, Türkiye,

ilayda.kavak@usak.edu.tr, 0009-0006-4861-2577

[2] Uşak Üniversitesi Diş Hekimliği Fakültesi Periodontoloji AD, Uşak,Türkiye,

fatih.karaaslan@usak.edu.tr, 0000-0002-9899-3316

Özet

Amaç:

Bu çalışmanın amacı, antihipertansif ve antidiyabetik ilaç kullanımının dental implant sağkalımı üzerindeki etkilerini retrospektif olarak değerlendirmektir.

Gereç ve Yöntemler:

Ocak 2017–Mayıs 2025 tarihleri arasında dental implant tedavisi uygulanan ve düzenli takip edilen 208 hasta incelenmiştir. Katılımcılar dört gruba ayrılmıştır: sistemik hastalığı olmayanlar, antihipertansif ilaç kullananlar, antidiyabetik ilaç kullanan prediyabetik bireyler ve her iki tedaviyi alanlar. İmplant başarısı; mobilite, ağrı, enfeksiyon, radyolusent alan ve marjinal kemik kaybı kriterleriyle değerlendirilmiştir. İstatistiksel analizler IBM SPSS 27.0 programında gerçekleştirilmiş, $p<0,05$ anlamlı kabul edilmiştir.

Bulgular:

Katılımcıların %42,3'ü kadın, %57,7'si erkek olup yaş ortalaması 58,7±11,1 yıldır. Erkeklerde implant başarısızlık oranı (1,8±4,5), kadınlara kıyasla (0,76±3,9) anlamlı derecede yüksekti ($p=0,017$). Hastalık durumu ile implant başarısızlığı arasında anlamlı ilişki saptanmadı ($p=0,489$). Antihipertansif, antidiyabetik veya her iki tedaviyi alan gruplar ile sağlıklı bireyler arasında implant sağkalım başarısı açısından anlamlı fark bulunmadı ($p=0,146$).

Sonuç:

Bulgularımız, metabolik kontrolün sağlandığı antihipertansif veya antidiyabetik ilaç kullanan bireylerde implant sağkalım oranlarının sağlıklı bireylerle karşılaştırılabilir olduğunu göstermektedir. Ancak erkeklerde başarısızlık oranlarının daha yüksek olması, cinsiyetin dolaylı risk faktörleriyle birlikte değerlendirilmesi gerektiğini ortaya koymaktadır.

Anahtar kelimeler: Antidiyabetik ilaç; Antihipertansif ilaç; Dental implant;

S-080 The Effect of Antihypertensive and Antidiabetic Drug Use on Dental İmplant Survival

İlayda Kavak[1], Fatih Karaaslan[2]

[1] Uşak Üniversitesi Diş Hekimliği Fakültesi Periodontoloji AD, Uşak, Türkiye,

ilayda.kavak@usak.edu.tr, 0009-0006-4861-2577

[2] Uşak Üniversitesi Diş Hekimliği Fakültesi Periodontoloji AD, Uşak,Türkiye,

fatih.karaaslan@usak.edu.tr, 0000-0002-9899-3316

Abstract

Aim:

The aim of this study was to retrospectively evaluate the effects of antihypertensive and antidiabetic drug use on dental implant survival.

Materials and Methods:

A total of 208 patients who underwent dental implant treatment between January 2017 and May 2025 and were regularly followed up were analyzed. Participants were divided into four groups: healthy controls, antihypertensive users, antidiabetic users with prediabetes, and patients receiving both treatments. Implant success was evaluated according to mobility, pain, infection, radiolucent areas, and marginal bone loss criteria. Statistical analyses were performed using IBM SPSS 27.0, with $p<0.05$ considered significant.

Results:

Of the participants, 42.3% were female and 57.7% were male, with a mean age of 58.7±11.1 years. Implant failure rates were significantly higher in males (1.8±4.5) compared to females (0.76±3.9) ($p=0.017$). No significant association was found between systemic disease status and implant failure ($p=0.489$). Survival rates did not differ significantly between healthy individuals and those using antihypertensive, antidiabetic, or both medications ($p=0.146$).

Conclusion:

These findings suggest that, under good metabolic control, implant survival in patients using antihypertensive or antidiabetic medications is comparable to that of healthy individuals. However, the higher failure rates in males highlight the need to consider gender-related risk factors in implant prognosis.

Keywords: Antidiabetic drug; Antihypertensive drug; Dental implant

Giriş

Dental implant tedavisi, parsiyel ve total dişsizliklerin rehabilitasyonunda yüksek başarı oranları nedeniyle günümüzde standart bir tedavi seçeneği haline gelmiştir. Ancak implant başarısı yalnızca cerrahi teknik ve implant özellikleriyle değil; sistemik hastalıklar ve bu hastalıkların tedavisinde kullanılan ilaçlarla da yakından ilişkilidir [1].

Diabetes mellitus ve prediyabet, kronik hiperglisemiye bağlı olarak peri-implant dokularda inflamasyonu artırır ve osseointegrasyonu olumsuz etkiler [2, 3]. Yüksek HbA1c düzeylerinde peri-implantitis riski ve implant başarısızlık oranları artarken, iyi glisemik kontrol sağlanan hastalarda sağkalım oranlarının sağlıklı bireylere benzer olduğu bildirilmiştir [2, 4]. Hayvan

çalışmalarında insülin, metformin, exenatid gibi antidiyabetiklerin kemik iyileşmesini ve osseointegrasyonu destekleyebildiği gösterilmiştir [5].

Hipertansiyon da implant tedavisinde sık görülen sistemik bir durumdur. Antihipertansif ilaçların özellikle renin-anjiyotensin-aldosteron sistemi (RAAS) inhibitörleri, beta-blokerler ve tiazid diüretiklerinin kemik metabolizması üzerinde olumlu etkiler göstererek implant başarısını artırabileceği rapor edilmiştir [6, 7].

Mevcut literatürde antihipertansif ve antidiyabetik ilaçların implant başarısına etkileri ayrı ayrı incelenmiş olsa da, bu iki ilaç grubunun karşılaştırmalı değerlendirmesi sınırlıdır [7, 8].Bu çalışmanın amacı, antihipertansif ve antidiyabetik ilaç kullanan bireylerde dental implantların sağkalım başarılarını karşılaştırmaktır.

Yöntem

Bu çalışma, Helsinki Deklarasyonu'nun etik ilkelerine uygun biçimde yürütülmüştür ve tüm katılımcılardan yazılı aydınlatılmış onam alınmıştır. Çalışma popülasyonu, kliniğimizde Ocak 2017 – Mayıs 2025 tarihleri arasında dental implant tedavisi uygulanmış ve düzenli takiplere katılmış hastalardan oluşturulmuştur**.**

Dahil Edilme Kriterleri: a) En az bir dental implant tedavisi uygulanmış olması, b) Klinik ve radyografik kayıtların eksiksiz bulunması, c) Belirlenen takip sürelerine uyum göstermesi, d) Antihipertansif ve/veya antidiyabetik ilaç kullanım durumunun kayıtlarda net olarak belirtilmiş olması.

Dışlama Kriterleri: a) Aktif periodontal hastalığı bulunan bireyler, b) Periodontal ve peri-implant dokuların sağlığını veya kemik metabolizmasını etkileyebilecek sistemik hastalığı ya da ilaç kullanımı olan bireyler, c) Düzenli sigara kullanan bireyler.

Grupların Oluşturulması

Katılımcılar dört gruba ayrılmıştır:

Grup I (Kontrol): Sistemik hastalığı bulunmayan bireyler,

Grup II: Antihipertansif ilaç kullanan bireyler,

Grup III: Antidiyabetik ilaç kullanan prediyabetik bireyler,

Grup IV: Hem antihipertansif hem de antidiyabetik ilaç kullanan bireyler.

Klinik Uygulama ve Takip

Tüm implant cerrahi işlemleri, aynı marka implant sistemi kullanılarak ve tek bir periodontolog tarafından gerçekleştirilmiştir. Takipler implantasyon sonrası 1., 3., 6. ve 12. aylarda, ardından yıllık aralıklarla yapılmıştır. Tüm kontrollerde periodontal bakım sağlanmış ve implantların klinik başarısı kaydedilmiştir.

Başarı ve Başarısızlık Kriterleri

İmplant başarısı aşağıdaki kriterlere göre değerlendirilmiştir:

a) İmplantta mobilite olmaması, b) Ağrı, enfeksiyon veya sürekli rahatsızlık bulunmaması, c) Marjinal kemik kaybının yükleme sonrası ilk yıl ≤ 1,5 mm, takip eden yıllarda yılda ≤ 0,2 mm olması [2, 6].

Bu kriterlerden herhangi birinin karşılanmaması durumunda implant "başarısız" olarak kabul edilmiştir.

İstatiksel Analiz

Verilerin normal dağılıma uygunluğu Shapiro–Wilk testi ile değerlendirilmiş, normallik varsayımının karşılanmadığı durumlarda iki bağımsız grubun karşılaştırılmasında Mann–Whitney U testi, üç ve daha fazla grubun karşılaştırılmasında ise Kruskal–Wallis testi kullanılmıştır. Kategorik değişkenler arasındaki ilişkilerde ise örneklem boyutu varsayımı (beklenen değer >5) karşılandığında Pearson Ki-Kare testi, karşılanmadığında ise Fisher's Exact testi uygulanmıştır. Tüm istatistiksel analizler IBM SPSS Statistics 27.0 (IBM Corp., Armonk, NY, USA) programı kullanılarak yapılmış ve $p<0,05$ değeri istatistiksel olarak anlamlı kabul edilmiştir.

Bulgular

Çalışmaya toplam 208 birey dahil edilmiştir. Katılımcıların %42,3'ü kadın (n=88), %57,7'si erkek (n=120) idi. Yaş ortalaması 58,72 ±11,13 yıl olarak hesaplanmıştır. Bireylerin %87,5'i (n=182) sistemik olarak sağlıklı iken, %12,5'inde (n=26) antihipertansif ve/veya antidiyabetik ilaç kullanımı saptanmıştır. Ortalama bireylerin takip süresi 4,50±13 yıldır.

İmplant sayısı 2 ile 14 arasında değişmekte olup, en sık yerleştirilen implant sayısı 10 adet (%25,0) idi. Katılımcıların %89,4'ünde (n=186) başarısız implant bulunmazken, %9,6'sında (n=20) bir adet, %1,0'unda (n=2) ise iki adet başarısız implant gözlendi.

Erkeklerde implant sağkalım başarısızlık oranı (1,8 ±4,5) kadınlara (0,76 ±3,92) kıyasla anlamlı derecede yüksekti (p=0,017, Kruskal Wallis test, Tablo 1 ve 2)

Tablo 1: Cinsiyet, hastalık ve ilaç kullanım durumuna göre implant başarısızlık oranlarının dağılımları ve karşılaştırılması

		Ort.±S.S.	M.(%25-%75Ç.)	Test İstatistiği	p
Cinsiyet	Kadın	0,76±3,92	0(0-0)	-2,377	0,017*
	Erkek	1,8±4,5	0(0-0)		
Hastalık durumu	Yok	1,37±4,44	0(0-0)	-0,692	0,489
	Var	1,28±3,07	0(0-0)		
İlaç kullanımı	Antihipertansif	2,38±3,91	0(0-8,33)	3,896	0,143
	Antidiyabetik	0±0	0(0-0)		
	Her ikisi de	0±0	0(0-0)		
İlaç Kullanımı	Yok	1,37±4,44	0(0-0)	5,387	0,146

Antihipertansif	2,38±3,91	0(0-8,33)
Antidiyabetik	0±0	0(0-0)
Her ikisi de	0±0	0(0-0)

*p<0,05

Hastalık durumu ile implant başarısızlığı arasında anlamlı fark bulunmadı (p=0,489, Kruskal Wallis test, Tablo 1 ve 2). Antihipertansif, antidiyabetik veya her iki tedaviyi alan gruplar arasında implant sağkalım başarısı açısından istatistiksel olarak anlamlı fark izlenmedi (p=0,143, Kruskal Wallis test, Tablo 1 ve 2). Sağlıklı bireyler, yalnız antihipertansif, yalnız antidiyabetik ve her iki tedaviyi alan gruplar karşılaştırıldığında implant sağkalım başarısı açısından istatistiksel olarak anlamlı fark bulunmadı (p=0,146, Kruskal Wallis test, Tablo 1 ve 2).

Tablo 2: Cinsiyet, hastalık ve ilaç kullanımına göre implant başarısızlık durumunun dağılımları ve aralarındaki ilişkiler

		Başarılı			Başarısız				
		n	%	%D.	n	%	%D.	Test İstatistiği	p
Cinsiyet	Kadın	84[a]	95,5	45,2	4b	4,5	18,2	5,867	0,015*
	Erkek	102[a]	85,0	54,8	18b	15,0	81,8		
Hastalık durumu	Yok	164	90,1	88,2	18	9,9	81,8	-**	0,491
	Var	22	84,6	11,8	4	15,4	18,2		
İlaç Kullanımı	Antihipertansif	10	71,4	45,5	4	28,6	100,0	2,963**	0,236
	Antidiyabetik	4	100,0	18,2	0	0,0	0,0		
	Her ikisi de	8	100,0	36,4	0	0,0	0,0		
İlaç Kullanımı	Yok	164	90,1	88,2	18	9,9	81,8	4,564**	0,149
	Antihipertansif	10	71,4	5,4	4	28,6	18,2		

Antidiyabetik	4	100,0	2,2	0	0,0	0,0
Her ikisi de	8	100,0	4,3	0	0,0	0,0

*p<0,05, **Fisher's Exact testi, %:Satır yüzdesi, %D.: Başarısızlık durumu için sütun yüzdesi, farklı harfler satır bazında sütun yüzdeleri arasındaki farkları göstermektedir.

Tartışma

Diyabet, implant tedavisinde en sık karşılaşılan sistemik hastalıklardan biridir. Kronik hiperglisemi; ileri glikasyon son ürünlerinin (AGEs) birikimine, inflamatuvar yanıtın artmasına ve osteoklast aktivitesinin yükselmesine yol açarak peri-implant dokularda yıkıcı süreçleri tetikler [8]. Bu mekanizmalar peri-implantitis ve implant kaybı riskini artırır [3]. Ancak mevcut literatür, iyi kontrol altındaki diyabetik ve prediyabetik hastalarda implant sağkalım oranlarının sağlıklı bireylere yakın olduğunu göstermektedir [3, 9]. Çalışmamızda da benzer şekilde, glisemik kontrol altındaki hastalarda implant başarısı anlamlı bir farklılık göstermemiştir. Bu sonuç, metabolik kontrolün implant prognozu açısından kritik rolünü vurgulamaktadır.

Hipertansiyon da implant tedavisinde sık karşılaşılan bir durumdur. Antihipertansif ilaçlar, özellikle RAAS inhibitörleri, beta-blokerler ve tiazid diüretikleri, kemik metabolizması üzerinde olumlu etkiler gösterebilmektedir. RAAS inhibitörlerinin kemik rezorpsiyonunu azalttığı, beta-blokerlerin osteoklast aktivitesini baskıladığı ve tiazidlerin kalsiyum retansiyonu yoluyla kemik mineral yoğunluğunu artırdığı rapor edilmiştir [7]. Bu farmakolojik etkiler, antihipertansif ilaç kullanan bireylerde implant başarısının yüksek bulunmasını açıklayabilir. Nitekim çalışmamızda antihipertansif ilaç kullanan bireylerde implant sağkalımı ile sağlıklı gruplar arasında anlamlı fark gözlenmemiştir. Bu bulgu, antihipertansif tedavinin kemik üzerindeki olumlu etkilerini bildiren araştırmalarla uyumludur [6].

Cinsiyet farklılıkları açısından dikkat çekici bir bulgu, erkeklerde implant başarısızlık oranlarının kadınlara kıyasla anlamlı derecede yüksek bulunmasıdır. Literatürde cinsiyetin bağımsız bir risk faktörü olup olmadığı tartışmalı olmakla birlikte, bazı çalışmalarda erkeklerde başarısızlık oranlarının daha yüksek olduğu rapor edilmiştir [9, 10]. Bu durum, erkeklerde daha sık görülen sigara kullanımı, periodontal hastalık prevalansı veya oral hijyen alışkanlıklarındaki farklılıklarla ilişkili olabilir. Ayrıca, erkeklerde peri-implantitis insidansının daha yüksek olduğunu bildiren veriler de çalışmamızın sonuçlarını desteklemektedir [6, 8].

Çalışmamızda hastalık durumu ile implant başarısı arasında anlamlı bir fark bulunmamıştır. Antihipertansif veya antidiyabetik ilaç kullanan bireyler ile sağlıklı bireyler arasında sağkalım açısından istatistiksel olarak anlamlı bir farklılık izlenmemesi, metabolik kontrol sağlandığında implantların güvenle uygulanabileceğini göstermektedir. Bu bulgu, daha önce HbA1c düzeyi <8 olan hastalarda implant sağkalımının sağlıklı bireylerle benzer olduğunu bildiren çalışmalarla paraleldir [3, 11].

Ayrıca çalışmamız, her iki ilaç grubunu birlikte kullanan bireylerde implant sağkalımını değerlendiren sınırlı sayıdaki araştırmalardan biridir. Bulgularımız, antihipertansif ve antidiyabetik tedaviyi birlikte alanlarda da implant başarısının diğer gruplarla benzer olduğunu ortaya koymuştur. Bu durum, sistemik hastalıkların olumsuz etkilerinin uygun medikal tedavi

altında dengelenebileceğini düşündürmektedir. Ancak literatürde bu hasta grubuna yönelik kanıtların yetersiz olduğu göz önüne alındığında, daha geniş örneklemlerle yapılacak prospektif çalışmalara ihtiyaç vardır.

Klinik açıdan elde edilen bulgular, sistemik hastalıkların implant tedavisine mutlak bir engel teşkil etmediğini göstermektedir. Bununla birlikte, tedavi başarısında üç temel unsur ön plana çıkmaktadır: metabolik kontrolün sağlanması, düzenli medikal takip ve peri-implant dokuların sağlığının korunması. Periodontal bakım, düzenli kontroller ve hasta eğitimi, uzun dönem implant başarısının sürdürülebilirliği açısından kritik rol oynamaktadır.

Çalışmamızın sınırlılıkları da göz önünde bulundurulmalıdır. Retrospektif tasarım nedeniyle hasta kayıtlarına bağımlılık söz konusudur ve ilaçların kullanım süresi, dozu veya tedaviye uyum derecesi değerlendirilememiştir. Ayrıca örneklem büyüklüğünün sınırlı olması, özellikle antihipertansif ve antidiyabetik kullanan alt gruplarda istatistiksel gücü azaltmıştır. Çalışmaya yalnızca periodontal olarak sağlıklı bireylerin dahil edilmesi de, ileri periodontal yıkımı olan hastalardaki implant başarısına ilişkin yorum yapmamızı kısıtlamıştır.

Sonuç

Bulgularımız antihipertansif ve/veya antidiyabetik ilaç kullanan bireylerde implant sağkalım başarısının sağlıklı bireylerle karşılaştırılabilir olduğunu göstermektedir. Erkeklerdeki daha yüksek başarısızlık oranları dikkat çekici olsa da, genel olarak metabolik kontrol ve düzenli periodontal bakım sağlandığında sistemik hastalıkların implant tedavisi için kontrendikasyon oluşturmadığı söylenebilir

Kaynakça

1. Monje A, Catena A, Borgnakke WS. Association between diabetes mellitus/hyperglycaemia and peri-implant diseases: Systematic review and meta-analysis. *J Clin Periodontol*. 2017;44(6):636-648. doi:10.1111/jcpe.12724
2. Javed F, Romanos GE. Impact of diabetes mellitus and glycemic control on the osseointegration of dental implants: a systematic literature review. *J Periodontol*. 2009;80(11):1719-1730. doi:10.1902/jop.2009.090283
3. Al Amri MD, Abduljabbar TS, Al-Kheraif AA, Romanos GE, Javed F. Comparison of clinical and radiographic status around dental implants placed in patients with and without prediabetes: 1-year follow-up outcomes. *Clin Oral Implants Res*. 2017;28(2):231-235. doi:10.1111/clr.12788
4. Sghaireen MG, Alduraywish AA, Srivastava KC, et al. Comparative Evaluation of Dental Implant Failure among Healthy and Well-Controlled Diabetic Patients-A 3-Year Retrospective Study. *Int J Environ Res Public Health*. 2020;17(14):5253. Published 2020 Jul 21. doi:10.3390/ijerph17145253
5. Tan SJ, Baharin B, Mohd N, Nabil S. Effect of Anti-Diabetic Medications on Dental Implants: A Scoping Review of Animal Studies and Their Relevance to Humans. *Pharmaceuticals (Basel)*. 2022;15(12):1518. Published 2022 Dec 5. doi:10.3390/ph15121518
6. Seki K, Hasuike A, Iwano Y, Hagiwara Y. Influence of antihypertensive medications on the clinical parameters of anodized dental implants: a retrospective cohort study. *Int J Implant Dent*. 2020;6(1):32. Published 2020 Sep 16. doi:10.1186/s40729-020-00231-9

7. Jones D, Khan RS, Thompson JD, Ucer C, Wright S. The effect of antihypertensive agents on dental implant stability, osseointegration and survival outcomes: a systematic review. *Surgeries.* 2024;5(2):297-341. doi:10.3390/surgeries5020027
8. Alshahrani A, Al Deeb M, Alresayes S, et al. Comparison of peri-implant soft tissue and crestal bone status of dental implants placed in prediabetic, type 2 diabetic, and non-diabetic individuals: a retrospective cohort study. *Int J Implant Dent*. 2020;6(1):56. Published 2020 Oct 5. doi:10.1186/s40729-020-00255-1
9. Wu X, Al-Abedalla K, Eimar H, et al. Antihypertensive Medications and the Survival Rate of Osseointegrated Dental Implants: A Cohort Study. *Clin Implant Dent Relat Res*. 2016;18(6):1171-1182. doi:10.1111/cid.12414
10. Patel V, Sadiq MS, Najeeb S, Khurshid Z, Zafar MS, Heboyan A. Effects of metformin on the bioactivity and osseointegration of dental implants: A systematic review. *J Taibah Univ Med Sci*. 2022;18(1):196-206. Published 2022 Aug 4. doi:10.1016/j.jtumed.2022.07.003
11. Mokeem S, Alfadda SA, Al-Shibani N, et al. Clinical and radiographic peri-implant variables around short dental implants in type 2 diabetic, prediabetic, and non-diabetic patients. *Clin Implant Dent Relat Res*. 2019;21(1):60-65. doi:10.1111/cid.12691

S-081 Peri-implantitis ve Sağlıklı İmplantlarda Kemik Mikroyapısının Fraktal Analizle Değerlendirilmesi

Merve Tirimoğulları[1], Fatih Karaaslan[2]

[1] Uşak Üniversitesi Diş Hekimliği Fakültesi, Periodontoloji Anabilim Dalı, Uşak, Türkiye, merve.tirimogullari@usak.edu.tr, ORCİD: 0009-0008-5510-8066

[2] Uşak Üniversitesi Diş Hekimliği Fakültesi, Periodontoloji Anabilim Dalı, Uşak, Türkiye, fatih.karaaslan@usak.edu.tr, ORCİD: 0000-0002-9899-3316

Özet

Amaç: Bu çalışmanın amacı, peri-implantitisli ve sağlıklı implant bölgelerinde fraktal analiz (FA) yöntemi kullanılarak kemik mikroyapısının karşılaştırmalı olarak değerlendirilmesidir.

Gereç ve Yöntem: 2015–2023 yılları arasında Uşak Üniversitesi Diş Hekimliği Fakültesi'nde implant tedavisi uygulanan 126 hastaya ait dijital periapikal radyografiler retrospektif olarak incelenmiştir. Her hastadan peri-implantitis tanılı ve sağlıklı implant bölgeleri seçilerek toplam 252 bölge değerlendirilmiştir. Fraktal boyut (FB) değerleri ImageJ yazılımında box-counting yöntemi ile hesaplanmıştır. Normallik Shapiro–Wilk, varyans homojenliği Levene testiyle kontrol edilmiştir. Mann–Whitney U, Bağımsız Örneklem T, Wilcoxon ve Spearman korelasyon testleri uygulanmıştır.

Bulgular: Sağlıklı implant bölgelerinde FD Left, Right ve Mean değerleri sırasıyla 0,89±0,04; 0,88±0,04 ve 0,89±0,04, peri-implantitis bölgelerinde ise 0,71±0,05; 0,71±0,06 ve 0,72±0,05 bulunmuştur. Tüm parametrelerde gruplar arası fark anlamlıdır ($p<0,001$). Sağlıklı grupta kadınlarda FD değerleri erkeklerden yüksektir ($p<0,001$), peri-implantitis grubunda ise erkeklerde daha yüksek bulunmuştur ($p<0,05$). Yaş ile FD değerleri arasında peri-implantitis grubunda negatif yönde orta düzeyde korelasyon saptanmıştır ($p<0,001$).

Sonuç: Peri-implantitis, çevre kemik mikroyapısında belirgin fraktal boyut düşüşüne neden olmaktadır. FA yöntemi, peri-implantitisin erken tanısında non-invaziv ve kantitatif bir değerlendirme aracı olarak kullanılabilir.

Anahtar Kelimeler: Peri-implantitis; Fraktal analiz; Kemik mikroyapısı

S-081 Evaluation of Bone Microstructure in Peri-implantitis and Healthy Implants by Fractal Analysis

Merve Tirimoğulları[1], Fatih Karaaslan[2]

[1] Uşak Üniversitesi Diş Hekimliği Fakültesi, Periodontoloji Anabilim Dalı, Uşak, Türkiye, merve.tirimogullari@usak.edu.tr, ORCİD: 0009-0008-5510-8066

[2] Uşak Üniversitesi Diş Hekimliği Fakültesi, Periodontoloji Anabilim Dalı, Uşak, Türkiye, fatih.karaaslan@usak.edu.tr, ORCİD: 0000-0002-9899-3316

Abstract

Objective: This study aimed to evaluate the bone microstructure of peri-implantitis and healthy implant sites using fractal analysis (FA).

Materials and Methods: Periapical radiographs from 126 patients were retrospectively analyzed, including both peri-implantitis and healthy sites (n=252). Fractal dimensions (FD) were calculated using ImageJ via the box-counting method. Statistical analyses were conducted using Shapiro–Wilk, Levene, Mann–Whitney U, Independent t-test, Wilcoxon, and Spearman correlation tests.

Results: FD values were significantly higher in healthy sites (Left: 0.89±0.04, Right: 0.88±0.04, Mean: 0.89±0.04) than in peri-implantitis sites (Left: 0.71±0.05, Right: 0.71±0.06, Mean: 0.72±0.05) ($p<0.001$). A moderate negative correlation between FD and age was observed in peri-implantitis cases ($p<0.001$).

Conclusion: Peri-implantitis causes significant microstructural deterioration in peri-implant bone. Fractal analysis may serve as a reliable, non-invasive diagnostic tool for early peri-implantitis detection.

Keywords: Peri-implantitis; Fractal analysis; Bone microstructure.

Giriş

Dental implant tedavisi, parsiyel ve total dişsizliklerin rehabilitasyonunda yüksek başarı oranları ile modern diş hekimliğinde standart bir tedavi seçeneği haline gelmiştir [1]. Ancak implant çevresinde gelişen peri-implant hastalıkları, osseointegrasyonun uzun dönem sürdürülebilirliğini tehdit eden en önemli komplikasyonlardandır. Peri-implantitis; patolojik cep oluşumu, inflamasyon, progresif kemik kaybı ve implant başarısızlığı ile karakterizedir [2].

Radyografik olarak kemiğin mikrostrüktürel özelliklerini değerlendirmek, peri-implant kemik sağlığının objektif ölçümünde büyük önem taşır. Ancak geleneksel radyografik değerlendirmeler subjektif olabilir. Bu nedenle fraktal analiz (FA), kemik trabeküler yapısının karmaşıklığını sayısal olarak ifade eden bir yöntem olarak öne çıkmaktadır [3].

FA'nın dental radyografilerde kullanılan box-counting protokolü White ve Rudolph (1999) tarafından tanımlanmıştır [4]. Bu yöntem, kemik trabeküler yapısındaki düzen ve yoğunluk değişikliklerini fraktal boyut (FB) ile ölçer. Yüksek FB değerleri düzenli ve kompleks yapıyı, düşük değerler ise destrüksiyonu gösterir [5].

Son yıllarda peri-implantitisli bölgelerde fraktal boyutun sağlıklı alanlara göre azaldığı birçok çalışmada bildirilmiştir [6]. Binici çalışmasında peri-implantitisli bölgelerde FD değerlerinin anlamlı şekilde düşük olduğunu göstermiştir [7]. Bu bulgular, FA'nın kemik yeniden yapılanmasını yansıtabilen güvenilir bir yöntem olduğunu ortaya koymaktadır.

Bu çalışmanın amacı, peri-implantitis ve sağlıklı implant bölgelerinde kemik mikroyapısını fraktal analiz yöntemiyle karşılaştırmak ve FA değerlerinin klinik parametrelerle ilişkisini incelemektir.

Yöntem

Bu retrospektif çalışmada, 2015–2023 yılları arasında Uşak Üniversitesi Diş Hekimliği Fakültesi Periodontoloji Anabilim Dalı'na başvuran 126 hastanın dijital periapikal radyografileri değerlendirilmiştir. Çalışma Helsinki Deklarasyonu'na uygun biçimde yürütülmüştür.

Dahil edilme kriterleri:

a) En az bir dental implantı bulunan,

b) Klinik ve radyografik kayıtları eksiksiz hastalar,

c) En az 12 ay takip edilen vakalar.

Dışlama kriterleri:

a) Aktif periodontal hastalığı olanlar,

b) Sistemik kemik metabolizmasını etkileyen ilaç kullananlar,

c) Sigara kullanıcıları.

Radyografiler aynı cihazla, 65 kVp ve 7 mA değerlerinde, dijital sensör kullanılarak alınmıştır. Her görüntüde implant çevresindeki kemik dokudan ROI (region of interest) seçilmiştir. Görüntüler 8-bit gri tonlamaya dönüştürülmüş, Gaussian blur (σ=35) ve binary işlemleri uygulanmıştır. FA değerleri box-counting algoritmasıyla elde edilmiştir.

İstatiksel analiz

İstatistiksel analizler IBM SPSS 27 yazılımında yapılmıştır. Normallik Shapiro–Wilk testiyle, homojenlik Levene testiyle incelenmiştir. Normal dağılım gösteren verilerde Bağımsız Örneklem T testi, göstermeyenlerde Mann–Whitney U testi; taraf karşılaştırmalarında Wilcoxon; korelasyonlarda Spearman testi uygulanmıştır. Anlamlılık düzeyi $p<0,05$'tir.

Bulgular

Sağlıklı implant bölgelerinde FD Left, Right ve Mean değerleri sırasıyla 0,89±0,04; 0,88±0,04; 0,89±0,04 iken, peri-implantitis bölgelerinde 0,71±0,05; 0,71±0,06; 0,72±0,05 bulunmuştur (**Tablo 1**). Cinsiyet alt analizinde sağlıklı grupta kadınlarda FD değerleri erkeklerden yüksektir (**Tablo 2A-2B**). Peri-implantitis grubunda ise erkeklerde daha yüksek bulunmuştur. Yaş ile FD arasında peri-implantitis grubunda negatif yönlü orta düzey korelasyon saptanmıştır (**Tablo 3**). Ayrıca sol taraf FD değerleri her iki grupta sağ taraftan anlamlı derecede yüksek bulunmuştur (**Tablo 4**).

Tablo 1: Çalışma gruplarına göre FD değerlerinin dağılımları ve karşılaştırılması

Parametre	Grup	Min–Maks	Ort.±S.S.	Medyan (IQR)	Test İstatistiği	p
FD Left	Sağlıklı	0,80–0,96	0,89±0,04	0,89 (0,85–0,92)		
	Peri-implantitis	0,61–0,81	0,71±0,05	0,72 (0,68–0,74)	−9,216	<0,001*
FD Right	Sağlıklı	0,80–0,96	0,88±0,04	0,88 (0,85–0,91)		
	Peri-implantitis	0,59–0,81	0,71±0,06	0,71 (0,69–0,74)	−9,231	<0,001*
FD Mean	Sağlıklı	0,81–0,96	0,89±0,04	0,89 (0,86–0,92)		
	Peri-implantitis	0,61–0,81	0,72±0,05	0,72 (0,70–0,75)	−9,244	<0,001*

Sağlıklı implant bölgelerinde tüm FD değerleri peri-implantitisli bölgelerden anlamlı derecede yüksektir ($p<0,001$). Bu sonuç, peri-implantitisin çevre kemik mikroyapısında belirgin bozulmaya yol açtığını göstermektedir.

Tablo 2A: Sağlıklı Grupta Cinsiyete Göre FD Değerleri

Parametre	Cinsiyet	Min–Maks	Ort.±S.S.	Medyan (IQR)	Test İstatistiği	p
FD Left	Kadın	0,83–0,96	0,90±0,04	0,91 (0,88–0,93)		
	Erkek	0,80–0,90	0,84±0,03	0,84 (0,82–0,87)	−5,171	<0,001*
FD Right	Kadın	0,83–0,96	0,90±0,03	0,90 (0,87–0,92)		
	Erkek	0,80–0,88	0,83±0,03	0,83 (0,81–0,85)	−5,702	<0,001*
FD Mean	Kadın	0,84–0,96	0,90±0,03	0,91 (0,88–0,93)		
	Erkek	0,81–0,89	0,84±0,03	0,84 (0,82–0,86)	−5,512	<0,001*

Tablo 2B: Peri-implantitis Grupta Cinsiyete Göre FD Değerleri

Parametre	Cinsiyet	Min–Maks	Ort.±S.S.	Medyan (IQR)	Test İstatistiği	p
FD Left	Erkek	0,68–0,81	0,74±0,04	0,74 (0,70–0,77)		
	Kadın	0,61–0,81	0,70±0,06	0,72 (0,65–0,73)	−2,144	0,032*
FD Right	Erkek	0,69–0,81	0,74±0,04	0,74 (0,70–0,76)		
	Kadın	0,59–0,80	0,69±0,06	0,71 (0,63–0,73)	3,277**	0,002*
FD Mean	Erkek	0,70–0,81	0,74±0,04	0,75 (0,71–0,77)		
	Kadın	0,61–0,81	0,70±0,06	0,72 (0,63–0,73)	−2,377	0,017*

*p<0,05 ve **Bağımsız Örneklem T testi

Sağlıklı grupta kadınlarda FD değerleri anlamlı derecede daha yüksek olup, peri-implantitis grubunda ise erkeklerde FD değerleri yüksektir. Bu farklılık, kemik yoğunluğunun cinsiyete bağlı varyasyonlarını düşündürmektedir.

Tablo 3: Çalışma grupları için yaş ile FD ölçümleri arasındaki ilişkiler

Parametre	Grup	r	p	Yorum
FD Left	Sağlıklı	−0,071	0,530	İlişki yok
FD Left	Peri-implantitis	−0,600	<0,001*	Orta düzey negatif
FD Right	Sağlıklı	−0,075	0,506	İlişki yok
FD Right	Peri-implantitis	−0,658	<0,001*	Orta–yüksek negatif
FD Mean	Sağlıklı	−0,077	0,499	İlişki yok
FD Mean	Peri-implantitis	−0,633	<0,001*	Orta düzey negatif

*p<0,05, r: Korelasyon katsayısı ve **Pearson Korelasyonu

Peri-implantitis grubunda yaş ile FD değerleri arasında negatif yönde orta düzey korelasyon saptanmıştır (p<0,001). Yaş arttıkça kemik mikroyapısındaki komplekslik azalmaktadır.

Tablo 4 :Çalışma gruplarında taraflara göre FD değerlerinin dağılımları ve karşılaştırılması

Grup	Parametre	Min–Maks	Ort.±S.S.	Medyan (IQR)	Test İstatistiği	p	Yorum
Sağlıklı	FD Left	0,80–0,96	0,89±0,04	0,89 (0,85–0,92)	−3,288	0,001*	Sol > Sağ
Sağlıklı	FD Right	0,80–0,96	0,88±0,04	0,88 (0,85–0,91)			
Peri-implantitis	FD Left	0,61–0,81	0,71±0,05	0,72 (0,68–0,74)	−2,407	0,016*	Sol > Sağ
Peri-implantitis	FD Right	0,59–0,81	0,70±0,06	0,71 (0,69–0,74)			

*p<0,05

Hem sağlıklı hem de peri-implantitis gruplarında sol taraf FD değerleri sağ taraftan anlamlı olarak daha yüksektir (p<0,05). Bu durum, mandibulanın anatomik ve fonksiyonel asimetrisinden kaynaklanabilir.

Tartışma

Bu çalışmanın bulguları, peri-implantitisli bölgelerde kemik trabeküler yapısının belirgin şekilde bozulduğunu göstermektedir. FD değerlerindeki azalma, kemik yoğunluğunun ve mikroyapısal düzenliliğin kaybolduğunu yansıtmaktadır. Peri-implantitisli bölgelerde kemik trabeküler yapısının bozulduğu ve Fraktal Boyut (FB) değerlerinin düştüğü, Binici'nin çalışmasında doğrudan gösterilmiştir; bu çalışmada peri-implantitisli grubun FB değerleri sağlıklı gruba göre istatistiksel olarak anlamlı derecede daha düşük bulunmuştur [7]. Bu bulguyu destekler nitelikte, Updike ve Nowzari de benzer bir inflamatuar hastalık olan periodontitis vakalarında (doğal diş çevresi kemik kaybı) sağlıklı bireylere kıyasla fraktal boyut değerlerinde anlamlı bir düşüş olduğunu bildirmiştir. Dolayısıyla, her iki çalışma da FB değerlerindeki azalmanın, kemik yoğunluğundaki ve mikroyapısal bütünlükteki kaybı yansıttığını ve fraktal analizin bu patolojik değişiklikleri saptamada değerli bir araç olabileceğini göstermektedir. [8].

Peri-implantitisin neden olduğu kemik rezorpsiyonu, inflamatuvar mediatörlerin (IL-1β, TNF-α) artışı ve osteoklast aktivitesinin yükselmesiyle açıklanabilir [9]. Bu süreçte trabeküler yoğunluk azalmakta, FA değerleri düşmektedir.

Kemik mikro-mimarîsindeki cinsiyete bağlı farklılıklar, özellikle kortikal yapı özelinde, literatürde iyi bir şekilde tanımlanmıştır [10]. Trabeküler yapıyı yansıtan bir parametre olan fraktal boyutun da bu genel morfolojik farklılıklardan etkilenmesi beklenebilir. [11]. Bu bağlamda, çalışmamızda kadınlarda saptanan daha yüksek FD değerleri, trabeküler ve kortikal mimarî arasındaki cinsiyete özgü ilişkileri yansıtıyor olabilir. Peri-implantitis grubunda erkeklerdeki yüksek FD değerleri ise daha yoğun kemik tiplerinin rezorpsiyon paterniyle ilişkili olabilir [12].

Yaşla birlikte FD'nin azalması, kemik mikroyapısının yaşa bağlı olarak basitleştiğini gösterir. Bu bulgu, White ve Rudolph'un sonuçlarıyla da örtüşmektedir [4].

FA'nın avantajı, non-invaziv ve tekrarlanabilir olmasıdır. Mikro-CT'ye kıyasla daha düşük maliyetli bir yöntemdir [13]. Ancak analiz sırasında ROI seçiminin operatör bağımlı olması, yöntemin standardizasyonunda en büyük sınırlılıktır.

Bu çalışmada, peri-implantitisli ve sağlıklı implant bölgelerinde fraktal analiz yöntemiyle elde edilen fraktal boyut (FD) değerleri karşılaştırılmıştır. Bulgular, sağlıklı implant bölgelerinde FD Left, Right ve Mean değerlerinin sırasıyla 0,89±0,04; 0,88±0,04 ve 0,89±0,04 iken, peri-implantitisli bölgelerde bu değerlerin belirgin şekilde daha düşük (0,71±0,05; 0,71±0,06; 0,72±0,05) olduğunu göstermiştir ($p<0,001$). Bu sonuç, peri-implantitisin kemik mikroyapısında anlamlı düzeyde destrüksiyona yol açtığını ortaya koymaktadır.

Cinsiyet alt analizinde, sağlıklı grupta kadınlarda FD değerleri erkeklere kıyasla daha yüksek bulunurken ($p<0,001$), peri-implantitis grubunda erkeklerde FD değerleri nispeten daha yüksektir ($p<0,05$). Bu bulgu, kemik trabeküler yoğunluğunun cinsiyete göre değişebileceğini düşündürmektedir.
Ayrıca, peri-implantitis grubunda yaş ile FD değerleri arasında orta düzeyde negatif korelasyon saptanmış ($r=-0,63$, $p<0,001$) olup, yaş arttıkça kemik mikroyapısal kompleksliğin azaldığı gözlenmiştir. Hem sağlıklı hem de peri-implantitisli bölgelerde sol taraf FD değerlerinin sağ taraftan anlamlı derecede yüksek bulunması ($p<0,05$), mandibular kemikteki anatomik ve fonksiyonel asimetrilere işaret etmektedir.

Sonuç

Sonuç olarak, fraktal analiz peri-implantitisin çevre kemik dokusunda yol açtığı mikroyapısal değişiklikleri kantitatif olarak ortaya koyan güvenilir bir yöntemdir. Sağlıklı implant bölgelerinde yüksek FD değerleri kemik stabilitesi ve trabeküler bütünlüğü yansıtırken, peri-implantitisli bölgelerde FD düşüşü kemik rezorpsiyonunu ve trabeküler organizasyon kaybını göstermektedir. Bu yönüyle FA, peri-implantitisin erken tanısında, tedavi planlamasında ve kemik iyileşmesinin izlenmesinde non-invaziv bir tanısal araç olarak klinik kullanıma uygundur.

Kaynakça

1. Albrektsson T, Jansson T, Lekholm U. Osseointegrated dental implants. *Dent Clin North Am*. 1986;30(1):151-174.
2. Berglundh T, Mombelli A, Schwarz F, Derks J. Etiology, pathogenesis and treatment of peri-implantitis: A European perspective. Periodontol 2000. Published online February 2, 2024. doi:10.1111/prd.12549
3. Majumdar S, Lin J, Link T, et al. Fractal analysis of radiographs: assessment of trabecular bone structure and prediction of elastic modulus and strength. Med Phys. 1999;26(7):1330-1340. doi:10.1118/1.598628
4. White SC, Rudolph DJ. Alterations of the trabecular pattern of the jaws in patients with osteoporosis. Oral Surg Oral Med Oral Pathol Oral Radiol Endod. 1999;88(5):628-635. doi:10.1016/s1079-2104(99)70097-1
5. Mu TJ, Lee DW, Park KH, Moon IS. Changes in the fractal dimension of peri-implant trabecular bone after loading: a retrospective study. J Periodontal Implant Sci. 2013 Oct;43(5):209-214.
6. Ilhan B, Güneri P, Saraçoğlu A, Koca H, Boyacıoğlu H. A comparison of fractal dimension values of peri-implant bone and healthy contralateral side using panoramic radiographs. *J Oral Maxillofac Radiol*. 2015;3(1):1-6.
7. Binici AK. *Peri-implantitisin çevresel alveolar kemiğe etkisinin fraktal analiz yöntemi ile değerlendirilmesi* [Tez]. Ankara: Gazi Üniversitesi; 2024.

8. Updike SX, Nowzari H. Fractal analysis of dental radiographs to detect periodontitis-induced trabecular changes. J Periodontal Res. 2008;43(6):658-664. doi:10.1111/j.1600-0765.2007.01056.x
9. Heyman O, Horev Y, Mizraji G, Haviv Y, Shapira L, Wilensky A. Excessive inflammatory response to infection in experimental peri-implantitis: Resolution by Resolvin D2. J Clin Periodontol. 2022;49(11):1217-1228. doi:10.1111/jcpe.13631
10. Nieves JW. Sex differences in skeletal growth and aging. *Curr Osteoporos Rep.* 2017;15(2):70-75. doi:10.1007/s11914-017-0349-0
11. Gould R, Link T. Fractal analysis of radiographs: assessment of trabecular bone structure and prediction of elastic modulus and strength. *Med Phys.* 1999;26(12):2535-2541. doi:10.1118/1.598628
12. Srinivas N, Ramdurg PK, Sali K, Fazil KM, Rudrakshi AB, Gachinmath V. Fractal analysis as an aid in gender determination: A retrospective pilot study. J Indian Acad Oral Med Radiol. 2024;36(3):311-313. doi:10.4103/jiaomr.jiaomr_122_24
13. Vadiati Saberi B, Khosravifard N, Nooshmand K, Dalili Kajan Z, Ghaffari ME. Fractal analysis of the trabecular bone pattern in the presence/absence of metal artifact-producing objects: Comparison of cone-beam computed tomography with panoramic and periapical radiography. Dentomaxillofac Radiol. 2021;50(6):20200559. doi:10.1259/dmfr.20200559

S-082 Dental İmplantlarda Başarı ve Sağkalımın Misch Kriterlerine Göre Değerlendirilmesi: Retrospektif Radyografik Analiz

Alper Doğru[1], Fatih Karaaslan[2]

[1]Uşak Üniversitesi Diş Hekimliği Fakültesi, Periodontoloji Anabilim Dalı, Uşak, Türkiye

alper.dogru@usak.edu.tr | ORCID: [0009-0009-1825-8708]

[2]Uşak Üniversitesi Diş Hekimliği Fakültesi, Periodontoloji Anabilim Dalı, Uşak, Türkiye

fatih.karaaslan@usak.edu.tr | ORCID: [0000-0002-9899-3316]

Özet

Amaç: Bu çalışmanın amacı, farklı implant sistemlerinin Misch (2007) kriterlerine göre klinik ve radyografik başarı düzeylerini karşılaştırmak; implant markası, çapı, boyu, anatomik lokasyonu ve karşıt ark durumunun marjinal kemik kaybı (MKK) ve implant sağkalımı üzerindeki etkilerini değerlendirmektir.

Gereç ve Yöntem: Retrospektif tasarımlı bu çalışma, 2018–2024 yılları arasında tedavi edilmiş 47 hastaya ait 147 implantın dijital panoramik radyografilerinin analizine dayanmaktadır. İmplant sistemleri I-DO®, Megagen Anyone® ve Nucleoss T6® olarak belirlenmiştir. MKK mezial ve distal bölgelerde implant boyun kenarından alveolar kret tepesine kadar ölçülmüş, sonuçlar Misch implant başarı sınıflamasına göre değerlendirilmiştir. Gruplar arası karşılaştırmalarda Kruskal–Wallis ve Fisher's Exact testleri uygulanmış, anlamlılık düzeyi $p<0.05$ olarak kabul edilmiştir.

Bulgular: Yaş ve cinsiyet açısından gruplar arasında anlamlı fark bulunmamıştır ($p>0.05$). İmplant markaları arasında anlamlı fark saptanmış ($p=0.006$) olup, I-DO sisteminin başarılı grupta daha sık kullanıldığı belirlenmiştir. İmplant çapı, uzunluğu, anatomik lokasyon ve protez üye sayısı açısından fark gözlenmemiştir ($p>0.05$). Mezial ($p=0.010$) ve distal ($p=0.007$) MKK düzeyleri anlamlı farklılık göstermiş; distal MKK medyanı Grup 4'te 6.13 mm ile en yüksek değerde bulunmuştur ($p<0.001$). İmplant kaybı yalnızca Grup 4'te gözlenmiştir ($p<0.001$).

Sonuç: İmplant başarısı yaş, cinsiyet ve boyutsal parametrelerden bağımsızdır. Marjinal kemik kaybı ve inflamasyon, başarısızlığın en güçlü biyolojik göstergeleridir. İmplant tasarımı ve bağlantı özellikleri erken dönemde kemik stabilitesini destekleyerek uzun dönem sağkalımı olumlu yönde etkileyebilir.

Anahtar Kelimeler: İmplant başarısı; Misch kriterleri; marjinal kemik kaybı

S-082 Evaluation of Success and Survival of Dental Implants According to Misch Criteria: A Retrospective Radiographic Analysis

Alper Doğru[1], Fatih Karaaslan[2]

[1]Uşak Üniversitesi Diş Hekimliği Fakültesi, Periodontoloji Anabilim Dalı, Uşak, Türkiye

alper.dogru@usak.edu.tr | ORCID: [0009-0009-1825-8708]

[2]Uşak Üniversitesi Diş Hekimliği Fakültesi, Periodontoloji Anabilim Dalı, Uşak, Türkiye

fatih.karaaslan@usak.edu.tr | ORCID: [0000-0002-9899-3316]

Abstract

Aim: This study aimed to compare the clinical and radiographic success levels of different dental implant systems according to Misch (2007) criteria and to evaluate the influence of implant brand, diameter, length, anatomical location, and opposing arch condition on marginal bone loss (MBL) and implant survival.

Materials and Methods: This retrospective study analyzed 147 implants from 47 patients treated between 2018 and 2024. The implant systems evaluated were I-DO®, Megagen Anyone®, and Nucleoss T6®. Marginal bone levels were measured from the implant shoulder to the alveolar crest on mesial and distal aspects, and success was classified based on Misch's implant success scale. Kruskal–Wallis and Fisher's Exact tests were used for group comparisons ($p<0.05$).

Results: No significant differences were observed among groups in terms of age or sex ($p>0.05$). Implant brands showed a significant difference ($p=0.006$), with the I-DO system being more frequent in the successful group. Implant diameter, length, location, and prosthetic unit count showed no significant effects ($p>0.05$). Mesial ($p=0.010$) and distal ($p=0.007$) MBL differed significantly among groups; distal MBL was highest in Group 4 (median 6.13 mm, $p<0.001$). Implant loss occurred exclusively in Group 4 ($p<0.001$).

Conclusion: Implant success is independent of demographic and dimensional parameters. Marginal bone loss and peri-implant inflammation are the strongest predictors of failure. Design and connection characteristics play a crucial role in maintaining bone stability and ensuring long-term implant survival.

Keywords: İmplant success; marginal bone loss; Misch criteria;

Giriş

Dental implantlar, diş eksikliklerinin fonksiyonel ve estetik rehabilitasyonunda yüksek başarı oranlarıyla güvenilir bir tedavi seçeneği haline gelmiştir. Literatürde implant sağkalım oranları %90–98 aralığında bildirilmekte olup, bu oranlar cerrahi teknik, kemik kalitesi, sistemik durum ve protetik yükleme gibi birçok faktörden etkilenmektedir (2,8).

İmplant başarısının değerlendirilmesinde Albrektsson kriterleri ile Misch'in (2007) sınıflaması en yaygın kullanılan yaklaşımlardır. Misch sınıflaması; mobilite, ağrı, enfeksiyon ve marjinal kemik kaybı (MKK) parametrelerini bütüncül biçimde değerlendirerek implantın biyolojik ve mekanik stabilitesini objektif biçimde ortaya koyar (7).

Marjinal kemik kaybı, implant sağkalımının en önemli biyolojik belirleyicilerindendir. Cerrahi travma, oklüzal yük, implant yüzeyi, bağlantı tipi, platform switching ve yumuşak doku kalınlığı gibi faktörler MKK'yı etkiler (4). Literatürde 2 mm'nin altındaki MKK fizyolojik

kabul edilmekte, bu değerin üzerindeki kayıplar peri-implantitis ve başarısızlıkla ilişkilendirilmektedir (1,6).

Bu çalışmanın amacı, üç farklı implant sisteminin Misch kriterlerine göre klinik ve radyografik başarı düzeylerini karşılaştırmak ve implant markası, çapı, boyu, lokasyonu ve karşıt ark durumunun marjinal kemik kaybı ile sağkalım üzerindeki etkilerini değerlendirmektir.

Yöntem

Çalışma Tasarımı

Bu retrospektif kesitsel çalışma, Uşak Üniversitesi Diş Hekimliği Fakültesi Periodontoloji Anabilim Dalı arşivinde 2018–2024 yılları arasında implant tedavisi uygulanmış hastaların dijital panoramik radyografilerinin incelenmesiyle gerçekleştirilmiştir.

Dahil edilen sistemler:
I-DO® (Medical Systems, Korea) (n = 16),
Megagen Anyone® (Megagen Implant Co., Korea) (n = 14),
Nucleoss T6® (Nucleoss, İzmir, Türkiye) (n = 17).

Dâhil Edilme ve Dışlanma Kriterleri

Dâhil edilme kriterleri:
• En az 12 ay klinik ve radyografik takibi bulunan implantlar
• Protetik olarak yüklenmiş ve fonksiyonda bulunan implantlar
• Yüksek çözünürlüklü dijital panoramik kayıtlar

Dışlanma kriterleri:
•Eksik veya hatalı kayıtlar
• Aktif peri-implant enfeksiyonu veya kemik metabolizmasını etkileyen sistemik durum (ör. osteoporoz, Paget hastalığı) ya da antiresorptif ilaç kullanımı (2,3)

Radyografik Ölçümler

Tüm ölçümler ImageJ® (NIH, USA) yazılımında gerçekleştirilmiştir. Mezial ve distal marjinal kemik seviyeleri, implant boyun kenarından alveolar kret tepesine kadar olan dik mesafe olarak tanımlanmıştır (6). İlk yükleme sonrası radyografi ile son kontrol arasındaki fark MKK olarak hesaplanmıştır. Ölçümler iki bağımsız araştırmacı tarafından yapılmış, gözlemciler arası uyum sonrası ortalama değerler analize dahil edilmiştir.

Sınıflandırmalar

İmplant uzunluğu: kısa (≤ 8 mm), orta (9–11 mm), uzun (≥ 12 mm) [AK-45]

İmplant çapı: küçük (< 3.5 mm), orta (3.6–4.5 mm), geniş (> 4.5 mm)

Yaş grubu: genç (< 35 yaş), orta yaşlı (35–55 yaş), ileri yaş (≥ 56 yaş)

Takip süresi: kısa (< 12 ay), orta (12–36 ay), uzun (> 36 ay)

İmplant Başarısının Değerlendirilmesi (Misch, 2007)

Misch'in dört basamaklı implant sağkalım ölçeği kullanılmıştır [7]:

Skor	Tanım	Klinik Özellikler
1	Başarılı	Fonksiyonda, semptomsuz, mobilite yok, kemik kaybı < 2 mm
2	Tatmin edici sağkalım	Fonksiyonda, mobilite yok, kemik kaybı 2–4 mm, minimal inflamasyon
3	Kompromize sağkalım	Fonksiyonda, kemik kaybı> 4 mm, orta düzey inflamasyon
4	Başarısız	Mobilite, ağrı veya enfeksiyon var, implant fonksiyon dışı

Skor 1–3 aralığındaki implantlar "sağkalım grubu" olarak değerlendirilmiştir.

İstatistiksel Analiz

İstatistiksel analizler R Studio (v4.3, R Foundation for Statistical Computing, Vienna, Austria) yazılımında yürütülmüştür. Verilerin dağılımı Shapiro–Wilk testi ile incelenmiş; parametrik varsayımlar karşılanmadığından non-parametrik yöntemler kullanılmıştır. Sürekli değişkenler medyan (Q1–Q3), kategorik değişkenler frekans (n,%) olarak sunulmuştur. Gruplar arası karşılaştırmalarda Kruskal–Wallis Rank Sum Test ve Fisher's Exact Test uygulanmış; $p < 0.05$ değeri istatistiksel anlamlılık olarak kabul edilmiştir.

Bulgular

Yaş grubu ve cinsiyet dağılımları açısından gruplar arasında anlamlı fark saptanmamıştır ($p > 0.05$). Bu durum demografik değişkenlerin implant başarısı üzerinde belirleyici olmadığını göstermektedir.

İmplant markaları arasında anlamlı fark gözlenmiştir ($p = 0.006$). Özellikle I-DO sisteminin Grup 1'de daha sık yer alması, sistem tasarımı ve bağlantı özelliklerinin erken dönemde biyolojik stabiliteye katkı sağlayabileceğini düşündürmektedir.

İmplant çapı ($p = 0.8$) ve uzunluğu ($p = 0.4$) bakımından anlamlı fark izlenmemiştir. Anatomik lokasyon ($p = 0.3$), sabit protez üye sayısı ($p > 0.9$), karşıt ark durumu ($p = 0.6$) ve takip süresi ($p = 0.2$) de gruplar arasında farklılık göstermemiştir.

Özellik			Misch İmplant Başarı kriterleri				P
		Toplam n=50	I n=33	II n=10	III n=3	IV n=4	
Yaş (n/%)	Genç	7 (21)	3 (30)	1 (33)	1 (25)	0 (0)	>0.9
	Orta Yaşlı	15 (45)	4 (40)	2 (67)	2 (50)	0 (0)	
	İleri Yaş	11 (33)	3 (30)	0 (0)	1 (25)	0 (0)	
Cinsiyet (n/%)	Erkek	13 (39)	3 (30)	0 (0)	2 (50)	0 (0)	0.6
	Kadın	20 (61)	7 (70)	3 (100)	2 (50)	0 (0)	
İmplant markası (n/%)	I DO	10 (30)	5 (50)	1 (33)	0	0 (0)	0.006
	MEGAGEN	10 (30)	1 (10)	1 (33)	2 (50)	0 (0)	
	NUCLEOSS	13 (39)	4 (40)	0 (0)	0	0 (0)	
	Diğer	0 (0)	0 (0)	1 (33)	2 (50)	0 (0)	
İmplant çapı (n/%)	Küçük	13	4	0	1	0 (0)	0.8
	Orta	17	6	3	3	0 (0)	
	Geniş	3	0	0	0	0 (0)	
İmplant uzunluğu(n/%)	Kısa	18 (55)	8 (80)	1 (33)	2 (50)	0 (0)	0.4
	Orta	12 (36)	1 (10)	2 (67)	1 (25)	0 (0)	
	Uzun	3 (9.1)	1 (10)	0 (0)	1 (25)	0 (0)	
Anatomik Lokasyon(n/%)	Maksilla anterior	4 (12)	1	0	0	0 (0)	0.3
	Maksilla posterior	16 (48)	5	0	1	0 (0)	
	Mandibula anterior	1 (3)	0	1	1	0 (0)	
	Mandibula posterior	12 (36)	4	2	2	0 (0)	
Sabit Protez Üye Sayısı (n/%)	1 üye	9 (27)	3 (30)	1 (33)	1 (25)	0 (0)	>0.9
	2-4 üye	19 (58)	5 (50)	2 (67)	2 (50)	0 (0)	
	5+ üye	5 (15)	2 (20)	0 (0)	1 (25)	0 (0)	
Karşıt Ark Durumu (n/%)	Doğal diş	11 (33)	2 (20)	2 (67)	2 (50)	0 (0)	0.6
	Diş destekli sabit protez	10 (30)	4 (40)	1 (33)	0 (0)	0 (0)	
	İmplant destekli sabit protez	12 (36)	4 (40)	0 (0)	2 (50)	0 (0)	
Yükleme Sonrası Takip Süresi (n/%)	Kısa dönem	20 (61)	4 (40)	1 (33)	3 (75)	0 (0)	0.2
	Orta dönem	4 (12)	2 (20)	2 (67)	1 (25)	0 (0)	
	Uzun dönem	9 (27)	4 (40)	0 (0)	0 (0)	0 (0)	
Mezialde Kemik Kaybı (n/%)	Kayıp var	16 (48)	10 (100)	2 (67)	3 (75)	0 (0)	0.010
	Kayıp yok	17 (52)	0 (0)	1 (33)	1 (25)	0 (0)	
Distalde Kemik Kaybı (n/%)	Kayıp var	17 (52)	10 (100)	2 (67)	4 (100)	0 (0)	0.007
	Kayıp yok	16 (48)	0 (0)	1 (33)	0 (0)	0 (0)	

Radyografik Kemik Kaybı (mm)	Mezial (Medyan, Q1–Q3)	0.00 (0.00–0.57)	2.14 (1.87–2.32)	4.09 (0.00–4.20)	2.85 (0.67–5.86)	0 (0)	<0.001
	Distal (Medyan, Q1–Q3)	0.27 (0.00–0.82)	1.83 (1.07–2.32)	4.17 (0.00–5.87)	6.13 (5.07–7.64)	0 (0)	<0.001
İmplant Kaybı (n/%)	Var	0 (0)	0 (0)	0 (0)	4 (100)	0 (0)	<0.001
	Yok	33 (100)	10 (100)	3 (100)	0 (0)	0 (0)	

Marjinal kemik kaybı açısından anlamlı farklar tespit edilmiştir. Mezial ($p = 0.010$) ve distal ($p = 0.007$) bölgelerde MKK varlığı, gruplar arası farklılık göstermiştir. Mezial MKK medyanı Grup 1'de 2.14 mm, Grup 3'te 4.09 mm, Grup 4'te 2.85 mm; distal MKK ise sırasıyla 1.83 mm, 4.17 mm ve 6.13 mm olarak belirlenmiş, fark yüksek düzeyde anlamlıdır ($p < 0.001$). Grup 4'teki ileri kemik kaybı, implant başarısızlığıyla güçlü korelasyon göstermiştir.

İmplant kaybı yalnızca Grup 4'te gözlenmiş ve fark istatistiksel olarak anlamlı bulunmuştur ($p < 0.001$). Grup 1–3'te hiçbir implant kaybı saptanmamıştır.

Tartışma

Bu çalışmada yaş ve cinsiyetin implant başarısı üzerindeki etkisinin anlamsız bulunması, Ata-Ali et al. (1) ve Sulaiman et al. (8) tarafından bildirilen bulgularla uyumludur. İmplant sağkalımının demografik faktörlerden çok kemik kalitesi, sistemik durum ve cerrahi protokollere bağlı olduğu bilinmektedir.

İmplant markaları arasındaki fark ($p = 0.006$), özellikle I-DO sisteminin yüksek başarı oranı, bağlantı geometrisi ve yüzey tasarımının osseointegrasyonda belirleyici olduğunu göstermektedir. Konik bağlantı ve platform switching tasarımlarının mikroboşluğu azaltarak MKK'yi sınırladığı önceki çalışmalarda da bildirilmiştir (2,8).

İmplant çapı, uzunluğu ve anatomik yerleşimin başarıya anlamlı etkisinin olmaması, sonuçların yalnızca boyut değil, uygun cerrahi endikasyon ve primer stabiliteyle ilişkili olduğunu göstermektedir (1,8). Sabit protez üye sayısı, karşıt ark tipi ve takip süresi açısından fark bulunmaması da kontrollü oklüzal yüklemenin sağkalımı standardize edebildiğini düşündürmektedir.

Marjinal kemik kaybı, özellikle distal bölgede belirgin farklılık göstermiştir ($p < 0.001$). Grup 4'te 6.13 mm'ye ulaşan kayıp, başarısız implantlarda görülen ilerleyici rezorpsiyonun tipik örneğidir. 2 mm'nin üzerindeki MKK'nin biyolojik komplikasyon riskini artırdığı literatürde vurgulanmıştır (3,8). Bu durum, MKK'nin implant başarısızlığının erken biyolojik göstergesi olarak klinik takiplere dâhil edilmesi gerektiğini göstermektedir.

İmplant kaybının yalnızca Grup 4'te izlenmesi, ileri kemik kaybı ve inflamasyonun başarısızlıktaki belirleyici rolünü desteklemektedir. Jeffcoat (5) ve Sulaiman & Chrcanovic (8) marjinal kemik stabilitesinin uzun dönem osseointegrasyon için temel parametre olduğunu belirtmiştir. Çalışmamız da bu bulguyu doğrular nitelikte olup, 4 mm'nin üzerindeki kemik rezorpsiyonu ve inflamasyonun fonksiyon kaybı riskini anlamlı biçimde artırdığını ortaya koymaktadır.

Bu çalışmanın başlıca sınırlılıkları, retrospektif tasarımı, örneklem büyüklüğünün sınırlı olması ve panoramik radyografilerin iki boyutlu doğasıdır. Ayrıca, oklüzal yük dağılımı ve sistemik faktörler gibi olası karıştırıcı değişkenler tam olarak kontrol edilememiştir.

Sonuç

İmplant başarısı yaş, cinsiyet ve boyutsal parametrelerden bağımsız olup, marjinal kemik kaybı ve inflamasyon en güçlü başarısızlık belirteçleridir. İmplant tasarımı ve bağlantı özellikleri, erken dönemde kemik stabilitesini destekleyerek uzun dönem sağkalımda belirleyici rol oynamaktadır.

Kaynakça

1. Ata-Ali J, Ata-Ali F, Peñarrocha-Diago M. *Effect of bisphosphonate treatment on dental implant survival: a systematic review and meta-analysis.* Int J Oral Maxillofac Implants. 2016;31(5):1016-1025.
2. Crupi A, Rossi M, Bianchi L, et al. *Antiresorptive therapy and dental implant survival: an up to 20-year retrospective cohort study in women.* J Oral Maxillofac Surg. 2025;83(4):512-520.
3. Crupi A, D'Amato A, De Santis V, et al. *Dental implant survival and risk of medication-related osteonecrosis in the jaws in patients undergoing antiresorptive therapy: a systematic review.* Clin Oral Implants Res. 2025;36(2):145-159.
4. Fiorillo L, Cervino G, Herford AS, Laino L, Cicciù M. *Impact of bisphosphonate drugs on dental implant healing and peri-implant hard and soft tissues: a systematic review.* Materials (Basel). 2024;17(5):1452.
5. Jeffcoat MK. *Two controlled studies on oral bisphosphonates and dental outcomes.* J Periodontol. 2006;77(8):1233-1240.
6. Klemetti E, Kolmakov S, Kröger H. *Panoramic mandibular index as an indicator of bone quality and osteoporosis risk.*Dentomaxillofac Radiol. 1994;23(2):131-135.
7. Misch CE. *Implant success, survival, and failure criteria.* Dent Today. 2007;26(11):56-63.
8. Sulaiman N, Fadhul F, Chrcanovic BR. *Bisphosphonates and dental implants: a systematic review and meta-analysis.*Clin Implant Dent Relat Res. 2023;25(3):289-302.

S-083 Oral Bisfosfonat Kullanım Süresinin İmplant Çevresi Kemik Kaybına Etkisi

Asiye Keysan[1], Fatih Karaaslan[2]

[1] Uşak Üniversitesi Diş Hekimliği Fakültesi, asiye.keysan@usak.edu.tr, 0009-0007-3162-2928

[2] Uşak Üniversitesi Diş Hekimliği Fakültesi, fatih.karaaslan@usak.edu.tr, 0000-0002-9899-3316

Özet

Amaç:

Bu çalışmanın amacı, oral bisfosfonat kullanmış bireylerde dental implant uygulaması sonrasında gelişen kemik kaybı miktarını ve bu kaybın bisfosfonat kullanım süresi ile ilişkisini değerlendirmektir.

Gereçler ve Yöntemler:

Çalışmaya yaş ortalaması 61,9 ± 7,2 olan 33 kadın hasta dahil edildi. Hastalarda bisfosfonat tedavisi, konsültasyon sonucu 6 ay kesildikten sonra aynı marka implantlar steril koşullarda tek bir periodontolog tarafından yerleştirildi. İlk yıl 6 ayda bir, sonraki yıllar yılda bir kontrol yapıldı. Kemik kaybı varlığı ve miktarı klinik ve radyografik değerlendirmelerle belirlendi. İstatistiksel analizlerde binary lojistik regresyon, Pearson korelasyonu ve ROC eğrisi kullanıldı.

Bulgular:

Univariate lojistik regresyon analizinde bisfosfonat kullanım süresi, implant sayısı, takip süresi ve yaş değişkenlerinin kemik kaybı gelişimi üzerine istatistiksel olarak anlamlı etkisi bulunmadı ($p>0,05$). Pearson korelasyon analizinde kemik kaybı miktarı ile ilaç kullanım süresi arasında zayıf, fakat anlamsız bir ilişki saptandı ($r=0,336$; $p=0,782$). ROC analizi ise bisfosfonat kullanım süresinin prediktif değerini ortaya koydu (AUC=0,896; $p=0,021$). Eşik değer 6,5 yıl alındığında duyarlılık %100, özgüllük %66,7 olarak bulundu.

Sonuç:

Bisfosfonat kullanım süresi 6,5 yıl ve üzerinde olan bireylerde peri-implant kemik kaybı riski artmaktadır. Daha kısa süreli kullanım implant sağkalımı açısından güvenli görünmekle birlikte, uzun süreli kullanımda yakın takip önerilmektedir.

Anahtar Kelimeler: bisfosfonat; dental implant; kemik kaybı

S-083 Effect of Oral Bisphosphonate Duration on Peri-implant Bone Loss

Asiye Keysan[1], Fatih Karaaslan[2]

[1] Uşak Üniversitesi Diş Hekimliği Fakültesi, asiye.keysan@usak.edu.tr, 0009-0007-3162-2928

[2] Uşak Üniversitesi Diş Hekimliği Fakültesi, fatih.karaaslan@usak.edu.tr, 0000-0002-9899-3316

Abstract

Aim:

The aim of study was to evaluate peri-implant bone loss in patients with a history of oral bisphosphonate use and to investigate its relationship with the duration of bisphosphonate therapy.

Materials and Methods:

A total of 33 female patients with a mean age of 61.9 ± 7.2 years were included. Bisphosphonate therapy was discontinued for 6 months after medical consultation, and implants of the same brand were placed under sterile conditions by a single periodontologist. Patients were followed every 6 months in the first year and annually thereafter. Peri-implant bone loss was assessed clinically and radiographically. Binary logistic regression, Pearson correlation, and ROC curve analyses were performed.

Results:

Univariate logistic regression showed no significant association between bisphosphonate use duration, implant number, follow-up time, age, and peri-implant bone loss ($p>0.05$). Pearson correlation revealed a weak but nonsignificant relationship between bone loss and drug duration ($r=0.336$; $p=0.782$). ROC analysis demonstrated a significant predictive value of bisphosphonate duration for bone loss (AUC=0.896; $p=0.021$). A threshold of 6.5 years yielded 100% sensitivity, 66.7% specificity, 50% PPV, and 100% NPV.

Conclusion:

Oral bisphosphonate use ≥6.5 years may represent a critical threshold for increased peri-implant bone loss risk. Shorter durations appear safe, but long-term users require close monitoring.

Keywords: bisphosphonate; bone loss; dental implant

Giriş

Dental implantlar günümüzde dişsizliğin rehabilitasyonunda yüksek başarı oranlarıyla tercih edilen bir tedavi seçeneğidir [1]. Bununla birlikte, sistemik durumlar ve kullanılan ilaçlar implant prognozunu etkileyebilmektedir. Osteoporoz tedavisinde yaygın olarak kullanılan bisfosfonatlar, osteoklast aktivitesini baskılayarak kemik rezorpsiyonunu azaltmakta, ancak uzun yarılanma ömürleri nedeniyle çene kemiğinde birikim gösterebilmektedir [2, 3]. Bu durum implant başarısızlığı ve ilaç ilişkili çene osteonekrozu (MRONJ) açısından klinisyenlerde endişe yaratmaktadır [3, 4].

Literatürde oral bisfosfonatların implant sağkalımı üzerindeki etkileri tartışmalıdır. Bazı çalışmalar implant sağkalımının sağlıklı popülasyona benzer olduğunu bildirirken [5], meta-analizlerde bisfosfonat kullananlarda implant kaybı riskinin anlamlı şekilde arttığı belirtilmiştir

[6]. Özellikle kullanım süresi ve kullanılan molekül tipinin kemik kaybı üzerinde belirleyici olabileceği öne sürülmektedir [7].

Bu çalışma, oral bisfosfonat kullanmış bireylerde dental implant çevresindeki kemik kaybı miktarını takip süreleri boyunca inceleyerek, kemik kaybı ile bisfosfonat kullanım süresi arasındaki ilişkiyi değerlendirmeyi amaçlamaktadır. Çalışmanın özgün katkısı, implant uygulanan bisfosfonat hastalarında marjinal kemik kaybının kantitatif olarak ortaya konması ve bu kaybın kullanım süresiyle olası bağlantısının klinik açıdan İncelenmesidir.

Materyal ve Metod

Çalışma Tasarımı

Bu araştırma retrospektif gözlemsel klinik çalışma olarak planlanmıştır. Çalışma için tüm hastalardan bilgilendirilmiş onam formu temin edilmiştir.

Hasta Seçimi

Çalışmaya 2016–2025 yılları arasında dental implant tedavisi uygulanmış ve en az 12 ay süreyle oral bisfosfonat kullanmış bireyler dahil edilmiştir.

Dahil edilme kriterleri:

En az 12 ay oral bisfosfonat kullanmış olmak,

En az bir dental implant ile protetik rehabilitasyon yapılmış olmak,

Düzenli klinik ve radyografik takip verilerine sahip olmak.

Dışlama kriterleri:

İntravenöz bisfosfonat kullanımı öyküsü,

Diyabet, Sigara kullanımı.

Klinik Uygulama

Hastalara bisfosfonat kullanımına bağlı riskler nedeniyle ilgili uzmanlardan konsültasyon alınmış ve bu doğrultuda ilaç 6 ay süreyle kesildikten sonra implant cerrahisi gerçekleştirilmiştir. Tüm implantlar steril koşullar altında, tek bir periodontolog tarafından uygulanmıştır. Hastaların tamamına aynı marka implant yerleştirilmiştir.

Takip Protokolü

Hastalar implant cerrahisi sonrası düzenli aralıklarla takip edilmiştir. İlk yıl 6 ayda bir kontrol yapılmış, sonraki yıllarda ise yılda bir kontrol protokolü uygulanmıştır.

Veri Toplama

Hastaların demografik verileri (yaş, cinsiyet), bisfosfonat kullanım süresi ve implantların takip süreleri kaydedilmiştir.

Radyografik Değerlendirme

Marjinal kemik kaybı miktarı periapikal radyograflar ve panoramik görüntüler üzerinden değerlendirilmiştir. Ölçümler her implantın mesial ve distal krestal kemik seviyelerinden

yapılmış, ortalama değerler alınmıştır. Başlangıç ölçümü olarak implantın protetik yükleme zamanı esas alınmıştır.

İstatistiksel Yöntem

Veriler Jamovi V2.7.6 ve IBM SPSS V23 ile analiz edildi. Verilerin normal dağılıma uygunluğu Shapiro-Wilk Testi ile incelendi. Bağımsız değişkenlerin kemik kaybı olma durumu üzerindeki etkisi Binary Lojistik Regresyon analizi ile incelenmiştir. Kemik kaybı olma durumunu ayırt etmede parametrelere ait kesme değeri ROC analizi ile yapılmıştır. Nicel verilerin gösteriminde ortalama ± standart sapma kullanıldı. Önem düzeyi $p<0,05$ olarak alındı.

Bulgular

Bu çalışmaya yaş ortalaması 61,94 ± 7,16 olan 33 bayan hasta dahil edildi. Tablo 1'de kemik kaybı ile ilişkili faktörlerin univariate lojistik regresyon analizi sonuçları sunulmaktadır. Analiz sonuçlarına göre; ilaç kullanma süresi, implant sayısı, takip süresi ve yaş değişkenlerinin kemik kaybı gelişimi üzerine istatistiksel olarak anlamlı bir etkisi saptanmamıştır ($p>0,05$). Bununla birlikte, kemik kaybı görülen hastalarda bisfosfonat kullanım süresi ve takip sürelerinin daha uzun, yaş ortalamalarının ise daha yüksek olduğu gözlenmiştir.

Tablo 1. Kemik kaybı varlığına ait Binary lojistik regresyon analizi sonuçları

	Kemik Kaybı		Toplam	Univariate	
	Yok	Var		OR (%95 CI)	p
İlaç Kullanma süresi	5,83 ± 1,47	8 ± 0,82	6,38 ± 1,63	5,875 (0,787 - 43,841)	0,084
İmplant sayısı	5 ± 2,66	7,75 ± 4,92	5,69 ± 3,4	1,289 (0,886 - 1,874)	0,185
Takip süresi	3,92 ± 3,12	6,25 ± 2,22	4,5 ± 3,03	1,358 (0,854 - 2,159)	0,197
Yaş	60,5 ± 6,25	66,25 ± 8,96	61,94 ± 7,16	1,136 (0,943 - 1,369)	0,179

OR (%95 CI): Odss Ratio (%95 Confidence İnterval)

Tablo 2'de kemik kaybı miktarı ile bisfosfonat kullanım süresi arasındaki ilişki incelenmiştir. Pearson korelasyon analizi sonucunda, kemik kaybı miktarı ile ilaç kullanım süresi arasında

pozitif yönde zayıf bir ilişki saptanmasına rağmen bu ilişki istatistiksel olarak anlamlı bulunmamıştır ($r=0,336$; $p=0,782$).

Tablo 2. Kemik kaybı olanlarda kemik kaybı miktarı ile ilaç kullanım süresi arasındaki ilişkinin incelenmesi

	Kemik kaybı miktarı	
	r	p
İlaç Kullanma süresi	0,336	0,782

r: Pearson korelasyonu

Tablo 3'te ROC analizi sonuçları yer almaktadır. Bisfosfonat kullanım süresinin kemik kaybı gelişimini ayırt etmedeki prediktif değeri anlamlı bulunmuştur (AUC=0,896; $p=0,021$). Kesme değeri 6,5 yıl olarak alındığında, %100 duyarlılık, %66,7 özgüllük, %50 pozitif prediktif değer ve %100 negatif prediktif değer elde edilmiştir. Bu sonuçlara göre, 6,5 yıl ve üzeri bisfosfonat kullanım süresi, dental implant çevresinde kemik kaybı gelişimi için belirleyici bir eşik değer olabileceğini göstermektedir.

Tablo 3. Kemik kaybı olma durumunu ayırt etmede ROC analizi

	AUC	p	Kesme değer	Duyarlılık	Özgüllük	PPV	NPV
İlaç kullanma süresi	0,896 (0,737 - 1)	**0,021**	≥6,5	100%	66,67%	50 %	100 %

PPV: Positive Predictive Value, NPV: Negative Predictive Value

Tartışma

Literatürde, bisfosfonat tedavisi gören hastalarda implant sağkalım oranlarının genellikle yüksek olduğu, ancak uzun süreli kullanım durumunda peri-implant komplikasyonların artabileceği bildirilmiştir [5,6,7]. Bu bağlamda çalışmamızın amacı, oral bisfosfonat kullanmış bireylerde dental implant uygulaması sonrasında gelişen kemik kaybı miktarını ve bu kaybın bisfosfonat kullanım süresiyle olan ilişkisini değerlendirmektir. Literatürde sınırlı olarak ele alınan bu konuyu, prospektif hasta takibi ile inceleyerek implant çevresi kemik kaybının olası risk faktörlerini ortaya koymayı ve klinisyenlere tedavi planlamasında yol gösterici olabilecek veriler sunmayı hedefledik.

Çalışmamızda bisfosfonat kullanım süresi, implant sayısı, takip süresi ve yaşın istatistiksel olarak anlamlı bir etkisi saptanmamıştır. Bununla birlikte, kemik kaybı gözlenen hastalarda bisfosfonat kullanım süresinin ve takip süresinin daha uzun, yaş ortalamasının ise daha yüksek olması dikkat çekicidir. Bu durum, literatürde de vurgulandığı üzere uzun süreli bisfosfonat tedavisinin implant çevresi kemik metabolizmasına olası olumsuz etkilerini düşündürmektedir. Nitekim, Sulaiman ve ark. bisfosfonat kullanan bireylerde implant kaybı riskinin anlamlı düzeyde artabileceğini rapor etmiş, özellikle uzun dönem takiplerde implant sağkalımında düşüş eğilimi olduğunu göstermiştir [6]. Bununla birlikte, Fiorillo ve ark. bisfosfonat tedavisinin dental implant için mutlak kontrendikasyon oluşturmadığını, uygun cerrahi protokoller ve farmakolojik önlemlerle başarılı sonuçlar elde edilebileceğini belirtmiştir [7]. Benzer şekilde, Crupi ve ark. düşük doz antiresorptif tedavi gören hastalarda implant sağkalımının sağlıklı bireylerle karşılaştırılabilir olduğunu ortaya koymuştur [5]. Bulgularımız, istatistiksel olarak anlamlı olmasa da, bisfosfonat kullanım süresi uzadıkça ve ileri yaş ile birlikte kemik kaybı ihtimalinin artabileceğini düşündürmekte; bu da klinik takiplerde özellikle uzun süre tedavi gören bireylerde daha dikkatli olunması gerektiğini desteklemektedir.

Kemik kaybı miktarı ile bisfosfonat kullanım süresi arasındaki ilişki incelendiğinde, istatistiksel olarak anlamlı olmamakla birlikte pozitif yönde zayıf bir korelasyon gözlenmiştir. Bu bulgu, uzun süreli bisfosfonat kullanımının implant çevresi kemik kaybı açısından potansiyel bir risk oluşturabileceğine işaret etse de, çalışmamızdaki hasta sayısının sınırlı olması nedeniyle anlamlı düzeye ulaşmamış olabilir. Literatürde benzer şekilde, bisfosfonat tedavisinin süresinin osseointegrasyon ve implant sağkalımı üzerinde belirleyici bir faktör olabileceği bildirilmiştir. Özellikle Wang ve ark. uzun süreli alendronat kullanımının osteonekroz gelişimi ile ilişkili olabileceğini rapor etmiştir [8]. Ayrıca, Sulaiman ve ark. da implant kaybı riskinin takip süresi ve ilaç kullanım süresi uzadıkça artış eğilimi gösterdiğini vurgulamaktadır [6]. Buna karşın, Crupi ve ark. düşük doz antiresorptif tedavi gören osteoporotik hastalarda implant sağkalım oranlarının sağlıklı bireylerle benzer olduğunu bildirmiştir [5]. Dolayısıyla, elde edilen zayıf korelasyonun klinik açıdan tamamen önemsiz olmadığı, daha geniş örneklemli ve uzun süreli takip çalışmalarıyla bu ilişkinin daha net ortaya konabileceği düşünülmektedir.

Çalışmamız bisfosfonat kullanım süresinin implant çevresi kemik kaybı gelişiminde belirleyici bir faktör olabileceğini ortaya koymaktadır. Çalışmamızda 6,5 yıl ve üzeri bisfosfonat kullanım süresi, kemik kaybı gelişimini ayırt etmede anlamlı bir eşik değer olarak bulunmuştur. Bu eşik değerin %100 duyarlılık ve %100 negatif prediktif değer sağlaması, 6,5 yıldan daha kısa süreli kullanımda kemik kaybı riskinin son derece düşük olduğunu göstermektedir. Literatürde de uzun süreli bisfosfonat kullanımının implant sağkalımı ve peri-implant kemik metabolizması açısından kritik bir risk faktörü olduğu bildirilmiştir. Bazı çalışmalarda özellikle 5 yılı aşan bifosfonat kullanımında MRONJ riskinin anlamlı derecede arttığı görülmüştür. Benzer şekilde, Sulaiman ve ark. (2023) yaptıkları meta-analizde, bisfosfonatların kemikte hızlı birikimi nedeniyle uzun süreli kullanımda implant kaybı riskinin artabileceğini vurgulamışlardır [6]. Buna karşın, Fiorillo ve ark. uygun cerrahi protokoller ve farmakolojik profilaksi ile implant tedavisinin bisfosfonat kullanan bireylerde güvenle uygulanabileceğini ileri sürmüştür [7]. Çalışmamızın bulguları, klinik uygulamalarda bisfosfonat kullanım süresinin mutlaka sorgulanması gerektiğini ve 6,5 yılın üzerinde tedavi gören hastalarda implant planlamasının daha dikkatli yapılması gerektiğini ortaya koymaktadır.

Bu çalışmanın bazı sınırlılıkları bulunmaktadır. Öncelikle, hasta sayısının görece sınırlı olması bulguların genellenebilirliğini kısıtlamaktadır. Ayrıca, yalnızca kadın hastaların dahil edilmesi cinsiyetler arası farklılıkların değerlendirilmesine olanak vermemiştir. Bununla birlikte, implant çevresi kemik kaybı yalnızca radyografik değerlendirmelerle ölçülmüş, ileri üç boyutlu görüntüleme yöntemleri kullanılmamıştır.

Sonuç

Bu çalışma, oral bisfosfonat kullanmış bireylerde implant çevresi kemik kaybını değerlendirmiştir. Bulgular, bisfosfonat kullanım süresinin 6,5 yıl ve üzerinde olmasının kemik kaybı için kritik bir eşik değer olabileceğini göstermektedir. Kısa ve orta süreli kullanım implant tedavisi açısından güvenli görünmekle birlikte, uzun süreli kullanımda peri-implant kemik kaybı riskinin arttığı ve bu hastaların daha yakından takip edilmesi gerektiği sonucuna varılmıştır.

Kaynakça

1. Cheng YC, et al. Antiresorptive therapy and dental implant survival: an up to 20-year retrospective cohort study in women. *Clin Oral Investig.* 2022;26(11):6569-6582.
2. Aspenberg P. Bisphosphonates and implants: an overview. *Acta Orthop.* 2009;80(1):119-123.
3. Scully C, Madrid C, Bagan J. Dental endosseous implants in patients on bisphosphonate therapy. *Implant Dent.* 2006;15(3):212-218.
4. Dirier S, Türk AG, Prosthetic treatment approach in bisphosphonate users,, *Yeditepe Clin J.*, 2025; 21(3):177-183.
5. Crupi A, et al. Dental implant survival and risk of medication-related osteonecrosis in the jaws in patients undergoing antiresorptive therapy: a systematic review. *Int J Mol Sci.* 2025;26(8):3618.
6. Sulaiman N, Fadhul F, Chrcanovic BR. Bisphosphonates and dental implants*: a systematic review and meta-analysis. Materials* . 2023;16(18):6078.
7. Fiorillo L, et al. Impact of bisphosphonate drugs on dental implant healing and peri-implant hard and soft tissues: a systematic review. *BMC Oral Health.* 2022;22(1):291.
8. Wang HL, Weber D, McCauley LK. Effect of long-term oral bisphosphonates on implant wound healing: literature review and a case report. *Journal of Periodontology.* 2007;78(3):584-594.

S-084 Gingivitis ve Periodontitis Olgularında Mandibular Kortikal İndeks Değişiminin İncelenmesi

Nihan Bulak[1], Fatih Karaaslan[2]

[1] Uşak Üniversitesi Diş Hekimliği Fakültesi Periodontoloji AD, Uşak, Türkiye

nihan.bulak@usak.edu.tr., 0009-0009-8462-1982

[2] Uşak Üniversitesi Diş Hekimliği Fakültesi Periodontoloji AD, Uşak, Türkiye

fatih.karaaslan@usak.edu.tr., 0000-0002-9899-3316

Özet

Amaç: Bu çalışmanın amacı, gingivitis ve periodontitis olgularında mandibular kortikal indeks (MCI) değişimini değerlendirmek ve periodontal hastalığın şiddeti (Stage 1–4) ile ilerleme hızının (Grade A–C) kortikal kemik yapısı üzerindeki etkisini incelemektir.

Gereç ve Yöntem: Çalışmaya, periodontal durumu klinik olarak belirlenen bireyler dâhil edilmiştir. Katılımcılar gingivitis ve periodontitis olarak iki ana gruba ayrılmış; periodontitis olguları hastalığın evresine (Stage 1–4) ve ilerleme hızına (Grade A–C) göre sınıflandırılmıştır. Panoramik radyografilerde mandibular korteks, Klemetti sınıflamasına göre C1–C3 olarak değerlendirilmiştir. Veriler IBM SPSS 27 programında analiz edilmiştir.

Bulgular: Periodontitis şiddeti arttıkça C1 oranı azalırken C2 ve C3 oranları artmıştır ($p=0.003$). C3 düzeyi S4 grubunda %28'e ulaşmıştır. Grade A grubunda C1 oranı %100 iken, Grade C grubunda %27,7'ye düşmüş; C3 oranı ise %17'ye yükselmiştir ($p=0.025$). Cinsiyet ve yaş değişkenleriyle ilişkili farklılıklar istatistiksel olarak anlamlı bulunmuştur ($p<0.05$).

Sonuç: Periodontal hastalık şiddeti ve ilerleme hızındaki artış, mandibular kortikal yapıda belirgin porozite artışına yol açmaktadır. MCI değerlendirmesi, periodontal yıkımı yansıtan kolay, noninvaziv ve klinik açıdan değerli bir radyografik belirteçtir.

Anahtar Kelimeler: Kemik Yoğunluğu; Mandibular Kortikal İndeks; Periodontitis

S-084 Evaluation of Mandibular Cortical Index Changes in Gingivitis and Periodontitis Cases

Nihan Bulak[1], Fatih Karaaslan[2]

[1] Uşak Üniversitesi Diş Hekimliği Fakültesi Periodontoloji AD, Uşak, Türkiye

nihan.bulak@usak.edu.tr., 0009-0009-8462-1982

[2] Uşak Üniversitesi Diş Hekimliği Fakültesi Periodontoloji AD, Uşak, Türkiye

fatih.karaaslan@usak.edu.tr., 0000-0002-9899-3316

Abstract

Objective: The aim of this study was to evaluate changes in the Mandibular Cortical Index (MCI) among patients with gingivitis and periodontitis, and to assess the impact of disease severity (Stage 1–4) and progression rate (Grade A–C) on mandibular cortical bone morphology.

Materials and Methods: Participants were clinically classified into gingivitis and periodontitis groups. Periodontitis cases were further categorized by stage (Stage 1–4) and grade (A–C). Panoramic radiographs were evaluated using the Klemetti classification (C1–C3). Data were analyzed using IBM SPSS 27.

Results: As periodontal severity increased, the C1 ratio decreased while C2 and C3 ratios increased ($p=0.003$). The C3 category reached 28% in Stage 4. In grading, C1 decreased from 100% in Grade A to 27.7% in Grade C, while C3 increased to 17% ($p=0.025$). Significant associations were observed between cortical index, age, and sex ($p<0.05$).

Conclusion: Increasing periodontal destruction and faster progression are associated with greater mandibular cortical porosity. MCI evaluation on panoramic radiographs may serve as a simple, noninvasive, and clinically valuable indicator of periodontal bone loss.

Keywords: Bone Density ; Mandibular Cortical Index ; Periodontitis

Giriş

Periodontal hastalıklar, diş destek dokularının enfeksiyöz ve inflamatuvar yıkımıyla karakterize olup, klinik olarak gingivitis ve periodontitis olarak sınıflandırılır. Gingivitis, yumuşak dokularla sınırlı geri dönüşümlü bir inflamasyon iken; periodontitis alveoler kemik rezorpsiyonu ve bağ dokusu kaybı ile seyreden ilerleyici bir süreçtir [1, 2].

Periodontitisli bireylerde inflamasyonun yalnızca alveoler kemikte değil, mandibular kortikal yapıda da morfolojik değişimlere neden olabildiği gösterilmiştir [2, 3]. Bu süreçte artan osteoklastik aktivite, kortikal porozitede belirgin artışla sonuçlanmakta, bu da kemik yoğunluğunda azalmayı yansıtmaktadır [4, 5].

Panoramik radyografi, bu değişimlerin değerlendirilmesinde düşük dozlu, kolay erişilebilir bir görüntüleme yöntemidir. Görüntüler üzerinden elde edilen Mandibular Kortikal İndeks (MCI), mandibular korteksin bütünlüğü ve kemik kalitesi hakkında nitel bilgi sağlayan güvenilir bir göstergedir [4, 6, 7]. Literatürde, periodontitis şiddeti arttıkça MCI değerlerinde anlamlı değişimler saptanmıştır [2, 3]. Ayrıca yapay zekâ tabanlı analiz sistemleri, ileri yaş ve kadın cinsiyetle birlikte kortikal deformasyonun belirginleştiğini göstermektedir [8].

Bu çalışmanın amacı, periodontal hastalık şiddeti ile mandibular kortikal morfoloji arasındaki ilişkiyi panoramik radyografiler üzerinde incelemek ve MCI'nin periodontal yıkımın olası bir radyografik göstergesi olarak klinik değerini ortaya koymaktır.

Yöntem

Bu araştırma, retrospektif-kesitsel bir çalışma olarak yürütülmüş ve Helsinki Bildirgesi ilkelerine uygun olarak gerçekleştirilmiştir.

Çalışmaya, 18–76 yaş aralığında, sistemik hastalığı bulunmayan ve panoramik radyografileri uygun kalitede olan bireyler dâhil edilmiştir. Kemik metabolizmasını etkileyebilecek sistemik hastalığı veya kemik metabolizmasını değiştiren ilaç kullanımı öyküsü bulunan bireyler çalışma dışı bırakılmıştır.

Katılımcılar periodontal durumlarına göre iki ana gruba ayrılmıştır:

Gingivitis grubu: Klinik ataşman kaybı bulunmayan, reversibl inflamasyon gösteren bireyler.

Periodontitis grubu: Klinik ataşman kaybı ve alveoler kemik yıkımı bulunan bireyler.

Periodontitis olguları, 2017 Dünya Periodontal ve Peri-İmplant Hastalıkları Sınıflamasına göre hastalığın evresine (Stage 1–4) ve ilerleme hızına (Grade A–C) göre alt gruplara ayrılmıştır.

Radyografik Değerlendirme

Tüm katılımcıların panoramik radyografileri, aynı cihazla standart pozisyonlama koşullarında alınmıştır. Mandibular kortikal morfoloji, panoramik radyografilerde MCI yöntemiyle değerlendirilmiştir.

MCI, Klemetti ve ark. (1994) tarafından tanımlanan sınıflamaya göre üç kategoriye ayrılmıştır [2, 9]:

C1: Kortikal sınırların düzgün ve keskin olduğu, normal korteks.

C2: Endosteal kenarlarında semilunar defektlerin izlendiği, orta düzeyde erozyonlu korteks.

C3: Belirgin porozite ve düzensizlik gösteren, ileri derecede erozyonlu korteks.

Değerlendirmeler iki deneyimli periodontoloji uzmanı tarafından bağımsız olarak yapılmıştır.

İstatistiksel Analiz

Verilerin tanımlayıcı istatistikleri (sayı, yüzde, ortalama, standart sapma, medyan, minimum, maksimum, %25 ve %75 çeyreklikler) hesaplanmıştır. Normal dağılım varsayımı Shapiro

Wilk testi ile, varyans homojenliği Levene testi ile kontrol edilmiştir. Normal dağılıma sahip bağımsız üç ve daha fazla grubun karşılaştırılmasında tek yönlü ANOVA testi, Farkın kaynağını belirlemede Post Hoc Bonferroni testi, Kategorik değişkenlerin karşılaştırılmasında ise örneklem varsayımı (beklenen değer >5) sağlandığında Pearson Ki-Kare testi, aksi durumda Fisher's Exact testi kullanılmıştır. Tüm analizler IBM SPSS Statistics 27 (IBM Corp., Armonk, NY, USA) programı kullanılarak gerçekleştirilmiş; anlamlılık düzeyi $p<0.05$ olarak kabul edilmiştir.

Bulgular

Çalışmaya toplam n = 125 katılımcı dâhil edilmiştir. Katılımcıların yaş ortalaması 45,0 ±13,2 yıl (min: 18 – maks: 76) olup, kadın oranı %52'dir.

Tablo1 : Stage ve gradelere göre yaşların dağılımları

		Min.-Maks.	Ort.±S.S.	M.(%25-%75Ç.)	Test İstatistiği	p
Teşhis	Gingivitis	22-76	45,04±13,24	42,5(37-49)	3,378	0,012*
	S1	18-65	42,12±12,54	43(35-51)		
	S2	23-75	51,8±12,56	51(44-61)		
	S3	20-75	47,72±13,32	49(41-54)		
	S4	37-66	52,76±8,86	51(45-62)		
Grade	GA	27-40	33,5±9,19	33,5(27-40)	1,804	0,170
	GB	22-75	49,82±13,02	52(42-60)		
	GC	18-73	47,91±11,74	46(44-56)		

Yaş ve Periodontal Hastalık İlişkisi

Teşhis gruplarına göre yaş dağılımı anlamlı farklılık göstermiştir ($p = 0.012$). Bonferroni analizine göre S4 grubundaki bireylerin yaş ortalaması S1 grubundakilerden anlamlı olarak yüksektir ($p = 0.026$). Grade grupları arasında yaş açısından anlamlı fark saptanmamıştır ($p = 0.170$).

Cinsiyet ve Periodontal Hastalık İlişkisi

Cinsiyet ile periodontal tanı grupları arasında istatistiksel olarak anlamlı bir ilişki saptanmıştır ($p = 0.026$). Kadınlarda gingivitis oranı %80,8 olup, bu oran periodontitis evrelerine göre (S1 = %48, S4 = %40) anlamlı biçimde yüksektir. Erkeklerde ise ileri evre periodontitis (S4) oranı %60 olup, gingivitis grubundaki %19,2 oranına göre anlamlı derecede fazladır. Grade ile cinsiyet arasında anlamlı ilişki gözlenmemiştir ($p > 0.05$).

Tablo 2: Gruplara göre cinsiyet ve MCI dağılımı

		Gingivitis			S1			S2			S3			S4				
		n	%	% G.	n	%	% G.	n	%	% G.	n	%	% G.	n	%	% G.	Test İstatistiği	p
Cinsiyet	Kadın	20a	31,8	80,8	12ab	18,2	48,0	11ab	16,7	44,0	12b	18,2	48,0	10b	15,2	40,0	11,025	0,026*
	Erkek	5a	8,3	19,2	13ab	21,7	52,0	14ab	23,3	56,0	13b	21,7	52,0	15b	25,0	60,0		
Kortikal İndeks	C1	17a	31,0	69,2	14ab	24,1	56,0	11b	19,0	44,0	7b	12,1	28,0	8ab	13,8	32,0	21,012**	0,003*
	C2	7a	12,3	26,9	11ab	19,3	44,0	12b	21,1	48,0	17b	29,8	68,0	10ab	17,5	40,0		
	C3	1a	9,1	3,8	0b	0,0	0,0	2ab	18,2	8,0	1b	9,1	4,0	7a	63,6	28,0		

MCI ve Periodontitis Evre (Stage)

Çalışma grupları ile MCI değerleri arasında anlamlı fark saptanmıştır (p = 0.003). Gingivitis grubunda C1 oranı %69,2 ile en yüksek düzeyde bulunmuştur. Periodontitis evresi ilerledikçe C1 oranı azalmış, C2 ve C3 oranları artmıştır. S4 evresinde C3 oranı %28'e ulaşmıştır; bu durum, periodontal yıkım şiddetinin artışıyla birlikte mandibular kortikal porozitenin belirginleştiğini göstermektedir.

Tablo 3: Gradelere göre cinsiyet ve MCI ilişkisi

		GA			GB			GC				
		n	%	%G.	n	%	% G.	n	%	% G.	Test İstatistiği	p
Cinsiyet	Kadın	1	2,2	50,0	27	60,0	52,9	17	37,8	36,2	3,023	0,204
	Erkek	1	1,8	50,0	24	43,6	47,1	30	54,5	63,8		
Kortikal İndeks	C1	2a	5,0	100,0	25ab	62,5	49,0	13b	32,5	27,7	9,781	0,025*
	C2	0a	0,0	0,0	24b	48,0	47,1	26b	52,0	55,3		
	C3	0a	0,0	0,0	2a	20,0	3,9	8b	80,0	17,0		

MCI ve Periodontitis Derece (Grade)

Grade grupları arasında MCI dağılımı bakımından anlamlı fark bulunmuştur (p = 0.025). Grade A grubunda C1 oranı %100, Grade B grubunda %49, Grade C grubunda ise %27,7 olarak saptanmıştır. C3 düzeyi Grade C grubunda %17'ye ulaşmıştır. Bu bulgu, hastalığın ilerleme hızının artışıyla kortikal yoğunluğun azaldığını ve porozitenin arttığını göstermektedir.

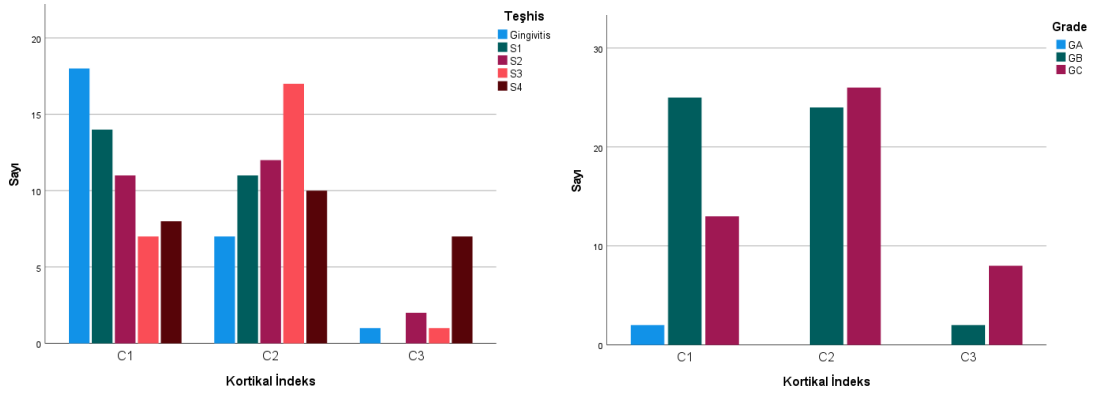

Şekil 1: Stage ve gradelere göre kortikal indeks ölçümlerinin dağılımına ait çubuk grafiği

Tartışma

Çalışmamızda S4 grubundaki bireylerin yaş ortalaması S1 grubundakilerden anlamlı biçimde yüksek bulunmuştur. Bu bulgu, periodontal yıkımın yaşla birlikte arttığını göstermektedir. Literatürde benzer şekilde, MCI değerlerinin yaşla ilişkili olarak bozulduğu ve kortikal porozitenin arttığı bildirilmiştir [2, 6]. Özellikle Ohmori ve ark. 60 yaş üzeri bireylerde kortikal deformasyonun anlamlı derecede yüksek olduğunu raporlamıştır [8]. Grade grupları arasında yaş açısından fark bulunmaması, hastalığın ilerleme hızının yaş yerine biyolojik ve çevresel faktörlerle ilişkili olabileceğini göstermektedir [7, 8].

Çalışmamızda cinsiyet ile periodontal tanı grupları arasında anlamlı bir ilişki saptanmış, kadınlarda gingivitis oranı daha yüksek, erkeklerde ise ileri evre periodontitis oranı belirgin biçimde fazladır. Bu sonuç, erkeklerin periodontal hastalıkların ilerlemiş formlarına daha yatkın olduğunu bildiren önceki çalışmalarla uyumludur [2, 3]. Sri Wigati ve ark. [3] ve Bozdağ & Şener [10], kadınlarda C1 tip korteksin, erkeklerde ise daha yüksek oranda C2-C3 tip kortikal erozyonun görüldüğünü belirtmiştir. Bu durum hormonal farklılıklar, oral hijyen alışkanlıkları ve yaşam tarzı faktörleriyle ilişkilendirilmiştir. Grade ile cinsiyet arasında anlamlı ilişki bulunmaması, hastalığın ilerleme hızının biyolojik cinsiyetten ziyade bireysel immün yanıt ve çevresel faktörlerle belirlendiğini düşündürmektedir [7, 8].

Çalışmamızda periodontal evre ilerledikçe C1 oranının azaldığı, buna karşın C2 ve özellikle C3 oranlarının arttığı görülmüştür. Bu bulgu, periodontal yıkımın mandibular kortikal yapı üzerinde ilerleyici bir incelme ve porozite artışı oluşturduğunu göstermektedir. Benzer şekilde, Moeintaghavi ve ark. [1] ve Sri Wigati ve ark [3], periodontitis hastalarında C2 ve C3 tip korteksin daha sık görüldüğünü ve kortikal erozyonun hastalığın şiddetiyle paralel arttığını bildirmiştir . Ayrıca Ohmori ve ark. [8] AI destekli analizlerde ileri evre periodontitis olgularında kortikal deformasyonun belirginleştiğini raporlamıştır. Bu sonuçlar, MCI'nin periodontal hastalığın şiddetiyle ilişkili bir radyografik gösterge olabileceğini desteklemektedir.

Çalışmamızda periodontitisin ilerleme hızı arttıkça MCI değerlerinde belirgin bozulma gözlenmiş; Grade A grubunda tamamen korunmuş korteks (C1 %100) görülürken, Grade C grubunda C3 oranı %17'ye ulaşmıştır. Bu durum, hastalığın progresyon hızının mandibular kortikal yoğunluk üzerinde doğrudan etkili olduğunu göstermektedir. Benzer şekilde Wigati ve ark. [3] ve Moeintaghavi ve ark. [1], periodontitis şiddeti arttıkça kortikal erozyonun ilerlediğini bildirmiştir. Ayrıca Ohmori ve ark. [8] AI destekli analizlerinde, yaş ve hastalık ilerleme hızının kortikal deformasyonla ilişkili olduğunu göstermiştir. Bu bulgular, MCI'nin yalnızca hastalık evresiyle değil, aynı zamanda biyolojik ilerleme hızıyla da ilişkili potansiyel bir radyomorfometrik belirteç olduğunu desteklemektedir [7].

Sonuç

Bu çalışmada, periodontal hastalık şiddeti ve ilerleme hızının artışıyla mandibular kortikal yapıda belirgin porozite artışı ve kortikal bütünlükte azalma gözlenmiştir. Özellikle ileri evre (ve hızlı ilerleyen olgularda C3 oranının yükselmesi, MCI'nin periodontal yıkımı yansıtan bir radyografik belirteç olabileceğini göstermektedir. MCI değerlendirmesi, panoramik radyografilerde kolay ve noninvaziv biçimde uygulanabilir bir tarama aracı olarak klinik değere sahiptir.

Kaynakça

1. Moeintaghavi A, Hosseinizarch H, Tabassi SM. The comparison of mandibular radiomorphometric indices in panoramic radiography between patients with chronic periodontitis and healthy individuals. *J Contemp Dent Pract.* 2014;15(4):461-465. doi:10.5005/jp-journals-10024-1563
2. Öztürkmen Z, Özbek M, Özcan Bulut S, Akçiçek Türk G. Evaluation of the mandibular cortical index on digital panoramic images of the chronic periodontitis patients. *Clin Dent Res.* 2019;43(1):41-49. doi:10.5577/cdr.20194301
3. Wigati SMM, Savitri Y, Mutia AK. Identification of mandibular cortical index (MCI) in chronic periodontitis patients. *Eurasia J Biosci.* 2020;14:3201-3205.
4. Goyushov S, Dursun E, Tözüm TF. Mandibular cortical indices and their relation to gender and age in the cone-beam computed tomography. *Dentomaxillofac Radiol.* 2020;49(3):20190210. doi:10.1259/dmfr.20190210
5. Moghadam MA, Reyhani Z, Shokrollahi M, Zadeh SF. Evaluation of mandibular cortical indexes in digital panoramic radiography. *Eurasia J Biosci.* 2020;14:2511-2516.
6. Okumuş ÖF, Acıpınar Ş. Relationship between the mandibular cortical index and periodontitis stage/grade: A retrospective radiographic study. *Selcuk Dent J.* 2025;12(1):88-92. doi:10.15311/selcukdentj.1518035
7. Hastar E, Yilmaz HH, Orhan H. Evaluation of mental index, mandibular cortical index and panoramic mandibular index on dental panoramic radiographs in the elderly. *Eur J Dent.* 2011;5(1):60-67.
8. Rianita V, Kristiani E, Herdiyanti D, Nasution AM. Mandibular cortical morphology in periodontitis patients with Stage III/IV using AI-based computer-assisted diagnosis for panoramic radiography. *J Clin Images Med Case Rep.* 2024;5(9):2959. doi:10.52768/2766-7820/2959
9. Klemetti E, Kolmakov S, Kröger H. Pantomography in assessment of the osteoporosis risk group. *Scand J Dent Res.* 1994;102(1):68-72. doi:10.1111/j.1600-0722.1994.tb01156.x

10. Bozdag G, Sener S. The evaluation of MCI, MI, PMI and GT on both genders with different age and dental status. *Dentomaxillofac Radiol.* 2015;44(9):20140435. doi:10.1259/dmfr.20140435

S-085 Deprem Bölgesinde Yaşayan Bireylerde Anksiyete ve Depresyon Düzeylerinin Periodontal Hastalıklarla İlişkisi

Sözel Bildiri

Akgül Gizem Telli[1], Halil İbrahim Şık[1], Ayşegül Sarı[1]
[1] Hatay Mustafa Kemal Üniversitesi Diş Hekimliği Fakültesi

Amaç Bu çalışmanın amacı, deprem sonrası konteyner kentlerde yaşayan bireylerde anksiyete ve depresyon düzeylerini ve bu psikolojik durumların periodontal hastalıklar ile ilişkisini değerlendirmektir. Gereç ve yöntemler Bu kesitsel çalışmaya, deprem sonrası konteyner kentlerde yaşayan 103 birey dahil edilmiştir. Katılımcıların sosyo-demografik özellikleri ve ağız hijyeni alışkanlıkları, periodontal hastalık ve sağlık durumları kaydedilmiştir. Beck Anksiyete Ölçeği ve Beck Depresyon Ölçeği kullanılarak hastaların depresyon ve anksiyete düzeyleri değerlendirilmiştir. Bulgular Çalışma popülasyonu yaş ortalaması 38.59 ±14.58 olan 37 erkek ve 66 kadın hastadan oluşmaktaydı. Popülasyondaki periodontal durum prevelensı 15 sağlıklı, 53 gingivitis ve 35 periodontitis olarak belirlenmiştir. Çalışma popülasyonunda yüksek öğrenim, düzensiz diş hekimine gitme (%74.8) ve günde birden fazla diş fırçalama (%38.8) yüzdeleri yüksekken; sigara (%24.3) ve alkol kullanımı (%8.7), sistemik hastalık varlığı (%25.2) yüzdeleri düşüktü. Popülasyonun Beck depresyon skoru 14.09±11.09 ve Beck anksiyete skoru 12.53±10.75 olarak belirlendi. Beck depresyon skorları periodontitisli hastalarda, gingivitisli hastalardan ($p=0.016$) ve sağlıklı bireylerden (0.036) daha yüksekti. Beck anksiyete skorları ise periodontal hastalık ve sağlık durumlarında benzerdi ($p \geq 0.005$). General Linear Model analizinde, Beck anksiyete skorları ile periodontal hastalık varlığı arasında diğer faktörlerden bağımsız olarak bir ilişki mevcut değilken ($p \geq 0.005$), periodontitis varlığında, Beck depresyon skorları 4.71 birim artış göstermiştir ($p=0.044$). Sonuçlar Deprem sonrası konteyner kentlerde yaşayan bireyde göreceli olarak depresyon ve anksiyete skorları yüksektir. Bu popülasyonda, periodontitis ile depresyon skorları arasındaki pozitif ilişki, periodontitisin zorlu yaşam koşulları altında dahi bireylerin psikolojik durumlarını etkileyebileceğini göstermektedir.

Anahtar Kelimeler: Anksiyete;Deprem;Periodontal hastalık

S-085 Relationship Between Anxiety, Depression, and Periodontal Status in Post-Earthquake Container Residents

Oral Abstract

Akgül Gizem Telli[1], Halil İbrahim Şık[1], Ayşegül Sarı[1]
[1] Hatay Mustafa Kemal University Faculty Of Dentistry

AIM The aim of this study is to evaluate anxiety and depression levels in individuals living in container cities after an earthquake and to assess the relationship between these psychological conditions and periodontal diseases. Materials and Methods The cross-sectional study included 103 individuals living in container citys after the earthquake. Socio-demographic characteristics and oral hygiene habits, periodontal disease and health status of the participitans were recorded. Their depression and anxiety levels were assessed using the Beck Anxiety Scale and Beck Depression Scale. Results The study population consisted of 37 male and 66 female patients with a mean age of 38.59 ±14.58. The distribution of periodontal conditions in the population were diagnosed as 15 healthy, 53 with gingivitis, and 35 with periodontitis. In the study population, the percentages of higher education, irregular visits to the dentist (74.8%), and brushing teeth more than once a day (38.8%) were high, while the percentages of smoking (24.3%), alcohol consumption (8.7%), and systemic disease (25.2%) were low. The Beck depression score of the population was determined to be 14.09±11.09 and the Beck anxiety score was 12.53±10.75. Beck depression scores were higher in patients with periodontitis than in patients with gingivitis and healthy individuals (p=0.016, 0.036). Beck anxiety scores were similar in patients with periodontal disease and periodontal healthy individuals ($p \geq 0.005$). In the General Linear Model analysis, there was no relationship between Beck anxiety scores and the presence of periodontal disease independent of other factors ($p \geq 0.005$), while in the presence of periodontitis, Beck depression scores increased by 4.71 units (p=0.044). Conclusion Individuals in container cities after an earthquake have high depression and anxiety scores. In this population, the positive correlation between periodontitis and depression indicates periodontitis can affect psychological condition even under difficult conditions.

Keywords: Anxiety; Earthquake; Periodontal disease

S-086 Diş Hekimlerinin Sistemik Hastalıkların Dental İmplant Başarısına Etkisine İlişkin Görüşlerinin Değerlendirilmesi

Melis Acar[1], Fatih Karaaslan[2]

[1] Uşak Üniversitesi Diş Hekimliği Fakültesi Periodontoloji Anabilim Dalı, Uşak,Türkiye
melis.acar@usak.edu.tr ,0009-0007-9094-9090

[2] Uşak Üniversitesi Diş Hekimliği Fakültesi Periodontoloji Anabilim Dalı,Uşak,Türkiye
fatih.karaaslan@usak.edu.tr, 0000-0002-9899-3316

Özet

Amaç: Bu çalışmanın amacı, diş hekimlerinin sistemik hastalıkların dental implant tedavisinin başarısına etkisine ilişkin görüşlerini yaş, cinsiyet, uzmanlık durumu, çalışma yılı ve kurum türü değişkenleri açısından değerlendirmektir.

Gereç ve Yöntem: Mart–Ağustos 2025 tarihleri arasında Uşak Üniversitesi Diş Hekimliği Fakültesi Periodontoloji Anabilim Dalı koordinasyonunda çevrim içi olarak yürütülen bu tanımlayıcı kesitsel çalışmaya 68 diş hekimi katılmıştır. Katılımcılara 11 sistemik durum (kontrollü/ kontrolsüz diyabet, osteoporoz, immünsüpresif ilaç kullanımı, kemoterapi–radyoterapi, otoimmün hastalık, kronik böbrek yetmezliği, hipertansiyon, antikoagülan kullanımı, kalp kapak hastalığı, sigara) için dental implant başarısına etkisi sorulmuştur. Yanıtlar 5'li Likert ölçeğiyle ("Hiç etkilemez"–"Ciddi şekilde etkiler") değerlendirilmiş, veriler SPSS 27 programında Fisher's Exact testi ile analiz edilmiştir.

Bulgular: Katılımcıların %51,5'i kadın, %48,5'i erkek olup; çoğunluğu 24–35 yaş aralığındadır. Yaş değişkeniyle osteoporoz (p=0.025) arasında anlamlı fark saptanmış; genç hekimler "etkiler", ileri yaş grupları "orta düzeyde etkiler" yanıtını daha sık vermiştir. Cinsiyet değişkeniyle osteoporoz (p=0.018), otoimmün hastalık (p=0.043), kronik böbrek yetmezliği (p=0.029), hipertansiyon (p=0.021), antikoagülan kullanımı (p=0.017), kalp kapak hastalıkları (p=0.010) ve sigara (p=0.009) arasında anlamlı farklılık bulunmuştur. Çalışılan kurum ile kronik böbrek yetmezliği (p=0.027) ve deneyim süresi ile osteoporoz (p=0.032) arasında da anlamlı ilişkiler saptanmıştır.

Sonuç: Diş hekimlerinin sistemik hastalıkların dental implant başarısı üzerindeki etkisine ilişkin farkındalığı yüksektir. Bulgular, özellikle yaş, cinsiyet, deneyim yılı ve kurum türünün klinik algıyı etkileyebileceğini göstermektedir.

Anahtar Kelimeler: Dental implant, hekim görüşü, sistemik hastalık

S-086 Evaluation of Dentists' Opinions on the Impact of Systemic Diseases on Dental Implant Success

Melis Acar[1], Fatih Karaaslan[2]

[1] Uşak Üniversitesi Diş Hekimliği Fakültesi Periodontoloji Anabilim Dalı, Uşak,Türkiye
melis.acar@usak.edu.tr ,0009-0007-9094-9090

[2] Uşak Üniversitesi Diş Hekimliği Fakültesi Periodontoloji Anabilim Dalı,Uşak,Türkiye
fatih.karaaslan@usak.edu.tr, 0000-0002-9899-3316

Abstract

Objective: This study aimed to evaluate dentists' opinions regarding the impact of systemic diseases on the success of dental implant therapy in relation to age, gender, professional title, experience, and workplace.

Materials and Methods: A cross-sectional descriptive survey was conducted online between March and August 2025 under the coordination of Uşak University Faculty of Dentistry, Department of Periodontology. A total of 68 dentists participated. Eleven systemic conditions (controlled/uncontrolled diabetes, osteoporosis, immunosuppressive medication, chemotherapy/radiotherapy, autoimmune disease, chronic kidney failure, hypertension, anticoagulant use, heart valve disease, and smoking) were evaluated using a five-point Likert scale ("Does not affect"–"Affects severely"). Data were analyzed with Fisher's Exact test using IBM SPSS 27.

Results: Of the participants, 51.5% were female and 48.5% male, with the majority aged 24–35 years. A significant difference was found between age and osteoporosis (p=0.025); younger dentists tended to select "affects," while older groups preferred "moderately affects." Gender differences were significant for osteoporosis (p=0.018), autoimmune disease (p=0.043), chronic kidney failure (p=0.029), hypertension (p=0.021), anticoagulant use (p=0.017), heart valve disease (p=0.010), and smoking (p=0.009). Workplace type was associated with chronic kidney failure (p=0.027), and years of experience correlated significantly with osteoporosis (p=0.032).

Conclusion: Dentists demonstrate high awareness regarding the influence of systemic diseases on implant success. Age, gender, professional experience, and workplace setting appear to shape clinical perception.

Keywords: Dental implant, dentists' perception,systemic diseases

Giriş

Dental implantlar, diş eksikliklerinin fonksiyonel ve estetik rehabilitasyonunda yüksek başarı oranlarıyla tercih edilen bir tedavi seçeneğidir. Ancak implant başarısı; cerrahi tekniklerin yanı sıra, hastanın sistemik durumu, ilaç kullanımı ve yaşam alışkanlıklarından da etkilenmektedir. Sistemik hastalıklar kemik metabolizması, immün yanıt ve vasküler dolaşım üzerinde değişiklikler oluşturarak osseointegrasyon sürecini ve peri-implant dokuların stabilitesini etkileyebilir [1, 2].

Kontrolsüz diyabet, glisemik dengesizlik ve vasküler bozulma yoluyla kemik rejenerasyonunu zayıflatırken, kontrollü diyabet olgularında implant başarısı genellikle korunmaktadır [1, 2]. Hipertansiyon ve kalp kapak hastalıkları, dolaşım bozukluğu ve inflamasyon aracılığıyla kemik iyileşmesini olumsuz etkileyebilir; ancak antihipertansif tedavi bu riski azaltır [1, 3]. Osteoporoz, kortikal incelme ve rezorpsiyonla ilişkilidir fakat implant sağkalımı çoğu çalışmada benzer bulunmuştur [1, 4].

İmmünsüpresif ilaçlar, kemoterapi/radyoterapi, otoimmün hastalıklar ve kronik böbrek yetmezliği, hücresel yenilenmeyi ve doku direncini zayıflatarak peri-implant komplikasyon riskini artırabilir [1, 5]. Antikoagülan ilaç kullanımı cerrahi kanama riskini yükseltse de implant başarısını belirgin biçimde etkilemez [4]. En güçlü çevresel risk faktörü ise sigara kullanımıdır, çünkü doku oksijenlenmesini bozarak peri-implantitis olasılığını artırır [1, 5].

Bu nedenle diş hekimlerinin sistemik hastalıkların dental implant başarısına etkilerini bilmesi, risk yönetimi ve hasta güvenliği açısından büyük önem taşımaktadır. Bu çalışmanın amacı, diş hekimlerinin sistemik hastalık varlığında implant başarısına ilişkin görüşlerini yaş, cinsiyet, uzmanlık, kurum ve mesleki deneyim süresine göre değerlendirmektir.

Yöntem

Bu tanımlayıcı ve kesitsel araştırma, Uşak Üniversitesi Diş Hekimliği Fakültesi Periodontoloji Anabilim Dalı'nda Mart 2025–Ağustos 2025 tarihleri arasında gerçekleştirilmiştir. Araştırma, Helsinki Bildirgesi ilkelerine uygun biçimde yürütülmüştür.

Sorular, mevcut literatür bulguları doğrultusunda hazırlanmış ve içerik geçerliliği açısından iki uzman periodontolog tarafından değerlendirilmiştir [1-5]. Veriler, çevrim içi olarak hazırlanan anket formu aracılığıyla toplanmıştır. Soruların ilk bölümünde katılımcıların yaş, cinsiyet, uzmanlık durumu, çalışılan kurum türü ve mesleki deneyim süresi gibi demografik özellikleri sorgulanmıştır. İkinci bölümde ise katılımcılara,"Aşağıda belirtilen sistemik hastalık veya durumlara sahip hastalarda dental implant tedavisinin başarısının ne düzeyde etkilendiğini düşünüyorsunuz?" sorusu yöneltilmiştir. Her bir sistemik durum için yanıtlar 5'li Likert ölçeği kullanılarak alınmıştır:

1 = Hiç etkilemez,
2 = Az etkiler,
3 = Etkiler,
4 = Orta düzeyde etkiler,
5 = Ciddi şekilde etkiler.

Soru formu, kontrolsüz diyabet, kontrollü diyabet, osteoporoz, immünsüpresif ilaç kullanımı, kemoterapi/radyoterapi öyküsü, otoimmün hastalık, kronik böbrek yetmezliği, hipertansiyon, antikoagülan ilaç kullanımı, kalp kapak hastalıkları ve sigara kullanımı olmak üzere 11 sistemik durumu içermektedir.

İstatistiksel Analiz

Verilerin değerlendirilmesinde tanımlayıcı istatistikler (sayı ve yüzde) kullanılmıştır. Kategorik değişkenler arasındaki ilişkilerin incelenmesinde, örneklem dağılımının beklenen değer varsayımını ($n>5$) karşılamadığı durumlarda Fisher's Exact testi uygulanmıştır. Tüm istatistiksel analizler IBM SPSS Statistics 27.0 programı kullanılarak gerçekleştirilmiştir.

Bulgular

Araştırmaya toplam 68 diş hekimi katılmıştır. Katılımcıların %51,5'i kadın (n=35), %48,5'i erkek (n=33) hekimlerden oluşmuştur. Yaş dağılımına göre hekimlerin %77,9'u 24–35 yaş, %14,7'si 36–45 yaş, %7,4'ü 46–55 yaş aralığındadır. Mesleki deneyim açısından katılımcıların %72,1'i 1–5 yıl, %14,7'si 11–15 yıl, %7,4'ü 6–10 yıl, %2,9'u 16 yıl ve üzeri deneyime sahiptir. Hekimlerin %70,6'sı devlet kurumlarında, %29,4'ü özel klinik veya muayenehanelerde çalışmaktadır. Uzmanlık dağılımı incelendiğinde, katılımcıların %54,4'ü genel diş hekimi, %45,6'sı uzman diş hekimi olarak görev yapmaktadır.

Yaşa Göre Hekim Yanıtlarının Karşılaştırılması

Osteoporoz: Yaş grupları arasında anlamlı fark bulunmuştur ($p = 0.025$). 24–35 yaş grubunda "Etkiler" yanıtı yüksek, 36–45 ve 46–55 yaş gruplarında "Orta düzeyde etkiler" yanıtı öne çıkmıştır.

Cinsiyete Göre Hekim Yanıtlarının Karşılaştırılması

Osteoporoz ($p = 0.018$), Otoimmün hastalık ($p = 0.043$), Kronik böbrek yetmezliği ($p = 0.029$), Hipertansiyon ($p = 0.021$), Antikoagülan kullanımı ($p = 0.017$), Kalp kapak hastalıkları ($p = 0.010$) ve Sigara ($p = 0.009$) değişkenlerinde anlamlı fark saptanmıştır. Kadın hekimler genellikle "Etkiler" yanıtını verirken, erkek hekimlerde "Az" veya "Orta düzeyde etkiler" yanıtları daha sık gözlenmiştir.

Çalışılan Kuruma Göre Hekim Yanıtlarının Karşılaştırılması

Kronik böbrek yetmezliği: Devlet kurumunda "Az etkiler", özel kurumda "Orta düzeyde etkiler" yanıtı daha yüksek bulunmuştur ($p = 0.027$).

Tablo 1: Yaş, cinsiyet, unvan ve çalışılan kuruma göre hekimlerin sorulara verdiği cevap p değerleri

Hastalık	Yaş		Cinsiyet		Ünvan		Çalışılan Kurum	
	24-35 36-45 46-55		Kadın Erkek		Uzman Genel		Kamu Özel	
	Test istatistiği	p	Test istatistiği	p	Test istatistiği	p	Test istatistiği	p
Kontrolsüz Diabet	6,586	0,286	4,922	0,171	6,002	0,082	1,873	0,683
Kontrollü Diabet	11,494	0,079	6,672	0,154	6,031	0,203	2,491	0,683
Osteoporoz	19,995	<0,001*	25,517	<0,001*	11,013	0,006*	5,380	0,127
İmmünsüpresif ilaç	6,981	0,467	5,438	0,226	3,994	0,426	3,205	0,494
Kemoterapi/ Radyoterapi	3,589	0,703	1,795	0,641	2,428	0,519	4,101	0,216
Otoimmün Hastalık	9,601	0,173	13,856	0,004*	4,594	0,352	7,611	0,080
Kronik böbrek yetmezliği	13,318	0,041*	11,887	0,013*	10,400	0,025*	10,310	0,022*

Hipertansiyon	**4,867**	**0,789**	**8,638**	**0,048***	**3,961**	**0,411**	**8,064**	**0,054**
Antikoagülan ilaç kullanımı	**3,209**	**0,963**	**15,084**	**<0,001***	**6,431**	**0,155**	**1,989**	**0,802**
Kalp kapak hastalıkları	**8,038**	**0,21**	**13,608**	**0,005***	**3,288**	**0,535**	**2,710**	**0,628**
Sigara	**11,544**	**0,114**	**15,307**	**<0,001***	**1,634**	**0,938**	**6,370**	**0,126**

Deneyim Süresine Göre Hekim Yanıtlarının Karşılaştırılması
Osteoporoz: Deneyim arttıkça "Orta düzeyde etkiler" yanıtı anlamlı biçimde artmıştır (p = 0.032).

Tablo 2: Mesleki deneyim süresine göre hekimlerin sorulara verdiği cevap p değerleri

Hastalık	**Mesleki deneyim süresi (yıl)**	
	1-5 6-10 11-15 16-20 21-25 25+	
	Test istatistiği	**p**
Kontrolsüz Diabet	**16,782**	**0,534**
Kontrollü Diabet	**26,080**	**0,052**
Osteoporoz	**34,970**	**<0,001***
İmmünsüpresif ilaç	**19,482**	**0,788**
Kemo-Radyoterapi	**14,025**	**0,689**
Otoimmün Hastalık	**25,160**	**0,102**
Kronik böbrek	**21,091**	**0,428**
Hipertansiyon	**16,355**	**0,966**
Antikoagülan ilaç	**16,564**	**0,954**
Kalp kapak hastalığı	**16,411**	**0,880**
Sigara	**27,445**	**0,258**

Tartışma

Osteoporoz varlığında dental implant başarısına ilişkin görüşler yaşa göre anlamlı farklılık göstermiştir. Genç hekimler (24–35 yaş) osteoporozu "etkiler" düzeyinde değerlendirirken, 36–55 yaş grubundaki hekimler "orta düzeyde etkiler" yanıtını daha sık vermiştir. Bu durum, genç hekimlerin sistemik hastalıkların implant başarısına olası etkilerine karşı daha temkinli, deneyimli hekimlerin ise klinik gözlemlerine dayanarak daha ılımlı bir tutum sergilediğini düşündürmektedir. Literatürde de osteoporozun implant başarısını doğrudan azaltmadığı, ancak kemik kalitesi ve iyileşme sürecinde dikkat gerektirdiği belirtilmiştir [4-6].

Cinsiyet değişkenine göre yapılan değerlendirmede osteoporoz, otoimmün hastalık, kronik böbrek yetmezliği, hipertansiyon, antikoagülan kullanımı, kalp kapak hastalıkları ve sigara açısından anlamlı fark saptanmıştır. Kadın hekimler bu durumların implant başarısını daha fazla etkilediğini ("Etkiler") bildirirken, erkek hekimler genellikle "Az" veya "Orta düzeyde etkiler" yanıtını vermiştir. Bu bulgu, kadın hekimlerin sistemik risk faktörlerine karşı daha koruyucu ve temkinli bir klinik yaklaşım benimsediğini düşündürmektedir. Literatürde de sistemik hastalıkların (özellikle diyabet, hipertansiyon, osteoporoz ve sigara) peri-implant kemik kaybı ve başarısızlık riskini artırabileceği belirtilmektedir [2, 6]. Bu sonuçlar, kadın hekimlerin klinik kararlarında biyolojik risk faktörlerini daha belirleyici biçimde değerlendirdiğini desteklemektedir.

Kronik böbrek yetmezliği olgularında dental implant başarısına ilişkin görüşler çalışılan kuruma göre anlamlı farklılık göstermiştir. Devlet kurumunda çalışan hekimler daha çok "Az etkiler" yanıtını verirken, özel kurumda çalışanlarda "Orta düzeyde etkiler" yanıtı daha yüksek bulunmuştur. Bu fark, özel kurumlarda daha karmaşık vakalarla karşılaşılması ve tedavi öncesi sistemik risklerin daha dikkatli değerlendirilmesiyle ilişkili olabilir. Literatürde kronik böbrek yetmezliğinde kemik metabolizması bozukluklarının osseointegrasyonu olumsuz etkileyebileceği, bu nedenle klinik dikkat ve multidisipliner yaklaşımın önemli olduğu vurgulanmaktadır [2, 6].

Osteoporoz olgularında dental implant başarısına ilişkin değerlendirmelerde hekimlerin mesleki deneyimiyle anlamlı fark saptanmıştır. Deneyim süresi arttıkça "Orta düzeyde etkiler" yanıtının oranı belirgin şekilde yükselmiştir. Bu bulgu, deneyimli hekimlerin osteoporozun kemik kalitesi ve osseointegrasyon üzerindeki etkilerini daha iyi gözlemlediklerini göstermektedir.Literatürde de osteoporozun implant stabilitesi, kemik rejenerasyonu ve uzun dönem başarısı üzerinde olumsuz etkiler oluşturabileceği bildirilmiştir [2, 4, 5]

Sonuç

Bu çalışma, diş hekimlerinin sistemik hastalıkların dental implant başarısına etkisine ilişkin algılarının demografik ve mesleki faktörlere göre farklılık gösterdiğini ortaya koymuştur. Osteoporoz, kronik böbrek yetmezliği ve kardiyovasküler hastalıklar gibi durumlarda hekimler implant başarısının olumsuz etkilenebileceğini belirtmiştir. Özellikle deneyim süresi arttıkça osteoporozun implant başarısını "orta düzeyde etkilediği" yönündeki görüşlerin artması, klinik farkındalığın deneyimle birlikte güçlendiğini göstermektedir. Cinsiyete göre farklılıklar, erkek hekimlerin bazı sistemik durumlarda etki düzeyini daha hafif algıladıklarını, kadın hekimlerin ise genel olarak daha temkinli yaklaşım sergilediklerini ortaya koymuştur. Kurum türü açısından ise özel sektörde çalışan hekimler, özellikle kronik böbrek yetmezliği olgularında tedavi başarısının daha fazla etkilenebileceğini düşünmektedir.

Sonuç olarak, sistemik hastalık varlığında implant tedavisi planlayan diş hekimlerinin risk faktörlerini dikkatle değerlendirmesi, hasta bazlı karar süreçlerinde multidisipliner yaklaşımların benimsenmesi ve sürekli mesleki eğitimlerle farkındalıklarının artırılması önerilmektedir.

Kaynakça

1. D'Ambrosio F, Amato A, Chiacchio A, Sisalli L, Giordano F. Do Systemic Diseases and Medications Influence Dental Implant Osseointegration and Dental Implant Health? An Umbrella Review. *Dent J (Basel)*. 2023;11(6):146. Published 2023 Jun 5. doi:10.3390/dj11060146
2. Sbricoli L, Bazzi E, Stellini E, Bacci C. Systemic Diseases and Biological Dental Implant Complications: A Narrative Review. *Dent J (Basel)*. 2022;11(1):10. Published 2022 Dec 29. doi:10.3390/dj11010010
3. Bourgoin A, Agossa K, Seror R, Fumery M, Radoi L, Gosset M. Management of dental care of patients on immunosuppressive drugs for chronic immune-related inflammatory diseases: a survey of French dentists' practices. *BMC Oral Health*. 2023;23(1):545. Published 2023 Aug 9. doi:10.1186/s12903-023-03258-7
4. Yu H, Zhou A, Liu J, et al. Management of systemic risk factors ahead of dental implant therapy: A beard well lathered is half shaved. *J Leukoc Biol*. 2021;110(3):591-604. doi:10.1002/JLB.6MR0621-760RR
5. Mosaddad SA, Talebi S, Keyhan SO, et al. Dental implant considerations in patients with systemic diseases: An updated comprehensive review. *J Oral Rehabil*. 2024;51(7):1250-1302. doi:10.1111/joor.13683
6. Al Ansari Y, Shahwan H, Chrcanovic BR. Diabetes Mellitus and Dental Implants: A Systematic Review and Meta-Analysis. *Materials (Basel)*. 2022;15(9):3227. Published 2022 Apr 29. doi:10.3390/ma15093227

S-087 Bağ Doku Greftinin İmmediat İmplantasyon ve Restorasyon Üzerine Etkisi: Randomize Kontrollü Klinik Çalışma

Seray Koska[1], Ege Türkmen[2], Hande Kemaloğlu[3], Nejat Nizam[4], Sema Becerik[5]

[1]Ege Üniversitesi Diş Hekimliği Fakültesi Periodontoloji Anabilim Dalı, seray.donmez@ege.edu.tr, https://orcid.org/0000-0001-6381-9484
[2]Ege Üniversitesi Diş Hekimliği Fakültesi Restoratif Diş Tedavisi Anabilim Dalı, ege.türkmen@ege.edu.tr, https://orcid.org/0000-0003-2472-3599
[3]Ege Üniversitesi Diş Hekimliği Fakültesi Restoratif Diş Tedavisi Anabilim Dalı, hande.kemaloğlu@ege.edu.tr, https://orcid.org/0000-0003-0463-373X
[4]Ege Üniversitesi Diş Hekimliği Fakültesi Periodontoloji Anabilim Dalı, nejat.nizam@ege.edu.tr, https://orcid.org/0000-0003-2739-3919
[5]Ege Üniversitesi Diş Hekimliği Fakültesi Periodontoloji Anabilim Dalı, sema.becerik@ege.edu.tr, https://orcid.org/0000-0003-2472-3599

Özet

Amaç: İmmediat implant yerleştirme ve immediat nonfonksiyonel restorasyon, yüksek sağkalım oranlarıyla öngörülebilir bir tedavi yöntemidir ve peri-implant yumuşak ile sert doku stabilitesini korumak amacıyla sıkça tercih edilmektedir. Bu randomize kontrollü klinik çalışma, bu tedaviye eklenen bağ doku greftinin peri-implant yumuşak ve sert dokular üzerindeki etkilerini değerlendirmeyi; ayrıca estetik sonuçlar ve hasta memnuniyetini incelemeyi amaçlamaktadır.

Gereç ve Yöntem: Çalışmaya, üst çene anterior bölgede diş çekimi endikasyonu bulunan ve implant tedavisi talep eden 24 gönüllü dahil edilmiştir. Katılımcılar rastgele iki gruba ayrılmıştır. Kontrol grubuna immediat implantasyon ve kompozit rezinle immediat nonfonksiyonel restorasyon, test grubuna ise ek olarak bağ doku grefti uygulanmıştır. Klinik ve radyolojik değerlendirmeler ile ağız içi fotoğrafları başlangıç, 3. ve 6. aylarda alınmıştır. İncelenen parametreler mid-bukkal mukoza seviyesi (MMS), mukozal kalınlık (MK), marjinal kemik seviyesi (MKS), plak ve gingival indeksler ile sondalama derinliğidir. Estetik değerlendirme Pembe (PES) ve Beyaz Estetik Skor (WES) ile yapılmış, ayrıca hasta memnuniyeti anketi uygulanmıştır.

Bulgular: Başlangıçta her iki grubun marjinal kemik seviyesi (MKS) benzerdi (test: −0.50 ± 0.23 mm; kontrol: −0.53 ± 0.23 mm). Altıncı ayda MKS'de azalma izlendi (test: −0.62 ± 0.24 mm; kontrol: −0.64 ± 0.24 mm) ancak gruplar arasındaki fark anlamlı değildi. Mid-bukkal mukozal seviye (MMS) başlangıçta benzerdi (test: 9.94 ± 0.68 mm; kontrol: 9.95 ± 0.67 mm). Altıncı ayda MMS değerleri arttı (test: 10.09 ± 1.38 mm; kontrol: 10.76 ± 1.48 mm), bu durum her iki grupta da mukozal çekilme olduğunu göstermekteydi ancak fark istatistiksel olarak anlamlı değildi. Başlangıç mukozal kalınlık (MK) değerleri yakın olup (test: 1.25 ± 0.39 mm; kontrol: 1.30 ± 0.39 mm), altıncı ayda her iki grupta da artış gösterdi (test: 2.06 ± 0.48 mm; kontrol: 2.07 ± 0.50 mm), fakat fark anlamlı değildi. Altıncı ay sonunda estetik değerlendirmede PES skorları test grubunda 7.42, kontrol grubunda 7.67; WES skorları sırasıyla 7.08 ve 6.33 olarak bulundu. Pembe ve beyaz estetik skorlar açısından gruplar arasında anlamlı fark saptanmadı.

Sonuç: Bu çalışma, immediat implant uygulamalarında bağ doku grefti kullanımının mukozal çekilme, mukozal kalınlık artışı ve marjinal kemik kaybı üzerindeki etkisinin istatistiksel olarak anlamlı olmadığını göstermektedir. Estetik değerlendirme ve hasta memnuniyeti her iki grupta da olumlu bulunmuştur. Kontrol grubundaki mukozal kalınlık artışı, kullanılan implant tasarımıyla ilişkili olabilir. Daha geniş örneklemli ve uzun süreli çalışmaların, farklı implant

tasarımlarının immediat implantasyon ve restorasyon üzerindeki etkilerini değerlendirmesi önerilmektedir.

Anahtar Kelimeler: İmmediat implant; İmmediat restorasyon; Bağ doku grefti

S-087 Effect of Connective Tissue Grafting on Immediate Implant Placement and Restoration: A Randomized Controlled Clinical Trial

Seray Koska[1], Ege Türkmen[2], Hande Kemaloğlu[3], Nejat Nizam[4], Sema Becerik[5]

[1]Ege Üniversitesi Diş Hekimliği Fakültesi Periodontoloji Anabilim Dalı, seray.donmez@ege.edu.tr, https://orcid.org/0000-0001-6381-9484
[2]Ege Üniversitesi Diş Hekimliği Fakültesi Restoratif Diş Tedavisi Anabilim Dalı, ege.türkmen@ege.edu.tr, https://orcid.org/0000-0003-2472-3599
[3]Ege Üniversitesi Diş Hekimliği Fakültesi Restoratif Diş Tedavisi Anabilim Dalı, hande.kemaloğlu@ege.edu.tr, https://orcid.org/0000-0003-0463-373X
[4]Ege Üniversitesi Diş Hekimliği Fakültesi Periodontoloji Anabilim Dalı, nejat.nizam@ege.edu.tr, https://orcid.org/0000-0003-2739-3919
[5]Ege Üniversitesi Diş Hekimliği Fakültesi Periodontoloji Anabilim Dalı, sema.becerik@ege.edu.tr, https://orcid.org/0000-0003-2472-3599

Abstract

Aim: Immediate implant placement and immediate non-functional restoration are predictable treatment modalities with high survival rates and are frequently preferred to maintain peri-implant soft and hard tissue stability. This randomized controlled clinical trial aimed to evaluate the effects of adding a connective tissue graft to this treatment on peri-implant soft and hard tissues, as well as to assess aesthetic outcomes and patient satisfaction.

Materials and Methods: Twenty-four volunteers requiring tooth extraction in the anterior maxilla and demanding implant treatment were included in the study. Participants were randomly divided into two groups. The control group received immediate implant placement with composite resin-based immediate non-functional restoration, while in the test group, a connective tissue graft was additionally applied. Clinical and radiographic evaluations and intraoral photographs were obtained at baseline, 3, and 6 months. Evaluated parameters included mid-buccal mucosal level (MML), mucosal thickness (MT), marginal bone level (MBL), plaque and gingival indices, and probing depth. Aesthetic outcomes were assessed using the Pink Esthetic Score (PES) and White Esthetic Score (WES), and a patient satisfaction questionnaire was administered.

Results: At baseline, marginal bone levels (MBL) were similar between groups (test: −0.50 ± 0.23 mm; control: −0.53 ± 0.23 mm). At 6 months, MBL decreased (test: −0.62 ± 0.24 mm; control: −0.64 ± 0.24 mm), but the difference was not statistically significant. Mid-buccal mucosal level (MML) values were also similar at baseline (test: 9.94 ± 0.68 mm; control: 9.95 ± 0.67 mm) and increased at 6 months (test: 10.09 ± 1.38 mm; control: 10.76 ± 1.48 mm), indicating mucosal recession in both groups without significant intergroup differences. Baseline mucosal thickness (MT) values were comparable (test: 1.25 ± 0.39 mm; control: 1.30 ± 0.39 mm) and increased at 6 months (test: 2.06 ± 0.48 mm; control: 2.07 ± 0.50 mm), with no statistically significant difference between groups. At the 6th month, mean PES scores were 7.42 for the test and 7.67 for the control group; WES scores were 7.08 and 6.33, respectively. Both groups showed similar aesthetic outcomes, with no significant differences in PES or WES values.

Conclusion: The findings indicate that the use of a connective tissue graft during immediate implant placement does not have a statistically significant effect on mucosal recession, mucosal

thickness gain, or marginal bone loss. Both groups demonstrated favorable aesthetic outcomes and patient satisfaction. The increase in mucosal thickness observed in the control group may be related to the implant design. Further studies with larger sample sizes and longer follow-up periods are recommended to comprehensively evaluate the role of different implant designs in immediate implant placement and restoration procedures.

Keywords: Immediate implant; Immediate restoration; Connective tissue graft

Giriş

Dental implantolojideki ilerlemeler, başarı kriterlerini yalnızca implant sağkalım oranlarından estetik sonuçlara doğru yönlendirmiştir.[1] Estetik bölgede sert ve yumuşak doku stabilitesinin sağlanması, tedavi başarısının temel unsurlarındandır.[2,3] Diş çekimini takiben immediat implant yerleştirme ve eş zamanlı geçici restorasyon, tedavi süresini kısaltan ve yüksek estetik memnuniyet sağlayan öngörülebilir bir yaklaşımdır.[4,5] Bununla birlikte, çekim sonrası bukkal kemik rezorpsiyonu ve yumuşak doku kollapsı, estetik sonuçları olumsuz etkileyebilir.[6,7] Bu değişiklikler, bukkal kemik duvarı kalınlığı ve yumuşak doku fenotipi gibi faktörlere bağlıdır.[8,9] Sert ve yumuşak doku hacmindeki kayıpları en aza indirmek için kemik ve bağ doku greftleri gibi destekleyici yöntemler geliştirilmiştir.[10,11] Otojen bağ doku grefti, yumuşak doku hacmini artırarak estetik görünümün korunmasına katkı sağlar.[12,13] Ancak immediat implantasyonun bağ doku grefti ile kombine edilmesinin etkinliği konusunda fikir birliği bulunmamaktadır. Bu çalışmanın amacı, üst çene anterior bölgede immediat implantasyon ve restorasyonun, bağ doku grefti uygulanarak veya uygulanmadan peri-implant yumuşak ve sert dokular üzerindeki etkilerini karşılaştırmaktır.

Yöntem

Çalışmanın Onayı

Çalışmamız, Ege Üniversitesi Tıp Fakültesi Klinik Araştırmalar Etik Kurulu tarafından 02.04.2024 tarihinde 24-4/7 numaralı karar ile onaylanmıştır. Gönüllü kişiler, çalışma hakkında bilgilendirildikten sonra bilgilendirilmiş gönüllü onam formunu imzalayarak araştırmaya katılmışlardır. Araştırmamızdaki uygulamalar Helsinki Bildirgesi prensiplerine bağlı olarak gerçekleştirilmiştir.

Araştırma Popülasyonu

Çalışmaya Dahil Edilme Kriterleri; Dental cerrahi prosedür için herhangi bir kontrendikasyonu olmayan sistemik sağlıklı, 20 yaş ve üzeri, üst çene anterior bölgede (sağ ikinci premolar ve sol ikinci premolarlar arası ikinci premolarlar dahil olmak üzere) endodontik veya restoratif nedenle çekim endikasyonu konulmuş dişi olan, çekim endikasyonu konan dişin, sert doku ogmentasyonu gibi prosedürleri gerektirmeyen sağlam kemik duvarına sahip olması ve ilgili bölgenin yeterli meziodistal, bukkolingual ve interoklüzal mesafeye sahip olması, tam ağız plak skoru ve tam ağız kanama skorunun ≤%15 olan periodontal sağlıklı gönüllüler. Çalışmadan Dışlanma Kriterleri; Kontrol altında olmayan sistemik hastalıkları olan veya American Society of Anesthesiologists (ASA) fiziksel durum sınıflandırması III veya IV olan, çekim endikasyonu konulmuş dişinde alveolar kemik kaybı olan, sigara ve abartılı alkol tüketimi olan, çekim sonrası, soket duvarları çevresindeki alveolar kemikte fenestrasyon ve dehissense olan, çekim endikasyonu konan dişin komşuluğunda restorasyon gereksinimi olan, baş boyu bölgesinde radyoterapi görmüş, hamile ve emzirme döneminde olan bireyler.

Çalışma Tasarımı

Çalışma; randomize kontrollü klinik çalışma olarak planlanmıştır. Kliniğe başvuran hastalar sırayla muayene edilmiştir ve dahil edilme kriterlerine uyan hastalar sırayla alınmıştır. Bağ doku grefti yapılıp yapılmayacağı, implant yerleştirildikten hemen sonra kapalı zarf yöntemi kullanılarak karar verilmiştir. Araştırmacı implant yerleştirilme işlemleri tamamlanana kadar hastanın hangi gruba dahil olacağını bilmemektedir.

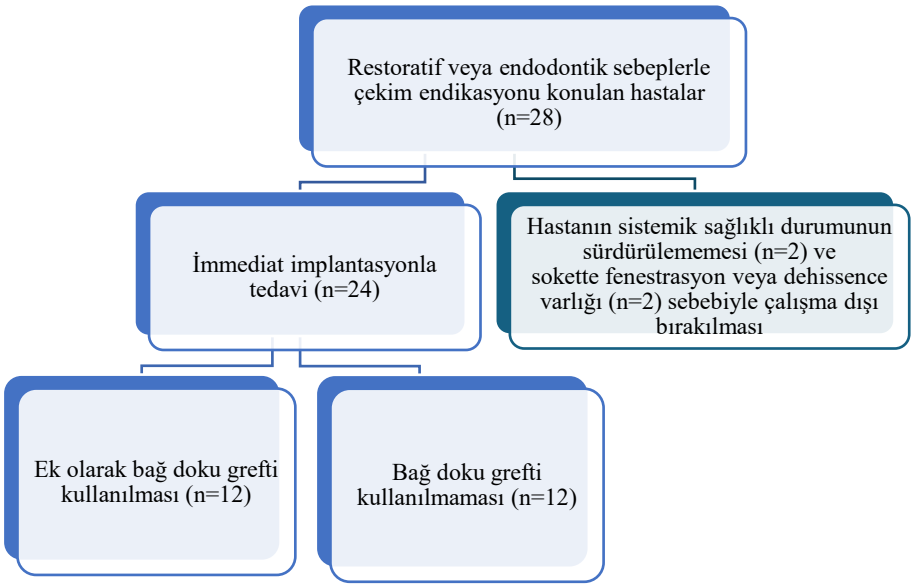

Şekil 1: CONSORT Akış Şeması

Değerlendirilen Parametreler; mid-bukkal mukoza seviyesi, mukozal kalınlık, marjinal kemik seviyesi şeklinde belirlenmiştir. Ek olarak değerlendirilen ikincil sonuçlar arasında; hastanın peri-implant sağlık durumu, pembe estetiğin değerlendirilmesi ve hastaların memnuniyeti yer almaktadır.

Bulgular

Çalışmamıza 13'ü (%54,2) kadın, 11'i (%45,8) erkek olmak üzere toplam 24 gönüllü katılmıştır. Çalışmaya katılan gönüllülerin cinsiyet dağılımı; test grubunda 7 kadın (%53,8), 5 erkek (%45,5) ve kontrol grubunda ise 6 kadın (%50), 6 erkek (%50) şeklindedir. Çalışmaya katılan gönüllülerin yaş ortalaması; test grubunda 35,00 ± 10,41 kontrol grubunda ise 35,83±10,81'dir. Yapılan istatistiksel değerlendirmeler sonucunda test ve kontrol grupları arasında demografik veriler açısından istatistiksel olarak anlamlı bir fark bulunmamıştır.

Her iki grubun başlangıçtaki marjinal kemik seviyesi (MKS) değerleri benzerdir. Üçüncü ayda her iki grupta da kemik seviyesinde azalma görülmüş, bu azalma altıncı ayda da devam etmiştir. Ancak gruplar arasındaki fark tüm zaman noktalarında istatistiksel olarak anlamlı bulunmamıştır ($p>0.05$). En belirgin kemik kaybı tedavinin ilk üç ayında meydana gelmiş,

sonraki dönemde değişim daha sınırlı olmuştur; bu durum kemik kaybı hızının zamanla azaldığını göstermektedir. (Tablo 1)

Tablo 1: Test ve Kontrol Gruplarında Başlangıç, 3. Ay ve 6. Ayda MKS Değerleri

Grup	**Başlangıç (Ort. ± SS)**	**3. Ay (Ort. ± SS)**	**6. Ay (Ort. ± SS)**
Test	-0.50 ± 0.23	-0.57 ± 0.23	-0.62 ± 0.24
Kontrol	-0.53 ± 0.23	-0.60 ± 0.24	-0.64 ± 0.24
Total	-0.51 ± 0.22	-0.58 ± 0.23	-0.63 ± 0.24

Her iki grubun başlangıçtaki mid-bukkal mukozal seviye (MMS) değerleri benzerdir. Üçüncü ve altıncı aylarda her iki grupta da MMS artışı, yani mukozal çekilme gözlenmiştir. Kontrol grubunda çekilme test grubuna göre daha belirgin olsa da fark istatistiksel olarak anlamlı değildir ($p>0.05$). En fazla değişim tedavinin ilk üç ayında meydana gelmiş, sonraki dönemde çekilme hızı azalmış veya stabil hale gelmiştir. (Tablo 2)

Tablo 2: Test ve Kontrol Gruplarında Başlangıç, 3. Ay ve 6. Ayda MMS Değerleri

Grup	**Başlangıç (Ort. ± SS)**	**3. Ay (Ort. ± SS)**	**6. Ay (Ort. ± SS)**
Test	9.94 ± 0.68	10.04 ± 1.11	10.09 ± 1.38
Kontrol	9.95 ± 0.67	10.46 ± 1.18	10.76 ± 1.48
Total	9.95 ± 0.66	10.25 ± 1.14	10.43 ± 1.44

Her iki grubun başlangıçtaki mukozal kalınlık (MK) değerleri benzerdir ve dengeli bir dağılım göstermektedir. Üçüncü ve altıncı aylarda her iki grupta da MK değerlerinde belirgin artış izlenmiş, bu artış mukozal kalınlığın zamanla arttığını göstermiştir. Ancak gruplar arasındaki fark tüm zaman noktalarında istatistiksel olarak anlamlı değildir ($p>0.05$). En fazla artış tedavinin ilk üç ayında meydana gelmiştir. (Tablo 3)

Tablo 3: Test ve Kontrol Gruplarında Başlangıç, 3. Ay ve 6. Ayda MK Değerleri

Grup	Başlangıç (Ort. ± SS)	3. Ay (Ort. ± SS)	6. Ay (Ort. ± SS)
Test	1.25 ± 0.39	1.79 ± 0.44	2.06 ± 0.48
Kontrol	1.30 ± 0.39	1.81 ± 0.45	2.07 ± 0.50
Total	1.27 ± 0.38	1.80 ± 0.44	2.07 ± 0.48

Katılımcıların subjektif değerlendirmeleri VAS (0–10) skalası kullanılarak yapılmış ve gruplar arasında istatistiksel olarak anlamlı fark saptanmamıştır ($p>0.05$). Her iki grup genel memnuniyet, tedavi konforu, çiğneme fonksiyonu ve estetik açıdan benzer ve yüksek puanlar vermiştir. Ağrı algısında ($p=0.083$) ve görsel memnuniyette ($p=0.156$) küçük farklılıklar görülse de bu farklar istatistiksel olarak anlamlı bulunmamıştır. Bu sonuçlar, her iki tedavi yönteminin hastalar tarafından benzer düzeyde olumlu değerlendirildiğini göstermektedir. Estetik değerlendirmede, test grubunda ortalama PES skoru 7.42, kontrol grubunda 7.67 olarak belirlenmiş olup aralarında anlamlı fark yoktur ($p=0.475$). WES skorları test grubunda 7.08, kontrol grubunda 6.33'tür ve bu fark da istatistiksel olarak anlamlı değildir ($p=0.200$). Toplam PES/WES skorları test grubunda 14.50, kontrol grubunda 14.00 olarak saptanmıştır ($p=0.484$). Her iki grupta da estetik parametreler dengeli olup, uygulanan tedavi yöntemlerinin estetik açıdan benzer başarı gösterdiği sonucuna varılmıştır.

Tartışma

Diş çekimiyle aynı seansta implant yerleştirme, yüzey teknolojileri ve hasta beklentilerindeki artışla yaygınlaşmıştır; avantajları kısa tedavi süresi ve yüksek memnuniyet, dezavantajları ise optimal üç boyutlu konumlandırma ve primer stabilite gereksinimidir.[14,15,16] Uygun vaka seçimi ve titiz planlama esastır; koşullar elvermezse erken/ertelenmiş yerleştirme önerilir.[17] Bukkal duvar rezorpsiyonu mid-bukkal çekilmeyi artırabilir.[6,8,18]

Bu çalışmada MKS başlangıçta benzerdi; 3. ve 6. aylarda azalma her iki grupta sürdü ancak gruplar arası fark anlamlı değildi ($p>0.05$). Bulgular, bağ doku greftinin MKS üzerine ek yarar göstermediğini bildiren derlemelerle uyumludur[19] ancak bazı meta-analizlerde karşıt veriler mevcuttur.[20] MMS her iki grupta arttı (çekilme), kontrol grubunda daha belirgin olsa da anlamlı değildi; literatürde greftin çekilmeyi azaltabildiğini bildiren ve bildirmeyen çalışmalar vardır.[21,22,23,24] MK her iki grupta arttı ancak fark yoktu; ölçüm yöntemlerindeki heterojenlik olası etkendir.[20] Estetik (PES/WES) ve PROMs sonuçları gruplar arasında benzerdi.[25,26] Sınırlılıklar: küçük örneklem, kısa takip ve CBCT ile bukkal kemik kalınlığının değerlendirilememesi.[27] Daha büyük ve uzun dönemli randomize kontrollü klinik çalışmalar gereklidir.

Sonuç

Bu çalışma, diş çekimi sonrası immediat implant yerleştirme ve immediat nonfonksiyonel restorasyonun, bağ doku grefti ile ve bağ doku grefti olmadan peri-implant dokular üzerindeki etkilerini karşılaştırmıştır. Başlangıçta gruplar homojendi. Takipte mid-bukkal mukoza seviyesi

(MMS) ve marjinal kemik seviyesi (MKS) değişimleri her iki grupta benzer seyretmiş; MKS'deki azalma ilk 3 ayda belirginleşip sonrasında yavaşlamıştır. Mukozal kalınlık (MK) her iki grupta artmış, ancak BDG'nin ek istatistiksel yararı saptanmamıştır. PES/WES ve hasta bildirimli sonuç ölçütleri (PROMs) gruplar arasında benzer ve tatmin edicidir. MK artışının implant tasarımıyla ilişkili olabileceği düşünülmektedir. Sınırlılıklar: küçük örneklem, 6 aylık takip, bukkal kemik kalınlığının CBCT ile değerlendirilememesi. Sonuç olarak, BDG'nin rutin uygulanması kesin olarak önerilemez; ancak uygun vaka seçimiyle peri-implant yumuşak doku stabilitesine katkı sağlayabilir. Daha büyük örneklemlerle, uzun dönemli ve CBCT destekli çalışmalara ihtiyaç vardır. Klinik kararlar, hastanın mukozal kalınlığı, bukkal kemik durumu ve estetik beklentileri dikkate alınarak bireyselleştirilmelidir.

Kaynakça

1. *Success Criteria in Implant Dentistry*. (2012). https://doi.org/10.1177/0022034511431252
2. Cosyn, J., Hooghe, N., & De Bruyn, H. (2012). A systematic review on the frequency of advanced recession following single immediate implant treatment. *Journal of Clinical Periodontology*, *39*(6), 582-589. https://doi.org/10.1111/j.1600-051X.2012.01888.x
3. Den Hartog, L., Huddleston Slater, J. J. R., Vissink, A., Meijer, H. J. A., & Raghoebar, G. M. (2008). Treatment outcome of immediate, early and conventional single-tooth implants in the aesthetic zone: A systematic review to survival, bone level, soft-tissue, aesthetics and patient satisfaction. *Journal of Clinical Periodontology*, *35*(12), 1073-1086. https://doi.org/10.1111/j.1600-051X.2008.01330.x
4. Barone, A., Rispoli, L., Vozza, I., Quaranta, A., & Covani, U. (2006). Immediate Restoration of Single Implants Placed Immediately After Tooth Extraction. *Journal of Periodontology*, *77*(11), 1914-1920. https://doi.org/10.1902/jop.2006.060072
5. Slagter, K. W., den Hartog, L., Bakker, N. A., Vissink, A., Meijer, H. J. A., & Raghoebar, G. M. (2014). Immediate Placement of Dental Implants in the Esthetic Zone: A Systematic Review and Pooled Analysis. *Journal of Periodontology*, *85*(7), e241-e250. https://doi.org/10.1902/jop.2014.130632
6. Araújo, M. G., & Lindhe, J. (2005). Dimensional ridge alterations following tooth extraction. An experimental study in the dog. *Journal of Clinical Periodontology*, *32*(2), 212-218. https://doi.org/10.1111/j.1600-051X.2005.00642.x
7. Fickl, S., Zuhr, O., Wachtel, H., Bolz, W., & Huerzeler, M. (2008). Tissue alterations after tooth extraction with and without surgical trauma: A volumetric study in the beagle dog. *Journal of Clinical Periodontology*, *35*(4), 356-363. https://doi.org/10.1111/j.1600-051X.2008.01209.x
8. Chen, S. T., & Buser, D. (2014). Esthetic outcomes following immediate and early implant placement in the anterior maxilla—A systematic review. *The International Journal of Oral & Maxillofacial Implants*, *29 Suppl*, 186-215. https://doi.org/10.11607/jomi.2014suppl.g3.3
9. Zuiderveld, E. G., Meijer, H. J. A., den Hartog, L., Vissink, A., & Raghoebar, G. M. (2018). Effect of connective tissue grafting on peri-implant tissue in single immediate implant sites: A RCT. *Journal of Clinical Periodontology*, *45*(2), 253-264. https://doi.org/10.1111/jcpe.12820
10. Huber, S., Zeltner, M., Hämmerle, C. H. F., Jung, R. E., & Thoma, D. S. (2018). Non-interventional 1-year follow-up study of peri-implant soft tissues following previous soft tissue augmentation and crown insertion in single-tooth gaps. *Journal of Clinical Periodontology*, *45*(4), 504-512. https://doi.org/10.1111/jcpe.12865

11. Iorio-Siciliano, V., Marzo, G., Blasi, A., Cafiero, C., Mignogna, M., & Nicolò, M. (2014). Soft and hard tissue modifications at immediate transmucosal implants (with Laser-Lok microtextured collar) placed into fresh extraction sites: A 6-month prospective study with surgical reentry. *The International Journal of Periodontics & Restorative Dentistry*, *34*(4), 541-549. https://doi.org/10.11607/prd.1678
12. Lee, C.-T., Tao, C.-Y., & Stoupel, J. (2016). The Effect of Subepithelial Connective Tissue Graft Placement on Esthetic Outcomes After Immediate Implant Placement: Systematic Review. *Journal of Periodontology*, *87*(2), 156-167. https://doi.org/10.1902/jop.2015.150383
13. Testori, T., Weinstein, T., Scutellà, F., Wang, H.-L., & Zucchelli, G. (2018). Implant placement in the esthetic area: Criteria for positioning single and multiple implants. *Periodontology 2000*, *77*(1), 176-196. https://doi.org/10.1111/prd.12211
14. Schulte, W., & Heimke, G. (1976). [The Tübinger immediate implant]. *Die Quintessenz*, *27*(6), 17-23.
15. Wöhrle, P. S. (1998). Single-tooth replacement in the aesthetic zone with immediate provisionalization: Fourteen consecutive case reports. *Practical Periodontics and Aesthetic Dentistry: PPAD*, *10*(9), 1107-1114; quiz 1116.
16. Raj, H. K., Mohan, T. K., Kattimani, V., Sreerama, R., Ramya, Y., & Inampudi, C. K. (2022). Evaluation of Immediately Loaded Parallel Conical Connection Implants with Platform Switch in the Maxillary Esthetic Zone: A Prospective Clinical Study. *The Journal of Contemporary Dental Practice*, *23*(4), 405-414
17. Buser, D., Chen, S. T., Weber, H. P., & Belser, U. C. (2008). Early implant placement following single-tooth extraction in the esthetic zone: Biologic rationale and surgical procedures. *The International Journal of Periodontics & Restorative Dentistry*, *28*(5), 441-451.
18. Chen, S. T., & Buser, D. (2009). Clinical and esthetic outcomes of implants placed in postextraction sites. *The International Journal of Oral & Maxillofacial Implants*, *24 Suppl*, 186-217.
19. Pitman, J., Seyssens, L., Christiaens, V., & Cosyn, J. (2022). Immediate implant placement with or without immediate provisionalization: A systematic review and meta-analysis. *Journal of Clinical Periodontology*, *49*(10), 1012-1023. https://doi.org/10.1111/jcpe.13686
20. De Angelis, P., Manicone, P. F., Rella, E., Liguori, M. G., S., Tancredi, S., & D'Addona, A. (2021). The effect of soft tissue augmentation on the clinical and radiographical outcomes following immediate implant placement and provisionalization: A systematic review and meta-analysis. *International Journal of Implant Dentistry*, *7*(1), 86. https://doi.org/10.1186/s40729-021-00365-4
21. van Nimwegen, W. G., Raghoebar, G. M., Zuiderveld, E. G., Jung, R. E., Meijer, H. J. A., & Mühlemann, S. (2018). Immediate placement and provisionalization of implants in the aesthetic zone with or without a connective tissue graft: A 1-year randomized controlled trial and volumetric study. *Clinical Oral Implants Research*, *29*(7), 671-678. https://doi.org/10.1111/clr.13258
22. Migliorati, M., Amorfini, L., Signori, A., Biavati, A. S., & Benedicenti, S. (2015). Clinical and Aesthetic Outcome with Post-Extractive Implants with or without Soft Tissue Augmentation: A 2-Year Randomized Clinical Trial. *Clinical Implant Dentistry and Related Research*, *17*(5), 983-995. https://doi.org/10.1111/cid.12194

23. Evans, C. D. J., & Chen, S. T. (2008). Esthetic outcomes of immediate implant placements. *Clinical Oral Implants Research*, *19*(1), 73-80. https://doi.org/10.1111/j.1600-0501.2007.01413.x
24. Atieh, M. A., & Alsabeeha, N. H. M. (2020). Soft tissue changes after connective tissue grafts around immediately placed and restored dental implants in the esthetic zone: A systematic review and meta-analysis. *Journal of Esthetic and Restorative Dentistry: Official Publication of the American Academy of Esthetic Dentistry ... [et Al.]*, *32*(3), 280-290. https://doi.org/10.1111/jerd.12538
25. Belser, U. C., Grütter, L., Vailati, F., Bornstein, M. M., Weber, H.-P., & Buser, D. (2009). Outcome evaluation of early placed maxillary anterior single-tooth implants using objective esthetic criteria: A cross-sectional, retrospective study in 45 patients with a 2- to 4-year follow-up using pink and white esthetic scores. *Journal of Periodontology*, *80*(1), 140-151. https://doi.org/10.1902/jop.2009.080435
26. Raghoebar, G. M., Korfage, A., Meijer, H. J. A., Gareb, B., Vissink, A., & Delli, K. (2021). Linear and profilometric changes of the mucosa following soft tissue augmentation in the zone of aesthetic priority: A systematic review and meta-analysis. *Clinical Oral Implants Research*, *32 Suppl 21*, 138-156. https://doi.org/10.1111/clr.13759
27. Chappuis, V., Engel, O., Reyes, M., Shahim, K., Nolte, L.-P., & Buser, D. (2013). Ridge alterations post-extraction in the esthetic zone: A 3D analysis with CBCT. *Journal of Dental Research*, *92*(12 Suppl), 195S-201S. https://doi.org/10.1177/0022034513506713

S-088 Amelogenezis İmperfekta Hastalarında Periodontal Tedavi: 3 Vaka Serisi

Sözel Bildiri

N.senem Irmak[1], A.gizem Telli[1], Ayşegül Sarı[1]
[1] Hatay Mustafa Kemal Üniversitesi

Amaç: Amelogenezis imperfekta (AI), mine oluşumunda görev alan genlerdeki mutasyonlar sonucu ortaya çıkan, hem süt hem de daimi dişleri etkileyen kalıtsal bir diş sert doku hastalığıdır. Mine matriksinin oluşumu, mineralizasyonu veya matürasyon evrelerinde meydana gelen modifikasyonlara bağlı olarak oluşmaktadır. Olgu Tanımlaması Olgu 1: 18 yaşında sistemik olarak sağlıklı kadın hasta kliniğimize estetik sıkıntı ve dişlerinde hassasiyet şikayetleri ile başvurdu. Hastanın oral muayenesinde diş sert dokularında aşınmalar ve lekelenmeler tespit edilmiştir. Olgu 2: 21 yaşında sistemik olarak sağlıklı kadın hasta kliniğimize aşırı hassasiyet şikâyeti ile başvurmuştur. Oral muayenede dişin dentin yüzeyinde mine yüzeyi ile birlikte bozulmalar olduğu görülmüştür. Alınan anamnezinde, aynı durumun babasında ve iki erkek kardeşinde de mevcut olduğu öğrenilmiştir (olgu 3). Olgu 3: 15 yaşında sistemik olarak sağlıklı erkek hasta kliniğimize diş eti kanaması ve dişlerinin parça parça dökülmesi şikâyeti ile başvurmuştur. Oral muayenede,ön açık kapanışı olan hastanın mine yüzeylerinin mineralizasyonunun yetersiz olduğu ve yüzeyin dağıldığı tespit edilmiştir. Her 3 hastaya Aİ tanısı konuldu. Periodontal klinik muayene sırasında yüksek plak ve gingival indeks skorları kaydedildi, cerrahi olmayan periodontal tedavileri yapıldı. Aİ kaynaklı mine hasarının tedavisi için hastalar restoratif diş tedavisi, ortodonti ve protetik diş tedavisi kliniklerine yönlendirilerek tedavileri tamamlandı. Hastalar 3 aylık aralıklı kontrollerle idame fazına alındı. Bulgular: Aİ olgularında, düzensiz mine yapısı plak birikimini arttırarak periodontal inflamasyon için hazırlayıcı ortam oluşturabilir. Tedavi planı hastanın yaşı,hastalığın şiddeti ile ağız dokularının mevcut durumuna göre belirlenir. Sonuç: Aİ hastalarının, periodontal tedavisinde oral hijyenin idame ettirilmesi önemlidir. Erken tedavi, doku kaybı ve diş kayıplarının önlenmesi açısından önemlidir. Bu nedenle periodontal tedavi sürdürülürken multidisipliner bir yaklaşımın benimsenmesi tedavi başarısını artırır.

Anahtar Kelimeler: Amelogenezis İmperfekta; Periodontal tedavi; Multidisipliner tedavi yaklaşımı

S-088 Periodontal Treatment in Patients with Imperfect Amelogenesis: A Series of 3 Cases

Oral Abstract

N.senem Irmak[1], A.gizem Telli[1], Ayşegül Sarı[1]
[1] Hatay Mustafa Kemal University

Aim: Amelogenesis imperfecta (AI) is a hereditary dental hard tissue disorder affecting both deciduous and permanent teeth, resulting from mutations in genes involved in enamel formation. It arises due to modifications occurring during the formation, mineralisation, or maturation stages of the enamel matrix. Case Description Case 1: An 18-year-old woman in good general health presented to our clinic complaining of aesthetic concerns and tooth sensitivity. An oral examination revealed abrasions and staining on the hard tissues of her teeth. Case 2: A 21-year-old woman in good systemic health presented to our clinic complaining of excessive sensitivity. Oral examination revealed damage to the enamel surface and dentine surface of the tooth. Her medical history revealed that the same condition was present in her father and two brothers (case 3). Case 3: A 15-year-old male in good general health presented to our clinic complaining of bleeding gums and teeth falling out in pieces. In oral examination detected anterior open-bite, insufficient mineralisation of the enamel surfaces and surface fragmentation. Three patients were diagnosed with AI. High plaque and gingival index scores were noted during periodontal examination, and non-surgical periodontal treatment was performed. To address enamel damage from AI, patients were referred to restorative, orthodontic, and prosthetic dentistry clinics. They then entered the maintenance phase with three-month follow-ups. Results: In AI cases, an irregular enamel structure may increase plaque accumulation, creating a predisposing environment for periodontal inflammation. The treatment plan is determined based on the patient's age, the severity of the disease, and the current condition of the oral tissues. Conclusion: Maintaining oral hygiene is important in the periodontal treatment of AI. Early treatment is important in terms of preventing tissue loss and tooth loss. Therefore, adopting a multidisciplinary approach during periodontal treatment increases treatment success.

Keywords: Amelogenezis Imperfecta; Periodontal treatment; Multidisciplinary treatment approach

S-089 İmplant Destekli Restorasyonlar ile Doğal Dişler Arasındaki İnterproksimal Mesafenin Değerlendirilmesi: Retrospektif Bir Araştırma

Ayça Muhterem[1], Aleyna Bahar Erez Palacı[2], Elif İnönü[3], Ahu Dikilitaş[4], Elif Figen Koçak[5], Aliye Akcalı[6]

[1] Dokuz Eylül Üniversitesi, Diş Hekimliği Fakültesi, Periodontoloji Ana Bilim Dalı
ayca.muhterem@deu.edu.tr 0009-0001-7658-911X

[2] Dokuz Eylül Üniversitesi, Diş Hekimliği Fakültesi, Periodontoloji Ana Bilim Dalı
aleynabahar.erez@deu.edu.tr 0009-0000-6813-6121

[3] Dokuz Eylül Üniversitesi, Diş Hekimliği Fakültesi, Periodontoloji Ana Bilim Dalı
elif.inonu@deu.edu.tr 0000-0002-4789-748X

[4] Dokuz Eylül Üniversitesi, Diş Hekimliği Fakültesi, Periodontoloji Ana Bilim Dalı
ahu.dikilitas@deu.edu.tr 0000-0003-4130-2526

[5] Dokuz Eylül Üniversitesi, Diş Hekimliği Fakültesi, Protetik Diş Tedavisi Ana Bilim Dalı
eliffigen.kocak@deu.edu.tr 0000-0003-4708-788X

[6] Dokuz Eylül Üniversitesi, Diş Hekimliği Fakültesi, Periodontoloji Ana Bilim Dalı
aliye.akcali@deu.edu.tr 0000-0001-9811-0627

Özet

Amaç: Bu retrospektif çalışmanın amacı, implant destekli restorasyonlar ile komşu doğal dişler arasındaki interproksimal mesafenin değişiminin klinik ve radyografik olarak değerlendirilmesidir.

Gereç ve Yöntem: Bu çalışmaya, Dokuz Eylül Üniversitesi Diş Hekimliği Fakültesi Periodontoloji Ana Bilim Dalında 2023-2025 yılları arasında implant tedavisi uygulanmış ve protetik restorasyonu tamamlandıktan sonra 3-24 ay arasında takip süresi bulunan ve kontrol seanslarında mezial-distal kontak uyumlarına ilişkin verileri kaydedilen 18 hastanın (12'si kadın, 6'sı erkek; yaş: 52,38 ± 8,78) toplam 22 implantı dahil edilmiştir. İmplantların 18'i molar 4'ü premolar bölgesine uygulanmıştır. Hastalara ait periodontal ve peri-implant klinik parametreler, radyografik bulgular, gıda sıkışması şikâyeti, implantın lokasyonu, implant komşuluğundaki doğal dişlerin vitalitesi, parafonksiyonel alışkanlıklar, komşu dişte restorasyon varlığı, karşıt arkta yer alan doğal dişin durumu ve implantın fonksiyon süresi gibi parametreler kaydedilmiştir.

Bulgular: İmplant destekli restorasyonların %68,2'sinde en az bir yönde (mezial veya distal) kontak kaybı saptanmıştır. Yalnızca mezial yüzeylerde kontak kaybı görülme oranı %36,4 iken, distal yüzeylerde bu oran %40,9'dur. İmplantların %9,1'inde ise her iki yüzeyde de kontak kaybı gözlenmiştir. Hastalar kontak kaybı bulunan 15 implantın 9'unda (%60,0) gıda sıkışması şikâyeti bildirmiştir. Kadın hastalarda kontak kaybı oranı %86,7 iken erkeklerde %28,6'dır. İnterproksimal kontak kaybı görülen toplam 15 implantın 8'inde peri-implant mukozitis saptanmıştır (%53,3).

Sonuç: İmplant destekli restorasyonlar ile komşu doğal dişler arasında zamanla interproksimal kontak kaybı meydana gelebilir. Kontak kaybı hastalarda gıda sıkışması şikayetine, periodontal ve peri-implant doku enflamasyonuna neden olabilir. Bu nedenle, implant destekli restorasyonların komşu dişlerle olan kontak ilişkilerinin düzenli klinik ve radyografik kontrollerle değerlendirilmesi, peri-implant doku sağlığının korunması açısından önem taşımaktadır.

Anahtar kelimeler: İmplant destekli restorasyon; interproksimal kontak kaybı; gıda sıkışması

S-089 Evaluation of the Interproximal Distance Between Implant-Supported Restorations and Natural Teeth: A Retrospective Study

Ayça Muhterem[1], Aleyna Bahar Erez Palacı[2], Elif İnönü[3], Ahu Dikilitaş[4], Elif Figen Koçak[5], Aliye Akcalı[6]

[1] Dokuz Eylül Üniversitesi, Diş Hekimliği Fakültesi, Periodontoloji Ana Bilim Dalı
ayca.muhterem@deu.edu.tr 0009-0001-7658-911X

[2] Dokuz Eylül Üniversitesi, Diş Hekimliği Fakültesi, Periodontoloji Ana Bilim Dalı
aleynabahar.erez@deu.edu.tr 0009-0000-6813-6121

[3] Dokuz Eylül Üniversitesi, Diş Hekimliği Fakültesi, Periodontoloji Ana Bilim Dalı
elif.inonu@deu.edu.tr 0000-0002-4789-748X

[4] Dokuz Eylül Üniversitesi, Diş Hekimliği Fakültesi, Periodontoloji Ana Bilim Dalı
ahu.dikilitas@deu.edu.tr 0000-0003-4130-2526

[5] Dokuz Eylül Üniversitesi, Diş Hekimliği Fakültesi, Protetik Diş Tedavisi Ana Bilim Dalı
eliffigen.kocak@deu.edu.tr 0000-0003-4708-788X

[6] Dokuz Eylül Üniversitesi, Diş Hekimliği Fakültesi, Periodontoloji Ana Bilim Dalı
aliye.akcali@deu.edu.tr 0000-0001-9811-0627

Abstract

Purpose:
This retrospective study aimed to evaluate clinical and radiographical changes in the interproximal area between implant-supported restorations and adjacent natural teeth.

Materials and Methods:

This study included a total of 22 implants placed in 18 patients (12 females, 6 males; mean age: 52.38 ± 8.78 years) who received implant therapy at the Department of Periodontology, Faculty of Dentistry, Dokuz Eylul University, between 2023 and 2025. All patients received implant-retained dental prosthesis and followed up to 24 months. Of the 22 implants, 18 were located in the molar region and 4 in the premolar region. During recall appointments, clinical periodontal and peri-implant parameters, radiographic findings, implant location, vitality of adjacent teeth, presence of parafunctional habits, restorations on neighboring teeth, condition of the opposing dentition, and patient-reported food impaction reports were recorded.

Results:
Loss of interproximal contact in at least one site (mesial or distal) was detected in 68.2% of the implant-supported restorations. The rate of contact loss was 36.4% on mesial surfaces and 40.9% on distal surfaces. In 9.1% of implants, contact loss was observed on both surfaces. Among the 15 implants with contact loss, 9 (60.0%) were associated with a reported food impaction complaint. Contact loss was present in 86.7% of female patients and 28.6% of male patients. Peri-implant mucositis was detected in 8 of the 15 implants (53.3%) exhibiting interproximal contact loss.

Conclusion:
Interproximal contact loss may occur over time between implant-supported restorations and adjacent natural teeth. Such contact loss can lead to food impaction complaints and contribute to periodontal and peri-implant tissue inflammation. Therefore, regular clinical and

radiographic evaluation of interproximal contacts between implant restorations and adjacent teeth is essential for maintaining peri-implant tissue health.

Keywords: Implant-supported restoration; interproximal contact loss; food impaction.

Giriş

İmplant destekli protezler, yüksek başarı oranları ve hasta memnuniyet düzeyleri sayesinde eksik dişlerin rehabilitasyonunda uzun dönemde öngörülebilir ve güvenilir bir tedavi seçeneği olarak kabul görmektedir.[1] Bununla birlikte, implant destekli protezlerde biyolojik, mekanik ve estetik komplikasyonlar önemli bir klinik sorun oluşturmaktadır.[2] En sık bildirilen komplikasyonlar arasında biyomekanik sorunlar, peri-implant yumuşak dokularda meydana gelen reaksiyonlar ve interproksimal kontak kaybı (İKK) yer almaktadır.[3]

İKK, iki doğal diş, iki implant veya implant ile komşu doğal diş arasında temasın kaybolmasıyla ortaya çıkar. Oluşan bu boşluk zamanla gıda birikimine neden olarak periodontitis veya peri-implantitis gelişimine zemin hazırlayabilir. Yapılan çalışmalarda implant destekli sabit protezler ile komşu dişler arasında İKK görülme oranının %34-%65 arasında değiştiği bildirilmiştir.[4]

Dental implantların çene kemiği içerisindeki fizyolojik davranışı, doğal dişlerden farklılık göstermektedir. En çok kabul gören teoriye göre, periodontal dokulardan yoksun olan implant destekli protezler doğal dişlerden farklı şekilde fonksiyon görmektedir.[1] Genel olarak, implant destekli protezler çiğneme sırasında doğal dişlere kıyasla belirgin şekilde daha az vertikal hareket göstermekte ve mezial yönde migrasyon göstermemektedir; bu durum implantları ankilozlu dişlere benzer hale getirmektedir.[2] Bu farkın, mezial yöndeki İKK'nın en olası nedeni olduğu düşünülmektedir.[5,3] İKK oluşumunu etkileyebilecek olası faktörler arasında yaş, cinsiyet, implantın fonksiyon süresi, komşu dişlerin durumu, karşıt diş dizilimi, periodontal sağlık durumu, ağız hijyeni ve parafonksiyonel alışkanlıklar sayılabilir.[6]

Literatürde implant destekli restorasyonlar ile komşu doğal dişler arasındaki kontak kaybı farklı yöntemler ile değerlendirilmiştir.[8]

İnterproksimal temas kaybı klinik açıdan olumsuz sonuçlar doğurabilir. Kontak kaybı gıda sıkışmasına, gingival enflamasyona, peri-implant mukozitis ve peri-implantitis gelişimine bununla birlikte komşu doğal dişte çürük riskinin artmasına neden olabilir.[7] Ayrıca bu durum bazı hastalarda estetik kaygıya da sebebiyet verebilir.[8]

Bu nedenle, implant destekli restorasyonların uzun dönem başarısı açısından düzenli klinik ve radyografik takipler, interproksimal temasların rutin kontrolü ve gerekli durumlarda erken müdahale çevre dokuların sağlığının korunmasında büyük önem taşımaktadır.[8] Ayrıca, kaybedilen bir proksimal temas noktasının yeniden sağlanması, restorasyonun sökülmesini gerektiren ve kullanılan materyale bağlı olarak yeniden yapılması veya düzeltilmesi gereken maliyetli ve zaman alıcı bir işlemdir.[9]

Bu çalışmanın amacı, implant destekli tek üye restorasyonlar ile komşu doğal dişler arasındaki interproksimal temas ilişkilerinin zaman içinde değişimini inceleyerek, bu değişimin periodontal ve peri-implant dokular üzerindeki klinik ve radyografik etkilerini değerlendirmektir.

Yöntem

Bu çalışma retrospektif bir araştırma olarak Dokuz Eylül Üniversitesi Diş Hekimliği Fakültesi

Periodontoloji Ana Bilim Dalında yürütülmüştür. Ocak 2023 – Mayıs 2025 tarihleri arasında dental implant tedavisi uygulanmış ve protetik rehabilitasyonu tamamlanmış hastaların klinik ve radyografik kayıtları retrospektif olarak incelenmiştir. Çalışma Dokuz Eylül Üniversitesi Girişimsel Olmayan Etik Kurulu onayı ile gerçekleştirilmiştir.

Dahil Edilme Kriterleri:

1. Dental implant tedavisi uygulanmış ve protetik restorasyonu tamamlanmış bireyler,
2. İmplant destekli sabit tek üye restorasyonun mezial ve distalinde doğal diş bulunan hastalar,
3. Kontrol seanslarında klinik ve radyografik verileri kaydedilmiş olan implant destekli restorasyonlar.

Çalışma bu dahil edilme kriterlerine uygun toplam 18 hastaya ait 22 implant destekli restorasyonla gerçekleştirilmiştir. Bu hastaların 12'si (%66,7) kadın, 6'sı (%33,3) erkektir. Kadın hastaların yaş ortalaması 53,1 ± 9,2 olup erkek hastaların ise 50,7 ± 8,6'dir.

İmplant destekli restorasyonların teslim seansında rutin olarak başlangıç kontak uyumu diş ipinin interproksimal alanda direnç göstermesiyle değerlendirilmiştir. Rutin kontrol seanslarında da hem aynı diş ipinin kontak yüzeyinden geçiş direnci kaydedilmiş hem de periapikal kontrol filmi alınmıştır. Hastalardan alınan filmlerde periodontal ve peri-implant kemik seviyeleri kaydedilip ayrıca periodontal ve peri-implant yumuşak doku sağlığı rutin olarak değerlendirilmektedir. Bu çalışmada retrospektif olarak gıda sıkışma şikâyeti, implantın lokasyonu ve markası, doğal dişin vitalitesi, parafonksiyonel alışkanlıklar, komşu dişte restorasyon varlığı, karşıt arktaki doğal dişin durumu, implant fonksiyon süresi parametreleri de elde edilerek değerlendirilmiştir.

Rutin kontrol seanslarında implant ile doğal diş arasındaki kontak ilişkisi:

a) Sıkı: Diş ipinin geçişine direnç mevcut,
b) Gevşek: Diş ipinin geçişinde direnç azalmış,
c) Açık: Diş ipinin geçişinde direnç yok şeklinde sınıflandırılmıştır.

Ölçümler, üst yapı teslim tarihinden itibaren yapılan takip seanslarında alınarak zaman içerisindeki değişimi kaydedilmiştir.

İstatistiksel Analiz

İstatistiksel analizi IBM SPSS Statistics for Windows, Version 25.0 (IBM Corp., Armonk, NY, USA) programı kullanılarak yapılmıştır. Çalışmada örneklem büyüklüğünün sınırlı olması nedeniyle istatiksel analiz yalnızca tanımlayıcı istatistikler üzerinden hesaplanmıştır. Tanımlayıcı istatistikler; kategorik değişkenler için frekans (n) ve yüzde (%) değerleriyle, sürekli değişkenler için ise ortalama ± standart sapma (SD) şeklinde ifade edilmiştir.

Bulgular

Bu çalışmaya, Dokuz Eylül Üniversitesi Diş Hekimliği Fakültesi Periodontoloji Ana Bilim Dalında 2023-2025 yılları arasında dental implant tedavisi uygulanmış ve protetik restorasyonu tamamlanmış, protetik restorasyonların tesliminden sonra 3-24 ay arasında takip süresi bulunan ve kontrol seanslarında mezial-distal kontak uyumlarına ilişkin verileri kaydedilen 18 hastanın toplam 22 implantı dahil edilmiştir. İmplantların 18'i molar 4'ü premolar bölgeye uygulanmıştır. Toplam 22 implant üstü protetik restorasyonun 8'inde (%36,4) mezial kontak

kaybı; 9'unda ise (%40,9) distal kontak kaybı görülmüştür. Protetik restorasyonların 2'sinde (%9,1) ise her iki yüzeyde de kontak kaybı gözlenmiştir. En az bir yüzeyinde interproksimal kontak kaybı görülen implant sayısı 15'tir (%68,2). Kontak kaybı bulunan 15 restorasyonun 12'si molar 3'ü premolar diş bölgesine uygulanmıştır.

Cinsiyete göre proksimal kontak kaybı değerlendirildiğinde 15 kadın hastanın 13'ünde (%86,7), 7 erkek hastanın 2'sinde (%28,6) kontak kaybı tespit edilmiştir.

Kontak kaybı tespit edilen 15 implantın 10'u mandibulaya, 5'i ise maksillaya yerleştirilmiştir. 15 implantın 13'ünün karşıt arktaki antagonisti doğal diş, 1'inin diş destekli tek üye protez, 1'inin ise implant destekli köprü protez olarak tespit edilmiştir. İKK bulunan 15 implant destekli restorasyonun 9'unda (%60,0) gıda sıkışması şikâyeti bildirilmiştir. Kontak kaybı görülen toplam 15 implantın 8'ine peri-implant mukozitis teşhisi konulmuştur (%53,3). Çalışmaya dahil edilen implantların hiçbirinde peri-implantitis görülmemiştir. 22 implanttan kontak kaybı görülen 15 implantın yalnızca 1'inin mezial komşuluğundaki diş devital olup diğer komşu dişler vital bulunmuştur. Kontak kaybı olan 15 implantın 10'unda peri-implant mukozisit görülmüş, yalnızca birinin komşuluğunda dişte restorasyon saptanmıştır.

Tartışma

Bu retrospektif çalışmada, implant destekli protetik restorasyonlarda komşu doğal dişlerle olan proksimal kontak kaybının görülme sıklığı ve bunun klinik etkileri değerlendirilmiştir. Literatürde İKK'nin implant destekli restorasyonun teslimiden yaklaşık 3 hafta sonra başlayabildiği söylenmektedir.[4] Çalışmamıza 3-24 aylık takip verileri olan implant üstü restorasyonlar dahil edilmiştir. Bulgularımıza göre implant destekli restorasyonların %68,2'sinde mezial veya distal yüzeylerin en az birinde kontak kaybı tespit edilmiştir. Bu oran, literatürde bildirilen %34–65 aralığındaki prevalans değerleri ile uyumludur.[7,10,11] Literatür zaman içerisinde dişlerin fizyolojik hareketliliği ve okluzal yüklerin etkisiyle, özellikle mezial yönde kontak kaybının daha sık gözlendiğini göstermektedir.[12] Ancak mevcut bulgularımız distal yüzeyde daha fazla kontak kaybı olduğunu göstermiştir. Çalışmanın bir limitasyonu olan küçük örneklem büyüklüğü ve farklı takip süreleri bu duruma sebep olmuş olabilir. Kontak kaybı bulunan restorasyonlardan 12'si molar 3'ü premolar diş yerine uygulanmıştır. Bompolaki ve ark. yaptığı çalışmada da molar dişlerin yerine uygulanan implant tedavilerinde premolar dişlere uygulanan implant tedavilerine göre daha fazla kontak kaybı görülmüştür.[5]

Bu çalışmada kontak kaybı bulunan 15 implant destekli restorasyonun 10'u mandibulada yer almaktadır. Yapılan çalışmalarda nedeni tam olarak açıklanamamakla birlikte implant destekli restorasyonlar ile komşu dişler arasındaki interproksimal kontak kaybının (İKK) prevalansı, özellikle mandibulada daha fazla bulunmuştur.[6] Mandibulada İKK'nin daha sık görülmesi, dişlerin zamanla mezialize olması ve kök açılanmasının mandibulada daha fazla olmasına bağlanmaktadır.[7]

Proksimal kontak kaybı bulunan hastaların yaklaşık %60'ında hastalar gıda sıkışması şikâyeti bildirmiştir. Bu bulgu, kontak açıklığının sadece mekanik bir komplikasyon değil, aynı zamanda hastanın yaşam kalitesini etkileyen bir faktör olduğunu göstermektedir. Daha önce yapılan çalışmalarda da kontak kaybının gıda sıkışması, gingival travma, lokal inflamasyon ve komşu dişte çürük riskinde artış gibi olumsuz etkilerle ilişkili olduğu bildirilmiştir.[5,13]

İmplant destekli tek üyeli restorasyonların %68,2'sinde proksimal kontak kaybı bulgusu saptanmış, ancak hiçbir implantta peri-implantitis tespit edilmemiştir ancak %53,3'ünde peri-implant mukozitis görülmüştür. Bu bulgu, kontak kaybının mukozal inflamasyon ile ilişkili

olabileceğini düşündürmektedir. Nitekim, literatürde de kontak kaybının gıda birikimi ve plak akümülasyonunu kolaylaştırarak peri-implant mukozitis riskini artırabileceği belirtilmiştir.[14]

Kontak kaybının etiyolojisi multifaktöriyeldir. Dişlerin fizyolojik mezial migrasyonu, implantların periodontal ligamentten yoksun olması nedeniyle sabit kalması, yaş, cinsiyet, implantın fonksiyon süresi, pozisyonu ve lokasyonu, komşu dişlerin durumu, karşıt diş yapısı, kraniyofasiyal büyüme, periodontal durum, ağız hijyeni ve parafonksiyonel alışkanlıklar gibi faktörler bu süreçte rol oynamaktadır.[15] Klinisyenlerin bu etiyolojik faktörleri gözeterek olası kontak kaybı riskine ve sonuçlarına karşı rutin kontrollerde proksimal temasları değerlendirmesi ve erken dönemde gerekli düzeltici önlemleri alması, implant tedavisinin uzun dönem başarısı açısından önem taşımaktadır.[16]

Bu çalışmanın limitasyonları arasında küçük örneklem büyüklüğü, retrospektif çalışma tasarımı ve kısa takip süresi sayılabilir. Kontak kaybının nedenleri ve sonuçlarını daha net değerlendirebilmek için geniş örneklem büyüklüğüne sahip prospektif, uzun dönem takipli çalışmalar gereklidir.

Sonuç

İmplant destekli restorasyonlarda interproksimal kontak kaybı gözlenebilen bir komplikasyon olup; doğal diş ve implantı ilgilendiren problemler, hasta konforsuzluğu ile yakından ilişkilidir. Bu durum hem implant fonksiyonunu hem de çevre yumuşak doku sağlığını olumsuz etkileyebilir. Klinik pratiğinde, restorasyonların uzun dönem başarısını koruyabilmek için proksimal kontakların düzenli olarak kontrol edilmesi, bu seanslarda klinik ve radyografik olarak değerlendirilmesi önerilmektedir.

Kaynakça

1. Brägger U, Aeschlimann S, Bürgin W, Hämmerle CHF, Lang NP. Biological and technical complications and failures with fixed partial dentures (FPD) on implants and teeth after four to five years of function. *Clin Oral Implants Res*. 2001;12(1):26-34. doi:10.1034/j.1600-0501.2001.012001026.x

2. Goodacre CJ, Bernal G, Rungcharassaeng K, Kan JYK. Clinical complications with implants and implant prostheses. *J Prosthet Dent*. 2003;90(2):121-132. doi:10.1016/S0022-3913(03)00212-9

3. Sharaf MA, Wang S, Mashrah MA, Xu Y, Haider O, He F. Outcomes that may affect implant and prosthesis survival and complications in maxillary fixed prosthesis supported by four or six implants: A systematic review and meta-analysis. *Heliyon*. 2024;10(3):e24365. doi:10.1016/j.heliyon.2024.e24365

4. Pappous GC, Campbell S, Goldstein G. Risk factors contributing to interproximal contact loss between an implant crown and a natural tooth. *J Prosthodont*. Published online December 5, 2024:jopr.13992. doi:10.1111/jopr.13992

5. Steven Liu CL, Wen SC, Chang Chien CJ, Du JK. The mesial–mesial/distal–distal (MM-DD) occlusal adjustment technique: A 2–21.5-year retrospective study on preventing open contacts in posterior implant restorations. *J Dent Sci*. 2025;20(4):2163-2175. doi:10.1016/j.jds.2025.06.026

6. Lee S, Kim JY, Hwang J, Kim S, Lee JH, Han DH. Investigation of Pathogenic Genes in Peri-Implantitis from Implant Clustering Failure Patients: A Whole-Exome Sequencing Pilot Study. Schönbach C, ed. *PLoS ONE*. 2014;9(6):e99360. doi:10.1371/journal.pone.0099360

7. Cui X, Zhang C, Li Y, et al. Prevalence and risk factors of interproximal contact loss between implant-supported prostheses and adjacent teeth in posterior dentitions: a retrospective study. *BMC Oral Health*. 2025;25(1):1445. doi:10.1186/s12903-025-06783-9

8. Steven Liu CL, Wen SC, Chang Chien CJ, Du JK. Open contacts adjacent to posterior dental implants: Current understanding and emerging preventive concepts. *J Dent Sci*. Published online September 2025:S1991790225003095. doi:10.1016/j.jds.2025.08.035

9. Mouhyi J, Salama M, Mouhyi A, Lerner H, Margiani B, Mangano C. A novel coded healing abutment for a simplified digital workflow: A retrospective clinical study on 103 patients with a one year follow-up. *J Dent*. 2025;152:105465. doi:10.1016/j.jdent.2024.105465

10. Bompolaki D, Edmondson SA, Katancik JA. Interproximal contact loss between implant-supported restorations and adjacent natural teeth: A retrospective cross-sectional study of 83 restorations with an up to 10-year follow-up. *J Prosthet Dent*. 2022;127(3):418-424. doi:10.1016/j.prosdent.2020.09.034

11. Nery JC, Manarte-Monteiro P, Aragão L, Da Silva LP, Brandão GSP, Lemos BF. Clinical Effects of Interproximal Contact Loss between Teeth and Implant-Supported Prostheses: Systematic Review and Meta-Analysis. *Prosthesis*. 2024;6(4):825-840. doi:10.3390/prosthesis6040059

12. Tu Y, Zhao X, Zhao G, Ding Q, Sun Y, Zhang L. Assessment of physiological posterior-tooth displacement under habitual occlusal force by intraoral scanning using implant-supported crowns as the reference. *J Prosthet Dent*. 2025;133(5):1260-1267. doi:10.1016/j.prosdent.2023.06.019

13. Chang M, Wennström JL. Peri-implant soft tissue and bone crest alterations at fixed dental prostheses: a 3-year prospective study. *Clin Oral Implants Res*. 2010;21(5):527-534. doi:10.1111/j.1600-0501.2009.01874.x

14. Zheng Z, Ao X, Xie P, Jiang F, Chen W. The biological width around implant. *J Prosthodont Res*. 2021;65(1):11-18. doi:10.2186/jpr.JPOR_2019_356

15. Silva LS, Verri FR, Lemos CAA, Martins CM, Pellizzer EP, De Souza Batista VE. Biomechanical effect of an occlusal device for patients with an implant-supported fixed dental prosthesis under parafunctional loading: A 3D finite element analysis. *J Prosthet Dent*. 2021;126(2):223.e1-223.e8. doi:10.1016/j.prosdent.2021.04.024

16. Wipawin R, Amornsettachai P, Panyayong W, et al. Clinical outcomes of 3–5 years follow-up of immediate implant placement in posterior teeth: a prospective study. *BMC Oral Health*. 2024;24(1):312. doi:10.1186/s12903-024-04058-3

S-090 Endo-Perio Lezyonlarda 2017 Sınıflamasına Göre Yaklaşımlar ve Tedavi Stratejileri

Sözel Bildiri

Eda Aslanlı[1], Doğan Güneş[2], Özgür Er[2], Aliye Akcalı[1]
[1] Dokuz Eylül Üniversitesi Diş Hekimliği Fakültesi, Periodontoloji Anabilim Dalı
[2] Dokuz Eylül Üniversitesi Diş Hekimliği Fakültesi, Endodonti Anabilim Dalı

Amaç Endo-perio lezyonlar (EPL), pulpal ve periodontal dokular arasında patolojik etkileşimler sonucu gelişen, tanı ve tedavisi multidisipliner yaklaşım gerektiren karmaşık klinik durumlardır. 2017 AAP/EFP sınıflamasına göre kök hasarı olmayan, periodontitisi bulunan 3. derece EPL'ler; ileri kemik kaybı, furkasyon tutulumu ve periodontal yıkımla karakterizedir. Cerrahisiz tedavi ilk basamak olarak önerilse de ileri ataşman kaybı olan vakalarda ek cerrahi yaklaşımlar gerekebilir. Bu çalışmada, Periapikal İndeks (PAİ) Skoru 5 olan, kök hasarı olmayan, periodontitisi bulunan 3. derece EPL'ye sahip hastalarda tedavi yaklaşımlarının klinik ve radyografik iyileşme üzerindeki etkilerinin retrospektif olarak değerlendirilmesi amaçlanmıştır. Gereç ve Yöntem Kök hasarı olmayan, periodontitisi bulunan şüpheli/umutsuz prognoza sahip 3. derece EPL'ye sahip altı hasta (sekiz EPL'li diş) dahil edilmiştir. Tüm olgularda başlangıç PAI skoru 5 olarak kaydedilmiştir. Endodontik tedaviyle birlikte dört hastaya profesyonel mekanik plak temizliği (PMPT), iki hastaya PMPT ve cerrahi periodontal tedavi (bir hastaya flep cerrahisi, bir hastaya kök amputasyonu) uygulanmıştır. Hastalar tedavi sonrası minimum 6 ay süreyle takip edilmiştir. Sondalanan cep derinliği (SCD), klinik ataşman seviyesi (KAS), mobilite, gingival inflamasyon ve fistül varlığını içeren klinik periodontal parametreler ve PAİ skoru değerlendirilmiştir. Bulgular Hastalarda periodontal ve endodontik klinik parametrelerde iyileşme gözlenmiştir. Tedavi öncesinde dişlerde ortalama SCD 6,79 ± 2,79 ve KAS 8,27 ± 3,35 mm iken, tedavi sonrasında bu değerler SCD 3,79 ± 1,79 ve KAS 7 ± 2,38 mm olarak ölçülmüştür. Mobilite ise, tedavi öncesinde iki diş sınıf 3, iki diş sınıf 2 ve dört diş sınıf 1 mobiliteye sahipken; tedavi sonrası, bu dişlerden ikisi sınıf 2, üçü sınıf 1 ve kalan üçü 0. dereceye gerilemiştir. Flep cerrahisi uygulanan vakada radyografik kemik dolumu gözlenmiştir. Sonuç Derece 3 endo-perio lezyonlarda tedavi planı, lezyonun yaygınlığına ve kök morfolojisine göre bireyselleştirilmelidir. Cerrahisiz yaklaşımlar erken dönemde etkili olsa da ileri ataşman kaybı varlığında kök ampütasyonunu içeren cerrahi yaklaşımlar periodontal stabilite ve kemik dolumu sağlayabilir.

Anahtar Kelimeler: Endo-perio lezyon; Periapikal indeks; Cerrahisiz periodontal tedavi

S-090 Approaches and Treatment Strategies for Endo-Perio Lesions According to the 2017 Classification

Oral Abstract

Eda Aslanlı[1], Doğan Güneş[2], Özgür Er[2], Aliye Akcalı[1]
[1] Dokuz Eylul University, Faculty Of Dentistry, Department Of Periodontology
[2] Dokuz Eylul University, Faculty Of Dentistry, Department Of Endodontics

Aim Endo-perio lesions (EPLs) are complex conditions resulting from pathological interactions between pulpal and periodontal tissues, requiring a multidisciplinary approach for diagnosis and effective treatment. According to the 2017 AAP/EFP classification, Grade 3 EPLs without root damage but with periodontitis are characterized by advanced bone loss, furcation involvement, and severe periodontal destruction. Although non-surgical therapy is recommended as the first-line treatment, additional surgical interventions may be necessary for cases with severe attachment loss. This study aimed to retrospectively evaluate the effects of different treatment approaches on clinical and radiographic healing in patients with Grade 3 EPLs (PAI score 5) without root damage. Materials and Methods Six patients (eight teeth) diagnosed with Grade 3 EPLs, periodontitis, and no root damage, and presenting with questionable or hopeless prognosis, were included. All cases had an initial Periapical Index (PAI) score of 5. Four patients received endodontic therapy combined with Professional Mechanical Plaque Removal (PMPR), while the remaining two received PMPR and surgical periodontal treatment (one flap surgery, one root amputation). Patients were followed for at least six months. Clinical parameters—including probing depth (PD), clinical attachment level (CAL), mobility, gingival inflammation, and fistula presence—along with radiographic PAI scores, were assessed. Results Improvements were observed in both periodontal and endodontic clinical parameters. Mean PD decreased from 6.79±2.79 mm to 3.79±1.79 mm, and CAL from 8.27±3.35 mm to 7±2.38 mm post-treatment. Mobility decreased overall, with two teeth showing class 2, three class 1, and three class 0 mobility post-treatment. Furthermore, radiographic bone fill was observed in the flap surgery case. Conclusion In Grade 3 EPLs, treatment planning should be individualized according to lesion extent and root morphology. While non-surgical approaches can provide short-term improvement, surgical interventions, such as root amputation, may enhance periodontal stability and radiographic bone regeneration in cases with advanced attachment loss.

Keywords: Endo-perio lesion; Periapical index; Non-surgical periodontal treatment

S-091 Protetik Rehabilitasyon Öncesi Alveolar Kret Konturunun Yumuşak ve/veya Sert Doku Augmentasyonlari Ile Rekonstrüksiyonu: Üç Olguluk Vaka Serisi

Sözel Bildiri

Arın Kayataş[1], İrem Tosun Balcı[1]
[1] Süleyman Demirel Diş Hekimliği Fakültesi Periodontoloji Anabilimdalı

Olgu Sunumları: 1. Olgu: 26 yaşında erkek hasta, sekiz ay önce çekilmiş 12 numaralı diş bölgesinde vertikal ve horizontal buccal hacim kaybı nedeniyle başvurdu. İmplant istemeyen hastada, kron-köprü planlaması öncesi estetik konturun sağlanması amacıyla subepitelyal bağ doku grefti uygulandı ve yumuşak doku hacmi başarılı şekilde restore edildi. 2. Olgu: 34 yaşında erkek hastada, bir yıl önce radiküler kist nedeniyle çıkarılan 11 numaralı diş bölgesinde geniş rezidüel kistik boşluk ve belirgin yumuşak doku hacim kaybı mevcuttu. Bu nedenle iki aşamalı tedavi planlandı; ilk aşamada kemik hacmini artırmak amacıyla xenogreft ve allogreft kombinasyonu ile kollajen membran üzeri PRF uygulaması gerçekleştirildi. Elde edilen kemik hacmi yeterli bulunduğundan ikinci aşama yumuşak doku augmentasyonuna gerek kalmadı. 3. Olgu: 27 yaşında kadın hasta, 16 numara bölgesindeki implant üstü restorasyon çevresinde gıda birikimi şikayetiyle başvurdu. İmplant çevresinde buccal ve distal kemik kaybı ile yumuşak doku volüm eksikliğinin bulunduğu bölgede, ksenogreft ve kolajen membran ile rejeneratif tedavi uygulanmış; eş zamanlı gerçekleştirilen subepitelial bağ doku greftiyle kombine augmentasyon sağlanarak yumuşak doku konturu ve bölgenin temizlenebilirliği iyileştirilmiştir. SONUÇ Yumuşak ve sert doku augmentasyonları, estetik iyileşmenin ötesinde protetik tasarımın biyolojik uyumunu destekleyen ve uzun dönem fonksiyonel stabiliteyi artıran uygulamalardır. Alveolar kret hacim kaybının belirgin olduğu vakalarda, uygun augmentasyon tekniğinin seçimi protetik planlamanın başarısı açısından kritiktir. Bu vaka serisi, protetik tedavi planlaması öncesi gerçekleştirilen alveolar kret rekonstrüksiyonunun estetik, fonksiyonel ve hijyenik açıdan öngörülebilir sonuçlar elde edilmesine katkı sağladığını göstermektedir.

Anahtar Kelimeler: Alveolar kret rezorpsiyonu; Yumuşak doku augmentasyonu; Protetik rehabilitasyon

S-091 Reconstruction of the Alveolar Crest Contour with Soft and/or Hard Tissue Augmentations Before Prosthetic Rehabilitation: A Three-Case Case Series

Oral Abstract

Arın Kayataş[1], İrem Tosun Balcı[1]

[1] Suleyman Demirel Universty Dentistry Department Of Periodontology

Case Reports: Case 1= A 26-year-old male patient presented with vertical and horizontal buccal volume loss in the area of tooth 12 extracted eight months ago. In the patient who did not want implants, subepithelial connective tissue grafting was applied to provide aesthetic contour before crown-bridge planning and the soft tissue volume was successfully restored. Case 2= A 34-year-old male patient had a large residual cystic cavity and significant soft tissue volume loss in the area of tooth 11, which had been extracted for a radicular cyst a year ago. For this reason, a two-stage treatment was planned; In the first stage, PRF application was performed on collagen membrane with a combination of xenograft and allograft in order to increase bone volume. Since the bone volume obtained was found sufficient, there was no need for the second stage soft tissue augmentation. Case 3= A 27-year-old female patient presented with food accumulation around the implant-supported restoration in area 16. In the area where there was buccal and distal bone loss and soft tissue volume deficiency around the implant, regenerative treatment was applied with xenograft and collagen membrane; Combined augmentation with simultaneous subepithelial connective tissue grafting is provided to improve the soft tissue contour and cleanability of the area. RESULT Soft and hard tissue augmentations are applications that support the biological compatibility of prosthetic design and increase long-term functional stability beyond aesthetic improvement. In cases where alveolar crest volume loss is evident, the selection of the appropriate augmentation technique is critical for the success of prosthetic planning. This case series shows that alveolar crest reconstruction performed before prosthetic treatment planning contributes to achieving predictable results in terms of aesthetics, functionality and hygiene.

Keywords: Alveolar crest resorption; Soft tissue augmentation; Prosthetic rehabilitation

S-092 Frenektomi Yöntemlerine Göre Yara İyileşmesi ve Hasta Konforunun Değerlendirilmesi

Sözel Bildiri

Gizem Sumaktaş[1], Gökser Çakar[1], Şebnem Dirikan İpçi[1], Mehmet Selim Yıldız[2], Kardelen As[1]

[1] Altınbaş Üniversitesi Diş Hekimliği Fakültesi, Periodontoloji Anabilim Dalı, İstanbul
[2] İstanbul Üniversitesi-Cerrahpaşa Diş Hekimliği Fakültesi, Periodontoloji Anabilim Dalı, İstanbul

Amaç: Frenektomi operasyonu güncel klinik uygulamalarda sık uygulanan bir periodontal cerrahi işlemdir. Konvansiyonel teknikler başarılı tedavi seçenekleri olmakla birlikte postoperatif dönemde ağrı ve gecikmiş iyileşme ile sınırlı kalabilmektedir. Diyot lazer frenektomi tedavileri konvansiyonel frenektomi tedavilerine alternatif olarak karşımıza çıkmaktadır. Vitamin B12 ve B9 takviyesi yara iyileşmesini destekleyebilir. Fakat bu konuda yeterli çalışma bulunmamaktadır. Bu çalışmanın amacı, konvansiyonel frenektomi, diyot lazer frenektomi ve diyot lazer frenektomiye ek olarak uygulanan Vitamin B12 ve B9 takviyesinin postoperatif iyileşme üzerine etkilerini karşılaştırmaktır. Gereç ve Yöntem: Çalışmaya toplam 45 hasta dahil edildi. Hastalar rastgele olmak üzere konvansiyonel frenektomi, diyot lazer frenektomi ve diyot lazer frenektomi+ Vitamin B12 ve B9 olmak üzere üç gruba ayrıldı. Her grupta 15 hasta bulunmaktadır. Diyot lazer + Vitamin B12 ve B9 grubunda hastalara bir ay boyunca günde bir oral tablet olmak üzere vitamin takviyesi kullandırıldı. Ağrı, çiğneme ve konuşma güçlüğü parametreleri ameliyat sonrası ilk 7 gün boyunca görsel analog skala (VAS) ile değerlendirildi. Erken iyileşme indeksi (EHI) 7., 14., 21. ve 30. günlerde kaydedildi. Yara yüzey alanı, 7. ; 14. ; 21. ve 30. günlerde alınan standart intraoral fotoğraflar üzerinden ImageJ yazılımı ile ölçüldü. Bulgular: Vitamin B12 ve B9 desteği uygulanan diyot lazer grubunda, ilk 7 gün boyunca ağrı skorları konvansiyonel gruba göre anlamlı derecede daha düşüktü ($p<0.05$). 21. ve 30. günlerde EHI değerleri konvansiyonel frenektomi grubunda anlamlı derecede yüksekti ($p<0.01$). Plak yüzdesi tüm gruplarda T0–T4 arasında azaldı ($p<0.05$). Yara alanı küçülme hızı, vitamin destekli diyot lazer grubunda en yüksek düzeydeydi ($p<0.01$). Sonuç: Vitamin B12 ve B9 takviyesinin eşlik ettiği diyot lazer frenektomi, ağrının azalması, erken iyileşme ve yara alanı küçülme hızı açısından diyot lazer ve konvansiyonel cerrahiye göre üstün sonuçlar göstermiştir. Bu kombinasyon, hasta konforu ve klinik başarıyı artırmada etkili bir alternatif olabilir.

Anahtar Kelimeler: Yara iyileşmesi; Vitamin; Frenektomi;

S-092 Evaluation of Wound Healing and Patient Comfort Based on Frenectomy Techniques

Oral Abstract

Gizem Sumaktaş[1], Gökser Çakar[2], Şebnem Dirikan İpçi[2], Mehmet Selim Yıldız[2], Kardelen As[1]

[1] Altinbas University Faculty Of Dentistry,department Of Periodontology

[2] Altinbas University Faculty Of Dentistry, Department Of Periodontology

Background: Frenectomy is a common surgical procedure in periodontology. Conventional techniques are effective but associated with pain and delayed healing. Diode laser-assisted procedures have emerged as an alternative, and Vitamin B12 and B9 supplementation may further enhance tissue repair. However, comparative clinical data are limited. Aims: The aim of this study was to compare the postoperative outcomes of conventional frenectomy, diode laser frenectomy, and diode laser frenectomy with Vitamin B12 and B9 supplementation, in terms of patient-reported discomfort, wound healing and reduction of wound surface area. Material and Methods: A total of 45 patients were randomized into three groups (n=15 each): conventional frenectomy, diode laser frenectomy, and diode laser frenectomy with Vitamin B12 and Vitamin B9 supplementation. Pain, chewing, and speech difficulties were assessed daily using a visual analogue scale (VAS) during the first 7 postoperative days. Early Healing Index (EHI) was recorded on days 7, 14, 21, and 30. Wound surface area was measured using standardized intraoral photographs analyzed with ImageJ software at weeks 1, 2, 3, and 4. Statistical analysis was performed. Results: The diode laser with Vitamin B12 and B9 supplementation group reported significantly lower VAS scores in the first 7 days compared to the conventional technique ($p<0.05$). EHI was significantly higher in the diode laser plus vitamin group at days 21 and 30 ($p<0.01$). Plaque percentage decreased significantly within all groups from T0 to T4 ($p<0.05$), with no significant intergroup differences. ImageJ analysis showed a consistent reduction in wound surface area across all groups, with the fastest healing observed in the diode laser with Vitamin B12 and B9 supplementation group ($p<0.01$). Effect sizes indicated moderate to strong clinical relevance. Conclusions: The diode laser frenectomy with Vitamin B12 and B9 supplementation demonstrated superior outcomes regarding pain reduction, early healing, and wound contraction compared to diode laser alone and conventional surgery. This combined approach may represent a valuable alternative to enhance patient comfort and clinical success.

Keywords: Wound healing; Vitamins; Frenectomy

S-093 Mandibular Santral Diş Bölgesinde Gingival Fenotipin Klinik ve Demografik Parametrelerle İlişkisinin Değerlendirilmesi

Sözel Bildiri

Şule Gövce[1], Resül Çolak[1], Merve Küçükoğlu Çolak[1]
[1] Bülent Ecevit Üniversitesi Diş Hekimliği Fakültesi, Periodontoloji Anabilim Dalı, Zonguldak

Amaç: Bu çalışmanın amacı, periodontal olarak sağlıklı genç bireylerde gingival fenotip prevalansının belirlenmesi, ince ve kalın gingival fenotip grupları arasında çeşitli klinik ve demografik parametrelerin karşılaştırılması ve gingival fenotipin bu değişkenler üzerindeki olası etkilerinin değerlendirilmesidir. Gereç ve Yöntem: Çalışmaya, Zonguldak Bülent Ecevit Üniversitesi Periodontoloji Kliniğine başvuran, 18–35 yaş aralığında, periodontal olarak sağlıklı ve sigara öyküsü bulunmayan bireyler dahil edildi. Gingival fenotip, mandibular santral diş (41) esas alınarak bukkal dişeti marjininden periodontal sondun görünürlüğüne göre belirlendi. Değerlendirmeye alınan değişkenler; yaş ve cinsiyet gibi demografik faktörler ile keratinize ve yapışık dişeti genişliği, papil yüksekliği ve genişliği, frenulum mesafesi ve stresi, sondalama derinliği ve kron tipini içeren periodontal parametrelerdir. Tüm klinik ölçümler, kalibrasyonu yapılmış tek bir araştırmacı (Ş.G.) tarafından gerçekleştirildi (Cohen's $\kappa = 0,793$; Cronbach's $\alpha = 0,900$; 95% GA: 0,877–0,919). Bulgular: Çalışmaya toplam 90 birey (42 erkek, 48 kadın; ortalama yaş: $22,1 \pm 2,77$ yıl) dahil edildi. Cinsiyet ile gingival fenotip arasında istatistiksel olarak anlamlı fark bulundu ($p=0,014$). Gingival fenotipe göre yaş, keratinize ve yapışık dişeti genişliği, frenulum mesafesi, papil yüksekliği ve genişliği, sondalama derinliğinde anlamlı bir fark bulunmadı ($p>0,05$). Bununla birlikte, yaş ($p=0,069$) ve keratinize dişeti genişliği ($p=0,064$) değişkenlerinde istatistiksel anlamlılığa yaklaşan bulgular elde edildi. Sonuç: Bu çalışmanın bulguları, gingival fenotipin bireysel demografik özelliklerle, özellikle cinsiyetle ilişkili olabileceğini göstermektedir. Ayrıca, yaş ve keratinize dişeti genişliği değişkenlerinde gözlenen anlamlılığa yakın eğilimler, bu parametrelerin klinik açıdan dikkate değer olabileceğini düşündürmektedir. Daha geniş örneklem gruplarıyla yürütülecek ileri çalışmaların, bu farklılıkları istatistiksel olarak da anlamlı düzeyde ortaya koyabileceği öngörülmektedir. Klinik uygulamalarda gingival fenotipin değerlendirilmesinde cinsiyet, yaş ve bireysel morfolojik farklılıkların dikkate alınması önem taşımaktadır. Ayrıca, alt anterior bölgede gerçekleştirilen çalışmaların sınırlı olması, bu bölgeye ilişkin bulguların farklı popülasyonlarda yapılacak araştırmalarla desteklenmesi gerekliliğini ortaya koymaktadır.

Anahtar Kelimeler: Gingival fenotip; Keratinize dişeti genişliği; Gingival kalınlık

S-093 Evaluation of the Relationship Between Gingival Phenotype and Clinical and Demographic Parameters in the Mandibular Central Incisor Region

Oral Abstract

Şule Gövce[1], Resül Çolak[1], Merve Küçükoğlu Çolak[1]

[1] Department Of Periodontology, Faculty Of Dentistry, Bülent Ecevit University, Zonguldak

Aim: This study aimed to determine the gingival phenotype in periodontally healthy young individuals, compare clinical and demographic parameters between thin and thick phenotype groups, and evaluate the possible influence of phenotype on these parameters. Materials and Methods: The study included periodontally and systemically healthy, non-smoking individuals aged 18–35 years who applied to the Periodontology Clinic of Bülent Ecevit University. Gingival phenotype was determined by assessing the visibility of a periodontal probe through the gingival margin at the mandibular central incisor (tooth no. 41). Evaluated parameters included age, gender, width of keratinized and attached gingiva, papilla height and width, frenulum distance and tension, probing depth, and crown form. All clinical measurements were performed by a single calibrated examiner (Ş.G.) (Cohen's $\kappa = 0{,}793$; Cronbach's $\alpha = 0{,}900$; 95% GA: 0,877–0,919). Because data were not normally distributed, comparisons between groups were performed using the Mann–Whitney U test with a significance level of $p<0.05$. Results: A total of 90 participants (42 males, 48 females; mean age 22.1 ± 2.77 years) were included. A statistically significant difference was found between gender and gingival phenotype ($p=0.014$). Other variables, including age, keratinized or attached gingival width, frenulum distance, papilla height and width, and probing depth, showed no significant differences ($p>0.05$). However, age ($p=0.069$) and width of keratinized gingiva ($p=0.064$) demonstrated values approaching significance. Conclusion: The results suggest that gingival phenotype may be influenced by demographic factors, particularly gender. Near-significant trends for age and keratinized gingival width indicate clinical relevance, and larger studies are needed to confirm these findings. Considering gender, age, and individual morphological variations when assessing gingival phenotype is important. Further research in different populations is recommended due to the limited number of studies in the mandibular anterior region.

Keywords: Gingival phenotype; Width of keratinized gingiva; Gingival thickness

S-094 Büyük Azı Kesici Hipomineralizasyonunun Gülüş Estetiği Üzerindeki Akran Algısına Etkisi

Sözel Bildiri

Berkant Sezer[1], **Asena Tuğçe Kara**[2], Zeynep Sude Akbaş[2]
[1] Çanakkale Onsekiz Mart Üniversitesi, Diş Hekimliği Fakültesi, Pedodonti Anabilim Dalı
[2] Çanakkale Onsekiz Mart Üniversitesi, Diş Hekimliği Fakültesi

Amaç: Bu çalışmanın amacı, büyük azı kesici hipomineralizasyonu (BAKH) nedeniyle ön dişlerde oluşan mine defektlerinin, çocuk ve ergenlerde gülüş estetiğine yönelik akran algısı üzerindeki etkilerini incelemektir. Gereçler ve Yöntemler: Ekim 2024 - Şubat 2025 tarihleri arasında yürütülen bu kesitsel kohort çalışması için Girişimsel Olmayan Klinik Araştırmalar Etik Kurulu'ndan onay alındı. BAKH'ye bağlı ön diş opasiteleri bulunan sekiz hastanın standart gülüş fotoğrafları çekildi ve dijital olarak düzeltilerek defektsiz versiyonları oluşturuldu. Toplam 10–14 yaş aralığında 288 çocuk bu fotoğrafları değerlendirdi. Katılımcılar, sportif yetenek, sosyal yeterlilik, liderlik potansiyeli ve akademik başarı olmak üzere dört psikososyal alanda puanlama yaptı. Değerlendirme, Likert tipi ifadeler ve 0–100 görsel analog skalası ile gerçekleştirildi. Katılımcılar tekrar eden görüntülerden kaçınmak için rastgele iki farklı anket formuna atandı. Veriler bağımsız örneklem t-testi ile karşılaştırıldı. Değerlendiricilerin yaş ve cinsiyet etkilerini araştırmak için tek yönlü General Linear Model (GLM) kullanıldı. Ayrıca, katılımcıların %20'sinden verdikleri puanların nedenlerini açıklamaları istendi. Bulgular: Dijital olarak düzeltilmiş fotoğraflar, tüm alanlarda orijinal fotoğraflara göre daha yüksek puan aldı: atletik yetenek (fark = 8.78, $p < 0.001$), sosyal yeterlilik (8.84, $p < 0.001$), liderlik potansiyeli (7.71, $p < 0.001$) ve akademik başarı (4.16, $p < 0.001$). GLM analizleri, değerlendirici özelliklerinin (yaş ve cinsiyet) gülüş tipinden daha güçlü yordayıcılar olduğunu gösterdi. Özellikle daha büyük yaş grubundaki ve kız öğrencilerde estetik duyarlılığın arttığı belirlendi ($p < 0.05$). Katılımcıların %91'i düşük puanların gerekçesi olarak diş rengini veya lekelenmeyi belirtti. Sonuç: BAKH'ye bağlı ön diş defektleri, çocuk ve ergenlerde akran algısını olumsuz etkileyebilir. Bulgular, sosyal kabul ve liderlik alanlarında bu etkinin daha belirgin olduğunu göstermektedir. Klinik yaklaşımların yanı sıra, BAKH'nin psikososyal sonuçları da dikkate alınmalıdır. Pedodontistler, bu tür estetik tedavilerin yalnızca kozmetik değil, aynı zamanda sosyal katılım, özgüven ve duygusal iyilik hali için de gerekli olduğunu bilmelidir.

Anahtar Kelimeler: Büyük azı kesici hipomineralizasyonu; Akran algısı; Gülüş estetiği

S-094 Impact of Molar Incisor Hypomineralization on Peer Perception of Smiles

Oral Abstract

Berkant Sezer[1], **Asena Tuğçe Kara**[2], Zeynep Sude Akbaş[2]

[1] Department Of Pediatric Dentistry, School Of Dentistry, Çanakkale Onsekiz Mart University

[2] School Of Dentistry, Çanakkale Onsekiz Mart University

Aim: This study aimed to investigate how anterior enamel defects caused by molar incisor hypomineralization (MIH) affect peer perception of smile esthetics in children and adolescents. Materials and Methods: Ethical approval for this cross-sectional cohort study, conducted between October 2024 and February 2025, was obtained from the Non-Interventional Clinical Research Ethics Committee. Standardized smile photographs of eight patients with MIH-related anterior opacities were taken and digitally modified to create defect-free versions. A total of 288 children aged 10–14 years from one public and one private school evaluated these photographs. Each evaluator rated the images across four psychosocial domains: athletic ability, social competence, leadership potential, and academic performance, using both Likert-type statements and a 0–100 visual analog scale. Participants were randomly assigned to one of two survey forms to avoid repeated exposure to the same image. Independent-sample t-tests compared scores between unedited and digitally corrected photographs. Univariate General Linear Models (GLMs) were applied to explore the influence of evaluator age and gender. Additionally, qualitative data were collected from 20% of participants who explained their reasoning behind scores. Results: Edited photographs consistently received higher ratings across all domains: athletic ability (mean difference = 8.78, $p < 0.001$), social competence (8.84, $p < 0.001$), leadership potential (7.71, $p < 0.001$), and academic performance (4.16, $p < 0.001$). However, GLM analyses indicated that evaluator-related variables were stronger predictors than smile type. Older children and female participants showed greater esthetic sensitivity ($p < 0.05$). Qualitative feedback revealed that 91% of comments referred directly to tooth discoloration as the reason for lower ratings of unedited images. Conclusion: Anterior enamel defects due to MIH negatively influence peer perception in children and adolescents, particularly in domains of social acceptance and leadership. Beyond clinical considerations, these findings highlight the psychosocial burden of visible enamel anomalies. Pediatric dentists should recognize that esthetic management of MIH is not merely cosmetic but also essential for social inclusion, self-esteem, and emotional well-being.

Keywords: Molar incisor hypomineralization; Peer perception; Smile esthetics

S-095 Hipomineralize Daimi Birinci Büyük Azı Dişlerinde Farklı Restoratif Materyallerin Klinik Etkinliklerinin Değerlendirilmesi

Sözel Bildiri

Damla Bolat Bozca[1], Sema Aydınoğlu[2]
[1] Özel Diş Kliniği
[2] Recep Tayyip Erdoğan Üniversitesi Diş Hekimliği Fakültesi

Amaç: Bu çalışmanın amacı BAKH görülen çürük daimi birinci büyük azı dişlerinde (yüksek viskoziteli cam iyonomer siman, posterior kompozit rezin, fiberle güçlendirilmiş kompozit rezin) farklı restoratif materyallerin klinik başarısını değerlendirmektir. Materyal ve Metot: Çalışmaya 8-12 yaş arası 76 çocuğun şiddetli BAKH tanısı bulunan 76 adet çürük daimi birinci büyük azı dişi dahil edildi. Çalışmaya katılan çocuklar üç gruba ayrıldı. Birinci grup yüksek viskoziteli cam iyonomer siman, ikinci grup posterior kompozit rezin, üçüncü grup fiberle güçlendirilmiş kompozit rezin ile restore edildi. Restorasyonlar modifiye USPHS kriterlerine göre 6. ve 12. aylarda değerlendirildi. Elde edilen bağımsız kategorik veriler Ki-kare ve Fisher's Exact testleri ile analiz edilirken bağımlı kategorik veriler ise Cochran's Q testi ile değerlendirildi. Bulgular: Çalışmaya katılan ve yaş ortalaması 8.8±0.95 olan hastaların 45'ini (%59.2) kızların, 31'ini (%40.8) ise erkeklerin oluşturduğu belirlendi. Takip süresi sonunda restoratif materyallerin klinik başarıları arasında istatistiksel olarak anlamlı bir ilişki bulunmadı ($p>0.05$). Ayrıca, restoratif materyallerin kontrol zamanlarına göre klinik başarıları değerlendirildiğinde istatistiksel olarak anlamlı bir fark görülmedi ($p>0.05$). Sonuç: Bu çalışmanın sınırları dahilinde klinik olarak kabul edilebilir sonuçlar gösteren (yüksek viskoziteli cam iyonomer siman, posterior kompozit rezin, fiberle güçlendirilmiş kompozit rezin) üç restoratif materyal, şiddetli BAKH tanısı alan çürük daimi birinci büyük azı dişlerinin restorasyonu için önerilebilir.

Anahtar Kelimeler: Büyük azı kesici diş hipomineralizasyonu; cam iyonomer siman; kompozit rezin

S-095 Evaluation of Clinical Efficacy of Different Restorative Materials in Hypomineralized Permanent First Molars

Oral Abstract

Damla Bolat Bozca[1], Sema Aydınoğlu[2]
[1] Private Dental Clinic
[2] Recep Tayyip Erdoğan University Faculty Of Dentistry

Aim: The aim of this study was to evaluate the clinical success of different restorative materials in carious permanent first molars with MIH. Material and method: Total of 76 carious permanent first molar teeth of 76 children aged 8-12 years who were diagnosed with severe MIH were included in the study. The children participating in the study were divided into three groups. The first group was restored with high viscosity glass ionomer cement, the second group with posterior composite resin, and the third group with fiber reinforced composite resin. Restorations were evaluated at 6th and 12th months according to the modified USPHS criteria. Independent categorical data were analyzed with Chi-square and Fisher's Exact tests, while dependent categorical data were evaluated with Cochran's Q test. Results: It was determined that 45 (59.2%) of the participants were female, 31 (40.8%) were male, and their mean age was 8.8±0.95. At the end of the follow-up period, there was no statistically significant relationship between the clinical success of the restorative materials ($p>0.05$). In addition, when the clinical success of the restorative materials was evaluated according to the control periods, no statistically significant difference was observed ($p>0.05$). Conclusion: Within the limits of the current study, three restorative materials which demonstrate clinically acceptable results could be recommended for the restoration of carious permanent first molars diagnosed with severe MIH.

Keywords: Molar incisor hypomineralization; glass ionomer cement; composite resin

S-096 Pediatrik Kuronlarin Polisaj İşlemi Sonrasinda Yüzey Özelliklerinin ve Bakteri Tutulumunun Değerlendirilmesi

Sözel Bildiri

Merve Nur Anlar[1], Zülfikar Zahit Çiftçi[2], Ahmet Yılmaz Çoban[3], Kübra Yıldırım[3], Hüseyin Karayılmaz[2]

[1] Özel Diş Kliniği, Antalya

[2] Akdeniz Üniversitesi Diş Hekimliği Fakültesi, Pedodonti A.d, Antalya

[3] Akdeniz Üniversitesi Sağlık Bilimleri Fakültesi, Beslenme ve Diyetetik Bölümü, Toplum Beslenmesi A.d., Antalya

Amaç: Yaygın çürüklü süt dişlerinin restorasyonunda özellikle artan estetik beklentiyle birlikte hazır zirkonyum kuronlar (HZK) ve hazır fiber kuronlar (HFK) estetik restoratif materyaller olarak daha sık kullanılmaya başlanmıştır. Bu çalışmanın amacı; HZK ve HFK materyallerinin polisaj işlemi öncesi ve sonrası yüzey pürüzlülükleri, yüzey topoğrafileri ve biyofilm oluşumuna etkilerinin karşılaştırmalı olarak değerlendirilmesidir. Gereç ve Yöntem: Toplam 60 adet ön diş kuronu (24 HZK, 36 HFK) kullanıldı. Kuronlar 5x5 mm2'lik örneklere ayrılarak farklı bitirme ve polisaj işlemlerinin uygulandığı 5 grup oluşturuldu. Grup 1: HFK'lardan elde edilen örneklere herhangi bir yüzey işlemi uygulanmamıştır. Grup 2: HFK'lardan elde edilen örnekler frez ile pürüzlendirilmiş ve tek basamaklı polisaj lastikleriyle polisaj işlemi uygulanmıştır. Grup 3: HFK'lardan elde edilen örneklere çok basamaklı polisaj diskleriyle polisaj işlemi uygulanmıştır. Grup 4: HZK'lardan elde edilen örneklere herhangi bir yüzey işlemi uygulanmamıştır. Grup 5: HZK'lardan elde edilen örneklere zirkonyum polisaj lastikleriyle polisaj işlemi uygulanmıştır. Yüzey pürüzlülükleri profilometre cihazıyla, yüzey topoğrafileri AFM cihazıyla, yüzey morfolojisi ise SEM ile değerlendirildi. Ayrıca, örneklerin yüzeylerine polimikrobiyal biyofilm oluşturularak toplam bakteri, Streptococcus mutans ve Streptococcus mitis koloni sayımları yapıldı. Bulgular: HZK gruplarının HFK gruplarına göre istatistiksel olarak daha düşük yüzey pürüzlülük değerlerine sahip olduğu gözlendi ($p<0,05$). Tüm gruplarda polisaj sonrası pürüzlülük değerleri azaldı. Bakteri tutulumunun yüzey pürüzlülüğü ile ilişkili olduğu, en düşük koloni sayılarının polisaj uygulanmış HZK örneklerinde olduğu belirlendi. HZK'ların yüzey pürüzlülüğü polisajdan sonra anlamlı derecede değişmezken, HFK'larda belirgin bir azalma görüldü. Toplam bakteri koloni sayıları, S.mitis ve S.mutans bakteri koloni sayıları ile yüzey pürüzlülük değerlerinin uyumlu olduğu tespit edildi. Sonuç: HZK materyalleri, düşük yüzey pürüzlülüğü ve buna bağlı daha az bakteriyel adezyon göstermeleri nedeniyle klinik kullanımlarda avantaj sağlayabilir. HFK'larda ise uygun polisaj protokolleri ile yüzey pürüzlülüğü ve bakteriyel tutulum azaltılabilir.

Anahtar Kelimeler: Yüzey pürüzlülüğü; streptococcus mutans; hazır pediatrik kuron

S-096 Evaluation of Surface Roughness and Bacterial Adhesion of Pediatric Crowns After Polishing

Oral Abstract

Merve Nur Anlar[1], Zülfikar Zahit Çiftçi[2], Ahmet Yılmaz Çoban[3], Kübra Yıldırım[3], Hüseyin Karayılmaz[2]

[1] A Special Dental Clinic, Antalya

[2] Akdeniz University, Dentistry Of Faculty, Pediatric Dentistry, Antalya

[3] Akdeniz University, Faculty Of Health Sciences, Department Of Nutrition And Dietetics, Department Of Community Nutrition, Antalya

Aim: The growing esthetic demands have led to a more frequent use of prefabricated zirconia crowns (PZCs) and prefabricated fiber crowns (PFCs) in restoring extensively carious primary teeth. The aim of this study is to comparatively evaluate the surface roughness, surface topography, and biofilm formation of PZC) and PFCs before and after polishing procedures. Materials and Methods: Sixty anterior crowns (24 PZCs, 36 PFCs) were sectioned into 5×5 mm² samples, divided into five groups according to surface treatment. Group 1: PFCs received no surface treatment. Group 2: PFCs were roughened with a bur and polished using a one-step polishing system. Group 3: PFCs were polished with a multi-step polishing disc system. Group 4: PZCs received no surface treatment. Group 5: PZCs were polished using zirconia polishing rubbers. Surface roughness was evaluated using a profilometer, surface topography with an atomic force microscope (AFM), and micro-surface morphology with scanning electron microscopy (SEM). Polymicrobial biofilms were developed on the sample surfaces, and colony counts were performed for total bacteria, Streptococcus mutans, and Streptococcus mitis. Results: PZCs exhibited significantly lower surface roughness values compared with the PFCs ($p < 0.05$). Surface roughness values decreased after polishing in all groups. Bacterial adhesion was associated with surface roughness, with the lowest colony counts observed in polished PZCs. While no significant change in surface roughness was observed for PZCs after polishing a marked reduction was observed in PFCs. The total bacterial colony counts, S. mitis and S. mutans were found to be consistent with the surface roughness values. Conclucions: PZCs may provide clinical advantages due to their lower surface roughness and reduced bacterial adhesion. In PFCs, however, appropriate polishing protocols can effectively decrease surface roughness and bacterial colonization.

Keywords: Surface roughness, streptococcus mutans, prefabricated pediatric crown

S-097 Diş Hekimliği Öğrencilerinde Davranış Yönlendirme, Empati Düzeyi ve Davranışsal Özellikler İlişkisi

Sözel Bildiri

İremnur Uymaz[1], Burak Çarıkçıoğlu[1]
[1] Çanakkale Onsekiz Mar Üniversitesi Diş Hekimliği Fakültesi

Amaç: Davranış yönlendirme teknikleri, diş hekimliği öğrencilerinin klinik deneyimlerinde çocuk hastalarla etkili iletişim kurmalarında önemli rol oynamaktadır. Ayrıca öğrencilerin empati düzeyleri ve davranışsal özellikleri de klinikteki tutumlarını etkileyebilmektedir. Bu araştırma, diş hekimliği öğrencilerinin pedodonti kliniğinde çocuk hastalara uyguladıkları davranış yönlendirme tekniklerini kullanma sıklığını ve bu tercihler ile empati düzeyi ve davranış özellikleri arasındaki ilişkiyi değerlendirmeyi amaçlamıştır. Gereçler ve Yöntemler: Kesitsel tipteki bu çalışma, pedodonti stajını tamamlayan 316 diş hekimliği öğrencisiyle anket yoluyla gerçekleştirilmiştir. Anket; sosyodemografik veriler, 14 maddelik davranış yönlendirme teknikleri formu, Güçler ve Güçlükler Anketi (SDQ) ve Jefferson Hekim Empati Ölçeği-Öğrenci Versiyonu (JSE-S) olmak üzere dört bölümden oluşmuştur. Gruplar arası karşılaştırmalarda Mann–Whitney U testi ve tek yönlü ANOVA; korelasyon analizlerinde ise Spearman korelasyon katsayısı kullanılmıştır. Anlamlılık düzeyi $p<0.05$ olarak kabul edilmiştir. Bulgular: Öğrenciler en sık anlat-göster-uygula, sözsüz iletişim, pozitif destek, ses kontrolü ve dikkat dağıtma tekniklerini kullanırken; modelleme ile ebeveynin bulunup bulunmaması en az tercih edilen teknikler olmuştur ($p<0,05$). Kadın öğrenciler, pozitif destek tekniğini erkeklerden anlamlı olarak daha sık kullanmıştır ($p=0,001$). Ailesinde diş hekimi bulunanların ve pedodonti stajı sonrası algısı olumlu yönde değişenlerin toplam davranış yönlendirme skorları istatistiksel olarak anlamlı düzeyde daha yüksek bulunmuştur ($p<0,05$). Ayrıca toplam SDQ skorları ile davranış yönlendirme teknikleri arasında zayıf ve negatif yönde, JSE-S toplam skorları ile davranış yönlendirme teknikleri arasında ise zayıf ve pozitif yönde anlamlı korelasyonlar saptanmıştır ($p<0,05$). Sonuç: Davranış yönlendirme tekniklerinin kullanımı öğrencilerin sosyodemografik özelliklerinden etkilenmekte; empati ve olumlu sosyal davranış özellikleri bu becerilerle pozitif ilişki gösterirken, davranışsal güçlükler ise negatif ilişki sergilemektedir. Eğitim programlarında empati ve iletişim becerilerinin güçlendirilmesi, klinik uygulamalarda başarıyı artırabilir.

Anahtar Kelimeler: Pedodonti; davranış yönlendirme; empati

S-097 Relationship Between Behavior Guidance, Empathy Level and Behavioral Characteristics in Dentistry Students

Oral Abstract

İremnur Uymaz[1], Burak Çarıkçıoğlu[1]
[1] Canakkale Onsekiz Mart University Faculty Of Dentistry

Aim: Behavior guidance techniques play an important role in dental students' clinical experiences in establishing effective communication with pediatric patients. In addition, students' empathy levels and behavioral characteristics may affect their clinical attitudes. This study aimed to evaluate the relationship between behavior guidance methods used by dental students in pediatric dental clinics and their preferences, empathy level, and behavioral characteristics. Materials and Methods: This cross-sectional study was conducted with 316 dental students who had completed their pediatric internship. The questionnaire consisted of sociodemographic data, 14 behavioral guidance technique preferences, Strengths and Difficulties Questionnaire (SDQ), and Jefferson Scale of Empathy - Student Version (JSE-S). Mann–Whitney U test and one-way ANOVA were used for group comparisons, while Spearman correlation coefficient was used for correlation analyses. The level of significance was set at $p<0.05$. Results: The most frequently used techniques by students were tell-show-do, nonverbal communication, positive reinforcement, voice control, and distraction, while modeling and the parental presence/absence were among the least preferred techniques ($p<0.05$). Female students used positive reinforcement significantly more often ($p=0.001$). Having a dentist in the family and the internship period significantly affected the preference of behavior guidance techniques ($p<0.05$). In addition, students with higher SDQ scores were found to use fewer behavior guidance techniques ($p<0.05$). Furthermore, weak and negative correlations were observed between SDQ scores and the number of behavior guidance techniques used, whereas JSE-S total scores showed weak but significant positive correlations with some behavior guidance techniques ($p<0.05$). Conclusion: The use of behavior guidance techniques is influenced by students' sociodemographic characteristics; empathy is positively associated with positive behavioral characteristics, while behavioral difficulties show negative associations. Integrating empathy training into educational programs may strengthen students' behavioral skills and increase clinical success in pediatric dentistry.

Keywords: Pediatric dentistry; behavior guidance; empathy

S-098 Yapay Zeka Sohbet Robotlarının Pediatrik Diş Hekimliği Sınav Sorularındaki Performansının Değerlendirilmesi

Sözel Bildiri

Dilan Altun[1], Emine Şen Tunç[1]
[1] Antalya Bilim Üniversitesi, Diş Hekimliği Fakültesi, Çocuk Diş Hekimliği Anabilim Dalı, Antalya, Türkiye

Amaç: Yapay zekâ sohbet robotları, tıp ve diş hekimliği eğitiminde giderek öne çıkan araçlar olarak görülmekte ve sınavlarda kullanılmalarına yönelik ilgi artmaktadır. Bu çalışmanın amacı, yaygın olarak kullanılan yapay zeka sohbet robotlarının Türkiye'deki Diş Hekimliği Uzmanlık Sınavı'nda (DUS) yer alan pedodonti sorularını yanıtlama performansını değerlendirmektir. Gereç ve Yöntem: 2023 DUS ilk döneminden 10 soru ve 2024 DUS ilk döneminden 10 soru olmak üzere toplam 20 pedodonti sorusu, üç farklı yapay zeka sohbet robotuna (ChatGPT 4.1, Gemini 2.5 Flash ve Copilot) ardışık üç gün boyunca yöneltilmiş ve yanıtları kaydedilmiştir. Verilerin istatistiksel analizi Microsoft Excel kullanılarak yapılmıştır. Bulgular: İncelenen modeller arasında en yüksek ortalama doğru cevap oranı Gemini'de (%85) saptanmış, onu Copilot (%83,3) ve ChatGPT (%76,7) takip etmiştir. Tekrarlayan denemeler arasındaki iç tutarlılık açısından Copilot (%92,1) en yüksek düzeyi göstermiş; ChatGPT (%90,5) ve Gemini (%85,7) ise biraz daha düşük ancak karşılaştırılabilir düzeylerde bulunmuştur. DUS 2024 sorularında Copilot en iyi performansı sergilerken (%90 doğruluk; %100 tutarlılık); DUS 2023 sorularında ise Gemini (%83,3 doğruluk; %90 tutarlılık) performansı ile öne çıkmıştır. Konu bazlı analizlerde tüm modeller, davranış yönlendirme teknikleri ile süt ve daimi dişlerde pulpa tedavisi sorularında %100 doğruluk göstermiştir. Buna karşılık en düşük performans dental anomali sorularında gözlenmiş; ChatGPT ve Copilot %50, Gemini ise %83,3 doğruluk sağlamıştır. Sonuç: Yapay zeka sohbet robotları, pedodonti sınav sorularını yanıtlama konusunda önemli bir potansiyel sergilemiş olsa da performansları konulara göre değişiklik göstermektedir. Yapay zeka alanındaki gelecekteki gelişmelerle, diş hekimliği eğitiminde daha iyi entegrasyon ve daha etkili kullanım sağlanabilmesi mümkündür.

Anahtar Kelimeler: yapay zeka, diş hekimliği eğitimi, çocuk diş hekimliği

S-098 Assessment of Artificial Intelligence Chatbots' Performance in Pediatric Dentistry Exam Questions

Oral Abstract

Dilan Altun[1], Emine Şen Tunç[1]

[1] Antalya Bilim University, Faculty Of Dentistry, Department Of Pediatric Dentistry, Antalya, Türkiye

Aim: Artificial intelligence (AI) chatbots are increasingly recognized as emerging tools in medical and dental education, with growing interest in their use for examinations. The aim of this study was to evaluate the performance of widely used AI chatbots in answering pediatric dentistry questions from the Dentistry Specialization Exam (DUS) in Turkey. Materials and Methods: A total of 20 pediatric dentistry questions, consisting of ten from the first term of the 2023 DUS and ten from the first term of the 2024 DUS, were administered to three AI chatbots (ChatGPT 4.1, Gemini 2.5 Flash, and Copilot) over three consecutive days, and their responses were recorded. Statistical analysis of the data was performed with Microsoft Excel. Results: Among the evaluated models, Gemini demonstrated the highest mean accuracy (85%), followed by Copilot (83.3%) and ChatGPT (76.7%). In terms of internal consistency across repeated trials, Copilot exhibited the greatest consistency (92.1%), whereas ChatGPT (90.5%) and Gemini (85.7%) presented slightly lower but comparable results. In the 2024 DUS questions, Copilot demonstrated the best performance (90% accuracy; 100% consistency), whereas in the 2023 DUS questions, Gemini' performance stood out (83.3% accuracy; 90% consistency. Topic-based analyses indicated that all models achieved complete accuracy (100%) in questions related to behavior guidance techniques and pulp therapies in primary and permanent teeth. By contrast, the weakest performance was recorded in dental anomaly questions, with ChatGPT and Copilot each achieving 50% accuracy, while Gemini achieved 83.3%. Conclusion: AI chatbots demonstrated considerable potential in pediatric dentistry examination questions, although their performance varied across topics. Future advancements in AI may lead to better integration and more effective use in dental education.

Keywords: artificial intelligence, dentistry education, pediatric dentistry

S-099 Molar-İnsizör Hipomineralizasyonu Görülen Çocuklarda Dental Anksiyetenin Tükürük Kortizol Seviyesiyle Değerlendirilmesi: Ön Çalışma

Sözel Bildiri

Merve Özdemir[1], Hamide Cömert[1]

[1] Lokman Hekim Universitesi, Çocuk Diş Hekimliği Anabilim Dalı

Amaç: Molar-Insizör Hipomineralizasyonu (MIH) etiyolojisi kesin olarak bilinmeyen kazanılmış bir gelişimsel mine defektidir. Bu çalışmanın amacı, MIH tanısı almış çocuklarda, dental anksiyete seviyesinin fizyolojik göstergeler ile (tükürük kortizol seviyesi) incelenmesi ve bu parametrelerin sağlıklı çocuklarla karşılaştırılmasıdır. İkincil amacı, MIH şiddeti ile fizyolojik stres parametreleri arasında olası bir ilişkinin araştırılmasıdır. Gereçler ve Yöntemler: Bu çalışma, Lokman Hekim Üniversitesi Bilimsel Araştırmalar Etik Kurulu tarafından onaylanmıştır(Onay no : 2025/058). Araştırmaya rutin muayenelerinin yapılması amacıyla Lokman Hekim Üniversitesi Diş Hekimliği Fakültesi Çocuk Diş Hekimliği Anabilim Dalı Kliniği'ne başvuran 8-14 yaş arası kız ve erkek sağlıklı katılımcılar dahil edilmiştir. Dental muayene sonucunda MIH tanısı alan hastalar çalışma grubuna, tanı almayan hastalar kontrol grubuna dahil edilmiştir. Klinik muayenenin ardından tükürük örnekleri Salivette® kortizol tüpüyle alınmıştır. Tüm veriler SPSS yazılımı (v27.0, IBM Corp., Armonk, NY, ABD) kullanılarak analiz edilmiştir. Normal dağılım Shapiro–Wilk testi ile değerlendirilmiş, gruplar arası karşılaştırmalarda Mann–Whitney U testi kullanılmıştır. Anlamlılık düzeyi $p < 0.05$ olarak kabul edilmiştir. Bulgular: Çalışmaya toplam 30 hasta (16 MIH, 14 Kontrol) dahil edilmiştir. Katılımcıların genel yaş ortalaması 10,36 ± 1,40 yıldır. Katılımcıların 17'si erkek ve 13'ü kızdır. Erkeklerde kortizol düzeyi ortalaması 1,78 ± 1,50 ng/mL, kızlarda 1,23 ± 0,77 ng/mL olup fark istatistiksel olarak anlamlı bulunmamıştır ($p = 0,062$). MIH grubunun kortizol düzeyi ortalaması 1,91 ± 1,61 ng/mL, kontrol grubunun ise 1,12 ± 0,34 ng/mL olup, gruplar arasındaki fark istatistiksel olarak anlamlı değildir. ($p = 0,654$). MIH grubunda 13 olgu (%81,3) şiddetli, 3 olgu (%18,7) hafif olarak sınıflandırılmıştır; MIH şiddetine göre kortizol düzeyleri arasında anlamlı fark saptanmamıştır ($p = 0,533$). Sonuç: MIH grubundaki çocuklarda kortizol düzeyleri sağlıklı gruba kıyasla daha yüksek olmasına rağmen fark istatistiksel olarak anlamlı değildir. Bulgular, MIH şiddeti, cinsiyet ve tedavi geçmişinin kortizol düzeyleri üzerinde anlamlı etkisi olmadığını göstermektedir.

Anahtar Kelimeler: Molar-insizör hipomineralizasyonu; tükürük kortizolü; fizyolojik stres

S-099 Evaluation of Dental Anxiety in Children with Mih Using Salivary Cortisol:a Preliminary Study

Oral Abstract

Merve Özdemir[1], Hamide Cömert[1]
[1] Department Of Pediatric Dentistry, Lokman Hekim University

Aim: Molar-Incisor Hypomineralization (MIH) is an acquired developmental enamel defect with an uncertain etiology. This study aimed to evaluate dental anxiety levels in children diagnosed with MIH using physiological indicators (salivary cortisol levels) and to compare these parameters with healthy children. The secondary aim was to investigate the possible relationship between MIH severity and physiological stress parameters. Materials and Methods: This study was approved by the Lokman Hekim University Scientific Research Ethics Committee (Approval no: 2025/058). The study included healthy male and female participants aged 8–14 years who attended the Department of Pediatric Dentistry, Faculty of Dentistry, Lokman Hekim University, for routine examinations. Children diagnosed with MIH during dental examination were assigned to the study group, while those without MIH served as the control group. Immediately after clinical examination, unstimulated saliva samples were collected using Salivette® cortisol tubes. Data were analyzed using SPSS software (v27.0, IBM Corp., Armonk, NY, USA). The Shapiro–Wilk test assessed data normality, and group comparisons were made using the Mann–Whitney U test. Statistical significance was set at $p < 0.05$. Results: A total of 30 children (16 MIH, 14 control) participated. The mean age of participants was 10.36 ± 1.40 years. 17 were boys and 13 were girls. The mean cortisol level was 1.78 ± 1.50 ng/mL in boys and 1.23 ± 0.77 ng/mL in girls, showing no significant difference ($p = 0.062$). The mean cortisol level of the MIH group was 1.91 ± 1.61 ng/mL, and that of the control group was 1.12 ± 0.34 ng/mL ($p = 0.654$). Among MIH cases, 13 (81.3%) were severe and 3 (18.7%) mild; cortisol levels did not differ significantly between subgroups ($p = 0.533$). Conclusion: Although cortisol levels were higher in children with MIH than in healthy controls, the difference was not statistically significant. MIH severity, gender, and dental treatment history showed no significant effect on cortisol levels.

Keywords: Molar-incisor hypomineralization; salivary cortisol; physiological stress

S-100 Toothsos Uygulamasının Okul Öğretmenlerinin Travmatik Dental Yaralanmaların Acil Yönetimi Hakkındaki Farkındalığına Etkisinin Değerlendirilmesi: Pilot Çalışma

Sözel Bildiri

Berkehan Aykanat[1], **Hamit Tunç**[2]

[1] Burdur Mehmet Akif Ersoy Üniversitesi Diş Hekimliği Fakültesi Pedodonti Anabilim Dalı

[2] Urdur Mehmet Akif Ersoy Üniversitesi Diş Hekimliği Fakültesi Pedodonti Anabilim Dalı

Özet

Amaç Travmatik dental yaralanmalar (TDY), dişler ve çevre dokuların ani dış kuvvetler sonucu hasar görmesiyle ortaya çıkan, öngörülemeyen durumlardır. Çocukların günün büyük kısmını geçirdiği okullarda sıklıkla meydana gelen bu yaralanmalarda, öğretmenlerin doğru ve hızlı müdahalesi prognoz açısından kritik öneme sahiptir. Bu çalışmanın amacı, okul öğretmenlerinin TDY konusundaki bilgi düzeylerini belirlemek, ToothSOS mobil uygulamasıyla eğitim verdikten sonra bilgi düzeylerindeki değişimi değerlendirmektir. Gereç ve Yöntemler Mevcut çalışmaya Helsinki Bildirgesi'nde belirtilen etik ilkelere uygun olarak, Burdur Mehmet Akif Ersoy Üniversitesi Girişimsel Olmayan Klinik Araştırmalar Etik Kurulu tarafından etik onay verilmiştir (No. GO 2023/336). Çalışmaya 65 ilkokul, ortaokul ve lise öğretmeni dahil edilmiştir. Katılımcılara Uluslararası Diş Travmatolojisi Derneği (IADT) tarafından geliştirilen ToothSOS uygulaması eğitimi öncesinde (T0), hemen sonrasında (T1) ve bir ay sonrasında (T2) aynı anket uygulanmıştır. Uygulama, travmatik dental yaralanmaların acil yönetimi konusunda eğitim aracı olarak kullanılmıştır. Veriler GraphPad Prism versiyon 10 (GraphPad Software, LLC, San Diego, CA, ABD) yazılımı ile analiz edilmiştir. Normallik sağlanamadığından parametrik olmayan testler tercih edilmiştir. Friedman testi ile tekrarlı ölçümler karşılaştırılmış, anlamlı farklar için Wilcoxon işaretli sıralar testleri yapılmıştır. Demografik değişkenlerin etkisi çoklu doğrusal regresyon analizi ile değerlendirilmiş; anlamlılık düzeyi $p < 0.05$ olarak alınmıştır. Bulgular Katılımcıların bilgi skorları 0–8 arasında değişmiştir. Ortalama skorlar T0, T1 ve T2 dönemlerinde sırasıyla 1.77, 6.65 ve 4.74 olarak bulunmuştur. Friedman testi, üç ölçüm arasında anlamlı fark olduğunu göstermiştir ($\chi^2(2) = 78.91$, $p < .001$). Wilcoxon testleri, tüm dönemler arasında anlamlı farklar ortaya koymuştur ($p < .001$). Eğitim öncesi ve sonrası arasındaki etki büyüklüğü oldukça yüksek bulunmuştur ($d = 3.60$). Sonuç ToothSOS uygulaması, okul öğretmenlerinin travmatik dental yaralanmaların acil yönetimi konusundaki bilgi düzeylerini anlamlı biçimde artırmıştır. Bu bulgular, mobil uygulamaların toplum temelli dental eğitimde etkili bir öğretim aracı olarak kullanılabileceğini göstermektedir.

Anahtar Kelimeler: Toothsos, Travmatik dental yaralanma, Okul öğretmenleri, Bilgi düzeyi

S-100 Evaluation of the Impact of the Toothsos Application on School Teachers' Awareness of the Emergency Management of Traumatic Dental Injuries: Pilot Study

Oral Abstract

Berkehan Aykanat[1], **Hamit Tunç**[1]

[1] Burdur Mehmet Akif Ersoy University, Faculty Of Dentistry Department Of Pediatric Dentistry

Abstract

Aim Traumatic dental injuries (TDIs) are unpredictable events caused by sudden external forces damaging teeth and surrounding tissues. Since these injuries often occur in schools, where children spend most of their time, teachers' prompt and correct response is crucial for a favorable prognosis. This study aimed to assess teachers' baseline knowledge of TDIs and evaluate changes following education via the ToothSOS mobile application. Materials and Methods Ethical approval was obtained from the Non-Interventional Clinical Research Ethics Committee of Burdur Mehmet Akif Ersoy University (No. GO 2023/336), in line with the Declaration of Helsinki. A total of 65 teachers from primary, middle, and high schools participated. The same questionnaire was administered at three points: before the training (T0), immediately after (T1), and one month later (T2). The ToothSOS app, developed by the International Association of Dental Traumatology (IADT), was used as an educational tool. Data were analyzed using GraphPad Prism v10. As normality was not met, non-parametric tests were applied. Repeated measures were compared with the Friedman test, and pairwise differences were examined using Wilcoxon signed-rank tests. The effect of demographic variables was assessed through multiple linear regression ($p < 0.05$). Results Knowledge scores ranged from 0 to 8, with mean scores of 1.77 (T0), 6.65 (T1), and 4.74 (T2). Friedman test showed significant differences across time points ($\chi^2(2) = 78.91$, $p < .001$). Wilcoxon tests confirmed significant changes between all periods ($p < .001$). The effect size from pre- to post-training was large ($d = 3.60$). Conclusion ToothSOS significantly enhanced teachers' knowledge of emergency TDI management, highlighting its potential as an effective tool in community-based dental education.

Keywords: ToothSOS, Traumatic dental injury, School teachers, Knowledge level

S-101 Pediatrik Ağız Gargaralarının Kompozit, Bulk-Fill Kompozit ve Giomerin Renk Stabilitesine Etkisi

Sözel Bildiri

Aslı Aşık[1]

[1] İzmir Tınaztepe Üniversitesi Diş Hekimliği Fakültesi Pedodonti Anabilim Dalı

Amaç: Bu çalışmanın amacı, farklı içeriklere sahip pediatrik ağız gargaralarının kompozit, bulk-fill kompozit ve giomer restoratif materyallerin renk stabilitesi üzerindeki etkilerini karşılaştırmaktır. Gereç ve Yöntem: Çalışmada üç farklı restoratif materyal (G1: kompozit, G2: bulk-fill kompozit, G3: giomer) kullanılarak 4 mm çapında ve 2 mm yüksekliğinde toplam 45 standart disk hazırlandı. Diskler, üç farklı pediatrik ağız gargarası (A: Listerine Total Care Kids, B: ACT Kids, C: Aquafresh Big Teeth) içerisinde yedi gün süreyle bekletilerek dokuz alt gruba ayrıldı. Renk ölçümleri başlangıç (T_0) ve 7. gün (T_1) sonrasında Vita Easy Shade Compact cihazı ile CIEDE2000 sistemi kullanılarak yapıldı. Elde edilen renk değişim (ΔE_{00}) değerleri grup içi ve gruplar arası karşılaştırmalar için istatistiksel olarak analiz edildi. İstatistiksel anlamlılık düzeyi $p<0,05$ olarak kabul edildi. Bulgular: Kompozit gruplarında (G1A–C) ortalama ΔE00 değerleri düşük–orta seviyede olup, grup içi karşılaştırmalarda anlamlı fark gözlenmedi ($p>0.05$). Bulk-fill kompozit gruplarında (G2A–C), Listerine ile kombine edilen G2A grubunun ΔE_{00} değerleri anlamlı derecede yüksek bulundu ($p<0.001$), G2B ve G2C arasında fark saptanmadı ($p>0.05$). Giomer gruplarında (G3A–C), Listerine ile kombine edilen G3A grubu anlamlı derecede yüksek ΔE_{00} değerleri gösterirken ($p<0.01$), G3B ve G3C arasında fark bulunmadı ($p>0.05$). Sonuç: Pediatrik ağız gargaralarının ve restoratif materyallerin içerikleri renk stabilitesini etkilemektedir. Kompozitler en yüksek renk stabilitesini gösterirken, bulk-fill kompozitler ve giomerler daha fazla renk değişimine maruz kaldı. Listerine Total Care Kids ağız gargarası, test edilen tüm solüsyonlar arasında en fazla renk değişikliğine neden oldu.

Anahtar Kelimeler: Ağız gargarası; renk stabilitesi; restoratif materyaller

S-101 The Effect of Pediatric Mouthrinses on the Color Stability of Composite, Bulk-Fill Composite and Giomer

Oral Abstract

Aslı Aşık[1]

[1] Izmir Tınaztepe University, Faculty Of Dentistry, Department Of Pediatric Dentistry

Aim: This study aimed to compare the effects of pediatric mouthrinses with different compositions on the color stability of composite, bulk-fill composite, and giomer restorative materials. Materials and Methods: A total of 45 standardized discs (4 mm in diameter and 2 mm in height) were prepared using three restorative materials (G1: composite, G2: bulk-fill composite, G3: giomer). The specimens were randomly divided into nine subgroups according to three pediatric mouthrinses (A: Listerine Total Care Kids, B: ACT Kids, C: Aquafresh Big Teeth). All specimens were immersed in the respective solutions for seven days. Color measurements were performed at baseline (T_0) and after seven days of immersion (T_1) using a Vita Easyshade Compact device according to the CIEDE2000 color difference system. The obtained color change (ΔE_{00}) values were statistically analyzed within and between the groups. A significance level of $p<0.05$ was considered for all statistical tests. Results: The mean ΔE_{00} values of the composite groups (G1A–C) were low to moderate, and no significant differences were observed among them ($p>0.05$). In the bulk-fill composite groups (G2A–C), the Listerine subgroup (G2A) showed significantly higher ΔE_{00} values ($p<0.001$), while no significant differences were found between G2B and G2C ($p>0.05$). Similarly, in the giomer groups (G3A–C), the Listerine subgroup (G3A) exhibited significantly higher ΔE_{00} values ($p<0.01$), whereas no significant difference was detected between G3B and G3C ($p>0.05$). Conclusion: The composition of both pediatric mouthrinses and restorative materials influences color stability. Composites demonstrated the highest color stability, whereas bulk-fill composites and giomers exhibited greater discoloration. The Listerine Total Care Kids mouthrinse caused the greatest color change among all tested solutions.

Keywords: Mouthrinse; color stability; restorative materials

S-102 Türkiye'de Çocuk Diş Hekimliği Alanındaki Mezuniyet Sonrası Tezlerin 50 Yıllık Bibliyometrik Analizi

Sözel Bildiri

Selçuk Savaş[1], Nazlıgül Çağal[1], Ebru Küçükyılmaz İzgi[1]
[1] İzmir Katip Çelebi Üniversitesi Diş Hekimliği Fakültesi Çocuk Diş Hekimliği Anabilim Dalı

Amaç: Bu çalışmanın amacı, Türkiye'de çocuk diş hekimliği alanında yazılmış mezuniyet sonrası tezleri değerlendirmek ve bu alandaki araştırma üretkenliğinin tarihsel gelişimini, metodolojik yönelimlerini, tematik odaklarını ve kurumsal dağılımını ortaya koymaktır. Gereç ve Yöntem: Çalışma, çocuk diş hekimliği alanındaki tüm doktora, diş hekimliği uzmanlık ve yüksek lisans tezlerini kapsayan retrospektif bibliyometrik analiz olarak tasarlandı. Veriler, Yükseköğretim Kurulu Ulusal Tez Merkezi'nden "Pedodonti"/"Çocuk Diş Hekimliği" başlıkları altında yürütülen tüm lisansüstü tezleri tarayarak elde edildi. Her tez, aşağıdaki parametrelere göre analiz edildi: sunulduğu yıl, akademik disiplin (doktora, uzmanlık veya yüksek lisans), yazar ve danışman, çalışmanın yapıldığı kurum, coğrafi konum, metodolojik yaklaşım ve anahtar kelimeler. Veriler, SPSS 22.0 (IBM Corp., Armonk, NY, ABD) programında tanımlayıcı istatistiksel yöntemler kullanılarak analiz edildi.Sonuçlar: 1.376 tezin %50,7'si uzmanlık tezi, %46,6'sı doktora tezi ve %2,7'si yüksek lisans tezi olarak belirlendi. Tezler 48 farklı diş hekimliği fakültesinde üretilmiş olup, Marmara Üniversitesi (%8,6), Ankara Üniversitesi (%7,7) ve Gazi Üniversitesi (%7,2) en önde gelen kurumlar olarak sıralandı. Kullanılan metodolojiye bakıldığında, in vitro çalışmalar en yaygın kategoriyi oluştururken (%38,5), bunu klinik çalışmalar (%28,0), gözlemsel çalışmalar (%11,7) ve anket çalışmaları (%10,7) izledi. Sonuç: Türkiye'de diş hekimliği uzmanlık eğitiminin başlamasının ardından, doktora tezleri azalırken uzmanlık tezleri belirgin bir şekilde artmıştır. Geleneksel konular (diş çürükleri, restoratif malzemeler vb.) hâlen baskın olmakla birlikte, MIH, anestezi-sedasyon ve yapay zeka gibi yeni alanlara da ilgi artmaktadır.

Anahtar Kelimeler: Pedodonti, Çocuk Diş Hekimliği, Lisansüstü Eğitim, Tez

S-102 A 50-Year Bibliometric Analysis of Postgraduate Theses in Pediatric Dentistry in Turkey

Oral Abstract

Selçuk Savaş[1], Nazlıgül Çağal[1], Ebru Küçükyılmaz İzgi[1]
[1] Izmir Katip Celebi University Faculty Of Dentistry Department Of Pediatric Dentistry

Aim: The objective of this study was to evaluate postgraduate theses in pediatric dentistry in Turkey and to reveal the historical development, methodological orientations, thematic focuses, and institutional distribution of research productivity in the field. Materials and Methods: The study was designed as retrospective bibliometric analysis encompassing all Ph.D., dental specialty, and master's theses in pediatric dentistry. The data were obtained from the National Thesis Centre of the Council of Higher Education by screening all postgraduate theses conducted under the titles "Pedodontics"/"Pediatric Dentistry." Each thesis was subjected to an analysis the following parameters: year of submission, the academic discipline (Ph.D., specialty, or master's), the author and the advisor, the institution at which the study was conducted, the geographical location, the methodological approach, and the keywords. The data were analyzed using descriptive statistical methods in SPSS 22.0 (IBM Corp., Armonk, NY, USA). Results: Of the 1,376 theses, 50.7% were specialty theses, 46.6% were doctoral theses, and 2.7% were master's theses. The theses were produced across 48 different faculties of dentistry, with Marmara University (8.6%), Ankara University (7.7%), and Gazi University (7.2%) ranking as the leading institutions. Regarding the methodology employed, in vitro studies represented the most prevalent category (38.5%), followed by clinical (28.0%), observational (11.7%), and survey studies (10.7%). Conclusion: Following the introduction of dental specialty education in Turkey, Ph.D. theses have declined while specialty theses have increased markedly. Traditional topics (dental caries, restorative materials etc.) remain dominant, alongside a growing focus on emerging areas like MIH, anesthesia-sedation, and artificial intelligence.

Keywords: Pedodontics, Pediatric Dentistry, Postgraduate Education, Thesis

S-103 Yapay Zeka Robotlarının Davranış Yönlendirme Teknikleri ile İlgili Soruları Yanıtlama Etkinliklerinin Değerlendirilmesi

Sözel Bildiri

Kübra Nur Karaaslan[1], İrem Bağ Baytar[1]
[1] Eskişehir Osmangazi Üniversitesi Diş Hekimliği Fakültesi Pedodonti Anabilim Dalı

Amaç: Çalışmanın amacı farklı yapay zeka sohbet robotlarının, ebeveynlerin yönelttiği davranış yönlendirmesiyle ilişkili soruları yanıtlama etkinliklerinin karşılaştırmalı olarak değerlendirilmesidir. YÖNTEM: Bu araştırma, davranış yönlendirme teknikleri konusunda yapay zeka sohbet robotlarına ebeveynler tarafından yöneltilebilecek sorulara verilen yanıtların, Amerikan Çocuk Diş Hekimliği Akademisi'nin (AAPD) 2024'te güncelledikleri rehberlere göre doğruluğunu değerlendirmek üzerine planlanmıştır. Çalışma prosedüründe, ebeveynler tarafından sorulabilecek 20 adet soru üretilmiş olup bunlar 3 farklı yapay zeka sohbet robotuna (ChatGPT 5.0, Grok 3 ve Google Gemini 2.5 Pro) sorulmuştur. Değerlendirme protokolümüz "Uyumlu (2), Kısmen Uyumlu (1), Uyumlu Değil (0)" şeklinde 3 kategoride skorlanarak yapılmıştır. Rehberde belirtilmeyen, hastanın tedavisine katkı sağlayacak bilgiler "İyi (2), Orta (1), Zayıf (0)" şeklinde skorlanmıştır. İstatiksel analizde puan ortalamaları arasındaki farklılığın anlamlılığını test amacıyla Kruskal Wallis-H Testi kullanılmıştır. BULGULAR: Yapay zeka sohbet robotlarının 20 soruya verdiği yanıtların puan ortalamaları sırasıyla Google Gemini 2.5 Pro için 2,55 ± 0,83, Grok 3 için 2,20 ± 0,52 ve ChatGPT 5.0 için 1,75 ± 0,55 olarak hesaplanmıştır. Her 3 yapay zeka robotunun verdiği yanıtların puan ortalamaları arasında istatistiksel olarak anlamlı fark vardır ($p<0,05$). Hangi gruplar arasında istatistiksel fark olduğu analiz edildiğinde; ChatGPT 5.0 ile Grok 3 arasındaki fark ve ChatGPT 5.0 ile Google Gemini 2.5 Pro arasındaki fark istatistiksel olarak anlamlı bulunmuştur ($p<0,05$). Ancak Grok 3 ile Google Gemini 2.5 Pro arasındaki fark istatistiksel olarak anlamlı bulunmamıştır ($p>0,05$). Amerikan Çocuk Diş Hekimliği Akademisi rehberine en uygun sonuç veren ve en yüksek skor alan yapay zeka aracı Google Gemini 2.5 Pro olarak bulunurken en az uygun sonuç veren ve en düşük skor alan ChatGPT 5.0 olarak bulunmuştur. SONUÇLAR: Çalışmamız, davranış yönlendirme teknikleri kullanılan senaryolarda Google Gemini 2.5 Pro'nun literatüre uygun bilgiler verdiğini tespit etmiştir. Çocuk diş hekimliğinde davranış yönlendirme tekniklerinin kullanılmasına dair, ebeveynleri bilgilendirmede ve diş hekimlerine yardımcı olmada Üretken Yapay Zeka araçlarından seçici olarak yararlanılabilir.

Anahtar Kelimeler: Davranış yönlendirmesi; ebeveyn; yapay zeka

S-103 Evaluation of the Performance of Artificial Intelligence Chatbots in Answering Questions About Behavior Guidance Techniques

Oral Abstract

Kübra Nur Karaaslan[1], İrem Bağ Baytar[1]

[1] Eskisehir Osmangazi Universitesi, Faculty Of Dentistry, Department Of Pediatric Dentistry

Aim: The aim of this study is to comparatively evaluate the effectiveness of different artificial intelligence chatbots in answering parents questions related to behavior guidance techniques. Methods: This study was designed to assess the accuracy of responses provided by AI chatbots to potential parental questions on behavior guidance techniques, according to the 2024 updated guidelines of the American Academy of Pediatric Dentistry (AAPD). In the study procedure, 20 questions that could be asked by parents were generated and posed to three different AI chatbots (ChatGPT 5.0, Grok 3, and Google Gemini 2.5 Pro). Our evaluation protocol was scored in three categories based on consistency with the guidelines: Compliant (2),' 'Partially Compliant (1),' and 'Not Compliant (0).' Additional information not mentioned in the guidelines but beneficial to the patient's treatment was scored as 'Good (2),' Moderate (1),' or 'Poor (0).' For the statistical analysis, the Kruskal-Wallis H Test was used to test the significance of the differences between the mean scores. RESULTS: The mean scores of the responses from the AI chatbots to the 20 questions were calculated as 2.55 ± 0.83 for Google Gemini 2.5 Pro, 2.20 ± 0.52 for Grok 3, and 1.75 ± 0.55 for ChatGPT 5.0, respectively. A statistically significant difference was found among the mean scores of the three AI chatbots ($p<0.05$). Post-hoc analysis revealed that the difference between ChatGPT 5.0 and Grok 3, and the difference between ChatGPT 5.0 and Google Gemini 2.5 Pro were statistically significant ($p<0.05$). However, the difference between Grok 3 and Google Gemini 2.5 Pro was not statistically significant ($p>0.05$). Google Gemini 2.5 Pro was found to be the AI tool that provided the most consistent results with the AAPD guidelines and achieved the highest score, while ChatGPT 5.0 provided the least consistent results and received the lowest score. CONCLUSIONS: Our study determined that in scenarios involving behavior guidance techniques, Google Gemini 2.5 Pro provided information consistent with the literature. Generative artificial intelligence tools can be selectively utilized in pediatric dentistry to inform parents and assist dentists regarding the use of behavior guidance techniques.

Keywords: Behavior guidance; parent; artificial intelligence

S-104 Çocuklarda Kanser Tedavilerinin Uzun Dönem Oral ve Dental Etkileri

Sözel Bildiri

Saime Esin Güney[1], Servet Kızıldağ[2], Gülser Kılınç[1], Hale Ören[3], Gülçin Fatma Bulut[1]

[1] Dokuz Eylül Üniversitesi Çocuk Diş Hekimliği Anabilim Dalı

[2] Dokuz Eylül Üniversitesi Sağlık Hizmetleri Meslek Yüksekokulu Tıbbi Hizmetler Ve Teknikler Bölümü Tıbbi Laboratuvar Teknikleri Bölümü

[3] Dokuz Eylül Üniversitesi Tıp Fakültesi Çocuk Hematolojisi Bilim Dalı

Amaç: Çocukluk çağı kanser tedavileri, özellikle diş çürükleri, tükürük yapısı ve ağız hijyenini önemli ölçüde etkileyebilmektedir. Önceki çalışmalarda, tedavi sonrası ilk iki yıl içinde etkilerin yoğun olduğu ve beş yıl sonra bu etkilerin azaldığı bildirilmiştir. Bu çalışmanın amacı, kanser tedavisinin üzerinden 2-5 yıl geçmiş ve çocukluk çağı kanserinden kurtulmuş 5-18 yaş arası bireylerin ağız ve diş sağlığını değerlendirmektir. Gereç ve Yöntemler: Çalışmaya, akut lösemi tedavisini tamamlamasının üzerinden 24-60 ay geçmiş 38 çocuk dahil edilmiştir. Kontrol grubu ise 20 sağlıklı kardeşten oluşmuştur. Katılımcılar dental anomaliler açısından değerlendirilmiş; sosyodemografik verilere ek olarak Oral Hijyen İndeksi (OHI), Uluslararası Çürük Tespiti ve Değerlendirme Sistemi (ICDAS) II ve DMFT+dft (Çürük-Kayıp-Dolgulu Diş) İndeksi skorları kaydedilmiş, tükürük akım hızı ve pH ölçümleri yapılmıştır. Bulgular: Kontrol grubu ile hasta grubu arasında parametrelerde anlamlı fark saptanmamıştır (Tablo 1). Tedavi sürelerinin medyan değeri 37.0 ay olarak saptanmıştır. Bunun üzerine erken (24-36 ay) ve geç (37-60 ay) dönem alt gruplar oluşturularak analizler detaylandırılmıştır. Alt gruplar karşılaştırıldığında, tükürük akım hızı ($p=0,017$), ICDAS II ortalama skorları ($p=0,007$) ve DMFT+dft skorlarında ($p=0,002$) anlamlı farklar bulunmuştur (Tablo-2). Erken dönemdeki grupta daha olumsuz sonuçlar gözlenmiştir. Ayrıca hasta grubunda dental anomaliler anlamlı düzeyde daha yüksek bulunmuştur (hasta grubu %84,2, kontrol grubu %10; $p<0,0001$) (Tablo 3). Sonuç: Bulgularımız, 36. ayın diş çürükleri açısından kritik bir dönem olabileceğini düşündürmektedir. Bu sonuçların daha geniş örneklemli çalışmalarla desteklenmesi gerekmektedir.

Anahtar Kelimeler: Çocukluk çağı kanseri; ağız sağlığı; dental anomaliler

S-104 Long-Term Oral and Dental Effects Following Childhood Cancer Therapy

Oral Abstract

Saime Esin Güney[1], Servet Kızıldağ[2], Gülser Kılınç[1], Hale Ören[3], Gülçin Fatma Bulut[1]

[1] Department Of Pediatric Dentistry, Faculty Of Dentistry, Dokuz Eylul University

[2] Department Of Medical Laboratory Techniques, Department Of Medical Services And Techniques, Vocational School Of Health Services, Dokuz Eylul University

[3] Department Of Pediatric Hematology, Faculty Of Medicine, Dokuz Eylul University

Aim: Childhood cancer treatments can significantly impact oral hygiene, salivary composition, and dental integrity. Previous research indicates that the first two years post-therapy are critical, with gradual improvement observed by the fifth year. This study aimed to evaluate the oral and dental health of childhood cancer survivors aged 5–18 years who had completed treatment 2–5 years earlier. Materials and Methods: Thirty-eight children who had finished acute leukemia treatment 24–60 months prior and 20 healthy siblings as controls were included. Participants were examined for dental anomalies, and sociodemographic data were collected. Oral Hygiene Index (OHI), International Caries Detection and Assessment System (ICDAS II), and Decayed–Missing–Filled Teeth (DMFT+dft) indices were recorded. Salivary flow rate and pH were also measured. Results: No significant differences were found between the patient and control groups across main parameters. The median time since treatment completion was 37.0 months. Participants were then divided into early (24–36 months) and late (37–60 months) post-treatment subgroups. The early subgroup exhibited significantly lower salivary flow rate ($p=0.017$) and higher ICDAS II ($p=0.007$) and DMFT+dft scores ($p=0.002$). Dental anomalies were markedly more frequent in the patient group (84.2%) than in controls (10%) ($p<0.0001$). Conclusion: Findings suggest that approximately 36 months post-therapy may represent a critical phase for oral health in childhood cancer survivors. Early post-treatment monitoring and preventive care could reduce long-term complications. Larger-scale studies are warranted to confirm these observations.

Keywords: Childhood cancer, oral health, dental anomalies

S-105 Farklı İçerikli Çocuk Diş Macunlarının Antibakteriyel ve Remineralizasyon Etkinliklerinin In Vitro Olarak Değerlendirilmesi

Sözel Bildiri

Rabia Kadriye Özçiftci[1], Işıl Sönmez[1]

[1] Aydın Adnan Menderes Üniversitesi, Diş Hekimliği Fakültesi, Pedodonti Anabilim Dalı

Amaç: Çalışmamızda farklı aktif bileşenler içeren 5 adet çocuk diş macununun antibakteriyel ve remineralizasyon etkinliklerinin in vitro olarak değerlendirilmesi hedeflenmiştir. Gereç ve Yöntem: Çalışmamızda; 1000 ppm florür, ozon ve propolis içerikli Kids Ozon, 1000 ppm florürlü Oral B Pro-kids, 1000 ppm florür ve postbiyotik bileşen içeren Dentiste Junior Postbiotics, 1000 ppm florür ve hidroksiapatitli Curasept Biosmalto ve hidroksiapatit içeren Zubio diş macunları kullanılmıştır. Remineralizasyon etkinliği belirleme aşamasında daimi 3. molar dişlerinden oluşturulan 48 adet örneğin başlangıç mikrosertlik ölçümü yapıldıktan sonra 5 adet diş macunu ve negatif kontrol grubu olmak üzere 6 grup oluşturulmuş, her gruba 8 diş örneği dahil edilmiştir. Örneklerin 4 gün boyunca demineralizasyon solüsyonunda bekletilmesinden sonra tekrar mikrosertlik ölçümleri yapılmıştır. Ardından 14 gün boyunca pH siklusu uygulanmış, bu süreçte örneklere günde iki kez diş macunu uygulanarak her aşamada 37°C etüvde bekletilmiştir. Siklus sonrası mikrosertlik ölçümleri de yapılarak istatistiksel analizler tamamlanmıştır. Antibakteriyel etkinlik belirleme aşamasında Streptococcus mutans, Lactobacillus acidophilus, Enterococcus faecalis ve Candida albicans suşları kullanılarak agar difüzyon yöntemi uygulanmıştır. Suşların agarlara inoküle edilmesinden sonra kuyucuklar açılmış, bu kuyucuklara diş macunları yerleştirilerek uygun koşullarda inkübe edilmiştir. İnkübasyon süresi sonunda her diş macunu için oluşan inhibisyon zonları milimetre cinsinden ölçülerek istatistiksel analizler yapılmıştır. Bulgular: Çalışmamızda kullandığımız diş macunlarının tümü başlangıç mine çürüğü lezyonlarında istatistiksel olarak anlamlı düzeyde remineralizasyon sağlamıştır ($p<0,05$). Remineralizasyon sonrası yüzey sertlik değerleri karşılaştırıldığında; Kids Ozon> Dentiste Junior Postbiotics> Curasept Biosmalto> Zubio> Oral B Pro-kids> Negatif kontrol olarak bulunmuştur. Ancak diş macunları arasında mikrosertlik değerleri karşılaştırıldığında istatistiksel olarak anlamlı fark bulunmamıştır ($p>0,05$). Antibakteriyel etkinlik değerlendirmesinde tüm macunlar her bir bakteri suşunda inhibisyon zonu oluşturmuştur. Streptococcus mutans suşu üzerinde Curasept Biosmalto, sadece Kids Ozon grubuna kıyasla istatistiksel olarak anlamlı düzeyde daha yüksek antibakteriyel etkinlik göstermiştir ($p<0,05$). Curasept Biosmalto, diğer macunlara göre daha yüksek antibakteriyel etkinlik göstermesine rağmen aralarındaki fark istatistiksel olarak anlamlı bulunmamıştır ($p>0,05$). Lactobacillus acidophilus, Enterococcus faecalis ve Candida albicans suşları üzerinde antibakteriyel etkinlik değerlendirildiğinde macunlar arasında istatistiksel olarak anlamlı fark bulunmamıştır ($p>0,05$). Diş macunlarının tüm mikroorganizmalara karşı total antibakteriyel etkinlikleri karşılaştırıldığında ise; Curasept Biosmalto> Oral B Pro-kids> Dentiste Junior Postbiotics> Zubio> Kids Ozon olarak bulunmuştur. Curasept Biosmalto, sadece Kids Ozon grubuna kıyasla istatistiksel olarak anlamlı düzeyde daha fazla total antibakteriyel etkinlik göstermiştir ($p<0,05$). Ancak diğer macunlar arasında istatistiksel olarak anlamlı fark bulunmamıştır ($p>0,05$). Sonuç: Çalışmamızda yer alan tüm macunlarının başlangıç mine çürüklerinde remineralizasyon sağladığı ve antibakteriyel etkinlik gösterdiği görülmüştür.

Anahtar Kelimeler: Çürük; diş macunu; remineralizasyon

S-105 In Vitro Evaluation of the Antibacterial And Remineralization Efficacy of Pediatric Toothpastes with Different Compositions

Oral Abstract

Rabia Kadriye Özçiftci[1], Işıl Sönmez[1]

[1] Aydin Adnan Menderes University, Faculty Of Dentistry, Department Of Pediatric Dentistry

Aim: In our study, it was aimed to evaluate in vitro the antibacterial and remineralization efficacy of five pediatric toothpastes formulated with different active ingredients. Materials and Methods: In our study, the evaluated toothpastes included Kids Ozon (1000 ppm fluoride, ozone, and propolis), Oral-B Pro-Kids (1000 ppm fluoride), Dentiste Junior Postbiotics (1000 ppm fluoride and postbiotics), Curasept Biosmalto (1000 ppm fluoride and hydroxyapatite), and Zubio (fluoride-free, hydroxyapatite-based). To assess remineralization efficacy, 48 specimens from extracted third molars were subjected to baseline microhardness testing. The samples were divided into six groups: five experimental and one negative control (n=8). After 4 days in a demineralizing solution, microhardness was remeasured, followed by a 14-day pH-cycling protocol at 37 °C with twice-daily toothpaste applications. Final microhardness values were recorded and statistically analyzed. For antibacterial assessment, the agar diffusion method was applied using Streptococcus mutans, Lactobacillus acidophilus, Enterococcus faecalis, and Candida albicans. After inoculation, wells were filled with toothpaste samples and incubated under standardized conditions. Inhibition zones were measured in millimeters and statistically evaluated. Results: In our study, all toothpaste formulations produced statistically significant remineralization of initial enamel carious lesions ($p<0.05$). The post-remineralization microhardness ranking was: Kids Ozon > Dentiste Junior Postbiotics > Curasept Biosmalto > Zubio > Oral-B Pro-Kids > negative control. However, intergroup differences were not statistically significant ($p>0.05$). In our study, all formulations showed antibacterial activity against the tested microorganisms. For S. mutans, Curasept Biosmalto had a significantly larger inhibition zone than Kids Ozon ($p<0.05$). Although Curasept Biosmalto showed relatively higher antibacterial activity, differences among the other formulations were not significant ($p>0.05$). For L. acidophilus, E. faecalis, and C. albicans, no significant differences were found ($p>0.05$). When total antibacterial effectiveness was compared, the ranking was: Curasept Biosmalto > Oral-B Pro-Kids > Dentiste Junior Postbiotics > Zubio > Kids Ozon. Curasept Biosmalto showed significantly greater total antibacterial efficacy than Kids Ozon ($p<0.05$). Conclusion: In our study, all pediatric toothpaste formulations exhibited remineralization potential on initial enamel carious lesions and demonstrated antibacterial activity under in vitro conditions.

Keywords: Caries; toothpaste; remineralization

S-106 Süt Molarlarda Pulpotomi Başarısının Klinik, Radyografik ve Restoratif Kriterlere Göre Değerlendirilmesi

Sözel Bildiri

Gülçin Bulut[1], Gülser Kılınç[1], **İrem Kiray**[1], Elifnur Demirbağ[1], Bengisu Çağan Çetin[1], Büşra Gülsüm Ayvalı[1], Begüm Mutlu[1], Gül Yekta Demirel[1]
[1] Dokuz Eylül Üniversitesi

Süt Molarlarda Pulpotomi Başarısının Klinik, Radyografik ve Restoratif Kriterlere Göre Değerlendirilmesi Gülçin Fatma Bulut[1],Gülser Kılınç[1], İrem Kiray[1], Elifnur Demirbağ[1], Bengisu Çağan Çetin[1], Büşra Gülsüm Ayvalı[1], Begüm Mutlu[1], Gül Yekta Demirel[1] [1]Dokuz Eylül Üniversitesi Diş Hekimliği Fakültesi, Pedodonti Anabilim Dalı, İzmir,Türkiye Amaç: Bu retrospektif çalışmanın amacı, Dokuz Eylül Üniversitesi Diş Hekimliği Fakültesi Pedodonti Anabilim Dalı Kliniği'nde süt azı dişlerinde uygulanan pulpotomi tedavilerinin klinik, radyografik ve restoratif kriterlere göre başarısını değerlendirmektir. Gerekçe ve Yöntem: Çalışmaya 1 Ağustos 2023 – 30 Haziran 2025 tarihleri arasında pedodonti kliniğinde pulpotomi tedavisi uygulanmış, 4-8 yaş aralığındaki toplam 51 olgu dahil edilmiştir.Dokuz Eylül Üniversitesi Girişimsel Olmayan Araştırmalar Etik Kurulundan onay alınmıştır.(Karar No:2025/34-09).Olguların yaş, cinsiyet, diş grubu, diş lokasyonu, kullanılan materyal, restorasyon tipi, preoperatif ve postoperatif klinik ve radyografik bulguları retrospektif olarak hasta kayıtlarından değerlendirilmiştir. Klinik başarı, ağrı, perküsyon ve palpasyon hassasiyeti, sinüs yolu/apse ve patolojik mobilite varlığı parametrelerine göre; radyografik başarı ise lamina dura bütünlüğü, periodontal aralık genişliği ve apikal/furkasyon radyolüsensi ve patolojik rezorpsiyon varlığına göre belirlenmiştir. Tüm veriler Ki-kare ve Fisher exact testi ile analiz edilmiştir ve istatistiksel anlamlılık düzeyi $p<0.05$ olarak kabul edilmiştir. Bulgular: Toplam 51 hastanın % 52.9'u kızdı.Olguların %86.3'ü başarılı, %9.8'i kısmi başarılı ve %3.9'u başarısız olarak bulundu.Birinci süt azılarda tedavi başarısı ikinci süt azılara göre anlamlı derecede düşük ($p = 0.005$) bulundu. Postoperatif klinik patolojik bulgular düşük oranda izlenirken (%5.9), radyografik patolojik bulgular %13.7 oranında tespit edildi. Sonuç: Süt azı dişlerinde pulpotomi tedavisinin genel başarısı yüksektir. Ancak birinci süt azılarda başarının görece düşük olması anatomik farklılıklarla ilişkili olabilir. Klinik başarının radyografik değerlendirmeyle birlikte ele alınmasının önemi bu çalışmada vurgulanmıştır. Anahtar Kelimeler: Pulpotomi; süt azı dişleri; tedavi başarısı

Anahtar Kelimeler: Pulpotomi; süt azı dişleri; tedavi başarısı

S-106 Evaluation of Pulpotomy Success in Primary Molars According to Clinical, Radiographic, and Restorative Criteria

Oral Abstract

Gülçin Bulut[1], Gülser Kılınç[1], **İrem Kiray**[1], Elifnur Demirbağ[1], Bengisu Çağan Çetin[1], Büşra Gülsüm Ayvalı[1], Begüm Mutlu[1], Gül Yekta Demirel[1]
[1] Dokuz Eylül University

Evaluation of the Success of Pulpotomy in Primary Molars Based on Clinical, Radiographic, and Restorative Criteria Gülçin Fatma Bulut[1], Gülser Kılınç[1], İrem Kiray[1], Elifnur Demirbağ[1], Bengisu Çağan Çetin[1], Büşra Gülsüm Ayvalı[1], Begüm Mutlu[1], Gül Yekta Demirel[1] [1]Department of Pediatric Dentistry, Faculty of Dentistry, Dokuz Eylül University, İzmir, Türkiye Aim The aim of this retrospective study was to evaluate the success of pulpotomy treatments performed on primary molars at the Department of Pediatric Dentistry, Dokuz Eylül University, based on clinical, radiographic, and restorative criteria. Justification and Methodology A total of 51 cases, aged 4–8 years, who underwent pulpotomy treatment between August 1, 2023 and June 30, 2025, were included in the study. Ethical approval was obtained from the Dokuz Eylül University Non-Interventional Research Ethics Committee (Decision No: 2025/34-09). Demographic data (age, sex), tooth group, tooth location, type of material used, type of restoration, and preoperative and postoperative clinical and radiographic findings were retrospectively collected from patient records. Clinical success was defined according to the absence of spontaneous pain, percussion/palpation sensitivity, sinus tract/abscess, and pathological mobility. Radiographic success was determined by the integrity of the lamina dura, periodontal ligament space width, absence of apical/furcation radiolucency, and absence of pathological root resorption. All data were analyzed using Chi-square and Fisher's exact tests, with statistical significance set at $p < 0.05$. Results Of the 51 patients, 52.9% were female. Overall, 86.3% of the treated teeth were classified as successful, 9.8% as partially successful, and 3.9% as failures. First primary molars exhibited significantly lower treatment success compared to second primary molars ($p = 0.005$). Postoperative clinical pathological findings were observed at a low rate (5.9%), whereas radiographic pathological findings were detected in 13.7% of cases. Conclusion The overall success rate of pulpotomy in primary molars was high. However, the comparatively lower success observed in first primary molars may be related to anatomical differences. This study highlights the importance of integrating radiographic evaluation with clinical assessment when determining pulpotomy outcomes. Keywords Pulpotomy; primary molars; treatment success

Keywords: Pulpotomy; primary molars; treatment success

S-107 Pedodontistlerin Anksiyeteli Çocuklarda Genel Anestezi ve Diş Tedavilerine Yaklaşımlarının Değerlendirilmesi

Sözel Bildiri

Ceren Yel Cantürk[1], Nazan Ersin[1], Dilşah Çoğulu[1], Özant Önçağ[1]
[1] Ege Üniversitesi Diş Hekimliği Fakültesi

Özet Amaç: Bu çalışma, pedodontistlerin anksiyeteli çocuklarda genel anestezi (GA) endikasyonlarını belirleme süreçlerini ve farklı klinik senaryolarda tercih ettikleri dental tedavi yaklaşımlarını değerlendirmeyi amaçlamaktadır. Gereçler ve yöntemler: Türkiye genelindeki pedodontistlere, Google Forms aracılığıyla 29 sorudan oluşan web tabanlı bir anket uygulandı. Anket; demografik bilgiler (1-5), GA endikasyonlarına ilişkin tercihler (6-13), klinik senaryolara dayalı tedavi yaklaşımları (14-21) ve kontrol seanslarına ilişkin sorular (22-29) olmak üzere dört bölümden oluşmaktaydı. Çalışmaya toplam 105 pedodontist katıldı. Elde edilen veriler istatistiksel olarak Pearson Ki-kare testi ve Fisher'ın kesin testi kullanılarak değerlendirildi ($p<0,05$). Bulgular: Çalışmaya katılan pedodontistlerin %91,4'ünün kadın olduğu, ortalama yaşlarının 31,5±… yıl ve mesleki deneyimlerinin 7,9±… yıl olduğu belirlendi. Katılımcıların %55,2'si, GA'yı yalnızca tüm davranış yönlendirme tekniklerinin başarısız olmasının ardından önerdi. Bu yaklaşımın mesleki deneyim süresiyle anlamlı bir ilişki gösterdiği saptandı. GA'nın en sık 3-6 yaş grubundaki çocuklar için önerildiği (%84,6) ve işlem süresi açısından en çok "2-3 saat" seçeneğinin işaretlendiği (%49,5) görüldü. Özel sektörde çalışan pedodontistlerin, GA'yı daha çabuk önermeye eğilimli oldukları belirlendi. Klinik senaryolarda, pedodontistlerin uzun dönem klinik başarısı kanıtlanmış restoratif materyalleri (örn. PÇK) tercih ettikleri; kontrol randevularında ise tedavi edilmiş dişlerde enfeksiyon gelişmişse de asemptomatik oldukları sürece bu dişlerin tedavi uygulanmaksızın takip edildiği belirlendi. Sonuç: GA endikasyonunun belirlenmesinde yalnızca çocuğun dental anksiyetesi ve uygulanacak tedavilerin zorluğu değil; hekimin mesleki deneyiminin, çalıştığı kurum ve ebeveyn tutumlarının da önemli rol oynadığı izlenmiştir. Bu nedenle, GA endikasyonu konulurken dikkatli bir değerlendirme yapılmasının, tedavi planlarının bireyselleştirilmesinin ve uzun dönem klinik başarısı kanıtlanmış restoratif yaklaşımlara öncelik verilmesinin; anksiyeteli çocuklarda tekrarlayan GA gereksinimini azaltmaya katkı sağlayacağı düşünülmektedir.

Anahtar Kelimeler: Genel anestezi; Pedodonti; Karar verme

S-107 Assessment of Pedodontists' Approaches to General Anesthesia and Dental Treatments in Anxious Children

Oral Abstract

Ceren Yel Cantürk[1], Nazan Ersin[1], Dilşah Çoğulu[1], Özant Önçağ[1]
[1] Ege University Faculty Of Dentistry

Abstract Aim: This study aims to investigate the decision-making processes by which pedodontists determine the indications for administering general anesthesia (GA) in anxious children, as well as to examine their preferred treatment approaches across various clinical scenarios. Materials and Methods: A 29-item web-based survey was conducted among pedodontists in Türkiye across Google Forms. The questionnaire was divided into four sections: demographic information (questions 1-5), preferences related to GA indications (6-13), treatment approaches based on clinical scenarios (14-21), and questions regarding follow-up sessions (22-29). A total of 105 pedodontists participated in the study. The obtained data were statistically analyzed using Pearson's Chi-square test and Fisher's Exact test ($p<0.05$). Results: The majority of participating pedodontists were female (91.4%), with a mean age of 31.5± years and an average professional experience of 7.9± years. A total of 55.2% of participants reported that they recommended GA after all behavioral management techniques have failed. This approach was found to be significantly associated with years of professional experience. GA was most often recommended for 3–6-year-olds (84.6%), typically lasting 2–3 hours (49.5%). Pedodontists working in the private sector were more likely to recommend GA earlier. In clinical scenarios, pedodontists preferred restorative materials with proven long-term clinical success (e.g. stainless steel crowns). At follow-up appointments, it was observed that, in cases where post-treatment infections developed, the affected teeth were monitored without additional intervention, provided that they remained clinically asymptomatic. Conclusion: The findings revealed that GA indication in pediatric dental patients is influenced not only by the child's anxiety level and treatment complexity but also by the clinician's experience, institutional setting, and parental attitudes. Therefore, individualized assessment and treatment planning, along with the use of restorative approaches with proven long-term success, may reduce the likelihood of repeated GA in anxious children.

Keywords: General anesthesia; Pedodontics; Decision-making

S-108 Hall Tekniğinin Çocuklarda Masseter Kas Kalınlığına Etkisinin Ultrasonografi ile Değerlendirilmesi: Pilot Çalışma

Sözel Bildiri

Makbule Buse Dündar Sarı[1], Yeşim Deniz[2], Burak Çarıkçıoğlu[1], Berkant Sezer[1]

[1] Çanakkale Onsekiz Mart Üniversitesi, Diş Hekimliği Fakültesi, Pedodonti Ana Bilim Dalı, Çanakkale, Türkiye

[2] Çanakkale Onsekiz Mart Üniversitesi, Diş Hekimliği Fakültesi, Ağız, Diş Ve Çene Radyolojisi Ana Bilim Dalı, Çanakkale, Türkiye

Amaç: Hall teknik ile uygulanan paslanmaz çelik kuronlar oklüzyonu geçici olarak değiştirir ve çene kaslarını, özellikle de çeneyi kapatan birincil kas olan masseter kasını etkileyebilir. Bu pilot çalışmanın amacı, Hall tekniği ile tedavi edilen çocuklarda masseter kasının kısa dönem morfolojik değişikliklerini ultrasonografik görüntüleme ile değerlendirmek ve bu yöntemin masseter kas üzerinde olumsuz bir etki oluşturup oluşturmadığını ortaya koymaktır. Gereçler ve Yöntemler: Nisan 2025 - Haziran 2025 tarihleri arasında yürütülen bu çalışma için Girişimsel Olmayan Klinik Araştırmalar Etik Kurulu'ndan onay alındı ve tüm ebeveynlerden yazılı bilgilendirilmiş onam temin edildi. Çalışmaya, süt molar dişlerinde tek taraflı Hall tekniği ile paslanmaz çelik kuron uygulaması endikasyonu bulunan 3–6 yaş arası 17 çocuk dâhil edildi. Tedavi öncesi (T0), tedaviden hemen sonra (T1), tedaviden 1 hafta sonra (T2) ve 3 hafta sonra (T3) olmak üzere dört zaman noktasında bilateral masseter kas kalınlıkları, 5–18 MHz lineer prob kullanılarak ultrasonografik görüntüleme ile ölçüldü. Ölçümler aktif (tam oklüzyonda ısırma kuvveti uygulanırken) ve pasif (ısırma kuvveti uygulamadan) pozisyonlarda gerçekleştirildi. Her bir kasın medial, orta ve lateral bölgelerinden üç ayrı ölçüm alındı ve bu değerlerin ortalaması analize dâhil edildi. Veriler SPSS 26.0 programında tekrarlayan ölçümler için t- ve ANOVA testleriyle değerlendirildi ($p < 0.05$). Bulgular: Tüm zaman noktalarında ölçülen masseter kas kalınlığı istatistiksel olarak anlamlı değişim göstermedi ($p > 0.05$). Tedavi edilen ve karşı taraf arasında farklı zaman noktalarında yapılan ölçümlerde anlamlı fark saptanmadı ($p > 0.05$). Tüm zaman noktalarında aktif ölçümler pasif ölçümlerden anlamlı derecede yüksek bulundu ($p < 0.001$). Bu bulgular, Hall teknik ile uygulanan paslanmaz çelik kuronların masseter kas kalınlığını kısa dönemde olumsuz etkilemediğini göstermektedir. Sonuç: Bu pilot çalışma, Hall teknik ile paslanmaz çelik kuron uygulamasının yalnızca çürük yönetiminde değil, fizyolojik açıdan da çocuk hastalarda güvenli bir tedavi yöntemi olduğunu ortaya koymaktadır. Masseter kasında anlamlı bir morfolojik değişiklik gözlenmemesi, Hall tekniğinin çocuklarda oklüzal kuvvet dengesi ve kas fonksiyonu üzerinde olumsuz etki yaratmadan, minimal invaziv ve fizyolojik olarak uyumlu bir tedavi yaklaşımı olduğunu göstermektedir.

Anahtar Kelimeler: Hall tekniği; Masseter kası; Ultrasonografi

S-108 Ultrasonography of Masseter Thickness After Hall Technique in Children: A Pilot Study

Oral Abstract

Makbule Buse Dündar Sarı[1], Yeşim Deniz[2], Burak Çarıkçıoğlu[1], Berkant Sezer[1]

[1] Department Of Pediatric Dentistry, School Of Dentistry, Çanakkale Onsekiz Mart University, Çanakkale, Türkiye

[2] Department Of Oral And Maxillofacial Radiology, School Of Dentistry, Çanakkale Onsekiz Mart University, Çanakkale, Türkiye

Aim: Stainless steel crowns placed using the Hall technique can temporarily alter occlusion and may affect jaw muscles, particularly the masseter, the primary muscle responsible for jaw closure. This pilot study aimed to evaluate short-term morphological changes in the masseter muscle of children treated with the Hall technique using ultrasonography and to determine whether this method has any adverse effects on the muscle. Materials and Methods: The study was conducted between April 2025 and June 2025 with the approval of the Non-Interventional Clinical Research Ethics Committee, and written informed consent was obtained from all parents. Seventeen children aged 3–6 years who required unilateral stainless steel crown placement using the Hall technique on primary molars were included. Bilateral masseter muscle thickness was measured ultrasonographically at four time points: before treatment (T0), immediately after treatment (T1), one week (T2), and three weeks (T3) after treatment, using a 5–18 MHz linear probe. Measurements were taken in active (biting in full occlusion) and passive (without biting) positions. Three readings were obtained from the medial, middle, and lateral regions of each muscle, and their mean values were analyzed. Data were evaluated using repeated-measures t-test and ANOVA in SPSS 26.0 ($p < 0.05$). Results: No statistically significant changes in masseter muscle thickness were observed across time points ($p > 0.05$). Likewise, no significant differences were found between the treated and contralateral sides ($p > 0.05$). Active measurements were consistently higher than passive measurements at all-time points ($p < 0.001$). These results indicate that stainless steel crowns placed using the Hall technique do not negatively affect masseter muscle thickness in the short term. Conclusion: This pilot study demonstrates that stainless steel crown placement with the Hall technique is a safe and physiologically compatible treatment for children. The absence of significant morphological changes in the masseter muscle suggests that this minimally invasive method does not disturb occlusal force balance or muscle function, supporting its safety in both caries management and masticatory function.

Keywords: Hall technique; Masseter muscle; Ultrasonography

S-109 Yapay Zekâ Modelleriyle Çocuk Diş Hekimliğinde Endodontik Tedavi Hakkında Ebeveyn Sorularının Değerlendirilmesi

Sözel Bildiri

Enes Bardakçı[1], Hazar Baha Karadeniz[2]
[1] Harran Üniversitesi Diş Hekimliği Fakültesi
[2] Atatürk Üniversitesi Diş Hekimliği Fakültesi

Amaç Yapay zekâ tabanlı sohbet robotları, günümüzde klinik karar destek sistemleri ve bilimsel araştırmaların yanı sıra, çocuk diş hekimliği kliniklerinde ebeveynlerin tedaviyle ilgili sorularını yanıtlamak için de kullanılmaktadır. Bu çalışma, süt dişlerine uygulanan endodontik tedavilere ilişkin ebeveynler tarafından sıkça sorulan sorulara (SSS) Grok 3, Microsoft Copilot ve ChatGPT-5'in verdiği yanıtların doğruluk, kalite ve okunabilirlik düzeylerini karşılaştırmayı amaçlamaktadır. Gereçler ve Yöntemler Ebeveynlerin sıkça sorduğu sorular (SSS), süt dişi endodontik tedavileri olan pulpektomi ve pulpotomi konularından seçilmiştir. Google arama motorunda ilgili anahtar kelimelerle yapılan İngilizce aramalar sonucunda elde edilen 20 web sitesinden, her tedavi için 10'ar soru seçilerek toplam 20 soru oluşturulmuştur. Sorular Grok 3, Microsoft Copilot ve ChatGPT-5 adlı üç yapay zekâ tabanlı sohbet robotuna yöneltilmiştir. Elde edilen yanıtların doğruluğu 5 puanlık Likert ölçeğiyle, kalitesi Global Kalite Skalası (GQS) ile ve okunabilirliği Flesch Kolay Okunabilirlik Skoru (FRES) yöntemiyle değerlendirilmiştir. Veriler IBM SPSS Statistics 27 yazılımında analiz edilmiş, anlamlılık düzeyi $p<0,05$ olarak kabul edilmiştir. Bulgular Likert ölçeğine göre yapılan değerlendirmelerde, üç yapay zekâ tabanlı sohbet robotunun yanıtlarının doğruluk puanları arasında istatistiksel olarak anlamlı bir fark saptanmamıştır ($p>0,05$). Tüm modellerin yanıtları genel olarak "çoğunlukla doğru" ile "tamamen doğru" aralığında değerlendirilmiştir. Benzer şekilde, GQS puanları açısından da anlamlı bir fark bulunmamış ($p>0.05$) ve yanıtların genel kalite düzeylerinin birbirine yakın olduğu belirlenmiştir. Buna karşın, okunabilirlik açısından yapılan analizlerde Microsoft Copilot'un diğer gruplara oranla daha kolay okunabilir olduğu saptanmıştır ($p<0,05$). Sonuç Yapay zekâ tabanlı sohbet robotları ebeveynlere doğru ve güvenilir bilgi sunma potansiyeline sahiptir; ancak bu bilgilerin anlaşılır biçimde iletilmesi, kullanıcıya sağlanan bilginin niteliğini güçlendirecektir.

Anahtar Kelimeler: Anahtar kelimeler: Dijital diş hekimliği; Global Kalite Skalası; Likert ölçeği

S-109 Evaluation of Parental Questions About Pediatric Endodontic Treatments Using Artificial Intelligence Models

Oral Abstract

Enes Bardakçı[1], Hazar Baha Karadeniz[2]
[1] Faculty Of Dentistry, Harran University
[2] Faculty Of Dentistry, Atatürk University

Aim Artificial intelligence-based chatbots are currently used not only in clinical decision support systems and scientific research but also in pediatric dentistry clinics to address parents' questions regarding treatment procedures. This study aims to compare the accuracy, quality, and readability of responses provided by Grok 3, Microsoft Copilot, and ChatGPT-5 to frequently asked questions (FAQs) posed by parents concerning endodontic treatments of primary teeth. Materials and Methods Twenty FAQs on pulpectomy and pulpotomy in primary teeth, frequently asked by parents, were selected from 20 (10 per treatment) websites based on English-language Google searches. The questions were posed to three AI-based chatbots: Grok 3, Microsoft Copilot, and ChatGPT-5. The accuracy of the obtained responses was evaluated using a 5-point Likert scale, their quality was assessed with the Global Quality Scale (GQS), and readability was determined using the Flesch Reading Ease Score (FRES). The data were analyzed using IBM SPSS Statistics 27 software, with a significance level set at $p < 0.05$. Results According to the evaluations based on the Likert scale, no statistically significant differences were observed in the accuracy scores of the responses provided by the three AI-based chatbots ($p > 0.05$). Overall, the responses from all models were rated within the range of "mostly correct" to "completely correct. Similarly, no significant differences were found in terms of GQS scores ($p > 0.05$), and the overall quality levels of the responses were observed to be comparable across the models. In contrast, analysis of readability revealed that Microsoft Copilot responses were significantly easier to read compared to those of the other models ($p < 0.05$). Conclusion AI-based chatbots have the potential to provide parents with accurate and reliable information; however, presenting this information in a clear and comprehensible manner will enhance the quality of the knowledge delivered to the user.

Keywords: Keywords: Digital dentistry; Global Quality Scale; Likert scale

S-110 Yapay Zekâ Tabanlı Sohbet Robotlarının Ebeveynlerin Emzik ve Biberon Alışkanlıklarına İlişkin Sorularına Verdiği Yanıtların Analizi

Periş Çelikel[1], Hazar Baha Karadeniz[2]

[1] Atatürk Üniversitesi Diş Hekimliği Fakültesi Çocuk Diş Hekimliği, celikelperis@gmail.com 0000-0002-1807-4281
[2] Atatürk Üniversitesi Diş Hekimliği Fakültesi Çocuk Diş Hekimliği, dt.hazarpedo@gmail.com 0009-0003-6367-685X

Özet

Bu çalışmada, ChatGPT-5, Deepseek V3.2 ve Perplexity yapay zekâ tabanlı sohbet robotlarına (chatbot) ebeveynlerin çocuklarının emzik ve biberon alışkanlıklarına ilişkin sıkça sorulan sorular (SSS) yöneltilmiş; verilen yanıtlar doğruluk, kalite ve okunabilirlik açısından karşılaştırmalı olarak analiz edilmiştir. Emzik ve biberon konularına ilişkin 10'ar soru, her biri kendi içinde üç alt kategoriye ayrılarak incelenmiştir. Her bir soru, standartlaştırılmış bir protokol doğrultusunda yapay zekâ tabanlı sohbet robotlarına ayrı ayrı yöneltilmiştir. Yanıtlar, bir uzman çocuk diş hekimi (P.Ç) ile bir araştırma görevlisi çocuk diş hekimi (H.B.K.) tarafından bağımsız olarak değerlendirilmiştir. İstatistiksel analizler SPSS yazılımı kullanılarak gerçekleştirilmiştir. Sonuçlara göre, ChatGPT-5 diğer iki sohbet robotuna (Deepseek V3.2 ve Perplexity) kıyasla daha düşük doğruluk ve kalite düzeyinde yanıtlar vermiştir. Okunabilirlik skorları açısından ise Deepseek V3.2, diğer iki chatbota (ChatGPT-5 ve Perplexity) göre daha iyi okunabilir olarak tespit edilmiştir. Genel olarak, yapay zekâ tabanlı sohbet robotları ebeveynlere yönelik bilgi sağlama konusunda potansiyel taşımakta olup, çocukların emzik ve biberon alışkanlıklarına dair sıkça sorulan sorulara yanıt verebilmektedir. Ancak verilen yanıtların okunabilir olması, ebeveynlerin doğru bilgiyi etkili bir şekilde anlaması açısından kritik bir öneme sahiptir.

Anahtar kelimeler: Biberon;Emzik;Sohbet Robotu

S-110 Analysis of Responses Provided by Artificial Intelligence–Based Chatbots to Parents' Questions Regarding Pacifier and Bottle Habits

Periş Çelikel[1], Hazar Baha Karadeniz[2]

[1] Atatürk Üniversitesi Diş Hekimliği Fakültesi Çocuk Diş Hekimliği, celikelperis@gmail.com 0000-0002-1807-4281
[2] Atatürk Üniversitesi Diş Hekimliği Fakültesi Çocuk Diş Hekimliği, dt.hazarpedo@gmail.com 0009-0003-6367-685X

Abstract
In this study, the artificial intelligence–based chatbots ChatGPT-5, Deepseek V3.2, and Perplexity were presented with frequently asked questions (FAQs) from parents regarding their children's pacifier and bottle habits. The responses provided by the chatbots were comparatively analyzed in terms of accuracy, quality, and readability. For both pacifier and bottle topics, ten questions each were examined, with each question further divided into three subcategories. All questions were posed to the chatbots individually following a standardized protocol. The responses were independently evaluated by a pediatric dentistry specialist and a pediatric dentistry research assistant. Statistical analyses were conducted using SPSS software. The results indicated that ChatGPT-5 provided responses with lower accuracy and quality compared to the other two chatbots (Deepseek V3.2 and Perplexity). In terms of readability scores, Deepseek V3.2 was found to deliver more readable responses than ChatGPT-5 and Perplexity. Overall, artificial intelligence–based chatbots show potential for providing information to parents and can address frequently asked questions concerning children's pacifier and bottle habits. However, the readability of the responses is critically important for ensuring that parents can effectively comprehend the information provided.
Keywords: Bottle;Chatbot;Pacifier

Giriş

Yapay zekâ tabanlı sohbet robotları, günümüzde kamuya açık verileri kullanarak çeşitli alanlarda rutin uygulamalar sunmaktadır. Bu durum, ebeveynlerin çocuklarına ilişkin sağlık sorunlarına dair yanıtları daha hızlı elde edebilmek amacıyla söz konusu platformlardan yararlanabilmelerine imkân tanımaktadır.[1] Dolayısıyla sağlık alanındaki bu hızlı erişim imkânının, özellikle çocuk sağlığı ve pedodonti pratiğinde ebeveynlerin bilgi arayışlarını desteklemesi açısından önem kazandığı söylenebilir.

Ebeveynler, çocuklarının emzik ve biberon kullanım sıklığı, süresi ve alışkanlıkları hakkında bilgi edinmek istemektedir. Bu bilgiye erişim " önemlidir; zira çocuk diş hekimliği kliniklerine başvuran çocuklarda, uzun süreli veya yanlış kullanım nedeniyle emzik ve biberon kaynaklı çeşitli dental problemlerle karşılaşılabilmektedir.[2,3] Bu bağlamda, ebeveynler çocuklarının emzik ve biberon kullanımıyla ilgili sorularına yanıt bulabilmek amacıyla yapay zekâ tabanlı chatbotlara başvurabilmektedir. Sağlık hizmetlerinin çeşitli alanlarında yaygın olarak kullanılmasına rağmen, chatbotların çocuk diş hekimliği pratiğine ilişkin ebeveyn sorularına verdikleri yanıtların etkinliğini inceleyen araştırmalar literatürde oldukça azdır.[4,5] Bu çalışma ebeveynlerin, çocuklarının emzik ve biberon kullanımına ilişkin sıkça sorduğu sorulara üç farklı chatbotun (ChatGPT-5, Deepseek V3.2 ve Perplexity) verdiği yanıtları doğruluk, kalite ve okunabilirlik açısından karşılaştırmalı olarak değerlendirmeyi amaçlamaktadır. Bu kapsamda çalışma, ebeveynlerin sağlıkla ilgili bilgiye erişiminde giderek yaygınlaşan chatbotların güvenilirliğini ve bilgilendirici değerini ortaya koymayı hedeflemektedir.

Yöntem: Ebeveynlerin sıkça sorduğu sorular (SSS), çocukların emzik ve biberon kullanım

alışkanlıklarına ilişkin içeriklerden oluşturulmuştur. Bu amaçla, Google arama motorunda emzik kullanımı için *"frequently asked questions by parents about pacifier use"*, biberon kullanımı için ise *"frequently asked questions by parents about bottle use"* ifadeleri kullanılarak İngilizce aramalar yapılmıştır. Her bir arama sonucunda elde edilen ilk 20 web sitesi incelenmiş; her gruptan 10'ar soru seçilerek toplam 20 soru belirlenmiştir. Nihai olarak belirlenen 20 soru, her iki alışkanlık (emzik ve biberon kullanımı) için üç alt kategori altında sınıflandırılmıştır. Çalışma yalnızca kamuya açık veriler kullanılarak gerçekleştirildiğinden ve insan katılımcı içermediğinden, etik kurul onayı gerekmemiştir. Sıkça sorulan sorular ve ilgili kategoriler Tablo 1'de sunulmuştur.

Tablo 1. Ebeveynlerin Google arama motorunda emzik ve biberon kullanım alışkanlıklarına ilişkin sıkça sorduğu sorular

CATEGORIES	FAQs
Function	1. What does a pacifier do?
	2. What should a parent consider when selecting a pacifier?
	3. Does the pacifiers' size matter?
Health Effect	4. Are pacifiers bad for my child?
	5. Can pacifiers harm primary teeth?
	6. Is it okay to use pacifiers while teething?
	7. Will my child need braces because of a pacifier?
Breaking the habit	8. Are there any dental appliances that can help to break the pacifier use habit?
	9. At what age should my child stop use a pacifier?
	10. How can parents help their child stop the pacifier use habit?
General use	11. How can I get my breastfed baby to take a bottle?
	12. Is it safe for babies to drink from a bottle?
Health effect	13. What are the risks of using a baby bottle for too long?
	14. Is it possible to occur tooth decay from bottle feeding?
	15. What symptoms indicate baby bottle tooth decay?
	16. Is there any harm in giving a baby a bottle at bedtime?
Breaking the habit	17. When should a child stop using a bottle?
	18. How should I start the switch bottle to cup?
	19. Why is it important to wean my child off the bottle?
	20. What to do when your baby refuses to take the bottle?

Çalışmada, ChatGPT-5, Deepseek V3.2 ve Perplexity olmak üzere üç farklı chatbot değerlendirmeye alınmıştır. Bu modellerin seçilme nedeni, günümüzde hem klinik uygulamalarda hem de genel kullanıcı etkileşimlerinde yaygın olarak kullanılmaları ve yüksek düzeyde tanınırlığa sahip olmalarıdır.[6–8]

Chatbotların sorulara verdiği yanıtların doğruluğu, 1'den 5'e kadar derecelendirilen Likert ölçeği kullanılarak değerlendirilmiştir. 1932 yılında Rensis Likert tarafından geliştirilen bu ölçek, 1 puanın *"tamamen yanlış bilgi"*, 5 puanın ise *"eksiksiz ve doğru bilgi"* anlamına geldiği beşli bir değerlendirme sistemine dayanmaktadır.[9]

Yanıtların kalitesi, Bernard ve arkadaşları tarafından 2007 yılında geliştirilen Global Kalite Skalası (GQS) kullanılarak analiz edilmiştir. Bu skala da 1 ile 5 arasında puanlama yapılmakta olup, 1 puan *"düşük kaliteli, yetersiz bilgi"*, 5 puan ise *"yüksek kaliteli, oldukça faydalı bilgi"* olarak değerlendirilmektedir.[10]

Metinlerin okunabilirliği, Rudolf Flesch tarafından 1948 yılında geliştirilen Flesch Kolay

Okunabilirlik Skoru (FRES) ile değerlendirilmiştir. Bu yöntemde okunabilirlik 0 ile 100 arasında bir puanlama sistemiyle ölçülmekte; 0–30 arası *"çok zor okunabilir"*, 90–100 arası ise *"oldukça kolay okunabilir"* düzeyi olarak kabul edilmektedir.[11]
Yanıtların doğruluk, kalite ve okunabilirlik düzeyleri, bir uzman pedodontist (P.Ç.) ve bir araştırma görevlisi pedodontist (H.B.K.) tarafından bağımsız olarak değerlendirilmiştir. Değerlendiriciler arasında görüş ayrılığı oluştuğu durumlarda, nihai skor oy birliğiyle belirlenmiştir.

İstatistiksel Analiz: Tüm istatistiksel analizler IBM SPSS Statistics for Windows, sürüm 27.0 (IBM Corp., Armonk, NY, ABD) kullanılarak gerçekleştirilmiştir. Üç chatbotun yanıtları doğruluk, kalite ve okunabilirlik açısından karşılaştırılmıştır. Normallik dağılımına göre doğruluk ve kalite puanları Kruskal–Wallis testiyle, okunabilirlik düzeyleri ise tek yönlü ANOVA ile analiz edilmiştir. Anlamlı fark saptanan durumlarda Tukey HSD post-hoc testi uygulanmış, $p<0,05$ değeri anlamlı kabul edilmiştir.

Bulgular: Üç chatbotun, ebeveynlerin SSS verdiği yanıtların Likert, GQS ve FRES skorları Tablo 2'de; bu skorların istatistiksel analizi Tablo 3'te verilmiştir.

Tablo 2. Chatbotların ebeveynlerin biberon ve emzik kullanımı hakkında sıkça sorduğu sorulara verdiği yanıtların doğruluk, kalite ve okunabilirlik skorları

	CHATGPT-5			DEEPSEEK V3.2			PERPLEXITY		
	Likert	**GQS**	**FRES**	**Likert**	**GQS**	**FRES**	**Likert**	**GQS**	**FRES**
1	3	3	45.1	5	5	57.9	5	5	36.8
2	4	4	38.3	5	5	60.2	5	5	32.4
3	3	3	44.6	5	5	63.5	5	5	33.7
4	4	4	31.0	5	5	56.7	5	5	29.3
5	3	3	27.6	4	4	54.8	5	5	44.3
6	4	4	54.0	5	5	58.6	5	5	36.5
7	4	4	35.8	5	5	52.7	5	5	27.4
8	4	4	29.7	5	5	51.6	5	5	23.7
9	4	4	44.1	5	5	62.7	5	5	28.4
10	3	3	28.2	5	5	71.3	5	5	34.3
11	4	4	52.0	5	5	70.3	5	5	49.8
12	3	3	66.2	5	5	54.0	5	5	59.7
13	3	3	33.0	5	5	52.8	5	5	18.7
14	4	4	47.5	5	5	61.3	5	5	44.1
15	5	5	53.7	5	5	63.5	5	5	58.2
16	3	3	49.3	5	5	63.5	4	4	44.4
17	3	3	37.1	5	5	58.7	5	5	36.8
18	4	4	57.3	5	5	72.9	5	5	57.3
19	4	4	39.0	5	5	53.8	4	4	27.6
20	5	5	43.0	5	5	66.7	5	5	46.1

Tablo 3. Chatbotların Performans Karşılaştırması ve İstatistiksel Analiz Sonuçları

Metrik	**Model**	**Ortalama**	**Medyan**	**Std. Sapma**	**Test**	**İstatistik**	**p-değeri**	**Post-Hoc Sonuçları**

Likert	ChatGPT-5	3.65	4.00	0.75	Kruskal-Wallis	H (2) = 32.47	<0.001*	DeepSeek > ChatGPT-5* Perplexity > ChatGPT-5* DeepSeek = Perplexity
	DeepSeek V3.2	4.95	5.00	0.22				
	Perplexity	4.85	5.00	0.37				
GQS	ChatGPT-5	3.65	4.00	0.75	Kruskal-Wallis	H (2) = 32.47	<0.001*	DeepSeek > ChatGPT-5* Perplexity > ChatGPT-5* DeepSeek = Perplexity
	DeepSeek V3.2	4.95	5.00	0.22				
	Perplexity	4.85	5.00	0.37				
FRES	ChatGPT-5	42.2	42.6	10.4	ANOVA	F (2,57) = 28.45	<0.001*	DeepSeek > ChatGPT-5 *DeepSeek* > *Perplexity* ChatGPT-5 = Perplexity
	DeepSeek V3.2	60.4	59.7	6.7				
	Perplexity	38.1	36.8	11.9				

Not: ****p < 0.001

İstatistiksel analizler, üç model arasında tüm metriklerde anlamlı farklılıklar olduğunu göstermiştir (p <0.001). Post-hoc analizlerine göre, doğruluk ve kalite skorlarında (Likert ve

GQS) DeepSeek V3.2 ve Perplexity, ChatGPT-5'ten anlamlı derecede üstün performans sergilerken, kendi aralarında anlamlı fark göstermemiştir. FRES'de ise DeepSeek V3.2, hem ChatGPT-5'ten hem de Perplexity'den istatistiksel olarak anlamlı derecede üstün bulunmuştur.

Tartışma: Bu çalışmada, üç farklı chatbotun (ChatGPT-5, DeepSeek V3.2 ve Perplexity) kullanıcı değerlendirmesi ve metin okunabilirliği açısından karşılaştırmalı analizi gerçekleştirilmiştir. DeepSeek V3.2, hem deneyimi hem de objektif okunabilirlik metriği açısından en dengeli ve üstün performansı sergilemiştir. Kullanıcı değerlendirmeleri açısından DeepSeek V3.2 ile Perplexity arasında anlamlı fark bulunmaması, her iki modelin de kullanıcı memnuniyeti açısından benzer düzeyde algılandığını göstermektedir.

ChatGPT'nin önceki sürümleriyle gerçekleştirilen çalışmalar incelendiğinde, bu sürümlerin genellikle yüksek düzeyde güvenilirlik ve anlaşılabilirlik sergilediği görülmektedir.[5,12] Bununla birlikte, literatürde chatbotların yanıtlarının geçerliliği ve doğruluğunun değişkenlik gösterebildiği; özellikle daha yüksek doğruluk düzeylerinin gerektirdiği durumlarda belirli sınırlılıkların ortaya çıktığı da belirtilmiştir.[13–15] Bu doğrultuda, mevcut çalışmada ChatGPT-5'in diğer iki yapay zekâ modeline kıyasla daha düşük skorlar elde etmesi, literatürdeki bu bulgularla paralellik göstermektedir.

Deepseek V3.2'nin, tüm değerlendirme alanlarında diğer iki sohbet robotuna göre daha yüksek skorlar elde ettiği belirlenmiştir. Bu bulgu, Deepseek V3.2'nin bilgi doğruluğu ve içerik kalitesi açısından güvenilir bir kaynak olabileceğini göstermektedir. Ayrıca, yüksek okunabilirlik düzeyi, modelin yanıtlarını daha anlaşılır ve akıcı biçimde sunduğunu; dolayısıyla hedef kullanıcı kitlesi olan ebeveynlerin bilgiyi daha kolay kavrayabilmesini desteklediğini ortaya koymaktadır. Bu sonuçlar, Deepseek'in önceki sürümleriyle yapılan benzer çalışmaların bulgularıyla paralellik göstermektedir.[16–19]

Perplexity'nin çocuk diş hekimliği alanındaki sorulara verdiği yanıtları doğrudan değerlendiren spesifik bir çalışma bulunmamaktadır. Perplexity'in analiz sonuçları, cevapların doğru ve kaliteli olduğunu ancak okunabilirlik açısından geliştirilmesi gerektiğini göstermektedir. Literatürde, Perplexity'nin diş hekimliği sorularına verdiği yanıtların doğruluk oranının diğer chatbotların gerisinde kaldığı bildirilmiştir.[20,21] Ancak mevcut çalışmada yanıtların doğruluk ve kalite açısından yüksek düzeyde olduğu saptanmıştır.

Sonuç: DeepSeek V3.2 özellikle yüksek okunabilirliğe sahip ve kullanıcılar tarafından kolayca anlaşılabilen metinler üretme bağlamında, mevcut senaryoda en etkili seçenek olarak değerlendirilmektedir. Ebeveynlerin çocuk diş hekimliğiyle ilgili farklı bilgi ihtiyaçları göz önünde bulundurularak, chatbot seçim stratejilerinin geliştirilmesi önemlidir. Bu nedenle, yaygın chatbotların çocuk diş hekimliği terminolojisinde iyileştirilmesi ve çok dilli doğruluk ile okunabilirlik analizleri, gelecek çalışmalara rehberlik edecektir.

Kaynakça

1. Chua JYX, Choolani M, Chee CYI, vd. Insights of Parents and Parents-To-Be in Using Chatbots to Improve Their Preconception, Pregnancy, and Postpartum Health: A Mixed Studies Review. *J Midwifery Womens Health*. 2023;68(4):480–489. doi:10.1111/jmwh.13472
2. Callaghan A, Kendall G, Lock C, Mahony A, Payne J, Verrier L. Association between pacifier use and breast-feeding, sudden infant death syndrome, infection and dental malocclusion. *Int J Evid Based Healthc*. 2005;3(6):147–167. doi:10.1111/j.1479-6988.2005.00024.x
3. Avila WM, Pordeus IA, Paiva SM, Martins CC. Breast and Bottle Feeding as Risk Factors for Dental Caries: A Systematic Review and Meta-Analysis. Clifford T, ed. *PLoS One*. 2015;10(11):e0142922. doi:10.1371/journal.pone.0142922
4. Nivedita B, Subhash T, Sayali R, Shubham N. A Literature Review On Chatbots In

Healthcare Domain. *Int J Sci Technol Res*. 2019;8:225–231. https://www.ijstr.org/final-print/july2019/A-Literature-Review-On-Chatbots-In-Healthcare-Domain.pdf

5. Gökcek Taraç M, Nale T. Artificial intelligence in pediatric dental trauma: do artificial intelligence chatbots address parental concerns effectively? *BMC Oral Health*. 2025;25(1):736. doi:10.1186/s12903-025-06105-z
6. Farhat F, Silva ES, Hassani H, vd. The scholarly footprint of ChatGPT: a bibliometric analysis of the early outbreak phase. *Front Artif Intell*. 2024;6. doi:10.3389/frai.2023.1270749
7. Hancı V, Ergün B, Gül Ş, Uzun Ö, Erdemir İ, Hancı FB. Assessment of readability, reliability, and quality of ChatGPT®, BARD®, Gemini®, Copilot®, Perplexity® responses on palliative care. *Medicine (Baltimore)*. 2024;103(33):e39305. doi:10.1097/MD.0000000000039305
8. Peng Y, Malin BA, Rousseau JF, vd. From GPT to DeepSeek: Significant gaps remain in realizing AI in healthcare. *J Biomed Inform*. 2025;163:104791. doi:10.1016/j.jbi.2025.104791
9. Likert R. A technique for the measurement of attitudes. *Arch Psychol*. 1932;22(140):55. https://psycnet.apa.org/record/1933-01885-001
10. Bernard A, Langille M, Hughes S, Rose C, Leddin D, Veldhuyzen van Zanten S. A Systematic Review of Patient Inflammatory Bowel Disease Information Resources on the World Wide Web. *Am J Gastroenterol*. 2007;102(9):2070–2077. doi:10.1111/j.1572-0241.2007.01325.x
11. Flesch R. A new readability yardstick. *J Appl Psychol*. 1948;32.3:221. https://comp311.wordpress.com/wp-content/uploads/2010/11/flesch_rudolph.pdf
12. Padmanabh SKD, Dagli ST, Bargale S. Exploring the potential of chatGPT in addressing parental concerns on primary tooth eruption. *J Indian Soc Pedod Prev Dent*. 2025;43(3):354–360. doi:10.4103/jisppd.jisppd_243_25
13. Binaljadm TM, Alqutaibi AY, Halboub E, Zafar MS, Saker S. Artificial Intelligence Chatbots as Sources of Implant Dentistry Information for the Public: Validity and Reliability Assessment. *Eur J Dent*. Published online 20 Mayıs 2025. doi:10.1055/s-0045-1809155
14. Fan Z, Lei J, Shi W, Lin Y, Wang Q, Bao L. Can AI chatbots accurately provide information on orthodontic risks? *Angle Orthod*. 2025;95(5):483–489. doi:10.2319/121424-1021.1
15. Dufey-Portilla N, Frisman AB, Robles MG, vd. Assessing the validity of ChatGPT-4o and Google Gemini Advanced when responding to frequently asked questions in endodontics. *J Appl Oral Sci*. 2025;33. doi:10.1590/1678-7757-2025-0321
16. Balel Y. Comparative study of technical and patient-related question answering quality of DeepSeek-R1 and ChatGPT-4o in the field of oral and maxillofacial surgery. *Oral Maxillofac Surg*. 2025;29(1):163. doi:10.1007/s10006-025-01464-x
17. Özcivelek T, Özcan B. Comparative evaluation of responses from DeepSeek-R1, ChatGPT-o1, ChatGPT-4, and dental GPT chatbots to patient inquiries about dental and maxillofacial prostheses. *BMC Oral Health*. 2025;25(1):871. doi:10.1186/s12903-025-06267-w
18. Martina S, Cannatà D, Paduano T, Schettino V, Giordano F, Galdi M. Reliability of Large Language Model-Based Chatbots Versus Clinicians as Sources of Information on Orthodontics: A Comparative Analysis. *Dent J*. 2025;13(8):343. doi:10.3390/dj13080343
19. Tassoker M. Who Knows Anatomy Best? A Comparative Study of <scp>ChatGPT</scp> -4o, <scp>DeepSeek</scp> , Gemini, and Claude. *Clin Anat*. Published online 24 Temmuz 2025. doi:10.1002/ca.70012

20. Eraslan R, Ayata M, Yagci F, Albayrak H. Exploring the potential of artificial intelligence chatbots in prosthodontics education. *BMC Med Educ*. 2025;25(1):321. doi:10.1186/s12909-025-06849-w

S-111 Probiyotikli İçeceklerin Restoratif Materyallerin Yüzeyleri Üzerine Etkisinin Mikrosertlik ve Sem ile Değerlendirilmesi

Sözel Bildiri

Ceren Sağlam[1], Berna Kuter[2], Tuğba Türk[3], Fahinur Ertuğrul[1], Reyhan İrkin[4]
[1] Ege Üniversitesi Diş Hekimliği Fakültesi Pedodonti Anabilim Dalı
[2] İzmir Demokrasi Üniversitesi Diş Hekimliği Fakültesi Pedodonti Anabilim Dalı
[3] Ege Üniversitesi Diş Hekimliği Fakültesi Endodonti Anabilim Dalı
[4] İzmir Demokrasi Üniversitesi

Amaç: Çocuklarda yaygın bir problem olan diş çürüğünün probiyotik tüketimiyle azaltılabileceği düşünülmektedir. Ancak probiyotik içeren içeceklerin asidik yapısı, restoratif materyallerin yüzey özelliklerini etkileyebilir. Bu çalışmanın amacı, probiyotiklerin cam iyonomer siman (CİS) ve kompozit rezin materyaller üzerindeki etkilerini değerlendirmektir. Gereç ve Yöntemler: Standart boyutlarda hazırlanan CİS (Ionofil, Voco, Germany) ve kompozit (G-ænial Anterior, GC, Japan) örnekleri üç test grubuna (kontrol(distile su) grubu, probiyotik kefir (SEK Kefir) grubu, probiyotik ayran (Eker Probiyotik Ayran) grubu) ayrılmıştır. pH ölçümü, mikrosertlik testi ve taramalı elektron mikroskobu (SEM) ile yüzey incelemesi yapılmıştır. Bulgular: En yüksek asidik değere sahip probiyotik içecek probiyotik ayran , ardından probiyotik kefir olarak bulunmuştur. Distile su ve kefirin restoratif materyaller üzerinde anlamlı etkisi görülmemiştir. Probiyotik ayran uygulanan CİS grubunda kontrol grubuna kıyasla mikrosertlik değerlerinde belirgin azalma saptanmıştır (p= 0.002). SEM analizlerinde probiyotik ayranın CİS yüzeyinde değişikliklere yol açtığı gözlenmiştir. Buna karşılık, kompozit materyalde hem kefir hem de ayran uygulamaları yüzey özelliklerini anlamlı şekilde etkilememiştir. Sonuç: Yüksek asidik değere sahip probiyotik ayranın özellikle cam iyonomer simanın yüzey özelliklerini olumsuz etkilediği belirlenmiştir.

Anahtar Kelimeler: Çürük, Pedodonti, Probiyotikler, Restoratif Materyaller

S-111 Assessment of the Effect of Probiotic Beverages on Restorative Material Surfaces Using Microhardness and Sem Analyses

Oral Abstract

Ceren Sağlam[1], Berna Kuter[2], Tuğba Türk[3], Fahinur Ertuğrul[1], Reyhan İrkin[4]

[1] Faculty Of Dentistry, Department Of Paediatric Dentistry/ Ege University, Turkiye

[2] Department Of Paediatric Dentistry, Faculty Of Dentistry/ Izmir Demokrasi University Guzelyalı/ızmir/turkey

[3] Faculty Of Dentistry, Department Of Restorative Dentistry/ Ege University, Turkiye

[4] Izmir Demokrasi University Guzelyalı/ızmir/turkey

Objective: Dental caries is a common problem among children, and probiotic consumption is thought to help reduce its prevalence. However, the acidic nature of probiotic beverages may affect the surface properties of restorative materials. The aim of this study was to evaluate the effects of probiotics on glass ionomer cement (GIC) and composite resin materials. Materials and Methods: Standard-sized specimens of GIC (Ionofil, Voco, Germany) and composite resin (G-ænial Anterior, GC, Japan) were prepared and divided into three test groups: control (distilled water), probiotic kefir (SEK Kefir), and probiotic ayran (Eker Probiotic Ayran). pH measurement, microhardness testing, and scanning electron microscopy (SEM) were performed for surface evaluation. Results: The most acidic probiotic beverage was probiotic ayran, followed by probiotic kefir. Distilled water and kefir showed no significant effects on restorative materials. In the GIC group exposed to probiotic ayran, a significant decrease in microhardness values was observed compared to the control group ($p = 0.002$). SEM analysis revealed surface changes in GIC treated with probiotic ayran. In contrast, both kefir and ayran applications did not significantly affect the surface properties of the composite material. Conclusion: Probiotic ayran, with its high acidity, was found to have a negative effect particularly on the surface properties of glass ionomer cement.

Keywords: Dental Caries, Pediatric Dentistry, Probiotics, Restorative Materials

S-112 Diş Hekimliği Öğrencilerinde Nikotin Alkol ve Dijital Bağımlılık Düzeylerinin Araştırılması

Sözel Bildiri

Gülser Kılınç[1], **Erdinç Uğur Karataş**[1], Mehmet Kağan Ulukuş[1], Berkay Kurt[1]
[1] Dokuz Eylül Üniversitesi

Giriş: Bağımlılıklar her yaşta görülebileceği gibi üniversite öğrencilerinde de sıklıkla karşılaşılan bir durumdur. Öğrencinin bu dönemde yaşadığı değişiklikler, yeni bir çevreye alışma, gelecek kaygısı gibi durumlar. nikotin içeren ürünlere, alkole ve dijital bağımlılıklara yönelmesine neden olabilir. Bu araştırma, diş hekimliği öğrencilerinin nikotin, alkol ve dijital bağımlılık düzeylerinin araştırılması amacıyla yapılmıştır. Materiyal-Metot: Araştırma 2024-2025 eğitim-öğretim yılında Dokuz Eylül Üniversitesi Diş Hekimliği Fakültesi 1,2,3 ve 4. Sınıf öğrencilerinin sosyo-demografik ve bağımlılık düzeylerini (Fagerström Nikotin Bağımlılık Ölçeği, Alkol bağımlılık ölçeği ve Dijital Bağımlılık Ölçeği) ölçen anket kullanılarak yüz yüze yapılmıştır. Dokuz Eylül Üniversitesi Diş Hekimliği Fakültesinde eğitim gören ve gönüllü olarak çalışmaya katılmayı kabul eden 286 öğrenci olmuştur. Elde edilen verilerin analizinde SPSS 24.0 programı kullanılmış, verilerin aritmetik ortalaması, standart sapması alınmış, grupların karşılaştırılmasında t-testi, Ki kare testi, Fisher exact testi ve Kruskal-Wallis testi kullanılmıştır. $P<0.05$ anlamlı olarak kabul edilmiştir. Bulgular: Çalışmaya katılan 286 öğrencinin 156 (54.5)'sı kızdır ve 43.0'ü yurtta kalmaktadır. Öğrencilerin 35.0'i sigara, 33.6'sı alkol kullandığını ve 67.8'i dijital oyun oynadığını saptanmıştır. Cinsiyetle sigara içme ($p<0.009$),Fagerström Nikotin Bağımlılık düzeyi($p<0.007$)arasında fark saptanırken, alkol kullanımı arasında fark bulunmamıştır($p<0,088$). Cinsiyetle dijital bağımlılık düzeyinin, sosyal medya boyutu($p=0.000$ ve oyun boyutu($p<0.003$) arasında fark saptanırken, günlük hayata etki boyutu arasında fark saptanmamıştır ($p<0,220$).Erkek öğrencilerin nikotin, sosyal medya ve oyun bağımlılığının kadın öğrencilerden daha yüksek olduğu,sınıf düzeyleri arttıkça nikotin, alkol ve dijital bağımlılık derecelerinin arttığı gözlemlenmiştir.Pearson korelasyon katsayı analizine göre anne ve baba eğitimi ile sigara içme durumu arasında anlamlı bir ilişki bulunamamıştır. Sonuç: Bu araştırmanın sonucunda diş hekimliği öğrencilerinde nikotin, alkolve dijital bağımlılık düzeylerinin giderek arttığı gözlmelenmiştir.Bunun sonucunda bu bağımlıkları önlemek için daha kapsamlı çalışmaların yapılmasına ve diş hekimliği fakültelerinde bağımlılığa yönelik müfredatın oluşmasının uygun olacağını düşünmekteyiz.

Anahtar Kelimeler: Nikotin, Alkol, Dijital Bağımlılık

S-112 Investigation of Nicotine, Alcohol, and Digital Addiction Levels Among Dental Students

Oral Abstract

Gülser Kılınç[1], **Erdinç Uğur Karataş**[1], Mehmet Kağan Ulukuş[1], Berkay Kurt[1]
[1] Dokuz Eylül University

Introduction:Addictions can occur at any age and are frequently observed among university students. The changes experienced during this period—such as adapting to a new environment and coping with concerns about the future—may lead students to develop dependencies on nicotine-containing products, alcohol, or digital media. This study was conducted to investigate the levels of nicotine, alcohol, and digital addiction among dental students. Materials and Methods:The study was carried out during the 2024–2025 academic year at Dokuz Eylül University, Faculty of Dentistry. A face-to-face survey was administered to first-, second-, third-, and fourth-year students to assess their sociodemographic characteristics and levels of addiction using the Fagerström Nicotine Dependence Test, Alcohol Dependence Scale, and Digital Addiction Scale. A total of 286 students voluntarily participated in the study. Data were analyzed using SPSS 24.0 software. Arithmetic means and standard deviations were calculated, and comparisons between groups were made using the t-test, Chi-square test, Fisher's exact test, and Kruskal-Wallis test. A p-value of <0.05 was considered statistically significant. Results:Of the 286 participants, 156 (54.5%) were female, and 43.0% lived in dormitories. Among the students, 35.0% reported smoking, 33.6% reported alcohol consumption, and 67.8% reported playing digital games. A statistically significant difference was found between gender and smoking status ($p<0.009$) as well as Fagerström Nicotine Dependence scores ($p<0.007$), while no significant difference was found regarding alcohol use ($p<0.088$). Regarding digital addiction, significant gender differences were observed in the social media ($p=0.000$) and gaming subscales ($p<0.003$), but not in the daily life impact subscale ($p<0.220$). Male students exhibited higher levels of nicotine, social media, and gaming addiction than female students. Additionally, as class level increased, the degrees of nicotine, alcohol, and digital addiction were also found to increase. According to Pearson's correlation coefficient analysis, no significant relationship was observed between parental education level and smoking status. Conclusion:The results of this study indicate that the levels of nicotine, alcohol, and digital addiction among dental students are gradually increasing. Therefore, we suggest that more comprehensive studies should be conducted to prevent these addictions, and that it would be beneficial to incorporate addiction-related education into dental school curricula.

Keywords: Nicotine, Alcohol, Digital Addiction

S-113 Ebeveynlerin Süt Dişleriyle İlgili Sorularına Yapay Zeka Sohbet Robotu Yanıtlarının Karşılaştırmalı Analizi

Sözel Bildiri

Elif Özdemir[1], Berna Kuter[1]
[1] İzmir Demokrasi Üniversitesi

Amaç Çalışmanın amacı, ebeveynlerin süt dişleriyle ilgili en sık sorduğu sorulara, üç farklı yapay zeka sohbet robotunun (ChatGPT, Gemini ve Copilot) verdiği yanıtları doğruluk, kalite, anlaşılabilirlik, eyleme geçirilebilirlik, okunabilirlik ve tutarlılık açısından karşılaştırmalı olarak değerlendirmektir. Gereç ve Yöntem Ebeveynlerin en sık sorduğu 35 soru belirlenmiş ve yapay zeka sohbet robotlarına üç gün boyunca günde bir kere yöneltilmiştir. Toplam 315 yanıt, iki hekim tarafından beşli Likert ölçeği, Global Quality Score (GQS) ve Patient Education Materials Assessment Tool for Printed Materials (PEMAT-P) kullanılarak değerlendirilmiştir. Okunabilirlik düzeyi Flesch–Kincaid Grade Level (FKGL) ve Flesch Reading Ease (FRE) indeksleriyle belirlenmiştir. İstatistiksel değerlendirme Kruskal–Wallis, Cohen's Kappa ve Kendall's W testleriyle yapılmıştır. Bulgular Modellerin genel olarak doğruluk, kalite ve anlaşılabilirlik puanları yüksek bulunmuştur. En yüksek doğruluk ve tutarlılık sırasıyla ChatGPT, Gemini ve Copilot modellerinde izlenmiştir. ChatGPT'nin yanıtları kalite ve okunabilirlik açısından anlamlı düzeyde daha yüksek bulunmuştur ($p < 0.05$). Okunabilirlik açısından üç yapay zeka sohbet robotunun yanıtları da ebeveynler tarafından kolaylıkla anlaşılabilecek seviyededir. Sonuç Üç yapay zekâ sohbet robotu da süt dişleriyle ilgili ebeveynlerin sorularına doğru ve anlaşılır yanıtlar üretmiştir. Ancak ChatGPT, doğruluk, kalite ve okunabilirlik açısından en yüksek performansı göstermiştir.

Anahtar Kelimeler: Süt dişleri; Pedodonti; Yapay zeka

S-113 Comparative Analysis of Artificial Intelligence Chatbot Responses to Parents' Questions About Primary Teeth

Oral Abstract

Elif Özdemir[1], Berna Kuter[1]
[1] Izmir Demokrasi University

Aim The aim of this study was to comparatively evaluate the responses of three different artificial intelligence (AI) chatbots (ChatGPT, Gemini, and Copilot) to the most frequently asked questions by parents about primary teeth in terms of accuracy, quality, understandability, actionability, readability, and consistency. Materials and Methods Thirty-five of the most frequently asked questions by parents were identified and presented to the AI chatbots once a day for three consecutive days. A total of 315 responses were evaluated by two pediatric dentists using a five-point Likert scale, the Global Quality Score (GQS), and the Patient Education Materials Assessment Tool for Printed Materials (PEMAT-P). Readability levels were determined using the Flesch–Kincaid Grade Level (FKGL) and Flesch Reading Ease (FRE) indices. The statistical analysis was conducted using the Kruskal–Wallis, Cohen's Kappa, and Kendall's W tests. Results Overall, the models demonstrated high scores in accuracy, quality, and understandability. The highest accuracy and consistency were observed in ChatGPT, followed by Gemini and Copilot. ChatGPT's responses were found to be significantly superior in terms of quality and readability ($p < 0.05$). In terms of readability, the responses provided by all three artificial intelligence chatbots are at a level that can be easily understood by parents. Conclusion All three AI chatbots provided accurate and comprehensible responses to parents' questions regarding primary teeth. However, ChatGPT showed the highest performance in terms of accuracy, quality, and readability.

Keywords: Primary teeth; Pediatric dentistry; Artificial intelligence

S-114 Büyük Dil Modellerinin Rejeneratif Endodontik Tedavi Sorularına Verdiği Yanıtların Analizi

Sözel Bildiri

Ceyda Doğa Cevizci [1], Busenaz Uysal[1], Berna Kuter [1]
[1] İzmir Demokrasi Üniversitesi

AMAÇ:Son yıllarda yapay zekâ destekli uygulamalar diş hekimliğinde daha fazla kullanılmaya başlanmıştır. Klinik karar destek sistemleri açısından bu teknolojilerin doğruluk ve güvenilirliğinin değerlendirilmesi, özellikle pedodonti pratiğinde önemlidir. Bu çalışmanın amacı, rejeneratif endodonti konusundaki sorulara ChatGPT ve Gemini yapay zekâ sohbet robotlarının verdiği yanıtların doğruluk düzeylerini karşılaştırmak ve klinik yönden değerlendirilebilirliğini ortaya koymaktır. GEREÇ VE YÖNTEM:Çalışmada pedodonti alanında rejeneratif endodontiye yönelik literatüre dayalı olarak hazırlanmış toplam 80 adet doğru–yanlış sorusu kullanıldı. Bu sorular 5 gün boyunca günde iki kere aynı şekilde ChatGPT ve Gemini yapay zekâ modellerine yöneltildi. Elde edilen yanıtlar diş hekimi tarafından "doğru" ve "yanlış" olarak değerlendirildi. Çalışmada yapay zeka robotlarının arasındaki uyumluluk ve doğruluk Mc Nemar testi ve Cohen's Kappa testi kullanılarak ölçülmüştür. BULGULAR:Toplamda 800 soru üzerinden yapılan analizlerde, ChatGPT 796 (%99,5), Gemini ise 781 (%97,6) doğru yanıt vermiştir.Gün bazında değerlendirildiğinde, ChatGPT her seansta yüksek doğruluk oranını korumuş; özellikle 2. ve 5. gün akşam seanslarında Gemini'ye kıyasla belirgin bir artış göstermiştir.Mc Nemar testi sonucuna göre ChatGPT'nin doğruluk oranı Gemini'den istatistiksel olarak anlamlı düzeyde yüksektir. Her iki model de genel olarak yüksek doğruluk düzeyine sahip olmakla birlikte, Cohen's Kappa katsayısı (κ=0.35) modellerin tam uyumlu olmadığını, yani klinik karar süreçlerinde farklı yanıt eğilimleri gösterebildiklerini ortaya koymaktadır. SONUÇ:Yapılan değerlendirmeler sonucunda her iki yapay zekâ modelinin de yüksek doğruluk oranına sahip olduğu görülmüştür. Ancak ChatGPT, tüm gün ve seanslarda daha tutarlı ve güvenilir bir performans sergilemiştir.Elde edilen bulgular, yapay zekâ tabanlı klinik karar destek sistemlerinin pedodonti alanında etkin bir şekilde kullanılabileceğini, ancak model seçiminin klinik doğruluk ve kararlılık açısından önemli olduğunu göstermektedir.

Anahtar Kelimeler: Pedodonti; Rejeneratif Endodonti; Yapay Zekâ

S-114 Analysis of Large Language Models' Responses to Regenerative Endodontic Treatment Questions

Oral Abstract

Ceyda Doğa Cevizci [1], Busenaz Uysal[1], Berna Kuter [1]
[1] Izmır Demokrasi Unıversity

OBJECTİVE:In recent years, artificial intelligence based applications have become increasingly utilized in dentistry. Evaluating the accuracy and reliability of these technologies in terms of clinical decision support systems is particularly important in pediatric dental practice. The aim of this study was to compare the accuracy levels of responses provided by two AI chatbot models ChatGPT and Gemini to questions on regenerative endodontics and to assess their clinical interpretability. MATERİALS AND METHODS: A total of 80 true–false questions related to regenerative endodontics in pediatric dentistry were prepared based on the current literature. These questions were presented twice daily over five consecutive days to both ChatGPT and Gemini under identical conditions. The responses were evaluated by a pediatric dentist as either "correct" or "incorrect." The agreement and accuracy between the AI models were analyzed using the McNemar test and Cohen's Kappa coefficient. RESULTS:Out of 800 total responses analyzed, ChatGPT provided 796 correct answers (99.5%), while Gemini produced 781 correct answers (97.6%). When assessed by session, ChatGPT consistently maintained a high accuracy rate and showed a notable increase compared to Gemini, particularly during the evening sessions of Days 2 and 5. According to the McNemar test, ChatGPT's accuracy was significantly higher than Gemini's ($p < 0.05$). Although both models demonstrated overall high accuracy, the Cohen's Kappa value ($\kappa = 0.35$) indicated moderate agreement, suggesting that the models exhibited differing response tendencies during clinical decision-making scenarios. CONCLUSİON:Both AI models demonstrated high levels of accuracy in answering regenerative endodontics questions. However, ChatGPT exhibited a more consistent and reliable performance across all days and sessions. These findings suggest that AI-based clinical decision support systems can be effectively utilized in pediatric dentistry, though the choice of model remains crucial in ensuring clinical accuracy and stability.

Keywords: Pediatric Dentistry; Regenerative Endodontics; Artificial Intelligence

S-115 Prematüre Çocuklarda Mandibular İndeksler ve Fraktal Boyut Analizi Kullanılarak Kemik Değişikliklerinin Değerlendirilmesi

Sözel Bildiri

Alem Coşgun[1], Halenur Altan[2], Merve Tatar[1], Kazım Darka[3], Şahin Takçı[4]

[1] Tokat Gaziosmanpaşa Üniversitesi, Diş Hekimliği Fakültesi, Pedodonti Anabilim Dalı, Tokat, Türkiye

[2] Necmettin Erbakan Üniversitesi, Diş Hekimliği Fakültesi, Pedodonti Anabilim Dalı, Konya, Türkiye

[3] Tokat Gaziosmanpaşa Üniversitesi, Tıp Fakültesi, Pediatri Anabilim Dalı, Tokat, Türkiye

[4] Ondokuz Mayıs Üniversitesi, Tıp Fakültesi, Pediatri Anabilim Dalı, Samsun, Türkiye

Özet Amaç: Yenidoğan kemik sağlığı, çocukluk, ergenlik ve hatta yetişkin kemik sağlığı üzerindeki etkisinin anlaşılması nedeniyle giderek artan ilgi ve endişeye yol açan bir sorundur. Çalışmamızın amacı erken doğan çocuklar ile normal zamanda doğan çocuklar arasındaki mandibular trabeküler kemik mikromimarisinin ve kortikal kemik densitesinin panoramik radyografi üzerinde fraktal boyut analizi ve mandibular indeksler kullanılarak değerlendirilmesidir. Gereç ve Yöntemler: Çalışmamıza 76 prematüre ve 76 zamanında doğmuş sağlıklı çocuktan (kontrol grubu) teşhis amacıyla alınmış toplam 152 panoramik radyografi dahil edildi. Panoramik radyografiler üzerinden mandibular kortikal indeks ölçüldü ve altı farklı mandibular trabeküler kemik bölgesinden (sağ-sol kondil, sağ-sol angulus, sağ-sol interdental alan) elde edilen ROI'ler ile fraktal boyut analizi yapıldı. Veriler analiz edilirken IBM SPSS V23 R programlama dilinin 4.4.1 versiyonu kullanıldı ve önem düzeyi $p<0,05$ alındı. Çalışmamızın, etik ve bilimsel kurallara uygunluğu, Tokat Gaziosmanpaşa Üniversitesi Tıp Fakültesi Klinik Araştırmalar Etik Kurulu tarafından onaylanmıştır (25-MOBAEK-361). Bulgular: Mandibular kortikal indeks değerlendirme sonuçlarına göre Tip 1 in kontrol grubunda prematüre grubuna göre daha büyük oranda görüldüğü ve gruplar arası farkın istatistiksel olarak anlamlı olduğu görüldü ($p<0.001$). Kızlarda erkeklere oranla Tip 2, erkeklerde ise kızlara oranla Tip 1 daha sık görüldü. Gruplar arasında panaromik mandibular indeks değerleri ve sağ kondil, sol interdental, sağ-sol angulus bölgelerinde fraktal boyut analizi değerleri arasında istatistiksel olarak anlamlı fark bulunmadı ($p>0.05$). Sol kondil ve sağ interdental bölge farktal boyut analizi değerleri kontrol grubunda prematüre gruptan istatistiksel olarak anlamlı derecede daha yüksek bulundu ($p<0.005$). Sonuç: Fraktal boyut analiz sonuçları prematüre çocukların trabeküler kemik mikromimarisinin kısmen olumsuz etkilendiğini göstermektedir. Mandibular kortikal indeks tip dağılımı prematüre çocuklarda kortikal kemik yapısında daha fazla düzensizlik ve incelme olduğunu ve bu durumun kızlarda daha şiddetli olduğunu göstermektedir. Bu durum, prematüre doğan bireylerde mandibular kortikal kemik kalitesinin düşük olduğunu ve uzun vadede kemiklerinin daha kırılgan olabileceğine dair ipucu vermektedir ve klinik açıdan prematüre bireylerde özelliklede kızlarda uzun dönemde kemik metabolizması ve mineral yoğunluğunun yakından izlenmesi gerektiğini desteklemektedir.

Anahtar Kelimeler: Prematüre çocuk; Fraktal analiz; Panoramik radyografi

S-115 Evaluation of Bone Changes in Premature Children Using Mandibular Indices and Fractal Dimension Analysis

Oral Abstract

Alem Coşgun[1], Halenur Altan[2], Merve Tatar[1], Kazım Darka[3], Şahin Takçı[4]

[1] Tokat Gaziosmanpaşa University, Faculty Of Dentistry, Department Of Pediatric Dentistry, Tokat, Türkiye

[2] Necmettin Erbakan University, Faculty Of Dentistry, Department Of Pediatric Dentistry, Konya, Türkiye

[3] Tokat Gaziosmanpaşa University, Faculty Of Medicine, Department Of Pediatrics, Tokat, Türkiye

[4] Ondokuz Mayıs University, Faculty Of Medicine, Department Of Pediatrics, Samsun, Türkiye

Aim: Neonatal bone health is an issue that is attracting increasing interest and concern due to its impact on bone health throughout childhood, adolescence, and adulthood. The aim of our study is to evaluate the mandibular trabecular bone microarchitecture and cortical bone density in premature children and full-term children using fractal dimension analysis and mandibular indices on panoramic radiographs. Materials and Methods: A total of 152 panoramic radiographs taken for diagnostic purposes from 76 premature and 76 full-term healthy children (control group) were included in our study. Mandibular cortical index was measured from the panoramic radiographs, and fractal dimension analysis was performed using ROIs obtained from six different mandibular trabecular bone regions (right-left condyle, right-left angle, right-left interdental area). IBM SPSS V23 R programming language version 4.4.1 was used to analyze the data, and a significance level of $p<0.05$ was adopted. The compliance of our study with ethical and scientific principles was approved by the Clinical Research Ethics Committee of Tokat Gaziosmanpaşa University Faculty of Medicine (25-MOBAEK-361). Results: According to the mandibular cortical index evaluation results, Type 1 was seen at a higher rate in the control group compared to the premature group, and the difference between the groups was statistically significant ($p<0.001$). Type 2 was more common in girls than in boys, and Type 1 was more common in boys than in girls. No statistically significant difference was found between the panoramic mandibular index values and fractal dimension analysis values in the right condyle, left interdental, and right-left angulus regions between the groups ($p>0.05$). The left condyle and right interdental regions were statistically significantly higher in the control group than in the premature group ($p<0.005$). Conclusion: The fractal dimension analysis results indicate that the trabecular bone microarchitecture of premature children is partially negatively affected. The mandibular cortical index type distribution indicates greater irregularity and thinning of cortical bone structure in premature children, and this is more severe in girls. This suggests that prematurely born individuals have poorer mandibular cortical bone quality and may have more fragility in the long term. Clinically, it supports the need for close long-term monitoring of bone metabolism and mineral density in premature children, especially in girls.

Keywords: Premature child; Fractal analysis; Panoramic radiography

S-116 Türk Okul Çocuklarında Uyku Bruksizminin Prevalansı ve İlişkili Faktörler: Kesitsel Çalışma

Sözel Bildiri

Gülçin Bulut[1], Gülser Kılınç[1], **Bengisu Çağan Çetin**[1], Saime Esin Güney[1]
[1] Dokuz Eylül Üniversitesi Diş Hekimliği Fakültesi

Amaç: Bu çalışmanın amacı, İzmir ilinde yaşayan karışık dişlenme dönemindeki çocuklarda uyku bruksizmi ile uyku davranışları, oral alışkanlıklar, temporomandibular eklem (TME) bozuklukları ve genel sağlık durumu arasındaki ilişkiyi değerlendirmektir. Gereç ve Yöntem: Çalışma, Dokuz Eylül Üniversitesi Girişimsel Olmayan Araştırmalar Etik Kurulu tarafından onaylanmıştır (2024/13-18). İzmir ili merkez ilçe devlet ilköğretim okullarında öğrenim gören 8-10 yaş aralığında toplam 452 öğrenci çalışmaya dahil edilmiştir. İntraoral muayenede diş aşınması, serbest konuşma aralığı ve maksimum ağız açıklığı değerleri kaydedilmiş, TME değerlendirilmiştir. Ebeveynler veya bakıcılar tarafından doldurulan anket formu aracılığıyla, sosyodemografik özellikler, çocuğun genel sağlık durumu, uyku alışkanlıkları, oral parafonksiyonel alışkanlıklar ve yaşam koşullarındaki son değişikliklere ilişkin veriler kaydedilmiştir. Elde edilen veriler istatistiksel olarak analiz edilmiştir. Bulgular: Bruksizm, 452 çocuğun %29,1'inde saptanmış olup, cinsiyetler arasında anlamlı bir fark gözlenmemiştir ($p = .077$). Alerjik riniti bulunan ($p < .001$), baş veya çene travması öyküsü olan, ağız açmada güçlük yaşayan, TME ağrısı bildiren, sert yiyecekleri çiğnerken ağrı hisseden, yabancı sert cisimleri ısıran, buz veya şeker gibi sert gıdaları tüketen ve elini alt çenesinin altına dayama alışkanlığı bulunan çocuklarda bruksizm anlamlı düzeyde daha yaygın bulunmuştur (sırasıyla $p = .020$; $p = .025$; $p = .037$; $p = .005$; $p = .041$; $p = .001$; $p = .036$). Ayrıca bruksizm; horlama, yastığa salya akıtma, gece yatak ıslatma, huzursuz uyku, ağızdan solunum, ebeveyn veya kardeşlerde diş gıcırdatma öyküsü ve ebeveynlerin boşanmış olması ile anlamlı ilişkiler göstermiştir (sırasıyla $p = .001$; $p < .001$; $p = .031$; $p = .017$; $p = .003$; $p < .001$; $p = .032$; $p = .046$). Bruksizm tanısı alan çocukların %34,8'inde TME bozukluğu belirtileri tespit edilmiştir. Sonuç: Bu çalışmada, okul çağındaki çocuklarda uyku bruksizmi prevalansı yüksek bulunmuştur ve uykuyla ilişkili faktörler, oral parafonksiyonel alışkanlıklar, TME bozuklukları, genetik ve annenin medeni durumu ile anlamlı düzeyde ilişkili olduğu gösterilmektedir.

Anahtar Kelimeler: Uyku bruksizmi; alışkanlıklar; karışık dişlenme

S-116 Prevalence and Associated Factors of Sleep Bruxism in Turkish Schoolchildren: Cross-Sectional Study

Oral Abstract

Gülçin Bulut[1], Gülser Kılınç[1], **Bengisu Çağan Çetin**[1], Saime Esin Güney[1]
[1] Dokuz Eylül University Faculty Of Dentistry

Aim: The aim of study is to assess the prevalence of sleep bruxism and its association with sleep behaviors, oral habits, temporomandibular joint (TMJ) disorders, and general health in children with mixed dentition in İzmir, Türkiye. Materials and Methods: The study was approved by the Non-Interventional Research Ethics Committee of Dokuz Eylul University (2024/13-18). A total of 452 children aged 8–10 years from public primary schools were examined in the central district of Izmir. During the clinical oral examination, data on tooth wear, free-way space, and maximum mouth opening were recorded, and the temporomandibular joint (TMJ) was examined. Parents completed questionnaires on sociodemographic data, health status, sleep habits, oral parafunctional behaviors, and recent life changes. Data were analyzed statistically. Results: Bruxism was identified in 29.1% of the 452 children, with no significant difference between genders ($p = .077$). Bruxism was significantly more prevalent among children with allergic rhinitis ($p < .001$), a history of head or jaw trauma, difficulty opening the mouth, TMJ pain, pain while chewing hard foods, habits of biting hard objects, consuming hard foods such as ice or candy, and resting the chin on the hand ($p = .020$; $p = .025$; $p = .037$; $p = .005$; $p = .041$; $p = .001$; $p = .036$, respectively). Additionally, bruxism showed significant associations with snoring, drooling on the pillow, bedwetting, restless sleep, mouth breathing, a family history of bruxism in parents or siblings, and parental divorce ($p = .001$; $p < .001$; $p = .031$; $p = .017$; $p = .003$; $p < .001$; $p = .032$; $p = .046$, respectively). Symptoms of temporomandibular disorders (TMD) were present in 34.8% of children diagnosed with bruxism. Conclusion: The prevalence of sleep bruxism among school-aged children was high and significantly associated with sleep-related factors, oral parafunctional habits, TMJ disorders, genetic predisposition, and the maternal marital status.

Keywords: Sleep bruxism; habits; mixed dentition

S-117 Daimi Dişlerde Pulpotomi Başarısının Klinik, Radyografik ve Restoratif Kriterlere Göre Değerlendirmesi

Sözel Bildiri

Gülser Kılınç[1], Gülçin Fatma Bulut[1], **Elifnur Demirbağ**[1], Bengisu Çağan Çetin[1], Büşra Gülsem Ayvalı[1]

[1] Dokuz Eylül Üniversitesi Diş Hekimliği Fakültesi

Amaç: Bu çalışmanın amacı, genç daimi dişlerde uygulanan pulpotomi tedavisinin klinik, radyografik ve restoratif kriterlere göre başarısını retrospektif olarak değerlendirmektir. Gereçler ve yöntemler: Dokuz Eylül Üniversitesi Diş Hekimliği Fakültesi Pedodonti Anabilim Dalı'nda 01.11.2023–30.05.2025 tarihleri arasında daimi dişlerine pulpotomi tedavisi uygulanmış ve en az 6 ay klinik takibi bulunan hastalara ait kayıtlar retrospektif olarak incelenmiştir. Dokuz Eylül Üniversitesi Girişimsel Olmayan Araştırmalar Etik Kurulundan onay alınmıştır (Karar No:2025/31-07). Hastaların yaş, cinsiyet, tedavi edilen dişin konumu, kök gelişim durumu, tedavi endikasyonu, kullanılan pulpotomi materyali, restorasyon tipi ve takip süresini içeren değişkenler analiz edilmiştir. Klinik başarı; ağrı, şişlik, fistül ve perküsyon hassasiyeti gibi semptomların olmaması olarak değerlendirilmiş, radyografik başarı ise Ørstavik ve arkadaşları tarafından geliştirilen Periapikal İndeks (PAI) skoruna göre belirlenmiştir. Veriler SPSS-2024 programı ile analiz edilmiştir. Bulgular: Çalışmaya 7–13 yaş aralığında 45 çocuk (21 kız, 24 erkek; ort. yaş = 9,73 ± 1,63) dahil edilmiştir. Olguların %71,1'ine total, %28,9'una parsiyel pulpotomi uygulanmış; materyal olarak büyük oranda MTA (%95,6) tercih edilmiştir. Vakaların %84,4'ü molar diş grubunda olup, %57,8'i mandibulada yer almıştır. Preoperatif olarak olguların %73,3'ünde patolojik klinik bulgu (stimüle ağrı veya perküsyon hassasiyeti) ve %26,7'sinde radyografik olarak periodontal ligament aralanması saptanmıştır. Olguların %66,7'si 6–12 ay, %33,3'ü 12 aydan daha uzun süre takip edilmiştir. Postoperatif olarak sağlıklı klinik bulgu oranı %26,7'den %97,8'e, sağlıklı radyografik görünüm oranı ise %73,3'ten %97,8'e yükselmiştir. PAI = 1 oranı %73,3'ten %97,8'e artarken, PAI = 2 oranı %26,7'den %2,2'ye düşmüştür. Travmatik olgularda başarı oranının çürük kaynaklı olgulara kıyasla daha düşük olduğu belirlenmiş; fark istatistiksel anlamlı bulunmamıştır (p=0.212). Değişkenlerde istatistiksel olarak anlamlı fark gözlenmemiştir (p>0.05). Sonuç: Elde edilen bulgular, daimi dişlerde uygulanan pulpotominin yüksek klinik (%95,6) ve radyolojik (%97,8) başarı oranlarıyla biyolojik olarak etkili ve prognostik açıdan güvenilir bir tedavi yöntemi olduğunu göstermektedir. Örneklem sayısı artırılarak yapılacak ileri çalışmalar, elde edilen bulguların istatistiksel olarak desteklenmesine katkı sağlayacaktır.

Anahtar Kelimeler: Pulpotomi, Genç Daimi Diş, Prognostik Değerlendirme

S-117 Evaluation of Pulpotomy Success in Permanent Teeth by Clinical, Radiographic, Restorative Criteria

Oral Abstract

Gülser Kılınç[1], Gülçin Fatma Bulut[1], **Elifnur Demirbağ**[1], Bengisu Çağan Çetin[1], Büşra Gülsem Ayvalı[1]

[1] Dokuz Eylül University Faculty Of Dentistry

Aim: The aim of this study was to retrospectively evaluate the success of pulpotomy treatment in young permanent teeth based on clinical, radiographic and restorative criteria. Materials and Methods: This retrospective study included patients who received pulpotomy treatment on permanent teeth at the Department of Pediatric Dentistry, Faculty of Dentistry, Dokuz Eylül University, between November 1, 2023, and May 30, 2025, with a minimum clinical follow-up period of six months. The study was approved by the Dokuz Eylül University Non-Interventional Research Ethics Committee (Decision No: 2025/31-07). Variables including age, sex, tooth location, stage of root development, treatment indication, pulpotomy material, type of restoration and follow-up duration were analyzed. Clinical success was defined as the absence of symptoms including pain, swelling, sinus tract, and percussion sensitivity, while radiographic success was determined according to the Periapical Index (PAI) scoring system developed by Ørstavik et al all. Data were analyzed using SPSS 2024 software. Results: A total of 45 children aged 7–13 years (21 girls, 24 boys; mean age = 9.73 ± 1.63) were included in the study. Among the cases, 71.1% received total pulpotomy, while 28.9% received partial pulpotomy. The most commonly used material was MTA (95.6%). The majority of the treated teeth were molars (84.4%), and 57.8% were located in the mandible. Preoperatively, pathological clinical findings (such as stimulated pain or percussion sensitivity) were observed in 73.3% of the cases, and 26.7% showed radiographic sign of periodontal ligament widening. The follow-up period was 6–12 months in 66.7% of the cases and longer than 12 months in 33.3%. Postoperatively, the percentage of teeth showing healty clinical findings increased from 26.7% to 97.8%, while those with healty radiographic appearance increased from 73.3% to 97.8%. Cases with a PAI score of 1 increased from 73.3% to 97.8%, whereas those with a PAI score of 2 decreased from 26.7% to 2.2%. The success rate in trauma related cases was lower than in caries related cases; however, the difference was not statistically significant ($p = 0.212$). No statistically significant differences were observed among the other variables ($p > 0.05$). Conclusion: The findings indicate that pulpotomy in young permanent teeth is a biologically effective and prognostically reliable treatment method, demonstrating high clinical (95.6%) and radiographic (97.8%) success rates. Further studies with larger sample sizes are needed to provide stronger statistical support for these findings.

Keywords: Pulpotomy, Young Permanent Tooth, Prognostic Evaluation

S-118 Ebeveyn Beslenme Bilinci ve Beslenme Alışkanlıklarının Çocukların Ağız Sağlığı Üzerine Etkisi: Bir Pilot Çalışma

Sözel Bildiri

Başak Baştar[1], Elif Kuru[2]
[1] Serbest Diş Hekimi
[2] Uşak Üniversitesi Diş Hekimliği Fakültesi

Amaç: Bu pilot çalışmanın amacı, ebeveynlerin beslenme bilinci ve beslenme alışkanlıklarının çocukların diyet karyojenitesi, Sağlıklı Beslenme İndeksi (HEI) skoru, DMFT (Çürük, Eksik, Dolgulu Diş Sayısı) skoru ve gingival plak indeksi üzerindeki etkisini incelemektir. Ayrıca ebeveyn beslenme bilincini artırmaya yönelik stratejiler geliştirilerek çocukların ağız ve diş sağlığına katkı sağlanması hedeflenmiştir. Gereç ve Yöntem: Araştırma, Uşak ilinde 4–12 yaş aralığında bulunan 50 çocuk ve ebeveynleriyle yürütülmüştür. Etik onayı 534-534-12 karar no ile alınmıştır. Ebeveynlerden üç günlük diyet kaydı tutmaları ve "Ebeveyn Beslenme Bilinç Düzeyi Anketi"ni doldurmaları istenmiştir. Çocukların ağız muayeneleri gün ışığında yapılmış; dmft ve gingival indeks değerleri kaydedilmiştir. Diyet verileri, Sağlıklı Beslenme İndeksi ve Diyet Karyojenite İndeksi kullanılarak besleyicilik ve karyojenik potansiyel açısından değerlendirilmiştir. Verilerin analizinde Shapiro–Wilk, Kruskal–Wallis ve ANOVA testleri kullanılmıştır ($p=0.05$). Bulgular: Ebeveyn beslenme bilinci ile çocukların dmft skorları arasında anlamlı bir negatif ilişki saptanmıştır; ebeveyn bilinci arttıkça dmft değerlerinde düşüş gözlenmiştir. Katılımcıların tümünde gingival indeks değeri "0" olarak belirlenmiştir. Diyet karyojenite indeksi ve Sağlıklı Beslenme İndeksi ile ebeveyn bilinci arasında ise anlamlı bir ilişki bulunmamıştır. En yüksek karyojenik potansiyele sahip besinlerin genellikle ara öğünlerde tüketilen katı gıdalar olduğu belirlenmiştir. Sonuç: Ebeveynlerin beslenme bilinci ve beslenme alışkanlıkları, çocukların ağız ve diş sağlığını doğrudan etkileyen önemli faktörlerdir. Diyet tek başına çürük oluşumunu belirlemese de, ana ve ara öğünlerde tüketilen besinlerin karyojenik potansiyeli önemli ölçüde farklılık göstermektedir.

Anahtar Kelimeler: diş çürüğü, ağız sağlığı, diyet, ebeveyn, sağlık bilinci

S-118 Impact of Parental Nutrition Awareness and Dietary Habits on Children's Oral Health: A Pilot Study

Oral Abstract

Başak Baştar[1], Elif Kuru[2]

[1] Private Practice

[2] Usak University School Of Dentistry, Department Of Pediatric Dentistry

Aim: This pilot study aimed to evaluate the effects of parental nutritional awareness and dietary habits on children's dietary cariogenicity, Healthy Eating Index (HEI) score, DMFT (Decayed, Missing, and Filled Teeth) score, and gingival plaque index. The study also sought to develop strategies to enhance parental nutritional awareness, thereby contributing to the improvement of children's oral and dental health. Materials and Methods: The study was conducted in Uşak, Türkiye, involving 50 children aged 4–12 years and their parents. Ethical approval was obtained (534-534-12). Parents were asked to keep a three-day dietary record and complete the Parental Nutritional Awareness Questionnaire. Oral examinations of the children were performed under natural daylight, and their dmft and gingival index values were recorded. Dietary data were analyzed using the Healthy Eating Index and the Dietary Cariogenicity Index to assess nutritional quality and cariogenic potential. Statistical analyses were performed using the Shapiro–Wilk, Kruskal–Wallis, and ANOVA tests ($p = 0.05$). Results: A significant negative correlation was found between parental nutritional awareness and children's dmft scores, indicating that higher parental awareness was associated with lower caries experience. All participants had a gingival index score of 0. No significant relationship was found between parental awareness and either the Healthy Eating Index or the Dietary Cariogenicity Index. Foods with the highest cariogenic potential were identified as solid snacks consumed between meals. Conclusion: Parental nutritional awareness and dietary habits are significant factors influencing children's oral and dental health. Although diet alone is not a determinant of caries formation, the cariogenic potential of foods consumed during main and snack meals differs considerably, highlighting the importance of parental education in preventive dental care.

Keywords: dental caries, oral health, diet, parent, health awareness

S-119 Diş Hekimliği Öğrencilerinin Eğitiminin Kariyer ve Uzmanlık Tercihlerine Etkisi

Sözel Bildiri

Gülser Kılınç[1], Gülçin Bulut[1], **Büşra Gülsüm Ayvalı**[1]
[1] Dokuz Eylül Üniversitesi Diş Hekimliği Fakültesi Pedodonti Anabilim Dalı

Amaç: Çalışmanın amacı, diş hekimliği fakültesindeki öğrencilerin bu mesleği seçmelerinde etkili olan faktörler, mesleğe ilişkin düşünceleri, mezuniyet sonrası kariyer seçimi ve kariyer seçiminde etkili olan faktörleri belirlemektir. Ayrıca öğrencilerin ders bazında fakültede aldıkları teorik ve uygulamalı eğitimin, Diş Hekimliğinde Uzmanlık Sınavı (DUS)'na yönelik beklentilerini değerlendirmeyi amaçlamaktır. Yöntem: Çalışmaya, Dokuz Eylül Üniversitesi Diş Hekimliği Fakültesinde 3. ve 4. sınıfta öğrenim gören 111 öğrenci dahil edilmiştir. Öğrencilere çoktan seçmeli, açık uçlu ve likert tipi skala olmak üzere üç farklı yanıt tipinden oluşan 46 soruluk bir anket uygulanmıştır. Öğrencilere uygulanan ankette sosyodemografik sorular, kariyer yönetimi, uzmanlık alanı seçimi ve seçimi etkileyen faktörler ile ilgili sorular ve fakülte eğitiminin DUS üzerine etkileri ile ilgili sorular yer almıştır. Veriler IBM SPSS Statistics 22 programı ile analiz edilmiştir. Anlamlılık değeri $p < 0,05$ olarak belirlenmiştir. Bulgular: Katılımcıların %53,2'si kadın, %46,8'i erkektir. Yaş ortalaması 22,0 ± 1,17 olup, öğrencilerin %57,7'si 3.sınıf, %42,3'ü 4.sınıftadır. Katılımcıların %73,9'u mezuniyet sonrası uzmanlık yapmayı planlamaktadır. İlk tercih edilen uzmanlık alanı her iki cinsiyette ağız, diş ve çene cerrahisi olmuştur. Erkeklerde cerrahi tercihi daha yüksek olsa da fark istatistiksel olarak anlamlı değildir ($p=0,073$). Cinsiyet ile akademik ilgi arasında anlamlı ilişki saptanmıştır ($p=0,006$). Kızların %62,7'si akademik alana ilgi duyarken, erkeklerde bu oran %36,5'tir. Cinsiyete göre DUS'a çalışma durumuna bakıldığında kızların (%94,9) erkeklere (%78,8) göre sınava daha fazla hazırlandığı görülmüştür ($p=0,011$). Dershaneye kaydolma durumu, kızlarda erkeklere göre daha fazla olmasına rağmen fark anlamlı değildir ($p=0,058$). Üçüncü ve dördüncü sınıf öğrencileri arasında yapılan değerlendirme sonucunda, fakülteden rehberlik desteği alma durumuna ($p=0,001$) ve uzmanlık tercihinde en etkili faktöre ($p=0,014$) ilişkin yanıtlar arasında istatistiksel olarak anlamlı farklar saptanmıştır. Sonuçlar: Elde edilen veriler, cinsiyet ve öğrenim düzeyinin öğrencilerin mesleğe ve uzmanlık alanlarına bakışlarında belirleyici olduğunu göstermektedir. Öğrencilerin tercihlerinde bireysel hedefler, akademik ilgi ve öğrenim süreci boyunca kazandıkları deneyimlerin önemli olduğu çalışmada görülmüştür. Fakültelerde kariyer rehberliği ve akademik yönlendirme çalışmalarının güçlendirilmesi öğrencilerin mesleki gelişimine katkı sağlayacaktır.

Anahtar Kelimeler: Diş hekimliği öğrencileri; kariyer; Diş Hekimliğinde Uzmanlık Sınavı

S-119 Effect of Dental Education on Career and Specialty Choices of Dental Students

Oral Abstract

Gülser Kılınç[1], Gülçin Bulut[1], **Büşra Gülsüm Ayvalı**[1]
[1] Department Of Pediatric Dentistry, Faculty Of Dentistry, Dokuz Eylul University

Aim: The aim of this study is to determine the factors influencing dentistry students' choice of profession, their perceptions of the profession, their postgraduate career preferences, and the factors affecting these preferences. Additionally, the study aims to evaluate students' expectations regarding the Diş Hekimliğinde Uzmanlık Sınavı (DUS) in relation to the theoretical and practical training they receive during their dental education. Materials-Methods: The study sample consisted of 111 dental students enrolled in the third and fourth years at Dokuz Eylul University. A 46-item questionnaire consisting of three different response types—multiple-choice, open-ended, and Likert-scale questions—was administered to the participants. The questionnaire included socio-demographic questions, items related to career management, specialty selection and influencing factors, as well as questions evaluating the perceived impact of dental education on DUS preparation. Data were analyzed using IBM SPSS Statistics 22, with the level of significance set at $p<0.05$. Results: Among the participants, 53.2% were female and 46.8% were male. The mean age was 22.0±1.17 years. Of the total sample, 57.7% were third-year students and 42.3% were fourth-year students. A majority of students (73.9%) intended to pursue postgraduate specialization, with oral and maxillofacial surgery being the most preferred field among both genders. Although male students showed a higher inclination toward surgical specialties, the difference was not statistically significant ($p=0.073$). A statistically significant association was identified between gender and interest in academic careers ($p=0.006$). Specifically, 62.7% of female students expressed an interest in academia, compared with 36.5% of male students. Regarding DUS preparation, female students (94.9%) were found to study for the exam more frequently than male students (78.8%) ($p = 0.011$). Although course enrollment rates were higher among females than males, the difference was not statistically significant ($p=0.058$). When comparing third- and fourth-year students, significant differences were observed regarding the receipt of guidance or mentoring support from the faculty ($p=0.001$) and the most influential factor affecting specialty preference ($p=0.014$). Conclusions: Gender and educational level were found to be key determinants shaping students' perceptions of dentistry and specialization choices. Individual goals, academic interest, and experiences gained during education play an important role in career decision-making. Strengthening career counseling and academic guidance within dental faculties may contribute positively to students' professional development.

Keywords: Dental students; career; Dental Specialty Examination (Diş Hekimliğinde Uzmanlık Sınavı, DUS)

S-120 Tek Taraflı Mandibular Birinci Molar Çekiminin Mandibular Morfoloji Üzerindeki Etkisi

Sözel Bildiri

Fatma Saraç[1]

[1] Atatürk Üniversitesi Diş Hekimlği Fakültesi Çocuk Diş Hekimliği Bölümü

Amaç: Tek taraflı diş çekimleri, mandibular morfoloji üzerinde asimetrik değişikliklere yol açabilir. Bu çalışmanın amacı, tek taraflı mandibular birinci molar çekimi yapılan bireylerde çekim tarafı ile kontralateral taraf arasındaki gonial açı ve antegonial çentik derinliği farklarını değerlendirerek, tek taraflı fonksiyon kaybının mandibular morfoloji üzerindeki olası etkilerini ortaya koymaktır. Gereç ve Yöntemler: Çalışmaya toplam 25 birey (10 erkek, 15 kadın) dahil edildi. Her bireyde çekim yapılan taraf "çekimli bölge", karşı taraf ise "kontrol bölgesi" olarak tanımlandı. Gonial açı ve antegonial çentik derinlikleri, panoramik radyografiler üzerinde ImageJ yazılımı kullanılarak ölçüldü. Veriler SPSS yazılımı ile analiz edildi ve $p<0.05$ istatistiksel olarak anlamlı kabul edildi. Bulgular: Katılımcıların yaş ortalaması 11.4 ± 1.5 yıl, çekimden sonra geçen ortalama süre ise 21.9 ± 14.1 ay olarak belirlendi. Çekim bölgesindeki gonial açı (127.7 ± 4.2°), kontrol bölgesindeki ile (128.3 ± 4.6°) karşılaştırıldığında istatistiksel olarak anlamlı fark göstermedi ($p = 0.38$). Buna karşın, çekim bölgesindeki antegonial çentik derinliği (15.0 ± 7.6 mm), kontrol bölgesine (13.3 ± 6.6 mm) göre anlamlı derecede daha yüksek bulundu ($p = 0.046$). Sonuç: Tek taraflı mandibular birinci molar çekimi, gonial açı üzerinde anlamlı bir değişikliğe yol açmazken, antegonial çentik derinliğinde artış eğilimi göstermiştir. Bu bulgu, erken yaşta gerçekleştirilen diş çekimine bağlı fonksiyonel yük azalmasının bazı mandibular morfolojik ölçümlerde adaptif değişikliklere neden olabileceğini düşündürmektedir.

Anahtar Kelimeler: Mandibula; Diş Çekimi; Morfometrik ölçüm

S-120 Effect of Unilateral Mandibular First Molar Extraction on Mandibular Morphology

Oral Abstract

Fatma Saraç[1]

[1] Department Of Pediatric Dentistry, Atatürk University, Faculty Of Dentistry, Erzurum, Türkiye

Aim: Unilateral tooth extractions may lead to asymmetric alterations in mandibular morphology. The aim of this study was to evaluate the differences in gonial angle and antegonial notch depth between the extraction and contralateral sides in individuals with unilateral mandibular first molar extraction, in order to reveal the possible effects of unilateral functional loss on mandibular morphology. Materials and Methods: A total of 25 individuals (10 males, 15 females) were included in the study. In each participant, the extraction side was defined as the "extraction side" and the opposite side was defined as the "control side." Gonial angles and antegonial notch depths were measured on panoramic radiographs using the ImageJ software. Data were analyzed using SPSS, and a significance level of $p<0.05$ was adopted. Results: The mean age of the participants was 11.4 ± 1.5 years, and the mean time elapsed after extraction was 21.9 ± 14.1 months. The gonial angle on the extraction side (127.7 ± 4.2°) did not differ significantly from that on the control side (128.3 ± 4.6°) ($p = 0.38$). However, the antegonial notch depth on the extraction side (15.0 ± 7.6 mm) was significantly greater than that on the control side (13.3 ± 6.6 mm) ($p = 0.046$). Conclusion: Unilateral mandibular first molar extraction did not cause a significant change in the gonial angle but showed a tendency toward an increased antegonial notch depth. This finding suggests that functional load reduction following early tooth extraction may induce adaptive morphological changes in certain mandibular parameters.

Keywords: Mandible; Tooth Extraction; Morphometric Measurement

S-121 Pulpotomi Tedavisinin Alveolar Kemiğe Olan Etkisinin Fraktal Analiz Kullanılarak Değerlendirilmesi

Sözel Bildiri

Aybike Baş Öztürk[1]

[1] Atatürk Üniversitesi Diş Hekimliği Fakültesi

Amaç: Günümüzde daimi dişlerde, pulpaya ilerleyerek pulpal enflamasyona neden olan şiddetli çürük mevcudiyetinde kalsiyum silikat esaslı pulpotomi ajanlarıyla başarılı pulpotomi tedavileri uygulanabilmektedir. Bu tedavi seçeneğinin uzun vadede sağlayacağı önemli sonuçlardan birinin de alveolar kemik sağlığının sürdürülebilmesi olacağı düşünülmektedir. Bu nedenle çalışmadaki amacımız 1. Mandibular büyük azı dişlerine koronal pulpotomi tedavi uygulanmış hastaların panoromik radyografilerinde fraktal boyut (FD) kullanarak periapikal kemikteki değişiklikleri araştırmaktır. Gereç ve Yöntemler: Alt çene birinci azı dişlerine pulpotomi tedavisi uygulanan 153 hastadan, en az iki yıllık panoramik radyografileri olan ve alt çenenin bir tarafında çürüksüz veya mine seviyesinde çürük bulunan birinci azı dişine sahip 20 hasta çalışmaya dahil edildi. Hastaların tedavi öncesi ve takip radyografilerinde sağlıklı olarak değerlendirilen ve başlangıçta çürümüş olup daha sonra pulpotomi uygulanan birinci azı dişleri seçildi (split-mouth). Dişlerin apikal bölgelerinin 1 mm altında, kökler arasındaki bölgeden 30x30 piksel boyutlarında kare alanlar oluşturuldu. Bu alanlarda ImageJ v1.54 yazılımı kullanılarak fraktal analiz yapıldı. Bulgular: Analizler sonucunda; hastaların tedavi öncesindeki radyografilerinde çürüksüz veya mine düzeyinde çürük olan 1. Büyük azılar ile çürük olan dişlerin Fraktal analizleri arasında istatistiksel olarak anlamlı fark elde edilmemiştir ($p>0,05$). En az 2 yıllık takip radyografisinde çürüksüz veya mine düzeyinde çürük olan 1. Büyük azılar ile pulpotomi tedavisi uygulanmış dişlerin Fraktal analizleri arasında istatistiksel olarak anlamlı bir fark belirlenmiştir ($p<0,05$). Pulpotomi tedavisi uygulanmış dişlerde diğer tarafa göre analiz sonucu daha yüksektir. Sonuç: Genç daimi dişlere uygulanan pulpotomi tedavileri uzun vadede alveolar kemik sağlığı üzerinde de olumlu etkiler oluşturmaktadır.

Anahtar Kelimeler: Anahtar kelimeler: Pulpotomi; Fraktal analizi; Alveolar kemik sağlığı

S-121 Evaluation of the Effect of Pulpotomy Treatment on Alveolar Bone Using Fractal Analysis

Oral Abstract

Aybike Baş Öztürk[1]

[1] Ataturk University Faculty Of Dentistry

Objective: In permanent teeth, successful pulpotomy treatments can be performed using calcium silicate-based pulpotomy agents in cases of severe caries that progress to the pulp, causing pulp inflammation. It is thought that one of the important long-term outcomes of this treatment option is the maintenance of alveolar bone health. Therefore, the aim of this study is to investigate changes in the periapical bone using fractal dimension (FD) in the panoramic radiographs of patients who underwent coronal pulpotomy treatment on their mandibular first molars. Materials and Methods: Of the 153 patients who underwent pulpotomy treatment on their mandibular first molars, 20 patients were included who had at least two years of follow-up panoramic radiographs and had a first molar on one side of the mandible that was either caries-free or had caries at the enamel level. The first molars that were considered healthy in the patients' pre-treatment and follow-up radiographs and that were initially decayed and subsequently underwent pulpotomy were selected (split-mouth). Square areas of 30x30 pixels were created from the region between the roots, 1 mm below the apical regions of the teeth. Fractal analysis was performed on these areas using ImageJ v1.54 software. Results: The analyses revealed no statistically significant difference between the fractal analyses of the first molars without caries or with enamel-level caries in the patients' pre-treatment radiographs and those with caries ($p>0.05$). A statistically significant difference was found between the fractal analyses of the first molars with no caries or enamel-level caries in the follow-up radiographs taken at least 2 years later and the teeth that underwent pulpotomy treatment ($p<0.05$). The analysis results were higher in teeth that underwent pulpotomy treatment compared to the other side. Conclusion: Pulpotomy treatments applied to young permanent teeth also have positive effects on alveolar bone health in the long term.

Keywords: Keywords: Pulpotomy; Fractal analysis; Alveolar bone health

S-122 Vitamin Takviyesinin Cam İyonomer Hibrit Malzemenin Yüzey Özelliklerine Etkisi: AFM Tabanlı Pilot Çalışma

Barkın Işılar[1], Seçkin Aksu[2], Suat Pat[3], Seçil Çalışkan[4]

[1]Eskişehir Osmangazi Üniversitesi Diş Hekimliği Fakültesi, barkinisilar@gmail.com, 0009-0000-1513-9759

[2]Mersin Üniversitesi Diş Hekimliği Fakültesi, seckinaksu@mersin.edu.tr, 0000-0002-5196-215X

[3]Eskişehir Osmangazi Üniversitesi Fen Fakültesi, suatpat@ogu.edu.tr, 0000-0001-9301-8880

[4]Eskişehir Osmangazi Üniversitesi Diş Hekimliği Fakültesi, secilcaliskan@ogu.edu.tr, 0000-0002-8099-584X

Özet

Amaç: Bu araştırmanın amacı, pedodontik uygulamalarda yaygın olarak kullanılan hibrit cam iyonomer restoratif materyal Equia Forte HT Fil'in Sambucol® vitamin takviyesine maruziyeti sonrası üst ve alt yüzey özelliklerinde meydana gelen değişimleri değerlendirmektir. Çalışma, pediatrik şurup maruziyeti altında bulk-fill materyallerin alt yüzey davranışına ilişkin literatürdeki boşluğu doldurmayı hedeflemiştir.

Gereç ve Yöntem: 5×4 mm boyutlarında silindirik örnekler hazırlanarak (her grup için 5 adet) üç gruba ayrıldı: başlangıç (T0), distile su ile yaşlandırılmış (T1_DS) ve Sambucol® ile yaşlandırılmış (T1_S). Numuneler 37°C'de 24 saat bekletildikten sonra 28 gün boyunca her gün Sambucol® ve distile suya daldırıldı. Üst (top) ve alt (bottom) yüzeylerde pürüzlülük, topografya parametreleri ve nanoindentasyon bazlı sertlik ölçümleri ve SEM/EDX analizleri yapıldı. Anlamlılık düzeyi $p<0.05$ olarak kabul edildi.

Bulgular: Başlangıçta üst ve alt yüzeyler benzer yüzey özelliği değerleri göstermiştir. Distile su ile yaşlandırılan grupta, Ra değerlerinde üst yüzeyde artış; alt yüzeyde ise belirgin azalma gözlenmiştir. Sambucol® grubunda üst yüzey pürüzlülüğü başlangıca göre daha düşük bulunurken, alt yüzeyde en yüksek pürüzlülük artışı kaydedilmiştir. Nanoindentasyon verileri, özellikle alt yüzeylerde mekanik davranışın anlamlı şekilde değiştiğini desteklemiştir. SEM/EDX analizleri de bulguları destekler nitelikte idi.

Sonuç: Sambucol®'e maruziyet verileri, fenolik ve asidik bileşiklerin materyallerde yüzey düzensizliği oluşturabileceğini düşündürmektedir. Bu in vitro bulgular, özellikle pediatrik hastalarda kullanılan vitamin takviyelerinin restoratif materyaller üzerinde potansiyel bir yüzey etkisi oluşturabileceğini düşündürmekte olup, klinik sonuçlar için ileri araştırmalara ihtiyaç vardır.

Anahtar Kelimeler: Equia Forte HT Fil, Sambucol maruziyeti, nanoindentasyon, yüzey pürüzlülüğü, pediatrik restoratif materyaller

S-122 Impact of Vitamin Supplementation on the Physical Properties of a Glass Ionomer Hybrid Material: An AFM-Based Pilot Study

Barkın Işılar[1], Seçkin Aksu[2], Suat Pat[3], Seçil Çalışkan[4]

[1]Eskişehir Osmangazi Üniversitesi Diş Hekimliği Fakültesi, barkinisilar@gmail.com, 0009-0000-1513-9759

[2]Mersin Üniversitesi Diş Hekimliği Fakültesi, seckinaksu@mersin.edu.tr, 0000-0002-5196-215X

[3]Eskişehir Osmangazi Üniversitesi Fen Fakültesi, suatpat@ogu.edu.tr, 0000-0001-9301-8880

[4]Eskişehir Osmangazi Üniversitesi Diş Hekimliği Fakültesi, secilcaliskan@ogu.edu.tr, 0000-0002-8099-584X

Abstract

Aim: This research aimed to evaluate the effect of Sambucol® vitamin supplement on the top and bottom surface properties of Equia Forte HT Fil, a hybrid glass ionomer restorative material commonly used in pediatric dentistry. The study addressed the gap in the literature regarding the bottom surface behavior of bulk-fill materials under pediatric syrup exposure.
Materials and Methods: Cylindrical samples measuring 5×4 mm were prepared (5 per group) and divided into three groups: baseline (T0), distilled water-aged (T1_DS), and Sambucol®-aged (T1_S). All samples were stored at 37°C for 24 h and then immersed daily in either distilled water or Sambucol® for 28 days. Surface topography and mechanical properties were evaluated through roughness parameters and nanoindentation-based hardness measurements for both top and bottom surfaces. SEM/EDX analyses were performed. Significance level was set at $p<0.05$.
Results: At baseline, top and bottom surfaces exhibited comparable roughness values. Distilled water aging resulted in a moderate increase in roughness on the top surface, while a decrease was observed on the bottom surface. In contrast, Sambucol® exposure led to a reduction in roughness on the top surface but caused a pronounced increase on the bottom surface, representing the highest surface irregularity among all groups. Nanoindentation data has supported that mechanical behavior changes significantly, especially on the bottom surfaces. SEM/EDX analyses also supported the findings.
Conclusion: Exposure data for Sambucol® suggest that phenolic and acidic compounds may cause surface irregularities in materials. These in vitro findings suggest that vitamin supplements used in pediatric patients may potentially cause a surface effect on restorative materials, and further research is needed for clinical outcomes.
Keywords: Equia Forte HT Fil, Sambucol exposure, nanoindentation, surface roughness, pediatric restorative materials

Giriş

Günümüzde modern restoratif yaklaşım, çürüğün yalnızca uzaklaştırılmasından ziyade biyouyumlu, dayanıklı ve minimal invaziv materyal kullanımını hedeflemektedir. Cam iyonomer simanlar (CİS), flor salınımı, dentine kimyasal bağlanma, düşük termal genleşme ve nem toleransı gibi avantajları nedeniyle çocuk diş hekimliğinde tercih edilen materyallerdendir (Aljandan et al., 2019; Dhar et al., 2015). Ancak kırılganlık ve mekanik dayanım sınırlılıkları bu materyaller üzerine güçlendirme arayışını artırmış ve yüksek viskoziteli CİS, cam hibrit ve biyoaktif hibrit restoratif sistemlerin geliştirilmesine yol açmıştır (Garoushi et al., 2018; McCabe, 1998). Bu materyaller arasında Equia Forte HT Fil, kısa uygulama süresi, kapsül formu ve nano dolgulu coat opsiyonu ile klinik kullanımda yaygın bir seçenektir.

Restoratif materyallerin ağız ortamındaki uzun dönem performansını etkileyen pek çok kimyasal ve mekanik faktör tanımlanmıştır. Asidik içecekler, termal yaşlanma, floridli ajanlar ve fırçalama simülasyonlarının bu materyallerin yüzey özelliklerini değiştirebildiği bildirilmiştir (Güner & Köse, 2024; Kazak et al., 2020; Banic Vidal et al., 2025; Sheng et al., 2021). Son yıllarda pediatrik hastalarda sıklıkla kullanılan sıvı form vitamin/bağışıklık desteklerinin restoratif materyal yüzeyleri üzerine etkisi dikkat çeken yeni bir araştırma alanı haline gelmiştir (Bakhshwin & Bakhshwin, 2021; Doğu Kaya et al., 2024). Bu şurupların fenolik/asidik içerikleri nedeniyle yüzey özelliklerinde değişim oluşturabileceği düşünülmektedir.

Equia Forte HT Fil'in pediatrik kullanımda referans materyal olarak değerlendirildiği çeşitli çalışmalar bulunmasına karşın (Amalavathy et al., 2020; Atmaca & Karadas, 2024; Galbraith & Abubakr, 2024; Gürses et al., 2023; Hatırlı et al., 2022; Kaya & Yıldırım, 2022; L. Oliveira et al., 2021; Uyumaz et al., 2024), Sambucol® içeriği ile etkileşimin top/bottom tabaka farklılığı açısından incelendiği bir çalışma bildirilmemiştir. Bu çalışmanın amacı, Sambucol® şurubunun self-cure özelliğe sahip Equia Forte HT Fil materyalinin üst ve alt yüzey fiziksel özellikleri üzerindeki etkisini değerlendirmek ve olası değişimleri araştırmaktır. Araştırmanın sıfır hipotezi, Sambucol® maruziyetinin top-bottom yüzey özellikleri üzerinde anlamlı bir etkisi olmadığı yönündedir.

Gereç ve Yöntem

Çalışmanın güç analizi G*Power 3.1.94 programı ile yapılmış olup, etki büyüklüğü 0.8, α=0.05 ve %95 güç için en az 4 örneklemin yeterli olacağı belirlenmiştir. Equia Forte HT Fil materyalinden 5 mm çap ve 4 mm kalınlıkta A2 renkte numuneler, silindirik kalıplar kullanılarak hazırlanmıştır. Materyaller üretici önerilerine göre 4000 rpm'de karıştırılmış, şeffaf matriks bandı ve siman camı arasında sıkıştırılarak yüzey standardizasyonu sağlanmış, ardından Shofu Super Snap Diskler ile polisaj yapılmıştır. Tüm numunelere üretici önerisine göre coat uygulanmış ve polimerizasyonu tamamlanmıştır. Numuneler kalıplardan çıkarıldıktan sonra üç gruba ayrılmıştır: başlangıç (T0), distile su ile yaşlandırılmış (T1_DS), Sambucol® ile yaşlandırılmış (T1_S).

Tablo 1. Çalışmada Kullanılan Materyal Ve Vitamin Takviyesi Bilgileri

Marka	**Üretici Firma**	**İçerik**	**Kullanım**
Equia-Forte HT Fil	GC Corporation, Tokyo, Japonya	Likit: Poliakrilik asit, polibazik karboksilik asit, distile su	Karıştırma süresi = 10 saniye (4000 rpm)

		Toz: Floro-alümino-silikat cam, tartarik asit, poliakrilik asit	Uygulama süresi = 2 dakika Equia Coat uygulanması Işıklama süresi = 1200 mW/cm^2 ile 20 saniye
Sambucol	PharmaCare Europe Ltd., Fransa	Glukoz Şurubu, Kara Mürver Meyve Suyu Konsantresi, L-Askorbik Asit (C Vit.), Sitrik Asit, Potasyum Sorbat	3-4 yaş için günde 1 ölçek 4-10 yaş için günde 2-6 ölçek (1 ölçek = 5ml)

Yaşlandırma protokolünde her numune 28 gün boyunca her gün 2 dakika ilgili solüsyona daldırılmış ve periyotlar arasında 37°C %100 nemli ortamda distile suda bekletilmiştir. Kontrol grubu numuneleri 28 gün boyunca yalnızca distile suda bekletilmiştir. Her numunenin üst (Top) ve alt (Bottom) yüzeyinden başlangıç ve yaşlandırma sonrası ölçümleri alınmıştır. Ölçümleri yapılan her bir örneğin verileri Top T1_DS, Top T1_S, Bottom T1_DS ve Bottom T1_S olarak kaydedildi.

Yüzey karakteristiği Atomik Kuvvet Mikroskobu (AFM) ile pürüzlülük parametreleri (St-Peak Valley, Ra, Rq, Ssk-Skewness, Sku-Kurtosis) ve topografik yapı değerlendirilerek kaydedilmiştir. Seçilen örneklerde üst yüzeyler ayrıca SEM/EDX ile incelenmiştir. Nanoindentasyon testleri Berkovich indenter ile uygulanmış ve sertlik/elastisite parametreleri Oliver–Pharr metodu ile hesaplanmıştır (Huang et al., 2012; Oliver & Pharr, 2004).

İstatistiksel analiz SPSS v23 ile gerçekleştirilmiştir. Normal dağılım değerlendirildikten sonra bağımsız örneklem t-testi ile grup karşılaştırmaları yapılmış, anlamlılık düzeyi $p<0.05$ kabul edilmiştir.

Bulgular

Equia Forte HT Fil materyalinde AFM tabanlı yüzey analizleri, Sambucol® yaşlandırmasının top ve bottom yüzeylerde farklı düzeylerde topografik değişikliklere yol açtığını göstermiştir.

Başlangıçta (T0), üst yüzey daha belirgin peak-valley morfolojisi ve daha yüksek Ra değerleri göstermiştir (Top T0 Ra ≈ 130 nm; Bottom T0 Ra ≈ 109 nm). Distile su ile yaşlandırma sonrası (T1_DS) top yüzey pürüzlülüğü artmış (Ra ≈ 199 nm), bottom yüzey ise belirgin azalma göstermiştir (Ra ≈ 36 nm). Sambucol yaşlandırması sonrası (T1_S) top yüzeyde pürüzlülük T0'a kıyasla nispeten daha düşük seviyede kalırken (Ra ≈ 115 nm), bottom yüzeyde ise istatistiksel olarak sınırda bir anlamlı artış görülmüştür (Ra ≈ 461 nm, $p = 0,055$) ve bu değer tüm grupların en yüksek pürüzlülük değerini temsil etmiştir. St (peak-valley) değerlerinde benzer bir yüzey davranışı izlenmiş ve Sambucol maruziyeti alt yüzey topografisinde mikrometrik seviyede düzensizlik artışı ile sonuçlanmıştır ($p = 0,045$).

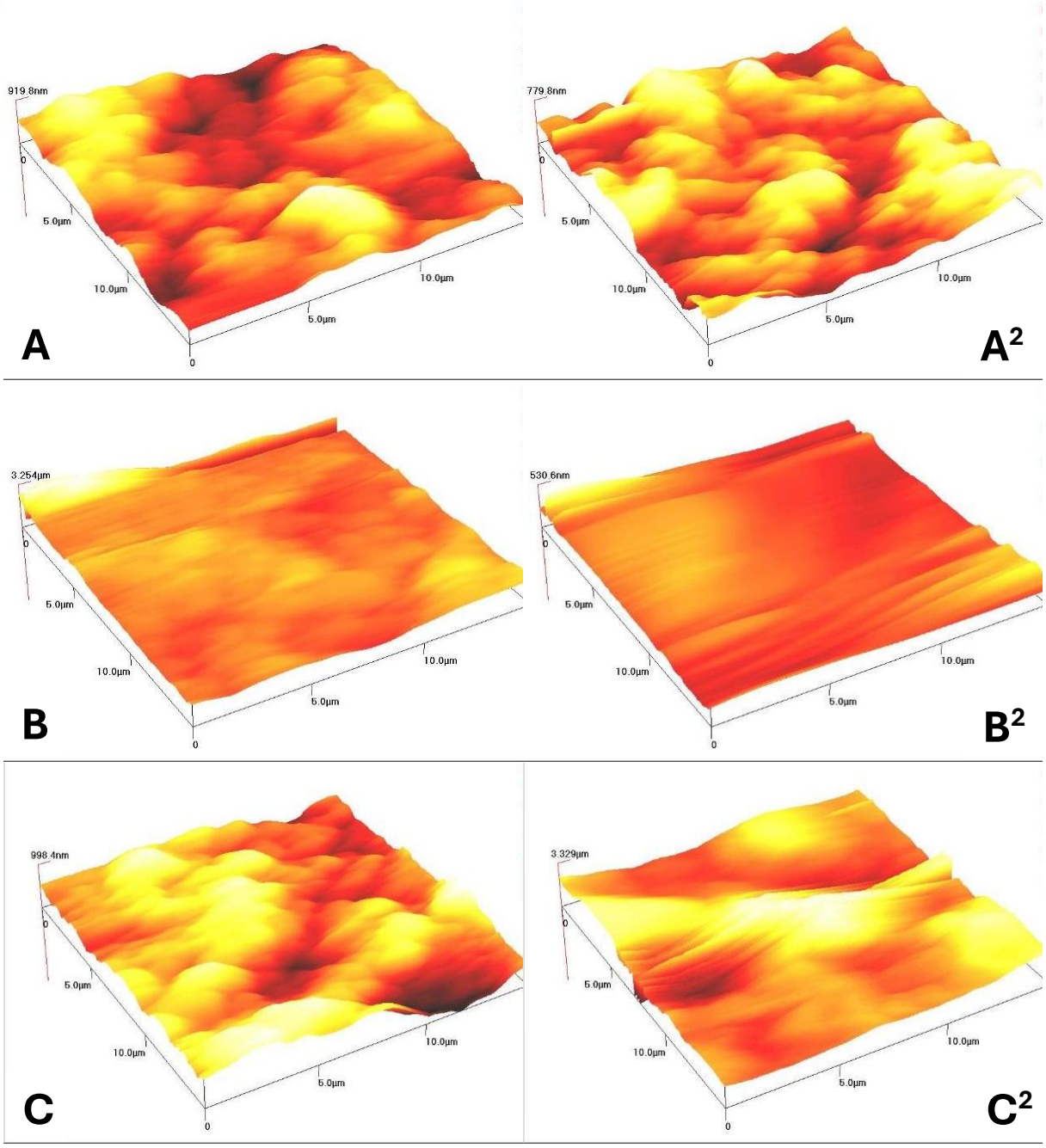

Şekil 1. Sırasıyla (A) Top – (A^2) Bottom T0, 919 ve 779 nm değerleri sahip rastgele seçilmiş AFM görüntüleri (B) Top – (B^2) Bottom T1_DS (3254 - 530 nm) AFM görüntüleri (C) Top – (C^2) Bottom T1_S (990 – 3300 nm) AFM görüntüleri

SEM görüntülerinde, başlangıç yüzeyinin daha homojen bir poligonal yapı sergilediği, Sambucol gruplarında ise çatlak sınırlarının genişlediği ve morfolojik düzensizliklerin arttığı gözlenmiştir. EDX analizinde T0 grubunda F, Al, Si, P ve K elementlerinin tespit edildiği; Sambucol sonrası bu element oranlarının azaldığı ve özellikle karbon oranının yükseldiği

görülmüştür. Bu değişiklikler, Sambucol yaşlandırmasının materyalin yüzey element dağılımı üzerinde anlamlı etkiler oluşturduğunu göstermektedir.

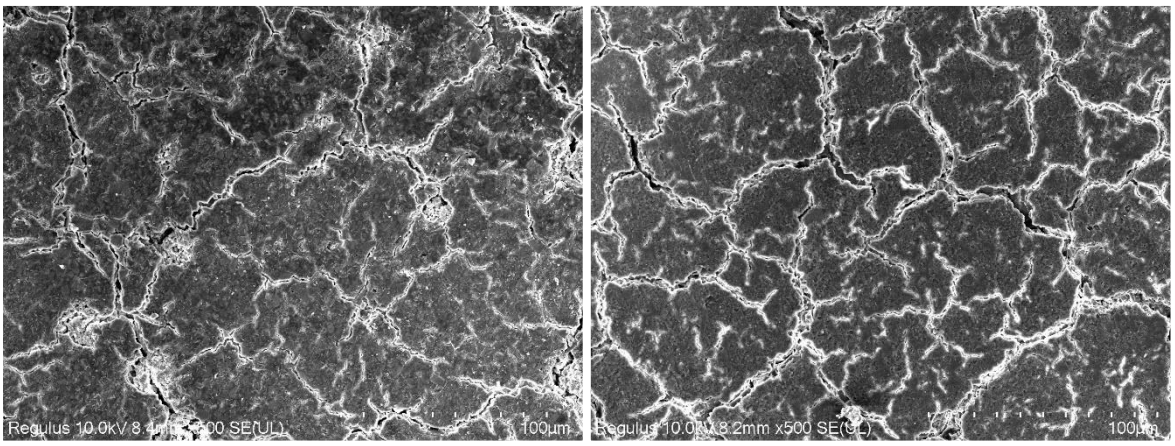

Şekil 2. (A) Equia Forte T0 SEM Görüntüsü (B) Sambucol ile yaşlandırılmış Equia Forte SEM Görüntüsü

Nanoindentasyon verileri, tüm gruplarda artan penetrasyon derinliği ile H ve E değerlerinin düşüş gösterdiğini indentation size effect ile uyumlu olarak ortaya koymuştur. T0'da top yüzey H ve E değerleri bottom yüzeye kıyasla daha yüksek bulunurken, distile suda yaşlandırma ile her iki yüzeyde de mekanik zayıflama izlenmiştir. Sambucol yaşlandırması sonrasında, bottom yüzeyde distile suya kıyasla H ve E değerlerinin göreceli olarak daha yüksek kaldığı, top yüzeyin ise daha belirgin mekanik azalma gösterdiği belirlenmiştir.

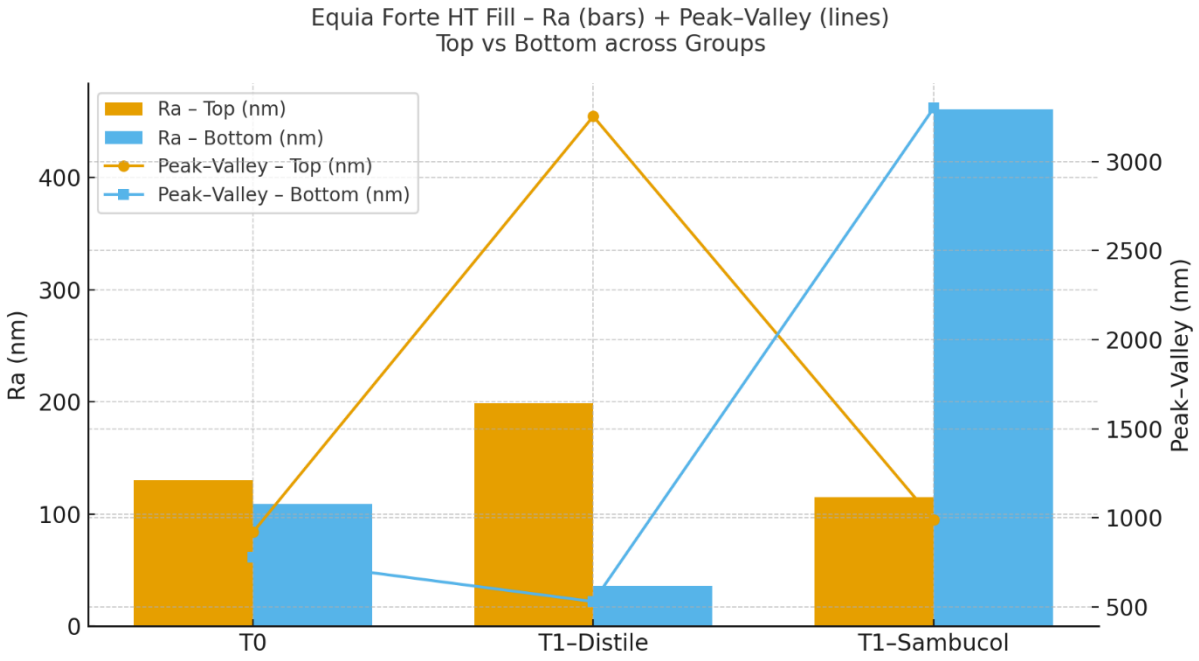

Şekil 3. Equia Forte HT Fil örneklerinde farklı yaşlandırma gruplarında üst ve alt yüzeylerin ortalama Ra ve Peak-Valley değerleri

Tartışma

Elde edilen bulgular, Sambucol® maruziyetinin materyalin yüzey topografisi, mekanik özellikleri ve kimyasal bileşiminde ölçülebilir değişiklikler oluşturduğunu göstermiştir. Dolayısıyla çalışma bulguları, sıfır hipotezin reddedilmesine yol açmıştır. Top yüzeyin başlangıçta daha yüksek topografik ve mekanik değerler göstermesi; polimerizasyon sonrası matürasyonun yüzeye daha yakın tabakalarda daha yoğun gerçekleşmesi ve iyon difüzyonunun yüzeyden derine doğru azalması ile ilişkilendirilebilir. Literatürde yüksek viskoziteli hibrit cam iyonomerlerde üst yüzeylerin alt yüzeylere göre daha yüksek sertlik sunabileceği bildirilmiştir ve mevcut çalışma bu eğilimi destekler niteliktedir (Buldur & Sirin Karaarslan, 2019).

Distile su grubunda gözlenen; top yüzeyde pürüzlülük artışı ve bottom yüzeyde azalma, bulk-fill cam iyonomerlerde su ile etkileşimin tabakaya bağlı farklı yüzey yanıtları oluşturabileceğini göstermektedir. Bu durum, su absorbsiyonu sonrası yüzeydeki mikro-yapısal değişimlerin üst tabakada daha belirgin, alt tabakada ise daha sınırlı kaldığı olasılığı ile açıklanabilir. Sambucol grubundaki bottom yüzeyde gözlenen belirgin yüzey bozulması ise fenolik bileşiklerin ve organik asitlerin cam matriste selektif iyon çözücü etki oluşturabileceğini göstermektedir. EDX'de F, Al ve Si kaybı, topografik bozulmanın kimyasal temeline işaret etmektedir ve cam iyonomer davranışını açıklayan önceki düşük pH temelli çalışmalarla uyumludur (Güner & Köse, 2024, Bani & Öztaş, 2013). Nanoindentasyon bulguları yüzey morfolojisi ve kimyasal bulgularla paralellik göstermiş ve özellikle yüzeye yakın tabakaların Sambucol'a daha duyarlı olduğunu düşündürmüştür.

Bu parametrelerin birlikte değerlendirilmesi, tek bir metrik üzerinden materyal davranışını yorumlamanın yeterli olmadığını ortaya koymaktadır. Yüzey morfolojisi, kimyasal yapı ve mekanik davranış birlikte değişmektedir. Çalışma klinik çıkarım iddiası taşımamaktadır; ancak elde edilen bulgular, pediatrik tüketim alışkanlıkları kaynaklı bazı takviyelerin restoratif materyallerle etkileşime girebileceğini düşündürmektedir.

Bu çalışma sınırlı sayıda örnek ile in vitro koşullarda yürütülmüştür. Tek materyal ve tek takviyenin incelenmiş olması önemli bir sınırdır. Gelecekteki çalışmalarda, farklı pH seviyelerine sahip takviyelerin ve pediatrik şurup formlarının etkilerinin incelenmesi, ayrıca yüzey bozulması ile biyofilm birikimi arasındaki ilişkinin in vivo veya in vitro modellerle araştırılması, cam iyonomer esaslı materyallerin klinik performansına dair daha kapsamlı veriler sağlayacaktır.

Sonuç

Sambucol® yaşlandırması, Equia Forte HT Fil materyalinin top ve bottom yüzeyleri üzerinde farklı düzeyde fizikokimyasal değişikliklere yol açmıştır. Alt yüzeyde belirgin pürüzlülük artışı ve EDX ile gözlenen iyon kaybı, organik asit ve fenolik içeriğin cam matrisi yüzeysel olarak etkileyebildiğini düşündürmektedir. Bulgular, yüzey tabakasının kimyasal içerik değişimlerine daha duyarlı olduğunu göstermiştir. Ancak çalışma in vitro tasarıma sahip olup, klinik davranışa doğrudan genellenemez. İleri araştırmalar ile farklı pediatrik ürünlerin benzer etki mekanizmalarının incelenmesi gerekmektedir.

Kaynaklar

Aljandan, J. K., Algarzai, R. M., Alammar, S. M., Ayad, N. M., & Bahgat, H. A. (2019). Evaluation of Surface Hardness and Surface Roughness of Different Nano Glass Ionomer Restorative Materials. *Saudi Journal Oral Dental Restorative*, *4*, 543-554.

Amalavathy, R. K., Sahoo, H. S., Shivanna, S., Lingaraj, J., & Aravinthan, S. (2020). Staining effect of various beverages on and surface nano-hardness of a resin coated and a non-coated fluoride releasing tooth-coloured restorative material: An in-vitro study. *Heliyon*, *6*(6).

Atmaca, Y., & Karadas, M. (2024). Clinical comparison of high-viscosity glass-hybrid systems with a sculptable bulk-fill composite resin in different cavity types. *J Esthet Restor Dent*, *36*(8), 1138-1152.

Bakhshwin, D. M., & Bakhshwin, A. (2021). Impact of the Emerging COVID-19 Pandemic on the Consumption of Multivitamins (C, D and Zinc) by the Saudi Arabian Population. *J. Pharm. Res. Int*, *33*, 11-20.

Bani, M., & Öztaş, N. (2013). Cam iyonomer içerikli farklı restoratif materyallerin yüzey pürüzlülüklerinin değerlendirilmesi. *Acta Odontologica Turcica*, *30*(1), 13-17.

Banic Vidal, L. S., Šalinović, I., Veček, N. N., Ivica, A., Miletić, I., & Jukić Krmek, S. (2025). Fluoride Uptake and Surface Characteristics of Ion-Releasing Restoratives After Brushing with Fluoride Toothpastes. *Materials*, *18*(9), 2152.

Buldur, M., & Sirin Karaarslan, E. (2019). Microhardness of glass carbomer and high-viscous glass Ionomer cement in different thickness and thermo-light curing durations after thermocycling aging. *BMC Oral Health*, *19*(1), 273.

Dhar, V., Hsu, K., Coll, J., Ginsberg, E., Ball, B., Chhibber, S., Johnson, M., Kim, M., Modaresi, N., & Tinanoff, N. (2015). Evidence-based update of pediatric dental restorative procedures: dental materials. *Journal of Clinical Pediatric Dentistry*, *39*(4), 303-310.

Doğu Kaya, B., Yılmaz Atalı, P., Özmen, S., Öztürk, S., & Tarçın, B. (2024). Effect of an Effervescent Multivitamin on Color and Surface Roughness of Micro-Hybrid Dental Resin Composites. *Materials (Basel)*, *17*(5).

Galbraith, A., & Abubakr, N. H. (2024). Evaluation of the Effects of Thermal Aging on the Surface Roughness of Novel Tooth-Colored Restorative Materials. *Dentistry Journal*, *12*(12), 390.

Garoushi, S., Vallittu, P. K., & Lassila, L. (2018). Characterization of fluoride releasing restorative dental materials. *Dental materials journal*, *37*(2), 293-300.

Güner, Z., & Köse, H. D. (2024). Evaluation of nanohardness, elastic modulus, and surface roughness of fluoride-releasing tooth colored restorative materials. *J. Clin. Pediatr. Dent*, *48*, 131-137.

Gürses, M., Bahar, İ., & Çobanoğlu, N. (2023). Clinical evaluation of class II restorations made with bulk-fill restorative materials. *Bezmialem Science*.

Hatırlı, H., Tonga, G., & Boyraz, Ş. (2022). Water sorption, solubility and color stability of different bulk-fill restorative materials. *Cumhuriyet Dental Journal*, *25*(4), 293-301.

Huang, L., Yao, W., Mukherjee, A., Schoenung, J., & Rainforth, W. (2012). Improved Mechanical Behavior and Plastic Deformation Capability of Ultrafine Grain Alumina Ceramics. *Journal of the American Ceramic Society*, *95*.

Kaya, E., & Yıldırım, S. (2022). The effects of pediatric dentifrices with different types of fluoride on the color change of restorative materials. *European Oral Research*, *56*(1), 42-48.

Kazak, M., Koymen, S., Yurdan, R., Tekdemir, K., & Dönmez, N. (2020). Effect of thermal aging procedure on the microhardness and surface roughness of fluoride ion containing materials. *Annals of Medical Research*, *27*, 888.

McCabe, J. F. (1998). Resin-modified glass-ionomers. *Biomaterials*, *19*(6), 521-527.

Oliveira, L., Dos Santos, P., Ramos, F., Moda, M., Briso, A., & Fagundes, T. (2021). Wear, roughness and microhardness analyses of single increment restorative materials submitted to different challenges in vitro. *European Archives of Paediatric Dentistry*, *22*(2), 247-255.

Oliver, W. C., & Pharr, G. M. (2004). Measurement of hardness and elastic modulus by instrumented indentation: Advances in understanding and refinements to methodology. *Journal of Materials Research*, *19*(1), 3-20.

Sheng, L., Ni, C., Yahya, N., & Omar, R. A. (2021). Effect of Resin Coating on Surface Roughness and Microhardness of High Viscous Glass Ionomer Cements. *Archives of Orofacial Sciences*, *16*, 209-221.

Uyumaz, F. Ü., Abaklı İnci, M., & Özer, H. (2024). Could bulk fill glass hybrid restorative materials replace composite resins in treating permanent teeth? A randomized controlled clinical trial. *Journal of Esthetic and Restorative Dentistry*, *36*(5), 702-709.

S-123 Çocuk Diş Hekimliğinde Kullanılan Farklı Kompomerlerin Candida Albicans Adezyonlarının Değerlendirilmesi

Elifcan KUTLU[1], İrem BAĞ BAYTAR[1], Gökçen SAYGI[2], Nermin Hande AVCIOĞLU[2]

[1] Eskişehir Osmangazi Üniversitesi Pedodonti ABD, eliifcaan@hotmail.com, 0009-0005-5792-6036

[1] Eskişehir Osmangazi Üniversitesi Pedodonti ABD, irem.bag@ogu.edu.tr, 0000-0001-8411-6470

[2] Hacettepe Üniversitesi Biyoteknoloji ABD, hurkmez@hacettepe.edu.tr, 0000-0003-2243-5817

[2] Hacettepe Üniversitesi Biyoteknoloji ABD, gokcensaygi01@gmail.com 0009-0003-7130-2946

Özet

Amaç: Bu araştırmada estetik görünümleri, florür salmaları, çocuklar için alternatif renk seçenekleri gibi özellikleri sayesinde çocuk diş hekimliğinde sıklıkla tercih edilen kompomerlerin rengi ve viskozitesinin materyal yüzeyine *Candida Albicans* adezyonlarına etkisinin değerlendirilmesi amaçlanmaktadır. Çalışmanın amacı dahilinde bu materyallerin klinik kullanımdaki performanslarının daha iyi anlaşılması istenmektedir.

Gereç Yöntem: Araştırmada kullanılacak restoratif materyaller ile 54 numune hazırlanmıştır. Tepilebilir kompomerler (Dyract Xp; A2, Twinky Star; mavi, pembe) ve akışkan kompomerler (İmicryl Nova Flow; A2, Twinky Star Flow; mavi, pembe) üretici talimatları doğrultusunda hazırlanan 5 milimetre (mm) çapında ve 2 mm kalınlıkta silindirik boşluklara uygulanarak yüzey polisajları yapılmış ve sonrasında 100% nem ve 37°C sıcaklıktaki etüvde 24 saat bekletilmiştir. Numunelerin mikrobiyal analiz değerlendirmeleri T0 zamanı verileri olarak kaydedilmiştir. Numuneler hazırlama prosedürlerine uygun şekilde tekrar hazırlanarak ağız içerisindeki pH değişiklerinin simüle edilmesi amacıyla 10 gün süreyle pH döngüsüne tabi tutulmuştur. Yaşlandırılan örneklerin mikrobiyal analizleri T1 zamanı verileri olarak kaydedilmiştir. T0 ve T1 verileri karşılaştırmalı olarak değerlendirilmiş, elde edilen verilerin istatistiksel analizi ANOVA, Posthoc Tukey, bağımsız gruplarda T testi kullanılarak, $p<0,05$ anlamlılık düzeyinde değerlendirilmiştir.

Bulgu: Akışkan ve tepilebilir kompomer grubunda tüm renklerde kimyasal yaşlandırma uygulanan grup istatistiksel olarak anlamlı şekilde daha çok adezyon gösterdi.($p = 0,002$,$p <0,001$, $p <0,001$, $p <0,001$, $p <0,001$, $p <0,008$)T1 ölçüm zamanında akışkan grupta mavi kompomer grubu pembe ve A2'ye göre istatistiksel olarak anlamlı olacak şekilde daha çok adezyon gösterdi.($p= 0,003$) Tepilebilir grupta ise pembe kompomer grubu mavi ve A2'ye göre istatistiksel olarak anlamlı olacak şekilde daha az adezyon gösterdi.($p = 0,001$)

Sonuç: Restoratif materyallerin yapısal özelliklerinin mikroorganizma adezyonu üzerindeki etkileri değerlendirildiğinde, klinik uygulamalarda bu özelliklerin dikkate alınarak materyal seçiminin yapılması gerektiği sonucuna varılmıştır.

Anahtar Kelimeler: Adezyon; *Candida Albicans*; Kompomer

S-123 Evaluation of the Adhesion of Candida Albicans to Different Compomers Used in Pediatric Dentistry

Elifcan KUTLU[1], İrem BAĞ BAYTAR[1], Gökçen SAYGI[2], Nermin Hande AVCIOĞLU[2]

[1] Eskişehir Osmangazi Üniversitesi Pedodonti ABD, eliifcaan@hotmail.com, 0009-0005-5792-6036

[1] Eskişehir Osmangazi Üniversitesi Pedodonti ABD, irem.bag@ogu.edu.tr, 0000-0001-8411-6470

[2] Hacettepe Üniversitesi Biyoteknoloji ABD, hurkmez@hacettepe.edu.tr, 0000-0003-2243-5817

[2] Hacettepe Üniversitesi Biyoteknoloji ABD, gokcensaygi01@gmail.com 0009-0003-7130-2946

Abstract

Aim: This study aims to evaluate the effect of the color and viscosity of compomers,which are frequently preferred in pediatric dentistry due to their aesthetic appearance,fluoride release, and alternative color options for children,on *Candida Albicans* adhesion to the material surface.With this study, it is desired to better understand the performance of these materials in clinical use.

Materials And Methods: Fifty-four samples were prepared using the restorative materials to be used in the study.Packable compomers(Dyract Xp;A2, TwinkyStar; blue,pink)and flowable compomers (Imicryl Nova FlowA2,TwinkyStar Flow;blue,pink)were applied to cylindrical cavities with a diameter of 5 millimeters (mm) and a thickness of 2 mm,prepared according to the manufacturer's instructions,and surface polishing was performed.Subsequently, the samples were kept in an incubator at 100% humidity and 37°C for 24 hours.Microbial analysis evaluations of the samples were recorded as T0 time data.The samples were re-prepared according to the preparation procedures and subjected to a pH cycle for 10 days to simulate pH changes in the oral cavity.Microbial analysis of the aged samples were recorded as T1 time data.The T0 and T1 data were evaluated comparatively and the statistical analysis of the obtained data was performed using ANOVA,Post-hoc Tukey, and the independent samples t-test at a significance level of $p < 0.05$.

Results: The group subjected to chemical aging in all colors within the flowable and packable compomer group showed statistically significantly higher adhesion. ($p = 0.002$, $p < 0.001$, $p < 0.001$, $p < 0.001$, $p < 0.00$, $p < 0.008$) At the T1 measurement time, the blue compomer group in the flowable group showed statistically significantly more adhesion compared to pink and white. ($p = 0.003$) In the packable group, the pink compomer group showed statistically significantly less adhesion compared to blue and white. ($p = 0.001$)

Conclusion: When evaluating the effects of the structural properties of restorative materials on microorganism adhesion,it was concluded that these properties should be considered when selecting materials for clinical applications.

Keywords: adhesion; *Candida Albicans*; compomer

Giriş

Çocuk diş hekimliğinde restoratif materyallerin seçimi hem estetik hem de fonksiyonel özellikler açısından büyük önem taşımaktadır. Kompomerler, estetik görünümleri, florür salım özellikleri ve çocuklar için cazip renk seçenekleri nedeniyle pedodontide sıklıkla tercih edilen hibrit materyallerdir[1]. Bu materyaller, kompozit rezinlerin estetik avantajları ile cam iyonomer simanların florür salım özelliklerini birleştirerek klinik uygulamalarda başarılı sonuçlar sunmaktadır. Ancak, restoratif materyallerin yüzey özellikleri, özellikle viskozite ve renk gibi faktörlerden etkilenebilir ve böylece mikroorganizma adezyonu ile birlikte, restorasyonların uzun dönem başarısında doğrudan rol oynayabilmektedir[2].Özellikle *Candida albicans*, ağız ortamında sıkça bulunan bir maya türü olup, restoratif materyallerin yüzeyine adezyonu, sekonder çürük oluşumu ve restorasyon başarısızlığı gibi komplikasyonlara yol açabilir. Bu bağlamda, kompomerlerin yüzey özelliklerinin, özellikle renk ve viskozite farklılıklarının, *Candida albicans* adezyonu üzerindeki etkilerinin değerlendirilmesi, klinik uygulamalarda daha bilinçli materyal seçimi yapılabilmesi açısından kritik bir öneme sahiptir[3]. Literatürde bu alanda yer alan çalışmalar sınırlıdır. Bu çalışma, akışkan ve tepilebilir kompomerlerin farklı renk seçeneklerinin (A2, mavi, pembe) *Candida albicans* adezyonuna etkisini incelemeyi ve bu materyallerin klinik performanslarını daha iyi anlamayı amaçlamaktadır. Çalışmanın amacı doğrultusunda H0 hipotezi "Materyallerin renk ve viskozitelerinin yüzeylerine *Candida albicans* adezyonu üzerine bir etkisi yoktur." şeklinde oluşturulmuştur.

Yöntem

Bu çalışma "Tepilebilir ve Akıcı Renkli Kompomerlerin Yüzey Özellikleri ve Bakteri Adezyonlarının İncelenmesi" isimli, proje ID numarası 3288 olan tez projesinden üretilmiştir.

Örneklerin Hazırlanması

Araştırmada kullanılan restoratif materyaller ile 54 numune hazırlanmıştır. Kapsül formundaki tepilebilir kompomerler (Dyract Xp, Dentsply Sirona; A2, Twinky Star, Voco; mavi, pembe) ve akışkan formdaki kompomerler (Nova Flow, İmicryl; A2, Twinky Star Flow, Voco; mavi, pembe) üretici talimatları doğrultusunda hazırlanan 5 milimetre(mm) çapında ve 2 mm kalınlıkta silindirik boşluklara uygulanmıştır. Materyallerin yüzey polisajları 10.000 rpm hızla 10'ar sn süre ile 4 farklı gren boyutuna sahip disk seti (Super Snap Rainbow Kompozit Cilalama ve Bitirme Disk Seti, Shofu) kullanılarak gerçekleştirilmiştir. Örnekler üzerindeki debris yıkanıp durulanarak uzaklaştırıldıktan sonra 100% nem ve 37°C sıcaklığa ayarlanmış etüvde 24 saat bekletilmiştir. 24 saat etüvde bekletilen numunelerin mikrobiyal analiz değerlendirmeleri tamamlanmıştır. Elde edilen veriler T0 zamanı verileri olarak kaydedilmiştir.

Kimyasal Yaşlandırma

Örnekler T0 ölçümleri öncesi uygulanan prosedürlere uygun şekilde tekrar hazırlanmıştır. Her bir alt grup için örnekler yeniden hazırlandıktan sonra (n=18) 10 gün süreyle pH döngüsüne tabi tutulmuştur. Numuneler 10 gün boyunca; 6 saat demineralizasyon solüsyonunda (2,2 mM CaCl2, 2,2 mM NaH2PO4, 0,05 M CH3COOH, 1,0 M KOH pH=4.3), 18 saat remineralizasyon solüsyonunda (1,5 mM CaCl2, 0.9 mM Na2HPO4, 0,15 mM KCl pH=7.0) bekletilmiş olup bu döngü, toplamda 10 ardışık demineralizasyon ve remineralizasyon döngüsü boyunca tekrarlanmış ve çözeltiler her döngüde yenilenmiştir. Yaşlandırılan örneklerin mikrobiyal analiz değerlendirmeleri yapıldıktan sonra T1 zamanı verileri olarak kaydedilmiştir. Yaşlandırma sürecinin etkinliğinin değerlendirilmesi adına tüm alt gruplarda belirlenen numune sayısı kadar numune (n=18) distile su içerisinde yaşlandırma süresi kadar (10 gün) bekletilerek aynı ölçümler tekrarlanmış ve T1 negatif kontrol grubu olarak değerlendirilmiştir. Tüm ölçüm zamanlarına ait veriler (T0, T1, T1-) karşılaştırılmalı olarak değerlendirilmiştir.

Mikrobiyal Analiz

Candida Albicans suşu gece boyu 37°C'de çalkalamalı etüvde 150 rpm de üretilmiştir. Steril PBS ile 4000 rpm'de 3 kez art arda yıkanmıştır. Sonrasında bakteri yoğunluğu McFarland standardına göre spektrofotometrik olarak ayarlanmıştır.

Numunelerin ön ve arka yüzü 30'ar dakika UV' de steril edilerek 24 kuyucuklu polisitren plaklara yerleştirilmiştir. Üzerine 1800µl BHI Broth 200µl kültür eklenerek 24 saat 37°C'de inkübe edilmiştir. İnkübasyonun ardından her bir numune steril PBS içeren ependorf tüplere alınarak 1 dakika boyunca vortekslenerek 10 üzeri -6 ya kadar sulandırılmıştır. Her bir sulandırmadan 100 µl alınarak BHI agara steril eküvyonla yayma ekim yapılmıştır. 48 saat 37°C'de inkübe edilmiştir. İnkübasyonun ardından koloni sayımı yapılmıştır. Negatif kontrol olarak *Candida albicans* ile muamele edilmemiş numune kullanılmıştır[4].

İstatistiksel Değerlendirme

Elde edilen verilerin istatistiksel analizi IBM SPSS V27 ile analiz edilmiştir. Elde edilen verilerin istatistiksel analizi ANOVA, Posthoc Tukey, bağımsız gruplarda T testi kullanılarak, $p<0,05$ anlamlılık düzeyinde değerlendirilmiştir.

Bulgular

Tablo 1. Akışkan ve tepilebilir kompomerlerin ölçüm zamanlarına göre adezyon ($\times 10^5$) ve ilgili p değerleri

	AKIŞKAN		TEPİLEBİLİR	p
T0	**Beyaz**	**20,33 ± 6,1 [b]**	**56,0 ± 12,7**	**0.012***
	Mavi	**52,33 ± 8,73 [a]**	**54,6 ± 3,7**	**0,693**
	Pembe	**31,33 ± 6,02 [b]**	**42,6 ± 3,5**	**0,048***
p	**0,04***		**0,157**	
T1-	**Beyaz**	**48,0 ± 6,5**	**100,6 ± 7,3 [a]**	**<0.001***
	Mavi	**69,3 ± 11,6**	**98,0 ± 4,3 [a]**	**0,016 ***
	Pembe	**65,3 ± 6,5**	**51,0 ± 6,0 [b]**	**0,049***
p	**0,051**		**0,001***	
T1	**Beyaz**	**69,6 ± 13,0 [a]**	**130,6 ± 15,5 [a]**	**0,006***
	Mavi	**119 ± 11,1 [b]**	**138,0 ± 4,5 [a]**	**0,052**
	Pembe	**79,6 ± 5,6 [a]**	**64,6 ± 6,6 [b]**	**0,041***

p			**0,001 ***	**0,003***
	p< 0.05 istatistiksel olarak anlamlı kabul edilmiştir.			

T0 ölçüm zamanında akışkan grupta mavi kompomer beyaz ve pembeye göre istatistiksel olarak anlamlı olacak şekilde daha çok adezyon göstermiştir. (p= 0,04) T0 ölçüm zamanında beyaz ve pembe kompomerde tepilebilir gruplar akışkan gruplardan istatistiksel olarak anlamlı olacak şekilde daha çok adezyon göstermiştir. (p= 0,012, p= 0,048) T1- ölçüm zamanında tepilebilir grupta pembe kompomer beyaz ve maviye göre istatistiksel olarak anlamlı olacak şekilde daha az adezyon göstermiştir. (p= 0,001) T1- ölçüm zamanında beyaz ve mavi renklerde tepilebilir grup akışkan gruba göre istatistiksel olarak anlamlı olacak şekilde daha çok, pembe renkte ise tepilebilir grup akışkan gruba göre istatistiksel olarak anlamlı olacak şekilde daha az adezyon göstermiştir. (p<0,001, p= 0,001, p=0,049) T1 ölçüm zamanında akışkan grupta mavi kompomer grubu pembe ve beyaza göre istatistiksel olarak anlamlı olacak şekilde daha çok adezyon göstermiştir. (p= 0,003) T1 ölçüm zamanında tepilebilir grupta pembe kompomer grubu mavi ve beyaza göre istatistiksel olarak anlamlı olacak şekilde daha az adezyon göstermiştir. (p = 0,001) T1 ölçüm zamanında beyaz renkte tepilebilir grup akışkana göre daha çok, pembe renkte ise daha az adezyon göstermiştir. (p= 0,006) (p=0,041)

Tablo 2 Akışkan ve tepilebilir kompomerlerin renklerine göre adezyon ($\times 10^5$) ve ilgili p değerleri

	AKIŞKAN		**TEPİLEBİLİR**	**p**
Beyaz	**T0**	**20,3 ± 6,11 [a]**	**56 ± 12,76 [a]**	**0,012***
	T1-	**48,0 ± 6,55 [b]**	**100,6 ± 7,37 [b]**	**<,001***
	T1	**69,6 ± 13,01 [b]**	**130,6 ± 15,5 [b]**	**<,006***
p	**0,002***		**<0,001***	
Mavi	**T0**	**52,3 ± 8,73 [a]**	**54,6 ± 3,78 [a]**	**0,693**
	T1-	**69,33 ± 11,67 [a]**	**98,0 ± 4,35 [b]**	**0,016***
	T1	**119 ± 11,13[b]**	**138 ± 4,58 [c]**	**0,052**
p	**<0,001***		**<0,001***	
Pembe	**T0**	**31,3 ± 6,02 [a]**	**42,6 ± 3,51 [a]**	**0,048***
	T1-	**65,33 ± 6,5 [b]**	**51,0 ± 6,0 [a]**	**0,049***
	T1	**79,66 ± 5,68 [b]**	**64,66 ± 6,65 [b]**	**0,041***
p	**<0,001***		**0,008***	
p< 0.05 istatistiksel olarak anlamlı kabul edilmiştir.				

Beyaz kompomerde tüm ölçüm zamanlarında akışkan ve tepilebilir gruplar arasında istatistiksel olarak anlamlı şekilde tepilebilir kompomer gruplarında daha çok adezyon gözlenmiştir. (p= 0,012, p= 0,001, p= 0,006) Akışkan kompomer grubunda tüm renklerde kimyasal yaşlandırma uygulanan grup istatistiksel olarak anlamlı şekilde daha çok adezyon göstermiştir. (p= 0,002, p <0,001, p<0,001) Tepilebilir kompomer grubunda tüm renklerde kimyasal yaşlandırma uygulanan grup istatistiksel olarak anlamlı şekilde daha çok adezyon göstermiştir. (p<0,001, p <0,001, p <0,008)

Tartışma

İnsan ağız boşluğu; dişler, mukoza, dil ve restorasyon malzemeleri gibi çok çeşitli yüzeyler barındırdığı için oral mikrobiyotanın mikroorganizmalarına zengin yapışma alanları sunar[5]. Bu nedenle amalgam, rezin kompozit, kompomer ve cam iyonomer siman gibi yaygın dental restorasyon malzemeleri üzerinde oluşan biyofilmlerin incelenmesi, restorasyonların uzun dönem başarısı ve sekonder çürük/kandidiyazis gibi ağız hastalıklarından korunmak açısından kritik öneme sahiptir.

Oral kandidiyazisin etiyolojisinde diğer *Candida* türlerinin de katkısı olsa da, başlıca sorumlu patojen hâlâ *C. albicans*'tır[6]. Farklı *Candida* türleri dental materyal yüzeylerine farklı afinitede tutunur[7]. Bununla birlikte, çalışmamızda mümkün olan en yalın ve tekrarlanabilir modeli tercih ettiğimiz için yalnızca tek bir *C. albicans* referans suşu (kültür koleksiyon suşu) kullanılmıştır.

C. albicans'ın yapışma özellikleri daha önce çoğunlukla protez kaide ve astar malzemeleri üzerinde araştırılmıştır[8,9]. Bilgilerimiz dahilinde, bu çalışma; farklı renk ve viskoziteye sahip kompomer yüzeylerine *C. albicans* adezyonunu karşılaştırmalı olarak inceleyen ilk araştırmadır.

Bu çalışmanın sonuçlarına göre, kompomerlerin renk ve viskozite özelliklerinin *Candida albicans* adezyonunu belirgin şekilde etkilediği tespit edilerek H0 hipotezi reddedilmiştir. Özellikle, kimyasal yaşlandırma sonrası pembe tepilebilir formların en düşük adezyon gösterdiği ortaya konmuştur. T0 zamanında akışkan mavi kompomerler en yüksek adezyonu sergilerken, yaşlandırma sonrası (T1) pembe tepilebilir kompomerler anlamlı derecede daha az fungal tutunma göstermiştir. Bu bulgular, restoratif materyallerin yüzey özelliklerinin mikrobiyal kolonizasyonu doğrudan etkilediğini belirten literatürler ile uyumludur[3,10].

Yüzey pürüzlülüğü, yüzey hidrofobikliği, elektrostatik kuvvetler, malzemenin bileşimi, matris türü, dolgu maddelerinin boyutu ve dolgu maddelerinin konfigürasyonu gibi çeşitli malzeme özellikleri, organizmaların yüzeye yapışarak biyofilm oluşturmasını etkileyen önemli faktörlerdir[11-13]. Yüzey pürüzlülüğünün mikrobiyal yapışmaya önemli bir etkisi olduğu iyi belgelenmiştir[14]. Pürüzlü yüzeylerde, cilalı, pürüzsüz yüzeylere göre daha fazla sayıda *C. albicans* bulunur[15]. Teorik olarak ve sonuç olarak, diş malzemeleri yerinde cilalanmalı, böylece mümkün olduğunca düz bir yüzey sağlanmalıdır. Bu çalışmada test edilen malzemeler, minimum pürüzlülük yüzeyine mümkün olduğunca yakın olacak şekilde hazırlanmış ve cilalanmıştır.

Özellikle kompomer ve kompozit materyallerde *C. albicans* adezyonunun cam iyonomer simanlara göre daha fazla olduğu önceki çalışmalarda rapor edilmiştir[5]; bu durum, hibrit materyallerin yüzey pürüzlülüğü ve hidrofobik özelliklerinden kaynaklanmaktadır. Yaşlandırma sonrası pembe pigmentlerin üstün performansı, pigment partiküllerinin (demir oksit bazlı) yüzey hidrofobisini artırarak fungal hif tutunmasını azalttığı şeklinde yorumlanabilir. Benzer şekilde, renkli restoratif materyallerin mikrobiyal adezyon üzerindeki etkisi, pigmentlerin yüzey enerjisini değiştirerek biofilm oluşumunu modüle ettiği çalışmalarla desteklenmektedir[16].

Tepilebilir formların yüksek dolgu oranı (%68-72), asit kaynaklı degradasyona karşı direnci artırarak adezyonu azaltmaktadır; bu, pediatrik hastalarda sık asit maruziyetini dikkate aldığımızda klinik önem taşımaktadır[2]. Literatürde asit içeceklere maruz bırakılan renkli kompomerlerin geleneksel kompomere göre daha fazla pürüzlü yüzeye sahip olduğu bildirilmekle birlikte çalışmamızda pH siklusu ile simüle edilen yaşlandırma materyal yüzeyinde belki de topografi değişikliklerine yol açarak fungal adezyonu etkilediği tespit edilmiştir. Araştırmamızın farklı bir kolu olan farklı kompomerlerin yüzey özelliklerinin değerlendirildiği detaylı çalışma ile de adezyonu etkileyen yüzey özellik parametrelerini sunarak literatüre katkı sunulacağı düşünülmektedir.

Çalışmanın sınırlılığı, yalnızca *C. albicans* modeli kullanılmasıdır. Oral mikrobiyom multimikrobiyal yapıdadır ve türler arası etkileşimler adezyon dinamiklerini değiştirebilir[17].

Gelecek çalışmalar, polimikrobiyal modeller ve in vivo validasyon ile renk/viskozite etkilerini derinleştirmelidir.

Sonuç

Bu çalışma, kompomerlerin *Candida albicans* adezyonunun renk ve viskoziteye bağlı olarak önemli ölçüde değiştiğini ortaya koymuştur. Kimyasal yaşlandırma sonrasında pembe renkli tepilebilir kompomerler en düşük adezyon değerlerini sergilerken, mavi renkli akışkan formlar en yüksek düzeyde fungal tutunma göstermiştir.

Bulgular, pediatrik restorasyonlarda materyal seçiminde renk faktörünün estetik kaygıların ötesinde biyolojik etkilerinin de göz önünde bulundurulması gerektiğini vurgulamaktadır. Özellikle yüksek çürük riski taşıyan çocuklarda, uzun dönem başarıyı destekleyecek tercihlerin pembe tepilebilir kompomerler yönünde yapılabileceği görülmektedir.

Sonuç olarak, restoratif materyal seçimi yalnızca görünüm değil, aynı zamanda mikrobiyal davranış açısından da değerlendirilmelidir. Bu çalışma, klinik karar süreçlerine renk ve viskozitenin bilimsel temelli katkısını sunarak pedodontik uygulamalara yeni bir bakış açısı getirmektedir.

Referanslar

1. Kraemer N, Frankenberger R. Compomers in restorative therapy of children: a literature review. *International Journal of Paediatric Dentistry*. 2007;17(1):2-9.
2. Busscher H, Rinastiti M, Siswomihardjo W, Van der Mei H. Biofilm formation on dental restorative and implant materials. *Journal of dental research*. 2010;89(7):657-665.
3. Bürgers R, Schneider-Brachert W, Rosentritt M, Handel G, Hahnel S. Candida albicans adhesion to composite resin materials. *Clinical oral investigations*. 2009;13(3):293-299.
4. Özarslan M, Avcioglu NH, Can DB, Çalışkan A. Biofilm formation of C. albicans on occlusal device materials and antibiofilm effects of chitosan and eugenol. *The Journal of Prosthetic Dentistry*. 2024;131(1):144. e1-144. e9.
5. Elguezabal N, Maza J, Ponton J. Inhibition of adherence of Candida albicans and Candida dubliniensis to a resin composite restorative dental material by salivary secretory IgA and monoclonal antibodies. *Oral diseases*. 2004;10(2):81-86.
6. Blankenship JR, Mitchell AP. How to build a biofilm: a fungal perspective. *Current opinion in microbiology*. 2006;9(6):588-594.
7. Segal E, Lehrman O, Dayan D. Adherence in vitro of variousCandida species to acrylic surfaces. *Oral surgery, oral medicine, oral pathology*. 1988;66(6):670-673.

8. Pereira T, Del Bel Cury AA, Cenci MS, Rodrigues-Garcia RCM. In vitro Candida colonization on acrylic resins and denture liners: influence of surface free energy, roughness, saliva, and adhering bacteria. *International Journal of Prosthodontics*. 2007;20(3)
9. Waltimo T, Tanner J, Vallittu P, Haapasalo M. Adherence of Candida albicans to the surface of polymethylmethacrylate-E glass fiber composite used in dentures. *International Journal of Prosthodontics*. 1999;12(1)
10. Beldüz N, Kamburoğlu A, Yılmaz Y, Tosun İ, Beldüz M, Kara C. Evaluation of candida albicans biofilm formation on various dental restorative material surfaces. *Nigerian Journal of Clinical Practice*. 2017;20(3):355-360.
11. Belazi M, Velegraki A, Fleva A, et al. Candidal overgrowth in diabetic patients: potential predisposing factors. *Mycoses*. 2005;48(3):192-196.
12. Edgerton M, Scannapieco F, Reddy M, Levine M. Human submandibular-sublingual saliva promotes adhesion of Candida albicans to polymethylmethacrylate. *Infection and immunity*. 1993;61(6):2644-2652.
13. Quirynen M, Bollen CM. The influence of surface roughness and surface-free energy on supra-and subgingival plaque formation in man: A review of the literature. *Journal of clinical periodontology*. 1995;22(1):1-14.
14. Bollenl CM, Lambrechts P, Quirynen M. Comparison of surface roughness of oral hard materials to the threshold surface roughness for bacterial plaque retention: a review of the literature. *Dental materials*. 1997;13(4):258-269.
15. Yamauchi M, Yamamoto K, Wakabayashi M, Kawano J. In vitro adherence of microorganisms to denture base resin with different surface texture. *Dental materials journal*. 1990;9(1):19-24,121.
16. Lassila L, Loimaranta V, Vallittu P, Garoushi S. Bacterial adhesion and surface roughness of particulate-filled and short fiber-reinforced composites. *Odontology*. 2025;113(2):634-644.
17. Cavalheiro M, Teixeira MC. Candida biofilms: threats, challenges, and promising strategies. *Frontiers in medicine*. 2018;5:28.

S-124 Serebral Palsili Çocuklarda Ağız Sağlığı ile İlişkili Yaşam Kalitesi: Pilot Çalışma

Alaz Oya Erenel[1], Seçil Çalışkan[2], Coşkun Yarar[3]

[1] Eskişehir Osmangazi Üniversitesi Diş Hekimliği Fakültesi Pedodonti Ana Bilim Dalı, alazoyaerenel@gmail.com, 0009-0006-2029-8547

[2] Eskişehir Osmangazi Üniversitesi Diş Hekimliği Fakültesi Pedodonti Ana Bilim Dalı, secilcaliskan@ogu.edu.tr, 0000-0002-8099-584X

[3] Eskişehir Osmangazi Üniversitesi Tıp Fakültesi Çocuk Nöroloji Ana Bilim Dalı, cyarar@ogu.edu.tr, 0000-0001-7462-4578

Özet

Amaç: Bu pilot çalışmanın amacı, serebral palsili (SP) çocukların ağız sağlığıyla ilişkili yaşam kalitelerinin benzer yaş grubundaki sağlıklı çocuklarla karşılaştırılmasıdır.

Gereçler ve Yöntemler: Bu çalışma için Eskişehir Osmangazi Üniversitesi Girişimsel Olmayan Klinik Araştırmalar Etik Kurulu Başkanlığından (27.02.2024 tarih 40 sayılı karar) etik kurul onayı alınmıştır. Çalışmaya erken çocukluk çağı (EÇÇ, n=13) ve okul çağı (n=11) olmak üzere iki yaş grubunda toplam 24 (11 SP, 13 sağlıklı) çocuk dahil edildi. Tüm katılımcılara ait yaş, cinsiyet gibi demografik veriler ile ağız içi muayene bulguları kaydedildi. EÇÇ grubundaki çocukların ağız sağlığı ile ilişkili yaşam kalitesi, ebeveynleri tarafından yanıtlanan Erken Çocukluk Çağı Ağız Sağlığı Etki Ölçeği (ECOHIS) ile, okul çağı grubundaki çocukların yaşam kalitesi ise hem çocuklar hem de ebeveynleri tarafından yanıtlanan Çocuklarda Ağız Sağlığı ile İlişkili Yaşam Kalitesi (POQL) ölçeği ile değerlendirildi. İstatistiksel analizlerde tanımlayıcı istatistikler ve bağımsız örneklem t-testi kullanıldı. Anlamlılık düzeyi $p<0,05$ olarak kabul edildi.

Bulgular: EÇÇ grubundaki çocukların yaş ortalaması 5,1±0,7 yıl, okul çağı grubunda ise 8,3±1,4 yıl idi. Her iki grupta da sağlıklı çocuklar ile SP'li çocukların çürük skorları arasında istatistiksel olarak anlamlı fark yoktu ($p>0,05$). Sağlıklı çocukların ECOHIS puan ortalaması, SP'li çocuklara kıyasla daha yüksek olmasına rağmen fark istatistiksel olarak anlamlı değildi ($p>0,05$). Sağlıklı çocukların POQL skorları SP'lilere göre 3 kat daha fazlayken, sağlıklı çocukların ebeveynlerinin POQL skorları SP'lilerin ebeveynlerine göre 5 kat daha fazlaydı ($p<0,05$).

Sonuç: SP'li ve sağlıklı çocuklar arasında çürük skorları açısından anlamlı fark bulunmaması, her iki grupta benzer çürük deneyimi olduğunu göstermektedir. Buna rağmen SP'li çocukların yaşam kalitesi skorlarının daha iyi olması, bu bireylerin ve ebeveynlerinin ağız sağlığını genel sağlık sorunlarına kıyasla daha az öncelikli algılamalarına bağlanabilir. SP'de sistemik ve motor kısıtlılıkların ön planda olması, oral problemlerin yaşam kalitesine yansımasını azaltmış olabilir. Bu durum, SP'li çocuklarda ağız sağlığı farkındalığının artırılmasının önemini göstermektedir.

Anahtar kelimeler: Çocuk diş hekimliği; Serebral palsi; Yaşam kalitesi

S-124 Oral Health-Related Quality of Life in Children with Cerebral Palsy: A Pilot Study

Alaz Oya Erenel[1], Seçil Çalışkan[2], Coşkun Yarar[3]

[1] Eskişehir Osmangazi Üniversitesi Diş Hekimliği Fakültesi Pedodonti Ana Bilim Dalı, alazoyaerenel@gmail.com, 0009-0006-2029-8547

[2] Eskişehir Osmangazi Üniversitesi Diş Hekimliği Fakültesi Pedodonti Ana Bilim Dalı, secilcaliskan@ogu.edu.tr, 0000-0002-8099-584X

[3] Eskişehir Osmangazi Üniversitesi Tıp Fakültesi Çocuk Nöroloji Ana Bilim Dalı, cyarar@ogu.edu.tr, 0000-0001-7462-4578

Abstract

Aim: This pilot study aimed to compare the oral health–related quality of life (OHRQoL) of children with cerebral palsy (CP) and healthy children of similar ages.

Materials and Methods: Ethical committee approval for this study was obtained from the Non-Interventional Clinical Research Ethics Committee of Eskişehir Osmangazi University (Decision No. 40 dated February 27, 2024). A total of 24 children (11 with CP and 13 healthy) were included, divided into two age groups: early childhood (n=13) and school-age (n=11). Demographic data such as age and gender, as well as intraoral examination findings, were recorded. In the early childhood group, OHRQoL was assessed using the Early Childhood Oral Health Impact Scale (ECOHIS) completed by parents, while in the school-age group, it was measured using the Pediatric Oral Health–Related Quality of Life (POQL) scale completed by both children and their parents. Descriptive statistics and independent samples t-tests were used for data analysis, with significance set at $p<0.05$.

Results: The mean age of the early childhood group was 5.1±0.7 years, and that of the school-age group was 8.3±1.4 years. There were no statistically significant differences in the number of caries between CP and healthy children in either group ($p>0.05$). Although the mean ECOHIS score of healthy children was higher than that of CP children, the difference was not statistically significant ($p>0.05$). In the school-age group, the POQL scores of healthy children were three times higher than those of CP children, and the POQL scores reported by healthy children's parents were five times higher than those reported by parents of CP children ($p<0.05$).

Conclusion: The absence of significant differences in caries experience between groups indicates similar oral health conditions. However, better OHRQoL scores among CP children suggest that they and their parents may perceive oral health as less important compared to major systemic and motor challenges. The predominance of overall health issues in CP may reduce the perceived impact of oral problems on quality of life. These findings highlight the importance of improving oral health awareness among CP children and their caregivers.

Keywords: Cerebral palsy; Pediatric dentistry; Quality of life

Giriş

Serebral palsi (SP), gelişmekte olan beyinde meydana gelen kalıcı ancak ilerleyici olmayan motor işlev bozukluklarıyla karakterize nörogelişimsel bir durumdur ve çocukluk döneminde motor, duyu, algı, iletişim ve davranış fonksiyonlarını etkileyebilir[1]. SP'li çocuklarda kas tonusu bozuklukları, oral motor kontrol güçlükleri ve sınırlı el becerileri nedeniyle ağız hijyeninin sağlanması zorlaşmakta; buna bağlı olarak diş çürüğü, gingival inflamasyon ve

travmatik dental yaralanmalar gibi oral problemler daha sık görülmektedir[2].

Ağız sağlığı, yalnızca hastalık ya da bozukluğun yokluğu değil; bireyin fiziksel, psikolojik ve sosyal iyilik hâlini kapsayan bir durumdur[3]. Çocuklarda ağız sağlığı, beslenme, konuşma, büyüme, özgüven ve sosyal etkileşim gibi gelişimsel süreçleri doğrudan etkiler[4]. Bu nedenle oral sağlıkla ilişkili yaşam kalitesi (Oral Health-Related Quality of Life, OHRQoL), klinik bulguların ötesinde ağız hastalıklarının çocuk ve ailesi üzerindeki psikososyal yansımalarını değerlendirmek açısından önem taşımaktadır [5].

Çocuklarda OHRQoL değerlendirmesi yaşa ve bilişsel düzeye uygun ölçeklerle yapılmalıdır. Erken Çocukluk Çağı Ağız Sağlığı Etki Ölçeği (Early Childhood Oral Health Impact Scale-ECOHIS), erken çocukluk döneminde ebeveyn gözlemlerine dayanarak çocuğun ve ailenin ağız sağlığından etkilenme düzeyini ölçer[6]. Daha büyük çocuklar için geliştirilen Pediatrik Ağız Sağlığına İlişkin Yaşam Kalitesi (Pediatric Oral Health-Related Quality of Life-POQL) ölçeği ise çocukların kendi algılarını ifade etmelerine olanak tanır[7]. Her iki ölçek de yaşa özgü psikometrik geçerliliğe sahiptir ve farklı gelişim dönemlerinde OHRQoL değerlendirmesinde kullanılabilmektedir[8].

SP'li çocuklarda dental problemlerin ağrı, estetik kaygı, beslenme zorluğu ve sosyal izolasyon gibi sonuçları, hem çocuğun hem de ebeveynin yaşam kalitesini olumsuz etkileyebilir[9]. Ancak literatürde SP heterojen bir hastalık grubudur; farklı alt tipler, değişken motor kısıtlılıklar ve kullanılan antispastik ilaçlar ağız sağlığı durumunu ve yaşam kalitesini farklı biçimlerde etkileyebilmektedir[10,11]. Mevcut çalışmalar genellikle SP'nin tüm klinik tiplerini birlikte değerlendirmiş, bu nedenle ilaç kullanımı ve motor fonksiyon farklılıklarının ağız sağlığıyla ilişkili yaşam kalitesi üzerindeki etkisini ayırt etmek güç olmuştur.

Bu çalışma, ilaç kullanmayan ve spastik tip SP tanılı çocuklardan oluşan homojen bir örneklem üzerinde yürütülmesiyle bu alandaki boşluğu gidermeyi hedeflemektedir. Böylece, SP'li bireylerde OHRQoL'yi etkileyen faktörlerin daha doğru biçimde anlaşılmasına katkı sağlanabilir. Bu pilot çalışmada, SP'li çocuklarda ağız sağlığıyla ilişkili yaşam kalitesinin benzer yaş grubundaki ve benzer dmft/DMFT skorlarına sahip sağlıklı çocuklarla karşılaştırılması amaçlanmıştır. Çalışmanın amacı doğrultusunda "SP'li çocuklar ile benzer yaş grubundaki sağlıklı çocuklar arasında OHRQoL açısından anlamlı fark yoktur." şeklinde H_0 hipotezi oluşturuldu.

Yöntem

Çalışma için Eskişehir Osmangazi Üniversitesi Girişimsel Olmayan Klinik Araştırmalar Etik Kurulu Başkanlığından (27.02.2024 tarih 40 sayılı karar) etik kurul onayı alındı. Bu çalışma "Serebral Palsili Çocuklarda Dental Tedavilerin Oral Mikrobiyotaya Etkisinin Değerlendirilmesi" isimli, proje ID numarası 3151 olan tez projesinden üretildi. Çalışmaya daha öncesinde herhangi bir restoratif dental tedavi geçmişi olmayan, Frankl Davranış Skalası skoru 3 veya 4 olan hastalar dahil edildi. SP grubu için ESOGÜ Tıp Fakültesi Çocuk Nöroloji ABD'de kayıtlı olan, düzenli ilaç kullanımı olmayan ve en az bir üst ekstremitesinde fonksiyonel hareket kabiliyeti bulunan spastik tipte 11 SP'li çocuk seçildi. Sağlıklı grup için ESOGÜ Diş Hekimliği Fakültesi Pedodonti Anabilim Dalı kliniğine Mayıs 2024-Şubat 2025 tarihleri arasında herhangi bir sebeple başvuran 13 sağlıklı çocuk seçildi. Sağlıklı çocuklar, SP'li olanlarla yaş, cinsiyet ve dmft/DMFT skorları açısından eşleşmekteydi. Tüm katılımcıların ebeveynlerinden yazılı bilgilendirilmiş onam alındı. Toplamda 24 katılımcı yaşlarına göre iki gruba ayrıldı: erken çocukluk çağı (3-6) ve okul çağı (7-10 yaş). Tüm katılımcıların yaş, cinsiyet gibi demografik verileri kaydedilerek muayeneleri aynı araştırmacı tarafından ünit ışığı altında dental ayna ve sond yardımıyla yapıldı. Daimi dişlerdeki çürük durumunu değerlendirmek için Çürük, Eksik ve Dolgulu Dişler (DMFT) indeksi; süt dişleri için ise çürük, eksik ve dolgulu dişler (dmft) indeksi kullanılarak elde edilen veriler kaydedildi.

OHRQoL değerlendirmesi yaşa göre iki farklı ölçekle yapıldı. EÇÇ grubunda Pahel ve ark.[6] tarafından 2-6 yaş arası çocuklar için geliştirilen, Türkçe validasyonu Peker ve ark.[12] tarafından

yapılan ECOHIS kullanıldı. Bu ölçekte sadece ebeveynlerin yanıtladığı sorular yer almaktadır. Okul çağı grubunda ise Huntington ve ark.[7] tarafından 8-14 yaş arası çocuklar için geliştirilen, Türkçe validasyonu Yazıcıoğlu ve ark.[13] tarafından yapılan POQL ölçeği uygulandı. Bu ölçekte hem çocuklar hem de ebeveynler tarafından yanıtlanan sorular yer almaktadır. ECOHIS çocuk ve aile olmak üzere 2 bölümden oluşmaktadır; çocuk bölümünde 9 soru, aile bölümünde 4 soru vardır. POQL, puanlamaya dahil edilmeyen genel sorular ve ölçek soruları olmak üzere iki bölümden oluşmaktadır. Her iki ölçekte de daha yüksek skor daha düşük yaşam kalitesini ifade etmektedir. İki ölçeğe de verilen cevaplar ayrı ayrı kaydedildi ve cevaplar ölçek puantaj sistemine göre puanlanarak ECOHIS ve POQL skorları hesaplandı. Elde edilen verilerin analizinde uygun paket programlar kullanılarak bağımsız örneklem t testi ve tanımlayıcı istatistik testlerinden faydalanıldı. İstatistiksel anlamlılık düzeyi $p<0,05$ olarak kabul edildi.

Bulgular

EÇÇ grubunda yer alan çocukların (7 kadın, 6 erkek) yaş ortalaması 5,1±0,7 yıl, okul çağı grubundaki çocukların (7 kadın, 4 erkek) yaş ortalaması ise 8,3±1,4 yıl idi. EÇÇ grubunda sağlıklı çocukların dmft ortalaması 5,8±3 iken SP grubunda bu skor 4±4,9 idi. Okul çağı grubunda sağlıklı çocukların dmft ortalaması 5,8±3,1, DMFT ortalaması 1,3±1,6 iken SP'li çocukların dmft ortalaması 4,8±2,3, DMFT ortalaması 1,4±1,9 idi. Her iki yaş grubunda da SP'li ve sağlıklı çocuklar arasında çürük skorları açısından istatistiksel olarak anlamlı fark saptanmadı ($p>0,05$).

EÇÇ grubunda; sağlıklı çocukların ECOHIS skorları ortalaması çocuk bölümünde 3,4±5,1, aile bölümünde 2,1±3,9 ve toplamda 5,5±8,9 iken SP'lilerin ortalaması çocuk bölümünde 1,5±2,3, aile bölümünde 1,3±2 ve toplamda 2,8±4,4 idi, buna karşın gruplar arası istatistiksel olarak anlamlı fark yoktu ($p>0,05$).

Okul çağı grubunda; sağlıklı çocukların POQL skorları ortalaması (10,2±12,9) SP'li çocuklara (2±1,1) göre yaklaşık beş kat, ebeveynlerinin POQL skorları (9±7,7-3,5±2,5) ise üç kat daha yüksek bulundu ($p<0,05$).

Tartışma

Bu pilot çalışma, SP'li çocukların OHRQoL'sini benzer çürük yüküne sahip sağlıklı akranlarıyla karşılaştırmayı amaçlamış ve özellikle okul çağında dikkat çekici bir bulgu ortaya koymuştur: SP'li çocuklar, aynı dmft/DMFT skorlarına rağmen sağlıklı çocuklara göre anlamlı derecede daha düşük OHRQoL skorları sergilemiştir ($p<0,05$). Bu bulgu, literatürdeki belirli gözlemlerle tutarlılık gösterse de klinik pratikte yerleşik algılarla çelişmektedir.

SP'li çocuklarda oral motor kontrol zorlukları, yutma disfonksiyonu ve el becerisi kısıtlılığı nedeniyle ağız hijyeni uygulamalarının zorlaşması, çürük prevalansını artıran iyi bilinen bir risk faktörüdür[2,14]. Literatürde, SP'li çocuklarda çürük prevalansının genellikle daha yüksek olduğu bildirilmesine rağmen[2,14], bu çalışmada uygulanan yaş, cinsiyet ve çürük yüküne dayalı eşleştirme yapılması, gruplar arası karşılaştırmada çürük şiddetinin karıştırıcı etki yapmasını engellemiştir. Diğer birçok çalışmada çürük sayılarının gruplar arasında farklılık göstermesi bir limitasyon olarak değerlendirilirken[9,15], bu çalışmada çürük skoru standardize edilebilmiş bir parametre haline gelmiştir.

Erken çocukluk çağında (3-6 yaş) ECOHIS skorları arasında anlamlı fark saptanmaması ($p>0,05$), ebeveyn algısının baskın olduğu bu yaş grubunda SP'li çocukların genel sağlık sorunlarının ön planda olması nedeniyle ağız sağlığı etkilerinin gölgede kalabileceğini düşündürmektedir. Sruthi ve ark. (2021), SP'li çocukların ebeveynlerinin dental sorunları "tolere edilebilir" veya "önemsiz" olarak algılayabildiğini bildirmiştir[16]. Benzer şekilde, Akhter ve ark. (2019), yüksek çürük prevalansına rağmen SP'li bireylerde OHRQoL skorlarının beklenenden daha iyi olabileceğini rapor etmiştir[17]. Bu durum, ebeveynlerin öncelik sıralamasında oral sağlık sorunlarının geride kalması ve çocuğun kendi algısının ölçülmemesi ile açıklanabilir.

Okul çağında (7-10 yaş) ise POQL ölçeği ile elde edilen bulgular dikkat çekicidir: Sağlıklı

çocuklar, SP'li akranlarına göre yaklaşık beş kat daha fazla etkilenmiştir. Bu fark, çocuğun kendi algısının ölçülmeye başlanmasıyla ilişkilendirilebilir. SP'li çocuklar, kronik sağlık sorunları nedeniyle psikososyal dayanıklılık geliştirmiş olabilir ve ağız sağlığı sorunlarını "normal" kabul ederek daha az etkilenmektedir[10]. Öte yandan, sağlıklı çocuklar aynı çürük yükünü sosyal damgalanma, estetik kaygı ve akran baskısı bağlamında daha yoğun algılamakta, bu da OHRQoL'yi olumsuz etkilemektedir[18].

Çalışmanın limitasyonları arasında küçük örneklem büyüklüğü ve iş birliği yapamayan çocukların (Frankl 1-2) dışlanması yer almaktadır. Bu, ağır SP'li bireylerin OHRQoL etkisini yansıtmayabileceği için bulguların genellenebilirliğini kısıtlamaktadır. Ayrıca, ECOHIS ve POQL gibi öz-bildirim temelli ölçeklerin özellikle SP'li çocuklarda yanıt ve algı farklılıklarına açık olması, sonuçların yorumlanmasını sınırlayabilir.

Sonuç

Bu çalışmanın bulguları, SP'li ve sağlıklı çocuklar arasında yaşam kalitesi algısında benzer çürük yüküne rağmen belirgin farklılıklar olabileceğini göstermektedir. SP'li çocuklarda daha düşük yaşam kalitesi skorlarının, genel sağlık sorunlarının ağız sağlığına kıyasla daha öncelikli algılanmasından kaynaklandığı düşünülmektedir.

Elde edilen sonuçlar, ağız sağlığıyla ilişkili yaşam kalitesinin yalnızca klinik göstergelere değil, bireyin sağlık algısı, ebeveyn tutumu ve fonksiyonel sınırlılıklarına da bağlı olduğunu ortaya koymaktadır. Bu nedenle, SP'li çocukların ağız sağlığı yönetiminde multidisipliner yaklaşımlar benimsenmeli; pedodontistler, fizyoterapistler, nörologlar ve aileler arasında koordinasyon güçlendirilmelidir. Ayrıca, ebeveyn farkındalığını artırmaya yönelik eğitim programları ve düzenli dental takip protokolleri, bu bireylerin genel yaşam kalitesini destekleyebilir. Gelecekte yapılacak çalışmalarda, SP'nin farklı alt tiplerinin de değerlendirilmesi, ağız sağlığı ve yaşam kalitesi arasındaki ilişkiye dair daha kapsamlı bir bakış sağlayacaktır.

Kaynakça

1. Rosenbaum P, Paneth N, Leviton A, et al. A report: the definition and classification of cerebral palsy April 2006. *Dev Med Child Neurol Suppl*. Feb 2007;109:8-14.
2. Bensi C, Costacurta M, Docimo R. Oral health in children with cerebral palsy: A systematic review and meta-analysis. *Spec Care Dentist*. Sep 2020;40(5):401-411. doi:10.1111/scd.12506
3. WHO. Oral health: Key facts. 2020. https://www.who.int/news-room/fact-sheets/detail/oral-health
4. Casamassimo PS, Thikkurissy S, Edelstein BL, Maiorini E. Beyond the dmft: the human and economic cost of early childhood caries. *Journal of the American Dental Association (1939)*. Jun 2009;140(6):650-7. doi:10.14219/jada.archive.2009.0250
5. Thomson W, Broder H. Oral–Health–Related Quality of Life in Children and Adolescents. *Pediatric Clinics of North America*. 10/01 2018;65:1073-1084. doi:10.1016/j.pcl.2018.05.015
6. Pahel BT, Rozier RG, Slade GD. Parental perceptions of children's oral health: the Early Childhood Oral Health Impact Scale (ECOHIS). *Health Qual Life Outcomes*. Jan 30 2007;5:6. doi:10.1186/1477-7525-5-6
7. Huntington NL, Spetter D, Jones JA, Rich SE, Garcia RI, Spiro A, 3rd. Development and validation of a measure of pediatric oral health-related quality of life: the POQL. *J Public Health Dent*. Summer 2011;71(3):185-93.
8. Kumar S, Kroon J, Lalloo R. A systematic review of the impact of parental socio-economic status and home environment characteristics on children's oral health related quality of life. *Health Qual Life Outcomes*. Mar 21 2014;12:41. doi:10.1186/1477-7525-12-41

9. Du R, McGrath C, Yiu C, King N. Health- and oral health-related quality of life among preschool children with cerebral palsy. *Quality of Life Research*. 2010-06-27 2010;19:1367-1371. doi:10.1007/s11136-010-9693-6
10. Ashiry EE, Alaki S, Nouri S. Oral Health Quality of Life in Children with Cerebral Palsy: Parental Perceptions. *The Journal of clinical pediatric dentistry*. 2016-09-12 2016;40 5:375-387. doi:10.17796/1053-4628-40.5.375
11. Abanto J, Carvalho T, Bönecker M, Ortega A, Ciamponi A, Raggio D. Parental reports of the oral health-related quality of life of children with cerebral palsy. *BMC oral health*. 2012-06-18 2012;12:15-15. doi:10.1186/1472-6831-12-15
12. Peker K, Uysal Ö, Bermek G. Cross - cultural adaptation and preliminary validation of the Turkish version of the early childhood oral health impact scale among 5-6-year-old children. *Health Qual Life Outcomes*. Dec 22 2011;9:118. doi:10.1186/1477-7525-9-118
13. Yazıcıoğlu İ, Jones J, Doğan C, Rich S, Garcia Rİ. Validity and reliability of a Turkish pediatric oral health-related quality of life measure. *European Oral Research*. January 2018;52(1):25-32.
14. Daraniyagala T, Herath C, Gunasinghe M, Ranasinghe N, Herath M, Jayasooriya P. Oral Health Status of Children with Cerebral Palsy and its Relationship with Caregivers' Knowledge Related to Oral Health. *Journal of South Asian Association of Pediatric Dentistry*. 12/01 2019;2:37-42. doi:10.5005/jp-journals-10077-3031
15. Zeng Y, Zhang J, Liu H, Shen X. Investigation and analysis of the prevalence of oral diseases and oral health-related quality of life in children with cerebral palsy, and associated factors. *American journal of translational research*. 2025-01-01 2025;17 4:2773-2781. doi:10.62347/uhoe6541
16. Sruthi K, Yashoda R, Puranik M. Oral health status and parental perception of child oral health-related quality of life among children with cerebral palsy in Bangalore city: A cross-sectional study. *Special care in dentistry : official publication of the American Association of Hospital Dentists, the Academy of Dentistry for the Handicapped, and the American Society for Geriatric Dentistry*. 2021-01-29 2021;doi:10.1111/scd.12568
17. Akhter R, Hassan N, Martin E, et al. Caries experience and oral health-related quality of life (OHRQoL) of children and adolescents with cerebral palsy in a low-resource setting. *BMC oral health*. 2019-01-15 2019;19doi:10.1186/s12903-018-0704-2
18. Krisdapong S, Sheiham A, Tsakos G. Oral health-related quality of life of 12- and 15-year-old Thai children: findings from a national survey. *Community Dent Oral Epidemiol*. Dec 2009;37(6):509-17. doi:10.1111/j.1600-0528.2009.00503.x

S-125 Erken Çocukluk Çağı Çürüğünde Risk Faktörlerinin Belirlenmesi: Prospektif Kohort Çalışma

Sözel Bildiri

Ceren Sağlam[1], Dilşah Çoğulu[1], Merve Tosyalı[2], Feyza Umay Koç[2], Nazan Ersin[1]
[1] Ege Üniversitesi Diş Hekimliği Fakültesi Pedodonti Anabilim Dalı
[2] Ege Üniversitesi Tıp Fakültesi Çocuk Sağlığı ve Hastalıkları Anabilim Dalı

Amaç: Bu çalışmanın amacı, erken çocukluk çağı çürüğü (EÇÇ) gelişimi ile gebelik ve doğum sürecine ait faktörler, çocuğun sistemik sağlık durumu, beslenme ve diyet alışkanlıkları, ağız hijyeni, flor kullanımı ve dental plak varlığı gibi risk faktörleri arasındaki ilişkiyi değerlendirmektir. Gereç ve Yöntemler: Çalışmada, Ege Üniversitesi Tıp Fakültesi Çocuk Sağlığı ve Hastalıkları Anabilim Dalı Sağlıklı Çocuk Kliniği'ne rutin kontrol amacıyla başvuran 12-60 ay arası 500 çocuk prospektif olarak incelendi. Etik kurul onayı sonrasında veri toplama sürecinde ebeveynler için hazırlanan anket formları doldurulduu ve çocukların klinik dental muayeneleri yapıldı. Değerlendirilen değişkenler arasında çocuğun doğum ağırlığı, prematüre doğum, sistemik sağlık durumu, anne sütü ve/veya mama öyküsü, gece beslenme alışkanlıkları, şeker tüketim sıklığı, diş fırçalama alışkanlıkları, fırçalama sırasında ebeveyn gözetimi ve flor kullanımı yer aldı. Çocuklarda diş çürüğü varlığı dft/dfs indeksleri ile, dental plak varlığı Silness & Löe plak indeksi ile değerlendirildi. Çocuklarda siyah diş renklenmesi varlığı kaydedildi. İstatistiksel analizler SPSS 25.0 programı ile Pearson ki-kare, Fisher'ın kesin olasılık testi, t-testi ve Kruskal-Wallis testi kullanılarak değerlendirildi. Bulgular: Çalışmaya dahil edilen çocuklarda EÇÇ prevalansı %43,6 olarak tespit edildi; ortalama dft 1,91±1,30 ve dfs 3,85±2,40 olarak saptandı. Çocuklarda prematüre doğum, düşük doğum ağırlığı, alerji varlığı, anne sütü alımı olmaması, sık şeker tüketimi, yetersiz ağız hijyeni ve flor içermeyen diş macunu kullanımı ile EÇÇ arasında anlamlı ilişki saptandı ($p<0,05$). Dental plak birikimi ile EÇÇ şiddeti arasında pozitif bir korelasyon gözlenirken, siyah diş renklenmesi varlığı ile EÇÇ arasında negatif korelasyon varlığı izlendi ($p<0,05$). Sonuç: Bu prospektif kohort çalışmanın bulguları, erken çocukluk çağı çürüklerinin multifaktöriyel etiyolojiye sahip kompleks bir halk sağlığı sorunu olduğunu ortaya koymaktadır. Erken dönemde hem sistemik hem de davranışsal risk faktörlerinin birlikte değerlendirilmesi, ebeveynlerin bilgilendirilmesi ve koruyucu uygulamalar EÇÇ'nin önlenmesinde önem taşımaktadır.

Anahtar Kelimeler: Erken çocukluk çağı çürüğü; oral hijyen; çocuk diş hekimliği

S-125 Determination of Risk Factors Associated with Early Childhood Caries: A Prospective Cohort Study

Oral Abstract

Ceren Sağlam[1], Dilşah Çoğulu[1], Merve Tosyalı[2], Feyza Umay Koç[2], Nazan Ersin[1]
[1] Ege University Faculty Of Dentistry, Department Of Pediatric Dentistry, İzmir
[2] Ege University Faculty Of Medicine, Department Of Child Health And Pediatric Diseases, İzmir

Aim: The aim of this study was to evaluate the association between the development of early childhood caries (ECC) and various potential risk factors, including prenatal and perinatal characteristics, systemic health status, feeding and dietary habits, oral hygiene, fluoride exposure, and dental plaque accumulation. Materials and Methods: A prospective cohort of 500 children aged 12-60 months attending routine pediatric controls at the Social Pediatrics Clinic, Ege University, were examined. Data collection involved structured parental questionnaires and standardized clinical dental examinations. Assessed variables included birth weight, preterm birth, systemic health, breastfeeding and/or formula feeding history, sugar intake frequency, toothbrushing habits, supervision during toothbrushing, and fluoride usage. Caries status was evaluated using dft/dfs indices, while the Silness&Löe Plaque Index was used to record dental plaque accumation. Black tooth stain was also recorded. Statistical analyses were performed using SPSS version 25.0 by Pearson chi-square test, Fisher's Exact test, t-test, and Kruskal-Wallis test. Results: ECC prevalence was 43.6%, with a mean dft of 1.91±1.30 and dfs of 3.85±2.40. Significant risk factors included preterm birth, low birth weight, presence of allergy, absence of breastfeeding, frequent sugar consumption, inadequate oral hygiene, and use of non-fluoridated toothpaste were associated with ECC ($p<0.05$). Dental plaque accumulation showed a positive correlation with severity of ECC, while the presence of black tooth stain was inversely associated with ECC ($p<0.05$). Conclusion: The findings of this prospective cohort study demonstrate that early childhood caries is a complex public health problem with a multifactorial etiology. Comprehensive assessment of both systemic and behavioral risk factors at an early stage, combined with parental education and the implementation of preventive strategies, is essential for the effective prevention of ECC.

Keywords: Early childhood caries; oral hygiene; pediatric dentistry

S-126 Genel Anestezide Uygulanan Diş Tedavilerinin Sağlıklı ve Engelli Çocukların Yaşam Kalitesine Etkisi

Sözel Bildiri

Necibe Damla Şahin[1], **Büşra Güngör Işık**[1], Ahmet Tuğrul Şahin[2]
[1] Tokat Gaziosmanpaşa Üniversitesi Diş Hekimliği Fakültesi Pedodonti Anabilim Dalı
[2] Tokat Gaziosmanpaşa Üniversitesi Tıp Fakültesi Anesteziyoloji ve Reanimasyon Anabilim Dalı

Amaç: Bu çalışmanın amacı sağlıklı ve özel gereksinimli çocuklarda genel anestezi altında yapılan dental tedaviler sonrası; ağız ve diş sağlığına bağlı yaşam kalitesinin değişimini değerlendirmektir. Gereç ve Yöntem: Çalışmaya Tokat Gaziosmanpaşa Diş Hekimliği Fakültesi Pedodonti Anabilim Dalında genel anestezi altında tedavi edilen 26 özel gereksinimli ve 39 sağlıklı çocuk dahil edildi. Velilere, genel anestezi öncesi ve tedaviden 6 ay sonra olmak üzere iki kez anket uygulandı. Sağlıklı grupta Early Childhood Oral Health Impact Scale (ECOHIS) anketi, özel gereksinimli çocuk grubunda Franciscan Hospital for Children Oral Health-Related Quality of Life (FHC-OHRQOL) anketi kullanıldı. Tedavi öncesi ve sonrası verilerin analizinde Wilcoxon İşaretli Sıralar Testi kullanıldı ($p<0.05$). Bulgular: Tedaviden 6 ay sonra, her iki grupta da tüm yaşam kalitesi parametrelerinde istatistiksel olarak çok ileri düzeyde anlamlı bir iyileşme saptanmıştır ($p<0.001$). Özel gereksinimli çocuk grubunda "Ağız ve Diş Problemleri" skorunun ortalaması 10.96'dan 2.04'e, "Günlük Sorunlar" skoru 5.85'ten 0.73'e ve "Ebeveyn/Bakıcı Kaygısı" skoru 8.23'ten 3.23'e gerilemiştir. Sağlıklı grupta ise toplam ECOHIS skoru ortalaması tedavi öncesi 17.77 iken, tedavi sonrası 4.85'e düşerek anlamlı bir iyileşme göstermiştir ($p<0.001$). Sonuç: Genel anestezi altında yapılan kapsamlı diş tedavisi hem özel gereksinimli hem de koopere olamayan sağlıklı çocukların oral sağlıkla ilişkili yaşam kalitesini ve ailelerinin psikolojik durumunu 6 aylık takipte anlamlı düzeyde iyileştiren kritik ve etkili bir müdahaledir.

Anahtar Kelimeler: ECOHIS; Genel anestezi; Yaşam kalitesi

S-126 Effect of Dental Treatments Under Anesthesia on Children's Quality of Life

Oral Abstract

Necibe Damla Şahin[1], **Büşra Güngör Işık**[1], Ahmet Tuğrul Şahin[2]

[1] Tokat Gaziosmanpaşa University Faculty Of Dentistry Department Of Pedodontics

[2] Tokat Gaziosmanpaşa University Faculty Of Medicine Department Of Anesthesiology And Reanimation

Objective: The aim of this study is to evaluate the change in oral health-related quality of life after dental treatments performed under general anesthesia in healthy and special needs children. Material and Methods: The study included 26 special needs and 39 healthy children treated under general anesthesia at the Department of Pedodontics, Faculty of Dentistry, Tokat Gaziosmanpasa University. A questionnaire was administered to the parents twice: before the general anesthesia and 6 months after the treatment. The Early Childhood Oral Health Impact Scale (ECOHIS) questionnaire was used for the healthy group, and the Franciscan Hospital for Children Oral Health-Related Quality of Life (FHC-OHRQOL) questionnaire was used for the special needs children group. The Wilcoxon Signed-Rank Test was used for the analysis of pre- and post-treatment data ($p<0.05$). Results: At 6 months post-treatment, a statistically highly significant improvement was found in all quality of life parameters in both groups ($p<0.001$). In the special needs children group, the mean score for "Oral and Dental Problems" decreased from 10.96 to 2.04, the "Daily Problems" score from 5.85 to 0.73, and the "Parent/Caregiver Anxiety" score from 8.23 to 3.23. In the healthy group, the mean total ECOHIS score, which was 17.77 before treatment, decreased to 4.85 after treatment, showing a significant improvement ($p<0.001$). Conclusion: Comprehensive dental treatment under general anesthesia is a critical and effective intervention that significantly improves the oral health-related quality of life of both special needs and uncooperative healthy children, as well as the psychological state of their families, in a 6-month follow-up.

Keywords: ECOHIS; General anesthesia; Quality of life

S-127 Amputasyon Tedavisinde Kullanılan Kalsiyum Silikat Simanın Uzaklaştırılma Etkinliğinin Değerlendirilmesi-PİLOT ÇALIŞMA

Duygu Yılmaz[1], Seçil Çalışkan[2], Mehmet Esad Güven[3]
[1] Eskişehir Osmangazi Üniversitesi, duygum.yilmaz@outlook.com, 0009-0001-7115-5769
[2] Eskişehir Osmangazi Üniversitesi, sclctn@hotmail.com, 0000-0002-8099-584X
[3] Necmettin Erbakan Üniversitesi, esadgvn@gmail.com, 0000-0001-9075-9931

Özet

Amaç

Bu çalışmanın amacı, güncel olarak amputasyon tedavisinde kullanılan kalsiyum silikat simanın süt dişi kavitelerinden uzaklaştırılmasında farklı teknik ve kimyasalların söküm etkinliğini dijital ve nitel olarak değerlendirilmesidir.

Materyal-Metod: Bu çalışmada çekim endikasyonu bulunan 6 adet alt ikinci süt molar diş kullanılmıştır. Dişler, 3D yazıcı ile hazırlanan standart akrilik kalıplara gömülmüştür. Aeratör ve elmas rond frez kullanılarak standart endodontik giriş kaviteleri oluşturulmuştur. Kavite tabanından 4 mm mesafe ölçülerek işaretlenmiş ve koronalde kalan mine ve dentin dokuları elmas separe yardımıyla soğutma altında kesilerek ayrılmıştır. Kaviteler bir ağız içi tarayıcı ile taranarak T0 (referans) STL verileri elde edilmiştir. Daha sonra dişlere amputasyon materyali (biodentine) uygulanmış, radyografik doğrulama yapılarak kompozit rezin ile restore edilmiştir. Örnekler %100 nem ve 37°C'de 2 ay bekletildikten sonra iki gruba ayrılmıştır: Biodentine uzaklaştırılmadan önce, Grup 1: %5.25'lik NaOCl 5 dakika süre ile, Grup 2: %10 glikolik asit 5 dakika süre ile uygulandıktan sonra rond frez yardımı ile mekanik olarak uzaklaştırılmıştır. Söküm süreleri kronometreyle ölçülmüş, işlemler 2.5× büyütme altında görsel ve radyografik olarak doğrulanmıştır. Sonrasında T1 (ölçüm) taramaları alınmış, T0 verileriyle bir metrolojik analiz programı ile hizalanarak dişten kaldırılan madde miktarları ölçülmüştür.

Kavite, yüzey alanı ve ortalama madde kaldırma miktarı (minimum, maksimum, ortalama,) analiz edilmiştir. Tüm analizler kör bir araştırmacı tarafından yapılmıştır. Veriler student T test ile karşılaştırılmış. Anlamlılık düzeyi (alfa=0.05) alınmıştır.

Bulgular: Kavite tabanlarında oluşan madde kaybı değerlendirildiğinde Grup 1 ve Grup 2'nin ortalama madde kaldırma yüzey alanı sırasıyla %87 ve %82 izlenmiş, ortalama 0.32 ve 0.36 mm olarak ölçülmüştür. Gruplar arasında fark izlenmemiştir. Radyografik değerlendirme sonucunda madde kaybı oluştuğu gözlemlenmiştir. Süre açısından yapılan değerlendirme sonucunda Grup 1'in ortalamasının, Grup 2'nin ortalamasından anlamlı olarak fazla olduğu ($p<0.05$) görülmüştür.

Sonuç: Süt dişi gibi furkasyon dentini ince olan dişlerde minimal invaziv söküm tekniğinin belirlenmesi önem taşımaktadır. Bu çalışmalar için ağız içi tarayıcı kullanımı ile değerlendirmenin literatüre katkı açısından önem taşıdığı düşünülmektedir.

Anahtar kelimeler: Amputasyon; kalsiyum silikat siman; vital pulpa tedavisi

S-127 Evaluation of the Removal Efficiency of Calcium Silicate Cement Used in Pulpotomy Treatment- PILOT STUDY

Duygu YILMAZ[1], Seçil ÇALIŞKAN[2], Mehmet Esad GÜVEN[3]
[1] Eskişehir Osmangazi Üniversitesi, duygum.yilmaz@outlook.com, 0009-0001-7115-5769
[2] Eskişehir Osmangazi Üniversitesi, sclctn@hotmail.com, 0000-0002-8099-584X
[3] Necmettin Erbakan Üniversitesi, esadgvn@gmail.com, 0000-0001-9075-9931

Abstract

Objective

The objective of this study is to digitally and qualitatively evaluate the removal efficiency of different techniques and chemicals in removing calcium silicate cement, currently used in amputation treatment, from primary tooth cavities.

Material and Methods

Six lower second deciduous molar teeth with extraction indications were used in this study. The teeth were embedded in standard acrylic molds prepared with a 3D printer. Standard endodontic access cavities were created using an aerator and diamond bur. A distance of 4 mm from the cavity floor was measured and marked, and the remaining enamel and dentin tissues in the coronal area were separated by cutting them under cooling using a diamond separator. The cavities were scanned with an intraoral scanner to obtain T0 (reference) STL data. The teeth were then treated with amputation material (biodentine), radiographically verified, and restored with composite resin. After the samples were kept at 100% humidity and 37°C for 2 months, they were divided into two groups: Before removing the biodentine, Group 1 was treated with 5.25% NaOCl for 5 minutes, and Group 2 was treated with 10% glycolic acid for 5 minutes, after which it was mechanically removed using a round bur. Removal times were measured with a stopwatch, and the procedures were visually and radiographically verified under 2.5× magnification. Subsequently, T1 (measurement) scans were taken and aligned with T0 data using a metrological analysis program to measure the amount of material removed from the tooth.

The cavity, surface area, and average amount of material removed (minimum, maximum, average) were analyzed. All analyses were performed by a blinded researcher. The data were compared using the Student's t-test. The significance level (alpha = 0.05) was used.

Findings

When evaluating material loss at the cavity bases, the average material removal surface area was observed to be 87% and 82% for Group 1 and Group 2, respectively, and measured as 0.32 and 0.36 mm on average. No difference was observed between the groups. Radiographic evaluation revealed material loss. Evaluation based on duration showed that the mean for Group 1 was significantly higher than that for Group 2 ($p<0.05$).

Conclusion

Determining the minimal invasive removal technique is important in teeth with thin furcation dentin, such as deciduous teeth. The use of an intraoral scanner for these studies is considered important in terms of contributing to the literature.

Keywords: Calcium silicate cement; pulpotomy; vital pulp therapy

Giriş

Vital pulpa tedavisi (VPT), pulpal tutulumu dişlerin tedavisinde geleneksel kanal tedavisi yöntemine kıyasla minimal invaziv bir yaklaşım olarak giderek daha fazla önem kazanmıştır[1]. Amputasyon, geniş çürüğe sahip ancak kök patolojisi belirtileri bulunmayan süt dişlerinin korunmasında kullanılan VPT yöntemlerinden biridir[2].

Kalsiyum silikat simanların (KSS) bir türü olan Biodentine[3] (Septodont, Saint-Maur-des-Fossés, Fransa), kullanımının zor olması, renk değişikliği ve sertleşme süresinin uzun olması gibi dezavantajlara sahip olmayan bir KSS temsilcisidir. Biodentine VPT'lerde yaygın olarak kullanılmaktadır[4,5]. KSS'lerin dentine olan adezyon özelliklerinin genellikle benzerlik gösterdiği ancak Biodentine' in daha büyük birleşme derinliklerinin dolayısı ile daha yüksek bağlanma dayanımı gösterdiği bildirilmiştir[6]. Bu bağlantı ve materyalin doğası gereği yüksek sertlik özellikleri tekrarlayan tedavi için sökümü zorlaştırmakta ve prosedürsel problemler yaşanabilmektedir[7,8]

Süt dişlerinde amputasyon başarısızlıkları sonrası uygun endodontik tedavilerin uygulanabilmesi için minimum komplikasyon ile KSS'lerin sökümünün sağlanabilmesi önemlidir. Süt dentisyonda dişlerin erken kaybına bağlı oluşabilecek sorunlar (yer kaybı, fonetik ve estetik sorunlar, beslenme ve yeme bozuklukları vb.) göz önünde bulundurularak fizyolojik rezopsiyon süreci tamamlanana kadar dişin ağızda tutulması yönündeki eğilim gün geçtikçe artmaktadır. Ayrıca bazı vakalarda konjenital daimi diş eksikliği görülen süt dişlerinin daimi dentisyonun bir parçası olarak uzun süreli işlevsel kalması hedeflenmektedir[9-11].

Literatürde KSS'lerin kök kanalından uzaklaştırılmasına yönelik yapılan araştırmalar incelendiğinde daimi dişler için izole ve kombine çeşitli yöntemler ve ajanların kullanıldığı görülmüştür[12]. Literatür incelendiğinde amputasyon tedavileri sonrası süt ve hem matür hem de immatür daimi dişlerde KSS'lerin uzaklaştırılmasında kullanılabilecek bir yöntem önerisi veya araştırmaya rastlanmamıştır. Daimi dişler için ise genellikle KSS'lerin kök kanal tedavisi sonrası kök kanalından uzaklaştırılması çalışılmış olup[13-18], sadece bir araştırmada da immatür dişlerde revaskülarizasyon sonrası söküm etkinliğinin değerlendirildiği görülmüştür [19]. Bu çalışmada; süt dişlerinde uygulanan amputasyonu tedavisinde kullanılan KSS'ların kaviteden uzaklaştırılmasında kullanılan farklı teknikler ve kimyasalların etkinliğinin değerlendirilmesi amaçlanmıştır.

Yöntem

Araştırma için Eskişehir Osmangazi Üniversitesi Girişimsel Olmayan Klinik Araştırmalar Etik Kurulu Başkanlığından (27.02.2024 tarih 30 sayılı karar) etik kurul onayı alınmıştır. Bu çalışma, "Süt Dişlerinde ve İmmatür Daimi Dişlerde Amputasyon Tedavisinde Kullanılan Kalsiyum Silikat Simanların Farklı Tekniklerle Uzaklaştırılma Etkinliğinin Değerlendirilmesi" başlıklı ve TDK-2024-3153 proje nolu tez projesinden üretilmiştir.

Çalışmada kullanılan dişler; çekim endikasyonu olan ve dişin kalıp içine gömülmesine izin verecek kök uzunluğu (en az 1/3) olan ve furkasyonu sağlam olan, proksimal yüzeydeki çürük derinliği mine-sement birleşiminden 2 mm uzakta olan alt ikinci molar dişlerden seçildi. Dişlerin gömülmesi için 3-boyutlu yazıcı (Bambu Lab X1 Carbon, Bambu Lab, Shenzhen, Çin) kullanılarak 5cmx3cm boyutlarında, 6 adet diş gömülebilecek, standart filament kalıplar oluşturuldu. Soğuk akril kullanılarak oluşturulan filament kalıplara dişler mine-sement birleşim sınırından gömüldü. Dişlere su soğutmalı yüksek devirli alet (aeratör) kullanılarak elmas rond frez (#12 mavi kuşak) yardımıyla standart endodontik kavite prensiplerine uygun şekilde giriş kaviteleri açıldı. Ardından kavite içerisindeki pulpa artıkları, keskin steril bir ekskavatör yardımıyla çıkarıldı ve 20 mL distile su ile pulpa doku artıkları arındırıldı. Standart çalışma mesafesinin elde edilebilmesi için oluşturulan giriş kavitesinde periodontal sond yardımı ile her yüzeyde kavite tabanından 4 mm mesafe ölçülerek işaretlenecek koronalde kalan mine ve dentin dokuları elmas separe yardımıyla soğutma altında kesilerek ayrıldı. Hazırlık süresince uygulama dışında diş sert dokularında meydana gelen kırıklar oluştuğunda araştırma dışı bırakıldı. Çekilen dişlerin deneylere kadar %0,1 timol çözeltisinde maksimum 1 ay 4°C'de saklandı. Uygulamalar, önerilen 2,5x büyütme altında gerçekleştirildi[20].

Kavite hacmi ve yüzey alanı ölçümleri için 3 boyutlu (3B) ağız içi tarayıcı (TRİOS 3, 3Shape A/S Kopenhag, Danimarka) kullanıldı. Görüntü dosyası T0 zamanında STL biçiminde kaydedildi.

Örneklere amputasyon materyali olarak Biodentine uygulandı. Kapsül içerisine 5 damla likit damlatılarak 30 saniye amalgamatörde karıştırıldı ve uygulama tabancası yardımı ile kaviteye yerleştirilerek daha önce belirlenen çalışma alanında (2mm yüksekliğinde) kondanse edildi. Uygulanan materyalin homojenliği standart periapikal radyograf 80 kVp (Planmeca Romexis, Helsinki, Finlandiya) ile radyografik olarak doğrulandı. Ardından kalan kavite boşluğu renkli kompozit (FSM Dental, Ankara, Türkiye) kullanılarak doldurularak 2300mw / cm² gücünde LED ışık cihazı (Guilin Woodpecker Co., Guilin, Guangxi, Çin) ile 20sn polimerize edildi.

Örnekler distile su içerisinde 2 ay süreyle etüv içerisinde (%100 nem ve 37℃) bekletildikten sonra 2 gruba ayrıldı:

Grup 1: %5.25'lik NaOCl 5 dakika materyal üzerine uygulandı,

Grup 2: %10 glikolik asit 5 dakika materyal üzerine uygulandı,

sonra mavi kuşaklı #12 rond frez yardımıyla distile su soğutması altında biodentine uzaklaştırıldı.

Örneklerdeki kompozit restorasyon tüm kavite duvarlarından biodentine yüzeyine kadar aeratör ile uzaklaştırıldı. Kırmızı kuşaklı angulduruva, 10000 rpm devrinde ve distile su soğutması altında mavi kuşaklı #12 rond frez yardımı ile biodentine tamamen ortadan kaldırılana kadar uygulama yapıldı. Kronometre ile süreler kaydedildi. Görsel olarak biodentine tam olarak uzaklaştırılması değerlendirildi. Tamamen uzaklaştırıldığına karar verilen örnekler radyolojik olarak değerlendirildi.

Ağız içi tarayıcı ile 3B görüntü kaydı T1 zamanında tekrarlandı ve görüntü dosyası T0 zamanında STL biçiminde kaydedildi. T0-T1 STL hizalaması ve karşılaştırmalar gerçekleştirildi. 3B taramalarının ölçümleri kör bir araştırmacı (M.E.G.) tarafından gerçekleştirildi. Eşleme hatasını minimize etmek için hizalamada akrilik blok kenarları referans alındı. Analizler için bir metrolojik doğruluk programının (geomagic control x, version 2022,2.; 3D Systems, USA) "initial alignment- best fit alignment" araçları kullanılarak iki data birbiri üzerine hizalandı. Her bölgenin ve total kavite alanının sapma değerleri minimum, maksimum deviasyon noktaları, ortalama alan ve hacim sapmaları ve RMS değerleri kaydedildi. Veriler bağımsız gruplarda T testi ve tek yönlü anova testleri ile analiz edildi.

Bulgular

Farklı uzaklaştırma yöntemlerinin (Grup 1 ve 2) her bir bölgedeki (Aksiyal, taban, genel) etkilerini karşılaştırmalı sonuçları Tablo 1'de verilmiştir. Taban bölgesinde Grup 1 ve Grup 2 arasında istatistiksel olarak anlamlı bir fark tespit edilmiştir (p=0.017). Grup 2'nin daha yüksek negatif ortalama değeri, bu yöntemin taban bölgesinde Grup 1'e göre anlamlı derecede daha fazla dentin kaybına yol açtığını göstermektedir. Taban bölgesinde tolerans sınırının üzerinde kalan yüzey alanlarında anlamlı bir fark bulunmuştur (p=0.023). Grup 1'in over tolerance yüzdesi, Grup 2'den anlamlı derecede yüksektir. Bu, Grup 1 yönteminin Tabanda daha fazla KSS kalıntısı bıraktığını göstermektedir. Taban bölgesinde Grup 2'nin under tolerance yüzdesi, Grup 1'den istatistiksel olarak anlamlı derecede yüksekti (p=0.001). Bu bulgu, Grup 2'nin taban bölgesinde yüksek madde kaybı oluştuğunu göstermektedir.

Aksiyal ve Genel (Overall) bölgelerde incelenen avg., over tolerance ve under tolerance değişkenlerinin hiçbirinde Grup 1 ve Grup 2 arasında istatistiksel olarak anlamlı bir fark

bulunmamıştır (p>0.05).

Tablo 1. Gruplar arası karşılaştırma				
Bölge	Değişken	Grup1	Grup 2	p
Axial	Avg.	−0.1474±0.0522	−0.1316±0.0565	0.741
	Over Tolerance	4.6274±5.52813	13.8168±6.04451	0.996
	Under Tolerance	67.5301±1.2903	69.1287±8.55991	0.203
Taban	Avg	−0.0713±0.0298	−0.2627±0.0720	0.017*
	Over Tolerance	17.4222±6.7390	5.1086±3.4365	0.023*
	Under Tolerance	53.1592±6.8201	86.8621±7.7661	0.001*
Overall	avg	−0.1203±0.0410	−0.1786±0.0642	0.239
	Over Tolerance	9.2113±4.4892	10.7729±5.3466	0.717
	Under Tolerance	62.4725±3.5529	68.9747±9.0002	0.327

Tablo 2. Grup içi karşılaştırma							
Grup	**Bölge**	**Avg. (Ortalama ±Standart sapma)**	**p**	**Over Tol. (Ortalama ±Standart sapma)**	**p**	**Under Tol. (Ortalama ±Standart sapma)**	**p**
1	axial	−0.1474±0.0522	0.160	4.6274±5.52813	0.081	67.5301±1.29035[a]	**0.021***
	taban	−0.0713±0.02980		17.4222±6.73904		53.1592±6.82006[b]	
	overal l	−0.1203±0.04102		9.2113±4.48922		62.4725±3.55329[a]	
2	Axial	−0.1316±0.0565	0.129	13.8168±6.04451	0.101	69.1287±8.55991[b]	**0.005***
	taban	−0.2627±0.07203		5.1086±3.43645		86.8621±7.76610[a]	
	overal l	−0.1786±0.06424		10.7729±5.34657		68.9747±9.00020[b]	

Grup 1 içinde axial, taban ve genel bölgeler karşılaştırıldığında, under tolerance yüzdesinde anlamlı farklılık saptanmıştır (p=0.021) (Tablo 2). Axial bölge (%67.53±1.29) ve genel bölge

(%62.47±3.55), taban bölgesine (%53.15±6.82) göre anlamlı olarak daha yüksek over tolerance değerleri göstermiştir. Ortalama sapma (Avg.) ve over tolerance değerleri açısından grup içi anlamlı farklılık bulunmamıştır. Grup 2 içinde axial, taban ve genel bölgeler arasında under tolerance yüzdesinde anlamlı fark görülmüştür ($p = 0.005$) (Tablo 2). Taban bölgesi (%86.86±7.77), axial (%69.13±8.56) ve genel (%68.97±9.00) bölgelere kıyasla anlamlı olarak daha yüksek under tolerance değeri göstermiştir. Ortalama sapma ve over tolerance değerleri açısından grup içi anlamlı farklılık bulunmamıştır. Genel bölge verileri grup içi karşılaştırmalarda anlamlı farklılık göstermemiştir ($p>0.05$).

Süre Açısından Değerlendirme

Materyallerin uzaklaştırması için geçen süre açısından karşılaştırıldığında; Grup 1'in ortalamasının, Grup 2'nin ortalamasından anlamlı olarak fazla olduğu ($p<0.05$) görülmüştür (Tablo 3).

Tablo 3. Kalsiyum Silikat Esaslı Simanların Uzaklaştırılma Süreleri

	Dolgu Söküm Süresi	KSS söküm süresi	Toplam Ort.
Grup 1	293.33 sn	655.66 sn	949 sn
Grup 2	279 sn	479 sn	758 sn

Radyolojik Değerlendirme

KSS uygulaması öncesinde ve uzaklaştırılması sonrasında alınan radyografiler görsel olarak değerlendirilmiş ve madde kayıplarının daha çok kanal ağızlarında görsel olarak fark edilebilecek düzeyde olduğu görülmüştür.

Tartışma

Çalışmada kullanılan Biodentine materyali, sertleşme süreci boyunca dentin dokusu ile hem kimyasal hem de mikromekanik düzeyde bir bağ oluşturarak yüksek bir itme bağlanma dayanımı sergiler[8]. Bu dayanım, materyalin mikrosızıntıya karşı etkin bir sızdırmazlık sağlamasına katkıda bulunurken, aynı zamanda başarısızlık durumlarında yeniden tedavi yapılırken materyalin bir zorluk teşkil eder.

Süt dişlerinde pulpa tabanının kalınlığının sınırlı olduğu göz önüne alındığında, bir iatrojenik hasar, pulpa odasına yaklaşma veya mikroperforasyon riskini klinik olarak önemli ölçüde artırmaktadır[21,22]. İatrojenik perforasyonun, kök kanal tedavisi başarısızlıklarının ikinci önde gelen nedeni olduğu bilinmektedir[23]. Grup 2 yönteminin pulpa tabanında KSS'yi uzaklaştırırken, tolerans sınırlarının ötesinde dentin aşınmasına yol açtığını göstermektedir. Bu, kaviteden materyal uzaklaştırma hızını artıran veya daha agresif bir mekanizma kullanan yöntemlerin pulpa tabanında yüksek risk taşıdığı yönündeki literatürdeki endişelerle örtüşmektedir[24].

Literatürde, kullanılan teknik veya kimyasal madde ne olursa olsun, kök kanallarından ve kavite duvarlarından KSS'leri tamamen çıkarmak zor olduğu görülmektedir. Gelişmiş mekanik ve irrigasyon yöntemleri kullanıldığında bile, genellikle kalıntı madde kalmaktadır ve yapılan çalışmalar, yeniden tedaviden sonra %2-28 oranında materyal kalıntısı olduğunu bildirmektedir[25-27]. Bu çalışmada da kanal ağızları gibi ulaşılması zor alanlarda kalıntıların görülmesi literatürle uyumludur.

KSS için evrensel olarak etkili bir çözücü bir ajan ve teknik bulunmamaktadır[27]. Daha önce KSS bazlı patların uzaklaştırılması üzerine yapılan çalışmalarda glikolik asitin materyalin mikrosertliğini önemli ölçüde azalttığı görülmüştür. Düşük konsantrasyonlarda glikolik asitin, EDTA ve sitrik asit ile karşılaştırıldığında daha az sitotoksik olduğu Oh ve arkadaşlarının yaptığı çalışmada gösterilmiştir[28]. Mevcut çalışmada bu sebeplere dayanarak %10'luk glikolik asit topikal olarak kullanılmıştır. Süre açısından yapılan değerlendirme sonucunda Grup2'nin, Grup 1'e göre anlamlı olarak daha düşük ortalama söküm süresine sahip olması %10'luk glikolik asit uygulamasının, KSS'nin mikrosertliğini azaltarak sökümü kolaylaştırması ile açıklanabilir.

Bu çalışmada kullanılan dijital ölçüm metodu (ağız içi tarayıcı), geleneksel radyografik yöntemlere kıyasla daha kısa tarama süresinde daha objektif, tekrarlanabilir ve tahribatsız bir değerlendirme sağlamaktadır[29]. Ağız içi tarayıcı gibi ile hacimsel olarak nicel olarak değerlendirilme yapılabilmesinin, geleneksel yöntemlere göre sağladığı avantajlar göz önüne alındığında alternatif bir değerlendirme yöntemi olabileceği düşünülmektedir.

Bu sonuçlarla birlikte bu çalışmanın limitasyonları arasında in vitro bir çalışma olması, pilot çalışma olması sebebiyle örneklem sayısının düşük olması, uzaklaştırma için tek tip frez kullanılması ve tek bir KSS kullanılmış olmasının yanı sıra IOS'ların ve operatörün tarama hatası sayılabilir.

Sonuç

Süt dişi gibi furkasyon dentini ince olan dişlerde, diş yapısının zayıflaması riski nedeniyle, minimal invaziv söküm tekniğinin belirlenerek dentin kaybının en aza indirilmesi önem taşımaktadır. Uygun bir kimyasal ajan ve söküm tekniğinin belirlenmesi KSS'ın sökümünde klinik süreyi kısaltabileceği ve operatör hatasını azaltabileceği ön görülmektedir. Ağız içi tarayıcı ile nicel olarak değerlendirilme yapılabilmesinin literatüre katkı sağlayabileceği düşünülmektedir. Bu araştırmanın sonuçlarını doğrulamak için daha fazla çalışmaya ihtiyaç vardır.

Kaynakça

1. Galani M, Tewari S, Sangwan P, Mittal S, Kumar V, Duhan J. Comparative Evaluation of Postoperative Pain and Success Rate after Pulpotomy and Root Canal Treatment in Cariously Exposed Mature Permanent Molars: A Randomized Controlled Trial. *J Endod*. Dec 2017;43(12):1953-1962. doi:10.1016/j.joen.2017.08.007
2. Taha N, Abdelkhader S. Outcome of full pulpotomy using Biodentine in adult patients with symptoms indicative of irreversible pulpitis. *International endodontic journal*. 2018;51(8):819-828.
3. Camoni N, Cagetti MG, Cirio S, Esteves-Oliveira M, Campus G. Partial Pulpotomy in Young Permanent Teeth: A Systematic Review and Meta-Analysis. *Children*. 2023;10(9):1447.
4. Komora P, Vámos O, Gede N, et al. Comparison of bioactive material failure rates in vital pulp treatment of permanent matured teeth - a systematic review and network meta-analysis. *Sci Rep*. Aug 8 2024;14(1):18421. doi:10.1038/s41598-024-69367-7
5. Malkondu Ö, Karapinar Kazandağ M, Kazazoğlu E. A review on biodentine, a contemporary dentine replacement and repair material. *Biomed Res Int*. 2014;2014:160951.
6. Sarkar NK, Caicedo R, Ritwik P, Moiseyeva R, Kawashima I. Physicochemical basis of the biologic properties of mineral trioxide aggregate. *J Endod*. Feb 2005;31(2):97-100. doi:10.1097/01.don.0000133155.04468.41
7. Kim SR, Kwak SW, Lee JK, Goo HJ, Ha JH, Kim HC. Efficacy and retrievability of root canal filling using calcium silicate-based and epoxy resin-based root canal sealers with matched obturation techniques. *Aust Endod J*. Dec 2019;45(3):337-345. doi:10.1111/aej.12323

8. Guneser MB, Akbulut MB, Eldeniz AU. Effect of various endodontic irrigants on the push-out bond strength of biodentine and conventional root perforation repair materials. *J Endod*. Mar 2013;39(3):380-4. doi:10.1016/j.joen.2012.11.033
9. Holan G, Needleman HL. Premature loss of primary anterior teeth due to trauma--potential short- and long-term sequelae. *Dent Traumatol*. Apr 2014;30(2):100-6. doi:10.1111/edt.12081
10. Portella PD, Menoncin BLV, de Souza JF, de Menezes J, Fraiz FC, Assunção L. Impact of molar incisor hypomineralization on quality of life in children with early mixed dentition: A hierarchical approach. *Int J Paediatr Dent*. Jul 2019;29(4):496-506. doi:10.1111/ipd.12482
11. Lopes Fatturi A, Souza J, Menezes J, Calixto Fraiz F, Assunção L. A Survival Analysis of Different Pulp Therapies in Decayed Primary Teeth. *Pesquisa Brasileira em Odontopediatria e Clínica Integrada*. 03/06 2020;20:e4822. doi:10.1590/pboci.2020.038
12. Gharechahi M, Moradi S, Nasirnia S, Peighoun M. Investigation of the effect of hydrochloric acid with different concentrations on mineral trioxide aggregate plug and dentin. *Dent Res J (Isfahan)*. 2023;20:61.
13. Ballal NV, Ulusoy Öİ, Rao S, Gandhi P. The efficacy of different irrigation protocols in removing tricalcium silicate-based sealers from simulated root canal irregularities. *Microscopy research and technique*. 2019;82(11):1862-1868.
14. Boutsioukis C, Noula G, Lambrianidis T. Ex vivo study of the efficiency of two techniques for the removal of mineral trioxide aggregate used as a root canal filling material. *Journal of endodontics*. 2008;34(10):1239-1242.
15. Oh S, Perinpanayagam H, Lee Y, et al. Effect of acidic solutions on the microhardness of dentin and set OrthoMTA and their cytotoxicity on murine macrophage. *Restorative Dentistry & Endodontics*. 2016;41(1):12-21.
16. Chhabra N, Parolia A. Effect of Various Acid Solutions as an Aid in Removing the OrthoMTA-Based Root Canal Filling. *Materials (Basel)*. Jun 23 2023;16(13)doi:10.3390/ma16134535
17. Lee T, Kahm SH, Kim K, Yang S. The Retrievability of Calcium Silicate-Based Sealer during Retreatment and the Effectiveness of Additional Passive Ultrasonic Irrigation: A Microcomputed Tomographic Study. *Scanning*. 2022;2022:3933305. doi:10.1155/2022/3933305
18. Can I. Açık apeks simülasyonu yapılan üst keser dişlerde total kök kanal dolumunda kullanılan üç farklı trikalsiyum silikat simanın kanaldan uzaklaştırılma etkinliğinin mikro bilgisayarlı tomografi ile değerlendirilmesi. 2022;
19. Cebeci GY, Almaz ME, Orhan EO, Beklen A. Evaluation of removal efficiency of capping materials used in pulp revascularization in vitro. *BMC Oral Health*. 2023/09/06 2023;23(1):646. doi:10.1186/s12903-023-03313-3
20. Mallikarjun SA, Devi PR, Naik AR, Tiwari S. Magnification in dental practice: How useful is it? *Journal of Health Research and Reviews (In Developing Countries)*. 2015;2(2):39-44. doi:10.4103/2394-2010.160903
21. Cheong J, Chiam S, King NM, Anthonappa RP. Pulp Chamber Analysis of Primary Molars Using Micro-Computed Tomography: Preliminary Findings. *J Clin Pediatr Dent*. 2019;43(6):382-387. doi:10.17796/1053-4625-43.6.4
22. Bovino M, Santos L, Cavalcante L, et al. Dentin Thickness of Pulp Chamber Floor in Primary Molars: Evaluation by Cone-Beam Computed Tomography. *Pesquisa Brasileira em Odontopediatria e Clínica Integrada*. 10/29 2021;21doi:10.1590/pboci.2021.128
23. Eleftheriadis GI, Lambrianidis TP. Technical quality of root canal treatment and detection of iatrogenic errors in an undergraduate dental clinic. *Int Endod J*. Oct 2005;38(10):725-34. doi:10.1111/j.1365-2591.2005.01008.x

24. Shemesh H, Roeleveld A, Wesselink p, Wu M-K. Damage to Root Dentin During Retreatment Procedures. *Journal of endodontics*. 01/31 2011;37:63-6. doi:10.1016/j.joen.2010.10.002
25. Sümbüllü M, Ali A, Büker M, Arslan H. The efficiency of different irrigation activation techniques in the removal of calcium silicate-based endodontic sealer from artificially created groove. *Aust Endod J*. Sep 2023;49 Suppl 1:238-244. doi:10.1111/aej.12722
26. Almohareb R, Barakat R, Alreshaidan S, et al. Efficacy of various techniques in calcium silicate-based intracanal medicament removal: a micro-CT analysis. *Scientific Reports*. 08/24 2024;14doi:10.1038/s41598-024-69849-8
27. Al akam H, Kim H-C, Jeong JW. Retreatment Strategies for Cases Containing Calcium Silicate-Based Root Canal Sealers: A Comprehensive Review. *Dentistry Journal*. 2024;12(2):41.
28. Oh S, Perinpanayagam H, Lee Y, et al. Effect of acidic solutions on the microhardness of dentin and set OrthoMTA and their cytotoxicity on murine macrophage. *Restor Dent Endod*. Feb 2016;41(1):12-21. doi:10.5395/rde.2016.41.1.12
29. Revilla-León M, Sadeghpour M, Özcan M. A Review of the Applications of Additive Manufacturing Technologies Used to Fabricate Metals in Implant Dentistry. *J Prosthodont*. Aug 2020;29(7):579-593. doi:10.1111/jopr.13212

S-128 Diş Travmalarının Otomatik Segmentasyonunda Yolo Modellerinin Karşılaştırmalı Performansı

Sözel Bildiri

Derya Sarıoğlu[1], Zehra Güner[1], Saadet Nilsu Muttepe[1], Ömer Faruk Kaygısız[2], Alican Kuran[3], Münevver Çoruh Kılıç[4], Özer Çelik[5], İbrahim Şevki Bayrakdar[6], Kaan Orhan[7]

[1] Gaziantep Üniversitesi Diş Hekimliği Fakültesi, Pedodonti Anabilim Dalı, Gaziantep, Türkiye

[2] Gaziantep Üniversitesi Diş Hekimliği Fakültesi, Ağız, Diş Ve Çene Cerrahisi Anabilim Dalı, Gaziantep, Türkiye

[3] Kocaeli Üniversitesi Diş Hekimliği Fakültesi, Ağız, Diş Ve Çene Radyolojisi Anabilim Dalı, Kocaeli, Türkiye

[4] Biruni Üniversitesi Diş Hekimliği Fakültesi, Pedodonti Anabilim Dalı, İstanbul, Türkiye

[5] Eskişehir Osmangazi Üniversitesi Fen Fakültesi, Matematik-Bilgisayar Bölümü, Eskişehir, Türkiye

[6] Eskişehir Osmangazi Üniversitesi Diş Hekimliği Fakültesi, Ağız, Diş Ve Çene Radyolojisi Anabilim Dalı, Eskişehir, Türkiye

[7] Ankara Üniversitesi Diş Hekimliği Fakültesi, Ağız, Diş Ve Çene Radyolojisi Anabilim Dalı, Ankara, Türkiye

Amaç: Bu çalışma, travmatik diş yaralanmaları olan pediatrik hastaların panoramik filmlerini kullanarak diş yaralanmalarının segmentasyonunda yapay zeka tabanlı derin konvolüsyonel sinir ağları olan YOLOv8, YOLOv11 ve YOLOv12'nin performansını karşılaştırmayı amaçlamıştır. Gereç ve Yöntem: Gaziantep Üniversitesi Diş Hekimliği Fakültesi'ne başvuran 6-13 yaş arası travmatik diş yaralanmaları olan pediatrik hastaların panoramik radyografileri, diş yaralanmalarını otomatik olarak tespit etmek ve sınıflandırmak için YOLOv8, YOLOv11 ve YOLOv12 modellerini kullanarak bir yapay zeka modeline (CranioCatch, Eskişehir-Türkiye) girilmiştir. Bulgular: YOLOv8, YOLOv11 ve YOLOv12'nin AUC değerleri, sert doku yaralanmaları için sırasıyla 0,72, 0,69 ve 0,73, yumuşak doku yaralanmaları için ise 0,61, 0,67 ve 0,69 idi. Çok sınıflı F1 puanları sırasıyla 0,592, 0,653 ve 0,683'tür. Tüm modeller sert doku yaralanmalarını daha iyi ayırt edebildi ve en tutarlı sonuçlar YOLOv12 ile elde edildi. Sonuç: YOLOv12 tabanlı derin öğrenme modeli, diğer modellere kıyasla pediatrik panoramik radyografilerde diş travmasını tespit etmede daha yüksek doğruluk göstermiştir. Bununla birlikte, yapay zeka diş travmatolojisinde henüz kusursuz bir performans elde edememiştir. Bu nedenle, AI araçları uzman diş hekimleri ile işbirliği içinde geliştirilmelidir.

Anahtar Kelimeler: travmatik diş yaralanmaları; yapay zeka; derin öğrenme

S-128 Comparative Performance of Yolo Models in the Automated Segmentation of Dental Traumas

Oral Abstract

Derya Sarıoğlu[1], Zehra Güner[1], Saadet Nilsu Muttepe[1], Ömer Faruk Kaygısız[2], Alican Kuran[3], Münevver Çoruh Kılıç[4], Özer Çelik[5], İbrahim Şevki Bayrakdar[6], Kaan Orhan[7]

[1] Department Of Paediatric Dentistry, Faculty Of Dentistry, Gaziantep University Gaziantep/Türkiye

[2] Department Of Oral And Maxillofacial Surgery, Faculty Of Dentistry, Gaziantep University Gaziantep/türkiye

[3] Department Of Oral And Maxillofacial Radiology, Faculty Of Dentistry, Kocaeli University, Kocaeli/Türkiye

[4] Department Of Paediatric Dentistry, Faculty Of Dentistry, Biruni University, Istanbul, Turkey

[5] Department Of Mathematics-Computer, Faculty Of Science, Eskisehir Osmangazi University, Eskisehir/Türkiye

[6] Department Of Oral And Maxillofacial Radiology, Faculty Of Dentistry, Eskisehir Osmangazi University, Eskisehir/Türkiye

[7] Department Of Oral And Maxillofacial Radiology, Faculty Of Dentistry, Ankara University, Ankara/Türkiye

Aim: This study aimed to compare the performance of artificial intelligence-based deep convolutional neural networks, YOLOv8, YOLOv11, and YOLOv12, in segmenting dental injuries using panoramic films of paediatric patients with traumatic dental injuries. Materials and Methods: Panoramic radiographs of paediatric patients aged 6 to 13 years with traumatic dental injuries presented to the Gaziantep University Faculty of Dentistry were input into an artificial intelligence model (CranioCatch, Eskisehir-Turkey) using YOLOv8, YOLOv11, and YOLOv12 as models to automatically detect and classify dental injuries. Results: The AUC values of YOLOv8, YOLOv11, and YOLOv12 were 0.72, 0.69, and 0.73 for hard tissue injuries and 0.61, 0.67, and 0.69 for soft tissue injuries, respectively. Multiclass F1-scores are 0.592, 0.653, and 0.683, respectively. All models were able to better discriminate hard tissue injuries, and the most consistent results were obtained with YOLOv12. Conclusion: The YOLOv12-based deep learning model demonstrated higher accuracy in detecting dental trauma in pediatric panoramic radiographs compared to other models. Nevertheless, artificial intelligence has not yet achieved flawless performance in dental traumatology. Therefore, AI tools should be developed in collaboration with expert dentists to better support clinical decision-making in dental trauma cases.

Keywords: traumatic dental injuries; artificial intelligence; deep learning

S-129 Büyük Azı Keser Hipomineralizasyonunun Çocuklarda Ağız Sağlığı ile İlişkili Yaşam Kalitesine Etkisinin Değerlendirilmesi

Elif Kandemir Ülker[1], Seçil Çalışkan[2]

[1] Eskişehir Osmangazi Üniversitesi Pedodonti Anabilim Dalı, elifkandemir1@gmail.com, 0009-0003-9983-7395

[2] Eskişehir Osmangazi Üniversitesi Pedodonti Anabilim Dalı, secilcaliskan@ogu.edu.tr, 0000-0002-8099-584X

Özet

Amaç: Bu çalışma ile, büyük azı keser hipomineralizasyonu (BAKH) görülen çocukların ağız sağlığı ile ilişkili yaşam kalitesi skorlarının benzer yaş aralığındaki kontrol grubu ile karşılaştırmalı olarak değerlendirilmesi amaçlanmıştır. Gereçler Ve Yöntemler: Araştırma için Eskişehir Osmangazi Üniversitesi Girişimsel Olmayan Klinik Araştırmalar Etik Kurulu Başkanlığından etik kurul onayı alındı. 16 BAKH tanılı ve 16 kontrol grubu olmak üzere sistemik olarak sağlıklı 32 katılımcı araştırmaya dahil edildi. Katılımcıların yaş, cinsiyet gibi demografik verilerinin yanı sıra dmft / DMFT skorları kaydedildi. Katılımcılara ve ebeveynlerine Çocuklarda Ağız Sağlığı ile İlişkili Yaşam Kalitesi (POQL) ölçeği uygulanarak verilen cevaplar kaydedildi. Elde edilen verilerin analizinde bağımsız örneklem t testi, ki-kare testi ve tanımlayıcı istatistiklerden faydalanıldı. $p<0,05$ istatistiksel olarak anlamlı kabul edildi. Bulgular: Katılımcıların 19'u kız, 13'ü erkek; yaş ortalaması 8,6 ± 0,75 yıl idi. BAKH grubunun ortalama dmft skoru 8,8 ± 2,4 iken, kontrol grubunun ortalama dmft skoru 8,3 ± 3,1 olarak bulundu. BAKH grubunun ortalama DMFT skoru 3,1 ± 1,2 ; kontrol grubunun ortalama DMFT skoru 2,8 ± 1,3 idi. Gruplar arasında dmft ve DMFT skorları bakımından istatistiksel olarak anlamlı farklılık tespit edilmedi. Hem çocukların hem de ebeveynlerin POQL skorları BAKH grubunda kontrol grubuna kıyasla anlamlı derecede daha yüksekti ($p<0,05$). Sonuç: BAKH tanılı çocukların hem çocuk hem de ebeveyn POQL skorunun kontrol grubundan yüksek olması; BAKH'nin yalnızca klinik bir problem olmanın ötesinde çocukların günlük yaşamını ve psikososyal durumunu etkileyen önemli bir sağlık sorunu olduğunu ortaya koymaktadır.

Anahtar kelimeler: Ağız sağlığı, büyük azı keser hipomineralizasyonu, çocuk diş hekimliği, POQL, yaşam kalitesi

S-129 Evaluation of the Effect of Molar Incisor Hypomineralization on Oral Health-Related Quality of Life in Children

Elif Kandemir Ülker[1], Seçil Çalışkan[2]

[1] Eskişehir Osmangazi Üniversitesi Pedodonti Anabilim Dalı, elifkandemir1@gmail.com, 0009-0003-9983-7395

[2] Eskişehir Osmangazi Üniversitesi Pedodonti Anabilim Dalı, secilcaliskan@ogu.edu.tr, 0000-0002-8099-584X

Abstract

Aim: This study aimed to compare the oral health-related quality of life scores of children with molar incisor hypomineralization (MIH) with those of a control group in a similar age range. Materials And Methods: Ethical approval for the study was obtained from the Eskişehir Osmangazi University Non-Interventional Clinical Researches Ethics Committee. The study included 32 systemically healthy participants: 16 with an MIH diagnosis and 16 in the control group. Demographic data, including age and gender, as well as dmft/DMFT scores, were recorded. Pediatric Oral Health-Related Quality of Life (POQL) scale was administered to the participants and their parents, and responses were recorded. Independent samples t-test, chi-square test and descriptive statistics were used in the analysis of the obtained data. A p-value of <0,05 was considered statistically significant. Results: Of the participants, 19 were female and 13 were male; the mean age was 8,6 ± 0,75 years. The mean dmft score was 8,8 ± 2,4 in the MIH group and 8,3 ± 3,1 in the control group. The mean DMFT score was 3,1 ± 1,2 in the MIH group and 2,8 ± 1,3 in the control group. No statistically significant difference was found between the groups for dmft and DMFT scores. Both the children's and the parents' POQL scores were significantly higher in the MIH group compared to the control group (p<0,05). Conclusion: The higher POQL scores of both children and parents in the MIH group compared to the control group reveal that MIH is not only a clinical problem but also a significant health issue that affects children's daily lives and psychosocial status.

Keywords: Molar incisor hypomineralization, oral health, pediatric dentistry, POQL, quality of life

Giriş: Büyük azı keser hipomineralizasyonu (BAKH), en az bir daimi birinci azını ve çoğunlukla daimi keser dişleri de etkileyen kalitatif bir gelişimsel mine kusurunu tanımlar[1,2]. Çeşitli prenatal, perinatal, postnatal ve genetik faktörler ile ilişkilendirilmiş olsa da etiyolojisi tam olarak bilinmemektedir[3]. BAKH'dan muzdarip dişlerin mine kalınlığı normaldir ancak sağlıklı mine dokusuna göre daha fazla organik bileşen içeren, daha yumuşak ve gözenekli bir mine yapısı gözlenir[4,5]. Klinik olarak bu durum, dişlerde beyazdan, sarı ve koyu kahverengiye kadar değişen renklerde opasiteler ile karakterizedir[6].

Keser dişlerin de tutulduğu durumlarda, hipomineralizasyon defektleri, çocuklarda ve ebeveynlerde estetik kaygıyı da beraberinde getirir. BAKH'dan etkilenmiş keser dişleri olan çocuklar, gülümsekten kaçınma davranışı gösterebilirler[7]. Bu olumsuz sosyal etkilerin yanında BAKH, hastalar için günlük yaşamı da etkileyen bir dizi zorluğa yol açmaktadır[8]. Aşırı poröz mine yapısı ve pulpal cevapta meydana gelen değişiklikler, bu dişlerde aşırı hassasiyet görülmesine sebep olmaktadır[9]. BAKH'dan etkilenen hastaların, çürüğe ve pulpal hastalıklara daha yatkın olduğu bilinmektedir ve bu çocukların tedavi ihtiyacı normale göre 10 kat daha

fazla olduğu gösterilmiştir[10]. Mine yapısındaki bozulma ve organik içerik artışı sebebiyle, çiğneme kuvvetleri dişin sürmesinden sonra hızla minenin kaybedilerek dentinin açığa çıkmasına sebep olabilir. Açığa çıkan dentin hızlı çürük oluşuma yol açar. Üstelik, bu hastalarda artmış hassasiyet sebebiyle diş fırçalamaktan kaçınma eğilimi görülmekte ve bu durum da çürük yatkınlığını ve BAKH'a bağlı semptomları artırarak bir kısır döngüye sebep olmaktadır[6]. Tüm bu faktörlerin sonucunda BAKH; çocukların diş fırçalama, yemek yeme gibi en basit aktivitelerini ve sosyal hayatlarını etkileyerek hem çocukların hem de ailelerin günlük yaşamları üzerinde olumsuz etkiler meydana getirmektedir[11].

Ağız sağlığıyla ilişkili yaşam kalitesi, ağız sağlığı durumunun bireyin sosyal ve psikolojik iyilik hali ile günlük işlevselliği üzerindeki öznel etkisini değerlendirir ve bireylerin refahının ve genel sağlığının ayrılmaz bir parçasıdır[7,12]. Günlük aktiviteler ve sosyal hayat üzerindeki güçlü etkileri sebebiyle BAKH, ağız sağlığıyla ilişkili yaşam kalitesini etkileyebilir[7,11].

Bu araştırmada, BAKH'dan etkilenmiş çocukların ve ebeveynlerinin yaşam kalitesi skorları benzer yaş grubundan ve benzer dmft / DMFT skorlarına sahip kontrol grubu çocuklar ile karşılaştırılması amaçlanmıştır.

Yöntem: Araştırma için Eskişehir Osmangazi Üniversitesi Girişimsel Olmayan Klinik Araştırmalar Etik Kurulu Başkanlığından (19.03.2024 tarih 58 sayılı karar) etik kurul onayı alınmıştır. Bu çalışma, "Büyük Azı Keser Hipomineralizasyonunda Dental Tedavilerin Oral Mikrobiyotaya Etkisinin Değerlendirilmesi" başlıklı ve TDK-2024-3188 proje nolu tez projesinden üretilmiştir. Mayıs 2024 ila Şubat 2025 tarihleri arasında Eskişehir Osmangazi Üniversitesi Diş Hekimliği Fakültesi Pedodonti Anabilim Dalına başvuran 8-12 yaş arası 32 katılımcı, gönüllülük esasına dayanarak velilerinden yazılı bilgilendirilmiş onamları alındıktan sonra araştırmaya dahil edilmiştir. Daha öncesinde herhangi bir restoratif dental tedavi geçmişi olmayan, sistemik olarak sağlıklı ve ağız içi muayenesinde EAPD tanı kritlerine[13] göre BAKH tanısı almış en az bir daimi azı dişi olan çocuklar; BAKH grubu olarak araştırmaya dahil edildi. Aynı dahil edilme kriterlerini karşılayan BAKH tanısı olmayan çocuklar; kliniğe herhangi bir sebeple başvuran hastalar arasından rastgele seçilerek BAKH tanılı olanlarla yaş, cinsiyet ve dmft / DMFT skorları açısından eşleştirilerek kontrol grubu oluşturuldu.

Tüm katılımcılar bir diş hekimi tarafından muayene edilerek 16 BAKH tanılı ve 16 kontrol grubu katılımcıya ait yaş, cinsiyet gibi demografik verileri kaydedildi. Daimi dişlerdeki çürük durumunu değerlendirmek için Çürük, Eksik ve Dolgulu Dişler (DMFT) indeksi; süt dişleri için ise çürük, eksik ve dolgulu dişler (dmft) indeksi kullanılarak elde edilen veriler kaydedildi[14]. Katılımcıların ağız sağlığıyla ilişkili yaşam kalitelerini değerlendirmek için Huntington ve ark.[15] tarafından 8–14 yaş arası çocuklar için geliştirilen ve Türkçe validasyonu Yazıcıoğlu ve ark.[12] tarafından yapılan Pediatrik Ağız Sağlığına İlişkin Yaşam Kalitesi (POQL) ölçeği kullanıldı. POQL, puanlamaya dahil edilmeyen genel sorular ve ölçek soruları olmak üzere iki bölümden oluşmaktadır. Hem çocuk hem de ebeveynlere POQL ölçeği uygulanarak verilen cevaplar ayrı ayrı kaydedildi ve cevaplar ölçek puantaj sistemine göre puanlanarak POQL skoru hesaplandı. Elde edilen verilerin analizinde uygun paket programlar kullanılarak bağımsız örneklem t testi, ki-kare testi ve tanımlayıcı istatistiklerden faydalanıldı. İstatistiksel anlamlılık düzeyi $p < 0,05$ olarak kabul edildi.

Bulgular: Katılımcıların 19'u kız, 13'ü erkekti. Katılımcıların yaş ortalaması 8,6 ± 0,75 iken; BAKH grubunun yaş ortalaması 8,5 ± 0,7 yıl, kontrol grubunun yaş ortalaması 8,7 ± 0,7 yıl idi ($p > 0,05$).

BAKH grubunun ortalama dmft skoru 8,8 ± 2,4 iken, kontrol grubunun ortalama dmft skoru 8,3 ± 3,1 olarak bulundu. BAKH grubunun ortalama DMFT skoru 3,1 ± 1,2 ; kontrol grubunun

ortalama DMFT skoru 2,8 ± 1,3 idi. Gruplar arasında dmft ve DMFT skorları bakımından istatistiksel olarak anlamlı farklılık tespit edilmedi ($p > 0,05$).

POQL ölçeği genel soruları kapsamında bir yıl öncesine göre daha kötü ağız ve diş sağlığı bildiren çocukların oranı BAKH grubunda %56,3 iken kontrol grubunda %18,8 idi ($p < 0,05$). Bir yıl öncesine göre çocuğunun ağız ve diş sağlığının daha kötü olduğunu bildiren ebeveynlerin oranı BAKH grubunda %81,3 iken; kontrol grubunda %43,8 idi ($p < 0,05$). Çocukların diş hekimine başvuru sebeplerine bakıldığında her iki grupta da en sık başvuru sebepleri diş ağrısı ve dolgu olarak belirlendi. Diğer genel sorulara çocukların verdiği cevaplar Tablo1'de; ebeveyn cevapları Tablo2'de gösterilmiştir.

Tablo 1. Çocukların Genel Sorulara Verdiği Yanıtların Dağılımı

Soru		Yanıt Kategorileri (n)					p
		Mükemmel	Çok iyi	İyi	Orta	Kötü	
Genel olarak sağlığın nasıl?	BAKH	1	6	8	1	0	> 0,05
	Kontrol	0	4	8	4	0	
Genel olarak ağız ve diş sağlığın nasıl?	BAKH	0	0	2	8	6	> 0,05
	Kontrol	0	0	7	7	2	
Genel olarak diş hekimiyle deneyimlerin nasıl?	BAKH	1	6	7	2	0	> 0,05
	Kontrol	0	5	10	3	0	

Tablo 2.Ebeveynlerin Genel Sorulara Verdiği Yanıtların Dağılımı

Soru		Yanıt Kategorileri (n)					p
		Mükemmel	Çok iyi	İyi	Orta	Kötü	
Genel olarak çocuğunuzun sağlığı nasıl?	BAKH	0	6	8	2	0	> 0,05
	Kontrol	4	3	7	2	0	
Genel olarak çocuğunuzun ağız ve diş sağlığı nasıl?	BAKH	0	0	2	6	8	> 0,05
	Kontrol	0	0	5	7	4	
Genel olarak ağız ve diş sağlığınız nasıl?	BAKH	0	1	5	5	5	> 0,05
	Kontrol	0	0	6	6	4	
Genel olarak diş hekimiyle deneyimleriniz nasıl?	BAKH	1	3	8	3	1	> 0,05
	Kontrol	1	4	9	1	0	

Çocuk POQL skorları BAKH grubunda ortalama 19,37 ± 10,84 iken, kontrol grubunda ortalama 11,41 ± 9,21 idi ($p < 0,05$). Ebeveyn POQL skorları BAKH grubunda ortalama 19,83 ± 15,05; kontrol grubunda 11,04 ± 8,13 Olarak bulundu ($p < 0,05$).

Tartışma: BAKH, çocukların çürük ve ağrı deneyimini, günlük hayatını ve yaşam kalitesini etkilediği bilinen önemli bir halk sağlığı sorunudur[7,13,16]. Bu çalışmada, BAKH'nun ağız sağlığı ilişkili yaşam kalitesine etkisinin yaş ve çürük deneyimi gibi yaşam kalitesi skorlarını etkileyebilecek diğer parametrelerden bağımsız olarak araştırılması amaçlanmıştır. Literatürde BAKH ve yaşam kalitesi ilişkisini inceleyen çalışmaların kayda değer bir kısmı, BAKH ve kontrol grubu arasında çürük deneyimi açısından benzerlik gözetmemiştir[8,17,18]. Bu araştırmada ise, BAKH grubu belirlendikten sonra benzer dmft / DMFT skorlarına sahip katılımcılardan kontrol grubu oluşturulmuştur. Bu çalışma tasarımı sayesinde, BAKH'nun yaşam kalitesi üzerindeki etkisinin çürük deneyiminden bağımsız olarak değerlendirilebildiği düşünülmektedir ve bu durum çalışmanın güçlü yönlerinden biridir.

BAKH tanısı için daimi birinci azı dişlerin sürmüş olması gerekmesi ve 12 yaş üzeri çocukların tedavi edilmemiş etkilenmiş dişlerinin bulunma olasılığının düşük olması sebebiyle, 8-12 yaş aralığındaki çocuklar araştırmaya dahil edildi[19]. Katılımcıların yaş ortalaması, literatürdeki BAKH ve yaşam kalitesi alanında yapılmış çalışmalarla benzerdir[11,17,18].

Ağız sağlığı ile ilişkili yaşam kalitesini değerlendiren bir çok farklı ölçek bulunmaktadır. Bu çalışmada, ağız sağlığıyla ilişkili yaşam kalitesini hem çocuk hem de ebeveyn geri bildirimleri aracılığıyla değerlendiren ve Türk çocuklarının günlük yaşamları üzerindeki ağız sağlığı koşullarının etkisini ölçmek için geçerli ve güvenilir bir ölçek olduğu bildirilmiş olan POQL ölçeğinin Türkçe versiyonu kullanılmıştır[12].

Ölçeğin genel sorularına verilen yanıtlar değerlendirildiğinde, BAKH tanılı çocuklar ve ebeveynlerinin ağız ve diş sağlığına dair memnuniyetsizliklerinin daha fazla olduğu ve ağız sağlığıyla ilgili olumsuz durumun farkında oldukları görülmektedir. Ayrıca, kontrol grubuna kıyasla BAKH grubundaki hem çocuklar hem de ebeveynler, bir yıl öncesine göre daha kötü ağız ve diş sağlığı bildirmişlerdir. Bu durum, BAKH'nun dişlerde yol açtığı hızlı mine yıkımı, çürüğe yatkınlık ve hassasiyet artışına bağlı olabilir.

2024 yılında Türkiye'de yapılmış bir çalışmada; POQL ölçeği kullanılarak BAKH'nun yaşam kalitesine etkisi değerlendirilmiş ve çalışmamızla uyumlu olarak BAKH anlamlı derecede daha yüksek POQL skorları ve yaşam kalitesinde olumsuz etki ile ilişkilendirilmiştir[11]. BAKH ile ağız sağlığı ile ilişkili yaşam kalitesi arasındaki ilişkiyi farklı ölçekler ile değerlendiren benzer çalışmalarda da, bu çalışma ile benzer olarak BAKH'ın yaşam kalitesini olumsuz yönde etkilediği rapor edilmiştir[7,18]. 2021 yılında Joshi ve ark. tarafından yapılan benzer bir çalışmada; BAKH tanılı çocuklar; benzer dmft / DMFT skorlarına sahip BAKH tanısı olmayan çocuklara göre daha kötü bir ağız sağlığı ilişkili yaşam kalitesi ile ilişkilendirilmiştir[7]. Bu bulgu, bu araştırmada elde edilen sonuçlarla uyumludur.

Bu çalışmanın başlıca limitasyonları arasında; toplanan verilerin bireyin değerlendirme anındaki algısını temsil etmesi ve örneklem büyüklüğü yer almaktadır. Dahil edilme kriterlerine uygun, dental tedavi öyküsü bulunmayan BAKH tanılı bireylere ulaşmadaki güçlük, örneklem sayısını sınırlamıştır. Bu durum, elde edilen bulguların genellenebilirliğini belirli ölçüde kısıtlayabilir, yine de elde edilen bulgular daha yüksek örneklem sayısına sahip benzer araştırmalar ile örtüşmektedir[11,17,18].

Sonuç:BAKH grubuna ait POQL skorlarının kontrol grubuna kıyasla anlamlı derecede yüksek bulunması, BAKH'nun yalnızca klinik bir problem olmakla kalmayıp, aynı zamanda çocukların günlük faaliyetlerini, duygusal durumlarını ve sosyal etkileşimlerini de olumsuz yönde etkileyen çok boyutlu bir sağlık sorunu olduğuna işaret etmektedir. BAKH'nun yaşam kalitesi üzerindeki olumsuz etkilerine yönelik farkındalığın hem klinisyenler hem de ebeveynler arasında artırılması ve etkin bir biçimde tedavi edilmesi büyük önem taşımaktadır. Böylece, erken tanı ve uygun müdahaleler ile BAKH'nun çocuklar üzerindeki olumsuz klinik ve psikososyal etkilerinin en aza indirilmesi mümkün olabilecektir.

Kaynakça

1. Mastroberardino S, Campus G, Strohmenger L, Villa A, Cagetti MG. An Innovative Approach to Treat Incisors Hypomineralization (MIH): A Combined Use of Casein Phosphopeptide-Amorphous Calcium Phosphate and Hydrogen Peroxide-A Case Report. *Case Rep Dent*. 2012;2012:379593.
2. Weerheijm KL, Mejàre I. Molar incisor hypomineralization: a questionnaire inventory of its occurrence in member countries of the European Academy of Paediatric Dentistry (EAPD). *Int J Paediatr Dent*. Nov 2003;13(6):411-6.
3. Bandeira Lopes L, Machado V, Botelho J, Haubek D. Molar-incisor hypomineralization: an umbrella review. *Acta Odontol Scand*. Jul 2021;79(5):359-369.
4. Suckling GW. Developmental defects of enamel--historical and present-day perspectives of their pathogenesis. *Adv Dent Res*. Sep 1989;3(2):87-94.
5. Elhennawy K, Schwendicke F. Managing molar-incisor hypomineralization: A systematic review. *J Dent*. Dec 2016;55:16-24.

6. Weerheijm KL. Molar incisor hypomineralization (MIH): clinical presentation, aetiology and management. *Dent Update*. Jan-Feb 2004;31(1):9-12.

7. Joshi T, Rahman A, Rienhoff S, Rienhoff J, Stamm T, Bekes K. Impact of molar incisor hypomineralization on oral health-related quality of life in 8-10-year-old children. *Clin Oral Investig*. Feb 2022;26(2):1753-1759.

8. Gadallah LK, Korayem E, Wahby R. Oral health-related quality of life in Egyptian children with Molar Incisor Hypomineralisation. An observational study. *BDJ Open*. 2024/11/30 2024;10(1):89.

9. Oyedele TA, Folayan MO, Adekoya-Sofowora CA, Oziegbe EO. Co-morbidities associated with molar-incisor hypomineralisation in 8 to 16 year old pupils in Ile-Ife, Nigeria. *BMC Oral Health*. Mar 13 2015;15:37.

10. Jälevik B, Klingberg GA. Dental treatment, dental fear and behaviour management problems in children with severe enamel hypomineralization of their permanent first molars. *Int J Paediatr Dent*. Jan 2002;12(1):24-32.

11. Kisacik S, Ozler CO, Olmez S. Molar incisor hypomineralization and oral health-related quality of life: a sample of 8-12-years-old children. *Clin Oral Investig*. Jan 20 2024;28(1):105.

12. Yazıcıoğlu İ, Jones J, Doğan C, Rich S, Garcia RI. Validity and reliability of a Turkish pediatric oral health-related quality of life measure. *Eur Oral Res*. Jan 2018;52(1):27-35.

13. Lygidakis NA, Garot E, Somani C, Taylor GD, Rouas P, Wong FSL. Best clinical practice guidance for clinicians dealing with children presenting with molar-incisor-hypomineralisation (MIH): an updated European Academy of Paediatric Dentistry policy document. *Eur Arch Paediatr Dent*. Feb 2022;23(1):3-21.

14. Organization WH. *Oral health surveys: basic methods*. World Health Organization; 2013.

15. Huntington NL, Spetter D, Jones JA, Rich SE, Garcia RI, Spiro A, 3rd. Development and validation of a measure of pediatric oral health-related quality of life: the POQL. *J Public Health Dent*. Summer 2011;71(3):185-93.

16. Bekes K, Heinzelmann K, Lettner S, Schaller HG. Efficacy of desensitizing products containing 8% arginine and calcium carbonate for hypersensitivity relief in MIH-affected molars: an 8-week clinical study. *Clin Oral Investig*. Sep 2017;21(7):2311-2317.

17. Samha H, Walia T, Shetty RM, Baroudi K, Hashim R, Berdouses ED. Influence of molar incisor hypomineralization on oral health-related quality of life in 8-10-year-old children: a cross-sectional study. *Eur Arch Paediatr Dent*. Aug 25, 2025;

18. Elhennawy K, Rajjoub O, Reissmann D, et al. The association between molar incisor hypomineralization and oral health-related quality of life: a cross-sectional study. *Clinical Oral Investigations*. 05/01 2022;26:1-7.

19. Garg N, Jain AK, Saha S, Singh J. Essentiality of early diagnosis of molar incisor hypomineralization in children and review of its clinical presentation, etiology and management. *Int J Clin Pediatr Dent*. Sep 2012;5(3):190-6.

POSTER BİLDİRİLER

P-001 Nazal Taban Perforasyonuna Sebep Olan Dental İntrüzyon Yaralanması: Bir Olgu Sunumu

Poster Bildiri

Ömer Ekici[1], **Asena Yangın**[1], Erkan Yıldız[1]
[1] Afyonkarahisar Sağlık Bilimleri Üniversitesi

Amaç: İntrüzyon yaralanmaları travmatik dental yaralanmalar arasında en ciddi sonuçlara sebep olacak yaralanmalar arasındadır. İntrüze olan diş çeşitli vital dokularda perforasyona ve hemorajilere neden olabilmektedir. Bu olgu sunumunun amacı, travma sebebiyle intrüzyona uğramış olan ve nazal kavite tabanında perforasyona sebebiyet veren maksiller kesici dişin acil cerrahi tedavi yönetimini açıklamaktır. Olgu tanımlaması: Trafik kazası sebebiyle dental yaralanmayla kliniğimize başvuran 11 yaşındaki erkek hastanın anamnez ve klinik muayenesinde 12 numaralı dişinin avülse olduğu ve olay yerinde kaybedildiği, ağız içi ve ağız dışı bölgede çeşitli laserasyonlarun olduğu izlenmiştir. Panoromik ve dental tomografide 11 numaralı dişinde kuron kırığı ve nazal tabanı perfore eden intrüzyon gözlemlenmiştir. Bunun yanında kazayla ilişkili batın bölgesinde yaralanmalar, karaciğer laserasyonları bulunan hastanın ilk 13 gün çocuk cerrahisi yoğun bakım ünitesinde tedavi gördüğü öğrenilmiştir. Nazal taban perforasyonu nedeniyle multidisipliner yaklaşım planlandı. KBB uzmanı tarafından burun içi endoskopik görüntülemede burun tabanında mukozal perforasyon, şişlik ve hemoraji izlendi. Hasta genel anestezi altında maksillofasiyal cerrah tarafından opere edildi. İntraoral yaklaşımla maksilla ön bölgeden bukkal flep açılarak diş ekstrakte edildi. Aynı seansta mobilite gözlenen sağ üst süt kanin diş de çekildi. Burun içi mukozadaki perforasyon için sütür uygulamasına gerek görülmedi, hemoraji için burun içi tampon uygulandı. Bir aylık takip sonrası çekim yeri ve burun içi perforasyon sorunsuz iyileşti. Fonksiyonel ve estetik şikayetlerin giderilmesi için protez uzmanına yönlendirildi. 11 numaralı diş bölgesi geçici protetik tedavi ile rehabilite edildi. Hastanın 2. yıl yapılan kontrolünde mezialize olmuş 13 numaralı dişin repozisyonu amacıyla ortodontik tedavi planlandığı, 11 ve 12 numralı dişler bölgesine büyüme gelişim dönemi bitene kadar geçici protez yapılması ve devamında dental implant tedavisinin yapılmasının planlandığı görüldü. Sonuç: İntrusyon yaralamalarında, reerüpsüyon, repozisyon, ekstraksiyon sonrası re-implantasyon gibi farklı tedavi seçenekleri mevcuttur. Bu olguda olduğu gibi ciddi ve kompleks yaralanmalarda ve ekstraoral vital dokuların hasar gördüğü durumlarda, fayda-zarar durumu gözetilip ilgili dişin ekstraksiyonu ve bölgenin protetik rehabilitasyonu tercih edilebilir.

Anahtar Kelimeler: İntrüzyon; nazal perforasyon; dental travma

P-001 Dental Intrusion Injury Causing Nasal Floor Perforation: A Case Report

Poster Abstract

Ömer Ekici[1], **Asena Yangın**[1], Erkan Yıldız[1]
[1] Afyonkarahisar Healthy Sciences Univercity

Aim: Intrusion injuries are among the most severe types of traumatic dental injuries, often leading to serious complications. An intruded tooth may cause perforations in various vital tissues as well as hemorrhage. The aim of this case report is to present the emergency surgical management of a maxillary incisor intruded due to trauma, which resulted in perforation of the nasal cavity floor. Case Description: An 11-year-old male presented with dental trauma after a traffic accident. Tooth #12 was avulsed and lost, with multiple intraoral and extraoral lacerations. Imaging showed a crown fracture of tooth #11 and intrusion perforating the nasal floor. The patient also had abdominal injuries, including liver lacerations, and received pediatric ICU care for 13 days. Due to the nasal floor perforation, a multidisciplinary approach was planned. Endoscopic examination by an otolaryngologist revealed mucosal perforation, swelling, and hemorrhage at the nasal floor. The patient underwent surgery under general anesthesia, performed by a maxillofacial surgeon. Through an intraoral approach, a buccal flap was elevated in the anterior maxilla and the tooth was extracted. During the same session, the mobile upper right primary canine was also extracted. For the nasal mucosal perforation, suturing was deemed unnecessary; intranasal tampon placement was performed to control hemorrhage. After a one-month follow-up, both the extraction site and the nasal mucosal perforation healed uneventfully. The patient was referred for functional and esthetic rehabilitation, and tooth #11 was restored with a temporary prosthesis. At the two-year follow-up, orthodontic treatment was planned to reposition mesialized tooth #13, with temporary prosthetic restoration of #11 and #12 until growth completion, after which implant treatment was planned. Conclusion: Treatment of intrusion injuries may involve spontaneous reeruption, repositioning, or extraction with reimplantation. In severe cases with extraoral tissue damage, extraction and prosthetic rehabilitation may be preferred, balancing risks and benefits.

Keywords: Intrusion; nasal perforation; dental trauma

P-002 Neonatal Diş Çekimi ve 30 Aylık Takip: Nadir Bir Olgu Sunumu

Poster Bildiri

Ömer Ekici[1], **Asena Yangın**[1]
[1] Afyonkarahisar Sağlık Bilimleri Üniversitesi

Amaç: Natal dişler (doğumda mevcut olan dişler) ve neonatal dişler (yaşamın ilk 30 günü içerisinde sürmüş dişler) nadir klinik bulgulardır. Bu dişler, beslenme güçlüklerine ve dilin ventral yüzeyinde ülserasyonlara yol açabilir. Ayrıca ebeveynler için endişe kaynağı ve emzirme sırasında rahatsızlığa neden olabilir. Bu olgu sunumunun amacı, annenin emzirmede ağrı şikayetiyle getirdiği 5 günlük yeni doğanda gözlenen neonatal dişin muayenesi ve tedavi yönetimini anlatmaktır. Olgu tanımlaması: Kliniğimize 5 günlük kız yenidoğan getirildi. Annenin emzirme sırasında ağrı şikayeti vardı.Yapılan intraoral klinik muayenede yenidoğanın mandibular anterior bölgede gingival mukozada kabarık, ortası beyaz etrafı kırmızı hale görünümde inflamasyon saptandı. Bölgede hissedilen palpasyondaki sertlik neonatal diş mevcudiyetini gösterdi. Ebeveyninden alınan anamnezde ailenin ilk bebeği olduğu, annenin invitro fertilizasyon yöntemiyle hamile kaldığı, bebeğin 38 hafta 5 günlük olarak sezeryan ile 3400 gr ağırlığında doğduğu öğrenildi. Annenin hipotiroidi nedeniyle levatiron kullandığı, sigara ve alkol alışkanlığı olmadığı ve Mg eksikliği nedeniyle tedavi gördüğü öğrenildi. Hastanın hekimi ile konsülte edildiğinde, doğum sonrası 18. günde kanama paremetrelerinin normal olduğu ve diş çekimi yapılabileceği bildirildi. İnfiltratif anestezi ile neonatal diş minimal insizyon ile açığa çıkarıldı ve ekstrakte edildi. 6 ay aralıklar ile klinik muayeneye çağırılan hasta toplam 30 ay takip edildi. 30 aylık takip süreci sonunda oral kavitede diğer süt dişlerinin sürmesine rağmen ilgili bölgenin boş kaldığı fakat periapikal radyografide ilgili bölgede daimi diş germinin olduğu görüldü. Sonuç: Neonatal dişlerin komplikasyonları arasında emme sırasında güçlük ve rahatsızlık, sublingual ülserasyon, annenin memesinin laserasyonu ve dişin aspirasyonu yer almaktadır. Bu tür durumlar diş çekimini gerekli kılabilir. Ancak diş emzirmeyi engellemiyor ve başka bir semptom göstermiyorsa tedaviye gerek yoktur. Genel diş hekimleri natal ve neonatal dişleri tanıyabilmeli ve birinci basamakta başlangıç tedavisini uygulayabilmelidir. Daha karmaşık olgular ya da çekim gerektirmesi muhtemel durumlarda ise ikinci basamak sağlık hizmetlerine yönlendirme yapılması uygun olacaktır

Anahtar Kelimeler: Natal diş; neonatal diş; diş çekimi

P-002 Neonatal Tooth Extraction and 30-Month Follow-Up: A Rare Case Report

Poster Abstract

Ömer Ekici[1], **Asena Yangın**[1]
[1] Afyonkarahisar Health Sciences University

Aim: Natal and neonatal teeth are rare findings that may cause feeding difficulties, tongue ulcerations, parental concern, and breastfeeding discomfort. This case report presents the examination and management of a neonatal tooth in a 5-day-old newborn whose mother reported pain during breastfeeding Case Description: A 5-day-old female newborn was referred to our clinic. The mother reported pain during breastfeeding. Intraoral clinical examination revealed an inflamed gingival mucosa in the mandibular anterior region, characterized by a swollen appearance with a white center and a reddish halo. Palpation indicated hardness in the area, suggesting the presence of a neonatal tooth. Medical history obtained from the parents revealed that this was their first child, The mother conceived through in vitro fertilization, and delivered by cesarean section at 38 weeks and 5 days of gestation with a birth weight of 3400 g. The mother had a history of hypothyroidism treated with levothyroxine, no smoking or alcohol habits, and magnesium deficiency under treatment. Following consultation with the patient's physician, it was confirmed that coagulation parameters were within normal limits on the 18th day postpartum, allowing tooth extraction. Under infiltrative anesthesia, the neonatal tooth was exposed through a minimal incision and extracted. The patient was recalled for clinical examinations at 6-month intervals and followed up for a total of 30 months. At the end of the 30-month follow-up, although other primary teeth had erupted, the extraction site remained edentulous; however, periapical radiography confirmed the presence of the permanent tooth germ in the region. Conclusion: Neonatal teeth may cause feeding problems, sublingual ulceration, maternal breast injury, or aspiration risk, requiring extraction. If asymptomatic and not interfering with breastfeeding, no treatment is needed. General dentist should diagnose and manage these cases, referring more complex situations or extractions to secondary care.

Keywords: Natal tooth; neonatal tooth; tooth extraction

P-003 Mandibulada Paradental Kist ve Cerrahi Tedavisi: Bir Olgu Sunumu

Poster Bildiri

Ömer Ekici[1], **Mustafa Furkan Gülmez**[1]
[1] Afyonkarahisar Sağlık Bilimleri Üniversitesi Diş Hekimliği Fakültesi

Amaç: Paradental kist nadir olarak görülen iltihabi kökenli odontojenik bir kisttir. Bu kistler genel olarak, erüpsiyonunu tamamlamış, mandibular molar dişlerin, bukkal ve distal yüzeylerinde görülmektedir ancak ayırt edici olarak perikoronitis görülmüş mandibular üçüncü molar dişlerden kaynaklandığı da bilinmektedir. Bu olgu sunumunda mandibular üçüncü molar dişin distal kısmında bulunan paradental kist ve cerrahi tedavisi anlatılmaktadır. Olgu tanımlaması: 35 yaşında erkek hasta mandibular üçüncü molar diş ağrısı ve distal kısmında kist tanısı ile kliniğimize sevk edildi. Hastadan alınan anamnezde 38 numaralı diş bölgesinde ağrı ve, şişlik şikayeti olduğu ve herhangi bir sistemik rahatsızlığının bulunmadığı görüldü. Hastadan alınan panoramik radyografide 38 numaralı dişin distali ile sol mandibula ramus bölgesi arasında 10mm çapında radyolusent kistik lezyon izlendi. Hastanın ağız içi muayenesinde ağız sağlığının kötü olduğu ve ilgili bölgedeki tüm molar dişlerde yaygın diş çürükleri gözlendi. Lokal anestezi altında bukkal bölgeden tam kalınlıklı flep kaldırıldı, 38 numaralı diş çekildi ve kistik lezyon enükle edildi. Çıkarılan kistik doku dentigeröz kist ön tanısı ile histopatolojik incelemeye gönderildi. yapılan incelemede kronik aktif inflamasyon içeren hiperplazik skuamöz epitel ile döşeli kist yapısında olan doku parçasının radyolojik ve klinik bulgularının paradental kist ile uyumlu olduğu görüldü. Sonuç: Paradental kist nadir görülen ve diğer odontojenik kistler ile ayrıcı tanısı yapılması gereken, rekürrensi sık olmayan bir kisttir. Tedavisinde ilgili üçüncü molar dişin çekimi ile birlikte kistin enükleasyonu yapılabilir; veya prognozu iyi görülen üçüncü molar diş çekilmeden çevresindeki paradental kistin enükleasyonu tercih edilebilir. Çok büyük boyutlara ulaşan paradental kistlerde marsupyalizasyon tercih edilebilir.

Anahtar Kelimeler: Paradental kist; Perikoronit; Gömülü 3. mandibular molar diş

Kaynakça

1. Philipsen HP, Reichart PA, Ogawa I, Suei Y, Takata T. The inflammatory paradental cyst: a critical review of 342 cases from a literature survey, including 17 new cases from the author's files. J Oral Pathol Med. 2004; 33(3):147-155.
2. Lacaita MG, Capodiferro S, Favia G, Santarelli A, Lo Muzio L. Infected paradental cysts in children: a clinicopathological study of 15 cases. Br J Oral Maxillofac Surg. 2006; 44(2):112-115.
3. Li P, Zhao Y, You Y, Lin L, Yu D, Zhao W. Current Perspectives on Paradental Cyst: A Literature Review. Dentistry Journal 2023, Vol 11, Page 281 [Internet]. 2023 Dec 5 [cited 2025 Sep 25];11(12):281. Available from: https://www.mdpi.com/2304-6767/11/12/281/htm

P-003 Paradental Cyst in The Mandible and Its Surgical Treatment: A Case Report

Poster Abstract

Ömer Ekici[1], **Mustafa Furkan Gülmez**[1]
[1] Afyonkarahisar Health Sciences University Faculty Of Dentistry

Aim: The paradental cyst is a rarely observed inflammatory odontogenic cyst. These cysts are generally located on the buccal and distal aspects of fully erupted mandibular molar teeth. However, they are also distinctly known to originate from mandibular third molars previously associated with pericoronitis. In this case report, a paradental cyst located distal to a mandibular third molar and its surgical treatment are presented. Case Description: A 35-year-old male patient was referred to our clinic with complaints of pain in the mandibular third molar region and a cystic lesion identified distally. The patient's medical history revealed pain and swelling in the region of tooth number 38, with no systemic health issues reported. A panoramic radiograph showed a radiolucent cystic lesion measuring approximately 10 mm in diameter between the distal aspect of tooth 38 and the left mandibular ramus region. Intraoral examination revealed poor oral hygiene and widespread dental caries in all molar teeth of the affected area. Under local anesthesia, a full-thickness buccal flap was raised, tooth 38 was extracted, and the cystic lesion was enucleated. The excised cystic tissue was sent for histopathological examination with a preliminary diagnosis of a dentigerous cyst. The histopathological analysis revealed a cystic structure lined with hyperplastic squamous epithelium showing chronic active inflammation, and the radiological and clinical findings were consistent with a paradental cyst. Conclusion: The paradental cyst is a rare lesion that requires differential diagnosis from other odontogenic cysts and has a low recurrence rate. Treatment typically involves enucleation of the cyst along with extraction of the associated third molar. However, in cases where the prognosis of the third molar is favorable, enucleation of the paradental cyst without tooth extraction may be considered. In cases where the cyst has reached a considerable size, marsupialization may be the preferred treatment option.

Keywords: Paradental cyst; Pericoronitis; Impacted mandibular third molar.

P-004 Diş Hekimlerinin ve Diş Hekimliği Öğrencilerinin Obstrüktif Uyku Apnesi Konusundaki Bilgi ve Tutumlarının Değerlendirilmesi

Poster Bildiri

Mehmet Faik Yücel[1], Ömer Ekici[1]
[1] Afyonkarahisar Sağlık Bilimleri Üniversitesi Diş Hekimliği Fakültesi

Özet Amaç: Obstrüktif uyku apnesi (OSA); üst solunum yollarının tıkanması ve hava akımının azalmasına bağlı olarak kendini gösteren bir hastalıktır. Uykudayken solunumun durması ise; uykunun bölünmesine, kişinin düzenli ve rahat bir uyku alamayarak, gün boyu yorgun ve halsiz hissetmesine sebep olur. Diş hekimleri genellikle OSA'nın belirti ve semptomlarını değerlendiren ilk sağlık profesyonelleridir ve bu nedenle OSA tanısında kilit bir role sahiptirler. Bu çalışmanın amacı, diş hekimliği öğrencilerinin ve diş hekimlerinin OSA hakkındaki bilgi düzeylerini ve tutumlarını değerlendirmektir. Gereçler ve Yöntemler: Bu çalışma kesitsel bir anket çalışması olarak tasarlandı. Literatür taraması sonucu tasarlanan anket 17 soruluk demografik bilgiler ve genel OSA bilgi ve farkındalığı bölümü, 10 soruluk tutum değerlendirme bölümü ve 25 soruluk bilgi bölümü olmak üzere üç bölümden oluştu. Anket Afyonkarahisar Sağlık Bilimleri üniversitenin dördüncü ve beşinci sınıf diş hekimliği öğrencilerine ve Afyon il merkezinde görev yapan diş hekimlerine yüz yüze uygulandı. Bulgular: Çalışmaya 161 diş hekimi ve 172 diş hekimliği öğrencisi olmak üzere 333 kişi katılmıştır. Katılımcıların sadece %3,3ü OSA tedavi ve takibini yaptığını belirti. Katılımcıların %73,5'i OSA ile ilgili bilgileri internet ve sosyal medyadan edindiklerini belirtti. Katılımcıların %70,2'si OSA tanısında, %73,2'si ise OSA tedavisinde kendilerini yeterli görmediklerini belirtti. OSA bilgi ölçeğinde en yüksek skorlar epidemiyoloji ve risk faktörleri alt boyutlarında iken, semptom/tanı ve tedavi alt boyut puanları daha düşük izlendi. Diş hekimlerinin bilgi ölçeği skorları öğrencilerden, uzman diş hekimlerinin bilgi ölçeği skorları uzman olmayanlardan anlamlı düzeyde daha yüksek idi. Cinsiyet ve öğrenim gördüğü sınıf bakımından katılımcı bilgi ölçeği puanları arasında anlamlı bir fark görülmedi. Sonuç: Araştırma sonuçları diş hekimleri ve diş hekimliği öğrencilerinin OSA hakkında yeterli düzeyde bilgiye sahip olmadıklarını ve özellikle teşhis ve tedavi sürecinde kendilerini yeterli görmediklerini ortaya çıkardı. Bu nedenle hem lisans eğitimi hem de diş hekimliği uzmanlık eğitimi müfredatında OSA ya daha fazla yer verilmelidir.

Anahtar Kelimeler: Obstruktif uyku apnesi; diş hekimliği; diş hekimi

P-004 Evaluation of the Knowledge and Attitudes of Dentists and Dental Students Regarding Obstructive Sleep Apnea

Poster Abstract

Mehmet Faik Yücel[1], Ömer Ekici[1]
[1] Afyonkarahisar Sağlık Bilimleri Üniversitesi Diş Hekimliği Fakültesi

Abstract Objective: Obstructive sleep apnea (OSA) is a disorder characterized by partial or complete obstruction of the upper airway, resulting in decreased airflow. Pauses in breathing during sleep lead to sleep fragmentation, preventing restorative rest and causing daytime fatigue and drowsiness. Dentists are often the first healthcare professionals to evaluate the signs and symptoms of OSA and therefore play a pivotal role in its diagnosis. The aim of this study was to assess the knowledge and attitudes of dental students and dentists regarding OSA. Materials and Methods: This was designed as a cross-sectional questionnaire-based study. The survey, developed after a literature review, consisted of three sections: a 17-item part on demographics and general OSA awareness, a 10-item attitude assessment, and a 25-item knowledge section. The questionnaire was administered face-to-face to fourth- and fifth-year dental students at Afyonkarahisar Health Sciences University and to practicing dentists in the Afyon city center. Results: A total of 333 participants—161 dentists and 172 dental students—took part in the study. Only 3.3% of participants reported managing or following up OSA patients. About 73.5% stated that they obtained their information about OSA from the internet and social media. 70.2% felt inadequate regarding OSA diagnosis, and 73.2% felt inadequate regarding its treatment. The highest scores on the OSA knowledge scale were in the epidemiology and risk factors subdomains, while the symptom/diagnosis and treatment subdomains scored lower. Dentists' overall knowledge scores were significantly higher than those of students, and specialists scored significantly higher than non-specialist dentists. No significant differences were found between groups in terms of gender or academic year. Conclusion: The findings revealed that both dentists and dental students possess insufficient knowledge about OSA and do not feel competent particularly in the diagnostic and treatment phases. Therefore, OSA should receive greater emphasis in both undergraduate and postgraduate dental education curricula.

Keywords: Keywords: Obstructive sleep apnea; dentistry; dentist

P-005 Nazal Tabana Yakın Ektopik Maksiller Keserin Cerrahi Çekimi: Nadir Bir Olgu Sunumu

Poster Bildiri

Mehmet Faik Yücel[1], Ömer Ekici[1]
[1] Afyonkarahisar Sağlık Bilimleri Üniversitesi Diş Hekimliği

Özet Amaç: Ektopik dişler dişlerin sürmesi gereken alveolar ark dışında maksiller sinüs ve nazal kavite gibi yerlerde yerleşim göstermesi olarak tanımlanır ve oldukça nadir görülür. Bu çalışma nazal tabana yakın ektopik maksiller keser dişin cerrahi çekimini anlatmaktadır. Gereçler ve Yöntem: Dış merkezden kliniğimize ektopik keser dişi için yönlendirilen 39 yaşındaki erkek hastanın alınan anamnezinde herhangi bir sistemik hastalığı yoktu. Olgu klinik oral muayene ve panoramik radyografi ile değerlendirildi. İlgili ektopik santral keser diş asemptomatikti. Alınan panoromik ve bilgisayarlı tomografilere göre ilgili dişin 12-13 numaralı dişlerin 5mm apikali hizasında, bukko-palatinal yönde yatay pozisyonda ve nazal tabana yakın konumda olduğu görüldü. Radyografide kron etrafında görülen radyolüsent alan dentigeröz kist oluşumuna işaret ediyordu. Nazal taban korteksi intaktı. Nazopalatin kanal içerisinde kronu yer alan dişin hasta konforu açısından genel anestezi altında çekimine karar verildi. İntraoral yaklaşım ile seminular insizyon ile tam kalınlıklı mukoperiosteal flep açılarak, kemik doku kaldırılarak diş kuronuna ulaşıldı. İlgili diş çıkartıldı, kavite kürete edilerek flap 4-0 ipek sütür ile kapatıldı. Hastanın post operatif takibinde ilgili bölgenin sorunsuz iyileştiği, kavitenin yeni kemik dokusu ile kaplandığı görüldü. Sonuç: Ektopik dişler çoğunlukla asemptomatiktir. Fakat bulunduğu konuma bağlı olarak ağrı, epistaksis, sinüzit gibi semptomlara, komşu diş köklerinde rezorpsiyon ve dentigeröz kist gibi patolojilere sebep olabilir. Bu nedenle ektopik dişlerin erken dönemde, vital yapılara zarar vermeden atravmatik bir şekilde çıkartılması oluşabilecek şikayetleri ve patolojileri önlemek bakımından önemlidir. Anahtar Kelimeler: Ektopik diş, Nazal kavite, gömülü maksiller kesici diş.

Anahtar Kelimeler: Ektopik diş, Nazal kavite, gömülü maksiller kesici diş.

P-005 Surgical Extraction of an Ectopic Maxillary Incisor Near the Nasal Floor: A Rare Case Report

Poster Abstract

Mehmet Faik Yücel[1], Ömer Ekici[1]
[1] Afyonkarahisar Sağlık Bilimleri Üniversitesi Diş Hekimliği

Abstract Objective: Ectopic teeth are defined as teeth that erupt in sites other than the alveolar arch,such as the maxillary sinus or nasal cavity, and are considered extremely rare. This report presents the surgical extraction of an ectopic maxillary incisor located near the nasal floor. Materials and Methods: A 39-year-old male patient was referred from an external clinic for the evaluation of an ectopic incisor. Medical history revealed no systemic diseases. Clinical oral examination and panoramic radiography were performed. The ectopic central incisor was asymptomatic. Panoramic and computed tomographic imaging demonstrated that the tooth was positioned horizontally in a buccopalatal direction, approximately 5 mm apical to the roots of teeth #12 and #13, and close to the nasal floor. A radiolucent area surrounding the crown indicated the presence of a dentigerous cyst. The nasal floor cortex was intact. Since the crown of the tooth was located within the nasopalatine canal, surgical extraction under general anesthesia was planned to ensure patient comfort. Using an intraoral approach, a semilunar incision was made and a full-thickness mucoperiosteal flap was elevated. After removing the overlying bone, access to the tooth crown was obtained, and the ectopic tooth was extracted. The cavity was curetted, and the flap was closed with 4-0 silk sutures. Postoperative follow-up revealed uneventful healing, with the cavity filled by newly formed bone tissue. Conclusion: Ectopic teeth are generally asymptomatic but, depending on their location, may cause symptoms such as pain, epistaxis, or sinusitis, and can lead to complications like root resorption in adjacent teeth or dentigerous cyst formation. Therefore, early detection and atraumatic removal of ectopic teeth, while preserving vital structures, are essential to prevent potential symptoms and associated pathologies. Keywords: Ectopic tooth; Nasal cavity; Impacted maxillary incisor.

Keywords: Ectopic tooth; Nasal cavity; Impacted maxillary incisor.

P-006 Diş Hekimlerinin ve Diş Hekimliği Öğrencilerinin Oral Cerrahide Antibiyotik Kullanımı ile İlgili Bilgi ve Tutumları

Poster Bildiri

Ömer Ekici[1], **Betül Yıldırım**[1]
[1] Afyonkarahisar Sağlık Bilimleri Üniversitesi Diş Hekimliği Fakültesi

Amaç: İrrasyonel antibiyotik kullanımı, direnç gelişimine yol açan ciddi bir halk sağlığı sorunudur. Diş hekimleri tüm antibiyotik reçetelerinin önemli bir kısmından sorumludur. Bu bağlamda, diş hekimliğinde antibiyotik reçeteleme eğilimlerini etkileyen faktörlerin incelenmesi ve rasyonel kullanım stratejilerinin geliştirilmesi zorunludur. Bu çalışmanın amacı; diş hekimlerinin ve diş hekimliği öğrencilerinin oral cerrahide antibiyotik kullanımı ile ilgili bilgi ve tutumlarının değerlendirilmesidir. GEREÇ VE YÖNTEMLER Araştırmacılar literatür taramasının ardından kesitsel bir anket çalışması tasarladı. Ankete bir diş hekimliği fakültesinden diş hekimleri ve öğrenim görmekte olan 4. ve 5. sınıf öğrencileri dahil edildi. Anket; demografik veriler, tutum ölçeği, bilgi ölçeği ve beşli likert tipi özdeğerlendirme ölçeği olmak üzere dört bölümden oluşmaktadır. Anket katılımcılara yüz yüze uygulandı. BULGULAR Araştırmaya 213 öğrenci ve 65 diş hekimi katıldı. Katılımcıların en çok tercih ettiği antibiyotik amoksisilin+klavulonat kombinasyonu iken penisilin alerjisi olan hastada klindamisin, gebe ve emziren hastada ise penisilin G oldu. Antibiyotik reçete ederken en sık başvurulan bilgi kaynağı meslektaş ve sınıf arkadaşları idi. Bilgi ölçeği ve alt başlıklarına verilen cevaplar puanlandığında ölçeğin tamamında ve antibiyotik kullanım endikasyonu alt başlığında, hekimlerin öğrencilerden anlamlı şekilde daha doğru cevap verdiği; etki mekanizması, uygun doz-süre ve yan etki alt başlıklarında ise anlamlı bir fark olmadığı görüldü. Cinsiyet ile doğru yanıtlar arasında anlamlı bir fark yoktu. Katılımcıların bilgi ölçeğini doğru yanıtlama oranı %65.2 olarak bulundu. Özdeğerlendirme ölçeğine verilen puanların ortlaması ise 2.71 idi. Özdeğerlendirme ölçeğinde en yüksek puan alan soru “enfektif endokardit profilaksisinde antibiyotik kullanımı” iken en özgüvensiz oldukları konu ise “antibiyotiklerin farmakokinetik ve farmakodinamik özellikleri” oldu. SONUÇ Bu çalışma, diş hekimleri ve öğrencilerinin oral cerrahi uygulamalarda antibiyotik kullanımıyla ilgili bilgi ve tutumlarının genel olarak orta düzeyde olduğu ve geliştirilmesi gereken yönleri olduğunu ortaya koymuştur. Bu durum, mezuniyet sonrası sürekli eğitimlerin ve klinik rehberlerin güncel tutulmasının önemini vurgulamaktadır. Ayrıca, eğitim programlarında antibiyotiklerin farmakokinetik-farmakodinamik özelliklerine daha fazla yer verilmesi ve kılavuz temelli yaklaşımların benimsetilmesi, direnç farkındalığını artırarak rasyonel antibiyotik kullanımına katkı sağlayacaktır.

Anahtar Kelimeler: Anahtar kelimeler: Oral cerrahi, Antibiyotik reçeteleme, Antimikrobiyal direnç

P-006 Knowledge and Attitudes of Dentists and Dental Students Regarding Antibiotic Use in Oral Surgery

Poster Abstract

Ömer Ekici[1], **Betül Yıldırım**[1]
[1] Afyonkarahisar Health Sciences University, Faculty Of Dentistry

Objective: Irrational antibiotic use represents a serious public health concern that contributes to the development of antimicrobial resistance. Dentists are responsible for a significant proportion of all antibiotic prescriptions. In this context, it is essential to investigate the factors influencing antibiotic prescribing tendencies in dentistry and to develop strategies for rational use. The aim of this study was to evaluate the knowledge and attitudes of dentists and dental students regarding antibiotic use in oral surgery. MATERIALS AND METHODS Following a comprehensive literature review, the researchers designed a cross-sectional questionnaire study. The participants included dentists working at a faculty of dentistry and 4th- and 5th-year dental students. The questionnaire consisted of four sections: demographic data, an attitude scale, a knowledge scale, and a five-point Likert-type self-assessment scale. The survey was administered to participants through face-to-face interviews. RESULTS A total of 213 students and 65 dentists participated in the study. The most commonly preferred antibiotic was the amoxicillin–clavulanate combination, while clindamycin was the first choice for patients with penicillin allergy, and penicillin G was preferred for pregnant and lactating patients. The most frequently consulted sources of information for antibiotic prescription were colleagues and classmates. When the responses to the knowledge scale and its subcategories were scored, dentists provided significantly more accurate answers than students in the overall scale and the indication subcategory, whereas no significant difference was found in mechanism of action, appropriate dose-duration, or adverse effects. There was no significant association between gender and accuracy of responses. The overall correct response rate for the knowledge scale was 65.2%, while the mean score of the self-assessment scale was 2.71. The highest self-assessment score was observed for “antibiotic use in infective endocarditis prophylaxis,” whereas the lowest confidence was reported for “pharmacokinetic and pharmacodynamic properties of antibiotics.” CONCLUSION This study revealed that dentists and dental students possess a moderate level of knowledge and attitude regarding antibiotic use in oral surgery, with notable areas requiring improvement. These findings highlight the importance of continuing professional education and the regular updating of clinical guidelines. Furthermore, incorporating more comprehensive content on the pharmacokinetic and pharmacodynamic aspects of antibiotics into dental curricula and promoting guideline-based approaches may enhance awareness of antimicrobial resistance and support rational antibiotic use.

Keywords: Keywords: Oral surgery, Antibiotic prescribing, Antimicrobial resistance

P-007 Dilde Oral Kandidiyazis: Bir Olgu Sunumu

Poster Bildiri

Ömer Ekici[1], **Betül Yıldırım**[1]
[1] Afyonkarahisar Sağlık Bilimleri Üniversitesi Diş Hekimliği Fakültesi

Amaç: Oral kandidiyazis (OK), yaygın olarak "pamukçuk" olarak bilinen, dil başta olmak üzere ağız mukozasının farklı bölgelerinde görülebilen Candida kaynaklı yüzeysel enfeksiyonlar grubudur. Bu durum, epitel tabakada mantarların aşırı proliferasyonu ve doku invazyonu ile seyretmektedir. Çeşitli sistemik rahatsızlıkların klinik bir belirtisi veya eşlik eden bulgusu olarak gelişebilmektedir. OK, klinik açıdan oldukça değişken seyir gösterebilir ayrıca lokalize ve generalize farklı tiplerde ortaya çıkabilir. Tedavisinde predispozan faktörün ortadan kaldırılması ve antifungal ilaç kullanımı önerilmektedir. Bu olgu sunumunda genç kadın hastada dilde gelişmiş OK ve tedavisi anlatılmaktadır. OLGU TANIMLAMASI Kliniğimize dilde yaygın beyazlık ve yanma şikayetiyle başvuran 24 yaşında kadın hastanın alınan anamnezinde sistemik rahatsızlığı olmadığı öğrenilmiştir. Hastanın yapılan muayenesinde dil üzerinin beyaz soyulabilir plak ile kaplı olduğu ve dilin orta kısmında eritematöz bir saha bulunduğu görülmüştür . İlgili bulgular için ön tanımız akut psödömbranöz kandidiyazis ve eritematöz kandidiyazis olduğundan hastaya nistatin süspansiyon reçete edilmiş ve hasta yakından takip edilmiştir. Antifungal tedavi sonrası birinci haftada beyaz lezyonların tamamen kaybolduğu, orta kısımdaki eritemli alanda ise hafif bir kızarıklık kaldığı görüldü. Hastanın 3. hafta kontrolünde ise eritemli alanın hiç iz kalmadan tamamen iyileştiği izlendi. SONUÇ Bu olgu, OK'un erken dönemde doğru tanı ve uygun antifungal tedavi ile hızla iyileşebileceğini göstermektedir. Sistemik hastalığı olmayan genç bir bireyde görülmesi, Candida'nın sağlıklı konaklarda da fırsatçı enfeksiyon oluşturabileceğini ortaya koyarken; akut psödömbranöz ve eritematöz formların birlikte görülmesi, mantarın mukozaya farklı derinliklerde invazyon gösterebileceğini düşündürmektedir. Lezyonların tedavi sonrası tamamen gerilemesi, laboratuvar doğrulamasına gerek kalmadan klinik bulgularla doğru tanı konulabileceğini ve bu yaklaşımın özellikle kısıtlı kaynaklı birinci basamak diş hekimliği kliniklerinde pratik önem taşıdığını göstermektedir.

Anahtar Kelimeler: Anahtar kelimeler: Oral kandidiyazis; Antifungal tedavi; Dil

Kaynakça

1. Millsop, J.W. and N. Fazel, *Oral candidiasis.* Clinics in dermatology, 2016. **34**(4): p. 487-494.
2. Singh, A., et al., *Oral candidiasis: An overview.* Journal of Oral and Maxillofacial Pathology, 2014. **18**(Suppl 1): p. S81-S85.
3. Vila, T., et al., *Oral candidiasis: A disease of opportunity.* Journal of fungi, 2020. **6**(1): p. 15.
4. Lu, S.-Y., *Oral candidosis: pathophysiology and best practice for diagnosis, classification, and successful management.* Journal of Fungi, 2021. **7**(7): p. 555.
5. Patel, M., *Oral cavity and Candida albicans: Colonisation to the development of infection.* Pathogens, 2022. **11**(3): p. 335.

P-007 Oral Candidiasis of the Tongue: A Case Report

Poster Abstract

Ömer Ekici[1], **Betül Yıldırım**[1]

[1] Afyonkarahisar Health Sciences University, Faculty Of Dentistry

Objective: Oral candidiasis (OC), commonly known as thrush, is a group of superficial infections caused by Candida species that can affect various regions of the oral mucosa, particularly the tongue. This condition is characterized by excessive proliferation of fungi within the epithelial layer and subsequent tissue invasion. It may develop as a clinical manifestation or an accompanying finding of various systemic disorders. Clinically, OC can present with considerable variability and may appear in either localized or generalized forms. The recommended treatment involves elimination of predisposing factors and the administration of antifungal agents. This case report describes the presentation and management of tongue-localized OC in a young female patient. CASE DESCRIPTION A 24-year-old female patient presented to our clinic with complaints of widespread white discoloration and burning sensation on the tongue. The medical history revealed no systemic diseases. Clinical examination showed that the dorsal surface of the tongue was covered with a white, detachable plaque, and an erythematous area was observed in the middle region of the tongue. Based on these findings, the preliminary diagnoses were acute pseudomembranous candidiasis and erythematous candidiasis. The patient was prescribed nystatin suspension and was closely monitored. After one week of antifungal therapy, the white lesions had completely disappeared, leaving only a mild erythematous area in the central region. At the three-week follow-up, the erythematous area had healed completely without any residual trace. FINDINGS This case demonstrates that oral candidiasis (OC) can heal rapidly when accurately diagnosed and appropriately treated with antifungal agents in the early stage. The occurrence of OC in a young individual without systemic disease indicates that Candida can act as an opportunistic pathogen even in healthy hosts. The coexistence of both acute pseudomembranous and erythematous forms suggests that the fungus may invade the mucosa at varying depths. The complete regression of lesions following treatment implies that a correct diagnosis can often be established based solely on clinical findings, without the need for laboratory confirmation. This approach holds particular practical significance in primary dental care settings with limited resources.

Keywords: Keywords: Oral candidiasis; Antifungal therapy; Tongue

P-009 Eroziv Liken Planus Vakasında Tanı ve Tedavi Yönetimi: Bir Olgu Sunumu

Poster Bildiri

Royem Suna Mavi[1], Emre Aytuğar[1]
[1] İzmir Katip Çelebi Üniversitesi

Eroziv Liken Planus Vakasında Tanı ve Tedavi Yönetimi: Bir Olgu Sunumu Royem Suna Mavi, Emre Aytuğar Katip Çelebi Üniversitesi Diş Hekimliği Fakültesi, Ağız Diş ve Çene Radyolojisi Anabilim dalı Amaç: Liken Planus (LP), etiyolojisi tam olarak bilinmeyen, deri ve oral mukozayı etkileyen kronik inflamatuar bir hastalıktır. LP'nin atrofik ve özellikle eroziv alt tipleri, yoğun ağrıya neden olarak hastanın hayat kalitesini olumsuz etkileyebilir. Bu posterde kliniğimize başvuran 46 yaşında bir erkek hastanın tanı ve tedavi süreci raporlanmıştır. Vakanın düzenli takibi devam etmektedir. Olgu: 46 yaşında erkek hasta birkaç aydır dilinde geçmeyen ağrı ve yanma şikayetiyle kliniğimize başvurdu. Hastanın ekstraoral muayenesinde ciltte gözle görülen herhangi bir lezyona rastlanmadı. İntraoral muayenesinde ise hastanın yanma tariflediği kısımda, yani dilin sol lateral kısmında ve Pterygomandibular Raphe'de hafif eritemli alanlar görüldü. Oral kavitede başka bir lezyon saptanmadı ve yakın zamanda oral kavite içerisinde herhangi bir tedavi almadığı öğrenildi. Anamnezinde ilave bir duruma rastlanmadı. Hastadan insizyonel biyopsi alındı. Bulgular: Histopatolojik inceleme sonucu Liken Planus ile uyumlu bulunmuştur. Eroziv görünümlü lezyonlara 1 ml Metil prednizolon asetat (40 mg/mL) intralezyonal enjeksiyon yapıldı ve 2 hafta sonra hastanın şikayetleri ortadan kalktı. Amalgam dolguların değiştirilmesi, hastanın asitli gıdalardan uzak duracak şekilde beslenmesini düzenlemesi ve oral hijyen uygulamalarında abraziv teknik ve materyallerden uzak durması kararlaştırıldı. 3 ay sonraki kontrolde herhangi bir lezyon saptanmadı ve hastanın şikayetlerinde nüks oluşmadı. 6 ayda bir kontrole karar verildi. Sonuç: LP'li bireylerde 20 yıl içinde Oral Squamoz Hücreli Karsinom insidansı %3,1 olarak saptanmış; LP olmayan kontrol grubuna göre risk 4,8 kat daha yüksek bulunmuş, Eroziv tip özellikle yüksek riskle ilişkilendirilmiştir. Tedavisinde topikal steroidler öncelikli kullanılsa da bizim vakamızda lezyonun konumu göz önüne alınarak intralezyonel tedavi tercih edilmiştir. Sonuç olarak; sistemik ve lokal predispozan faktörler elimine edildikten sonra lokal enjeksiyonlar ve düzenli takip ile Oral liken planus vakaları tedavi edilebilir ve malign transformasyon riski minimize edilebilir. Anahtar Sözcükler: Eroziv Liken Planus; Metil prednizolon asetat; İnsizyonel Biyopsi

Anahtar Kelimeler: Anahtar Sözcükler: Eroziv Liken Planus; Metil prednizolon asetat; İnsizyonel Biyopsi

P-009 Diagnosis and Management of Erosive Lichen Planus: A Case Report

Poster Abstract

Royem Suna Mavi[1], Emre Aytuğar[1]
[1] Katip Çelebi University

Diagnosis and Management of Erosive Lichen Planus: A Case Report Royem Suna Mavi, Emre Aytuğar Department of Oral and Maxillofacial Radiology, Faculty of Dentistry, Katip Çelebi University Objective: Lichen planus (LP) is a chronic inflammatory disease of unknown etiology that affects the skin and oral mucosa. The atrophic and particularly erosive subtypes of LP can cause severe pain, negatively impacting patients' quality of life. This poster reports the diagnosis and treatment process of a 46-year-old male patient who presented to our clinic. The patient is still under regular follow-up. Case: A 46-year-old male presented with complaints of persistent pain and burning on the tongue for several months. Extraoral examination revealed no visible cutaneous lesions. Intraoral examination showed mild erythematous areas on the left lateral surface of the tongue and the pterygomandibular raphe, corresponding to the patient's burning sensation. No other lesions were detected in the oral cavity, and the patient reported no recent oral treatment. Medical history revealed no additional conditions. An incisional biopsy was performed. Findings: Histopathological examination confirmed a diagnosis consistent with lichen planus. Intralesional injection of 1 mL methylprednisolone acetate (40 mg/mL) was administered to the erosive lesions, and symptoms resolved completely within 2 weeks. Replacement of amalgam restorations, dietary modification to avoid acidic foods, and elimination of abrasive oral hygiene practices and materials were recommended. At the 3-month follow-up, no lesions or symptom recurrence were observed. Follow-up was scheduled at 6-month intervals. Conclusion: In patients with LP, the 20-year incidence of oral squamous cell carcinoma has been reported as 3.1%, with a 4.8-fold higher risk compared to controls, and the erosive subtype is particularly associated with increased risk. Although topical corticosteroids are the first-line therapy, intralesional treatment was preferred in this case considering the lesion location. In conclusion, after eliminating systemic and local predisposing factors, oral lichen planus cases can be effectively managed with local injections and regular follow-up, thereby minimizing the risk of malignant transformation. Keywords: Erosive lichen planus; Methylprednisolone acetate; Incisional biopsy

Keywords: Erosive Lichen Planus; Methylprednisolone acetate; incisional biopsy

P-010 Fokal Semento-Osseöz Displazinin On Yıllık Radyolojik Seyri: Olgu Sunumu

Poster Bildiri

Gülnihal Güneş[1], Ersen Bilgili[1]

[1] İzmir Kâtip Çelebi Üniversitesi, Diş Hekimliği Fakültesi, Ağız Diş ve Çene Radyolojisi Anabilim Dalı

Fokal Semento-Osseöz Displazinin On Yıllık Radyolojik Seyri: Olgu Sunumu Gülnihal Güneş[1], Ersen Bilgili[1] [1] İzmir Kâtip Çelebi Üniversitesi, Diş Hekimliği Fakültesi, Ağız Diş ve Çene Radyolojisi Anabilim Dalı Amaç Fokal semento-osseöz displazi (FCOD), benign fibro-osseöz lezyonlar grubunda yer alan, genellikle asemptomatik seyreden ve rutin radyografik incelemelerde tesadüfen saptanan benign bir fibro-osseöz lezyondur. Radyolojik olarak lezyonlar başlangıçta radyolüsent iken zamanla mikst radyolüsent-radyoopak görünüm kazanır ve ileri evrede ince bir radyolüsent bant ile çevrili radyoopak yapıya dönüşür. Bu bildiride, mandibular sağ posterior bölgede rastlantısal olarak saptanan FCOD'nin on yıllık radyolojik seyri sunulmaktadır. Olgu Tanımlanması Sistemik hastalığı bulunmayan 45 yaşındaki kadın hasta, rutin dental muayene sırasında mandibular sağ birinci molar diş bölgesinde saptanan lezyon nedeniyle değerlendirilmiştir. Hastanın panoramik ve periapikal radyografileri arşiv kayıtlarından geriye dönük olarak incelenmiştir. Bulgular Hastada lezyona ilişkin herhangi bir semptom, ekspansiyon ya da hassasiyet bulgusu saptanmamıştır. Radyolojik incelemelerde başlangıçta radyolüsent karakterin baskın olduğu lezyon, zaman içerisinde çevresinde belirgin radyolüsent bantla sınırlı mikst radyolüsent–radyoopak görünüme dönüşmüştür. On yıllık süreçte yapılan radyolojik incelemeler, lezyonun çapında artış ve radyoopasite yoğunluğunda belirginleşme ile karakterize bir seyir izlediğini göstermiştir. Mevcut klinik ve radyolojik bulgular ışığında, lezyonun fokal semento-osseöz displazi ile uyumlu olduğu değerlendirilmiş ve hasta düzenli kontrol amacıyla takibe alınmıştır. Sonuç FCOD, asemptomatik seyri ve karakteristik radyolojik özellikleri nedeniyle genellikle tesadüfen saptanan, ancak dikkatli değerlendirme ve düzenli takip gerektiren benign bir lezyondur. Bu olguda, on yıllık radyolojik izlem sonucunda lezyonun doğal progresyonu ortaya konmuş ve literatürde tanımlanan radyografik evrim basamaklarıyla uyumlu bulgular elde edilmiştir. Tanıda klinik ve radyolojik bulguların dikkatle değerlendirilmesi, gereksiz tedavi girişimlerinin önlenmesi ve doğru yönetimin sağlanması açısından öneme sahiptir. Anahtar Kelimeler: Fokal semento-osseöz displazi; fibro-osseöz lezyon; mandibula

Anahtar Kelimeler: Fokal semento-osseöz displazi; fibro-osseöz lezyon; mandibula

P-010 Ten-Year Radiological Course of Focal Cemento-Osseous Dysplasia: A Case Report

Poster Abstract

Gülnihal Güneş[1], Ersen Bilgili[1]

[1] İzmir Kâtip Çelebi University, Faculty Of Dentistry, Department Of Oral And Maxillofacial Radiology

Ten-Year Radiological Course of Focal Cemento-Osseous Dysplasia: A Case Report Gülnihal Güneş[1], Ersen Bilgili[1] [1] İzmir Kâtip Çelebi University, Faculty of Dentistry, Department of Oral and Maxillofacial Radiology Aim Focal cemento-osseous dysplasia (FCOD) is a benign fibro-osseous lesion that is usually asymptomatic and incidentally detected during routine radiographic examinations. Radiologically, the lesions initially appear radiolucent, later acquire a mixed radiolucent-radiopaque appearance, and in the advanced stage transform into a radiopaque structure surrounded by a thin radiolucent band. This report presents the ten-year radiological course of FCOD incidentally detected in the right posterior mandible. Case Description A 45-year-old female patient with no systemic disease was evaluated after an incidental lesion was detected in the right mandibular first molar region during routine dental examination. The patient's panoramic and periapical radiographs were retrospectively reviewed from the archive records. Results No symptoms, expansion, or tenderness associated with the lesion were observed. Radiological examinations revealed that the lesion, initially showing predominantly radiolucent characteristics, gradually transformed into a mixed radiolucent–radiopaque appearance surrounded by a distinct radiolucent rim. Radiological evaluation over a ten-year period demonstrated a course characterized by an increase in lesion size and intensification of radiopacity. Based on the current clinical and radiological findings, the lesion was considered consistent with focal cemento-osseous dysplasia, and the patient was placed under regular follow-up. Conclusion FCOD is a benign lesion that is typically detected incidentally due to its asymptomatic course and characteristic radiographic features, yet it requires careful evaluation and regular follow-up. In this case, a ten-year radiological follow-up demonstrated the natural progression of the lesion, revealing findings consistent with the radiographic evolutionary stages described in the literature. Careful assessment of clinical and radiographic findings is essential to prevent unnecessary treatment interventions and to ensure appropriate management. Keywords: Focal cemento-osseous dysplasia; fibro-osseous lesion; mandible

Keywords: Focal cemento-osseous dysplasia; fibro-osseous lesion; mandible

P-011 Mandibula Anteriorda Saptanan Büyük Kompaund Odontoma: Olgu Sunumu

Poster Bildiri

Elif Aslan[1], İrem Yaman[2], Hüseyin Koca[2]

[1] İzmir Tınaztepe Üniversitesi Diş Hekimliği Fakültesi, Ağız Diş ve Çene Radyolojisi Anabilim Dalı, İzmir

[2] Ege Üniversitesi Diş Hekimliği Fakültesi, Ağız Diş Ve Çene Cerrahisi Anabilim Dalı, İzmir

Olgu tanımlaması Bu olgu sunumunda bir kadın hastada saptanan büyük kompaund odontoma olgusunun klinik, radyolojik bulgular ve cerrahi tedavi planlaması ile birlikte sunulması amaçlanmaktadır. Bulgular Yirmi iki yaşında kadın hasta, mandibulanın sağ anterior bölgesinde ağrısız intraoral şişlik şikayetiyle kliniğimize yönlendirildi. İntraoral muayenede, anterior mandibulanın vestibüler yüzünde sert ve fluktuasyon olmayan bir şişlik ile birlikte dental arkta sağ lateral keser ve kanin eksikliği saptandı. Ayrıca santral keserin bukkolingual rotasyona sahip olduğu belirlendi. Panoramik radyografi ve konik-ışınlı bilgisayarlı tomografi ile yapılan incelemede, sağ santral keser ile birinci premolar arasında yerleşimli, iyi sınırlı radyolusent bir kapsülle çevrili, mine ve dentin radyoopasitesine sahip dişe benzer yapılar içeren intraosseöz bir lezyon izlendi. Sağ lateral keserin lezyonun inferiorunda gömülü olduğu, lingual kortikal tabakada ve mandibulanın bazal kenarında incelmeye yol açtığı görüldü. Sağ kaninin ise birinci ve ikinci premolarlar arasında, alveolar kretin bukkal yarısında gömülü olarak konumlandığı saptandı. Ek olarak, lezyonun anteriorunda horizontal pozisyonda gömülü bir süpernümerer diş saptandı ve bukkal kortikal tabakada perforasyona neden olduğu gözlendi. Lezyona kompaund odontoma ön tanısı koyularak total rezeksiyonu planlandı. Sağ santral keser ile ikinci premolar arasındaki vestibüler bölgede tam kalınlıkta mukoperiostal flep kaldırıldı. Lezyon osteotomi ile eksize edildi ve lateral keser çekildi. Histopatolojik incelemede düzenli dizilimli tübüler dentin benzeri sert doku ve fibro-sellüler bağ dokusu stroması izlendi. Histopatolojik ve radyografik bulgulara dayanarak kesin tanının kompaund odontoma olduğu doğruladı. Postoperatif 3. ve 9. ay kontrollerinde nüks saptanmadı. Hasta uzun süreli takibin önemi ve gerekliliği konusunda bilgilendirildi. Sonuç Dental odontomaların erken tanısı ve cerrahi tedavisi, lezyonların büyümesine bağlı gelişebilecek çeşitli dental komplikasyonların önlenmesi açısından önem taşımaktadır.

Anahtar Kelimeler: Kompaund odontoma; dental komplikasyon; cerrahi tedavi

P-011 Huge Compound Odontoma in the Anterior Mandible: Case Report

Poster Abstract

Elif Aslan[1], İrem Yaman[2], Hüseyin Koca[2]

[1] Izmir Tinaztepe University School Of Dentistry, Department Of Oral And Maxillofacial Radiology, Izmir, Turkey

[2] Ege University School Of Dentistry, Department Of Oral And Maxillofacial Surgery, Izmir, Turkey

Case description This case report describes a female patient with an enlarged compound odontoma, including the clinical and radiographic findings and the surgical treatment plan. Results A 22-year-old female patient was referred with a painless intraoral swelling in the mandibular right anterior region. Intraoral examination disclosed a firm and nonfluctuant swelling on the vestibular side of the anterior mandible along with the absence of the right lateral incisor and canine in the dental arch and buccolingual rotation of the central incisor. Panoramic radiography and cone-beam computed tomography images revealed an intraosseous lesion located between the right central incisor and first premolar, surrounded by a well-defined radiolucent capsule, containing tooth-like structures with enamel and dentin radioopacity. The right lateral incisor was detected to be impacted inferior to the intraosseous lesion, causing thinning of the lingual cortical plate and the basal border of the mandible. The impacted canine was identified in the buccal side of the alveolar ridge, positioned between the first and second premolars. Additionally, a horizontally impacted supernumerary tooth was detected anterior to the lesion, causing perforation of the buccal cortical plate. A preliminary diagnosis of compound odontoma was made, and total resection of the lesion was planned. A full-thickness mucoperiosteal flap was elevated in the vestibular region between the right central incisor and second premolar. The lesion was excised by means of an osteotomy. The lateral incisor was also extracted. Histopathological examination disclosed regularly arranged tubular dentine-like hard tissue and fibrocellular connective stroma. Histopathological and radiographic findings confirmed the diagnosis of compound odontoma. No recurrence was detected at the 3rd and 9th months postoperative follow-up. The patient was advised of the necessity for a prolonged follow-up period. Conclusion Early diagnosis and surgical treatment of odontomas are important to prevent various dental complications related to the enlargement of these lesions.

Keywords: Compound odontoma; dental complications, surgical treatment

P-012 Dev Radiküler Kist: Olgu Sunumu

Poster Bildiri

Emine Kübra Ceylan Altun[1], Halil Ayyıldız[1]
[1] Kütahya Sağlık Bilimleri Üniversitesi Diş Hekimliği Fakültesi

Giriş Radiküler kistler, Hertwig'in epitelyal artıklarından gelişen, çürük veya travma sonucu pulpa nekrozu ile ortaya çıkan en yaygın inflamatuvar odontojenik kistlerdir. Genellikle asemptomatik seyreden bu lezyonlar, rutin radyografilerde iyi sınırlı, uniloküler radyolusent alanlar olarak saptanır. Kesin tanı histopatolojik inceleme ile konur ve tedavi genellikle cerrahi enükleasyonla sağlanır. Bu olgu sunumunun amacı, radiküler kistlerin klinik ve radyolojik özelliklerini değerlendirmektir. Olgu Tanımlanması Sistemik hastalığı olmayan 33 yaşındaki erkek hasta kliniğimize kök çekimleri için başvurmuştu. İntraoral muayenesinde hastanın oral hijyeninin olmadığı birçok rezidüel kök olduğu gözlemlendi. Ortopantomografi (OPG) görüntüsü incelendiğinde sağ maksilla ve mandibulada kist benzeri yapılar gözlendiği ve bu kistlerin komşu anatomik yapılarla ilişkisini değerlendirmek için hastadan konik ışınlı bilgisayarlı tomografi (KIBT) çekimi istendi. Bulgular OPG değerlendirilmesinde; 13 ve 46 numaralı dişlerle ilişkili iyi sınırlı radyolüsent lezyonlar izlendi. KIBT incelemesi, 46 numaralı dişin kökleriyle ilişkili radyoopak iyi sınırlı, uniloküler, yaklaşık 35*12*24 mm boyutlarında radyolüsent lezyonu açığa çıkardı. Lezyon bölgesinde inferior alveolar kanalın devamlılığı takip edilememekteydi. Lezyonun lingual kortikal kemikte incelmeye neden olduğu izlenmektedir.13 numaralı dişin apikali ile ilişkili radyoopak iyi sınırlı, uniloküler, yaklaşık 13*8*13 mm boyutlarında radyolüsent lezyon izlenmektedir. İlgili lezyon sağ maksiller sinüs ile yakın ilişkilidir. Hasta, radiküler kist ön tanısı ile Ağız, Diş ve Çene Cerrahisi bölümüne yönlendirilmiştir. Patolojik inceleme sonucu ön tanı ile uyumluydu. Sonuç KIBT'nin sağladığı detaylı görüntüleme, tanı ve cerrahi planlama sürecinde önemli katkı sunmuştur. Düzenli dental kontroller ve erken radyolojik değerlendirme, bu tür lezyonların erken tespiti ve prognozun iyileştirilmesi açısından kritik öneme sahiptir.

Anahtar Kelimeler: Radiküler kist, Periapikal lezyon, Odontojenik kist

P-012 Giant Radicular Cyst: A Case Report

Poster Abstract

Emine Kübra Ceylan Altun[1], Halil Ayyıldız[1]
[1] Kütahya Health Sciences University, Dentomaxillofacial Radiology

Introduction Radicular cysts are common inflammatory odontogenic cysts stemmed from Hertwig's epithelial root sheath, usually following pulp necrosis due to caries or trauma. They are typically asymptomatic, appear as well-defined unilocular radiolucencies on radiographs, and are definitively diagnosed histopathologically. Treatment is generally surgical enucleation. The objective of this case presentation is to evaluate the clinical and radiological features of radicular cysts. Case Description A 33-year-old male patient with no systemic disease presented to our clinic for root extractions. Intraoral examination showed multiple residual root. Upon examination of the orthopantomography (OPG) image, cyst-like structures were observed in the right maxilla and mandible, and a cone beam computed tomography (CBCT) scan was requested from the patient to evaluate the relationship of these cysts with adjacent anatomical structures. Findings OPG evaluation revealed well-defined radiolucent lesions associated with teeth #13 and #46. Cone beam CT examination revealed a well-defined, unilocular, radio-opaque radiolucent lesion measuring approximately 35*12*24 mm in size associated with the roots of tooth #46. The inferior alveolar canal could not be traced in the lesion area. The lesion appears to cause thinning of the lingual cortical bone. A well-defined, unilocular, radiolucent lesion measuring approximately 13*8*13 mm is observed in relation to the apex of tooth number 13. The lesion is closely related to the right maxillary sinus. The patient was referred to the Department of Oral and Maxillofacial Surgery with a preliminary diagnosis of a radicular cyst. The pathological examination result was consistent with the preliminary diagnosis. Conclusion The detailed imaging provided by KIBT has made a significant contribution to the diagnosis and surgical planning process. It is imperative that patients undergo regular dental check-ups and undergo early radiological evaluation in order to facilitate the early detection of such lesions and improve prognosis.

Keywords: Radicular cyst, Periapical lesion, Odontogenic cyst

P-013 Odontojenik Miksoma: Olgu Sunumu

Poster Bildiri

Büşra Şen[1], Başak Doğanavşargil Yakut[2], Esin Alpöz[1], Pelin Güneri[1]

[1] Ege Üniversitesi Diş Hekimliği Fakültesi, Ağız Diş ve Çene Radyolojisi Anabilim Dalı, İzmir, Türkiye

[2] Ege Üniversitesi Tıp Fakültesi, Tıbbi Patoloji Anabilim Dalı, İzmir, Türkiye

Amaç: Odontojenik miksoma, lokal invaziv büyüme eğilimi gösteren benign bir tümördür. Bu çalışmada, mandibula korpusta lokalize odontojenik miksoma olgusunun klinik, radyografik, ultrasonografik ve histopatolojik bulgularıyla sunulması amaçlanmaktadır. Olgu Tanımlanması: 22 yaşındaki erkek hasta, sağ mandibular bölgedeki altı aydır devam eden ekstraoral şişlik şikâyetiyle kliniğe başvurmuştur. Ağız içi muayenede, 46 numaralı diş bölgesinde belirgin kron harabiyeti ve bukkal sulkusta şişlik tespit edilmiştir. Panoramik ve periapikal radyografilerde, sağ mandibula korpustan simfiz bölgesine uzanan, sınırları belirgin olmayan radyolusent kemik içi lezyon izlenmiştir. Lezyonun yumuşak dokuyla ilişkisini değerlendirmek amacıyla yapılan ultrasonografik (USG) incelemesinde, mandibular kemikte devamlılık kaybı ve ilgili alanda saptanan lezyonun internal yapısında heterojen ekojenite gözlenmiştir. Konik ışınlı bilgisayarlı tomografi (KIBT) görüntülerinde, multiloküler yapıdaki lezyonun vestibül ve lingual kortekste yaygın perforasyona yol açtığı ve 45, 44, 43 ve 42 numaralı dişlerin köklerinde rezorpsiyon oluşturduğu belirlenmiştir. Tomografik kesitlerde lezyona bağlı kemik dokuda ışınsal periostal reaksiyon izlenmiş, mental foramen ve inferior alveoler kanalın lezyon sınırları içerisinde yer aldığı görülmüştür. Manyetik rezonans görüntülemede (MRG) ise, mandibula korteks bütünlüğünü bozan ve yumuşak doku içine uzanan kitlenin yayılımı daha net olarak ortaya konmuştur. Lezyon, genel anestezi altında mental sinire invazyonu nedeniyle, sinir dokuyla birlikte eksize edilmiş ve ilgili bölgedeki premolar-molar dişler ekstrakte edilmiştir. Operasyon sonrası histopatolojik inceleme sonucu odontojenik miksoma olarak raporlanmıştır. Sonuç: Odontojenik miksoma, yavaş büyüme eğilimine rağmen çene kemiklerinde destrüksiyona ve çevre yumuşak dokularda infiltrasyona neden olabilmektedir. Bu nedenle ayrıntılı klinik değerlendirmenin ileri görüntüleme yöntemleriyle desteklenmesi, lezyonun erken dönemde tanısı ve yayılım alanının doğru şekilde belirlenmesinde kritik önem taşımaktadır. Tedavi sonrasında doku bütünlüğünün korunması ve düzenli aralıklarla takiplerin sürdürülmesi ise rekürrens riskinin azaltılması bakımından göz ardı edilmemelidir.

Anahtar Kelimeler: Odontojenik miksoma; benign tümör; ileri görüntüleme teknikleri

P-013 Odontogenic Myxoma: A Case Report

Poster Abstract

Büşra Şen[1], Başak Doğanavşargil Yakut[2], Esin Alpöz[1], Pelin Güneri[1]

[1] Ege University School Of Dentistry, Department Of Oral And Maxillofacial Radiology, Izmir, Turkey

[2] Ege University School Of Medicine, Department Of Medical Pathology, Izmir, Turkey

Aim: Odontogenic myxoma is a benign tumor characterized by locally invasive growth. This report presents the clinical, radiographic, ultrasonographic, and histopathological findings of a case localized in the mandibular body. Case Description: A 22-year-old male patient was referred to the clinic with a six-month history of extraoral swelling in the right mandibular region. Intraoral examination revealed severe crown destruction of tooth 46, accompanied by swelling in the buccal sulcus. Initial panoramic and periapical imaging demonstrated a radiolucent intraosseous lesion with ill-defined borders extending from the right mandibular body to the symphysis region. To further assess the lesion and its relationship with soft tissue, ultrasonographic (USG) evaluation was performed, revealing discontinuity of the mandibular cortex and heterogeneous echogenicity within the lesion. Cone beam computed tomography (CBCT) showed that the multilocular lesion resulted in extensive perforation of the vestibular and lingual cortices, along with root resorption of teeth 45, 44, 43, and 42. A radial periosteal reaction was also noted, and both the mental foramen and the inferior alveolar canal were situated within the boundaries of the lesion. Magnetic resonance imaging (MRI) enabled more precise assessment, confirming extension of the mass into the surrounding soft tissue and disruption of mandibular cortical integrity. Under general anesthesia, the lesion was excised together with the invaded mental nerve, and the premolar–molar teeth in the affected region were extracted. Postoperative histopathological evaluation confirmed the diagnosis of odontogenic myxoma. Conclusion: Although odontogenic myxoma typically demonstrates slow growth, it can lead to significant jawbone destruction and invasion of adjacent soft tissues. For this reason, comprehensive clinical assessment supported by advanced imaging is essential for early detection and accurate determination of lesion extent. Accordingly, preserving tissue integrity after treatment and maintaining regular follow-up are critical to reducing the risk of recurrence.

Keywords: Odontogenic myxoma; benign tumor; advanced imaging techniques

P-014 Maksiller Sinüsle ile İlişki Geniş Radiküler Kist: Olgu Sunumu

Poster Bildiri

Bekir Mumcu[1], Halil Ayyıldız[1]

[1] Kütahya Sağlık Bilimleri Üniversitesi, Diş Hekimliği Fakültesi, Ağız Diş ve Çene Radyolojisi Anabilim Dalı, Kütahya, Türkiye

Amaç: Radiküler kistler, kronik periapikal inflamasyona bağlı epitel proliferasyonu sonucu oluşan en yaygın odontojenik kistlerdir. Genellikle asemptomatik olmakla birlikte, ileri olgularda şişlik, kemik yıkımı ve diş yer değişiklikleri gözlenebilir. Bu olgu sunumunun amacı, kanal tedavili 27 numaralı dişten kaynaklanan, maksiller sinüs içine doğru genişleyen radiküler kistin konik ışınlı bilgisayarlı tomografi (KIBT) ile değerlendirilmesidir. Olgu Tanımlanması: 33 yaşında, sistemik olarak sağlıklı kadın hasta, sol üst çene bölgesinde şişlik şikayetiyle kliniğimize başvurdu. Klinik muayenede palatinal bölgede fluktuasyon gösteren şişlik saptandı. Panoramik radyografide sol maksiller sinüse uzanan lezyon izlendi. Lezyonun komşu anatomik yapılarla ilişkisini incelemek için KIBT alındı. Bulgular: KIBT değerlendirmelerinde, sol üst çene posterior bölgede yaklaşık 24 mm × 28 mm × 38 mm boyutlarında, belirgin radyoopak sınıra sahip olan, maksiller sinüs tabanını aşarak sinüs boşluğu içine doğru genişleyen ve hem bukkal hemde palatinal kemikte incelmeye yol açan bir lezyon saptandı. Lezyonun maksiller sinüs tabanında lokal kemik rezorpsiyonu ve mukozal kalınlaşma oluşturduğu gözlendi. Hasta radiküler kist ön tanısı ile Ağız, Diş ve Cerrahisi bölümüne yönlendirildi. Kistle ilgili dişin çekimi ve lezyonun çıkarılması sonrasında kist, histopatolojik incelemeye gönderildi. Sonuç ön tanı ile uyumluydu. Sonuç: Kronik inflamasyonun varlığında radiküler kist gelişimi yaygın olarak görülmektedir. Kistin maksiller sinüs boşluğuna doğru genişlemesi, tanı ve tedavi sürecinde multidisipliner bir yaklaşımı gerektirmektedir. KIBT, lezyonun üç boyutlu sınırlarını ve çevre anatomik yapılarla olan ilişkisini değerlendirmede önemli bir tanısal araç olarak öne çıkmaktadır.

Anahtar Kelimeler: Radiküler kist; Konik ışınlı bilgisayarlı tomografi; Maksiller sinüs

P-014 Extensive Radicular Cyst Associated with the Maxillary Sinus: A Case Report

Poster Abstract

Bekir Mumcu[1], Halil Ayyıldız[1]

[1] Kutahya Health Sciences University, Faculty Of Dentistry, Department Of Oral And Maxillofacial Radiology, Kutahya, Turkey

Aim: Radicular cysts are the most common odontogenic cysts, stemmed from epithelial proliferation secondary to chronic periapical inflammation. Although often asymptomatic, advanced cases may present with swelling, bone destruction, or tooth displacement. The aim of this case report is to evaluate a radicular cyst, originating from tooth 27 with a history of root canal treatment, which has expanded into the maxillary sinus, using cone-beam computed tomography (CBCT). Case Description: A 33-year-old systemically healthy female patient presented to our clinic with a complaint of swelling in the left maxillary region. Clinical examination revealed a swelling with fluctuation in the palatal region. Panoramic radiography revealed a lesion extending toward the left maxillary sinus. CBCT was performed to evaluate the relationship of the lesion with adjacent anatomical structures. Results: CBCT evaluation revealed a lesion in the left posterior maxilla, measuring approximately 24 × 28 × 38 mm, with a well-defined radiopaque border. The lesion extended beyond the floor of the maxillary sinus into the sinus cavity and caused thinning of both buccal and palatal cortical bones.The lesion was observed to cause localized bone resorption at the floor of the maxillary sinus along with mucosal thickening. The patient was referred to the Department of Oral and Maxillofacial Surgery with a preliminary diagnosis of a radicular cyst. Following the extraction of the tooth associated with the cyst and removal of the lesion, the cyst was sent for histopathological examination. The result was consistent with our preliminary diagnosis. Conclusion: The development of radicular cysts is commonly observed in the presence of chronic inflammation. The expansion of the cyst into the maxillary sinus cavity necessitates a multidisciplinary approach in both diagnosis and treatment. CBCT stands out as an important diagnostic tool for evaluating the three-dimensional boundaries of the lesion and its relationship with surrounding anatomical structures.

Keywords: Radicular cyst; Cone-bean computed tomography; Maxillary sinus

P-015 Maksillada Geniş Kemik Destrüksiyonu Gösteren Periferik Dev Hücreli Reparatif Granülom: Olgu Sunumu

Poster Bildiri

Fatma Burçin İsbir[1], Gaye Bölükbaşı[1], Pelin Güneri[1], Ali Veral[2]
[1] Ege Üniversitesi, Diş Hekimliği Fakültesi
[2] Ege Üniversitesi, Tıp Fakültesi

Özet Amaç: Periferik dev hücreli reparatif granülom (PDHRG), sıklıkla çene kemiklerinin alveoler bölgelerinde görülen, benign ancak lokal olarak agresif seyir gösterebilen reaktif bir lezyondur. Klinik ve radyolojik olarak neoplastik lezyonları taklit edebilmesi nedeniyle ayırıcı tanısı önemlidir. Bu olguda, maksiller bölgede yerleşimli ve geniş destrüksiyon oluşturan PDHRG vakası sunulmaktadır. Olgu Tanımlanması: 48 yaşındaki kadın hasta, sağ üst çene alveoler kret bölgesinde ekzofitik lezyon şikayetiyle kliniğimize başvurdu. Aynı gün alınan konik ışınlı bilgisayarlı tomografi kesitlerinde, 11–15 numaralı dişler bölgesinde bukkolingual yönde kemik destrüksiyonu oluşturan, maksiller sinüs ve nazal fossa tabanına uzanım gösteren radyolusent lezyon saptandı. Lezyonun, sağ maksiller sinüs lateral duvarını da içine alarak sinüs içerisinde total opasifikasyon oluşturduğu görüldü. Hasta ileri tetkik ve tedavi için Ege Üniversitesi Tıp Fakültesi Kulak-Burun-Boğaz Anabilim Dalı'na yönlendirildi. Biyopsi sonucu "Periferik dev hücreli reparatif granülom" olarak raporlandı. Takip sürecinde nazofarinkste vejetan görünümlü kitle izlenmesi üzerine alınan ikinci biyopsi "lenfoid doku hiperplazisi" olarak değerlendirildi. BT ve MRG incelemelerinde, maksiller alveoler proçesi destrükte eden, sinüs tabanına uzanan 30–35 mm boyutlarında ekspansil, kontrast tutan solid kitle izlendi. Hastaya cerrahi rezeksiyon uygulandı. Postoperatif dönemde takiplerinde komplikasyonsuz iyileşme izlendi. Sonuç: PDHRG, klinik ve radyolojik olarak malign tümörleri taklit edebilen, ancak uygun cerrahi eksizyonla tamamen tedavi edilebilen benign bir lezyondur. Bu olgu, PDHRG'nin maksiller bölgede geniş kemik destrüksiyonu ve sinüs invazyonu gösterebileceğini, bu nedenle dikkatli radyolojik ve histopatolojik değerlendirmenin tanı için kritik önem taşıdığını göstermektedir.

Anahtar Kelimeler: Periferik dev hücreli reparatif granülom; Maksilla; Cerrahi rezeksiyon

P-015 Peripheral Giant Cell Reparative Granuloma of the Maxilla: A Case Report With Extensive Bone Destruction

Poster Abstract

Fatma Burçin İsbir[1], Gaye Bölükbaşı[1], Pelin Güneri[1], Ali Veral[2]
[1] Ege University, Faculty Of Dentistry
[2] Ege University, Faculty Of Medicine

Abstract Objective: Peripheral giant cell reparative granuloma (PGCRG) is a benign but locally aggressive reactive lesion that frequently occurs in the alveolar regions of the jaws. Its clinical and radiological resemblance to neoplastic lesions makes differential diagnosis essential. In this case, we present a maxillary PGCRG showing extensive bone destruction and sinus involvement. Case Description: A 48-year-old female patient presented to our clinic with a complaint of an exophytic lesion on the edentulous alveolar ridge of the right maxilla. Cone-beam computed tomography revealed a radiolucent lesion extending buccolingually in the 11–15 tooth region, causing bone destruction and involving right maxillary sinus. The lesion extended to the lateral wall of the sinus, resulting in total opacification of the sinus cavity. The patient was referred to the Department of Otolaryngology, Faculty of Medicine, Ege University, for further evaluation and treatment. Histopathological examination of the biopsy specimen confirmed the diagnosis of PGCRG. During follow-up, a vegetative mass was observed in the nasopharynx, and a second biopsy revealed lymphoid tissue hyperplasia. Computed tomography and magnetic resonance imaging demonstrated a 30–35 mm expansile, contrast-enhancing solid mass causing destruction of the maxillary alveolar process and extending into the sinus floor. Surgical resection was performed, and postoperative follow-up revealed uneventful healing without complications. Conclusion: PGCRG is a benign reactive lesion that may mimic malignant tumors both clinically and radiographically. Complete surgical excision provides an effective treatment with an excellent prognosis. This case emphasizes that PGCRG in the maxillary region can present with extensive bone destruction and sinus invasion, highlighting the critical importance of thorough radiological and histopathological evaluation for accurate diagnosis.

Keywords: Peripheral giant cell reparative granuloma; Maxilla; Surgical resection

P-016 Aksesuar Parotis Bezinin Ayırıcı Tanısında İleri Görüntüleme Yöntemlerinin Önemi

Poster Bildiri

Ayşe Gül Uysal[1], Erinç Önem[1], Esin Alpöz[1]
[1] Ege Üniversitesi

Amaç: Bu olgu, maksillofasiyal bölgedeki şişliklerde aksesuar parotis bezinin (APB) ayırıcı tanıda değerlendirilmesinin ve doğru görüntüleme yöntemleriyle gereksiz cerrahi işlemlerden kaçınılmasının önemini vurgulamaktadır. APB, parotis bezinin nadir görülen anatomik bir varyasyonudur. Lokalizasyonu nedeniyle parotis bezinin benign veya malign tümörleri, minör tükürük bezi maligniteleri ve odontojenik kistlerle karışabilmektedir. Bu nedenle, cerrahi tedavi gerektirmeyen bu varyasyonun radyolojik olarak doğru şekilde tanılanması klinik açıdan büyük önem taşımaktadır. Olgu Sunumu: 50 yaşındaki erkek hasta, implant tedavisi sonrası sağ üst çenede şişlik şikayeti ile kliniğimize başvurdu. Yapılan klinik ve radyografik muayene sonrasında mevcut şişliğe yönelik odontojenik veya implant kökenli bir etken gözlenmedi. Hasta ileri görüntüleme ve tetkik amacıyla Kulak Burun Boğaz Kliniğine sevk edildi. Bulgular: Manyetik Rezonans Görüntüleme (MRG) ve Ultrasonografik (USG) tetkiklerde şişlik bölgesinde ana beze benzer sinyal yoğunluğunda ve kapsülsüz, normal glandüler doku izlendi. İleri görüntüleme tetkikleri sonucunda mevcut şişlik benign parotis bezi varyasyonu olarak yorumlandı. Hastanın 11 ay sonraki klinik kontrolünde gerçekleştirilen USG incelemesinde APB'nin boyutu, internal yapısı ve sınırlarında herhangi bir değişim saptanmadı. Hastamızın klinik ve radyolojik takibi sürmektedir. Sonuç: Literatürde yaklaşık %10–20 oranında bildirilen APB, maksillofasiyal bölgedeki şişliklerin ayırıcı tanısında klinik olarak göz önünde bulundurulması gereken önemli bir varyasyondur. MRG, APB'nin anatomik yapısının kesin olarak tanı alması ve erken teşhisinde kullanılan temel görüntüleme yöntemidir. Hastanın uzun dönem takibinde kullanılan USG yöntemi ise, bu varyasyonun stabilitesini doğrulayarak hastalara gereksiz invaziv cerrahi işlem yapılmasını önlemektedir

Anahtar Kelimeler: Aksesuar parotis bezi; manyetik rezonans görüntüleme; ultrasonografi

P-016 Importance of Advanced Imaging in the Differential Diagnosis of Accessory Parotid Gland

Poster Abstract

Ayşe Gül Uysal[1], Erinç Önem[1], Esin Alpöz[1]
[1] Ege University

Aim: This case report aims to emphasize the importance of considering the accessory parotid gland (APG) in the differential diagnosis of maxillofacial swellings and to highlight the role of appropriate imaging methods in avoiding unnecessary surgical interventions. The APG is a rare anatomical variation of the parotid gland. Due to its localization, it may be confused with benign or malignant parotid tumors, minor salivary gland malignancies, or odontogenic cysts. Therefore, accurate radiological identification of this variation, which does not require surgical treatment, is of great clinical importance. Case Description: A 50-year-old male patient presented to our clinic with swelling in the right maxillary region following dental implant treatment. Clinical and radiographic examinations revealed no odontogenic or implant-related cause for the swelling. The patient was referred to the Department of Otorhinolaryngology for advanced imaging and further evaluation. Findings: Magnetic resonance imaging (MRI) and ultrasonographic (USG) examinations revealed a non-capsulated, normal glandular tissue area with signal intensity similar to that of the main parotid gland. The lesion was interpreted as a benign parotid gland variation. At the 11-month follow-up, USG evaluation demonstrated no change in the size, internal structure, or borders of the APG. The patient remains under clinical and radiological follow-up. Conclusion: Reported in approximately 10–20% of the population, the APG is an important anatomical variation that should be considered in the differential diagnosis of maxillofacial swellings. MRI plays a key role in accurately defining its anatomical structure and enabling early diagnosis, while USG is valuable in confirming its stability during long-term follow-up and preventing unnecessary invasive surgical procedures.

Keywords: Accessory parotid gland; magnetic resonance imaging; ultrasonography

P-017 İlk Bulguyu Baş-Boyun Bölgesinde Veren Kedi Tırmığı Hastalığı: Olgu Sunumu

Poster Bildiri

Ayşegül Ceylan Balaban[1], Esin Alpöz[1], Gülhadiye Avcu[2]

[1] Ege Üniversitesi Diş Hekimliği Fakültesi, Ağız, Diş ve Çene Radyolojisi Anabilim Dalı, İzmir, Türkiye

[2] Ege Üniversitesi Tıp Fakültesi, Çocuk Sağlığı ve Hastalıkları Anabilim Dalı, İzmir, Türkiye

Amaç Kedi tırmığı hastalığı, Bartonella henselae bakterisinin neden olduğu bir enfeksiyon hastalığıdır. Sağlıklı ve yetişkin bireylerde genellikle hafif seyrederken çocuklar, yaşlılar ve bağışıklığı baskılanmış kişilerde daha ağır tablolar oluşturabilmektedir. Bu olgu sunumunda, amaç ön tanısı diş hekimliği fakültesinde konan kedi tırmığı vakasını sunmak ve baş-boyun bölgesindeki non-odontojenik şişliklerin ayırıcı tanısında Kedi Tırmığı hastalığının dikkate alınmasının önemi vurgulanmaktadır. Olgu Tanımlanması On üç yaşında erkek hasta, yaklaşık iki haftadır sağ submandibular bölgede giderek büyüyen, ağrılı ve hareketli şişlik şikâyetiyle Ege Üniversitesi Diş Hekimliği Fakültesi kliniğine başvurmuştur. Anamnezinde ateş, halsizlik ve yorgunluk yakınmaları da bildirilmiştir. Ekstraoral muayenede sağ submandibular bölgede yaklaşık 2 cm çapında, palpasyonda ağrılı ve sert kıvamlı kitle saptanmıştır. İntraoral muayenede çürük diş veya yumuşak doku enfeksiyonu bulgusuna rastlanmamıştır. Panoramik radyografide odontojenik kökenli bir lezyon izlenmemiştir. Ultrasonografide sağ submandibular bölgede en büyüğü 21,3×11,4 mm boyutlarında, oval formda, hiler yapısı korunmuş çok sayıda lenf nodu gözlenmiş; sol tarafta ise reaktif özellikte küçük lenf nodları saptanmıştır. Ayırıcı tanıda lenfoma, yumuşak doku sarkomu, bakteriyel lenfadenit ve toksoplazmoz olasılıkları değerlendirilmiştir. Ayrıntılı anamnezinde hastanın kısa süre önce sokak kedisiyle teması olduğu saptanan hasta, Kedi Tırmığı hastalığı ön tanısı ile Ege Üniversitesi Tıp Fakültesi Çocuk Enfeksiyon Hastalıkları Kliniği'ne yönlendirilmiştir. Serolojik incelemede Bartonella henselae IgM pozitifliği saptanmış, olgu Bartonella enfeksiyonu lehine değerlendirilmiş ve azitromisin (500 mg) ile üç kürlük antibiyotik tedavisi uygulanmıştır. On gün sonraki kontrolde IgG pozitifliği ile tanı kesinleştirilmiş, beş aylık takipte lenfadenopatilerde belirgin regresyon izlenmiştir. Sonuç Odontojenik kökenli olmayan baş-boyun bölgesi lenfadenopati olgularında, çoklu organ tutulumu ve ileri sistemik komplikasyonlara yol açabilen kedi tırmığı hastalığı ayırıcı tanıda göz önünde tutulması önem taşımaktadır. Doğru antibiyotik tedavisi ve düzenli klinik takip ile tamamen iyileşen bu enfeksiyon konusunda diş hekimlerinin farkındalığının artırılması, erken tanı ve tedavi açısından büyük önem taşımaktadır.

Anahtar Kelimeler: Lenfadenopati; ultrasonografi; kedi tırmığı hastalığı

P-017 Cat Scratch Disease Presenting with Initial Findings in the Head and Neck Region: A Case Report

Poster Abstract

Ayşegül Ceylan Balaban[1], Esin Alpöz[1], Gülhadiye Avcu[2]

[1] Department Of Oral And Maxillofacial Radiology, School Of Dentistry, Ege University, Izmir, Turkey

[2] Department Of Pediatrics, School Of Medicine, Ege University, Izmir, Turkey

Aim Cat scratch disease (CSD) is an infectious disease caused by the bacterium Bartonella henselae. While it generally presents as a mild and self-limiting condition in healthy adults, it can cause severe clinical manifestations in children, elderly individuals, and immunocompromised patients. This case report aims to present a patient who was initially diagnosed with cat scratch disease in a dental faculty setting and to emphasize the importance of considering CSD in the differential diagnosis of non-odontogenic swellings in the head and neck region. Case Description A 13-year-old male patient presented to the Faculty of Dentistry, Ege University, with a complaint of a painful, mobile swelling in the right submandibular region that had been progressively enlarging over the previous two weeks. The patient's medical history revealed fever, malaise, and fatigue. Extraoral examination showed a painful, firm, approximately 2-cm mass in the right submandibular area. Intraoral examination revealed no evidence of dental caries or soft-tissue infection. Panoramic radiography showed no odontogenic lesions. Ultrasonographic evaluation demonstrated multiple oval-shaped lymph nodes in the right submandibular region, the largest measuring 21.3 × 11.4 mm, with preserved hilar architecture; small reactive lymph nodes were also noted on the left side. Differential diagnoses included lymphoma, soft-tissue sarcoma, bacterial lymphadenitis, and toxoplasmosis. A detailed history revealed recent contact with a stray cat. The patient was referred to the Department of Pediatric Infectious Diseases, Ege University Faculty of Medicine, with a preliminary diagnosis of cat scratch disease. Serological testing revealed Bartonella henselae IgM positivity, confirming Bartonella infection, and a three-course antibiotic therapy with azithromycin (500 mg) was initiated. At the 10-day follow-up, IgG positivity confirmed the diagnosis, and a significant regression of lymphadenopathies was observed over a five-month follow-up period. Conclusion In cases of non-odontogenic lymphadenopathy in the head and neck region, cat scratch disease should be considered in the differential diagnosis due to its potential for multi-organ involvement and serious systemic complications. Increasing dentists' awareness of this infection—which can be completely resolved with appropriate antibiotic therapy and regular clinical follow-up—is crucial for early diagnosis and effective management.

Keywords: Lymphadenopathy; ultrasonography; cat scratch disease

P-018 Kleidokraniyal Displazi Ailesel Olgu Serisi

Poster Bildiri

Büşranur Çimen[1], Duygu Atıcı[1], Ersen Bilgili[1]
[1] İzmir Katip Çelebi Üniversitesi

Giriş ve Amaç Kleidokraniyal displazi (KKD), nadir görülen, otozomal dominant geçişli bir iskelet displazisidir. Hastalığın temelinde RUNX2 gen mutasyonu yer almaktadır. Klinik olarak klavikula hipoplazisi/aplazisi, kranial sütürlerin geç kapanması, orta yüz hipoplazisi ve belirgin dental anomaliler ile karakterizedir. Dental bulgular; süpernumere ve gömülü dişler, persiste süt dişleri, maloklüzyonlar ve alveoler kemik yetersizliği şeklinde ortaya çıkmaktadır. Bu bildiride, kleidokraniyal displazili iki kız kardeş ve babalarından oluşan üç aile bireyinin teşhis ve klinik projeksiyonları sunulmuştur. Olgu Tanımlamaları Diş eksikliği şikâyetiyle başvuran, hiç diş çekimi yaptırmamış 16 yaşındaki kadın hastanın intraoral muayenesinde, eksik dişler ve persistan süt dişleri tespit edilmiştir. Alınan panoramik radyografide, gömülü daimi dişlerin yanı sıra çok sayıda ve malpoze süpernümerer dişin varlığı saptanmıştır. Ekstraoral muayenede kısa boy, dar ve düşük omuz yapısı, belirgin frontal çıkıntı, düzleşmiş burun kemeri ve prognatik mandibula bulguları gözlenmiştir. Ayrıca hastanın omuzlarını göğüs önünde birleştirebildiği saptanmış ve bulgular kleidokranial displazi tanısını desteklemiştir. İlk hastanın ablası olan 22 yaşındaki kadın hastada aynı intraoral ve ekstraoral muayene bulguların yanında panoramik radyografik incelemesinde de benzer şekilde gömülü daimi ve süpernumerer dişler tespit edilmiştir. Hastaların babası olan 51 yaşındaki erkek hastada karakteristik yüz görünümü ve klavikula anomalisi gözlenmiştir. İntraoral muayenede alt kısmi diş eksikliği üst total dişsizlik mevcut olup, diş çekimi hikayesinin bulunmadığını belirtmiştir. Alınan panoramik radyografik incelemede maksilla ve mandibulada gömülü daimî ve süpernumarer dişler tespit edilmiştir. Klinik ve radyografik değerlendirmeler sonucunda, üç aile üyesinde kleidokranial displaziye özgü karakteristik iskeletsel bulguların dental anomalilerle birlikte görüldüğü belirlenmiştir. Sonuç Sonuç olarak tüm bireylerin klinik ve radyografik bulguları uyumlu bulunmuş olup, aile öyküsü hastalığın genetik geçişini desteklemektedir. KKD'nin tanısında klinik, dental ve radyolojik bulguların birlikte değerlendirilmesi büyük önem taşımaktadır. Erken tanı, multidisipliner tedavi planlaması hastaların fonksiyonel ve estetik açıdan yaşam kalitesini artırmada kritik rol oynamaktadır.

Anahtar Kelimeler: Kleidokraniyal displazi, süpernümerer diş, dental anomali, kraniofasiyal anomali.

P-018 Cleidocranial Dysplasia: A Familial Case Series

Poster Abstract

Büşranur Çimen[1], Duygu Atıcı[1], Ersen Bilgili[1]
[1] Izmır Katıp Celebı Unıversıty

Introduction and Aim Cleidocranial dysplasia (CCD) is a rare autosomal dominant skeletal dysplasia caused by mutations in the RUNX2 gene. Clinically, it is characterized by clavicular hypoplasia/aplasia, delayed closure of cranial sutures, midface hypoplasia, and distinctive dental anomalies. Dental findings include supernumerary and impacted teeth, persistent deciduous teeth, malocclusions, and alveolar bone deficiency. This report presents the diagnostic and clinical features of three family members — two sisters and their father — diagnosed with cleidocranial dysplasia. Case Descriptions A 16-year-old female patient with no history of tooth extraction presented with the chief complaint of missing teeth. Intraoral examination revealed congenitally missing teeth and retained deciduous teeth. Panoramic radiography demonstrated multiple impacted permanent and malposed supernumerary teeth. Extraoral examination showed short stature, narrow and sloping shoulders, prominent frontal bossing, a depressed nasal bridge, and prognathic mandible. The ability of the patient to approximate her shoulders anteriorly was also observed, further supporting the diagnosis of cleidocranial dysplasia. Her older sister, a 22-year-old female, exhibited similar intraoral and extraoral findings. Panoramic radiographic examination likewise revealed multiple impacted permanent and supernumerary teeth. The 51-year-old father presented with characteristic facial features and clavicular anomaly. Intraoral examination revealed partial edentulism in the mandible and total edentulism in the maxilla, with no history of tooth extraction. Panoramic radiography showed multiple impacted permanent and supernumerary teeth in both jaws. Based on clinical and radiographic evaluations, all three family members exhibited characteristic skeletal features of cleidocranial dysplasia accompanied by dental anomalies. Conclusion The clinical and radiographic findings of all affected family members were consistent with cleidocranial dysplasia, and the family history supported its genetic inheritance. The diagnosis of CCD relies on the combined evaluation of clinical, dental, and radiological findings. Early diagnosis and multidisciplinary treatment planning play a critical role in improving the functional and esthetic quality of life of affected individuals.

Keywords: Cleidocranial dysplasia, supernumerary tooth, dental anomaly, craniofacial anomaly.

P-019 Schwannom: Bir Olgu Sunumu

Poster Bildiri

Berivan Canpolat[1], Semanur Telsiz[1], İzzet Ökçesiz[2], Emin Murat Canger[1]
[1] Erciyes Üniversitesi Diş Hekimliği Fakültesi, Ağız, Diş ve Çene Radyolojisi Anabilim Dalı
[2] Erciyes Üniversitesi Tıp Fakültesi, Radyoloji Anabilim Dalı

Amaç: Bu olgu sunumunun amacı, orta kraniyal fossada yerleşim gösteren geniş çaplı bir schwannom lezyonunun radyolojik ve klinik özelliklerini ortaya koymaktır. OLGU SUNUMU: Elli iki yaşındaki kadın hasta, 24 numaralı diş kökünün kalmış olması ve protez talebi nedeniyle Ağız, Diş ve Çene Radyolojisi Kliniği'ne başvurdu. Hastanın tıbbi öyküsünden, schwannom tanısı ile dört kez cerrahi operasyon geçirdiği öğrenildi. Erciyes Üniversitesi Tıp Fakültesi Radyoloji Anabilim Dalı ile iletişime geçilerek, hastaya ait görüntüleme verileri ve radyoloji raporları hasta onayıyla temin edildi. BULGULAR: Alınmış olan bilgisayarlı tomografi görüntülerinde sağ temporal lob anteriorundan başlayan, kafa tabanı boyunca mastikatör boşluk, mandibula korpusu ve pterigoid kaslara invazyon gösteren, heterojen dansitede geniş kitle izlendi. Alınmış olan manyetik rezonans görüntülerinde sağ orta kraniyal fossadan infratemporal fossaya ve mastikatör boşluğa uzanan, T1A'da hipointens, T2A'da heterojen hiperintens, kontrast sonrası diffüz heterojen kontrastlanan ve santralinde nekrotik alanlar barındıran geniş çaplı lezyon görüldü. Hastanın tedavileri ve takipleri devam etmektedir. SONUÇ: Schwannomlar benign karakterli olmalarına rağmen, kafa tabanı yerleşimlerinde çevre yapılara invazyon, bası ve nüks riski ile klinik açıdan önem taşımaktadır. Bu olgu, cerrahi ve radyoterapi öyküsüne rağmen persistan kitle varlığı ve uzun dönem takipte radyolojik stabilite göstermesi açısından dikkat çekicidir. Ayrıca schwannom olgularının %84,9'unun mandibulada ve yalnızca %15,1'inin maksillada yerleşim göstermesi, bu olguyu schwannomların anatomik dağılımını vurgulaması bakımından değerli kılmaktadır.

Anahtar Kelimeler: Schwannom; bilgisayarlı tomografi; manyetik rezonans görüntüleme

P-019 Schwannoma: A Case Report

Poster Abstract

Berivan Canpolat[1], Semanur Telsiz[1], İzzet Ökçesiz[1], Emin Murat Canger[1]
[1] Erciyes University

Objective: The aim of this case report is to present the clinical and radiological features of an extensive schwannoma located in the middle cranial fossa. CASE REPORT: A 52-year-old female patient presented to the Department of Oral and Maxillofacial Radiology due to the retained root of tooth 24 and a request for prosthetic rehabilitation. The patient's medical history revealed that she had undergone four previous surgical procedures for a diagnosed schwannoma. Imaging data and radiology reports were obtained from the Department of Radiology, Faculty of Medicine, Erciyes University, with the patient's informed consent. RESULTS: Computed tomography (CT) images demonstrated a large, heterogeneously dense mass originating from the anterior region of the right temporal lobe, extending along the skull base, with invasion into the masticator space, mandibular corpus, and pterygoid muscles. Magnetic resonance imaging (MRI) revealed a mass extending from the right middle cranial fossa to the infratemporal fossa and masticator space, appearing hypointense on T1-weighted sequences, heterogeneously hyperintense on T2-weighted sequences, showing diffuse heterogeneous contrast enhancement, and containing central necrotic areas. The patient's treatments and follow-up are ongoing. Conclusion: Although schwannomas are benign in nature, those located at the skull base are clinically significant due to their potential for invasion of adjacent structures, compressive effects, and risk of recurrence. This case is noteworthy due to the persistence of the mass despite previous surgical and radiotherapy interventions, as well as its radiological stability during long-term follow-up. Additionally, given that 84.9% of schwannomas are reported to occur in the mandible and only 15.1% in the maxilla, this case highlights the anatomical distribution of schwannomas.

Keywords: Schwannoma; computed tomography; magnetic resonance imaging

P-020 Mandibular Bölgede Ekstramedüller Plazmasitom: Multipl Myelomlu Hastada Olgu Sunumu

Poster Bildiri

Melisa Oya Acar[1], Aykağan Çukurluoğlu[1], Türkan Sandıkçıoğlu [1], Begüm Yener[2], Ahmet Emin Demirbaş[2]

[1] Erciyes Üniversitesi Diş Hekimliği Fakültesi Ağız, Diş ve Çene Radyolojisi

[2] Erciyes Üniversitesi Diş Hekimliği Fakültesi Ağız Diş ve Çene Cerrahisi Anabilim Dalı

Amaç Bu olgunun amacı mandibular bölgede ekstramedüller plazmasitom tanısı alan bir hastanın klinik, radyolojik ve patolojik bulgularını sunmak ve multipl myelom öyküsü bulunan hastalarda multidisipliner değerlendirmenin önemini vurgulamaktır. Gereç ve Yöntemler Multipl myelom tanısı bulunan ve otolog hematopoietik kök hücre nakli uygulanmış 62 yaşında erkek hasta, sağ mandibular bölgede hızla büyüyen bir şişlik şikayetiyle başvurdu. Klinik muayene, konik ışınlı bilgisayarlı tomografi (KIBT) ve histopatolojik incelemeler yapıldı. Tanıyı doğrulamak amacıyla insizyonel biyopsi alındı. Klinik muayenede 43 ve 44 numaralı dişler arasında lobüle, morumsu renkli, teleanjiektazik görünümde ve hassas bir lezyon gözlendi. Bulgular CBCT'de trabeküler kemik kaybı ve marjinal kemik rezorpsiyonu saptandı. Histopatolojik ve immünohistokimyasal incelemelerde CD38 pozitifliği ve kappa zincir monoklonalitesi gözlenerek ekstramedüller plazmasitom tanısı konuldu. Sonuç Bu olgu, doğru tanı için klinik, radyolojik ve patolojik bulguların bütüncül bir şekilde değerlendirilmesinin önemini ortaya koymaktadır. Ayrıca, multipl myelom öyküsü bulunan hastalarda ekstramedüller tutulum olasılığına dikkat çekmekte ve bu hastaların yakın takibi ile zamanında müdahalenin gerekliliğini vurgulamaktadır.

Anahtar Kelimeler: Ekstrameduller plazmositom, multiple myelom, telenjiektazi

P-020 Extramedullary Plasmacytoma of Mandible in Multiple Myeloma Patient

Poster Abstract

Melisa Oya Acar[1], Aykağan Çukurluoğlu[1], Türkan Sandıkçıoğlu [1], Begüm Yener[2], Ahmet Emin Demirbaş[2]

[1] Erciyes University Faculty Of Dentistry, Department Of Oral And Maxillofacial Radiology

[2] Erciyes University, Faculty Of Dentistry, Department Of Oral And Maxillofacial Surgery

Aim To present the clinical, radiological, and pathological findings of a patient diagnosed with extramedullary plasmacytoma in the mandibular region and emphasize the importance of multidisciplinary evaluation in patients with a history of multiple myeloma. Material and Methods A 62-year-old male with a history of multiple myeloma and autologous hematopoietic stem cell transplantation presented with a rapidly enlarging swelling in the right mandibular region. Clinical examination, cone-beam computed tomography (CBCT), and histopathological analysis were performed. An incisional biopsy was taken to confirm the diagnosis. Clinical examination revealed a lobulated, purplish lesion with telangiectasia and tenderness between teeth 43 and 44. Results CBCT demonstrated trabecular bone loss and marginal bone resorption. Histopathological and immunohistochemical analyses showed CD38 positivity and kappa chain monoclonality, leading to the diagnosis of extramedullary plasmacytoma. Conclusion This case underscores the importance of integrating clinical, radiological, and pathological findings for accurate diagnosis. It also highlights the potential for extramedullary involvement in patients with a history of multiple myeloma, emphasizing the need for close monitoring and timely intervention.

Keywords: Telangiectasia, extramedullary plasmacytoma, multiple myeloma

P-021 Labial ve Bukkal Mukozada Melanositik Nevus: Olgu Sunumu

Poster Bildiri

Fatıma Sümeyra Çetin[1], Hazal Karslıoğlu[1]

[1] Mersin Üniversitesi Diş Hekimliği Fakültesi, Ağız, Diş ve Çene Radyolojisi Anabilim Dalı

Amaç: Oral kavitede pigmente lezyonlar; sistemik hastalıklar, neoplaziler, ilaç kullanımı veya fizyolojik kaynaklı olarak görülebilmektedir. Oral pigmente lezyonlar; melanin, hemosiderin veya yabancı madde birikimi sonucu ortaya çıkan renk değişiklikleridir. Melanositik nevüs, melanin üreten hücrelerin (melanositlerin) fokal proliferasyonu ile karakterize benign neoplazilerdir. Deride sık görülmelerine rağmen, ağız mukozasında oldukça nadirdir. Tüm oral pigmente lezyonların yaklaşık %0.1–0.5'ini oluşturur. Genellikle asemptomatik ve yavaş büyüyen bir lezyondur. Klinik olarak kahverengi, mavi veya siyah renkte olabilir. En sık sert damak, bukkal mukoza ve gingivada görülür. Bu vaka raporunda, oral mukozada pigmente lezyonlar görülen melanositik nevus tanısı alan bir hasta olgusu sunulmaktadır. Olgu Sunumu: 31 yaşında, sistemik olarak sağlıklı erkek hasta rutin muayene olmak amacıyla Mersin Üniversitesi Diş Hekimliği Fakültesi Ağız, Diş ve Çene Radyolojisi Anabilim Dalı'na başvurdu. Muayene sırasında labial ve bukkal mukozada sınırları belirgin, mukozayla aynı seviyede, koyu renkli, yuvarlak pigmente lezyonlar gözlendi. Hastadan alınan anamnezde, bu lezyonların yaklaşık 15 yıl önce fark edildiği, aynı dönemde kriyoterapi ile tedavi edildiği ancak 20 gün sonra lekelerin yeniden nüksettiği öğrenildi. Hasta, lezyonların ilk oluştuğu dönemde daha açık renkte olduğunu, zamanla renklerinin koyulaştığını bildirdi. Ayrıca hastanın 15 yıldır sigara kullandığı ve oral hijyeninin yetersiz olduğu gözlendi. Lekelerin kısa sürede tekrar nüks etmesi ve renginin giderek koyulaşması nedeniyle ön tanı olarak malign melanom düşünüldü. Alınan biyopsi sonucu melanositik nevüs olarak raporlandı. Sonuç: Bu olgu, oral pigmente lezyonlarda ayrıntılı anamnez, klinik muayene ve histopatolojik değerlendirmenin önemini vurgulamaktadır. Uzun süreli stabil seyir gösteren melanositik nevüsler genellikle benign karakterlidir, ancak malign dönüşüm olasılığı göz önünde bulundurularak periyodik takip gereklidir.

Anahtar Kelimeler: Melanositik nevüs; oral pigmente lezyon; malign melanom

P-021 Melanocytic Nevus on the Labial and Buccal Mucosa: A Case Report

Poster Abstract

Fatıma Sümeyra Çetin[1], Hazal Karslıoğlu[1]

[1] Department Of Oral And Maxillofacial Radiology, Faculty Of Dentistry, Mersin University, Mersin, Türkiye

Objective: Pigmented lesions in the oral cavity may occur as a result of systemic diseases, neoplasms, medication use, or physiological causes. Oral pigmented lesions represent color changes arising from the accumulation of melanin, hemosiderin, or foreign materials. Melanocytic nevi are benign neoplasms characterized by the focal proliferation of melanin-producing cells (melanocytes). Although they are common on the skin, they are extremely rare on the oral mucosa, accounting for approximately 0.1–0.5% of all oral pigmented lesions. They are usually asymptomatic and slow-growing. Clinically, they appear as brown, blue, or black lesions and are most frequently observed on the hard palate, buccal mucosa, and gingiva. This case report presents a patient diagnosed with melanocytic nevus exhibiting pigmented lesions on the oral mucosa. Case Presentation: A 31-year-old systemically healthy male patient presented to the Department of Oral and Maxillofacial Radiology, Faculty of Dentistry, Mersin University, for a routine dental examination. Clinical examination revealed well-defined, round, darkly pigmented lesions on the labial and buccal mucosa, located at the same level as the mucosal surface. Medical history revealed that the lesions had first been noticed approximately 15 years earlier and were treated with cryotherapy at that time; however, the lesions recurred within 20 days. The patient reported that the lesions were lighter in color when they first appeared but had gradually darkened over time. The patient also had a 15-year history of smoking and poor oral hygiene. Due to the rapid recurrence and progressive darkening of the lesions, malignant melanoma was considered in the differential diagnosis. Histopathological examination of the biopsy specimen confirmed the diagnosis of melanocytic nevus. Conclusion: This case emphasizes the importance of a thorough medical history, detailed clinical examination, and histopathological evaluation in the diagnosis of oral pigmented lesions. Although long-standing melanocytic nevi generally exhibit benign behavior, periodic follow-up is recommended due to the potential risk of malignant transformation.

Keywords: Melanocytic nevus; oral pigmented lesion; malignant melanoma

P-022 Hemanjiyom: Bir Olgu Sunumu

Poster Bildiri

Kübra Albayrak[1], Nazan Koçak Topbaş[1]
[1] Mersin Üniversitesi Diş Hekimliği Fakültesi Ağız, Diş ve Çene Radyolojisi Anabilim Dalı

Amaç: Hemanjiyomlar, kapiller veya kavernöz yapıda olabilen benign vasküler tümörlerdir. Çoğunlukla çocukluk döneminde görülmekle birlikte erişkin yaşta da ortaya çıkabilmektedir. Baş-boyun bölgesi, hemanjiyomların en sık yerleşim gösterdiği anatomik alanlardan biri olup; oral kavitede özellikle dil, dudak, bukkal mukoza ve damak gibi yüksek vaskülariteye sahip bölgelerde gözlenir. Klinik olarak kırmızı-mor renkte, kompresyonla solan ve genellikle asemptomatik lezyonlar şeklinde izlenirler. Hemanjiyomların kronik seyri sırasında damar duvarlarında gelişen staz, trombüs oluşumu ve ardından meydana gelen kalsifikasyon süreçleri sonucunda flebolit adı verilen intravasküler kalsifikasyonlar ortaya çıkabilir. Flebolitler, radyografik olarak genellikle konsantrik halkalar şeklinde izlenir ve hemanjiyom varlığını destekleyen önemli tanısal bulgular arasında yer alır. Bu olgu sunumunda, sistemik olarak guatr hastalığı bulunan 67 yaşındaki kadın hastanın dil ve dudak bölgesinde saptanan hemanjiyom varlığı ile ilişkili flebolit oluşumunun klinik ve radyolojik açıdan değerlendirilmesi amaçlanmıştır. Olgu sunumu: 67 yaşında sistemik olarak guatr hastalığı bulunan kadın hasta implant yaptırmak için Mersin Üniversitesi Diş Hekimliği Fakültesi Ağız, Diş ve Çene Radyolojisi Anabilim Dalı'na başvurmuştur. Klinik muayenede, sol bukkal mukozadan dudak köşesine uzanan, alt dudak mukozasında ve dilin ventral, dorsal ile lateral yüzeylerinde sınırları belirgin, mavi-mor renkte, kompresyonla solan, kanamasız lezyonlar saptanmıştır. Panoramik radyografide mandibula bölgesinde multiple radyoopak alanlar gözlenmesi üzerine ileri inceleme amacıyla konik ışınlı bilgisayarlı tomografi (KIBT) görüntülemesi yapılmıştır. KIBT değerlendirmesinde, lezyon alanlarında hemanjiyomla uyumlu vasküler oluşumlar ve intralezyonel flebolitler tespit edilmiştir. Bulgular doğrultusunda, olgu multidisipliner olarak değerlendirilmiş ve olası cerrahi girişimlerde kanama riskinin minimalize edilmesi ve implant tedavisi amacıyla Ağız, Diş ve Çene Cerrahisi Anabilim Dalı'na yönlendirilmiştir. Sonuç: Hemanjiomlar, özellikle flebolit varlığıyla birlikte değerlendirildiğinde oral cerrahi girişimlerde kanama riskine işaret eden önemli klinik bulgulardır. Bu tür olgularda ayrıntılı radyolojik inceleme ve multidisipliner yaklaşım güvenli tedavi planlaması açısından kritik öneme sahiptir.

Anahtar Kelimeler: Flebolit; Hemanjiyom; KIBT

P-022 Hemangioma: A Case Report

Poster Abstract

Kübra Albayrak[1], Nazan Koçak Topbaş[1]
[1] Mersin University, Faculty Of Dentistry, Department Of Oral And Maxillofacial Radiology

Objective: Hemangiomas are benign vascular tumors that can be either capillary or cavernous in nature. Although they are most commonly observed during childhood, they may also occur in adulthood. The head and neck region is one of the most frequent sites of involvement, and within the oral cavity, they are typically found in areas of high vascularity such as the tongue, lips, buccal mucosa, and palate. Clinically, they appear as red to purple lesions that blanch upon compression and are generally asymptomatic. During the chronic course of hemangiomas, vascular stasis, thrombus formation, and subsequent calcification processes can lead to the development of intravascular calcifications known as phleboliths. Radiographically, phleboliths usually present as concentric ring-like structures and are considered important diagnostic indicators supporting the presence of a hemangioma. This case report aims to evaluate, both clinically and radiologically, the presence of phleboliths associated with a hemangioma located in the tongue and lip regions of a 67-year-old female patient with a history of systemic goiter disease. Case Report: A 67-year-old female patient with systemic goiter disease was referred to the Department of Oral and Maxillofacial Radiology at Mersin University, Faculty of Dentistry, for implant treatment. Clinical examination revealed well-defined, bluish-purple, non-bleeding lesions that blanched upon compression, extending from the left buccal mucosa to the lip commissure and involving the mucosa of the lower lip as well as the ventral, dorsal, and lateral surfaces of the tongue. Panoramic radiography revealed multiple radiopaque areas in the mandibular region, prompting further evaluation using cone-beam computed tomography (CBCT). CBCT analysis demonstrated vascular formations consistent with hemangioma and intralesional phleboliths in the affected regions. Based on these findings, the case was assessed through a multidisciplinary approach, and the patient was referred to the Department of Oral and Maxillofacial Surgery for implant treatment planning, with the goal of minimizing hemorrhage risk during potential surgical interventions. Conclusion: Hemangiomas, particularly when accompanied by phlebolith formation, are clinically significant findings indicating a potential risk of bleeding during oral surgical procedures. Comprehensive radiological evaluation and a multidisciplinary treatment approach are crucial for safe and effective management in such cases.

Keywords: Phlebolith; Hemangioma; CBCT

P-023 Bilateral Koronoid Hiperplazi: Olgu Sunumu

Poster Bildiri

Halil Altun[1], Hazal Karslıoğlu[1]

[1] Mersin Üniversitesi Diş Hekimliği Fakültesi, Ağız, Diş ve Çene Radyolojisi Anabilim Dalı

AMAÇ: Koronoid hiperplazi, koronoid çıkıntının normal anatomik sınırlarının ötesine uzaması ile karakterize, nadir görülen benign bir patolojidir. Etiyoloji kesin olarak bilinmemekle birlikte, genetik faktörler, endokrin bozukluklar, travma sonrası rejeneratif süreçler ve masseter-temporalis kas hiperaktivitesi gibi faktörler üzerinde durulmaktadır. Koronoid hiperplazisi çoğunlukla bilateral olup erkeklerde daha sık görülür. Başlıca klinik bulgusu ağız açıklığında yavaş, ilerleyici ve ağrısız olan kısıtlılıktır. Tanı, klinik muayene bulgularının yanı sıra panoramik radyografi ve konik ışınlı bilgisayarlı tomografi (KIBT) ile kolaylıkla konulabilmektedir. Bu vaka sunumunun amacı, genç bir erkek hastada saptanan bilateral koronoid hiperplazi olgusunun klinik ve radyolojij bulgularını sunmaktır. OLGU SUNUMU: 20 yaşında sistemik olarak sağlıklı erkek hasta ağız açıklığında kısıtlılık şikayeti ile Mersin Üniversitesi Diş Hekimliği Fakültesi Ağız, Diş ve Çene Radyolojisi bölümüne başvurdu. Klinik muayenede temporomandibular bölgesinde ağrı, krepitasyon sesi, masseter kaslarında hipertrofi ve yüzde asimetri görüldü. Lateral ve protrüziv çene hareketlerinin kısıtlı olduğu görüldü, interinsizal ağız açıklığı 12 mm olarak ölçüldü. Hastadan alınan anamnezde travma öyküsü bulunmadığı öğrenildi. Hastanın Panoramik radyografisinde her iki koronoid proses hiperplazik izlendi. Tanı KIBT ile doğrulandı. Hasta, koronoidektomi planlanması yapılarak Ağız, Diş ve Çene Cerrahisi kliniğine yönlendirildi. SONUÇ: Ağız açma kısıtlılığı çoğu zaman temporomandibular eklem patolojileri ile ilişkilendirilse de, koronoid hiperplazi de benzer klinik tabloya yol açabileceğinden ayırıcı tanıda mutlaka göz önünde bulundurulmalıdır. Erken dönemde yapılan doğru radyolojik değerlendirme, tanının kesinleştirilmesi ve uygun tedavi planının oluşturulması açısından kritik öneme sahiptir. Cerrahi koronoidektomi, ağız açıklığının fonksiyonel olarak yeniden kazanılmasında en etkili yöntemdir. Bununla birlikte, postoperatif fizyoterapinin düzenli uygulanması, nüksün önlenmesi ve uzun dönem fonksiyonel başarının sağlanması açısından vazgeçilmezdir. Sonuç olarak, açıklanamayan ağız açma kısıtlılığı vakalarında koronoid hiperplazinin de olası nedenler arasında değerlendirilmesi, hem doğru tanı hem de tedavi başarısı açısından klinisyenlere önemli katkı sağlayacaktır. Anahtar Kelimeler: koronoid hiperplazi, KIBT, trismus

Anahtar Kelimeler: Anahtar Kelimeler: koronoid hiperplazi, KIBT, trismus

P-023 Bilateral Coronoid Hyperplasia: A Case Report

Poster Abstract

Halil Altun[1], Hazal Karslıoğlu[1]

[1] Department Of Oral And Maxillofacial Radiology, Faculty Of Dentistry, Mersin University

Abstract Objective: Coronoid hyperplasia is a rare benign pathology characterized by the excessive elongation of the coronoid process beyond its normal anatomical limits. Although its etiology remains uncertain, several factors have been suggested, including genetic predisposition, endocrine disorders, post-traumatic regenerative processes, and hyperactivity of the masseter and temporalis muscles. The condition is most commonly bilateral and occurs more frequently in males. The main clinical manifestation is a slowly progressive and painless limitation of mouth opening. Diagnosis can be easily achieved through clinical examination supported by panoramic radiography and cone-beam computed tomography (CBCT). The aim of this case report is to present the clinical and radiological findings of bilateral coronoid hyperplasia detected in a young male patient. Case Report: A 20-year-old systemically healthy male patient presented to the Department of Oral and Maxillofacial Radiology, Faculty of Dentistry, Mersin University, with a chief complaint of restricted mouth opening. Clinical examination revealed pain and crepitation in the temporomandibular region, hypertrophy of the masseter muscles, and facial asymmetry. Lateral and protrusive mandibular movements were limited, and the interincisal opening was measured at 12 mm. The patient's medical history revealed no previous trauma. Panoramic radiography showed bilateral hyperplasia of the coronoid processes, and the diagnosis was confirmed by CBCT imaging. The patient was referred to the Department of Oral and Maxillofacial Surgery for planned coronoidectomy. Conclusion: Although mouth-opening limitation is frequently associated with temporomandibular joint disorders, coronoid hyperplasia should also be considered in the differential diagnosis, as it may present with similar clinical features. Early and accurate radiological evaluation is crucial for establishing a definitive diagnosis and determining an appropriate treatment plan. Surgical coronoidectomy remains the most effective approach for functional restoration of mouth opening. Furthermore, consistent postoperative physiotherapy is essential for preventing recurrence and maintaining long-term functional success. In conclusion, considering coronoid hyperplasia as a potential cause in cases of unexplained trismus provides significant diagnostic and therapeutic value for clinicians. Keywords: Coronoid hyperplasia, CBCT, trismus

Keywords: Keywords: Coronoid hyperplasia, CBCT, trismus

P-024 Juksta-Apikal Radyolusensi: İki Olgu Sunumu

Poster Bildiri

İlker Çaprak[1], Ayşegül Türkmenoğlu[1]
[1] Uşak Üniversitesi Diş Hekimliği Fakültesi Ağız, Diş ve Çene Radyolojisi Ad.

Amaç Juksta-apikal radyolusensi' nin (JAR) patolojiden ziyade süngerimsi kemik mimarisi tarafından oluşturulan bir görüntü olduğu ortaya koyulmuştur. JAR radyografide alt üçüncü molar diş köklerinin apikalinde veya lateralinde bulunan, genellikle kanalın üzerine binen ve beyaz çizgisini kesen iyi tanımlanmış bir radyolüsent alandır. JAR ayrıca lingual olarak konumlandığında kortikal tabakanın incelmesine ve lingual sinir hasarına neden olabilir. Lingual kortikal tabakanın incelmesi, üçüncü azı dişlerinin çekimi sırasında lingual sinir hasarına neden olan önemli bir durumdur. JAR ve mandibular üçüncü azı dişlerinin sürmüş veya gömülü olma durumu, mandibular kanalla radyografik ilişki, diş hekimlerine patolojik veya anatomik varyasyonları ayırt etmede, cerrahi planlamayı aydınlatmada ve hastalarla iyi iletişim kurmada yardımcı olabilir. Çalışmamızın amacı, mandibular üçüncü molar bölgesinde karşılaşılabilecek radyolojik bir bulgu olan juksta-apikal radyolüsensiye dikkat çekmektir. OLGU TANIMLAMASI 1. Olgu: 33 yaşında erkek hasta rutin dental muayene için kliniğimize başvurdu. Panoramik radyografta sağ mandibular üçüncü molar diş kökünün distalinde, mandibular kanalın kortikal sınır yapısını kesintiye uğratan radyolusent alan görüldü ve konik ışınlı bilgisayarlı tomografik görüntülemeye başvuruldu. Yapılan incelemede dişin distalinde, mandibular kanalın bukkalinde düzgün sınırlı radyolusent alan izlendi, radyolojik ön tanı olarak JAR düşünüldü. 2. Olgu: Rutin dental şikayetler sebebiyle kliniğimize başvuran 30 yaşında kadın hastanın panoramik radyografında sol mandibular üçüncü molar diş kökünün distalinde konumlanmış, iyi sınırlı radyolusent alan mevcuttu. Lamina dura net olarak izlenebilmekteydi. Tariflenen radyolusent alan mandibular kanalın superiorundaydı. Radyografik bulgu veren bu görüntü için JAR düşünüldü. SONUÇ JAR nadir görülen bir radyolojik bulgu değildir. İnferior alveoler sinir yaralanmaları ile olası ilişkisi göz önünde bulundurulmalıdır. JAR'ın radyolojik özelliklerini bilmek, doğru tanı koyma ve tedavi planlaması yapabilme ile hasta bilgilendirmesi açısından oldukça önemlidir

Anahtar Kelimeler: Juksta-apikal radyolüsensi; konik ışınlı bilgisayarlı tomografi; mandibular kanal

P-024 Juxta-Apical Radiolucency: Two Case Reports

Poster Abstract

İlker Çaprak[1], Ayşegül Türkmenoğlu[1]

[1] Usak University Faculty Of Dentistry, Department Of Dentomaxillofacial Radiology.

Aim It has been proposed that juxta-apical radiolucency (JAR) is an image created by the cancellous bone architecture rather than a pathology. JAR is a well-defined radiolucent area on the radiograph located apical or lateral to the roots of the mandibular third molars, usually overlapping the canal and interrupting its white line. JAR can also cause cortical thinning and lingual nerve damage when positioned lingually. Thinning of the lingual cortical layer is an important condition that causes lingual nerve damage during third molar extraction. JAR, whether mandibular third molars are erupted or impacted, and the radiographic relationship with the mandibular canal can help dentists distinguish pathological or anatomical variations, illuminate surgical planning, and communicate well with patients. The aim of our study is to draw attention to juxta-apical radiolucency, a radiological finding that can be encountered in the mandibular third molar region. CASE DESCRIPTION Case 1: A 33-year-old male patient presented to our clinic for a routine dental examination. Panoramic radiograph revealed a radiolucent area distal to the root of the right mandibular third molar, interrupting the cortical border of the mandibular canal. Cone-beam computed tomographic imaging was performed. The examination revealed a well-defined radiolucent area distal to the tooth and buccal to the mandibular canal. JAR was considered as a preliminary radiological diagnosis. Case 2: A 30-year-old female patient who applied to our clinic due to routine dental complaints had a well-defined radiolucent area located distal to the left mandibular third molar root on her panoramic radiograph. The lamina dura could be clearly observed. The described radiolucent area was located superior to the mandibular canal. JAR was considered for this image that gave radiographic findings. CONCLUSION JAR is not an uncommon radiological finding. The possible association with inferior alveolar nerve injuries should be considered. Understanding the radiological features of JAR is crucial for accurate diagnosis, treatment planning, and patient information.

Keywords: Juxta-apical radiolucency; cone-beam computed tomography; mandibular canal

P-025 Furkal Perforasyonlarda Kırılma Direnci: Tamir Materyallerinin Karşılaştırılması – İn Vitro Çalışma

Poster Bildiri

Soroush Nourimiankooshki[1], Mahboubeh Falamarzi[1], Fatma Basmacı[1], Dilan Kırmızı[1]
[1] Yakın Doğu Üniversitesi, Diş Hekimliği Fakültesi – Endodonti Anabilim Dalı

Amaç: Bu çalışmanın amacı, kök kanal tedavisi esnasında meydana gelen iyatrojenik furkal perforasyonların tamirinde kullanılan Bioseramik esaslı putty, Mineral Trioksit Agregat (MTA) ve Rezin Modifiye Cam İyonomer Siman (RMCİS) gibi farklı tamir materyallerinin dişlerin kırılma direnci üzerindeki etkilerini değerlendirmektir. Gereçler ve Yöntemler: Sağlam kronları ve üç ayrı kökü olan elli adet çekilmiş insan üst birinci ve ikinci azı dişi rastgele 5 gruba ayrılmıştır (n = 10): Bioseramik esaslı putty + perforasyon, MTA + perforasyon, RMCİS + perforasyon, pozitif kontrol ve negatif kontrol. Standartize endodontik giriş kaviteleri hazırlandıktan sonra, kök kanalları ProTaper Gold sistemi kullanılarak F2 boyutuna kadar şekillendirilip genişletilmiştir; ardından gutta-perka ile AH Plus kök kanal patı ile doldurulmuştur. Deney gruplarında 1 mm'lik furkal perforasyonlar oluşturulmuştur ve oluşturulan perforasyonlar, tamir materyalleri kullanılarak kapatılmıştır. Tüm dişler kompozit ile restore edildikten sonra akrilik bloklara gömülüş ve kırılma direnci Üniversal Test Cihazı kullanılarak ölçülmüştür. Veriler Kruskal-Wallis ve ANOVA ile analiz edilmiştir ($p < 0,05$). Bulgular: Kruskal-Wallis H testi, gruplar arasında kırılma direncinde anlamlı fark olduğunu göstermiştir ($p = 0,0001$). RMCİS ile onarılan dişler en düşük kırılma direncini (3,33 N) gösterirken; MTA (5,36 N) ve Bioseramik esaslı putty (5,23 N) grupları anlamlı derecede daha yüksek değerler göstermiştir. Ayrıca, MTA ile Bioseramik esaslı putty grupları arasında ise istatistiksel olarak anlamlı bir fark bulunmamıştır. Sonuç: MTA ve Biyoseramik esaslı putty benzer performans göstermiş ve RMCİS'a kıyasla daha yüksek kırılma direnci sağlamıştır. Ancak hiçbir materyal sağlam dişlerin mekanik dayanıklılığını tamamen geri kazandıramamıştır. Perforasyon varlığı ve tamir materyali yapısal bütünlüğü anlamlı şekilde etkilemekte olup; MTA ve Biyoseramik esaslı putty'nin klinik kullanımda RMCİS'a göre daha uygun seçenekler olduğu değerlendirilmektedir.

Anahtar Kelimeler: Furkal perforasyon, Kırılma direnci, Tamir materyalleri

P-025 Fracture Resistance In Furcal Perforations: Comparison Of Repair Materials – In Vitro Study

Poster Abstract

Soroush Nourimiankooshki[1], Mahboubeh Falamarzi[1], Fatma Basmacı[1], Dilan Kırmızı[1]
[1] Near East University, Faculty Of Dentistry, Department Of Endodontics

Aim: This study aimes to evaluate the impact of different repair materials, including Bioceramic-based putty, Mineral Trioxide Aggregate (MTA) and Resin Modified Glass Ionomer Cement (RMGIC), on the fracture resistance of teeth with iatrogenic furcal perforations during root canal treatment. Materials and Methods: Fifty extracted human maxillary first and second molars with intact crowns and three separate roots were randomly assigned to 5 groups (n = 10): Bioceramic-based putty + perforation, MTA + perforation, RMGIC + perforation, positive control and negative control. Standardized endodontic access cavities were prepared, canals shaped to F2 with ProTaper Gold and obturated with gutta-percha and AH Plus sealer. In experimental groups, 1 mm furcal perforations were created and repaired. All teeth were restored with composite, embedded in acrylic blocks, and fracture resistance measured using a Universal Testing Machine. Data were analyzed with Kruskal-Wallis and ANOVA ($p < 0.05$). Results: The Kruskal-Wallis H test showed a significant difference in fracture resistance among the experimental groups ($p = 0.0001$). Teeth repaired with RMGIC exhibited the lowest resistance (3.33 N), while MTA (5.36 N) and Bioceramic-based putty (5.23 N) showed significantly higher values. Additionally, no significant difference was observed between MTA and Bioceramic-based putty. Conclusion: MTA and Bioceramic-based putty showed similar performance and higher fracture resistance than RMGIC. However, none fully restored the mechanical strength of intact teeth. Perforation presence and repair material significantly affect structural integrity, with MTA and Bioceramic-based putty considered more suitable than RMGIC for clinical practice.

Keywords: Furcal perforation; Fracture resistance; Repair materials

P-026 Devital Beyazlatma Uygulanan Dişlerde Farklı Eğe Sistemleriyle Yapılan Retreatment'in Fraktür Direncine Etkisi

Poster Bildiri

Mahboubeh Falamarzi[1], Soroush Nourimiankooshki[1], Fatma Basmacı[1], Dilan Kırmızı[1]
[1] Yakın Doğu Üniversitesi, Dış Hekimliği Fakültesi

Amaç: Bu çalışmanın amacı, daha önce kök kanal tedavisi uygulanmış ve "Walking Bleaching" tekniği ile beyazlatılmış insan premolar dişlerinde farklı eğe sistemlerinin (ProTaper Universal Retreatment, Vortex Blue ve ProTaper Gold) kırılma direnci üzerindeki etkilerini değerlendirmektir. Gereçler ve Yöntemler: Çalışmada çürüksüz, restorasyonsuz, çatlağı olmayan ve kök ucu kapalı kırk adet çekilmiş mandibular premolar diş kullanıldı. Negatif kontrol grubu hariç tüm gruplarda kök kanalları ProTaper Gold (F2) ile şekillendirilip AH Plus kanal dolgu materyali ile dolduruldu, ardından hidrojen peroksit bazlı bir jel ile intrakronal beyazlatma uygulandı ve 7 gün süreyle bekledikten sonra giriş kaviteleri kompozit rezin ile restore edildi. Dişler dört gruba ayrıldı (n=10): • Beyazlatma grubu (pozitif kontrol grubu): Dişlere retreatment işlemi uygulanmadı. • Vortex Blue grubu: Kanal tedavisi ve devital beyazlatma uygulanmış dişler, ProTaper Universal Retreatment ve Vortex Blue eğe sistemleri ile retreatment yapıldıktan sonra AH Plus kanal dolgu materyali ile dolduruldu. Daha sonra dişler kompozit rezin ile restore edildi. • ProTaper Gold grubu: Aynı işlemler, Vortex Blue yerine ProTaper Gold F4 eğe sistemi kullanılarak uygulandı. • Negatif kontrol grubu: Sağlam dişlerden oluşturuldu. Kırılma direnci, evrensel test cihazı kullanılarak ölçüldü. Dişler kırılıncaya kadar 1 mm/dk sabit hız uygulandı. Her bir dişin kırılmasına neden olan ortalama yük (Newton) olarak kaydedildi. Veriler, Kruskal-Wallis ve Bonferroni düzeltmeli Mann-Whitney U testleri ile %5 anlamlılık düzeyinde istatistiksel olarak analiz edildi. Bulgular: En düşük kırılma direnci değerleri ProTaper Gold grubunda gözlendi (2,97 N). ProTaper Gold ve Vortex Blue (3,83 N) grupları arasında istatistiksel olarak anlamlı bir fark bulunamadı. Sonuç: Bu çalışmanın sınırlılıkları dahilinde, devital beyazlatma uygulanmış dişlerde gerçekleştirilen retreatment işlemlerinin dişin yapısal bütünlüğünü olumsuz yönde etkileyerek kırılma direncini azalttığını göstermektedir.

Anahtar Kelimeler: Devital beyazlatma; Kırılma direnci; Retreatment

P-026 Fracture Resistance of Non-Vital Bleached Teeth Retreated with Different File Systems

Poster Abstract

Mahboubeh Falamarzi[1], Soroush Nourimiankooshki[1], Fatma Basmacı[1], Dilan Kırmızı[1]
[1] Near East University, Faculty Of Dentistry, Department Of Endodontics

Aim: This study aimed to evaluate the effect of different file systems (ProTaper Universal Retreatment, Vortex Blue, and ProTaper Gold) on fracture resistance in human premolars previously treated with root canal treatment and the Walking Bleaching technique. Material and Methods: Forty extracted mandibular premolars without decay, restorations, cracks, and with closed apexes were used in the study. With the exception of the negative control group, root canals were instrumented using ProTaper Gold (F2) and filled with AH Plus sealer, followed by non-vital bleaching using a hydrogen peroxide-based gel for 7 days. Access cavities were then restored with composite resin. The teeth were divided into four groups (n=10): • Bleaching group (positive control): No retreatment was performed. • Vortex Blue group: Teeth previously subjected to root canal treatment and non-vital bleaching were retreated using ProTaper Universal Retreatment and Vortex Blue file systems, subsequently obturated with AH Plus, and finally restored with composite resin. • ProTaper Gold group: The same procedure was applied using ProTaper Gold F4 instead of Vortex Blue. • Negative control group: Comprised of intact teeth. Fracture resistance was measured using a universal testing machine at a constant crosshead speed of 1 mm/min until fracture occurred. The load at fracture (Newton) was recorded for each tooth. Data were analyzed statistically using the Kruskal-Wallis test and Bonferroni-corrected Mann-Whitney U tests at a significance level of 5%. Results: The lowest fracture resistance values were observed in the ProTaper Gold group (2.97 N). No statistically significant difference was found between the ProTaper Gold and Vortex Blue (3.83 N) groups. Conclusion: Conclusion: Within the limitations of this study, retreatment procedures performed on devital-bleached teeth were found to negatively affect the structural integrity of the teeth, leading to a reduction in fracture resistance.

Keywords: Devital bleaching; Fracture resistance; Retreatment

P-027 Mta Kullanılarak Yapılan Sekonder Kök Kanal Tedavisi ile Periapikal Lezyonun Tedavisi

Poster Bildiri

Helin Hasar[1], Özgür Genç Şen[1]
[1] Van Yüzüncü Yıl Üniversitesi Diş Hekimliği Fakültesi Endodonti Ad

MTA Kullanılarak Yapılan Sekonder Kök Kanal Tedavisi ile Periapikal Lezyonun Tedavisi Helin Hasar, Özgür Genç Şen Van Yüzüncü Yıl Üniversitesi Diş Hekimliği Fakültesi Endodonti AD AMAÇ Bu olgu sunumunun amacı, başarısız kanal tedavisi sonucu gelişen büyük bir periradiküler lezyonun, enfeksiyon kontrolü ve kanalların Mineral Trioksit Agregat (MTA) ile doldurulması yoluyla başarılı bir şekilde tedavi edilmesinin raporlanmasıdır. OLGU TANIMLAMASI OLGU TANIMLAMASI Yirmi yaşındaki sağlıklı kadın hasta, anabilim dalı kliniğimize 46 numaralı diş bölgesinde şiddetli ağrı ve daha önce antibiyotik kullanımı ile baskılanmış şişlik öyküsüyle başvurmuştur. Hastanın klinik muayenesinde ilgili dişin perküsyona hassas olduğu, periapikal radyografta ise, kökün apikalinde geniş bir radyolusent lezyon bulunduğu tespit edilmiştir. (fig.1) Bu bulgular doğrultusunda ilgili dişe kanal tedavisi tekrarı (Retreatment) planlanmıştır. İlk seansta anestezi ve rubberdam izolasyonu altında primer kanal dolgusu Perfect Supersystem Retreat One (25.06) eğeler ve 35 H eğeler ile uzaklaştırılmıştır. Kök kanal duvarlarındaki enfekte yumuşak dentin genişletme yapılarak ve H eğeler ile kazıma ile uzaklaştırılmıştır. Kemomekanik işlemler tamamlandıktan sonra giriş kavitesi geçici olarak kapatılmıştır. (fig.2) Üçer günlük arayla hasta 4 seans çağırılmış, kanal yıkanarak drene edilmeye devam edilmiştir. Bir aylık süre sonunda drenaj tamamen kontrol altına alınmıştır. Semptomların ortadan kalkmasının ardından kanallara kalsiyum hidroksit (CaOH) yerleştirilmiştir. On gün sonrasında, CaOH uzaklaştırılmış, kanallar temizlenmiş, kurutulmuş, hem ‘’ danger zone’’ bölgesindeki incelmiş dentini desteklemek, hem de veertikal kırık ihtimalini düşürmek için kök kanalları MTA ile doldurulmuştur. (fig. 3) Hasta kontrol randevuları ile ilgili olarak bilgilendirilmiştir ve dişin endokron restorasyonunun yapılması için protez bölümüne yönlendirilmiştir. BULGULAR Beş aylık takip periyodunda alınan radyograflarda, geniş periradiküler radyolusent lezyonun tamamen iyileştiği ve ortadan kalktığı gözlemlenmiştir. Hastanın hiçbir semptomu kalmadığı ve dişin fonksiyonda olduğu görülmüştür. SONUÇ Bu olgu, başarısız bir kanal tedavisi sonrası gelişen büyük periradiküler lezyonların tedavisinde, uygun enfeksiyon kontrolü (CaOH kullanımı dahil) ve MTA gibi biyouyumlu bir materyalin kanal dolgusu olarak kullanımıyla başarılı bir prognoz elde edilebileceğini göstermektedir. Anahtar Kelimeler: MTA; Retreatment; Periradiküler lezyon

Anahtar Kelimeler: MTA; Retreatment; Periradiküler lezyon

P-027 Treatment of Periapical Lesion with Secondary Root Canal Treatment Using Mta

Poster Abstract

Helin Hasar[1], Özgür Genç Şen[1]

[1] Van Yüzüncü Yıl Üniversitesi Faculty Of Dentistry Department Of Endodontics

Treatment of Periapical Lesion with Secondary Root Canal Treatment Using MTA Helin Hasar, Özgür Genç Şen Van Yüzüncü Yıl Üniversitesi Faculty of Dentistry Department of Endodontics AIM This case presentation aims to report the successful treatment of a large periradicular lesion resulting from unsuccessful root canal treatment, using infection control and root canal obturation with Mineral Trioxide Aggregate (MTA). CASE DESCRIPTION A healthy 20-year-old woman presented to our department clinic with a history of severe pain and swelling in the area of tooth 46, which had been suppressed by previous antibiotic use. Clinical examination revealed tenderness to percussion, and a periapical radiograph revealed a large radiolucent lesion at the apex of the root. Based on these findings, retreatment was planned for the tooth. During the first session, the primary root canal filling was removed under anesthesia and rubber dam isolation, and drainage from the root canal tract was observed. After the chemomechanical procedures were completed, the access cavity was temporarily closed. The patient was referred for four sessions, held at three-day intervals, during which the root canal was irrigated and drained. After one month, the drainage was controlled entirely. After the symptoms resolved, calcium hydroxide (CaOH) was placed in the canals. Ten days later, the CaOH was removed, the canals were cleaned and dried, and then filled with MTA. The patient was informed about follow-up appointments. RESULTS Radiographs taken during the five-month follow-up period showed complete healing and disappearance of the large periradicular radiolucent lesion. The patient remained asymptomatic, and the tooth was functional. CONCLUSION This case demonstrates that a successful prognosis can be achieved in the treatment of large periradicular lesions that develop after unsuccessful root canal treatment with appropriate infection control (including the use of CaOH) and the use of a biocompatible material such as MTA as a root canal filling. Keywords: MTA; Retreatment; Periradicular lesion

Keywords: MTA; Retreatment; Periradicular lesion

P-028 Açık Apeksli ve Geniş Periradiküler Lezyonlu Daimi Üst Santral Dişin Revaskülarizasyonu: Olgu Sunumu

Poster Bildiri

Muhammed Ayhan[1]

[1] Burdur Mehmet Akif Ersoy Üniversitesi

Amaç: Pulpa revaskülarizasyonu, immatür daimi dişlerdeki nekrotik pulpa ve/veya apikal periodontitisin tedavisinde umut vadeden bir prosedürdür. Bu olgu sunumu, geniş periapikal lezyona sahip nekrotik immatür bir daimi dişin pulpa revaskülarizasyonu ile başarılı bir şekilde tedavi edilmesini sunmayı amaçlamaktadır. Olgu Tanımlanması: 29 yaşındaki erkek hasta, nekrotik pulpa, geniş periapikal lezyon ve kapanmamış apeksi bulunan 11 numaralı dişin tedavisi amacıyla kliniğimize yönlendirilmiştir. Pulpa revaskülarizasyon prosedürü kanalın 20 dakika boyunca %5.25 NaOCl ile yıkanması ile başlatıldı ve ardından 3 hafta boyunca ikili antibiyotik (metronidazol, siprofloksasin) patı yerleştirildi. İkili antibiyotik patı uzaklaştırıldıktan sonra, kanallarda kanama başlatıldı ve kan pıhtısının üzerine MTA yerleştirildi. Bulgular: Hasta, 35 aylık takip süresi boyunca asemptomatik kalmıştır. 6. ayda yapılan periapikal radyografik incelemede apikal lezyonun boyutunda ciddi bir değişiklik gözlenmemekle birlikte özellikle 12 numaralı dişte lamina duranın yeniden oluşmaya başladığı tespit edildi. 13. ayda dişte periapikal lezyonun küçülmeye başladığı tespit edildi. 35. ayda ise radyolüsensinin neredeyse kaybolduğu ve lezyonun iyileşmekte olduğu görüldü. Kök boyunda uzama veya dentin kalınlaşması gözlenmedi. Sonuç: Revaskülarizasyon, apeksi açık nekrotik dişler için etkili bir tedavi seçeneğidir. Geniş lezyona sahip 29 yaşında bir hastanın dişinde başarılı pulpa revaskülarizasyonu sağlanmıştır.

Anahtar Kelimeler: İkili antibiyotik patı; mta; revaskülarizasyon

P-028 Revascularization in a Permanent Maxillary Central Incisor with an Open Apex and a Large Periradicular Lesion: A Case Report

Poster Abstract

Muhammed Ayhan[1]

[1] Burdur Mehmet Akif Ersoy University

Aim: Pulpal revascularization is a promising procedure for the treatment of necrotic pulp and/or apical periodontitis in immature permanent teeth. This case report aims to present the successful management of a necrotic immature permanent tooth with a large periapical lesion through pulpal revascularization. Case Description: A 29-year-old male patient was referred to our clinic for the treatment of tooth #11, which exhibited necrotic pulp, a large periapical lesion, and an open apex. The pulpal revascularization procedure was initiated by irrigating the canal with 5.25% NaOCl for 20 minutes, followed by the placement of a double antibiotic paste (metronidazole, ciprofloxacin) for three weeks. After the removal of the double antibiotic paste, bleeding was induced in the canal, and mineral trioxide aggregate (MTA) was placed over the blood clot. Results: The patient remained asymptomatic throughout the 35-month follow-up period. A periapical radiographic examination at the 6th month revealed no significant change in the size of the apical lesion; however, the reformation of the lamina dura was observed, particularly in tooth #12. At the 13th month, a reduction in the size of the periapical lesion was noted. By the 35th month, the radiolucency had nearly disappeared, and healing of the lesion was evident. No evidence of root lengthening or thickening was observed. Conclusion: Revascularization is an effective treatment option for necrotic teeth with an open apex. Successful pulpal revitalization was achieved in the tooth of a 29-year-old patient with a large lesion.

Keywords: Double antibiotic paste; mta; revascularization

P-029 Açık Apeksli Daimi Birinci Molar Dişin Total Amputasyon ile Tedavisi: Olgu Sunumu

Poster Bildiri

Selman Sevtekin[1], Esin Özlek[1]
[1] Van Yüzüncü Yıl Üniversitesi Diş Hekimliği Fakültesi

Açık Apeksli Daimi Birinci Molar Dişin Total Amputasyon ile Tedavisi: Olgu Sunumu Selman Sevtekin1, Esin Özlek1 [1] Van Yüzüncü Yıl Üniversitesi, Diş Hekimliği Fakültesi, Endodonti AD AMAÇ: Bu vaka sunumunun amacı, açık apeksli daimi immatür mandibular birinci molar dişte mineral trioksit agregat (MTA) kullanılarak gerçekleştirilen total amputasyon tedavisinin klinik ve radyografik takip sonuçlarını sunmaktır. OLGU SUNUMU: On iki yaşındaki kadın hasta, sol mandibular birinci molar dişinde çiğneme sırasında hassasiyet şikayeti ile Van Yüzüncü Yıl Üniversitesi Diş Hekimliği Fakültesi Endodonti Anabilim Dalı'na başvurdu. Klinik ve radyografik değerlendirmede dişte pulpa ekspozisyonu ve kök gelişiminin tamamlanmadığı tespit edildi. Vitalite testine pozitif yanıt alındı. Lokal anestezi ve lastik örtü izolasyonu sonrasında %2.5 sodyum hipoklorit (NaOCl) ile kanama kontrolü sağlandı ve nekrotik pulpa dokusu elmas rond frezle uzaklaştırıldı. Kaviteye MTA yerleştirildikten sonra materyalin sertleşmesi beklendi, üzerine cam iyonomer siman uygulanarak daimi restorasyon tamamlandı. BULGULAR: Bir yıllık takipte hastada herhangi bir semptom gözlenmedi. İlgili diş vitalitesini korudu ve kontrol radyografilerinde apikal kapanmanın başladığı izlendi. SONUÇ: MTA ile total amputasyon, özellikle genç daimi dişlerde kök gelişimini destekleyen biyouyumlu bir tedavi seçeneğidir. Bu vaka, uygun endikasyonlarda total amputasyonun başarılı bir şekilde uygulanabileceğini ve kök gelişiminin devamını sağlayabileceğini göstermektedir. Anahtar Kelimeler: Amputasyon, İmmatür Diş, MTA

Anahtar Kelimeler: Anahtar Kelimeler: Amputasyon, İmmatür Diş, MTA

P-029 Treatment of an Immature Permanent First Molar Using Total Pulpotomy: Case Report

Poster Abstract

Selman Sevtekin[1], Esin Özlek[1]
[1] Van Yüzüncü Yıl University, Faculty Of Dentistry

Treatment of an Immature Permanent First Molar Using Total Pulpotomy: Case Report Selman Sevtekin[1], Esin Özlek[1] [1] Van Yüzüncü Yıl University, Faculty of Dentistry, Department of Endodontics AİM: The aim of this case report is to present the clinical and radiographic follow-up findings of a total pulpotomy procedure performed with mineral trioxide aggregate (MTA) in an immature permanent mandibular first molar with an open apex. CASE REPORT: 12-year-old female patient presented to the Department of Endodontics, Faculty of Dentistry, Van Yüzüncü Yıl University, with a complaint of masticatory discomfort in the mandibular left first molar. Clinical and radiographic examination revealed pulpal exposure and incomplete root development. The tooth responded positively to vitality testing. Following local anesthesia and rubber dam isolation, hemostasis was achieved using 2.5% sodium hypochlorite (NaOCl), and the necrotic coronal pulp tissue was removed with a diamond round bur. MTA was then placed into the pulp chamber, and after the material had set, a glass ionomer base was applied, followed by the final restoration. RESULTS: At the one-year follow-up, the patient was asymptomatic, the treated tooth remained vital, and radiographic evaluation demonstrated evidence of apical closure. CONCLUSİON: Total pulpotomy with MTA represents a biocompatible treatment option that supports continued root development in young permanent teeth. This case demonstrates that total pulpotomy can be successfully performed in appropriately selected cases and may promote apexogenesis. Keywords: Amputation, İmmature Teeth, MTA

Keywords: Keywords: Amputation, İmmature Teeth, MTA

P-030 Periapikal Lezyonlu Mandibular Kanın Dişin Endodontik Tedavisi: Olgu Sunumu

Poster Bildiri

Selman Sevtekin[1], Esin Özlek[1], Beyda Sevgül Aparı Sevtekin[1]
[1] Van Yüzüncü Yıl Üniversitesi Diş Hekimliği Fakültesi

Periapikal Lezyonlu Mandibular Kanin Dişin Endodontik Tedavisi: Olgu Sunumu Selman Sevtekin[1], Beyda Sevgül Aparı Sevtekin[1], Esin Özlek[1] [1] Van Yüzüncü Yıl Üniversitesi, Diş Hekimliği Fakültesi, Endodonti AD AMAÇ: Bu olgu sunumunun amacı, periapikal lezyon gelişen mandibular kanin dişte cerrahi olmayan kök kanal tedavisi ile elde edilen klinik ve radyografik iyileşmenin değerlendirilmesidir. OLGU SUNUMU: Yirmi yedi yaşındaki kadın hasta, sağ alt çenesinde şiddetli ağrı ve şişlik şikayeti ile Van Yüzüncü Yıl Üniversitesi Diş Hekimliği Fakültesi Endodonti Kliniği'ne başvurdu. Klinik ve radyografik incelemede mandibular sağ kanin dişte (43 numara) belirgin perküsyon hassasiyeti ve periapikal bölgede radyolusent lezyon saptandı. Lezyon boyutu Periapikal İndeks'e göre 4 olarak belirlendi. İlgili dişe cerrahi olmayan kök kanal tedavisi uygulanmasına karar verildi. İlk seansta lokal anestezi ve izolasyonun ardından çalışma boyu belirlenerek kök kanalı şekillendirildi ve %5.25 sodyum hipoklorit (NaOCl) ile irrigasyon yapıldı. Kök kanalına kalsiyum hidroksit yerleştirildi ve diş geçici olarak kapatıldı. İkinci seansta hastanın semptomlarının tamamen gerilediği gözlendi. Medikament uzaklaştırıldıktan %5.25 NaOCl ve %17 etilendiamintetraasetik asit (EDTA) ile final irrigasyona yapıldı. Ardından kök kanalı rezin esaslı kök kanal patı (AH Plus (Dentsply DeTrey, Almanya) kullanılarak sıcak vertikal kondensasyon tekniğiyle dolduruldu ve dişin daimi restorasyonu tamamlandı. BULGULAR: Altı aylık radyografik kontrolde periapikal lezyonda belirgin küçülme ve kemik dokusunda iyileşme gözlendi. Klinik olarak hastada ağrı, şişlik veya perküsyon hassasiyeti bulunmadı. SONUÇ: Cerrahi olmayan kök kanal tedavisi, uygun dezenfeksiyon ve sızdırmaz kanal dolumu sağlandığında periapikal lezyonlu dişlerde başarılı iyileşme elde edilmesini sağlamaktadır. Anahtar Kelimeler: Sıcak Vertikal Kompaksiyon, Periapikal Lezyon, Takip

Anahtar Kelimeler: Anahtar Kelimeler: Sıcak Vertikal Kompaksiyon, Periapikal Lezyon, Takip

P-030 Endodontic Treatment of a Mandibular Canine with Periapical Lesion: Case Report

Poster Abstract

Selman Sevtekin[1], Esin Özlek[1], Beyda Sevgül Aparı Sevtekin[1]
[1] Van Yüzüncü Yıl University, Faculty Of Dentistry

Endodontic Treatment of a Mandibular Canine with Periapical Lesion: Case Report Selman Sevtekin[1], Beyda Sevgül Aparı Sevtekin[1], Esin Özlek[1] [1] Van Yüzüncü Yıl University, Faculty of Dentistry, Department of Endodontics AİM: The aim of this case report is to evaluate the clinical and radiographic healing achieved through nonsurgical root canal treatment of a mandibular canine tooth with a periapical lesion. CASE REPORT: A 27-year-old female patient presented to the Endodontics Clinic of Van Yüzüncü Yıl University Faculty of Dentistry with complaints of severe pain and swelling in the right mandibular region. Clinical and radiographic examination revealed marked percussion sensitivity and a well-defined radiolucent periapical lesion in the mandibular right canine (tooth #43). The lesion size was determined as 4 according to the Periapical Index (PAI). Nonsurgical root canal treatment was planned. After administration of local anesthesia and rubber dam isolation, the working length was determined, and the canal was shaped under copious irrigation with 5.25% sodium hypochlorite (NaOCl). Calcium hydroxide was placed as an intracanal medicament, and the tooth was temporarily sealed. At the second visit, the patient was completely asymptomatic. Following removal of the medicament, final irrigation was performed using 5.25% NaOCl and 17% ethylenediaminetetraacetic acid (EDTA). The canal was then obturated with a resin-based sealer (AH Plus; Dentsply DeTrey, Germany) using the warm vertical condensation technique, and the tooth was permanently restored. RESULTS: At the six-month follow-up, radiographic evaluation demonstrated a marked reduction in the periapical lesion and evidence of bone healing. Clinically, the patient exhibited no pain, swelling, or percussion sensitivity. CONCLUSİON: Nonsurgical root canal treatment can achieve successful healing in teeth with periapical lesions when effective disinfection and a hermetic canal seal are provided. Keywords: Warm Vertical Compaction, Periapical Lesion, Follow up

Keywords: Keywords: Warm Vertical Compaction, Periapical Lesion, Follow up

P-031 Travma Sonrası Devital Dişte Mta ile Apeksifikasyon Tedavisi ve Takibi: Olgu Sunumu

Poster Bildiri

Beyda Sevgül Aparı Sevtekin[1], Selman Sevtekin[1], Esin Özlek[1]
[1] Van Yüzüncü Yıl Üniversitesi Diş Hekimliği Fakültesi

Travma Sonrası Devital Dişte MTA ile Apeksifikasyon Tedavisi ve Takibi: Olgu Sunumu Beyda Sevgül Aparı Sevtekin1,Selman Sevtekin1, Esin Özlek1 [1] Van Yüzüncü Yıl Üniversitesi, Diş Hekimliği Fakültesi, Endodonti Anabilim Dalı AMAÇ: Travma sonucu pulpa nekrozu gelişmiş ve kök gelişimi tamamlanmamış daimi dişlerde kök kanal tedavisinin başarılı bir şekilde yapılabilmesi için kök ucunun kapatılması gerekmektedir. Bu olgu sunumunun amacı, travma sonrası devital hale gelen açık apeksli bir santral dişte Mineral Trioksit Agregat (MTA) kullanılarak yapılan apeksifikasyon tedavisinin klinik ve radyografik sonuçlarını sunmaktır. OLGU SUNUMU: Sistemik olarak sağlıklı sekiz yaşında erkek hasta, üst sağ santral dişinde (11 numara) travma öyküsüyle kliniğimize başvurdu. Klinik olarak 11 ve 21 numaralı dişlerde kron kırığı tespit edildi. Yapılan vitalite testleri sonucunda 11 numaralı dişin devital, 21 numaralı dişin ise vital olduğu belirlendi. Radyografik olarak 11 numaralı dişin periodontal aralığında genişleme ve kök ucunun açık olduğu tespit edilirken, 21 numaralı dişin apikalinde herhangi bir patolojiye rastlanmadı. Bu nedenle 11 numaralı dişe apeksifikasyon tedavisine başlandı. Kalsiyum-hidroksit uygulaması ile yapılan takiplerin sonunda kök ucuna yaklaşık 4 mm kalınlığında Mineral Trioksit Agregat yerleştirilerek geri kalan kısım güta-perka ile doldurulduğu ve estetik kompozit ile restore edildi. 21 numaralı diş ise estetik kompozitle restore edilerek takibe alındı. BULGULAR: Altıncı ay kontrolünde alınan radyografide kök ucunun kapandığı ve periapikal dokuların sağlıklı olduğu gözlendi. Klinik olarak herhangi bir patolojik bulguya rastlanmadı. İlgili dişin semptomsuz bir şekilde estetik ve fonksiyonel olarak arkta yer aldığı belirlendi. SONUÇ: MTA ile yapılan apeksifikasyon tedavisi, travma sonrası devital hale gelen açık apeksli daimi dişlerde kök ucunun kapatılmasında ve uzun dönem başarının sağlanmasında güvenilir bir yöntemdir. Anahtar Kelimeler: Apeksifikasyon, Travma, MTA

Anahtar Kelimeler: Anahtar Kelimeler: Apeksifikasyon, Travma, MTA

P-031 Apexification Treatment and Follow-Up of a Devital Tooth with Mta After Trauma: Case Report

Poster Abstract

Beyda Sevgül Aparı Sevtekin[1], Selman Sevtekin[1], Esin Özlek[1]
[1] Van Yüzüncü Yıl University, Faculty Of Dentistry

Apexification Treatment and Follow-up of a Nonvital Tooth with MTA After Trauma: Case Report Beyda Sevgül Aparı Sevtekin[1], Selman Sevtekin[1], Esin Özlek[1] [1] Van Yüzüncü Yıl University, Faculty of Dentistry, Department of Endodontics AİM: In immature permanent teeth that develop pulp necrosis following trauma, closure of the root apex is essential for successful root canal treatment. The aim of this case report is to present the clinical and radiographic outcomes of apexification treatment performed with mineral trioxide aggregate (MTA) in a traumatized, devitalized immature maxillary central incisor. CASE REPORT: An eight-year-old systemically healthy male patient presented to the clinic with a history of dental trauma involving the maxillary right central incisor (tooth #11). Clinical examination revealed crown fractures in teeth #11 and #21. Pulp vitality testing showed that tooth #11 was non-vital, whereas tooth #21 was vital. Radiographic evaluation demonstrated widening of the periodontal ligament space and an open apex in tooth #11, while no periapical pathology was detected in tooth #21. Therefore, apexification treatment was initiated for tooth #11. After a period of calcium hydroxide dressing and follow-up, a 4 mm apical plug of mineral trioxide aggregate was placed, and the remaining canal space was obturated with gutta-percha. The access cavity was restored with composite resin. Tooth #21 was also restored with composite resin for esthetic reasons and placed under periodic follow-up. RESULTS: At the six-month follow-up, radiographic examination revealed complete apical closure and healthy periapical tissues. Clinically, no pathological findings were observed. The treated tooth remained asymptomatic, maintaining its esthetic and functional integrity within the dental arch. CONCLUSİON: Apexification with MTA is a reliable treatment option for achieving apical closure and long-term success in traumatized, non-vital immature permanent teeth. Keywords: Apexification, Trauma, MTA

Keywords: Keywords: Apexification, Trauma, MTA

P-033 İnternal Rezorpsiyon Bulunan Mandibular Molar Dişin Endodontik Tedavisi: Olgu Sunumu

Poster Bildiri

Şeyma Nur Eren[1], Deniz Yanık Nalbantoğlu[1]
[1] Süleyman Demirel Üniversitesi Endodonti Anabilimdalı

Amaç: Kök kanalı içerisinde başlayan ve dentinde doku yıkımına yol açan internal rezorpsiyon, ilerleyici doğası nedeniyle erken tanı ve uygun tedavinin büyük önem taşıdığı bir klinik durumdur. Bu olgu sunumunun amacı, internal rezorpsiyon bulunan mandibular birinci molar dişin endodontik tedavi ve takip sürecinin sunulmasıdır. Olgu tanımlaması Sistemik olarak sağlıklı 34 yaşında kadın hasta, sol mandibular birinci molar dişinde spontan ağrı şikâyetiyle endodonti kliniğine başvurmuştur. Ağız içi muayenede ilgili dişte şiddetli perküsyon duyarlılığı saptanmıştır. Periapikal radyografide rezorpsiyon şüphesi üzerine konik ışınlı bilgisayarlı tomografi (KIBT) alınmış ve mesiolingual kanalda internal rezorpsiyon doğrulanmıştır. KIBT incelemesi sonucunda rezorpsiyonun perfore olmadığı ve dişin restore edilebilir olduğu belirlenmiştir. Bu bulgular doğrultusunda kök kanal tedavi planlanmıştır. Rubber dam izolasyonu altında açılan giriş kavitesi sonrasında, kanal şekillendirmesi sırasında mesiolingual kanalda apikal üçlüde 15.04 numaralı döner eğe kırılmıştır. Eğe aynı seansta by-pass edilmiştir. Kök kanalları final eğe 35.04'e kadar genişletilerek %2.5 NaOCl ve %17 EDTA ile irrigasyon yapılmıştır. Kanallara kalsiyum hidroksit yerleştirilmiş ve iki hafta bekletilmiştir. İkinci seansta mekanik enstrümentasyon ve ultrasonik aktivasyon sonrası distal ve mesiobukkal kanallar 35.04 gutta-perka ve epoksi reçine esaslı pat ile doldurulmuştur. Mesiolingual kanal rezorpsiyon alanına kadar aynı materyallerle, rezorpsiyon alanı ise sıcak vertikal kondensasyon tekniğiyle doldurulmuştur. Diş kompozit restorasyon ile tamamlanmıştır. Bulgular 3. ve 6. ay kontrollerinde dişin asemptomatik olduğu, normal fonksiyon gösterdiği ve radyografik olarak rezorpsiyonda ilerleme veya periapikal patoloji bulunmadığı gözlenmiştir. Sonuç İnternal rezorpsiyon olgularında erken tanı, uygun kök kanal tedavi protokolü ve etkin irrigasyon, başarılı prognoz açısından belirleyicidir. Bu vakada kırık eğenin by-pass edilmesi, mikrobiyal kontrolün sağlanması ve sıcak vertikal kondensasyonun uygulanmasıyla başarılı bir tedavi elde edilmiştir. KIBT, rezorpsiyonun boyutunun, perforasyon varlığının ve dişin restore edilebilirliğinin değerlendirilmesinde önemli bir görüntüleme yöntemidir.

Anahtar Kelimeler: Anahtar Kelimeler: Endodonti;İnternal rezorpsiyon;Sıcak vertikal kondensasyon

P-033 Endodontic Management of a Mandibular Molar with Internal Resorption: Case Report

Poster Abstract

Şeyma Nur Eren[1], Deniz Yanık Nalbantoğlu[1]
[1] Süleyman Demirel University Department Of Endodontics

Aim Internal resorption, a progressive pathological process characterized by the loss of radicular dentin originating from the root canal, requires early diagnosis to prevent extensive structural damage. This case report aims to describe the management of a mandibular first molar affected by internal resorption. Case Description A 34-year-old systemically healthy female presented with spontaneous pain in the mandibular left first molar. Intraoral examination revealed severe tenderness to percussion. Radiographic evaluation suggested internal resorption, which was confirmed by cone-beam computed tomography (CBCT) as non-perforating and restorable. Root canal treatment was initiated under rubber dam isolation. During instrumentation, a 15.04 rotary file fractured in the apical third of the mesiolingual canal. The fragment was successfully bypassed with hand files, followed by rotary instrumentation up to size 35.04. Irrigation was performed with 2.5% NaOCl and 17% EDTA, and calcium hydroxide was placed as an intracanal medicament for two weeks. At the second visit, after mechanical preparation and ultrasonic activation, the distal and mesiobuccal canals were obturated using gutta-percha (35.04) and epoxy resin sealer. The mesiolingual canal was obturated up to the resorption area, which was subsequently filled using warm vertical condensation. The access cavity was restored with composite resin. Results At 3- and 6-month follow-ups, the tooth was asymptomatic and functional. Radiographically, no progression of resorption or periapical pathology was observed. Conclusion Successful management of internal resorption requires early diagnosis, effective irrigation, and proper obturation techniques. In this case, bypassing the fractured instrument, utilizing an active irrigation protocol, and applying warm vertical compaction achieved favorable outcomes. CBCT played a critical role in assessing the extent of resorption and treatment planning.

Keywords: Keywords: Endodontics;Internal resorption;Warm vertical compaction

P-034 Fistülle İlişkili Lezyonlu Dişin Apikal Tıkaç Yöntemiyle Tedavisi

Poster Bildiri

Ecem Berfin Dolak[1], Özgür Genç Şen[1]
[1] Van Yüzüncü Yıl Üniversitesi Diş Hekimliği Fakültesi

Sinüs yolu İlişkili Lezyonlu Dişin Apikal Tıkaç Yöntemiyle Tedavisi Ecem Berfin Dolak, Özgür Genç Şen Van Yüzüncü yıl Üniversitesi, Diş Hekimliği Fakültesi, Endodonti A.D. AMAÇ Bu olgu sunumunun amacı, dişetinde fistülü bulunan periapikal lezyonlu dişin uzun süreli kalsiyum hidroksit (CaOH) dezenfeksiyonu ve Mineral Trioksit Agregat (MTA) apikal tıkaç uygulanarak yapılan kök kanal tedavisi prosedür ve sonuçlarının raporlanmasıdır. OLGU TANIMLAMASI On beş yaşında kadın hasta anabilim dalı kliniğimize üst ön dişetinde kızarıklık ve diş ağrısı şikayetiyle başvurmuştur. Klinik muayenede 21 numaralı dişte derin çürük ve dişetinde sinüs yolu, radyografik muayenede ise dişin periapikalinde bir radyolusent lezyon mevcut olduğu tespit edilmiştir. Muayene verileri ışığında kök kanal tedavisi planlanarak izolasyon altında giriş kavitesi açılmış, çalışma boyu belirlenmiştir. Kemomekanik işlemler esnasında kanal yoluyla sıvı drenajı başladığı görülmüş, irrigasyon, kurulama ve micro-suction uygulamalarıyla kontrollü drenaj sağlanmıştır. Kaviteye kuru pamuk koyulduktan sonra geçici dolgu yerleştirilmiştir. İkinci seansta drenajın minimale düştüğü görülmüş, kök kanalına CaOH pansuman yerleştirilerek kavite geçici olarak kapatılmıştır. İntraoral fistül kapanıncaya ve drenaj tamamen kesilinceye kadar CaOH her hafta yenilenmiş, toplam beş hafta pansuman yapılmaya devam edilmiştir. Altıncı seansta CaOH pansuman uzaklaştırıldıktan sonra kanal irrige edilmiş ve kurulanmıştır. Apikal üçlüye MTA tıkacı yerleştirilmiştir. MTA sertleşmesi sonrası kanalın kalan kısmı gutta percha ile sıcak vertikal dolum tekniğiyle doldurulmuştur ve kavite kompozit rezinle restore edilmiştir. Hasta üç ve altıncı aylarda kontrole çağırılmıştır. BULGULAR Altı aylık kontrol seansında klinik semptom olmadığı, radyolüsent lezyonun iyileştiği ve dişin fonksiyonda olduğu görülmüştür. SONUÇ Genç hastalarda fistül varlığıyla seyreden periapikal lezyonlu dişin tedavisinde etkili drenaj, dezenfeksiyon ve MTA apikal tıkaç uygulamasıyla yapılan kök kanal tedavisi ile kısa sürede iyileşme sağlanabilmektedir. Anahtar Kelimeler: MTA; Periapikal lezyon; Fistül

Anahtar Kelimeler: MTA; Periapikal lezyon; Fistül

P-034 Treatment of a Tooth with a Fistula-Related Lesion Using the Apical-Plug Method

Poster Abstract

Ecem Berfin Dolak[1], Özgür Genç Şen[1]
[1] Van Yuzuncu Yil University Faculty Of Dentistry

Treatment of a Tooth with a Sinus Track Lesion Using the Apical-Plug Method AIM This case report presents the procedure and outcome of root canal treatment performed using long-term calcium hydroxide (CaOH) disinfection and Mineral Trioxide Aggregate (MTA) apical plug application in a tooth with a periapical lesion and gingival fistula. CASE DESCRIPTION A 15-year-old female patient presented to our department clinic with complaints of upper anterior gingival redness and toothache. Clinical examination revealed deep caries in tooth 21 and a related fistula. Radiographic examination revealed a distinct radiolucent lesion in the periapical region of the tooth. Based on the examination findings, root canal treatment was planned, and an access cavity was opened under isolation. During chemomechanical procedures, fluid drainage was observed through the canal. Controlled drainage was achieved through irrigation, drying, and microsuction. After placing dry cotton in the cavity, a temporary filling was placed. At the second session, drainage was observed to be minimal, and the cavity was temporarily closed by placing a CaOH dressing in the root canal. The dressing was renewed weekly until the sinus track closed and the drainage ceased completely. Following the fifth session, the CaOH was removed, the root canal was irrigated, and dried. An MTA plug was placed in the apical third of the tooth. The remainder of the canal was filled with gutta-percha using a warm vertical filling technique, and the cavity was restored with composite resin. The patient was recalled for follow-up at three and six months. RESULTS At the six-month follow-up session, it was observed that there were no clinical symptoms, the radiolucent lesion had healed, and the tooth was functional. CONCLUSION In the treatment of teeth with periapical lesions and gingival fistulas in young patients, healing can be achieved in a short time through root canal treatment, which involves adequate drainage, disinfection, and the application of an MTA apical plug. Keywords: MTA; Periapical lesion; Fistula

Keywords: MTA; Periapical lesion; Fistula

P-035 Apikal Lezyonlu Açık Apeksli Dişin Fonksiyon ve Estetiğinin Kazandırılması

Poster Bildiri

Helin Sipan Baltaş[1], Özgür Genç Şen[1]
[1] Van Yüzüncü Yıl Üniversitesi Diş Hekimliği Fakültesi

Apikal Lezyonlu Açık Apeksli Dişin Fonksiyon ve Estetiğinin Kazandırılması Helin Sipan Baltaş*, Özgür Genç Şen* Van Yüzüncü Yıl Üniversitesi, Diş Hekimliği Fakültesi, Endodonti AD AMAÇ Periapikal lezyonu bulunan açık apeksli üst lateral dişin kök kanal tedavisi ile sağlığına kavuşturulması ve sonradan gelişen koronal renklenmenin giderilerek dişe estetik kazandırılmasıdır. OLGU TANIMLAMASI Kliniğimize yönlendirilen 35 yaşındaki kadın hastanın radyografik muayenesi, 22 numaralı dişinin açık apekse sahip olduğu ve kök ucunda geniş bir periapikal lezyon bulunduğunu göstermiştir. Kök kanal tedavisi yapılmak üzere giriş kavitesi açılmış, kemomekanik prosedürleri takiben kök kanalına kalsiyum hidroksit (CaOH) pansuman yerleştirilmiştir. On gün sonrasında pansuman materyali uzaklaştırılmıştır. Açık apeks ortograt olarak Mineral Trioksit Agregat (MTA) ile tıkanmış, kanalın kalan bölümü sıcak gutta perka yöntemiyle doldurularak giriş kavitesi restore edilmiştir. Hasta, üç hafta sonrasında dişinde renklenme şikayetiyle anabilim dalı kliniğimize başvurmuştur. Verilen randevuda pulpa odasına hidrojen peroksit içerikli ajan yerleştirildikten sonra kavite cam iyonomer siman (CİS) kullanılarak kapatılmıştır. İki gün sonrasına verilen randevuda yapılan muayenede dişte yeterli beyazlamanın elde edildiği görülmüştür. Beyazlatma ajanının kaviteden uzaklaştırılmasını takiben servikal rezorbsiyon riskini azaltmak için kaviteye CaOH yerleştirilmiştir. Hasta iki hafta sonra kontrole çağırılarak CaOH kaviteden uzaklaştırılmış ve dişin daimi dolgusu yapılmıştır. BULGULAR Üç ay sonra yapılan kontrollerde dişin kök ucunda sert doku oluştuğu ve periapikal lezyonun iyileşme gösterdiği belirlenmiştir. Beyazlatılan diş kronunun renginde geri dönüş olmadığı, diş estetiğinin ve fonksiyonunun korunduğu görüldü. SONUÇ Bu bulguların ışığında, apikal lezyona sahip açık apeksli dişlerde sızdırmaz bir materyal kullanılarak yapılan kök kanal tedavisi ile kısa denilebilecek bir sürede iyileşme sağlanabilmektedir. İntrakoronal hidrojen peroksit uygulaması, MTA'ya bağlı olarak renklenmiş dişlerin beyazlatılmasında hızlı sonuç verdiği için tercih edilebilir. Anahtar kelimeler: Açık apeks; Mineral Trioksit Agregat; İntrakoronal beyazlatma

Anahtar Kelimeler: Açık apeks; Mineral Trioksit Agregat; İntrakoronal beyazlatma

P-035 Restoring Function and Aesthetics to Open-Apex Teeth with Apical Lesion

Poster Abstract

Helin Sipan Baltaş[1], Özgür Genç Şen[1]
[1] Van Yüzüncü Yil University Faculty Of Endodontics

Restoring Function and Aesthetics to Open-Apex Teeth with Apical Lesion Helin Sipan Baltaş*, Özgür Genç Şen* Van Yüzüncü Yıl Univeristy, Faculty of Dentistry, Department of Endodontics AIM This study aims to restore the health of a maxillary lateral tooth with an open apex and a periapical lesion through root canal treatment, and to improve the tooth's aesthetics by eliminating the subsequent coronal discoloration. CASE DESCRIPTION Radiographic examination of a 35-year-old female patient referred to our clinic showed that tooth number 22 had an open apex and a large periapical lesion at the root apex. An access cavity was opened for root canal treatment, and a calcium hydroxide (CaOH) dressing was placed in the root canal following chemomechanical procedures. Ten days later, the dressing was removed. The open apex was orthogonally obturated with Mineral Trioxide Aggregate (MTA), and the remaining canal was filled with warm gutta-percha, restoring the access cavity. Three weeks later, the patient presented to our department clinic complaining of tooth discoloration. At the scheduled appointment, hydrogen peroxide was placed in the pulp chamber, and the cavity was sealed with glass ionomer cement (GIC). An examination at the next appointment, two days later, revealed that the tooth had achieved sufficient whitening. Following the removal of the whitening agent, CaOH was placed in the cavity to reduce the risk of cervical resorption. At the two-week follow-up appointment, the CaOH was removed, and the tooth was permanently filled. RESULTS Following a three-month follow-up, it was determined that hard tissue had formed at the root apex and the periapical lesion had healed. There was no color reversal of the whitened crown, and both dental aesthetics and function were preserved. CONCLUSION In light of these findings, root canal treatment using a sealant material can achieve healing in relatively short periods of time in teeth with open apex lesions. Intracoronal hydrogen peroxide application may be preferred for whitening teeth discolored by MTA due to its rapid results. Keywords: Open apex; Mineral Trioxide Aggregate; Intracoronal bleaching

Keywords: Open apex; Mineral Trioxide Aggregate; Intracoronal bleaching

P-038 Üst Sağ Lateral Dişin Rejeneratif Endodontik Tedavisi ve 10 Aylık Takibi: Bir Olgu Sunumu

Poster Bildiri

Hazal Sultan Ünver[1], Fatma Büşra Kutlu[1], Hicran Dönmez Özkan[1]
[1] Aydın Adnan Menderes Üniversitesi Diş Hekimliği Fakültesi

Üst Sağ Lateral Dişin Rejeneratif Endodontik Tedavisi ve 10 Aylık Takibi: Bir Olgu Sunumu Hazal Sultan Ünver1, Fatma Büşra Kutlu2, Hicran Dönmez Özkan3 1Aydın Adnan Menderes Üniversitesi, Diş Hekimliği Fakültesi, Endodonti A.D, Aydın, Türkiye AMAÇ: Bu vaka sunumunda, açık apeksli ve periapikal lezyonlu üst sağ lateral dişin rejeneratif endodontik tedavisi, tedavi basamakları ve 10 aylık takibinin sunulması amaçlanmaktadır. GEREÇLER VE YÖNTEMLER: Şiddetli ağrı şikayeti ile kliniğimize başvuran, 20 yaşındaki erkek hastanın klinik ve radyolojik bulguları incelendiğinde 12 numaralı dişin devital, açık apeksli ve geniş periapikal lezyona sahip olduğu tespit edilmiştir. Vaka için rejeneratif endodontik tedavi uygulanmasına karar verildi. İlk olarak giriş kavitesi hazırlandıktan sonra elektronik apeks bulucu (Woodpecker Dte Dpex V Apex Locater) yardımıyla çalışma uzunluğu belirlendi. Kök kanalı, #40 H-eğe ile minimal düzeyde şekillendirildi ve 20 ml %1.5'lik sodyum hipoklorit ile irrige edildi. Apikalden 2 mm daha kısa olacak şekilde kanal içi medikament olarak kalsiyum hidroksit (Metapaste, META BIOMED, Cheongju, Korea) uygulandı. 2 hafta sonra yapılan 2. seansta hastanın asemptomatik olduğu gözlemlendi. Kök kanalları, 20 ml %17'lik EDTA çözeltisi ile irrige edildi ve steril kağıt konlarla kurutuldu. Kök ucundan 2 mm uzun olacak şekilde over enstrümantasyon yapılarak kanama elde edildi. Sonrasında hastadan a-prf ve i-prf elde etmek için tam kan örnekleri alındı. Bu örnekler sırasıyla 1500 rpm'de 14 dakika (a-prf) ve 700 rpm'de 3 dakika (i-prf) santrifüj edildi. Kanala öncelikle i-prf, ardından a-prf ve sonrasında yeniden i-prf enjekte edildi. Sonrasında, mine-sement birleşiminin altına 3 mm kalınlığında Biodentine(Septodont, Fransa) yerleştirildi ve diş adeziv kompozit ile restore edildi. BULGULAR: Hastanın 10. ay kontrolü sağlandı.10. ay kontrolünde dişin asemptomatik ve fonksiyonel olduğu görüldü, periapikal radyolusensinin küçüldüğü, kanal duvarlarının kalınlaştığı gözlendi. SONUÇ: Prf'nin olgunlaşmamış dişlerin rejenerasyon tedavi protokolündeki kullanımı, maturogenezis ve periapikal lezyonların iyileşme açısından olumlu bir rol oynadığı gözlemlenmiştir. ANAHTAR KELİMELER: Açık apeks; Biodentine; rejenaratif endodonti

Anahtar Kelimeler: Açık apeks; Biodentine; rejenaratif endodonti

P-038 Regenerative Endodontic Treatment of an Upper Right Lateral Tooth And 10-Month Follow-Up: A Case Report

Poster Abstract

Hazal Sultan Ünver[1], Fatma Büşra Kutlu[1], Hicran Dönmez Özkan[1]
[1] Aydın Adnan Menderes University Faculty Of Dentistry

Regenerative Endodontic Treatment of an Upper Right Lateral Tooth and 10-Month Follow-Up: A Case Report Hazal Sultan Ünver1, Fatma Büşra Kutlu2, Hicran Dönmez Özkan3 1Aydın Adnan Menderes University, Faculty of Dentistry, Departmert of Endodontics, Aydın, Turkey AIM:This case report aims to represent the regenerative endodontic treatment of an open apex upper right lateral with a periapical lesion, as well as its 10-month follow-up. MATERIALS AND METHODS: The clinical and radiological findings of an 20-year-old male patient who applied to our clinic with severe pain were examined. Tooth #12 was found to be devital, with an open apex and a large periapical lesion. Then, it was decided to perform regenerative endodontic treatment. First, the access cavity was prepared and the working length was determined using an electronic apex locator (Woodpecker Dte Dpex V Apex Locater). The canal was minimally shaped using a #40 H-file and irrigated with 20 ml of 1.5% sodium hypochlorite. Calcium hydroxide (Metapaste, META BIOMED, Cheongju, Korea) was then applied to the canal, 2 mm shorter than the apex. Two weeks later, the patient was asymptomatic and it was decided to complete the treatment. The root canal was irrigated with 20 ml of 17% EDTA and dried with paper-point steril cones. Hemorrhage was obtained by over-instrumenting 2 mm from the root end. Blood was collected to obtain a-prf and i-prf; these samples were centrifuged at 1500 rpm for 14 minutes(a-prf) and 700 rpm for 3 minutes(i-prf), respectively. First i-prf, then a-prf and finally i-prf were injected. Biodentine(Septodont,France) was placed 3 mm thick under the enamel-cement junction. Finally, the tooth was restored with an adhesive composite restoration. RESULTS: The patient was evaluated after 10 months. At the 10-month follow-up the tooth was asymptomatic and functional. Reduction in periapical radiolucency was observed and canal walls were thickened. CONCLUSIONS: Overall, the use of prf in the regenerative treatment protocol for immature tooth plays a positive role in maturogenesis and the long-term healing of periapical lesions. KEY WORDS: Immature tooth; Biodentine; regenerative endodontics

Keywords: Immature tooth; Biodentine; regenerative endodontics

P-039 Gizli Kökün İzinde: Radix Entomolaris'li Mandibular Molarlarin Endodontik Yönetimi

Poster Bildiri

Burak Çetinkaya[1], Cemre Çelik Yalçın[1], Oğuz Tavşan[1]
[1] Uşak Üniversitesi, Diş Hekimliği Fakültesi

Amaç: Bu olgu sunumunun amacı, nadir görülen bir anatomik varyasyon olan radix entomolaris'e sahip iki mandibular birinci molar dişin endodontik tedavi sürecini sunmak ve bu varyasyonun klinik tanı ile tedavi planlamasındaki önemini vurgulamaktır. Olgu 1: On iki yaşındaki erkek hasta, sol alt çenesinde çiğneme sırasında zamanla artan ağrı şikâyeti nedeniyle endodonti kliniğine başvurmuştur. 36 numaralı dişe uygulanan vitalite testine negatif yanıt alınmış, perküsyon duyarlılığı orta şiddette olarak değerlendirilmiştir. Klinik ve radyografik inceleme sonucunda akut apikal periodontitis tanısı konulmuştur. Olgu 2: Yirmi bir yaşındaki kadın hasta, rutin kontrol amacıyla fakülteye başvurmuştur. Ağız,diş ve çene radyolojisi kliniğinden 36 numaralı dişi endodontik değerlendirme için kliniğe yönlendirilmiş olup dişe yapılan vitalite testine negatif yanıt alınmış, perküsyon duyarlılığı gözlenmemiştir. Klinik ve radyografik değerlendirme sonucunda kronik apikal periodontitis tanısı konulmuştur. Her iki olguda da radyografik muayenede ilgili dişlerde ekstra bir kök varlığı tespit edilmiş ve endodontik tedavilerine başlanılmıştır. Dişlerin ilave kökleri tespit edilmiş ve kök kanal sistemleri şekillendirilmiştir. Şekillendirme esnasında 0,4 Taper'a sahip rotary kanal eğeleri kullanılmıştır. Her eğe kullanımı sonrasında, 2ml %2,5'luk NaOCl ile irrigasyon yapıldı ve son irrigasyon 2ml %2,5'luk NaOCl, %17'lik EDTA ve 2ml %2,5'luk NaOCl uygulanarak tamamlanmıştır. Kök kanal dolgusu, biyoseramik içerikli kök kanal patı (ProRoot MTA, Dentsply, Tulsa, OK, USA) ve güta perka kullanarak tamamlanmıştır. Daimî restorasyonlar direkt kompozit rezin ile tamamlanmıştır. Bulgular: Detaylı klinik ve radyografik değerlendirme, ilgili dişlerdeki anatomik varyasyonların doğru şekilde tespit edilmesini sağlamıştır. 1., 3. ve 6. ay kontrollerinde dişlerin asemptomatik olduğu ve periapikal dokuların iyileşmekte olduğu gözlemlenmiştir. Sonuç: Kapsamlı klinik muayene ve radyolojik değerlendirme, başarılı bir endodontik tedavi için kritik öneme sahiptir. Hekimler, dişlerin anatomik varyasyonları ve kök kanal sistemlerinin karmaşık yapısı hakkında bilgi sahibi olmalı; radix entomolaris gibi varyasyonların tanısında dikkatli radyografik inceleme yapmalıdır.

Anahtar Kelimeler: Radix entomolaris; lezyon takibi; kök kanal tedavisi

P-039 In Pursuit of the Hidden Root: Endodontic Management of Mandibular Molars with Radix Entomolaris

Poster Abstract

Burak Çetinkaya[1], Cemre Çelik Yalçın[1], Oğuz Tavşan[1]
[1] Uşak University, Faculty Of Dentistry

Aim:The aim of this case report is to present the endodontic treatment process of two mandibular first molars exhibiting radix entomolaris, a rare anatomical variation, and to emphasize the importance of this variation in clinical diagnosis and treatment planning. Case 1:A 12-year-old male patient presented to the endodontics clinic with a complaint of progressively increasing pain during mastication in the lower left mandibular region. The vitality test for tooth #36 yielded a negative response, and moderate percussion sensitivity was noted. Based on clinical and radiographic findings, a diagnosis of acute apical periodontitis was established. Case 2: A 21-year-old female patient presented to the faculty for a routine examination. She was referred from the Department of Oral, Dental, and Maxillofacial Radiology to the clinic for endodontic evaluation of tooth #36. The vitality test performed on the tooth yielded a negative response, and no percussion sensitivity was observed. Based on clinical and radiographic evaluations, a diagnosis of chronic apical periodontitis was established. In both cases, radiographic examination revealed the presence of an additional root in the affected teeth, and endodontic treatment was initiated. The accessory roots of the teeth were identified, and the root canal systems were shaped accordingly. During instrumentation, rotary nickel-titanium files with a 0.4 taper were used. After the use of each file, irrigation was performed with 2 mL of 2.5% sodium hypochlorite (NaOCl), and the final irrigation protocol included 2 mL of 2.5% NaOCl, 17% EDTA, and a final rinse with 2 mL of 2.5% NaOCl. Root canal obturation was completed using a bioceramic-based root canal sealer (ProRoot MTA, Dentsply, Tulsa, OK, USA) in combination with gutta-percha. Permanent restorations were completed with direct composite resin. Findings: Comprehensive clinical and radiographic evaluations allowed accurate identification of the anatomical variations in the affected teeth. Follow-up examinations at 1, 3, and 6 months revealed that the teeth remained asymptomatic, with radiographic evidence of progressive periapical healing. Conclusion: Thorough clinical and radiological examination is crucial for successful endodontic treatment. Clinicians should possess detailed knowledge of anatomical variations and the complexity of root canal systems. Particular attention should be given to radiographic assessment in identifying variations such as radix entomolaris.

Keywords: Radix entomolaris; lesion monitoring; root canal treatment

P-040 Kırık Eğe Yönetiminde Konservatif ve Cerrahi Yaklaşımlar: İki Olgu Sunumu

Poster Bildiri

Mehmet Emre Bakan[1], Arzı Kaya Mumcu[1], Zeynep Yağmur Özdemir Tekin[1]
[1] Kütahya Sağlık Bilimleri Üniversitesi Gülsüm Güral Diş Hekimliği Fakültesi

Amaç: Kök kanal tedavisi sırasında meydana gelen eğe kırığı, tedavi başarısını olumsuz etkileyebilecek önemli bir komplikasyondur. Bu olgu sunumunda, kırık kanal aletlerinin yönetiminde konservatif ve cerrahi yaklaşımların klinik sonuçlarının değerlendirilmesi amaçlanmıştır. Olgu Tanımlaması 1: Sistemik olarak sağlıklı 51 yaşındaki erkek hasta, 33 numaralı dişe protetik amaçlı endodontik tedavi için kliniğimize yönlendirildi. Klinik ve radyografik değerlendirmede herhangi bir patolojiye rastlanmadı. Scope Endo W Gold döner eğe sistemi (Scope Endo, Yozgat, Türkiye) ile şekillendirme sırasında W2 eğesi apikal bölgeden itibaren 18 mm uzunluğunda kırıldı. Kırık aletin çıkartılması amacıyla, ultrasonik uçlarla koronal genişletme yapıldı ve ardından operasyon mikroskobu altında wire loop yöntemi kullanılarak kırık alet kök kanalından çıkarıldı. Kanal, W3 eğesiyle yeniden şekillendirilip %2.5 NaOCl ve %17 EDTA ile yapılan final irrigasyon sonrası, biyoseramik esaslı kanal patı ve güta-perka ile tek kon tekniği kullanılarak dolduruldu. Olgu Tanımlaması 2: Sistemik olarak sağlıklı 28 yaşındaki kadın hasta, 15 numaralı dişte ağrı şikâyetiyle kliniğimize başvurdu. Anamnezde, ilgili dişe iki yıl önce kök kanal tedavisi uygulandığı öğrenildi. Klinik muayenede dişe perküsyonda pozitif yanıt alındı. Radyografik incelemede apeks seviyesinde kırık eğe fragmanı ve servikal bölgede metal post tespit edildi. Kırık eğenin konumu ve zirkonyum restorasyonun varlığı göz önünde bulundurularak cerrahi tedavi planlandı. Lokal anestezi altında 3 mm'lik apikal rezeksiyon uygulandı ve kırık eğe retrograd yolla çıkarıldı. Hazırlanan retrograd kavite ultrasonik uçlarla şekillendirilerek MTA(mineral trioksit agregat) ile dolduruldu. Bulgular: Her iki hastanın 3., 6. ve 12. ay takiplerinde, tedavi edilen dişlerin asemptomatik olduğu ve fonksiyonlarını sürdürdüğü gözlemlendi. Sonuç: Endodontik tedavide kırık aletlerin yönetiminde, uygun olgularda wire loop yöntemiyle konservatif çıkarım başarılı olabilirken, konservatif yöntemlerin yetersiz kaldığı durumlarda cerrahi yaklaşım etkili ve güvenilir bir tedavi seçeneğidir.

Anahtar Kelimeler: Kırık alet; Tel halka tekniği; Apikal cerrahi

P-040 Conservative and Surgical Approaches in the Management of Separated Instruments: Two Case Reports

Poster Abstract

Mehmet Emre Bakan[1], Arzı Kaya Mumcu[1], Zeynep Yağmur Özdemir Tekin[1]
[1] Faculty Of Dentistry, Kütahya Health Sciences University

Aim: Separated instruments during root canal treatment is a significant complication that may negatively affect treatment outcomes. This case report aims to evaluate the clinical results of conservative and surgical approaches in the management of separated instruments. Case Description 1: A 51-year-old systemically healthy male patient was referred to our clinic for prosthetic-based endodontic treatment of tooth #33. Clinical and radiographic examination revealed no pathological findings. During canal preparation with the Scope Endo W Gold rotary file system (Scope Endo, Yozgat, Türkiye), a W2 file fractured 18 mm from the apical region. To retrieve the instrument, coronal enlargement was performed using ultrasonic tips, followed by the wire loop technique under an operating microscope. The fragment was successfully removed from the root canal. The canal was then re-shaped using a W3 file, and final irrigation was performed with 2.5% NaOCl and 17% EDTA. Obturation was completed using the single-cone technique with a bioceramic-based sealer and gutta-percha. Case Description 2: A 28-year-old systemically healthy female patient presented to our clinic with pain in tooth #15. Medical history revealed that root canal treatment had been performed two years earlier. The tooth was sensitive to percussion. Radiographic evaluation showed a separated file in the apical region and a metal post in the cervical third. Considering the fragment's location and the presence of a zirconia restoration, surgical approach was planned. Under local anesthesia, 3 mm apical resection was performed, and the fractured instrument was removed via a retrograde approach. The retrograde cavity was prepared using ultrasonic tips and filled with MTA(mineral trioxide aggregate). Results: At the 3-, 6-, and 12-month follow-up examinations, both treated teeth were asymptomatic and functional. Conclusion: Conservative retrieval using the wire loop technique may be successful in appropriate cases, while surgical intervention offers an effective alternative when conservative methods are insufficient.

Keywords: Separated instrument; Wire loop technique; Apical surgery

P-041 Servikal Horizontal Kök Kırığının Tedavisi: Vaka Raporu

Poster Bildiri

Bircan Kuloğlu[1], Hatice Büyüköz Özkan[1]
[1] Alanya Alaaddin Keykubat Üniversitesi

Amaç: Travma sonucu horizontal kök kırığı görülen dişlerde kırığın seviyesine göre tedavi şekli belirlenir. Servikal kırıklarda koronal fragman hareketli değilse olabildiğince ağızda tutulmalıdır. Olgu Tanımlanması: 19 yaşında sistemik olarak sağlıklı erkek hasta kliniğimize dişetinde şişlik hikayesi ile başvurmuştur. Alınan anamnez sonucunda hastanın yıllar önce 12 numaralı dişine travma aldığı öğrenildi. Yapılan klinik ve radyolojik muayene sonucunda 12 numaralı dişin kökünün servikal bölgede horizontal kök kırığı tespit edildi. Bukkal dişetinde bu seviyeye parelel şişlik mevcuttu. Koronal fragmanda mobilite gözlenmedi bu yüzden kök kanal tedavisi tanısı kondu. Sistemik bulgu görüldüğü için antibiyotik reçete edildi. 12 numaralı dişe giriş kavitesi açılarak kök kanal tedavisine başlandı. Ardından #15 K tipi eğe ve elektronik apeks bulucu yardımıyla çalışma boyları belirlendi. Kök kanalları döner eğeler ile şekillendirildi. Kök kanalına Ca(OH)2 koyularak pansuman yapıldı. Kök kanalından drenaj olmadığı için bukkal şişlik intraoral olarak drene edildi. Hasta ikinci seansa geldiğinde bukkaldeki şişlik inmiş olup hastanın semptomları geçmişti. Kök kanalı şekillendirmesi tamamlanıp 2 ml %17 EDTA, 2 ml %5 NaOCl, 2 ml distile su ile son irrigasyon tamamlandı. Son irrigasyonda kanallarda kullanılan bütün solüsyonlar 30 sn ultrasonik ile aktive edildi. Kök kanalı kurulanıp MTA ile dolumu yapıldı. Daha sonra ilgili dişin daimi restorasyonu kompozit ile yapıldı. 11-12-13 numaralı dişlere bukkalden fiber splint yapıldı. Bulgular: Hastanın 1 aylık kontrolde herhangi bir şikayetinin olmadığı görüldü. Estetik gereksinimler düşünülerek fiber splint palatinale alındı. Hastanın 1 yıllık kontrolünde herhangi bir şikayeti yoktu fakat fiber splintin kırıldığı görüldü. Hastaya ortodonti kliniğinde retainer yapıldı. Sonuç: Servikal kök kırıklarının iyileşme potansiyeli vardır. Bu nedenle koronal fragman hareketli değilse çıkarılmadan tedavi edilmelidir. Kırık servikale yakın olduğu için uzun süreli splint önerilmektedir.

Anahtar Kelimeler: Horizontal kök kırığı; Kök kanal tedavisi; Travma

P-041 Management of Cervical Horizontal Root Fracture: A Case Report

Poster Abstract

Bircan Kuloğlu[1], Hatice Büyüköz Özkan[1]
[1] Alanya Alaaddin Keykubat University

Aim: In teeth with horizontal root fracture as a result of trauma, the treatment is determined according to the level of the fracture. In cervical fractures, if the coronal fragment is not mobile, it should be kept in the mouth as much as possible. Case Description: A 19-year-old systemically healthy male patient presented to our clinic with a history of gingival swelling. As a result of the anamnesis, it was learned that the patient had traumatized tooth number 12 years ago. Clinical and radiologic examination revealed a horizontal root fracture in the cervical region of the root of tooth number 12. There was swelling in the buccal gingiva parallel to this level. No mobility was observed in the coronal fragment, so root canal treatment was diagnosed. Antibiotics were prescribed for systemic findings. In tooth #12, an access cavity was opened and root canal treatment was started. Then, working lengths were determined with a #15 K-type file and an electronic apex locator. Root canals were shaped with rotary files. The root canal was dressed with Ca(OH)2. Since there was no drainage from the root canal, the buccal swelling was drained intraorally. When the patient came to the second session, the buccal swelling had decreased and the patient's symptoms had resolved. Root canal shaping was completed and final irrigation was completed. The root canal was dried and filled with MTA.Then the permanent restoration of the related tooth was made with composite.A buccal fiber splint was applied to teeth 11-12-13. Results: It was observed that the patient had no complaints at the 1-month follow-up. Fiber splint was moved palatally considering aesthetic requirements. At the 1-year follow-up, the patient had no complaints, but the fibers were found to have broken. A retainer was made in the orthodontic clinic. Conclusion: Cervical root fractures have healing potential.Therefore, if the coronal fragment is not mobile, it should be treated without removal. Since the fracture is close to the cervical, long-term splint is recommended.

Keywords: Horizontal root fracture; Root canal treatment; Trauma

P-042 Kırık Aletli Dişte Mta ile Apikal Bariyer Oluşturulması ve Apikal Cerrahi Yaklaşımı

Poster Bildiri

Zuhal Kılıç[1], Nergiz Bolat[1]
[1] Süleyman Demirel Üniversitesi Diş Hekimliği Fakültesi

Amaç Bu olgunun amacı, kök kanalında kırık alet varlığı ve geniş periapikal lezyon bulunan bir dişte, endodontik kök kanal yenileme tedavisi ile apikal cerrahi yaklaşımın kombine uygulanmasının klinik başarısını değerlendirmektir. Olgu Tanımlanması Sistemik olarak sağlıklı 46 yaşındaki erkek hasta, sol alt bölgede şiddetli ağrı şikayeti ile kliniğimize başvurdu. İntraoral muayenede 35 numaralı dişte perküsyon (+) ve palpasyon (+) bulguları saptandı. Radyografik incelemede, ilgili dişin apikalinde geniş periapikal radyolusensi ve kanal içerisinde kırık alet varlığı gözlendi. Hastaya aynı seansta kök kanal yenileme tedavisi başlatıldı. Kırık aletin uzaklaştırılamaması ve kanalın apikale kadar şekillendirilememesi nedeniyle apikal cerrahi uygulanmasına karar verildi. Kanal dolgu materyalleri uzaklaştırıldıktan sonra, üç hafta süreyle kalsiyum hidroksit içerikli medikament (Calcigel) uygulanarak dezenfeksiyon sağlandı. Üç haftalık takip sonunda asemptomatik hale gelen dişte, kırık alete kadar olan kök uzunluğunda apikal sızdırmazlık ve hermetik tıkanma sağlamak amacıyla mineral trioxide aggregate (MTA) kullanılarak 3 mm'lik apikal bariyer (MTA plug) oluşturuldu. Bu sayede retrograd kavite hazırlanmasına gerek duyulmadı. Ertesi gün kalan kök kısmı gütaperka ile dolduruldu ve koronal restorasyon tamamlandı. Ardından gerçekleştirilen apikal cerrahi sırasında, kırık aletin bulunduğu kök ucu yaklaşık 3 mm rezeke edildi. Koronal yapıdaki harabiyet nedeniyle hasta protetik restorasyon planlaması amacıyla protez kliniğine yönlendirildi. Bulgular Altı aylık klinik ve radyografik takip sürecinde dişin asemptomatik olduğu, radyografik değerlendirmede periapikal radyolusensinin belirgin ölçüde gerilediği ve ilgili bölgede yeni kemik trabekülasyonlarının oluşmaya başladığı tespit edildi. Sonuç Kırık alet varlığı gibi durumlarda tam mekanik temizlik sağlanamayan dişlerde, endodontik yenileme ve apikal cerrahi kombinasyonu etkili bir tedavi yaklaşımıdır. Bu süreçte MTA, yüksek biyouyumluluğu, apikal sızdırmazlık kapasitesi ve sert doku oluşumunu teşvik edici özellikleri sayesinde apikal bariyer materyali olarak önemli bir rol oynamaktadır. Apikal rezeksiyon ile birlikte uygulandığında, MTA kullanımı periapikal iyileşmeyi hızlandırmakta ve uzun dönem prognozu iyileştirmektedir.

Anahtar Kelimeler: MTA plug; apikal rezeksiyon; kırık alet

P-042 Apical Barrier Formation with Mta and Apical Surgical Approach in a Tooth with a Separated Instrument

Poster Abstract

Zuhal Kılıç[1], Nergiz Bolat[1]
[1] Süleyman Demirel University Faculty Of Dentistry

The aim of this case was to evaluate the clinical success of a combined endodontic retreatment and apical surgical approach in a tooth with a separated instrument and a large periapical lesion. A 46-year-old systemically healthy male patient presented with severe pain in the lower left region. Clinical examination revealed positive percussion and palpation findings on tooth #35, and radiographic evaluation showed a large periapical radiolucency and the presence of a separated instrument within the root canal. Endodontic retreatment was initiated in the same session. As the separated instrument could not be removed and the canal could not be negotiated to the apex, apical surgery was planned. After removal of the previous filling materials, calcium hydroxide paste (Calcigel) was used as an intracanal medicament for three weeks to achieve disinfection. Following this period, the tooth became asymptomatic, and a 3-mm apical barrier (MTA plug) was created using mineral trioxide aggregate (MTA) to ensure apical sealing, eliminating the need for retrograde cavity preparation. The remaining canal portion was obturated with gutta-percha and the coronal restoration was completed. During apical surgery, approximately 3 mm of the root tip containing the separated instrument was resected. At the six-month clinical and radiographic follow-up, the tooth remained asymptomatic, and radiographic evaluation demonstrated a marked reduction of the periapical radiolucency and new bone trabeculation formation. This case demonstrates that in teeth where complete mechanical debridement cannot be achieved due to a separated instrument, the combined use of MTA apical barrier formation and apical resection provides effective sealing, promotes periapical healing, and contributes to a favorable long-term prognosis.

Keywords: MTA plug; apical resection; separated instrument

P-043 Travmatize ve Renklenmiş Üst Santral Dişte İntrakoronal Beyazlatma: Bir Olgu Sunumu

Poster Bildiri

Ayşe Erkan[1], Feyza Özdemir Kısacık[1]
[1] Süleyman Demirel Üniversitesi

Sistemik olarak sağlıklı 70 yaşındaki erkek hasta, 21 numaralı dişinde renk değişikliği şikayetiyle Süleyman Demirel Üniversitesi Diş Hekimliği Fakültesi Endodonti kliniğine başvurmuştur. Yapılan intraoral muayenede, 21 numaralı dişin perküsyon ve palpasyon hassasiyeti olmadığı gözlemlenmiştir. Ancak dişte, pulpa nekrozunu işaret eden belirgin bir koronal diskolorasyon mevcuttu. Hastadan alınan anamnezde, ilgili dişin on iki yaşındayken travmaya maruz kaldığı öğrenilmiştir. Alınan periapikal radyografide 21 numaralı dişin kök apeksinde radyolusent alan tespit edilmiştir. Klinik ve radyografik bulgular doğrultusunda dişe kronik apikal periodontitis tanısı konularak, kök kanal tedavisi ve ardından intrakoronal beyazlatma yapılması planlanmıştır. Tek seansta tamamlanan tedavide, kök kanalı epoksi rezin içerikli pat ve güta-perka ile obture edilmiştir. Obturasyon materyali üzerine 2 mm kalınlığında akışkan kompozit polimerize edilmiştir. Ardından pulpa odasına, ‘walking bleach’ tekniğiyle %35’lik hidrojen peroksit ajanı uygulanmış ve diş geçici olarak kapatılmıştır. Dört gün sonra yapılan kontrolde estetik sonucun yetersiz bulunması üzerine beyazlatma seansı tekrarlanmıştır. İkinci seansın ardından hedeflenen renk tonuna ulaşıldıktan sonra, oksidatif artıkların nötralizasyonu ve adeziv bağlanma üzerindeki olumsuz etkilerin giderilmesi amacıyla pulpa odasına iki hafta süreyle kalsiyum hidroksit yerleştirilmiştir. Bu sürenin sonunda, giriş kavitesi kompozit rezin materyali ile kalıcı olarak restore edilerek tedavi tamamlanmıştır.

Anahtar Kelimeler: Diş Renklenmesi;İntrakoronal Beyazlatma; Endodonti

P-043 Intracoronal Bleaching of a Traumatized and Discolored Maxillary Central Incisor: A Case Report

Poster Abstract

Ayşe Erkan[1], Feyza Özdemir Kısacık[1]
[1] Süleyman Demirel University

A 70-year-old systemically healthy male patient presented to the Endodontics Clinic of Süleyman Demirel University, Faculty of Dentistry, with a complaint of discoloration in tooth #21.Clinical examination revealed no sensitivity to percussion or palpation. However, a distinct coronal discoloration indicative of pulpal necrosis was observed. The patient's dental history revealed that the tooth had suffered trauma at the age of twelve. A periapical radiograph showed a radiolucent area around the root apex of tooth #21. Based on clinical and radiographic findings, the diagnosis of chronic apical periodontitis was established, and root canal treatment followed by intracoronal bleaching was planned. The endodontic treatment was completed in a single visit using gutta-percha and an epoxy resin-based sealer for obturation. A 2-mm-thick flowable composite resin was polymerized over the obturation material as a cervical barrier. Subsequently, a 35% hydrogen peroxide bleaching agent was placed in the pulp chamber using the walking bleach technique, and the cavity was temporarily sealed. At the 4-day recall, the bleaching result was found to be insufficient, and the procedure was repeated. After the desired shade was achieved, calcium hydroxide was placed in the pulp chamber for two weeks to neutralize residual oxidizing agents and eliminate their negative effects on adhesive bonding. Finally, the access cavity was permanently restored with composite resin.

Keywords: Tooth Discoloration; Intracoronal Bleaching; Endodontics

P-044 Akut Apikal Apseli Dişlerde Endodontik Yaklaşımlar ve Klinik Yönetim: İki Olgu Sunumu

Poster Bildiri

Ahmet Erarslan[1], Halide Çakır[1], Mehmet Çorak[1], Gülsen Kiraz[1], Arzu Kaya Mumcu[1]
[1] Kütahya Sağlık Bilimleri Üniversitesi Diş Hekimliği Fakültesi Endodonti Anabilim Dalı, Kütahya, Türkiye

Amaç: Akut apikal apse, çoğunlukla nekrotik pulpadan kaynaklanan ve periapikal dokulara yayılan bakteriyel enfeksiyon sonrasında gelişmektedir. Bu olgu sunumunda, iki farklı anatomik bölgedeki akut apikal apse vakasının, endodontik tedavi yaklaşımları ve klinik yönetimi ele alınmaktadır. Olgu Tanımlanması: Olgu 1: Otuz yedi yaşındaki erkek hasta, intraoral ve ekstraoral şişlik şikayetleriyle kliniğimize başvurmuştur. Radyografik incelemede, maksiller sol santral ve lateral dişlerde kök kanal tedavisi ve metal post, dişlerin periapikalinde de lezyon gözlemlenmiştir. İlk seansta, metal postlar ultrasonik cihaz ve uçlar (Woodpecker®, Guilin Woodpecker Medical, Guilin, Çin) yardımıyla uzaklaştırılmıştır. Kök kanal preparasyonu NIC O File® ve NIC X File® eğe sistemleri (NIC Endo, Changzhou, Çin) kullanılarak tamamlanmış ve bukkal bölgeden drenaj sağlanmıştır. Kök kanallarına kalsiyum hidroksit medikamenti (UltraCal™ XS, Ultradent, South Jordan, ABD) uygulanmış ve dişler asemptomatik hale geldiğinde, kök kanalları güta-perka ve Bioserra® (Bioserra Dental, Ankara, Türkiye) kullanılarak tek kon yöntemi ile doldurulmuştur. Bir sonraki seansta, cam fiber post uygulanmış ve rezin kompozit ile restorasyon tamamlanmıştır. Olgu 2: Otuz dokuz yaşındaki kadın hasta, şiddetli ağrı, perküsyon hassasiyeti ve sol mandibular bölgede ekstraoral şişlik şikayetiyle kliniğimize başvurmuştur. Radyografik incelemede, hastanın sol alt ikinci molar dişine kök kanal tedavisi uygulandığı ve apikal bölgede radyolusensi bulunduğu gözlemlenmiştir. İlgili dişe retreatment endikasyonu konulmuş ve kök kanal preparasyonları NIC O File® ve Scope W Gold eğe sistemi (Scope RS, Yozgat, Türkiye) ile tamamlanmıştır. Sistemik bulgular nedeniyle hastaya amoksisilin-klavulanik asit (Augmentin 1000 mg) ve ibuprofen (Brufen 600 mg) reçete edilmiştir. Pü drenajı sona erdikten sonra, kalsiyum hidroksit medikamenti yerleştirilmiştir. Diş asemptomatik hale geldikten sonra, kök kanal tedavisi tamamlanarak rezin kompozit restorasyon uygulanmıştır. Bulgular: Her iki olguda da, 1 yıllık takip randevularında dişlerin asemptomatik olduğu, fonksiyonda olduğu ve lezyonda iyileşme olduğu gözlemlenmiştir. Sonuç: Akut apikal apseli olgular, endodontik tedavi, cerrahi drenaj ve antibiyotik uygulamaları birlikte değerlendirilmelidir. Enfeksiyonun erken tanısı ve kombine tedavi yaklaşımı, enfeksiyonun yayılımını önleyerek iyileşmeyi hızlandırmaktadır.

Anahtar Kelimeler: Akut apikal apse; Retreatment; Kök kanal tedavisi

P-044 Endodontic Approaches and Clinical Management of Teeth with Acute Apical Abscess: Two Case Reports

Poster Abstract

Ahmet Erarslan[1], Halide Çakır[1], Mehmet Çorak[1], Gülsen Kiraz[1], Arzu Kaya Mumcu[1]
[1] Department Of Endodontics, Faculty Of Dentistry, Kütahya Health Sciences University, Kütahya, Türkiye

Aim: Acute apical abscess usually develops as a result of a bacterial infection originating from a necrotic pulp and spreading into the periapical tissues. This case report presents the endodontic treatment approaches and clinical management of two acute apical abscess cases located in different anatomical regions. Case Description: Case 1: A 37-year-old male patient presented to the clinic with complaints of intraoral and extraoral swelling. Radiographic examination revealed root canal treatment and metal posts in the maxillary left central and lateral incisors, accompanied by periapical radiolucent lesions around the affected teeth. During the first appointment, the metal posts were removed using an ultrasonic device and tips (Woodpecker®, Guilin Woodpecker Medical, Guilin, China). The root canal preparation was completed with NIC O File® and NIC X File® systems (NIC Endo, Changzhou, China), and drainage was established through the buccal region. Calcium hydroxide intracanal medication (UltraCal™ XS, Ultradent, South Jordan, USA) was placed into the root canals for two weeks. Once the teeth became asymptomatic, the root canals were obturated using the single-cone technique with gutta-percha and Bioserra® sealer (Bioserra Dental, Ankara, Türkiye). In the following session, glass fiber posts were placed, and the access cavities were restored with resin composite. Case 2: A 39-year-old female patient presented to the clinic with complaints of severe pain, marked percussion sensitivity, and extraoral swelling in the left mandibular region. Radiographic examination revealed that the mandibular left second molar had previously undergone root canal treatment and exhibited a periapical radiolucency in the apical area. Nonsurgical endodontic retreatment was indicated for the involved tooth. Root canal preparation was performed using the NIC O File® and Scope W Gold® rotary systems (Scope RS, Yozgat, Türkiye) following the manufacturer's instructions. Due to the presence of systemic symptoms, the patient was prescribed amoxicillin–clavulanic acid (Augmentin® 1000 mg) and ibuprofen (Brufen® 600 mg). After cessation of purulent drainage, calcium hydroxide intracanal medication was placed for disinfection. Once the tooth became asymptomatic, root canal obturation was completed with gutta-percha and sealer, and the access cavity was restored with resin composite. Results: At the 12-month follow-up, both cases were asymptomatic, the treated teeth remained functional, and radiographic examination revealed evident periapical healing. Conclusion: In cases of acute apical abscess, endodontic treatment, surgical drainage, and antibiotic therapy should be considered collectively. Early diagnosis and a combined therapeutic approach are essential for preventing the spread of infection and promoting faster healing.

Keywords: Acute apical abscess; Retreatment; Root canal therapy

P-045 Taurodontizm ile C Şekilli Kanal Morfolojisinin Birlikte Görüldüğü Molar Dişin Endodontik Tedavisi

Poster Bildiri

Begüm Bezciler[1]
[1] Afyon Sağlık Bilimleri Üniversitesi

Taurodontizm ile C Şekilli Kanal Morfolojisinin Birlikte Görüldüğü Molar Dişin Endodontik Tedavisi Begüm Bezciler, Fatih Uçar Afyon Sağlık Bilimleri Üniversitesi Diş Hekimliği Fakültesi Amaç Taurodontizm, pulpa odasının apikal yönde uzaması, köklerin kısalması ve furkasyonun apikalde konumlanması ile karakterize nadir görülen bir dental anomalidir. C-şekilli kanal morfolojisi ise özellikle mandibular ikinci molarlarda görülen kompleks bir kanal konfigürasyonudur. Bu iki morfolojinin aynı dişte birlikte görülmesi oldukça nadirdir ve endodontik tedaviyi zorlaştırabilir. Bu olgu sunumunda, 37 numaralı dişte taurodontizm ile birlikte gözlenen C-şekilli kanal yapısının radyografik ve klinik olarak değerlendirilmesi amaçlanmıştır. Olgu Tanımlaması 16 yaşında kadın hasta, alt sol bölgede çiğneme sırasında ağrı şikayetiyle başvurdu. Klinik muayenede 37 numaralı dişte perküsyon pozitif olduğu görüldü. Radyografide dişin pulpa odasının koronoapikal yönde genişlediği, furkasyonun apikal yönde yer değiştirdiği ve köklerin kısa görünümlü olduğu gözlendi. Bu bulgular taurodontizm olarak değerlendirildi. Ayrıca bilgisayarlı tomografi (CBCT) alınan hastada ilgili dişin C-şekilli C3 kanal morfolojisine sahip olduğu görüldü. Lokal anestezi altında diş izole edilerek rubber dam uygulandı. Giriş kavitesi açıldıktan sonra kanal orifisleri C-şekilli konfigürasyona uygun olarak ilk önce 10 ve 15 K el eğesi, daha sonrasında ise Scope nikel-titanyum döner eğe sistemi kullanılarak F2 ye kadar genişletilip tedavi tamamlandı. İrrigasyon aşamasında %5.25 sodyum hipoklorit (NaOCl) ve %17 EDTA solüsyonları kullanıldı. Kanallar, güta perka ve biyoseramik esaslı pat olan Bioserra ile obture edildi. Bulgular Tedavi sonrası alınan periapikal radyografide kök kanallarının homojen şekilde doldurulduğu, periapikal bölgede patolojik bulgu izlenmediği saptandı. Hastada herhangi bir klinik semptom gözlenmedi. Sonuç Taurodontizm ve C-şekilli kanal morfolojisi, kök kanal sisteminin karmaşıklığını artırarak endodontik tedavi sürecini zorlaştırabilir. Bu olguda, her iki anatomik varyasyonun aynı dişte birlikte görülmesi nedeniyle tanı ve tedavi planlamasında ileri görüntüleme yöntemlerine başvurulması gerekliliği ortaya çıkmıştır. Ayrıntılı radyografik değerlendirme ve teknolojik destekli endodontik uygulamalar, uzun dönem başarı için kritik öneme sahiptir. Anahtar kelimeler: Taurodontizm; C kanal; Biyoseramik

Anahtar Kelimeler: Taurodontizm; c kanal; biyoseramik

P-045 Endodontic Treatment of Coexisting Taurodontism and C-Shaped Canal Morphology

Poster Abstract

Begüm Bezciler[1]
[1] Afyon Health Sciences University

Endodontic Treatment of Coexisting Taurodontism and C-Shaped Canal Morphology Begüm Bezciler, Fatih Uçar Afyon Health Sciences University, Faculty of Dentistry Aim Taurodontism is a rare dental anomaly characterized by apical elongation of the pulp chamber, shortened roots, and apically positioned furcation. C-shaped canal morphology is a complex canal configuration most commonly seen in mandibular second molars. The coexistence of these two morphologies in the same tooth is extremely rare and may complicate endodontic treatment. This case report aims to radiographically and clinically evaluate the C-shaped canal morphology observed in tooth number 37 along with taurodontism. Case Description A 16-year-old female patient presented with a complaint of pain during chewing in the lower left region. Clinical examination revealed a positive response to percussion .Radiographic examination showed an elongated pulp chamber in the corono-apical direction, apically displaced furcation, and short roots consistent with taurodontism. Cone beam computed tomography (CBCT) revealed a C3 type C shaped canal morphology. Under local anesthesia, rubber dam isolation was performed, and the access cavity was prepared. The canals were initially negotiated with #10 and #15 K-files, followed by enlargement using the Scope NiTi rotary system up to file F2. Irrigation was done with 5.25% sodium hypochlorite (NaOCl) and 17% EDTA solutions. The canals were obturated with gutta-percha and a bioceramic-based sealer (Bioserra). Results Postoperative periapical radiography showed homogeneously filled canals with no pathological signs in the periapical region. The patient exhibited no clinical symptoms. Conclusion The coexistence of taurodontism and C-shaped canal morphology increases the complexity of the root canal system and may complicate treatment. This case highlights the importance of advanced imaging in diagnosis and treatment planning. Detailed radiographic assessment and technology-assisted endodontic procedures are crucial for long-term success. Keywords: Taurodontism; C-shaped canal; Bioceramic

Keywords: Taurodontism; C-shaped canal; bioceramic

P-046 Vertucci Tip V Kanal Morfolojisi Gösteren Premolar Dişlerin Endodontik Tedavisi

Poster Bildiri

Zeynep Hayta[1]

[1] Afyonkarahisar Sağlık Bilimleri Üniversitesi Diş Hekimliği Fakültesi

Amaç: Klinik uygulamada istenen tedavi hedeflerine ulaşmak için Vertucci sınıflandırmasının kapsamlı bir şekilde anlaşılması ve kök kanal morfolojisinin tam olarak bilinmesi oldukça önemlidir. Bu çalışmanın amacı morfolojik farklılıkların endodontik tedavi sürecine etkisini ortaya koymaktır. Olgu Tanımlaması: Olgu 1: 40 yaşında erkek hasta 15 numaralı dişinde gece ağrısıyla kliniğimize başvurmuştur. Hastadan alınan periapikal görüntülemeler sonucu apikal üçlüde kök kanal dallanması tespit edilmiştir. Lokal anestezi altında ana kanalımızın şekillendirmesi her eğelemeden sonra %5,25 NaoCl ile irrige edilerek Scope F2 (Yozgat, Türkiye) numaralı eğe ile tamamlanmıştır. Dallanma bölgesine ön büküm verilmiş 8 ve 10 numaralı K tipi eğelerle giriş sağlanarak Scope F2 numaralı eğe ile şekillendirme sonlandırılmıştır. Son yıkamada irrigasyon solüsyonları ultrasonik olarak aktive edilmiştir. Dolum 02 taperlı gutalar ve AH Plus (Dentsply, Almanya) kanal patı kullanılarak lateral kondenzasyonla tamamlanmıştır. Olgu 2: 39 yaşında erkek hasta 35 numaralı dişinde dikey perküsyon ve spontan ağrı şikayetiyle kliniğimize başvurmuştur. Hastamızdan alınan bilgisayarlı tomografi görüntüsünde apikal üçlü bölgesinde kök kanal dallanması tespit edilmiştir. Lokal anestezi altında ana kanalımızın şekillendirmesi her eğelemeden sonra %5,25 NaoCl ile irrige edilerek Scope F3 (Yozgat, Türkiye) numaralı eğe ile tamamlanmıştır. Dallanma bölgesine ön büküm verilmiş 8 ve 10 numaralı K tipi eğelerle giriş sağlanarak Scope F1 numaralı eğe ile şekillendirme sonlandırılmıştır. Son yıkamada irrigasyon solüsyonları ultrasonik olarak aktive edilmiştir. Dolum 02 taperlı gutalar ve biyoseramik (Bioserra Dentac, Türkiye) pat kullanılarak tamamlanmıştır. Bulgular: Hastaların tedavi sonrası klinik kontrollerinde dişleri asemptomatik hale gelmiştir. Sonuç: Hekim kök kanal anatomi varyasyonlarının olabileceğini bilmeli ve farklı tanı yöntemleri kullanarak doğru teşhise gidebilmelidir. Tip V kanal morfolojisi gösteren premolar dişlerde ön büküm verilmiş el eğeleri kullanılarak ve irigasyon solüsyonlarına ultrasonik aktivasyon yapılarak bölgenin kemomekanik preparasyonu sağlanabilir. Anahtar Kelimeler: Vertucci Tip V; Ultrasonik aktivasyon; Ön büküm

Anahtar Kelimeler: Vertucci Tip V; Ultrasonik aktivasyon; Ön büküm

P-046 Endodontic Treatment of Premolar Teeth with Vertucci Type V Canal Morphology

Poster Abstract

Zeynep Hayta[1]

[1] Afyonkarahisar Health Sciences University, Faculty Of Dentistry

Aim: A comprehensive understanding of the Vertucci classification and accurate knowledge of root canal morphology are essential for achieving optimal treatment outcomes in clinical practice. This study aims to highlight the influence of morphological variations on the endodontic treatment process. Case Description: Case 1: A 40-year-old male patient presented with nocturnal pain in tooth #15. Periapical radiographs revealed root canal bifurcation in the apical third. Under local anesthesia, canal shaping was performed using Scope F2 (Yozgat, Türkiye) files with 5.25% NaOCl irrigation after each instrumentation. Access to the bifurcation was achieved using pre-curved size 8 and 10 K-files, and final shaping was completed with Scope F2 file. Final irrigation solutions were ultrasonically activated. Obturation was performed using 02 taper gutta-percha cones and AH Plus (Dentsply, Germany) sealer via lateral condensation. Case 2: A 39-year-old male patient presented with spontaneous pain and vertical percussion sensitivity in tooth #35. Cone beam computed tomography imaging showed canal bifurcation in the apical third. After anesthesia, the main canal was shaped using Scope F3 (Yozgat, Türkiye) files with 5.25% NaOCl irrigation. The bifurcated canals were negotiated with pre-curved size 8 and 10 K-files, and shaped using a Scope F1 file. Ultrasonic activation of irrigants was performed in the final rinse. The canal was obturated with 02 taper gutta-percha and a bioceramic sealer (Bioserra Dentac, Türkiye). Results: Postoperative clinical follow-up revealed that both teeth became asymptomatic. Conclusion: Clinicians should be aware of anatomical variations in root canals and employ appropriate diagnostic tools to ensure accurate detection. In premolars exhibiting Vertucci Type V morphology, chemomechanical preparation of bifurcated canals can be effectively achieved using pre-curved hand files and ultrasonic activation of irrigants. Keywords: Vertucci Type V; Ultrasonic activation; Pre-curved files

Keywords: Vertucci Type V; Ultrasonic activation; Pre-curved files

P-047 Travmatik Dental Yaralanmaların Endodontik Yönetimi: Bir Olgu Sunumu

Poster Bildiri

Halide Çakır[1], Ahmet Erarslan[1], Gülsen Kiraz[1]
[1] Kütahya Sağlık Bilimleri Üniversitesi Diş Hekimliği Fakültesi Endodonti Anabilim Dalı, Kütahya, Türkiye

Amaç: Travmatik dental yaralanmalar, dişlerde pulpal komplikasyonlara yol açabilen acil endodontik durumlar arasında yer almaktadır. Bu olgu raporunun amacı, anterior bölgede tekrarlayan travmalar sonrasında lateral lüksasyon, sublüksasyon ve ekstrüzyon gelişen daimi dişlerde uygulanan tanısal ve tedavi yaklaşımlarını sunmak ve klinik süreci değerlendirmektir. Olgu Tanımlanması: Otuz dört yaşındaki bir kadın hasta, kaza sonrası üst anterior dişlerde eksiklik ve ağrı şikayetiyle kliniğimize başvurmuştur. İntraoral muayenede 11 ve 12 numaralı dişlerin avülse olduğu; 21 numaralı dişte perküsyon hassasiyeti, mobilite ve mine kırığı olduğu, ayrıca dişin labiolingual yönde yer değiştirdiği gözlemlenmiştir ve 21 numaralı dişe lateral lüksasyon teşhisi konulmuştur. 22 numaralı dişin dişetinde kanama olduğu gözlemlenmiş ve sublüksasyon tanısı konulmuştur. 21 numaralı diş repoze edilip semi-rijit splint uygulanmıştır. 4 hafta sonra splint uzaklaştırılmış ve üst anterior dişlerin pulpa canlılık testlerine pozitif yanıt verdiği gözlenip takiplere devam edilmiştir. Bir ay sonra üst anterior bölgeye gelen sekonder travma sonucu 21 numaralı dişte perküsyon hassasiyeti ve ekstrüzyon gözlenmiştir. Ardından diş repoze edilip, üst anterior dişlere tekrar semi-rijit splint uygulanmıştır. İki hafta sonra, 21 numaralı dişin pulpa canlılık testlerine negatif yanıt verdiği ve mobilitesinin devam ettiği gözlemlenmiştir. İlgili dişe kök kanal tedavisine başlanmış ve NIC X File® eğe sistemi (NIC Endo, Changzhou, Çin) ile preparasyon tamamlanarak, kanal içi medikament olarak kalsiyum hidroksit (UltraCal™ XS, Ultradent, South Jordan, ABD) uygulanmıştır. 2 hafta sonra dişin asemptomatik olduğu gözlemlendiğinde kök kanalı, güta-perka ve Bioserra® (Bioserra Dental, Ankara, Türkiye) kanal patı ile doldurulmuştur ve splint uzaklaştırıldıktan sonra rezin kompozit restorasyon uygulanmıştır. Bulgular: Hastanın 1, 3 ve 6 aylık takipleri sonucunda dişlerin asemptomatik olduğu, ve ilgili dişlerin fonksiyonda olduğu gözlemlenmiştir. Takipler sonrasında hastanın protetik tedavilerine başlanmıştır. Sonuç: Travmatik diş yaralanmaları, kompleks hasar modelleri içerebilen ve doğru tanının tedavi stratejisinin temelini oluşturduğu kritik acil durumlar arasında yer almaktadır. Başarılı bir prognoz için erken tanı, uygun tedavi planlaması ve düzenli klinik-radyografik takip büyük önem taşımaktadır.

Anahtar Kelimeler: Travma; Sublüksasyon; Lateral Lüksasyon

P-047 Endodontic Management of Traumatic Dental Injuries: A Case Report

Poster Abstract

Halide Çakır[1], Ahmet Erarslan[1], Gülsen Kiraz[1]
[1] Department Of Endodontics, Faculty Of Dentistry, Kütahya Health Sciences University, Kütahya, Türkiye

Aim: Traumatic dental injuries are among the urgent endodontic conditions that may lead to pulpal complications in teeth. The aim of this case report is to present the diagnostic and therapeutic approaches applied to permanent anterior teeth that developed lateral luxation, subluxation, and extrusion following recurrent traumatic events, and to evaluate the clinical course. Case Description: A 34-year-old female patient presented to our clinic with complaints of missing upper anterior teeth and pain following a traumatic accident. Intraoral examination revealed avulsion of teeth #11 and #12. Tooth #21 exhibited percussion sensitivity, mobility, and an enamel fracture, as well as labiolingual displacement, leading to a diagnosis of lateral luxation. Bleeding from the gingival tissue around tooth #22 was observed, and a diagnosis of subluxation was made. Tooth #21 was repositioned, and a semi-rigid splint was applied. After four weeks, the splint was removed, and vitality testing of the upper anterior teeth showed positive responses; clinical follow-ups were continued. One month later, a secondary traumatic incident occurred in the anterior region, resulting in percussion sensitivity and extrusion of tooth #21. The tooth was repositioned, and a semi-rigid splint was reapplied to the upper anterior teeth. After two weeks, tooth #21 responded negatively to pulp vitality tests, and mobility persisted. Root canal treatment was initiated, and canal preparation was completed using the NIC X File® rotary system (NIC Endo, Changzhou, China). Calcium hydroxide (UltraCal™ XS, Ultradent, South Jordan, UT, USA) was used as an intracanal medicament. Two weeks later, as the tooth was asymptomatic, the root canal was obturated with gutta-percha and Bioserra® sealer (Bioserra Dental, Ankara, Turkey), followed by composite resin restoration after splint removal. Results: At 1-, 3-, and 6-month follow-ups, the teeth were asymptomatic and functional. Following the observation period, the patient's prosthetic rehabilitation was initiated. Conclusion: Traumatic dental injuries are complex emergency conditions that may present with various patterns of damage, where accurate diagnosis forms the basis of an effective treatment strategy. Early diagnosis, appropriate treatment planning, and regular clinical and radiographic follow-up are essential for achieving a favorable prognosis.

Keywords: Trauma; Subluxation; Lateral Luxation

P-048 C Kanal Konfigürasyonlu Mandibular Molar Dişin Yeniden Kök Kanal Tedavisi: Olgu Sunumu

Poster Bildiri

Ümray Özden Özgül[1], Oğuz Tavşan[1], Berk Çelikkol[1]
[1] Uşak Üniversitesi Diş Hekimliği Fakültesi Endodonti Anabilim Dalı

Amaç: Bu olgu sunumunun amacı, C şekilli kanal yapısına sahip, periapikal lezyonu bulunan mandibular molar dişin kök kanal tedavisinin yenilenmesi ile başarılı bir şekilde tedavisini sunmaktır. Olgu: 24 yaşındaki kadın hasta bukkal mukozada apse ve çiğneme sırasında oluşan ağrı şikayetiyle endodonti kliniğine başvurmuştur. Hastanın ağız içi muayenesinde 47 numaralı diş, perküsyon ve palpasyon testlerine pozitif yanıt vermiştir. Radyografik inceleme sonucunda dişe daha önce kök kanal tedavisi uygulandığı ve dişin periapikal lezyona sahip olduğu gözlemlenmiştir. Konik ışınlı bilgisayarlı tomografi incelemesi sonucunda, daha önceki tedavide fark edilmemiş C kanal yapısı tespit edilmiştir. Bu bulgular doğrultusunda dişe phoenix apsesi teşhisi konulmuş ve dişin kök kanal tedavisinin yenilenmesine karar verilmiştir. İlk seansta eski kök kanal yapısı uzaklaştırılmış ve kanallar Resiproc döner eğe sistemi ile şekillendirilmiştir. Her eğe kullanımı sonrasında 2 ml %2,5'luk NaOCl ile irrigasyon yapılmış olup son irrigasyon 2 ml %2,5'luk NaOCl, %17'lik EDTA ve 2 ml %2,5'luk NaOCl uygulanarak tamamlanmıştır. Kök kanallarına kalsiyum hidroksit yerleştirilmiştir ve geçici dolgu ile restore edilmiştir. İkinci seansta aynı irrigasyon protokolü uygulanarak ve 1 dakika pasif ultrasonik yapılarak kalsiyum hidroksit kanallardan uzaklaştırılmıştır. Kök kanal dolgusu, biyoseramik esaslı kanal patı (MTA CEM S,Nexobio,Korea) ve sıcak vertikal kompaksiyon kök kanal dolgusu tekniği ile tamamlanmıştır. Diş, direkt kompozit rezin ile restore edilmiştir. Bulgular: Detaylı klinik ve radyografik değerlendirme ilgili dişteki anatomik varyasyonların doğru şekilde tespit ve tedavi edilmesini sağlamıştır. 3. ve 6. ay kontrollerinde dişin asemptomatik olduğu ve periapikal dokuların iyileşmekte olduğu gözlemlenmiştir. Sonuç: Başarılı bir endodontik tedavi için kapsamlı klinik muayene ve radyolojik değerlendirme büyük önem taşımaktadır. Klinisyenler mandibular molar dişlerin tedavisinde dişlerin anatomik varyasyonları ve kök kanal sistemlerinin karmaşık yapısı hakkında yeterli bilgiye sahip olmalı; C şekilli kanal yapısı göz önünde bulundurulmalıdır. Anahtar kelimeler: C kanal; lezyon takibi; kök kanal tedavisi yenileme

Anahtar Kelimeler: C kanal;lezyon takibi;kök kanal tedavisi yenileme

P-048 Retreatment of a Mandibular Molar Tooth with C-Shaped Canal Configuration:Case Report

Poster Abstract

Ümray Özden Özgül[1], Oğuz Tavşan[1], Berk Çelikkol[1]
[1] Uşak University, Faculty Of Dentistry, Department Of Endodontics, Uşak, Turkey

Aim:The aim of this case report is to present the successful retreatment of a mandibular molar tooth with a C-shaped canal configuration and a periapical lesion. Case: A 24-year-old female patient presented to the endodontic clinic with complaints of pain during chewing and swelling in the buccal mucosa in the region of tooth number 47. Clinical examination revealed sensitivity to percussion and palpation. Radiographic assessment showed that the tooth had previously undergone root canal treatment and exhibited a periapical radiolucency. Cone-beam computed tomography (CBCT) revealed a previously undiagnosed C- canal configuration. Based on clinical and radiographic findings, a diagnosis of phoenix abscess was made, and nonsurgical root canal retreatment was planned. During the first appointment, the previous root canal filling material was removed. The canals were prepared using the Reciproc rotary file system. Irrigation was performed with 2 ml of 2.5% sodium hypochlorite (NaOCl) after each file. Final irrigation consisted of 2 ml of 17% EDTA followed by a final rinse with 2 ml of 2.5% NaOCl. Calcium hydroxide was placed as an intracanal medicament, and the tooth was temporarily restored. At the second visit, calcium hydroxide was removed using passive ultrasonic irrigation for one minute. The root canal treatment was completed using a bioceramic-based root canal sealer (MTA CEM S, Nexobio, Korea) and the warm vertical compaction technique. The tooth was subsequently restored with direct composite resin. Results:Detailed clinical and radiographic evaluation enabled accurate identification and treatment of the complex root canal anatomy. At 3- and 6-month follow-ups, the tooth remained asymptomatic, and signs of periapical healing were observed. Conclusion:Comprehensive clinical examination and radiographic assessment are essential for successful endodontic treatment. Clinicians should be knowledgeable about anatomical variations and the complex root canal systems of mandibular molars, particularly the presence of C- canal configurations, and consider them during diagnosis and treatment planning. Keywords: C- canal; lesion follow-up; retreatment

Keywords: C- canal; lesion follow-up; retreatment

P-049 Üç Kanallı Üst Premolar Dişin Endodontik Tedavisi: Olgu Sunumu

Poster Bildiri

Ali Çınar[1], Sultan Altınışık[1]
[1] Afyonkarahisar Sağlık Bilimleri Üniversitesi Diş Hekimliği Fakültesi, Endodonti Anabilim Dalı

Amaç: Endodontik tedavi başarısızlığının başlıca nedenleri yanlış kanal aletleri kullanımı, eksik kanal doldurma ve tedavi edilmemiş kanallardır (1) .Maxiller birinci premolar genellikle iki kanala (64-88%) sahiptir ve bazen tek bir kanala (9-36%) sahip olabilir. Üç köklü maxiller birinci premolarlar nadirdir (0.5-1%) ve bitişik maxiller molarlarla benzerdir, 'küçük molar' veya 'radikülöz' olarak adlandırılır (2,3) .Bu bildiride kök kanal konfigürasyonu farklı maksiller birinci premoların vaka sunumu amaçlanmıştır. Olgu Tanımlanması: Yirmi beş yaşındaki erkek hasta, spontan ağrı şikayetiyle kliniğimize başvurmuştur. Alınan periapikal radyografide, 14 numaralı dişte pulpanın çürük nedeniyle ekspoze olduğu, ancak periapikal bölgede herhangi bir patolojik lezyon bulunmadığı gözlenmiştir. Tedavi öncesinde değerlendirilen radyografide, ilgili dişin kök kanalının orta üçlü seviyesinden itibaren izlenememesi dikkat çekmiş ve bu bulgu, dişte ekstra kanal olasılığını düşündürmüştür.Rubber dam izolasyonu sağlanarak kavite açımı gerçekleştirildiğinde, bukkal bölgede ekstra bir kanalın varlığı doğrulanmıştır. Tüm kanalların mekanik preparasyonu ve irrigasyonu tamamlandıktan sonra, rezin esaslı bir kanal patı kullanılarak soğuk lateral kompaksiyon tekniğiyle kök kanal dolgusu yapılmıştır. Aynı seansta, ilgili dişin daimi restorasyonu tamamlanmış ve tedavi başarıyla sonlandırılmıştır. Bulgular:Tedavi sonrası ilk hafta içinde hastanın klinik semptomlarının belirgin şekilde azaldığı gözlendi. Üç aylık takipte yapılan klinik ve radyografik değerlendirmede herhangi bir semptom saptanmadı ve periapikal dokuların normal görünümde olduğu izlendi. Sonuç: Endodontide öngörülebilir başarı için diş kökü anatomisinin iyi bilinmesi gerekir. Ekstra köklere veya kanallara sahip dişler zorluk oluşturabilir.Bu tür vakalarda en büyük zorluk, uygun tedavi protokolünde, kullanılacak aletlerde ve seans sayısında gerekli değişikliklerin planlanabilmesi için bunları erken tanımlamaktır.

Anahtar Kelimeler: Maksiller premolar;ekstra kanal;radikülöz

P-049 Endodontic Treatment of a Three-Canal Maxillary Premolar: Case Report

Poster Abstract

Ali Çınar[1], Sultan Altınışık[1]

[1] Afyonkarahisar Health Sciences University, Faculty Of Dentistry, Department Of Endodontics

Aim:The main causes of endodontic treatment failure include the use of inappropriate instruments, inadequate canal filling, and untreated canals (1). The maxillary first premolar typically presents with two root canals (64–88%) and, less frequently, a single canal (9–36%). Three-rooted maxillary first premolars are rare (0.5–1%) and morphologically resemble adjacent maxillary molars; therefore, they are often referred to as “small molars” or “radiculous” teeth (2,3).This case report aims to present a maxillary first premolar exhibiting an uncommon root canal configuration. Case Description:A 25-year-old male patient presented to our clinic with a complaint of spontaneous pain. Periapical radiographic examination revealed pulp exposure in tooth #14 due to caries, with no pathological findings observed in the periapical region. The inability to trace the root canal from the middle third of the root raised suspicion of an additional canal. Upon cavity access under rubber dam isolation, the presence of an extra buccal canal was confirmed. After completion of mechanical preparation and irrigation of all canals, obturation was performed using a resin-based sealer with the cold lateral compaction technique. Permanent restoration of the tooth was completed in the same session, and the treatment was successfully concluded. Findings:During the first week following treatment, a marked reduction in the patient’s clinical symptoms was observed. At the three-month follow-up, clinical and radiographic evaluations revealed no symptoms, and the periapical tissues appeared normal. Conclusion:A thorough understanding of root canal anatomy is essential for achieving predictable success in endodontic treatment. Teeth with additional roots or canals may present significant challenges. In such cases, early identification of these anatomical variations is crucial for planning appropriate treatment protocols, selecting suitable instruments, and determining the required number of sessions.

Keywords: Maxillary premolar;extra canal; radiculous

P-051 Tip Ii Dens İnvaginatus Bulunan Maksiller Lateral Kesicinin Kök Kanal Tedavisi: Olgu Sunumu

Poster Bildiri

Bahar Gümüştaş[1], Ecem Orman[1], Deniz Yanık Nalbantoğlu[1]
[1] Süleyman Demirel Üniversitesi

Amaç: Oehlers dens invajinatus (DI) tip II, mine-sement sınırının ötesine geçen, pulpayla ilişkili olabilen (veya olmayan), ancak periradiküler dokular ile ilişkili olmayan invajinasyon olarak tanımlanır. Bu olgu sunumunun amacı Oehlers tip II-DI bulunan maksiller lateral kesicinin konik ışınlı bilgisayarlı tomografi (KIBT) rehberliğindeki tedavi yönetimini sunmaktır. OLGU TANIMLAMASI Sistemik sağlıklı, 18 yaşında kadın hasta; rutin kontrol amacıyla endodonti kliniğine başvurmuştur. İntraoral muayenede #12 dişte hafif perküsyon ve negatif pulpa hassasiyet yanıtı izlenmiştir. Dişin lingual yüzeyinde derin fissür benzeri bir morfoloji gözlenmiştir. Radyografik incelemede, periapikal radyolüsensi ve anormal kron morfolojisi saptanmıştır. KIBT sonucunda, #12 numaralı dişte Tip II-DI varlığı doğrulanmıştır. Endodontik tedavi planlanmıştır. İlk seansta, rubber dam izolasyonu altında uzun şaftlı #10 çelik rond frezler ve el eğeleri vasıtasıyla invaginasyona ortograd erişim sağlanmıştır. Kök kanalları, döner eğeler ile şekillendirilmiştir, %2.5 sodyum hipoklorit (NaOCl), %17 etilendiamintetraasetik asit (EDTA) ve serum fizyolojik ile irrigasyon yapılmıştır. Seanslar arasında, kalsiyum hidroksit uygulanmış ve 20 gün bekletilmiştir. İkinci seansta aynı irrigasyon protokolü ultrasonik aktivasyon ile tekrarlanmıştır. Kanalın apikal 1/3 kısmı mineral trioksit agregat ile koronal 2/3 kısım sıcak vertikal gutta-perka tekniği ile obture edilmiştir. Kompozit rezin restorasyonla tedavi tamamlanmıştır. BULGULAR Tedavi sonrası, diş klinik olarak asemptomatiktir ve sağlıklı bir şekilde fonksiyon göstermektedir. Uygun aletlerin seçimi, dens invajinatus bulunan dişte, invajinasyon alanına ulaşımı kolaylaştırır. İnvajine alana etkili ulaşım, mikrobiyal kontrolü güçlendirdiği için dişin prognozunu olumlu etkiler. SONUÇ Oehlers Tip II-DI'ya sahip dişlerde morfoloji özellikle karmaşıktır. KIBT, üç boyutlu morfolojinin anlaşılmasında etkili bir araçtır ve invajinasyon morfolojisi bulunan dişin cerrahi müdahaleye ihtiyaç duyulmadan tedavisine olanak tanır. Diğer yandan üç boyutlu inceleme sağladığı için komplikasyonların en aza indirilmesine imkan sağlar. Tip II-DI karmaşık bir anatomi gösterir ve sıklıkla tamamlanmamış kök ve apeks oluşumuyla ilişkilidir. Üç aylık takip sonucunda semptomlarda iyileşme gözlemlenmiş olup, bu durum Tip II-DI olgularında cerrahiye gerek kalmadan ortograd kök kanal tedavisinin etkili bir tedavi seçeneği olabileceğini göstermiştir.

Anahtar Kelimeler: Dens invaginatus; Diş anomalileri; Endodontik tedavi; Mineral Trioksit Agregası; Periapikal lezyon

P-051 Root Canal Treatment of a Maxillary Lateral Incisor with Type Ii Dens Invaginatus: A Case Report

Poster Abstract

Bahar Gümüştaş[1], Ecem Orman[1], Deniz Yanık Nalbantoğlu[1]
[1] Suleyman Demirel University

AIM Oehlers dens invaginatus (DI) type II is defined as the invagination that extends beyond the cementoenamel junction and may or may not involve the pulp, but it is not associated with the periradicular tissues. This case report aimed to introduce the management of a maxillary lateral incisor with Oehlers type II-DI using cone beam computed tomography (CBCT) guidance. CASE PRESENTATION A systemically healthy 18-year-old female patient was referred to the clinic. Intraoral examination revealed positive percussion on tooth #12 and negative pulp sensitivity testing. A deep fissure-like morphology was observed on the lingual surface. Radiography revealed periapical radiolucency and abnormal crown morphology. CBCT confirmed Oehlers type II-DI in tooth #12. Endodontic treatment was planned. Orthograde access to the invagination was achieved using long-shaft #10 steel round burs and hand files under rubber dam isolation. The root canals were instrumented with rotary files and irrigated with 2.5% NaOCl, 17% EDTA. Calcium hydroxide was applied for 20 days. In the second session, the same irrigation protocol was repeated with ultrasonic activation. The apical was obturated with mineral trioxide aggregate, and the 2/3 were obturated with warm vertical gutta-percha technique. Composite restoration was applied. RESULTS Following treatment, the tooth is clinically asymptomatic, and functions properly. Appropriate instrumentation facilitates access to the invagination site in teeth with invaginated dens. Access to the invaginated area improves microbial control, thus positively impacting the tooth's prognosis. CONCLUSION Oehlers type II-DI is particularly complex. CBCT is an effective tool for understanding morphology and allows for the treatment of teeth with dense invagination without the need for surgical intervention. Oehlers type II-DI is often associated with incomplete root and apex. Clinical symptoms were relieved at three-month follow-up, demonstrating that orthograde endodontic treatment may be an effective option in cases of Oehlers type II-DI without the need for surgery.

Keywords: Dens invaginatus; Dental anomalies; Endodontic treatment; Mineral Trioxide Aggregate; Periapical lesion

P-052 Vertucci Tip V Kanal Morfolojisine Sahip Alt Premolarda Biyoseramik Pat ile Endodontik Tedavi

Poster Bildiri

Sultan Altınışık[1], Ali Çınar[1], Mehmet Sina Evcil [1]
[1] Afyonkarahisar Sağlık Bilimleri Üniversitesi Diş Hekimliği Fakültesi

Amaç: Bu olgu sunumunun amacı, mandibular ikinci premolar dişin nadir görülen apikal bölgede ikiye ayrılan kök kanal morfolojisini (Vertucci Tip V) tanımlamak ve bu anatomik varyasyonun endodontik tedavi sürecine etkilerini biyoseramik sealer ve güta-perka kombinasyonu kullanılarak gerçekleştirilen obtürasyon bağlamında değerlendirmektir. GEREÇ VE YÖNTEMLER Vertucci Tip V morfolojiye sahip 35 numaralı mandibular ikinci premolar dişin endodontik tedavisi gerçekleştirilmiştir. Çalışma boyu elektronik apeks bulucu ile belirlenmiş, kanallar Ni-Ti döner sistemle şekillendirilmiş ve %2,5 NaOCl ile %17 EDTA irrigasyonu uygulanmıştır. Obtürasyon, biyoseramik sealer ve güta-perka ile lateral kondensasyon tekniğiyle tamamlanmıştır. BULGULAR Postoperatif radyografide kök kanal dolumunun homojen ve tam olduğu gözlenmiştir. Takip döneminde klinik semptom saptanmamış, periapikal bölgede radyografik iyileşme izlenmiştir. SONUÇ Vertucci Tip V gibi kompleks kök kanal morfolojilerinde doğru anatomik tanı ve biyoseramik materyal kullanımı, endodontik tedavinin başarısını artırmaktadır.

Anahtar Kelimeler: bioseramik pat, vertucci tip V, rubberdam

P-052 Endodontic Management of Mandibular Premolars with Vertucci Type V Canal Using Bioceramic Sealer

Poster Abstract

Sultan Altınışık[1], Ali Çınar[1], Mehmet Sina Evcil [1]
[1] Afyonkarahisar Health Sciences University, Faculty Of Dentistry

Aim: The purpose of this case presentation is to describe the rare root canal morphology of the mandibular second premolar tooth, which is bifurcated in the apical region (Vertucci Type V), and to evaluate the effects of this anatomical variation on the endodontic treatment process in the context of obturation performed using a combination of bioceramic sealer and gutta-percha. MATERYAL METHOD Endodontic treatment was performed on tooth #35 exhibiting Vertucci Type V morphology. Working length was determined electronically; canals were shaped using a Ni-Ti rotary system and irrigated with 2.5% NaOCl and 17% EDTA. Obturation was completed using a bioceramic sealer and gutta-percha with the lateral condensation technique. RESULTS Postoperative radiography demonstrated complete and homogeneous canal obturation. No clinical symptoms were observed during follow-up, and radiographic evidence of periapical healing was noted. CONCLUSİON Accurate identification of complex root canal anatomies such as Vertucci Type V and the use of bioceramic sealers enhance the success of endodontic treatment.

Keywords: Bioceramic sealer, Vertucci Type V, rubber dam

P-054 C Kanal Anatomisine Sahip Dişin Hibrit Teknik ile Tedavisi; Olgu Sunumu

Poster Bildiri

Uğur Küçüköz[1], Nergiz Bolat[1]
[1] Süleyman Demirel Üniversitesi

C Kanal Anatomisine Sahip Dişin Hibrit Teknik İle Tedavisi; Olgu Sunumu Uğur KÜÇÜKÖZ1, Nergiz BOLAT1 1 Endodonti Anabilim Dalı, Süleyman Demirel Üniversitesi, Isparta, Türkiye Olgu Tanımlaması: Bu olgu sunumunda spontan ve gece ağrısı şikayeti ile kliniğimize başvuran 60 yaşında bir kadın hastanın 37 numaralı dişinde C kanal varlığı tespit edilip, mineral trioksit agregat(MTA) plug yöntemi ile tedavisi sunulmuştur. C kanallı dişlerin kök kanal morfolojisi oldukça karmaşıktır, mekanik şekillendirme ve kök kanal dolumu zordur. Bulgular: 37 numaralı dişinde spontan ağrı şikayeti ile kliniğimize gelen 60 yaşındaki sağlıklı kadın hasta dikey ve yatay perküsyon (-), palpasyon (-), soğuk testi ve EPT(+) olarak değerlendirilmiştir. Radyolojik muayenesinde ilgili dişin periapikalinde herhangibir radyolüsensiye rastlanmamış olup, koronal bölgesinde derin çürük tespit edilmiştir. Rubberdam izolasyonu altında kök kanal tedavisine başlanan 37 numaralı diş #80 K el eğesi ile kemomekanik olarak genişletildikten sonra iki hafta boyunca kalsiyum hidroksit içeren medikament(prevest dentpro calcigel) ile bekletilmiştir. İkinci seansta kök kanalından kalsiyum hidroksit içeren medikament uzaklaştırıldıktan sonra son yıkama protokolünde %2.5 NaOCl, %17EDTA, serum kullanılarak Eddy (VDW) ile aktive edilmiştir. MTA (MTA Plus Prevest DenPro İndia) ile apikal tıkama sağlanıp termoplastik dolum tekniği ile kanal dolumu yapılmıştır. Kök kanal tedavisi hibrit yöntemle tamamlanmıştır. Sonuç:Kök kanal tedavisinin başarısı sızdırmaz apikal ve koronal doluma bağlıdır. C kanal gibi komplike morfolojili dişlerin hibrit teknik ile tamamlanan kök kanal tedavileri buna benzer vakalarda başarı şansını artırmaktadır. Anahtar kelimeler: C kanal; mineral trioksit agregat, termoplastik dolum

Anahtar Kelimeler: Anahtar kelimeler: C kanal; mineral trioksit agregat, termoplastik dolum

P-054 Treatment of a Tooth with C-Shaped Canal Anatomy Using the Hybrid Technique: A Case Report

Poster Abstract

Uğur Küçüköz[1], Nergiz Bolat[1]
[1] Süleyman Demirel University

Case Description: In this case report, the treatment of tooth number 37 in a 60-year-old female patient who presented to our clinic with complaints of spontaneous and nocturnal pain is presented. A C-shaped canal configuration was identified and treated using the mineral trioxide aggregate (MTA) plug technique. The root canal morphology of C-shaped teeth is highly complex, making mechanical shaping and root canal obturation difficult. Findings: A healthy 60-year-old female patient presented to our clinic with spontaneous pain in tooth number 37. Clinical tests revealed negative responses to vertical and horizontal percussion and palpation, while cold test and electric pulp test (EPT) were positive. Radiographic examination showed no periapical radiolucency, but a deep carious lesion was detected in the coronal region. Root canal treatment was initiated under rubber dam isolation. After chemo-mechanical preparation of the canals with a #80 K-file, the tooth was medicated with a calcium hydroxide-based material (Prevest DenPro Calcigel) for two weeks. In the second session, after the calcium hydroxide medicament was removed, the final irrigation protocol was performed using 2.5% sodium hypochlorite (NaOCl), 17% EDTA, and saline, and activated with the Eddy (VDW) sonic activation system. Apical sealing was achieved using MTA (MTA Plus, Prevest DenPro, India), and the canals were obturated using a thermoplastic technique. The root canal treatment was completed using a hybrid method. Conclusion: The success of root canal treatment depends on providing a tight apical and coronal seal. In teeth with complex morphologies such as C-shaped canals, completing the treatment using a hybrid technique increases the likelihood of success in similar cases. Keywords: C-shaped canal; mineral trioxide aggregate; thermoplastic obturation

Keywords: Keywords: C-shaped canal; mineral trioxide aggregate; thermoplastic obturation

P-055 Periapikal Lezyonlu İmmatür Molar Dişlerde Mta ile Apikal Bariyer Oluşturma

Poster Bildiri

Mehmet Ant Altınay[1], Simge Evren[1], Ilgın İlgenli[1]
[1] Ege Üniversitesi Diş Hekimliği Fakültesi Endodonti Anabilim Dalı

Amaç Rejeneratif endodontik tedavinin uygulanamadığı açık apeksli ve periapikal lezyonlu mandibular molar dişlerde, Mineral Trioksit Agregat (MTA) ile apikal bariyer oluşturulmasının klinik ve radyografik başarısını değerlendirmek hedeflenmiştir. Olgu Tanımlanması On-beş yaşında sistemik olarak sağlıklı kadın hasta, sol-mandibular bölgede intraoral şişlik ve çiğneme sırasında rahatsızlık şikâyetiyle kliniğimize başvurdu. Klinik muayenede #36 ve #37 numaralı dişlerden elektrikli pulpa-testine yanıt alınmadı; #36 numaralı diş perküsyona duyarlı idi. Radyografik incelemede #36'nonun periapikalinde belirgin radyolusensi ve distal kökte apeksin kapanmamış olduğu gözlendi. Bu nedenle öncelikle #36 dişe kanal tedavisi planlandı. Lastik örtü izolasyonu altında giriş kavitesi hazırlandı. Kök kanal şekillendirilmesi crown-down tekniğiyle, resiprokasyon modunda çalışan Ni-Ti döner eğeler kullanılarak yapıldı. Drenaj gözlenmedi. İrrigasyon protokolü sırasında %2,5 sodyum hipoklorit kullanıldı. Kanallara kalsiyum hidroksit ($Ca(OH)_2$) yerleştirildi ve cam-iyonomer siman ile geçici olarak restore edildi. Üç gün sonra hastanın şikâyetleri tamamen geçmediği için #37 numaralı dişin kanalları açıldı ve drenaj sağlandı. Aynı irrigasyon ve medikasyon protokolü drenaj bittikten sonra bu dişe de uygulandı. İlk seanstan iki hafta sonra #36'nolu dişin kanallarındaki $Ca(OH)_2$ uzaklaştırıldı, son irrigasyon gerçekleştirildi. Asemptomatik hale gelen dişin mezial kanalları biyoseramik pat ve gutta-perka ile dolduruldu; distal kanalda ise 4-mm kalınlığında MTA-bariyer oluşturuldu. Ardından kalan kök kanal boşluğu rezin esaslı kanal patı ve termoplastik gutta-perka ile doldurulup, diş rezin kompozit ile restore edildi. #37 numaralı dişte drenajın tamamen kesilmesinden bir hafta sonra distal kanal MTA ile, mezial kanallar ise rezin esaslı kanal patı ve lateral-kondansasyon tekniğiyle dolduruldu, rezin kompozit restorasyon tamamlandı. Bulgular Altı aylık takipte her iki diş asemptomatik ve fonksiyondadır. Radyografide periapikal radyolusensi azalmış, apikal trabeküler-yeniden yapılanma izlenmiştir. $Ca(OH)_2$ medikasyonu ve etkili kemomekanik dezenfeksiyon, MTA'nın alkalin ortamda sert doku indüksiyonunu kolaylaştırmıştır. Sonuç Açık apeksli ve periapikal lezyonlu immatür mandibular molar dişlerde, MTA ile oluşturulan apikal bariyer, uygun dezenfeksiyon ve geçici $Ca(OH)_2$ sonrası apikal sızdırmazlık ve doku iyileşmesi sağlayarak güvenilir bir tedavi seçeneği sunmuştur.

Anahtar Kelimeler: Apeksifikasyon; Apikal bariyer; MTA

P-055 Apical Barrier Formation with Mta in Immature Molar Teeth with Periapical Lesion

Poster Abstract

Mehmet Ant Altınay[1], Simge Evren[1], Ilgın İlgenli[1]
[1] Ege University Faculty Of Dentistry Department Of Endodontics

Aim It's aimed to evaluate the clinical and radiographic outcomes of apical-barrier formation using Mineral Trioxide Aggregate (MTA) in immature mandibular molars with open apices and periapical lesions, in cases where regenerative endodontic treatment was clinically inapplicable. Case Description A 15-year-old systemically healthy female presented with intraoral swelling and masticatory discomfort in the left-mandibular region. Clinical examination showed no response to electric pulp-testing in teeth #36 and #37, and #36 was tender to percussion. Radiographic-evaluation revealed a distinct periapical radiolucency in #36 with an open distal apex. Root canal treatment was initiated on #36 under rubber-dam isolation. Canal shaping was performed using the crown-down technique with Ni-Ti rotary files in reciprocation-mode. Irrigation was done with 2.5% sodium hypochlorite, followed by intracanal calcium hydroxide [$Ca(OH)_2$] medication and temporary sealing with glass ionomer cement. After three days, persistent symptoms led to treatment of tooth #37, where drainage was obtained. The same irrigation and medicament protocol was applied once drainage ceased. Two-weeks later, $Ca(OH)_2$ was removed from #36, final irrigation was performed, and the mesial canals were obturated with a bioceramic-sealer and gutta-percha. A 4-mm MTA apical-barrier was placed in the distal canal, and the tooth was obturated with a resin-based sealer and thermoplasticized gutta-percha, followed by composite restoration. One week after drainage resolved, #37 was obturated: distal canal with MTA and mesial canals with resin-based sealer using the lateral condensation technique, followed by composite restoration. Results At the six-month follow-up, both teeth remained asymptomatic and functional. Radiographs showed reduced periapical radiolucency and trabecular bone reorganization. $Ca(OH)_2$ medication and thorough chemomechanical-disinfection promoted MTA-induced hard tissue formation under alkaline conditions. Conclusion In immature mandibular molars with open-apices and periapical lesions, MTA apical-barrier formation following adequate disinfection and interim $Ca(OH)_2$ medication achieved apical sealing and periapical healing, offering a reliable and biologically effective treatment option.

Keywords: Apexification; Apical Barrier; MTA

P-056 Kırık Aletlerin Endodontik Yönetimi: İki Olgu Sunumu

Poster Bildiri

Zülal Büşra Sayın[1], Ecenur Tuzcu Sarıyer[1]
[1] Kütahya Sağlık Bilimleri Üniversitesi

Amaç: Kırık alet varlığı, kök kanal tedavisinin başarısını olumsuz etkileyebilen önemli bir komplikasyondur. Bu olgu sunumunun amacı, endodontik tedavi sürecinde kırık aletlerin farklı klinik yaklaşımlarla nasıl yönetilebileceğini göstermektir. Olgu Tanımlaması: Olgu 1: Sağlıklı 19 yaşında bir kadın hastada, 26 numaralı dişte perküsyon hassasiyeti saptandı. Radyografide, mesial kanalın doldurulmadığı ve palatinal kanalın kısa obture edildiği gözlendi. Retreatment endikasyonu konuldu. Eski dolgu uzaklaştırılırken distal kanalda retreatment eğesi kırıldı. İkinci seansta ultrasonik cihaz yardımıyla kırık alet çıkarıldı. Kemomekanik preparasyon ve pasif ultrasonik irrigasyon tamamlandı, kök kanalları doldurulup koronal restorasyon yapıldı. Takiplerde diş asemptomatik bulundu. Olgu 2: Sağlıklı 18 yaşında erkek hastada, 22 numaralı dişin periapikal bölgesinde geniş bir lezyon saptandı. Diş asemptomatikti ve vitalite testlerine negatif yanıt verdi. İlk seansta kemomekanik preparasyon sonrası kanal içine kalsiyum hidroksit yerleştirildi. İkinci seansta medikament uzaklaştırılırken #10 K-tipi eğe, sertleşmiş materyal içinde kırıldı. Eğenin apikal daralımın 0,5–1 mm ötesinde konumlandığı tespit edildi. Kırık alet çıkarılamadı ancak ultrasonik aktivasyonla irrigasyon etkinliği artırılarak tedavi tamamlandı. On sekiz aylık takipte diş asemptomatikti ve periapikal lezyonun tamamen iyileştiği radyografik olarak doğrulandı. Bulgular: Birinci olguda kırık alet ultrasonik cihazla çıkarılmış, diş asemptomatik kalmıştır. İkinci olguda çıkarılamayan eğeye rağmen etkin irrigasyon ve dezenfeksiyonla iyileşme sağlanmıştır. Sonuç: Kırık alet varlığı prognozu olumsuz etkileyebilir, ancak uygun ekipman, doğru tanı ve dikkatli klinik uygulama ile yönetilebilir. Bu olgular, ultrasonik sistemlerin etkinliğini ve konservatif tedavi yaklaşımlarının başarısını göstermektedir.

Anahtar Kelimeler: Alet kırığı; Periapikal lezyon; Ultrasonik cihaz

P-056 Endodontic Management of Separated Instruments: Two Case Reports

Poster Abstract

Zülal Büşra Sayın[1], Ecenur Tuzcu Sarıyer[1]
[1] Kütahya Health Sciences University

Objective: The presence of a separated instrument is a significant complication that can negatively affect the success of root canal treatment. This case report aims to demonstrate different clinical management approaches for separated instruments during endodontic therapy. Case Description: Case 1: A healthy 19-year-old female presented with percussion sensitivity on tooth #26. Radiographic evaluation revealed a previously treated tooth with an unfilled mesial canal and short obturation in the palatal canal. Retreatment was indicated. During removal of the previous filling, a retreatment file fractured in the coronal third of the distal canal. In the second session, the fragment was successfully removed using an ultrasonic device. Chemo-mechanical preparation and passive ultrasonic irrigation were completed, followed by obturation and coronal restoration. Follow-up visits confirmed the tooth remained asymptomatic. Case 2: A healthy 18-year-old male presented with a large periapical lesion associated with tooth #22, which was asymptomatic and non-vital. After chemo-mechanical preparation, calcium hydroxide was placed as an intracanal medicament. During the second session, a #10 K-file fractured within the hardened medicament, located 0.5–1 mm beyond the apical constriction. The fragment could not be retrieved; however, ultrasonic activation enhanced irrigation and disinfection, allowing completion of treatment. At 18-month follow-up, the tooth remained asymptomatic, and complete radiographic healing of the lesion was confirmed. Results: In the first case, the separated instrument was successfully removed and the tooth remained asymptomatic. In the second, despite the retained fragment, disinfection was sufficient to achieve complete periapical healing. Conclusion: Separated instruments may compromise prognosis but can be effectively managed with accurate diagnosis, appropriate tools, and meticulous clinical techniques. These cases highlight the effectiveness of ultrasonic systems and the success of conservative endodontic approaches.

Keywords: Instrument fracture; Periapical lesion; Ultrasonic device

P-057 Akut Apikal Apse Olgularında Endodontik Tedavi Uygulamaları: Vaka Serisi

Poster Bildiri

Sümeyye Gündoğdu[1], Mehmet Emin Kaval[1]
[1] Ege Üniversitesi Diş Hekimliği Fakültesi Endodonti Anabilim Dalı

Amaç Bu olgu serisinin amacı, akut apikal apse tanısı konulan dişlerde uygulanan endodontik tedavi yaklaşımlarının klinik ve radyografik olarak değerlendirilmesi ve bir yıllık takip süreci boyunca elde edilen tedavi başarısının analiz edilmesidir. Tedavi Protokolü Akut apikal apse bulguları olan ve yaşları 15–40 arasında değişen altı hasta farklı zaman aralıklarında kliniğimize başvurdu. Hastalarda ilgili dişlerde şiddetli perküsyon hassasiyeti, spontan ağrı ve lokalize şişlik gözlendi. Klinik ve radyografik incelemeler sonucunda akut apikal apse tanısı doğrulandı. Primer kök kanal tedavisi planlanan olgularda giriş kavitesi hazırlanarak drenaj sağlandı ve nekrotik pulpa dokusu uzaklaştırıldı; retreatment planlanan olgularda ise giriş kavitesi açılıp enfekte kanal dolgusu uzaklaştırıldı ve drenaj sağlandı. Kök kanalları çalışma boyu belirlenerek Nikel-Titanyum eğe sistemleri ile şekillendirildi. Drenaj gözlenen olgularda ilgili seansta irrigasyon solüsyonu olarak yalnızca serum fizyolojik solüsyonu kullanıldı. Aktif drenaj seansları neticesinde; drenajı tamamlanan olgularda irrigasyon solüsyonu olarak %2,5 sodyum hipoklorit (NaOCl) ve serum fizyolojik solüsyonu kullanıldı; seans sonunda kalsiyum hidroksit medikamenti uygulanarak, dişler geçici olarak restore edildi. Hastaların klinik semptomlarının 7-10 gün içinde iyileştiği görüldü. Son seansta final irrigasyonu, 5 mL % 17 EDTA ve 5 mL % 2,5 NaOCl ile yapıldı. Ardından kök kanalları 5 mL distile su ile yıkanarak durulandı ve kağıt konlarla kurutuldu. Kök kanalları guta perka ve rezin esaslı kök kanal patı ile soğuk lateral kompaksiyon tekniği kullanılarak dolduruldu. Dişler kompozit rezin ile restore edildi. Hastalar düzenli aralıklarla kontrol edilerek 12 ay boyunca klinik ve radyolojik olarak takip edildi. Bulgular Olguların 12 aylık takipleri sürecinde tüm dişlerin fonksiyonda ve klinik olarak asemptomatik oldukları gözlendi. Olgularda periapikal lezyonların anlamlı bir şekilde iyileştiği ve herhangi patolojik rezorbsiyon meydana gelmediği tespit edildi. Sonuç Akut apikal apse olgularında düzenli drenaj seansları ve okluzal düzenlemeyi takiben akut semptomların giderilmesiyle başarılı kök kanal tedavisi uygulamaları yapılabileceği görülmektedir.

Anahtar Kelimeler: Akut apikal apse, kök kanal tedavisi, drenaj

P-057 Endodontic Management of Acute Apical Abscess Cases: A Clinical Case Series

Poster Abstract

Sümeyye Gündoğdu[1], Mehmet Emin Kaval[1]

[1] Department Of Endodontics, School Of Dentistry, Ege University, Izmir, Turkey

Objective The aim of this case series was to clinically and radiographically evaluate the endodontic treatment approaches applied to teeth diagnosed with acute apical abscess and to analyze the treatment outcomes obtained during a one-year follow-up period. Treatment Protocol Six patients aged between 15 and 40 years ,who presented to our clinic at different times with signs and symptoms of acute apical abscess, were included. The affected teeth exhibited severe percussion sensitivity, spontaneous pain, and localized swelling. Following clinical and radiographic examinations, the diagnosis of acute apical abscess was confirmed. In primary root canal treatment, access cavities were prepared to establish drainage and necrotic pulp tissue was removed. In retreatment cases, the access cavity was prepared, infected root canal filling material was removed, and drainage was established. Working lengths were determined, and root canals were shaped using nickel-titanium rotary systems. During sessions in which active drainage was observed, only saline solution was used as the irrigation agent. After the completion of drainage, irrigation was performed using 2.5% sodium hypochlorite (NaOCl) and saline, and afterthat, calcium hydroxide paste was applied as an intracanal medicament, and the teeth were temporarily restored. The clinical symptoms subsided within 7–10 days in all patients. At the final appointment, irrigation was performed with 5 mL of 17% EDTA and 5 mL of 2.5% NaOCl. The canals were then rinsed with 5 mL of distilled water and dried with paper points. Root canals were obturated with gutta-percha and resin-based sealer using the cold lateral compaction technique. The teeth were restored with composite resin. All patients were followed up clinically and radiographically for 12 months at regular intervals. Results Throughout the 12-month follow-up period, all teeth remained functional and clinically asymptomatic. Radiographic evaluation revealed significant healing of the periapical lesions, with no evidence of pathological resorption. Conclusion In cases of acute apical abscess, successful root canal treatment can be achieved following the relief of acute symptoms through regular drainage sessions and occlusal reduction.

Keywords: Acute apical abscess, drainage, root canal treatment

P-058 Maksiller Anterior Bölgede Akut Apikal Apsenin Çok Seanslı Endodontik Tedavisi

Poster Bildiri

Merve Tutan Demircan[1], Ahmet Demirhan Uygun[1], Burak Yılmaz[1]
[1] Afyonkarahisar Sağlık Bilimleri Üniversitesi Diş Hekimliği Fakültesi

Amaç : Bu olgu sunumunun amacı, maksiller anterior bölgede gelişen akut apikal apsenin çok seanslı endodontik tedavi ile başarılı şekilde yönetimini ve enfeksiyon drenajının nasıl sağlandığını sunmaktır. Olgu Tanımlanması : Yirmi iki yaşında sistemik hastalığı olmayan erkek hasta, üst ön bölgede ekstraoral şişlik ve gece ağrısı şikâyetiyle kliniğe başvurdu. Ekstraoral muayenede nazolabial sulkusun silinmiş olduğu, sağ üst dudak altında diffüz şişlik bulunduğu gözlendi. İntraoral muayenede 11 ve 12 numaralı dişlerde ileri derecede perküsyon ve palpasyon hassasiyeti ile mobilite mevcuttu. İlk seansta drenaj amacıyla her iki dişe endodontik giriş yapıldı ve kalsiyum hidroksit ($Ca(OH)_2$) uygulanarak geçici kapatma yapıldı. Bulgular : İkinci seansta (14 gün sonra) 11 numaralı dişte kanal yoluyla püy akışı gözlendi. Kanal irrigasyonu yapılarak yeniden $Ca(OH)_2$ yerleştirildi. Üçüncü seansta (21. gün), tüm klinik bulguların gerilediği ve hastanın şikâyetlerinin kaybolduğu görüldü. Her iki dişin kanal dolgusu tamamlandı. Tedavi sonrası şişlik, ağrı ve perküsyon hassasiyeti ortadan kalktı. Radyografik olarak periapikal radyolüsensi alanın küçüldüğü izlendi. Sonuç : Akut apikal apselerde enfeksiyonun kanal yoluyla drenajı ve $Ca(OH)_2$ uygulaması, iyileşmeyi destekleyen etkili bir yaklaşımdır. Çok seanslı tedavi protokolü, enfekte dişlerin korunmasında güvenilir ve başarılı bir yöntem sunar.

Anahtar Kelimeler: Akut apikal apse; Kalsiyum hidroksit; Drenaj

P-058 Multivisit Endodontic Treatment of Acute Apical Abscess in Anterior Maxilla

Poster Abstract

Merve Tutan Demircan[1], Ahmet Demirhan Uygun[1], Burak Yılmaz[1]
[1] Faculty Of Dentistry, Afyonkarahisar University Of Health Sciences

Aim: This case report aims to present the successful management of an acute apical abscess in the anterior maxilla through multivisit endodontic treatment and demonstrate the effective drainage approach in accordance with the literature. Case Description: A 22-year-old male patient with no systemic disease presented with swelling and nocturnal pain in the upper anterior region. Extraoral examination revealed obliteration of the nasolabial sulcus and diffuse swelling under the right upper lip. Intraoral examination showed teeth 11 and 12 with significant sensitivity to percussion and palpation, along with mobility. In the first session, endodontic access was performed to allow drainage, and calcium hydroxide ($Ca(OH)_2$) was placed in both canals. Results: At the second session (14 days later), purulent discharge was observed from the canal of tooth 11. The canal was irrigated and $Ca(OH)_2$ was reapplied. At the third session (21st day), symptoms had fully resolved, and root canal obturation was completed. After treatment, swelling, pain, and percussion sensitivity disappeared. Radiographic examination showed a reduction in the periapical radiolucent area. Conclusion: In acute apical abscesses, effective drainage through the canal and the use of $Ca(OH)_2$ are important for periradicular healing. The multivisit treatment protocol offers a safe and effective method for infection control and tooth preservation.

Keywords: Acute apical abscess; Calcium hydroxide; Drainage

P-059 Maksiller Kanin Kaynaklı Fossa Canina Apsesi: Bir Olgu Sunumu

Poster Bildiri

Burak Yılmaz[1], Ahmet Demirhan Uygun[1]

[1] Afyonkarahisar Sağlık Bilimleri Üniversitesi Diş Hekimliği Fakültesi Endodonti Bölümü

Amaç: Bu olgu sunumunun amacı, maksiller kanin dişine bağlı gelişen fossa canina apsesinin tipik klinik bulgularını ve konservatif endodontik tedaviyle başarılı yönetimini sunmak, ayrıca literatürde tanımlanan enfeksiyon yayılım yollarıyla klinik uyumunu vurgulamaktır. Olgu Tanımlanması: 41 yaşında erkek hasta, sol üst dudak kenarı, yanak ve göz altı bölgesinde şişlik şikayetiyle başvurdu. Ekstraoral muayenede sol fossa canina bölgesinde belirgin ödem, infraorbital bölgede şişlik ve nasolabial sulkusun silinmesi izlendi. İntraoral muayenede 23 numaralı diş perküsyona duyarlıydı. Periapikal radyografide 23 numaralı dişin apeksinde geniş radyolüsensi alanı saptandı. Enfeksiyonun fossa canina boşluğuna yayılımı, maksiller kanin diş köklerinin levator anguli oris kasının üzerinde sonlanmasına bağlandı. Kanal içinden spontan drenaj sağlandı ve ilk seansta pulpa ekstirpe edildi. İki seans boyunca kanal pansumanları yapıldı, drenaj devam etti. Üçüncü seansta kanal içine kalsiyum hidroksit yerleştirilerek iki hafta süreyle bekletildi. Dördüncü seansta kök kanal tedavisi tamamlandı. Altı aylık takipte klinik olarak tamamen iyileşme, radyografik olarak lezyonun gerilediği gözlendi. Sonuç: Fossa canina apsesi, maksiller kökenli odontojenik enfeksiyonların nadir fakat klinik olarak belirgin bir komplikasyonudur. Literatürde belirtildiği gibi, bu apseler infraorbital ödem ve nasolabial sulkusun silinmesi ile karakterizedir. Bu olguda, cerrahi müdahaleye gerek kalmadan kanal içi drenaj ve kalsiyum hidroksit uygulamasıyla tam iyileşme sağlanmıştır. Erken tanı, anatomik farkındalık ve uygun endodontik yaklaşım, ekstraoral apse olgularında tedavi başarısında belirleyici öneme sahiptir.

Anahtar Kelimeler: Fossa canina absesi Ekstraoral abse Endodontik tedavi

P-059 Fossa Canina Abscess Originating From the Maxillary Canine: A Case Report

Poster Abstract

Burak Yılmaz[1], Ahmet Demirhan Uygun[1]

[1] Afyonkarahisar Health Sciences University, Faculty Of Dentistry, Department Of Endodontics

Aim: The aim of this case report is to present the typical clinical features and successful conservative endodontic management of a fossa canina abscess originating from the maxillary canine tooth, and to emphasize its anatomical correlation with the infection pathways described in the literature. Case Description: A 41-year-old male patient presented with swelling of the left upper lip, cheek, and infraorbital region. Extraoral examination revealed marked edema in the left fossa canina area, infraorbital swelling, and obliteration of the nasolabial sulcus. Intraoral examination showed that tooth #23 was tender to percussion. Periapical radiography revealed a large radiolucent area around the apex of the tooth. The spread of infection into the fossa canina space was attributed to the anatomical position of the maxillary canine root apex, which terminates above the levator anguli oris muscle. Spontaneous drainage was achieved through the root canal, and the pulp was extirpated during the first visit. Canal dressings were applied for two consecutive sessions, during which drainage continued. In the third session, calcium hydroxide was placed inside the canal and left for two weeks. The root canal treatment was completed in the fourth session. At the six-month follow-up, complete clinical healing and radiographic regression of the lesion were observed. Conclusion: Fossa canina abscess is a rare but clinically distinctive complication of odontogenic infections of maxillary origin. As described in the literature, it is characterized by infraorbital swelling and loss of the nasolabial sulcus. In this case, complete healing was achieved through canal drainage and calcium hydroxide therapy without the need for surgical intervention. Early diagnosis, anatomical awareness, and an appropriate endodontic approach play a critical role in the successful management of extraoral abscess cases.

Keywords: Fossa canina abscess Extraoral abscess Endodontic treatment

P-060 Eksternal Resorbsiyonlu Dişlerin Mta ile Yeniden Tedavisi

Poster Bildiri

Rabia Bostanoğlu Özefe[1], **Burak Yılmaz**[1], Ahmet Demirhan Uygun[1]
[1] Afyonkarahisar Sağlık Bilimleri Üniversitesi Diş Hekimliği Fakültesi Endodonti Bölümü

Amaç Önceden kök kanal tedavisi görmüş ve periapikal lezyon saptanan mandibular molar dişlerde, non-cerrahi ortograd retreatment sırasında MTA'nın apikal bariyer ve tam obturasyon materyali olarak kullanım protokolünü tanımlamak ve 3., 9. ve 15. ay takiplerinde apikal sızdırmazlık ve periapikal iyileşme üzerine etkisini, klinik ve radyografik açıdan değerlendirmek. Olgu Sunumu Şiddetli ağrı şikayetiyle başvuran 21 yaşındaki kadın hastada klinik muayenede 36 numaralı dişte perküsyon pozitifti; radyografik incelemede 36 ve 46 numaralı dişlerde önceden yapılmış kök kanal tedavileri ve periapikal lezyonlar izlendi. Retreatment kapsamında 36 numaralı dişte mevcut güta-perka T-Endo Must(Dentac ,İstanbul, Türkiye) ile uzaklaştırıldı; 46 numaralı dişte ise güta-perka uzaklaştırmada Perfect Super System Retreat-One(Perfect Super System, Guangdong,China) file kullanıldı. Seans arası dezenfeksiyon için kanallara kalsiyum hidroksit yerleştirildi ve 15–20 gün bekletildi. İkinci seansta kalsiyum hidroksit medikamenti; %5.25NaOCl, distile su, %17'lik EDTA ultrasonik aktivasyon (Woodpecker, Guilin, China) ile desteklenerek uzaklaştırıldı ve kanallar kurutularak obturasyona geçildi.36 numaralı dişte distal kanallar tamamen MTA ile dolduruldu, mesial kanallara MTA ile apikal plug uygulanmasının ardından kalan boşluklar sıcak vertikal güta-perka tekniğiyle tamamlandı. 46 numaralı dişte ise mesial kanallar tam MTA ile obtüre edilirken distal kanala MTA apikal plug uygulanmasının ardından kalan boşluklar sıcak vertikal güta-perka tekniğiyle tamamlandı . Her iki diş için koronal sızdırmazlık sağlandı ve post-kron restorasyon planlandı. Bulgular Tedavi sonrası 3., 9. ve 15. ay kontrollerinde hasta asemptomatikti, perküsyon ve palpasyon negatifti. Radyolojik muayenede her iki dişte periapikal lezyonlarda iyileşme olduğu izlenmiştir. Sonuç Sızdırmaz ve biyouyumlu bir materyal olan MTA ile apikal tıkaç ve tam obturasyon oluşturulması, periapikal lezyonlu ve önceden tedavili mandibular molarlarda tedavi başarısını arttıran uygulanabilir bir yaklaşımdır.

Anahtar Kelimeler: Eksternal Rezorbsiyon Periapikal Lezyon MTA

P-060 Retreatment of Teeth with External Resorption Using Mta

Poster Abstract

Rabia Bostanoğlu Özefe[1], **Burak Yılmaz**[1], Ahmet Demirhan Uygun[1]
[1] Afyonkarahisar Health Sciences University, Faculty Of Dentistry, Department Of Endodontics

Aim To describe the protocol for using mineral trioxide aggregate (MTA) as an apical barrier and as a full obturation material during non-surgical orthograde retreatment of previously root-treated mandibular molars with periapical lesions, and to evaluate, at the 3rd, 9th, and 15th-month follow-ups, its effects on apical sealing and periapical healing from clinical and radiographic perspectives. Case Report A 21-year-old female presented with severe pain. Clinical examination revealed percussion positivity in tooth #36; radiographic assessment showed prior root canal treatment and periapical lesions in teeth #36 and #46. During retreatment, existing gutta-percha was removed in #36 using T-Endo Must (Dentac, Istanbul, Türkiye), and in #46 using the Perfect Super System Retreat-One file (Perfect Super System, Guangdong, China). Calcium hydroxide was placed as an inter-appointment medicament for 15–20 days. At the second visit, the medicament was removed and irrigation was performed with 5.25% sodium hypochlorite, distilled water, and 17% EDTA, supported by ultrasonic activation (Woodpecker, Guilin, China); canals were then dried and obturated. In #36, the distal canals were obturated entirely with MTA, while the mesial canals received an MTA apical plug followed by warm vertical gutta-percha backfill. In #46, the mesial canals were obturated entirely with MTA (PD), and the distal canal received an MTA apical plug followed by warm vertical backfill. Coronal sealing was achieved for both teeth, and post-and-crown restoration was planned. Results At the 3-, 9-, and 15-month follow-ups, the patient was asymptomatic, and percussion and palpation were negative. Radiographically, progressive improvement of the periapical lesions was observed in both teeth. Conclusion Formation of an apical plug and, when indicated, full obturation with MTA—a biocompatible material with favorable sealing properties—appears to enhance treatment success in previously treated mandibular molars with periapical pathology, offering a practical retreatment approach.

Keywords: External Rezorption Periapical Lesion MTA

P-061 On Yıl Sonra Saptanan Yatay Kök Kırığında Mta Bariyerle Başarılı Koruma

Poster Bildiri

Ezgi Demir[1], Ilgın İlgenli[1]

[1] Ege Üniversitesi Diş Hekimliği Fakültesi Endodonti Anabilim Dalı

Amaç Geç dönemde teşhis edilen horizontal kök kırığı vakasında, vital apikal fragmanın korunarak yalnızca koronal fragmana mineral trioksit agregat (MTA) bariyer uygulanmasıyla gerçekleştirilen tedavi yaklaşımının klinik ve radyografik sonuçlarını sunmak ve bu minimal invaziv yöntemin etkinliğini vurgulamaktır. Olgu Tanımlanması Yirmi iki yaşındaki erkek hasta, ortodontik tedavi sonrası kontrol için kliniğimize yönlendirildi. Anamnezde yaklaşık 10 yıl önce dental travma öyküsü vardı. Klinik ve radyografik değerlendirmede #21'de horizontal kök kırığı saptandı, #11, #21 ve #22'den elektrik hassasiyet testi ile cevap alınamadı; #11 ve #22'nin periapikal alanlarında radyolusensi izlendi. #21'de apikal fragman çevresinde radyolusensi yoktu. Travmadan sonra uzun süre geçmiş olması ve apikal segmentin vital görünümü nedeniyle repozisyon endike bulunmadı; vital apikal segment korunarak yalnızca koronal fragmanın tedavi edilmesine karar verildi. #11 ve #22 no dişlerin kemomekanik preparasyonu sonrası standart son irrigasyon prosedürü (%17 EDTA, %2,5 NaOCl, distile su, %2 klorheksidin) uygulanarak kanallar biyoseramik pat ve soğuk lateral kompaksiyon tekniği ile doldurulduu. #21 no'lu dişte çalışma boyu kırık hattına kadar belirlenerek MTA plug (5 mm ± 1 mm) yerleştirildi; kalan koronal kısım biyoseramik pat ve soğuk lateral kompaksiyon ile doldurulduu. Hasta düzenli takibe alındı. Bulgular Bir yıllık takipte tüm dişler asemptomatik ve fonksiyondaydı. #11 ve #22'de periapikal radyolusensilerde iyileşme izlendi. #21'de kırık hattı seviyesinde periodontal dokular stabil seyretti; fistül, patolojik mobilite veya duyarlılık bulgusu saptanmadı. Bulgular, vital apikal segmentin korunması ve koronal fragmanın MTA ile sızdırmazlığı sağlandığında kırık hattında iyileşmenin mümkün olduğunu göstermektedir. Sonuç Geç dönemde saptanan horizontal kök kırıklarında vital apikal fragmanın korunması ve koronal fragmanın MTA plug ile kırık hattına kadar kapatılması, minimal invaziv, biyolojik olarak rasyonel ve işlev/estetik açıdan öngörülebilir bir seçenektir. Bu yaklaşım, seçilmiş olgularda apikal cerrahi gereksinimini azaltabilir ve uzun dönem stabiliteyi destekleyebilir.

Anahtar Kelimeler: Horizontal kök kırığı; MTA plug; Biyoseramik pat

P-061 Successful Management of a Ten-Year-Old Horizontal Root Fracture with Mta Barrier

Poster Abstract

Ezgi Demir[1], Ilgın İlgenli[1]

[1] Ege University Faculty Of Dentistry Department Of Endodontics

Aim To present the clinical and radiographic outcomes of a late-diagnosed horizontal root fracture managed by preserving the vital apical fragment and applying a mineral trioxide aggregate (MTA) barrier to the coronal fragment, and to highlight the effectiveness of this minimally invasive approach. Case Description A 22-year-old male-patient was referred for post-orthodontic evaluation. Medical history revealed a dental trauma that had occurred ≈ten-years earlier. Clinical and radiographic examinations identified a horizontal root fracture in #21. No response was obtained from electric pulp-testing of #11, #21, and #22; periapical radiolucencies were observed in #11 and #22, whereas no radiolucency was detected around the apical fragment of #21. Considering the long time elapsed since the trauma and the maintained vitality of the apical segment, repositioning was not indicated, and only the coronal fragment was treated. Following chemomechanical preparation of #11 and #22, a final irrigation sequence was performed with 17% EDTA, 2.5% sodium hypochlorite, distilled water, and 2% chlorhexidine. The canals were obturated using a bioceramic sealer and the cold lateral compaction-technique. In #21, the working-length was established up to the fracture line, and a 5 ± 1 mm MTA-plug was placed. The remaining coronal portion was filled with a bioceramic sealer using the cold lateral compaction-technique. The patient was placed on a routine follow-up schedule. Results At the one-year follow-up, all teeth were asymptomatic and functional. Periapical radiolucencies associated with #11 and #22 showed healing. In #21, the periodontal tissues at the fracture level remained stable with no fistula formation, pathologic mobility, or tenderness. Conclusion In late-diagnosed horizontal root fractures, preserving the vital apical fragment and sealing the coronal fragment up to the fracture line with MTA-plug provides a minimally invasive and biologically rational approach that maintains function and esthetics while promoting long-term stability.

Keywords: Horizontal root fracture; MTA plug; Bioceramic sealer

P-062 Kırık Alet Yönteminde By-Pass Tekniği: Bir Olgu Sunumu

Poster Bildiri

Ata Varastehfard[1], Melisa Uslu[1]
[1] İstanbul Aydın Üniversitesi

Amaç: Endodontik tedavi sırasında kullanılan kanal eğeleri deforme olabilmekte ve kırılabilmektedir. Kırılan alet apikal bölgeye ulaşmayı zorlaştırır ve yetersiz şekillendirmeye neden olabilir. Kırık alet yönetiminde by-pass metodu kullanılarak başarılı endodontik tedavi amaçlanmıştır. Olgu: 34 yaşında kadın hasta 46 numaralı dişinde şiddetli ağrı şikâyeti ile kliniğimize başvurdu. Hasta 10 ay önce bu dişe kök kanal tedavisi yaptırdığını ancak ağrısının geçmediğini belirtti. Radyografik muayenede mesiolingual ve mesiobukkal kanallarda kökün orta üçlüsünde kırık alet olduğu tespit edildi. Endodontik tedavisinin yenilenmesine karar verildi. Retreatment eğeleri sırasıyla #D1, #D2 ve #D3 kullanılarak eski kanal dolguları söküldü. Kanallar %2.5 NaOCl ile irrige edildikten sonra kanallara kalsiyum hidroksit yerleştirildi. Diş geçici dolgu maddesi ile kapatıldı. İkinci seans geçici dolgu maddesi uzaklaştırıldıktan sonra endomotor ile 25.06 taperlı döner alet 300 rpm ve 2.5 N.cmtorkta ayarında şekillendirme yapıldı. Distal kanal tek kon yöntemi ile rezin içerikli pat ile dolduruldu. Mesiolingual ve mesiobukkal kanallara öncelikle kırık aleti by-pass etmek için #10 ve #15 K paslanmaz çelik el eğeleri kullandı. İrrigasyon yapıldıktan sonra soğuk lateral kondansasyon tekniğiyle rezin esaslı kanal patı kullanılarak kök kanal tedavisi tamamlandı. Hastanın daimi dolgusu yapıldı. Hasta takibe alındı. Bulgular: Hastanın ilgili dişindeki ağrı şikayeti tamamen geçti. Apikal bölgeye ulaşıldı. Kök kanal tedavisi başarılı bir şekilde tamamlandı. 3 aylık takibinde hastanın lezyonunun küçüldüğü görüldü. Sonuç: Kırık aletin çıkartılamadığı durumlarda aletin by-pass edilmesi bir tedavi seçeneğidir. Kırık aletin bypass edilmesi için kullanılacak alet ve tekniklerin bilinmesi gerekmektedir.

Anahtar Kelimeler: Kök kanal tedavisi; By-pass tekniği; Kırık alet

P-062 Bypass Technique in the Broken Instrument Method: A Case Report

Poster Abstract

Ata Varastehfard[1], Melisa Uslu[1]
[1] Istanbul Aydın Unıversıty

Aim: Root canal files used during endodontic treatment can become deformed and break. A broken instrument can make it difficult to reach the apical region and may result in inadequate shaping. The aim was to achieve successful endodontic treatment using the bypass technique in the management of a broken instrument. Case Description: A 34 years old female patient presented to our clinic complaining of severe pain in tooth number 46. The patient stated that she had undergone root canal treatment on this tooth 10 months ago, but the pain persisted. Radiographic examination revealed a broken instrument in the middle third of the root in the mesiolingual and mesiobuccal canals. It was decided to repeat the endodontic treatment. The old canal fillings were removed using Protaper retreatment files #D1, #D2 and #D3, respectively. After irrigating the canals with 2.5% NaOCl, calcium hydroxide was placed in the canals. The tooth was closed with temporary filling material. In the second session, after removing the temporary filling material, shaping was performed with an endomotor using a 25.06 taper rotary instrument at 300 rpm and 2.5 N.cm torque. The distal canal was filled with resin-based paste using the single-cone technique. First, #10 and #15 K stainless steel hand files were used to bypass the broken instrument in the mesiolingual and mesiobuccal canals. After irrigation, root canal treatment was completed using a resin-based canal filler with the cold lateral condensation technique. The patient's permanent filling was placed. The patient was placed under follow-up. Results: The patient's pain complaint in the affected tooth completely resolved. The apical region was reached. Root canal treatment was successfully completed. At the 3-month follow-up, the patient's lesion was observed to have decreased. Conclusion: Bypassing the broken instrument is a treatment option when it cannot be removed. The instruments and techniques to be used for bypassing the broken instrument must be known.

Keywords: Bypass technique; Broken instrument

P-063 Endodontik Tedavi Sonrası Renklenen Dişe Devital Beyazlatma Uygulaması: Bir Olgu Sunumu

Poster Bildiri

Deniz Ataei Anzabi[1], Melisa Uslu[1]
[1] İstanbul Aydın Üniversitesi

Amaç: Bu olgu sunumunun amacı kök kanal tedavisi sonrası renklenmenin görüldüğü anterior dişte devital beyazlatma protokolü ile estetiğin yeniden kazandırılmasıdır. Gereçler ve Yöntemler: 35 yaşında sistemik olarak sağlıklı erkek hasta 11 numaralı dişindeki renklenme şikayetiyle kliniğimize başvurdu. İlgili dişe daha önce başka bir klinikte retreatment tedavisine başlanıldığı fakat tedavinin tamamlanmadığı öğrenildi. Alınan radyografilerde apikal bölgede radyolusent alan gözlendi. İlk seansta geçici dolgusu uzaklaştırıldı. Apeks bulucu (Densply, Erlangen, Almanya) ile kök kanal boyu tespit edildi ve kalsiyum hidroksit medikamenti (Saver) uygulandı. Geçici dolgu (3MESPE, Cavit Seefeld, Almanya) yerleştirildi. İki hafta sonra lateral kondensasyon yöntemi ile rezin içerikli kök kanal patıyla (Adseal, Metabiomed, Kore) kök kanalı dolumu gerçekleştirildi. Guta perkalar mine-sement sınırının 2 mm altında kalacak seviyeye getirildi. Üzerine geleneksel cam iyonomer siman (3MESPE, Seefeld, Almanya) yerleştirildi. Daha sonra %35'lik hidrojen peroksit içeren beyazlatma ajanı (Opalescence Endo, Ultradent Products Inc., South Jordan, ABD) pulpa odasına yerleştirildi. Beyazlatma ajanının üzeri pamuk pelet ile örtüldü, geçici restorasyon yapıldı. Hastaya üç gün sonrası için randevu verildi. Hasta ikinci seansa geldiğinde dişin yeteri kadar beyazlamadığı görüldü. Herhangi bir semptom tespit edilmedi, bu nedenle hastaya bir seans daha beyazlatma yapılmasına karar verildi. Geçici restorasyon kaldırıldıktan sonra ilk seanstaki beyazlatma prosedürleri tekrarlandı. Hastaya 3 gün sonraya tekrar randevu verildi. Hasta kontrole geldiğinde dişin istenilen seviyede beyazladığı görüldü. Daimi restorasyonu yapıldı ve tedavi tamamlandı. Bulgular: Klinik olarak semptomu olmayan dişin yarım kalan endodontik tedavisi tamamlandı ve hastanın estetik problemi iki seans sonunda beyazlatma işlemi ile giderildi. Beyazlatma prosedürlerinde komplikasyon olarak görülebilen rezorpsiyon ve hassasiyet problemleri görülmedi. Sonuç: Beyazlatma uygulamasının başarısı renklenmenin etiyolojisinin tespitine, beyazlatma ajanının tipi ve hekim tarafından kullanılan yöntemlere bağlıdır. Bu olguda beyazlatma ajanı "walking bleach" tekniği ile uygulanmıştır ve tatmin edici bir estetik sağlanmıştır. Devital beyazlatma diş estetiğinde etkili bir uygulamadır.

Anahtar Kelimeler: Devital beyazlatma; Kök kanal tedavisi; Renklenme

P-063 Devital Bleaching Application on a Tooth That Changed Color After Endodontic Treatment: A Case Report

Poster Abstract

Deniz Ataei Anzabi[1], Melisa Uslu[1]
[1] İstanbul Aydın University

Aim: The aim of this case presentation is to restore aesthetics in an anterior tooth with discoloration following root canal treatment using a devital whitening protocol. Materials and Methods: A 35-year-old systemically healthy male patient presented to our clinic complaining of discoloration in tooth number 11. It was learned that retreatment had been initiated on the tooth at another clinic but had not been completed. Radiographs revealed radiolucency in the apical region. The temporary filling was removed during the first session. The root canal length was determined using an apex locator (Densply, Erlangen, Germany), and calcium hydroxide medicament (Saver) was applied. A temporary filling (3MESPE, Cavit Seefeld, Germany) was placed. Two weeks later, the root canal was filled with a resin-based root canal filling material (Adseal, Metabiomed, Korea) using the lateral condensation technique. The gutta-percha was placed 2 mm below the enamel-cementum junction. Traditional glass ionomer cement (3MESPE, Seefeld, Germany) was placed on top. Subsequently, a whitening agent containing 35% hydrogen peroxide (Opalescence Endo, Ultradent Products Inc., South Jordan, USA) was placed in the pulp chamber. The whitening agent was covered with a cotton pellet, and a temporary restoration was placed. The patient was given an appointment for three days later. When the patient came for the second session, it was observed that the tooth had not whitened sufficiently. No symptoms were detected, so it was decided to apply one more whitening session on the patient. After the temporary restoration was removed, the whitening procedures from the first session were repeated. The patient was given another appointment for 3 days later. When the patient came for a check-up, it was seen that the tooth had whitened to the desired level. The permanent restoration was performed and the treatment was completed. Results: The incomplete endodontic treatment of the clinically asymptomatic tooth was completed, and the patient's aesthetic problem was resolved with a whitening procedure after two sessions. Resorption and sensitivity problems, which can be seen as complications in whitening procedures, were not observed. Conclusion: The success of whitening depends on identifying the etiology of discoloration, the type of whitening agent, and the methods used by the dentist. In this case, the whitening agent was applied using the “walking bleach” technique, and satisfactory aesthetics were achieved. Devital whitening is an effective application in dental aesthetics.

Keywords: Devital bleaching; Root canal treatment; Discoloration

P-064 Kurtarılan Kökler: Eksternal Servikal, Eksternal İnflamatuar ve İnternal Rezorpsiyon Olguları

Poster Bildiri

Dilara Baştuğ[1], Leyla Benan Ayrancı[1]
[1] Ordu Üniversitesi, Diş Hekimliği Fakültesi, Endodonti Kliniği

Giriş: Kök rezorpsiyonu, osteoklast benzeri hücrelerin aktivitesi sonucu ortaya çıkan patolojik bir sert doku kaybıdır. Bu durum genellikle travma, enfeksiyon, ortodontik tedavi veya devital beyazlatma gibi etkenlerle ilişkilidir. Rezorptif lezyonlar genel olarak internal ve eksternal olarak sınıflandırılır ve her biri kendine özgü tanı ve tedavi zorlukları barındırır. Bu çalışmada, gelişmiş materyal ve teknikler kullanılarak üç farklı rezorpsiyon tipinin (eksternal servikal, internal rezorpsiyon ve eksternal inflamatuar) tanı ve tedavisi sunulmaktadır. Olgu 1: Devital beyazlatma ve başarısız kanal tedavisi öyküsü bulunan 18 yaşındaki kadın hasta, 11 numaralı dişte fistül, diş eti kanaması ve renk değişikliği şikayetleriyle başvurdu. Tek seans kanal tedavisi sonrası fistül ortadan kalktı. Birinci ay kontrolünde diş eti kanaması ve distal cep devam etmekteydi. Radyografik olarak eksternal servikal rezorpsiyon doğrulandı. Cerrahi tedavide flap kaldırılarak kavite, biyoseramik sealer, Biodentine ve cam iyonomer siman (GIC) ile restore edildi. Takipte kemik oluşumu ve cep kapanmasıyla birlikte iyileşme gözlendi. Olgu 2: Geçmiş dental travma öyküsü olan 38 yaşındaki erkek hasta, 21 numaralı dişte fistül ve mobilite şikayetleriyle başvurdu. Kalsiyum hidroksit ile uygulanan kanal tedavisi sonrası fistül geriledi. Kanal apeksinin ötesine Spongostan yerleştirildi ve kanal Biodentine ile obtüre edildi. Takip radyografilerinde iyileşme görüldü. Olgu 3: 22 numaralı dişte tekrarlayan şişlik şikayeti olan, sistemik olarak sağlıklı 35 yaşındaki kadın hastada geniş periapikal lezyon saptandı. Kanal tedavisi uygulanarak kalsiyum hidroksit yerleştirildi. İki hafta sonra apikal üçlü gutta-perka ile dolduruldu, rezorbe alan ise MTA ile restore edildi. Bir yıllık takipte tam iyileşme gözlendi. Sonuç: Bu olgu serisi, rezorptif lezyonların yönetiminde doğru tanı ve bireyselleştirilmiş tedavi stratejilerinin önemini vurgulamaktadır.

Anahtar Kelimeler: Kök rezorpsiyonu; Biyoseramik materyaller; Gelişmiş restoratif teknikler

P-064 Saved Roots: A Case Series of External Cervical, External Inflammatory, and Internal Resorption

Poster Abstract

Dilara Baştuğ[1], Leyla Benan Ayrancı[1]
[1] Ordu University Faculty Of Dentistry, Department Of Endodontics

Introduction: Root resorption is a pathological loss of dental hard tissue caused by osteoclast-like activity, due to trauma, infection, orthodontic treatment or devital bleaching. Resorptive lesions are classified as external or internal, each with diagnostic and treatment challenges. This study aims to present the diagnosis and management of three resorption types (external cervical, internal, external inflammatory) using advanced materials and techniques. Case 1: An 18-year-old female with a history of failed endodontic treatment and devital bleaching presented with a fistula, gingival bleeding, and discoloration on tooth #11. Root canal retreatment resolved the fistula. At one month follow-up, gingival bleeding and distal pocket persisted, with radiographic confirmation of external cervical resorption. Surgical repair included flap elevation and cavity restoration with bioceramic sealer, Biodentine, and GIC, leading to bone regeneration and pocket closure. Case 2: A 38-year-old male with dental trauma presented with a fistula and mobility in tooth #21. Root canal treatment with calcium hydroxide resolved the fistula. Spongostan was placed to the apex, and Biodentine was used for obturation. Follow-up radiographs confirmed healing. Case 3: A 35-year-old female with recurrent swelling on tooth #22 exhibited a large periapical lesion. Root canal treatment was performed with calcium hydroxide for two weeks. The apical third was filled with gutta-percha, and the resorptive defect was restored with MTA. At the 1-year follow-up, complete healing was observed. Conclusion: This case series highlights the importance of accurate diagnosis and individualized treatment strategies for managing resorptive lesions effectively.

Keywords: Root resorption; Bioceramic materials; Advanced restorative techniques

P-065 Travma Sonrası İntrüze Olan Santral Dişin Multidisipliner Tedavisi: Bir Olgu Sunumu

Poster Bildiri

Gizem Yüksel[1], Seden Kara Ongun[1], Ahmet Caymaz[1], Oğuz Tavşan[1]
[1] Uşak Üniversitesi Diş Hekimliği Fakültesi

Amaç Bu olgu sunumunun amacı, komplike kron kırığı ve intrüzyon gelişen maksiller santral dişin multidisipliner yaklaşımla tedavisini ve 6 aylık takibini sunmaktır. Olgu Uşak Üniversitesi Diş Hekimliği Fakültesi Endodonti Anabilim Dalı'na, kaza geçirdiği gün şiddetli ağrı şikayetiyle başvuran sistemik olarak sağlıklı, 23 yaşındaki erkeknın anamnezinde yüksekten düştüğü öğrenilmiştir. Hasta travma sonrası ilk olarak bir devlet hastanesine başvurmuş, burada tetanoz aşısı uygulanmış ve antibiyotik reçete edilmiştir. Klinik ve radyografik incelemede 21 numaralı dişin burun tabanına doğru intrüze olduğu, alt dudakta yumuşak doku yaralanması olduğu, alveoler soket bütünlüğünün korunduğu görülmüştür. Bulgular KIBT ile doğrulanmış, intrüzyon yönü ve çevre yapılar üç boyutlu olarak değerlendirilmiştir. Lokal anestezi altında cerrahi ekstrüzyon ile diş repoze edilmiş ve 13–23 numaralı dişler arasına esnek ortodontik tel ile splint uygulanmıştır. Aynı seansta kök kanal tedavisine başlanmıştır. R50 resiprokal eğe (Reciproc Blue (VDW, Almanya)) ile apikal genişletme tamamlanmıştır. Her eğe değişiminde %2,5 NaOCl ile irrigasyon yapılmış; son irrigasyon %2,5 NaOCl, %17 EDTA ve %2,5 NaOCl sırasıyla uygulanmış, tüm adımlar ultrasonik aktivasyon ile desteklenmiştir. Şekillendirme sonrası kanal kurutularak kalsiyum hidroksit ($Ca(OH)_2$) uygulanmıştır. İki hafta sonraki randevuda kalsiyum hidroksit uzaklaştırılmış, aynı irrigasyon protokolü tekrarlandıktan sonra kök kanalı, güta-perka (Dentsply Maillefer) ve biyoseramik kanal patı (MTA CEM S) ile soğuk lateral kompaksiyon yöntemiyle doldurulmuştur. Diş geçici olarak restore edilip Restoratif Diş Tedavisi Anabilim Dalı'na yönlendirilmiş, bu bölümde estetik restorasyonu tamamlanmıştır. Bulgular 1., 2., 3. ve 6. ay kontrollerinde diş asemptomatik, fonksiyonel, mobilitesi normal ve perküsyon sesi fizyolojik olarak değerlendirilmiştir. Radyografik ve CBCT kontrollerinde periapikal patoloji veya kök rezorpsiyonu izlenmemiştir. Sonuç Travma sonrası intrüzyon olgularında erken müdahale, uygun tedavi planlaması ve düzenli takip, dişin uzun dönem fonksiyon ve estetiğinin korunmasında kritik öneme sahiptir. Bu olguda uygulanan multidisipliner yaklaşım sayesinde diş fonksiyonel, asemptomatik ve estetik olarak başarıyla korunmuştur.

Anahtar Kelimeler: İntrüzyon ; cerrahi ekstrüzyon ; endodontik tedavi

P-065 Multidisciplinary Management of an Intruded Maxillary Central Incisor Following Trauma: A Case Report

Poster Abstract

Gizem Yüksel[1], Seden Kara Ongun[1], Ahmet Caymaz[1], Oğuz Tavşan[1]
[1] Uşak Universty Faculty Of Dentistry

Objective The aim of this case report is to present the multidisciplinary management and six-month follow-up of a maxillary central incisor that sustained intrusion and a complicated crown fracture. Case Report A 23-year-old systemically healthy male patient presented to the Department of Endodontics, Faculty of Dentistry, Uşak University, on the day of injury with severe pain following a fall from height. The patient had initially visited a state hospital where tetanus prophylaxis and antibiotic therapy were administered. Clinical and radiographic examinations revealed intrusion of the maxillary left central incisor (tooth #21) toward the nasal floor, associated with soft-tissue laceration of the lower lip. The alveolar socket continuity was preserved. Cone-beam computed tomography (CBCT) confirmed the findings and allowed three-dimensional evaluation of the intrusion direction and adjacent anatomical structures. Under local anesthesia, surgical extrusion was performed to reposition the tooth, and a flexible orthodontic wire splint was placed between teeth #13–#23. Endodontic treatment was initiated during the same session. Apical preparation was completed using an R50 reciprocating file (Reciproc Blue, VDW, Germany). Irrigation was performed with 2.5% sodium hypochlorite (NaOCl) after each instrument change, followed by a final irrigation sequence of 2.5% NaOCl, 17% EDTA, and 2.5% NaOCl. All irrigation steps were activated ultrasonically. After shaping, the canal was dried and medicated with calcium hydroxide ($Ca(OH)_2$). At the two-week recall, calcium hydroxide was removed and the same irrigation protocol repeated. The canal was obturated with gutta-percha (Dentsply Maillefer) and a bioceramic sealer (MTA CEM S) using the cold lateral compaction technique. The tooth was temporarily restored and referred to the Department of Restorative Dentistry for esthetic rehabilitation, which was completed successfully. Findings At 1-, 2-, 3-, and 6-month follow-ups, the tooth remained asymptomatic and functional, with normal mobility and physiological percussion sound. Radiographic and CBCT evaluations revealed no periapical pathology or external root resorption. Conclusion Early intervention, appropriate treatment planning, and regular follow-up are crucial for maintaining long-term function and esthetics in post-traumatic intrusion cases. In this case, a multidisciplinary approach enabled the preservation of a functional, asymptomatic, and esthetically satisfactory outcome.

Keywords: Intrusion; surgical extrusion; endodontic treatment

P-066 Retreatment Sırasında Meydana Gelen Post Kiriğinin Tedavi Prognozuna Etkisi: Olgu Sunumu

Poster Bildiri

Yiğit Arslan[1], Esin Özlek[1]
[1] Van Yüzüncü Yıl Üniversitesi

Amaç: Bu olgu sunumunun amacı, yetersiz endodontik tedavi nedeniyle kök kanal yenileme (retreatment) uygulanan bir dişte, prefabrik metal post materyalinin uzaklaştırılması sırasında meydana gelen kırılmayı takiben gerçekleştirilen klinik yaklaşımın değerlendirilmesidir. Olgu Tanımlaması: 35 yaşındaki, sistemik hastalık öyküsü bulunmayan erkek hasta sol üst ikinci premolar dişinde çiğneme sırasında ve istirahat hâlinde hissedilen ağrı şikâyeti ile kliniğe başvurmuştur. Klinik ve radyografik değerlendirme sonucunda, ilgili dişte yetersiz kök kanal dolgusu ve periapikal bölgede radyolüsent lezyon saptanmıştır. Kök kanal tedavisinin yenilenmesine karar verilmiştir. İlk seansta mevcut kök kanal dolgu materyali, H-tipi el eğeleri (Dentsply- Maillefer, Ballaigues, Switzerland) ve EndoArt nikel-titanyum retreatment sistemi (EndoArt, Turkey) ile uzaklaştırılmıştır. İşlem esnasında önceki koronal restorasyonda kullanılan prefabrik metal post uzaklaştırılırken kırılmıştır. Bunun üzerine kalan parça yerinde bırakılıp kanallara kalsiyum hidroksit yerleştirilmiş, geçici restorasyon yapılmış ve hasta 14 gün sonraya kontrol randevusuna çağrılmıştır. 14 gün sonra yapılan değerlendirmede hastanın semptomlarının bulunmadığı görülmüş ve kanal dolumu tamamlanmıştır. Bulgular: Altı aylık takipte hasta asemptomatik olarak izlenmiş, periapikal lezyonda belirgin radyografik iyileşme gözlemlenmiştir. Hastanın takibi devam etmektedir. Sonuç: Post sistemlerinin, retreatment işlemleri sırasında dentinden uzaklaştırılmasıyla ortaya çıkabilecek komplikasyonlar her zaman tedavi başarısını olumsuz etkilemeyebilir. Bu tür olgularda konservatif klinik yaklaşım, yeterli kanal dezenfeksiyonu ve etkili apikal ile koronal sızdırmazlık sağlayan kanal dolgusuyla başarılı klinik ve radyografik sonuçlar elde edilebilmektedir. Anahtar Kelimeler: Kök kanal tedavisi; Retreatment, Restoratif tedavi başarısızlığı

Anahtar Kelimeler: Kök kanal tedavisi; Retreatment, Restoratif tedavi başarısızlığı

P-066 The Effect of a Post Fracture During Retreatment on Treatment Prognosis: A Case Report

Poster Abstract

Yiğit Arslan[1], Esin Özlek[1]
[1] Van Yüzüncü Yıl University

Aim: The aim of this case report is to evaluate the clinical approach taken after a fracture occurred during the removal of a prefabricated metal post in a tooth that needed root canal retreatment due to insufficient previous treatment. Case Description: A 35 year old male patient with no systemic diseases came to the clinic with complaints of pain in his upper left second premolar during chewing and at rest. Clinical and radiographic examinations showed an inadequate root canal filling and a radiolucent lesion in the periapical area. It was decided to perform root canal retreatment. In the first appointment, the existing root canal filling material was removed using H-type hand files (Dentsply-Maillefer, Ballaigues, Switzerland) and the EndoArt nickel-titanium retreatment system (EndoArt, Turkey). During the procedure, the prefabricated metal post used in the previous restoration was fractured while being removed. The remaining piece was left in place, calcium hydroxide was placed inside the canals, a temporary restoration was made, and the patient was scheduled for a follow up visit in 14 days. At the second visit, the patient had no symptoms, and the root canal filling was completed. Results: At the 6 month follow up, the patient has no symptoms, and there was visible radiographic healing in the periapical lesion. The patients follow up is ongoing. Conclusion: Complications such as post fractures during retreatment do not always negatively affect treatment success. In such cases, a conservative clinical approach, proper canal disinfection, and a well sealed root canal filling can lead to successful clinical and radiographic outcomes. Keywords: Root canal treatment; Retreatment; Restorative treatment failure

Keywords: Root canal treatment; Retreatment; Restorative treatment failure

P-067 Kronik Apikal Periodontitisli Dişte Mta ile Apikal Tıkaç Uygulaması: Olgu Sunumu

Poster Bildiri

Yiğit Arslan[1], Esin Özlek[1]
[1] Van Yüzüncü Yıl Üniversitesi

Amaç: Bu olgu sunumunun amacı, kronik apikal periodontitisli ve geniş apikal açıklığa sahip bir dişte MTA ile apikal tıkaç uygulamasının klinik ve radyografik sonuçlarını değerlendirmektir. Olgu Tanımlaması: 24 yaşındaki, sistemik hastalık öyküsü bulunmayan kadın hasta, sağ üst lateral dişinde istirahat hâlinde hissedilen rahatsızlık hissi ve kronda renklenme şikâyeti ile kliniğe başvurmuştur. Klinik ve radyografik değerlendirme sonucunda ilgili dişte derin bir koronal restorasyon, kökün apikal üçlü hizasında sinüs yolu ve periapikal bölgede iyi sınırlı radyolüsent lezyon saptanmıştır. Kronik apikal periodontitis teşhisi konularak kök kanal tedavisi endikasyonu belirlenmiştir. İlk seansta mevcut koronal dolgu materyali uzaklaştırılmış, pü akışı sağlanmış ve kök kanalı Fanta AF Blue Rotary ile (Dental Fanta, Shanghai, China) şekillendirilmiştir. Daha sonra kök kanalına kalsiyum hidroksit yerleştirilmiş ve geçici restorasyon Cavit (3 M ESPE, Seefeld, Germany) yapılmıştır. Hastaya iki hafta sonrasına kontrol randevusu verilmiştir. İki hafta sonra ikinci seansta hastanın semptomlarının bulunmadığı, sinüs yolunun kapandığı ve kanaldan pü akışının kesildiği belirlenmiştir. Bu seansta MTA ile apikal tıkaç oluşturulmuştur. Aynı seansta koronal kanal dolumu gutta-percha(Meta-Biomed, Cheongwon, Korea) ve rezin içerikli kanal patı (AdSeal,Meta-Biomed, Cheongwon, Korea) ile tamamlanmıştır. Bulgular: Altı aylık radyografik ve klinik takipte hasta asemptomatik olarak izlenmiş, periapikal lezyon bölgesinde belirgin radyografik iyileşme gözlenmiştir. Hastanın klinik ve radyografik takibi devam etmektedir. Sonuç: Altı aylık takipte hasta asemptomatik olarak izlenmiş; periapikal lezyon bölgesinde belirgin radyografik iyileşme saptanmıştır. Hastanın klinik ve radyografik takibi sürmektedir. Anahtar Kelimeler :MTA; Apikal tıkaç; Kronik apikal periodontitis

Anahtar Kelimeler: MTA; Apikal tıkaç; Kronik apikal periodontitis

P-067 Apical Plug Application with Mta in a Tooth With Chronic Apical Periodontitis: A Case Report

Poster Abstract

Yiğit Arslan[1], Esin Özlek[1]
[1] Van Yüzüncü Yıl University

Aim: The aim of this case report is to evaluate the clinical and radiographic results of using an apical plug with MTA in a tooth with chronic apical periodontitis and open apex. Case Description: A 24 year old female patient with no systemic disease came to the clinic complaining of discomfort in upper right lateral tooth at rest and discoloration of the crown. Clinical and radiographic examination revealed a deep coronal restoration, a sinus tract in the apical third of the root, radiolucent lesion in the periapical area. The tooth was diagnosed with chronic apical periodontitis, and root canal treatment was planned. In the first appointment, the existing coronal filling was removed, pus drainage was achieved, and the root canal was shaped using the Fanta AF Blue Rotary system (Dental Fanta, Shanghai, China). Calcium hydroxide was placed into the canal, and temporary restoration was done with Cavit (3M ESPE, Seefeld, Germany). The patient was scheduled for a follow up visit in two weeks. At the second appointment, two weeks later, the patient had no symptoms, the sinus tract had closed, and no pus was coming from the canal. In this session, an apical plug was created with MTA. In the same session, the coronal part of the canal was filled with gutta-percha (Meta-Biomed, Cheongwon, Korea) and resin based sealer (AdSeal, Meta-Biomed, Cheongwon, Korea). Results: At the six month clinical and radiographic follow up, the patient was asymptomatic, and significant healing of the periapical lesion was observed. The follow up is still ongoing. Conclusion: At the six month follow up, the patient has no symptoms, and clear radiographic healing was seen in the periapical area. Clinical and radiographic follow-up is ongoing. Keywords: MTA; Apical plug; Chronic apical periodontitis

Keywords: MTA; Apical plug; Chronic apical periodontitis

P-069 Vital Pulpa Tedavisi ve Reataçman ile Komplike Kron Kırığının Tedavisi: Olgu Sunumu

Poster Bildiri

Mustafa Mert Tulgar[1], **Yağmur Kılıç**[1], Begüm Özden[2]
[1] İzmir Katip Çelebi Üniversitesi, Diş Hekimliği Fakültesi, Endodonti Anabilim Dalı
[2] Sağlık Bakanlığı, İstanbul Başakşehir Ağız ve Diş Sağlığı Merkezi

Giriş: Pulpa ekspozu ile komplike kron kırıkları, genç daimi dişlerde sık görülen travmatik yaralanmalardır. Parsiyel pulpotomi yoluyla vital pulpa tedavisi, aseptik koşullar altında derhal uygulandığında pulpa canlılığını korumayı amaçlamaktadır. Bu konservatif yaklaşımın, uygun vaka seçimi ve teknik uygulandığında öngörülebilir iyileşme ve uzun vadeli başarı sağladığı gösterilmiştir (Cvek, 1978; Fuks et al., 2010; AAE, 2021). Kırılan koronal parçanın yeniden yapıştırılması esasına dayanan reataçman, uygulanabilir bir tedavi seçeneği olarak kabul edilmektedir (Khandelwal, 2021). Olgu Tanımlaması: 15 yaşındaki erkek hasta, sporla ilgili bir travmadan bir gün sonra 11 numaralı dişinde komplike kron kırığı ile başvurdu. Üst dudakta yumuşak doku travması mevcutken dişeti etkilenmemiş görünmekteydi. Dişte 2 mm'lik ekspozu, mobilite olmaksızın, hafif kanama ve travma sonrası başlayan ağrı ve reaktif duyarlılık mevcuttu. Soğuk testine artmış yanıt mevcuttu. Periapikal radyografide kök kırığı gözlemlenmedi. Rubber-dam izolasyonu altında, steril salin irrigasyonu ile yüksek hızlı elmas frez kullanılarak yaklaşık 3 mm'lik koronal pulpa dokusu çıkarıldı. %1 Sodyum Hipoklorit lavajı ile hemostaz sağlandı. Açığa çıkan pulpa, kalsiyum silikat bazlı biyoseramik malzeme (Biodentine) ile kaplandı, kırık kron parçasına elmas rond frezle bir retansiyon oluğu açıldı ve ardından parça asitlendikten sonra dual cure rezin siman kullanılarak yeniden yapıştırıldı. Birinci ay ve 6. ay kontrolü asemptomatik seyretti. Onbir ay sonra hasta yine sporla ilişkli travma kaynaklı yapıştırılan parçanın kaybı ve sublüksasyon ile kliniğe başvurdu. Direkt kompozit uygulaması tercih edilerek IMICRYL Nova Compo-B Plus adeziv sistem ve A2 Nova-Comp Anterior kompozit ile restoratif tedavi uygulandı. Bulgular: 18 ay kontrolünde dişin asemptomatik olduğu ve soğuk testine normal cevap verdiği gözlemlenmiştir. Radyografide patoloji saptanmamıştır. Sonuç: Kalsiyum silikat bazlı biyomalzemeler kullanılarak yapılan kısmi pulpotomi, komplike kron kırıklarında öngörülebilir, biyolojik olarak uygun sonuçlar sağlar ve pulpa vitalitesini korur. Erken tanı, aseptik teknik ve biyoaktif malzemelerin kullanımı, uzun vadeli başarı için kritik faktörlerdir.

Anahtar Kelimeler: komplike kron kırığı, pulpotomi, vital pulpa tedavisi, Biodentine, reataçman

Kaynakça

1.Cvek M. A clinical report on partial pulpotomy and capping with calcium hydroxide in permanent incisors with traumatic exposure of the pulp. J Endod. 1978;4(8):232-237.

2.Fuks AB, et al. Partial pulpotomy – The treatment of choice for exposed pulps in permanent teeth following trauma. Dent Traumatol. 2010;26(5):431-439.

3.American Association of Endodontists (AAE). Position Statement: Management of Traumatic Dental Injuries. 2021.

4. Khandelwal, Priyal, et al. "Fragment reattachment after complicated crown-root fractures of anterior teeth: a systematic review." Dental Traumatology 37.1 (2021): 37-52.

P-069 Management of a Complicated Crown Fracture with Vital Pulp Therapy and Reattachment: Case Report

Poster Abstract

Mustafa Mert Tulgar[1], **Yağmur Kılıç**[1], Begüm Özden[2]
[1] Izmir Katip Çelebi University, Faculty Of Dentistry, Department Of Endodontics
[2] Health Ministry, İstanbul Başakşehir Oral And Dental Health Center

Introduction: Complicated crown fractures involving pulp exposure are common traumatic injuries in young permanent teeth. Vital pulp therapy through partial pulpotomy aims to preserve pulp vitality and promote continued root maturation when performed promptly under aseptic conditions. This conservative approach has been shown to achieve predictable healing and long-term success when appropriate case selection and technique are applied (Cvek, 1978; Fuks et al., 2010; AAE, 2021). Fragment reattachment is considered a viable treatment option (Khandelwal, 2021). Case Description: A 15-year-old male patient presented with a complicated crown fracture of tooth #11 one day after a sports-related trauma. A soft-tissue injury was present on the upper lip, while the gingiva appeared unaffected. The tooth exhibited a 2-mm pulpal exposure with slight bleeding, trauma-induced pain, and reactive sensitivity, but no mobility. A heightened response to the cold test was noted. No root fracture was observed on the periapical radiograph. Under rubber-dam isolation, approximately 3 mm of coronal pulp tissue was removed using a high-speed diamond bur with sterile saline irrigation. Hemostasis was achieved with 1% sodium hypochlorite lavage. The exposed pulp was capped with a calcium silicate–based bioceramic material (Biodentine). A retention groove was prepared on the fractured crown fragment using a diamond round bur, and after acid etching, the fragment was reattached with a dual-cure resin cement. The 1-month and 6-month follow-ups were asymptomatic. Eleven months later, the patient returned with loss of the reattached fragment and subluxation due to another sports-related trauma. A direct composite restoration was performed using the IMICRYL Nova Compo-B Plus adhesive system and A2 Nova-Comp Anterior composite. Results: At 18th month recall, the tooth remained asymptomatic, responded positively to vitality testing. No signs of periapical pathology was observed on the periapical radiograph. Conclusion: Partial pulpotomy using calcium silicate–based biomaterials provides a predictable and biologically favorable outcome in complicated crown fractures, maintaining pulp vitality. Early diagnosis, strict aseptic technique, and the use of bioactive materials are critical factors for long-term success.

Keywords: complicated crown fracture, pulpotomy, vital pulp therapy, Biodentine, reattachment

P-070 Burun Tabanını Etkileyen Geniş Periapikal Lezyonun Multidisipliner Tedavisi: Bir Olgu Sunumu

Poster Bildiri

Berkay Akman[1], Dilan Kıncal[1]
[1] Akdeniz Diş Hekimliği Fakültesi

Bu olgu sunumunda, burun tabanını etkileyen geniş bir periapikal lezyonun multidisipliner yaklaşımla tedavisini ele aldık. Hastamız 52 yaşında bir kadın olup, damakta şişlik şikayetiyle kliniğimize başvurdu. Yapılan radyografik incelemelerde 22 numaralı dişin devital olduğu ve lezyonun burun tabanına kadar uzandığı, hatta palatinal kortikal kemikte perforasyona yol açtığı tespit edildi. Tedavi planı kapsamında öncelikle mobilitesi bulunan dişe splint uygulandı, ardından kanal tedavisine başlandı. İlk seanslarda drenaj sağlandı ve kanal içi %2 klorheksidin ile irrigasyon ve pansuman yapıldı. Akıntının kesilmesiyle birlikte kalsiyum hidroksit medikamenti kullanılarak tedavi ilerletildi. Kanal tedavisi tamamlandıktan sonra apikal rezeksiyon uygulanmış ve retrograd dolgu materyali olarak MTA tercih edilmiştir. Üçüncü ay kontrolünde hastanın şikayetlerinin geçtiği ve kemik iyileşmesinin başladığı gözlenmiştir. On ikinci ay kontrolünde lezyonun neredeyse tamamen iyileştiği radyografik olarak doğrulanmıştır. Sonuç olarak, bu olgu; burun tabanına kadar uzanan geniş periapikal lezyonların doğru tanı, dikkatli endodontik yaklaşım ve cerrahi destekle başarılı bir şekilde tedavi edilebileceğini göstermektedir.

Anahtar Kelimeler: • Periapikal lezyon • Burun tabanı • Multidisipliner tedavi • Endodontik cerrahi • Apikal rezeksiyon • MTA (Mineral Trioksit Agregat) • Kalsiyum hidroksit • Klorheksidin • Kök kanal t

P-070 Multidisciplinary Treatment of a Large Periapical Lesion Affecting the Nasal Floor: A Case Report”

Poster Abstract

Berkay Akman[1], Dilan Kıncal[1]
[1] Akdeniz University Department Of Endodontics

This case report presents the multidisciplinary management of a large periapical lesion extending to the nasal floor. A 52-year-old female patient was admitted to the endodontic clinic with a complaint of palatal swelling. Clinical and radiographic examinations revealed that tooth #22 was devital, exhibiting a large periapical lesion causing perforation of the nasal floor and palatal cortical bone. The adjacent teeth were found to be vital. Initially, a splint was applied to stabilize the mobile tooth, and root canal treatment was initiated on tooth #22. During the first sessions, drainage was achieved, and the canal was irrigated and medicated with 2% chlorhexidine. After cessation of the exudate, calcium hydroxide medication was placed, and root canal treatment was completed. Apical resection was then performed to remove granulation tissue, and Mineral Trioxide Aggregate (MTA) was used as the retrograde filling material. At the three-month follow-up, bone apposition and reduction of the lesion boundaries were observed, while complete healing was confirmed radiographically at the twelve-month control. In conclusion, this case demonstrates that large periapical lesions extending to the nasal floor can be successfully managed through accurate diagnosis, proper endodontic therapy, and a supportive surgical approach.

Keywords: • Periapical lesion • Nasal floor • Multidisciplinary treatment • Endodontic surgery • Apical resection • Mineral Trioxide Aggregate (MTA) • Calcium hydroxide • Chlorhexidine • Root canal treatment • Bone healing

P-071 Kronik Okluzal Travmanın Periapikal Dokularda Yarattığı Tehdit: Bir Olgunun 5 Yıllık Takibi

Poster Bildiri

Merve Nur Anlar[1], Hüseyin Karayılmaz[2]
[1] Özel Diş Kliniği, Antalya
[2] Akdeniz Üniversitesi Diş Hekimliği Fakültesi, Pedodonti A.d., Antalya

Amaç: Diş sıkma ve parafonksiyonel alışkanlıklar gibi nedenlerle, periodontal dokuların tolere edebileceğinden fazla okluzal kuvvetlere maruz kalmasıyla oluşan doku hasarı kronik okluzal travma olarak tanımlanır. Bu olgu raporunda, kronik okluzal travmaya bağlı geniş periapikal lezyonun tedavisi ve uzun dönem takibi sunulmuştur. Olgu Tanımlaması: Akdeniz Üniversitesi Çocuk Diş Hekimliği Kliniği'ne Kasım 2019'da, 11 yaşındaki kız hasta sol alt daimi köpek dişi bölgesinde, şiddetli gece ağrısı ile başvurmuştur. Klinik ve radyografik muayenede 33-42 numaralı dişlerin periapikalinde geniş bir lezyon tespit edilmiştir. Soğuk ve elektrikli vitalite testlerine 33 numaralı diş cevap vermezken, 32 numaralı dişin geç cevap verdiği saptanmıştır. Çürük lezyonu bulunmayan 33 numaralı dişte; perküsyon, palpasyon ve ısırma sırasında şiddetli ağrı tespit edilmiş, akut travma öyküsü belirlenmemiştir. Kapanış kontrolünde 33 numaralı dişin prematür kontaklara maruz kaldığı tespit edilmiştir. Kök gelişimi tamamlanmamış olan 33 numaralı dişin endodontik tedavisine, 32 numaralı dişin ise takibine karar verilmiştir. Bulgular: İlk seansta 33 numaralı dişteki prematür kontaktlar kaldırılarak, antibiyotik ve ağrı kesici/antienflamatuvar reçete edilmiştir. Şikayetlerinin oldukça azaldığı ikinci seansta, ilgili dişin kanal tedavisine başlanmış ve dişin nekroze olduğu belirlenmiştir. Kanaldaki nekrotik dokuların uzaklaştırılması, serum ve %2.5 sodyum hipoklorit ile irrigasyonun ardından, kanala kalsiyum hidroksit uygulanmıştır. Üç ay boyunca düzenli aralıklarla kalsiyum hidroksit uygulamasına devam edilmiştir. Takipte apikaldeki lezyonda iyileşme ve küçülme gözlenmiştir. Üç ay sonunda kök ucunda MTA ile apikal tıkama oluşturularak dişin tedavisi tamamlanmıştır. Ayrıca 32 numaralı diş de vitalite testlerine normal cevap vermeye başlamıştır. Hastanın rutin randevularla klinik ve radyolojik takibi gerçekleştirilmiştir. Beş yıllık takip sonucunda radyolojik olarak apikaldeki lezyonun tamamen iyileşerek normale döndüğü tespit edilirken klinik olarak ilgili dişlerde herhangi bir olumsuz bulgu saptanmamıştır. Sonuç: Bu olgu, kronik okluzal travmanın periapikal dokularda şiddetli ağrı ve geniş apikal lezyonlara yol açabileceğini göstermektedir. Uygun endodontik tedaviler, düzenli takip ve kontrollerle dişin fonksiyon ve sürekliliği korunabilmektedir.

Anahtar Kelimeler: Okluzal travma; periapikal dokular; endodontik tedavi

P-071 The Threat of Chronic Occlusal Trauma on Periapical Tissues: Five-Year Follow-Up of a Case

Poster Abstract

Merve Nur Anlar[1], Hüseyin Karayılmaz[2]
[1] A Special Dental Clinic, Antalya
[2] Akdeniz University, Dentistry Of Faculty, Pediatric Dentistry, Antalya

Aim: Tissue damage resulting from occlusal forces exceeding the tolerance of periodontal tissues due to habits such as bruxism and parafunctional activities is defined as chronic occlusal trauma. This case report presents the treatment and long-term follow-up of a large periapical lesion associated with chronic occlusal trauma. Case Description: In November 2019, an 11-year-old girl attended the Akdeniz University Pediatric Dentistry Clinic with severe nocturnal pain in the lower left permanent canine region. Clinical and radiographic examination revealed a large periapical lesion involving teeth #33–#42. Tooth #33 showed no response to cold and electric pulp tests, whereas tooth #32 responded with delay. Tooth #33, without carious lesions, exhibited severe pain on percussion, palpation, and biting, and no acute trauma history was reported. Occlusal evaluation revealed premature contacts on tooth #33. Endodontic treatment was planned for tooth #33 with incomplete root development, while tooth #32 was scheduled for follow-up. Findings: In the first session, premature contacts on tooth #33 were removed, and antibiotics and analgesic/anti-inflammatory medications were prescribed. In the second session, with symptoms reduced, root canal treatment was initiated, confirming necrosis. Necrotic tissue was removed, and the canal irrigated with saline and 2.5% sodium hypochlorite, followed by calcium hydroxide application, continued at regular intervals for three months. Follow-up showed healing and lesion reduction. Apical sealing with MTA completed treatment. Tooth #32 regained normal vitality. The patient underwent routine clinical and radiographic follow-up. At the five-year follow-up, radiographs showed complete healing of the apical lesion, returning to normal, and no adverse clinical findings were observed in the affected teeth. Conclusion: This case demonstrates that chronic occlusal trauma can lead to severe pain and extensive apical lesions in periapical tissues. Appropriate endodontic treatment and regular follow-up can preserve the function and longevity of the affected tooth

Keywords: Occlusal trauma; periapical tissues; endodontic treatment

P-072 Ön Baş Başa Kapanışın Çocuk Hastada Hareketli Ortodontik Aparey ile Klinik Düzeltilmesi

Poster Bildiri

Seyda Merve Yabaş[1], [1], Zekiye Şeyma Gümüşboğa[21]

[1] İnönü Üniversitesi Diş Hekimliği Fakültesi, Pedodonti Ana Bilim Dalı, Malatya, Türkiye

Amaç: Sunulan bu olgu; üst sol daimi orta keser dişte baş başa kapanış ilişkisi gözlenen karma dişlenme dönemindeki bir çocuk hastada, labiolingual spring bulunan hareketli ortodontik aparey yardımıyla uygulanan tedavi sürecini ve tedavi sonucunda ulaşılan klinik başarıyı ortaya koymayı amaçlamaktadır. Olgu Tanımlanması: On yaşında, sistemik açıdan herhangi bir sağlık problemi bulunmayan kız hasta; üst sol santral dişin konum farklılığı nedeniyle fakültemize yönlendirilmiştir. Yapılan klinik ve radyografik incelemelerde ilgili dişin normal pozisyonuna göre palatinalde konumlandığı ve bu durumun anterior bölgede baş başa kapanışa yol açtığı saptanmıştır. Tedavi yaklaşımında, baş başa kapanışın tedavi edilmesi amacıyla hareketli bir aparey uygulanmasına karar verilmiştir. Aparey, anterior bölgede vestibül ark ve labiolingual spring ile desteklenmiş; posterior bölgede ise ısırma blokları ve Adams kroşeleri eklenerek fonksiyonel etkinliği artırılmıştır. Başlangıçta iki haftada bir düzenlenen kontroller, hastanın aparey kullanımına uyum göstermesiyle birlikte ayda bire düşürülmüştür. Üç aylık aktif tedavi döneminin sonunda kapanış ilişkisinin düzeldiği görülmüş ve hasta rutin takipler ile izlenmeye devam edilmiştir. Takiben, ileri ortodontik değerlendirme ve gerekli tedavi seçeneklerinin planlanabilmesi amacıyla ortodonti kliniğine yönlendirilmiştir. Sonuç: Karma dişlenme döneminde görülen anterior baş başa kapanış olgularında, doğru tasarlanmış hareketli apareylerin kısa sürede başarılı sonuçlar sağlayabileceği, hasta uyumunun tedavi sürecinde belirleyici bir faktör olduğu görülmüştür.

Anahtar Kelimeler: Baş başa kapanış; çocuk hasta; hareketli aparey

P-072 Management of Anterior Edge-To-Edge Occlusion in a Child with Removable Appliance

Poster Abstract

Seyda Merve Yabaş[1], [1], Zekiye Şeyma Gümüşboğa[21]
[1] İnönü University Faculty Of Dentistry, Department Of Pediatric Dentistry, Malatya, Turkey

Aim: The present case report aims to describe the treatment process and clinical outcomes of a child in the mixed dentition period who presented with an anterior edge-to-edge occlusion of the upper left permanent central incisor, managed with a removable orthodontic appliance incorporating a labiolingual spring. Case Presentation: A ten-year-old systemically healthy female patient was referred to our faculty due to a positional anomaly of the upper left central incisor. Clinical and radiographic evaluations revealed that the tooth was positioned palatally compared to its normal alignment, resulting in an anterior edge-to-edge occlusion. For treatment, a removable appliance was designed to correct the occlusal relationship. The appliance included a vestibular arch and a labiolingual spring in the anterior region, while posterior bite blocks and Adams clasps were incorporated to enhance functional efficiency. Initially, follow-up appointments were scheduled every two weeks and later once a month as patient compliance improved. After a three-month active treatment period, the occlusal relationship was successfully corrected. The patient was subsequently monitored through routine follow-ups and referred to the orthodontic department for further evaluation and comprehensive treatment planning. Conclusion: In mixed dentition cases presenting with anterior edge-to-edge occlusion, properly designed removable appliances can provide successful outcomes in a short period. Patient cooperation plays a critical role in achieving effective treatment results.

Keywords: Child patient; edge-to-edge occlusion; removable appliance

P-073 Pediatrik Hastada Santral Dev Hücreli Granülom'un Tedavisi: Olgu Sunumu

Poster Bildiri

Ekrem Süpürgeci[1], Muhammed Mustafa Sağer[2], Muhammed Fatih Çiçek[2], Merve Alkış[1]
[1] Uşak Üniversitesi Diş Hekimliği Fakültesi Pedodonti Anabilim Dalı
[2] Uşak Üniversitesi Diş Hekimliği Fakültesi Ağız Diş ve Çene Cerrahisi Anabilim Dalı

Amaç: Santral dev hücreli granülomlar non-odontojenik, neoplastik yapıda olmayan lezyonlardır. Kadınlarda ve mandibulada daha fazla görülürler. Çoğunlukla anterior bölgede bulunurlar. Genellikle 2. ve 3. dekatlarda olmak üzere farklı yaş gruplarında görülebilirler. Bu olgu sunumunun amacı nadir görülen erkek çocuk hastada maksilla posterior bölgedeki santral dev hücreli granülomun tedavisini sunmaktır. Olgu Tanımlaması: Sistemik hastalığı olmayan 10 yaşındaki erkek hasta üst çenesindeki şişlik için Pedodonti kliniğimize başvurmuştur. Yapılan ağız içi muayenede sağ maksilla posterior bölgede patolojik bir durumdan şüphelenilmiştir. Bilgisayarlı Tomografi (BT) incelemesi yapılmıştır. Ağız Diş ve Çene Cerrahisi tarafından maksilla 53-14 numaralı dişlere denk gelen bukkal vestibülde 15 numaralı bistüri ile kama tarzda insizyonel biyopsi yapılmıştır. Ağız içi seyreltik povidin iyod ile irrige edilmiştir. Bölgeye infiltrasyon anestezisi (4 cc adrenalinli lidokain içerikli) uygulanmıştır. Ağız içinde görünen lezyon sınırından 1 mm uzakta olacak şekilde 15 numaralı bistüri ile insizyon atılmıştır. 53 numaralı dişin mezyalinden ve 55 numaralı dişin distalinden vertikal insizyonlar atılarak flep serbestleştirilmiştir. Lezyon klemp ile disseke edilerek flepten ayrılmıştır. Keskin küret ve klemp yardımıyla lezyon eksize edilerek bölge kürete edilmiştir. Maksiller sinüsle ilişkisinin kesilmesi için bichat yağ dokusu çevrilmiştir. Alınan lezyon %10'luk formalin solüsyonuna koyulmuştur. Bölge irrige edilerek hemostaz sağlanmıştır. Flep primer olarak (3-0 vicryl sütur ile) süture edilmiştir. Hastaya analjezik, antibiyotik, gargara reçete edilmiştir ve post-op önerilerde bulunulmuştur. 3 aylık düzenli kontrollere çağırılacaktır. Sonuç: Çenelerde görülen patolojilerin erken yaşlarda diş hekimleri tarafından fark edilip teşhisinin koyulması ve ardından tedavisinin lezyon sınırları genişlemeden yapılması önem arz etmektedir.

Anahtar Kelimeler: Çocuk hasta; Santral dev hücreli granülom; İnsizyonel biyopsi

P-073 Treatment of Central Giant Cell Granuloma in Paediatric Patient: Case Report

Poster Abstract

Ekrem Süpürgeci[1], Muhammed Mustafa Sağer[2], Muhammed Fatih Çiçek[2], Merve Alkış[1]
[1] Uşak University, Faculty Of Dentistry, Department Of Pediatric Dentistry
[2] Uşak University, Faculty Of Dentistry, Department Of Oral And Maxillofacial Dentistry

Aim:Central giant cell granulomas are non-odontogenic, non-neoplastic lesions.They are more common in women and in the mandible, mostly found in the anterior region. They can be seen in different age groups, usually in the 2nd ,3rd decades. Aim of this case report is to present the treatment of rare central giant cell granuloma in the posterior maxilla in male paediatric patient. Case Description:A 10-year-old male patient with no systemic disease presented to our clinic for swelling in his upper jaw. An intraoral examination revealed suspicion of a pathological condition in the posterior region of the right maxilla. A Computed Tomography(CT) scan was performed. An incisional biopsy was performed in the buccal vestibule corresponding to #53-#14 using a No. 15 scalpel by the Department of Oral and Maxillofacial Surgery. The oral cavity was irrigated with povidone-iodine. An infiltration anaesthesia(4cc lidokain with adrenaline) was administered to the area. An incision was made with a No. 15 scalpel 1 mm away from the visible lesion margin. Vertical incisions were made from the mesial of #53 and the distal of #55 to release the flap. The lesion was dissected with a clamp and separated from the flap. The lesion was excised with a sharp curette and clamp, and the area was curetted. The Bichat fat pad was retracted to sever its connection to the maxillary sinus. The excised lesion was placed in a 10% formalin solution. The area was irrigated to achieve haemostasis. The flap was primarily sutured (with 3-0 vicryl sutures). The patient was prescribed analgesics, antibiotics, mouthwash and given post-operative advice. The patient will be called for regular check-ups for 3 months. Conclusion:It is important that pathologies observed in the jaws are detected and diagnosed by dentists at an early age and that treatment is carried out before the lesions spread.

Keywords: Pediatric patient; Central giant cell granuloma; Incisional biopsy

P-074 Horizontal Kök Kırığı Gözlenen Genç Sürekli Santral Dişte Konservatif Endodontik Yaklaşım

Poster Bildiri

Mesude Demiroğlu[1]

[1] Çanakkale Onsekiz Mart Üniversitesi Diş Hekimliği Fakültesi Pedodonti Anabilim Dalı

Amaç Çocukluk çağında sık görülen travmatik dental yaralanmalar, daimi dişlerin pulpa ve periodontal dokularına zarar vererek fonksiyon ve estetiği olumsuz etkileyebilir. Erken tanı, uygun tedavi ve düzenli klinik-radyografik takip, etkilenen dişin uzun dönem prognozu için kritik öneme sahiptir. Bu olgu sunumu, düşme sonucu genç daimi maksiller sağ santral dişte komplike olmayan kron kırığıyla birlikte gelişen horizontal kök kırığının Mineral Trioksit Agregat (MTA) ile konservatif endodontik tedavisi ve uzun dönem radyografik takip sonuçlarını sunmaktadır. Olgu Tanımlanması 9 yaşında, sistemik olarak sağlıklı hasta, travmatik dental yaralanma sonrası ilk müdahalesi farklı bir sağlık kuruluşunda splint uygulanarak yapılmış ancak splintin erken dönemde hasar görmesi üzerine kliniğimize başvurmuştur. İntraoral klinik muayenede sağ üst sürekli santral kesici dişte komplike olmayan mine-dentin kırığı saptanmış, radyografik muayenede ise horizontal kök kırığı belirlenmiştir. Uluslararası Dental Travmatoloji Derneği rehberleri doğrultusunda tedavi planlaması mine-dentin kırığının konservatif olarak kompozit rezin ile restore edilmesi ve kök kırığının iyileşme sürecinin izlenmesi olarak planlanmış ve uygulanmıştır. Bulgular 2.ay kontrol seansında kök kırığı hattında rezorbtif sürecin bulgusu olarak radyolüsensi gözlenmesi sonucunda koronal pulpa dokusundan kırık hattına kadar olan kök kanalının mineral trioksit agregat (MTA) ile hermetik obturasyonu sağlanmıştır. İşlem sonrası 1., 3., 6., 12. ve 16. ay klinik ve radyografik takiplerde herhangi bir negatif semptoma rastlanmamış, tedavi sonrası dişin fonksiyonelliği korunmuş, ağrı, mobilite veya perküsyon hassasiyeti gözlenmemiştir. Düzenli kontrollerde MTA ile obturasyonu sağlanan kök kırığı hattı stabil seyretmiş, patolojik rezorbsiyon ya da periapikal patoloji saptanmamıştır. MTA'ya bağlı gelişen renk değişikliği nedeniyle dişe 21. ay kontrolünde ofis tipi beyazlatma uygulanmıştır. 21. ayda uygulanan beyazlatma estetik görünümü iyileştirmiştir. Sonuç Travmatik dental yaralanmalar sonucu kök kırığı görülen genç sürekli kesici dişlerde erken tanı, uygun materyal seçimi ve düzenli klinik ve radyografik takip, dişin ağızda tutulması ve fonksiyonunun devamlılığı açısından kritik öneme sahiptir. MTA ile gerçekleştirilen konservatif endodontik tedavi, kırık hattının stabilizasyonunu sağlayarak dişin uzun dönemli prognozunu olumlu yönde destekleyen etkili bir seçenektir.

Anahtar Kelimeler: Kök kırığı; dental travma; mineral trioksit agregat

P-074 Conservative Endodontics in a Permanent Central Incisor with a Horizontal Root Fracture

Poster Abstract

Mesude Demiroğlu[1]

[1] Department Of Pediatric Dentistry, School Of Dentistry, Çanakkale Onsekiz Mart University, Çanakkale, Türkiye

Aim Traumatic dental injuries in childhood can damage the pulp and periodontal tissues of permanent teeth, compromising function and aesthetics. Early diagnosis, appropriate treatment, and regular clinical-radiographic follow-up are critical for long-term prognosis. This case report presents the conservative endodontic treatment using Mineral Trioxide Aggregate (MTA) and the long-term radiographic follow-up of a horizontal root fracture with an uncomplicated crown fracture in a young permanent maxillary right central incisor following a fall. Case Description A 9-year-old systemically healthy patient presented to our clinic following a traumatic dental injury. The initial intervention was performed in another healthcare institution with splinting; however, due to early splint failure, the patient was referred to our clinic. Intraoral examination revealed an uncomplicated enamel-dentin fracture of the right permanent maxillary central incisor, while radiographic examination demonstrated a horizontal root fracture. According to the International Association of Dental Traumatology guidelines, the treatment plan included conservative restoration of the enamel-dentin fracture with composite resin and monitoring of the healing process of the root fracture, which was subsequently carried out. Results At the 2-month follow-up, radiolucency was observed at the fracture line as a sign of resorptive activity. Therefore, hermetic obturation of the root canal from the coronal pulp tissue to the fracture site was performed using mineral trioxide aggregate (MTA). During the 1st, 3rd, 6th, 12th, and 16th-month clinical and radiographic follow-ups, no adverse symptoms were detected. The tooth maintained its functionality, with no signs of pain, mobility, or percussion sensitivity. The fracture line obturated with MTA remained stable, without evidence of pathological resorption or periapical pathology. Due to discoloration associated with MTA, in-office bleaching was performed at the 21-month follow-up, which improved the esthetic appearance. Conclusion In young permanent incisors with root fractures caused by traumatic injuries, early diagnosis, appropriate material selection, and regular clinical and radiographic follow-up are critical for tooth preservation and functional continuity. Conservative endodontic treatment with MTA provides stabilization of the fracture line and serves as an effective option that supports a favorable long-term prognosis.

Keywords: Root fracture; dental trauma; mineral trioxide aggregate

P-075 Travmatize İmmatür Sürekli Alt Santral Kesici Dişte Rejeneratif Endodontik Tedavi: Vaka Raporu

Poster Bildiri

Sümeyye Şenol[1], Berkant Sezer[1]

[1] Çanakkale Onsekiz Mart Üniversitesi, Diş Hekimliği Fakültesi, Pedodonti Anabilim Dalı, Çanakkale, Türkiye

Amaç Bu olgu sunumunun amacı, travmatize immatür sürekli alt santral kesici dişte rejeneratif endodontik tedavinin 1 yıllık klinik ve radyografik sonuçlarını sunmaktır. Olgu Tanımlaması 11 yaşında, sistemik olarak sağlıklı hasta, mandibular anterior bölgede yer alan kırık dişinin estetik görünümünden duyduğu rahatsızlık nedeniyle kliniğe başvurmuştur. Dental anamnez doğrultusunda yaklaşık üç yıl önce sağ alt sürekli santral kesici dişin düşmeye bağlı olarak kırıldığı ve travma sonrası herhangi bir diş hekimine başvurulmadığı öğrenilmiştir. Klinik muayenede komplike kuron kırığı saptanmış olup diş dikey perküsyona pozitif yanıt vermiştir. Periapikal radyografide pulpa nekrozuna bağlı olarak kökün olgunlaşmadığı ve apeksinin açık olduğu, ayrıca periapikal bölgede radyolusensi varlığı tespit edilmiştir. Bulgular Travmatize sağ alt sürekli santral kesici diş için rejeneratif endodontik tedavi planlanmıştır. İlk seansta epinefrinli lokal anestezi sonrası izolasyon amacıyla lastik örtü yerleştirilmiştir. Endodontik giriş kavitesi açılarak kanal boyu belirlenmiştir. Kök kanalı önce %2,5'luk 20 mililitre sodyum hipoklorit ile 5 dakika, ardından 20 mililitre steril salin ile 5 dakika boyunca irrige edilmiştir. Kök kanalı kâğıt koniler ile kurulandıktan sonra metronidazol, siprofloksasin ve klindamisin içeren üçlü antibiyotik pat yerleştirilerek diş geçici olarak restore edilmiştir. İki hafta sonra hastanın tüm negatif klinik semptomlarının geçtiği öğrenilmiş, %3'lük epinefrinsiz mepivakain ile lokal anestezi uygulaması sonrası lastik örtü yerleştirilmiş, kök kanalı 20 mililitre %17'lik etilen diamin tetra asetik asit solüsyonu ile nazikçe irrige edilmiştir. Kâğıt koniler ile kurulandıktan sonra K tipi el eğesi ile apikal bölgeden kanama indüklenmiş, kanama mine sement sınırının 2-3 milimetre altına ulaştıktan sonra dişin kan pıhtısı oluşturması için 10 dakika beklenmiştir. Oluşan pıhtının üzerine kök gelişimini ve rejenerasyonu teşvik etmek amacıyla mineral trioksit agregat (MTA) yerleştirilmiş, ardından rezin modifiye cam iyonomer ve rezin kompozit kullanılarak restorasyonu tamamlanmıştır. 3., 6. ve 12. ay klinik kontrollerde semptomların giderildiği, 6. ve 12. ayda alınan periapikal radyografilerde apikal lezyonun çözüldüğü ve apikal kapanmanın sağlandığı saptanmıştır. Sonuç Rejeneratif endodontik tedavi, travma kaynaklı pulpa nekrozu bulgularının izlendiği immatür sürekli kesici dişlerde pulpa canlılığını ve kök gelişimini yeniden kazandırmak için etkili bir seçenektir.

Anahtar Kelimeler: Rejeneratif endodonti; Dental travma; Mineral trioksit agregat

P-075 Regenerative Endodontic Treatment of a Traumatized Immature Mandibular Central Incisor

Poster Abstract

Sümeyye Şenol[1], Berkant Sezer[1]

[1] Department Of Pediatric Dentistry, School Of Dentistry, Çanakkale Onsekiz Mart University, Çanakkale, Türkiye

Aim The aim of this case report is to present the one-year clinical and radiographic outcomes of regenerative endodontic treatment in a traumatized immature permanent mandibular central incisor. Case Description An 11-year-old systemically healthy patient presented to the clinic with concerns about the esthetic appearance of a fractured mandibular anterior tooth. Dental history revealed that the right permanent mandibular central incisor had fractured due to a fall approximately three years earlier, and no dental consultation had been sought after the trauma. Clinical examination revealed a complicated crown fracture, and the tooth responded positively to vertical percussion. Periapical radiography demonstrated an immature root with an open apex associated with pulp necrosis, as well as a periapical radiolucency. Results Regenerative endodontic treatment was planned for the traumatized tooth. At the first visit, following local anesthesia with epinephrine, rubber dam isolation was applied and an endodontic access cavity was prepared. The canal was irrigated with 20 mL of 2.5% sodium hypochlorite for 5 minutes, followed by 20 mL of sterile saline, and dried with paper points. A triple antibiotic paste containing metronidazole, ciprofloxacin, and clindamycin was placed, and the tooth was temporarily restored. At the two-week recall, the patient was asymptomatic. Local anesthesia with 3% mepivacaine without epinephrine was administered, rubber dam isolation reapplied, and the canal irrigated with 20 mL of 17% EDTA solution. After drying, bleeding was induced from the apical area using a K-file, and a blood clot was allowed to form up to 2–3 mm below the cemento-enamel junction. Mineral trioxide aggregate (MTA) was placed over the clot, and the tooth was restored with resin-modified glass ionomer and composite resin. At the 3-, 6-, and 12-month follow-ups, symptoms had resolved. Periapical radiographs at 6 and 12 months confirmed resolution of the periapical lesion and apical closure. Conclusion Regenerative endodontic treatment offers an effective approach for re-establishing pulp vitality and promoting root maturation in immature permanent incisors with trauma-induced pulp necrosis.

Keywords: Regenerative endodontics; Dental trauma; Mineral trioxide aggregate

P-076 Avülse Sürekli Santral Dişler için Estetik Yer Tutucu Yaklaşımı: Vaka Raporu

Poster Bildiri

Berkant Sezer[1], Buse Sarı[1], **Ayşe Genç**[1]
[1] Çanakkale Onsekiz Mart Üniversitesi Diş Hekimliği Fakültesi

Amaç: Travmatik dental yaralanmalar çocukluk çağında sık görülmekte olup estetik, fonksiyonel ve psikososyal açıdan önemli sonuçlara yol açabilmektedir. Bu tip yaralanmalarda doğru ve zamanında müdahale, hastanın yaşam kalitesini önemli ölçüde etkilemektedir. Bu olgu sunumunda, bisiklet kazası sonrası üst santral dişleri avülse olan bir hastaya uygulanan tedavi yaklaşımının ve 3 aylık klinik sonuçlarının sunulması amaçlanmıştır. Olgu Tanımlanması: 11 yaşındaki sistemik olarak sağlıklı hasta, bisikletten düşme sonrası meydana gelen travmatik dental yaralanma nedeniyle kliniğe başvurmuştur. Travmanın bir ay önce geçirildiği, dişlerin yerinden çıktığı ve bulunamadığı öğrenilmiştir. Hasta, travma sonrasındaki süreçte herhangi bir merkeze başvurmamıştır. Alınan anamnez ve yapılan intraoral muayene doğrultusunda, sağ ve sol üst sürekli santral kesici dişlerin avülse olduğu görülmüştür. İlgili bölgede yumuşak dokuların iyileştiği, radyografide alveolar kemikte patoloji bulunmadığı tespit edilmiştir. Hastanın büyüme ve gelişimi devam ettiği için implant tedavisi veya sabit protetik restorasyon yapımı uygun görülmemiştir. Estetik, fonksiyon ve fonasyonun korunması amacıyla sağ ve sol üst sürekli birinci büyük azı dişler üzerine bantlanan, palatinal ark ile desteklenen ve ön bölgesinde akrilik esaslı yapay dişler içeren dişli yer tutucu uygulanmıştır. Bulgular: Tedavi sonrası hastanın estetik ve fonksiyonel ihtiyaçları karşılanmış, sosyal uyumu artmış ve fonasyon ile beslenmede belirgin iyileşme sağlanmıştır. 1. ve 3. ay kontrollerinde apareyin stabil olduğu, yumuşak dokularla uyumlu seyrettiği ve herhangi bir komplikasyon gelişmediği gözlenmiştir. Hasta ve ailesi estetik sonuçlardan memnun olduklarını bildirmiştir. Ayrıca çocuğun gülümseme isteğinde artış gözlenmiş, bu da tedavinin psikososyal etkilerini güçlendirmiştir. Sonuç: Travma sonucu sürekli diş kaybı yaşayan çocuklarda büyüme ve gelişim tamamlanana kadar implant uygulanamamaktadır. Bu süreçte estetik, fonksiyonel ve psikososyal olumsuzlukların önlenmesi için geçici protetik çözümler önemlidir. Dişli yer tutucular hem alan koruyucu özellikleri hem de estetik kazanımları sayesinde çocuk hastalarda tercih edilebilecek pratik bir yaklaşımdır.

Anahtar Kelimeler: Avülsiyon; dental travma; yer tutucu

P-076 Esthetic Space Maintainer Approach for Avulsed Permanent Central Incisors: A Case Report

Poster Abstract

Berkant Sezer[1], Buse Sarı[1], **Ayşe Genç**[1]
[1] Canakkale Ozsekiz Mart Unıversıty Faculty Of Dentıstry

Aim: Traumatic dental injuries are common in childhood and can lead to significant esthetic, functional, and psychosocial consequences. Prompt and appropriate management plays a critical role in improving the patient's quality of life. This case report aims to present the treatment approach and 3-month clinical outcomes of a patient who suffered avulsion of the upper central incisors following a bicycle accident. Case Description: An 11-year-old systemically healthy boy presented to the clinic after a bicycle accident that occurred one month earlier. It was reported that the maxillary central incisors had been completely avulsed and could not be found. The patient had not received any treatment after the trauma. Clinical examination revealed loss of both permanent maxillary central incisors, with healed soft tissues. Radiographic evaluation showed no pathologic findings in the alveolar bone. Since the patient's growth and development were ongoing, implant placement or fixed prosthetic restoration was deemed inappropriate. To restore esthetics, function, and phonation, a space maintainer was fabricated using bands on the maxillary first permanent molars, supported by a palatal arch and incorporating acrylic artificial teeth in the anterior region. Results: After treatment, the patient's esthetic and functional needs were successfully met, with notable improvements in speech, mastication, and social confidence. Follow-ups at 1 and 3 months showed the appliance remained stable, compatible with soft tissues, and free of complications. The patient and his family reported high satisfaction with the esthetic outcome, and an increase in the child's willingness to smile was observed, highlighting the positive psychosocial effects of the intervention. Conclusion: In growing children who experience loss of permanent teeth due to trauma, implant placement is contraindicated until growth completion. Therefore, temporary prosthetic solutions are essential to maintain esthetics, function, and psychosocial well-being. Space maintainers with artificial teeth offer a practical and esthetically favorable interim approach for pediatric patients.

Keywords: Avulsion; dental trauma; space maintainer

P-077 Büyüme-Gelişim Döneminde Anterior Çapraz Kapanışın Hareketli Apareyle Tedavisi: İki Yıllık Takipli Olgu

Poster Bildiri

Merve Akar[1], Merve Alkış[1]
[1] Uşak Üniversitesi Diş Hekimliği Fakültesi Pedodonti Anabilim Dalı

Amaç Anterior çapraz kapanış, süt ve erken karma dişlenme döneminde sık karşılaşılan maloklüzyonlardan biridir. Tedavi edilmediğinde fonksiyonel kaymalar, alveoler kemikte asimetrik gelişim, periodontal travma ve estetik sorunlara yol açabilmektedir. Erken dönemde basit hareketli apareylerle yapılan tedaviler, çocuklarda kısa sürede başarılı sonuçlar elde edilebilmektedir. Bu olgu sunumunun amacı, anterior çapraz kapanış bulunan bir çocuk hastanın hareketli aparey ile tedavi sürecini ve iki yıllık takip sonuçlarını paylaşmaktır. Olgu Altı yaşında kız hasta anterior çapraz kapanış şikâyeti ile kliniğe başvurmuştur. Muayenede iskeletsel ve dental olarak Sınıf I kapanışa sahip olduğu, ancak 21 numaralı (maksiller sol santral, #21) dişin palatinal pozisyonda konumlandığı belirlenmiştir. Üst çeneye hareketli bir aparey hazırlanmış, posterior bölgeye oklüzal yükseltmeler eklenmiş ve 21 numaralı dişin palatinaline labiolingual zemberek yerleştirilmiştir. Hasta haftada bir kez kontrol edilerek zemberek aktivasyonu yapılmış ve yaklaşık 1,5 aylık tedavi sonucunda 21 numaranın, 11 numara ile aynı pozisyona geldiği gözlemlenmiştir. Sonuç Tedavi sonunda anterior çapraz kapanış başarılı şekilde düzeltilmiş, 2 yıllık takipte stabil kapanış ve anterior dişlerin düzenli hizalanması korunmuştur. Hastanın fonksiyonel ve estetik olarak tedaviden yüksek memnuniyet duyduğu gözlenmiştir. Bu olgu, büyüme-gelişim döneminde uygulanan basit hareketli aparey ile yapılan tedavinin kısa sürede etkili sonuçlar verdiğini ve uzun dönem stabilitesinin yüksek olduğunu ortaya koymaktadır.

Anahtar Kelimeler: Çocuk diş hekimliği, Erken ortodontik tedavi, Anterior çapraz kapanış

P-077 Treatment of Anterior Crossbite with a Removable Appliance During Growth and Development: A Two-Year Follow-Up Case Report

Poster Abstract

Merve Akar[1], Merve Alkış[1]

[1] Department Opediatric Dentistry, Faculty Of Dentistry, Uşak University, Uşak, Turkey

Aim Anterior crossbite is one of the most frequently encountered malocclusions in the primary and early mixed dentition periods. If left untreated, it may lead to functional shifts, asymmetric development of the alveolar bone, periodontal trauma, and esthetic problems. Early treatment with removable orthodontic appliances can provide successful outcomes in a short period of time in children. The aim of this case report is to present the treatment process of a pediatric patient with anterior crossbite using a removable appliance and to share the results of a two-year follow-up. Case Report A six-year-old girl was referred to the clinic with a complaint of anterior crossbite. Clinical examination revealed a skeletal and dental Class I relationship, while maxillary left incisor tooth (#21) was positioned palatally. A removable appliance was fabricated for the maxillary arch, with occlusal build-ups placed in the posterior region, and a labiolingual spring inserted palatally to tooth #21. The patient was monitored weekly, and the spring was activated at each visit. After approximately 1.5 months of treatment, tooth #21 was observed to have aligned with tooth #11. Conclusion At the end of treatment, the anterior crossbite was successfully corrected. During the two-year follow-up, a stable occlusion and proper alignment of the anterior teeth were maintained. The patient reported high satisfaction in terms of both function and esthetics. This finding demonstrates that treatment with a removable orthodontic appliance during the growth and development period yields effective results in a short time and has high long-term stability.

Keywords: Pediatric dentistry, Early orthodontic treatment, Anterior cross bite

P-078 Lateral Lüksasyona Uğramış Santral Dişin Tedavisi: Bir Olgu Sunumu

Poster Bildiri

Rabia Hatun Altun[1], Elif Merve Aydın[1]
[1] Uşak Diş Hekimliği Fakültesi Pedodonti Anabilim Dalı

Amaç Çene yüz bölgesinde meydana gelen travmalar sonrası diş yaralanmaları sık görülür. Daimî dentisyonda özellikle kesici dişlerde lateral lüksasyon yaygındır. Lateral lüksasyon dişin genellikle alveolar soket duvarı, fasiyal kortikal kemik kırığı veya ezilmesiyle birlikte lateral olarak yer değiştirmesidir. Tedavide amaç, dişin pasif ve esnek bir splint ile stabilize edilerek iyileşmenin desteklenmesidir. Splint süresi, eşlik eden alveolar kırığa göre değişir. Kök ucu kapalı dişlerde pulpa genellikle nekrotik hale geldiğinden endodontik tedavi gerekirken, kök ucu açık dişlerde pulpa vitalitesi pulpal testlerle izlenmelidir. Bu olgu sunumunun amacı, lateral lüksasyona uğramış daimî üst santral dişin tedavi sürecini ve klinik yönetim basamaklarını aktarmaktır. Olgu 11 yaşında erkek hasta okulda arkadaşından aldığı darbe sonrası dişinde yer değiştirme şikayetiyle olaydan yaklaşık 2 saat sonra kliniğimize başvurmuştur. Sistemik anamnezinde herhangi bir hastalık öyküsü bulunmayan hastanın klinik ve radyografik muayenesinde, kök gelişimini tamamlamış üst sağ santral dişte lateral lüksasyon tespit edilmiştir; diğer dişlerde travmaya bağlı bulguya rastlanmamıştır. Panoramik ve periapikal görüntülerde alveolar kırık saptanmamıştır. İlgili diş lokal anestezi altında uygun pozisyona getirilmiş ve ortodontik tel ile kompozit rezin kullanılarak esnek splint uygulanmıştır. Hasta ve ebeveynlerine titiz bir ağız hijyeni uygulaması konusunda önerilerde bulunulmuş ve yumuşak diyet önerilmiştir. Bir hafta sonraki kontrolünde endodontik tedaviye başlanmış ve üç seansta tamamlanmıştır. Uluslararası Dental Travmatoloji Derneği (IADT) rehberleri doğrultusunda splint, 4 hafta süreyle yerinde bırakılmıştır. Splint sökümü sonrası ilgili diş asemptomatiktir. 3. ve 6. ay kontrollerinde yapılan klinik ve radyografik muayenelerde herhangi bir patolojik bulguya rastlanmamıştır. Sonuç Altı aylık takip sonunda üst sağ santral dişte ağrı, mobilite, kök rezorpsiyonu ve ankiloz bulgusu saptanmamıştır. Bu olgu, lateral lüksasyon vakalarında erken tanı, doğru repoziyon, esnek splint ve zamanında endodontik tedavinin prognozu olumlu etkilediğini göstermektedir. Bununla birlikte, uzun dönem takip tedavi başarısının sürdürülebilirliği açısından önemlidir.

Anahtar Kelimeler: Dental travma; lateral lüksasyon; splint

P-078 Treatment of a Laterally Luxated Central Incisor: A Case Report

Poster Abstract

Rabia Hatun Altun[1], Elif Merve Aydın[1]

[1] Uşak University, Faculty Of Dentistry, Department Of Pediatric Dentistry

Objective Dental trauma is a common consequence of injuries to the maxillofacial region. In permanent dentition, lateral luxation frequently affects anterior teeth. It is characterized by the lateral displacement of a tooth, usually accompanied by fracture or compression of the alveolar socket wall or facial cortical bone. The aim of treatment is to stabilize the tooth with a passive and flexible splint to support healing. The splinting duration depends on the presence of an alveolar fracture. Teeth with closed apices are prone to pulpal necrosis and require endodontic treatment, while teeth with open apices should be monitored for pulp vitality. This case report presents the clinical management of a laterally luxated permanent maxillary central incisor. Case Report An 11-year-old male patient presented to our clinic approximately two hours after being hit in the mouth at school, complaining of tooth displacement. The patient had no systemic disease. Clinical and radiographic examinations revealed lateral luxation of maxillary right central incisor with complete root development, without trauma to adjacent teeth and no alveolar fracture. The tooth was repositioned under local anesthesia, and stabilized using a flexible splint made of orthodontic wire and composite resin. The patient and his parents were instructed to maintain good oral hygiene and a soft diet. Endodontic treatment was initiated one week later and completed in three sessions. Following the International Association of Dental Traumatology (IADT) guidelines, the splint was kept in place for four weeks, after which the tooth was asymptomatic. Conclusion After six months, the tooth remained asymptomatic with no signs of pain, mobility, root resorption, or ankylosis. Early diagnosis, proper repositioning, flexible splinting, and timely endodontic intervention contribute to favorable outcomes in lateral luxation. Long-term follow-up is essential to ensure the stability of treatment outcomes.

Keywords: Dental trauma; lateral luxation; splinting

P-079 Travmaya Bağlı Kök ve Komplike Kron Kırıklarında Tedavi Yaklaşımı

Poster Bildiri

Emine Beyza Özgür[1], Fahinur Ertuğrul[1]

[1] Ege Üniversitesi Diş Hekimliği Fakültesi Diş Hekimliği Fakültesi Pedodonti Anabilim Dalı

Olgu tanımlaması: sistemik olarak sağlıklı 12 yaşında erkek hasta, bir ay önce geçirdiği dental travma sonrası kliniğimize başvurmuştur. Klinik ve radyografik değerlendirme sonucunda: 21 numaralı dişte kök ve komplike kron kırığı, 12 ve 22 numaralı dişlerde komplike kron kırıkları, 11 numaralı dişte komplike olmayan mine-dentin kırığı saptandı. Tedavi planında,21 numaralı dişteki kök kırığının prognozu dikkate alınarak, dental travma protokolüne uygun biçimde dört hafta süreyle splintleme yapıldı. Ardından, dişin orta üçlüsünde bulunan kırık hattının koronal kısmına MTA (mineral trioksit agregat) ile dolum yapılması planlandı. Bu amaçla kanal tedavisi ara seans prosedürüne uygun davranıldı. Hastanın başvuru anında komplike kron kırığı bulunan dişleri geçici olarak cam iyonomer materyaliyle kapatılmıştı. Travmanın üzerinden geçen sürenin uzunluğu, kanamanın rengi ile süresine bakılarak 12 ve 22 numaralı dişlere kanal tedavisi endikasyonu konuldu. Bu dişlerde kalsiyum hidroksit medikamenti uygulanarak geçici olarak kapatıldı. Komplike olmayan mine-dentin kırığı bulunan 11 numaralı diş ile diğer dişlerin kron restorasyonlarının adeziv kompozit sistemleri ile yapılması planlandı. Hastaya oral hijyen motivasyonu, yumuşak diyet önerileri verilerek, ısırma ve koparma hareketlerinden kaçınmaları gerektiği vurgulandı. Bulgular: 4. Hafta: Splint çıkarıldı. 21 numaralı dişin, kök kırığının koronal kısmı MTA ile dolduruldu. Kontrol sırasında hastanın oral hijyenine özen göstermediği gözlendi. Hasta yeniden bilgilendirildi. 6. Hafta: Hastanın 12 ve 22 numaralı dişlerinin kanal tedavileri tamamlandı. 21 numaralı dişte herhangi bir semptom yoktu. Hastanın oral hijyen düzeyi hâlâ anterior bölgede estetik restorasyon yapılabilecek yeterlilikte değildi. Estetik restorasyonlar, hastanın ağız hijyenini iyileştirmesinden sonra yapılmak üzere ertelendi. 8. Hafta: Oral hijyen yeterli görüldü. Dişlerin kalıcı restorasyonları adeziv kompozit sistemleriyle tamamlandı. Tedavi süreci boyunca yapılan 4 aylık takipte patolojik bulgulara rastlanılmadı. Sonuç: Bu olgu, travmaya bağlı kök ve komplike kron kırıklarının yönetiminde doğru tanı, tedavi planlaması ve düzenli takip sürecinin önemini vurgulamaktadır.

Anahtar Kelimeler: Diş travması; Kök kırığı; Mta

P-079 Treatment Approach in Root and Complicated Crown Fractures due to Trauma

Poster Abstract

Emine Beyza Özgür[1], Fahinur Ertuğrul[1]
[1] Ege Universty Faculty Of Pediatric Dentistry

Case Description: 12-year-old male patient with no systemic disease presented to our clinic one month after experiencing dental trauma. Clinical and radiographic examination revealed a root and complicated crown fracture in tooth #21, complicated crown fractures in teeth #12 and #22, uncomplicated enamel-dentin fracture in tooth #11. Considering the prognosis of the root fracture in tooth #21, splinting was performed for four weeks according to the dental trauma management protocol. After splint removal, the coronal portion of the fracture line located in the middle third of the root was filled with MTA (mineral trioxide aggregate) . Teeth #12 and #22, which had complicated crown fractures, were indicated for root canal treatment based on the elapsed time since trauma and the characteristics of pulpal bleeding. Calcium hydroxide was applied as an intracanal medicament. The uncomplicated enamel-dentin fracture in tooth #11 and the definitive restorations of the other anterior teeth were planned to be completed with adhesive composite resin systems. The patient was instructed regarding proper oral hygiene, advised to maintain a soft diet, and warned to avoid biting and tearing movements. Results: 4th week: The splint was removed, and the coronal part of the root fracture in tooth #21 was filled with MTA. The patient's oral hygiene was found to be insufficient; oral hygiene motivation was reinforced. 6th week: Root canal treatments of teeth #12 and #22 were completed. No symptoms were observed in tooth #21. However, the oral hygiene level was still inadequate for esthetic restorations in the anterior region. 8th week: Oral hygiene was evaluated as satisfactory, and permanent restorations were completed using adhesive composite resin systems. During the 4-month follow-up period, no pathological findings were detected. Conclusion: This case emphasizes the importance of accurate diagnosis, appropriate treatment planning, and regular follow-up in the management of root and complicated crown fractures resulting from dental trauma.

Keywords: Dental trauma; Root fracture; Mta

P-080 Molar Keser Hipomineralizasyonlu Anterior Dişlerde Rezin Infiltrasyonun Estetik ve Hassasiyet Üzerine Etkisi

Poster Bildiri

Gizem Tıraşçı[1], Sacide Duman[1]
[1] İnönü Üniversitesi Diş Hekimliği Fakültesi

Amaç: Bu olgunun amacı, Molar Keser Hipomineralizasyon (MIH) nedeniyle anterior dişte oluşan sarı-kahverengi lekelerin ICON DMG rezin infiltrant kullanılarak minimal invaziv yöntemle estetik olarak düzeltilmesini ve tedavi sonrası hassasiyet ile klinik etkinliğinin değerlendirilmesini sağlamaktır. Olgu Tanımlaması: 9 yaşında erkek hasta, üst sol santral kesici dişindeki (21) sarı-kahverengi renklenme şikayeti ile başvurdu. Klinik muayenede 16, 26, 36, 46 ve 21 numaralı dişlerde MIH odakları tespit edildi. Ağrı ve hassasiyet Schiff Air indeksi ile değerlendirildi; 21 numaralı dişin skoru başlangıçta 2 olarak kaydedildi. Ön hazırlık aşamasında %2,5 sodyum hipoklorit ile 5 dakika deproteinizasyon uygulandı. Ardından, standart rezin infiltrasyon prosedürü izlendi ve ek modifikasyonlar yapıldı. Rutin prosedürde, lezyon yüzeyi %15 hidroklorik asit ile 1–2 dakika aşındırıldı, 30 saniye etanol ile kurutuldu ve düşük viskoziteli rezin infiltrant mikro fırça ile 3 dakika bekletilip 40 saniye ışıkla polimerize edildi. İkinci uygulama 1 dakika süreyle yapıldı ve yine 40 saniye polimerize edildi. Modifikasyon olarak, asitleme iki kez tekrarlandı ve infiltrantın ilk uygulama süresi 5 dakika tutuldu. Hasta 1 ay sonra kontrol seansına çağrıldı; hatırlatma dozu standart ICON protokolüne göre uygulandı. 1. ayda Schiff Air indeksinin 0'a düşerek hassasiyetin klinik olarak azaldığı ve bu durum 3. ayda da devam ettiği izlendi. Renklenmede belirgin estetik iyileşme gözlendi. Hasta 6. ay için takip programına alındı. Sonuç: ICON rezin infiltrant, MIH tanılı anterior dişlerde minimal invaziv, etkili ve güvenli bir estetik restorasyon yöntemidir. Tedavi sonrası hem estetik görünümde iyileşme hem de hassasiyet azalması gözlenmiştir. Bulgular, kısa dönem klinik başarının yüksek olduğunu, ancak uzun dönem etkinliğin değerlendirilmesi için düzenli takiplerin gerekli olduğunu göstermektedir.

Anahtar Kelimeler: Molar Keser Hipomineralizasyonu; rezin infiltrasyon; estetik restorasyon; diş hassasiyeti

P-080 The Effect of Resin Infiltration on Esthetics and Sensitivity in Anterior Teeth with Molar–Incisor Hypomineralization

Poster Abstract

Gizem Tıraşçı[1], Sacide Duman[1]
[1] Inonu University Faculty Of Dentistry

Aim: This case report aims to evaluate the esthetic improvement and clinical outcomes, including post-treatment sensitivity, of an anterior tooth affected by Molar Incisor Hypomineralization (MIH) treated with ICON DMG resin infiltrant using a minimally invasive approach. Case Description: A 9-year-old male presented with yellow-brown discoloration on the upper left central incisor (21). Clinical examination revealed MIH lesions on teeth 16, 26, 36, 46, and 21. Pain and sensitivity were assessed using the Schiff Air Sensitivity Index; the baseline score of tooth 21 was 2, indicating moderate sensitivity. Pretreatment involved deproteination with 2.5% sodium hypochlorite for five minutes to remove organic debris and enhance resin penetration. The standard resin infiltration procedure was then performed with modifications. In the routine procedure, the lesion was etched with 15% hydrochloric acid for 1–2 minutes, dried with ethanol for 30 seconds, and low-viscosity resin infiltrant applied for 3 minutes, followed by 40 seconds light curing. A second resin application was performed for 1 minute and cured for 40 seconds. As a modification, etching was repeated twice, and the first resin application extended to 5 minutes to improve penetration. The patient was recalled after one month for follow-up; a reminder dose was applied according to the standard ICON protocol. By the first month, the Schiff Air Index had decreased to 0, indicating reduced sensitivity, which remained stable at three months. Notable esthetic improvement was observed. The patient is scheduled for six-month follow-up. Conclusion: ICON resin infiltrant is an effective, safe, and minimally invasive method for esthetic restoration of anterior teeth affected by MIH. Treatment improved both esthetic appearance and sensitivity. Findings indicate high short-term clinical success, while long-term outcomes require regular monitoring..

Keywords: Molar Incisor Hypomineralization; resin infiltration; esthetic restoration; tooth sensitivity

P-081 16P13.11 Rekürrent Mikrodelesyon Sendromlu Bir Çocuk Hastada Dental Anomaliler: Olgu Sunumu

Poster Bildiri

Hilal Aksoy[1], Fahinur Ertuğrul[1], Taha Reşid Özdemir[2]
[1] Ege Üniversitesi Çocuk Diş Hekimliği
[2] Sağlık Bilimleri Üniversitesi, Tıp Fakültesi, Tıbbi Genetik Anabilim Dalı

Amaç: 16p13.11 rekürrent mikrodelesyon sendromu, değişken klinik özellikler gösterebilen nadir bir genetik durumdur. Bu olgu sunumunda, söz konusu sendroma sahip pediatrik bir hastanın kraniyofasiyal ve dental bulgularının vurgulanması ve genetik bozukluğu olan çocuklarda erken dental değerlendirmenin öneminin ortaya konması amaçlanmıştır. Olgu Sunumu: Daha önce hiç dental muayenesi yapılmamış, 16p13.11 rekürrent mikrodelesyon sendromu tanısı bulunan 7 yaşındaki bir kız hasta değerlendirilmiştir. Klinik ve radyografik incelemelerde mikrosefali, retrognatik maksilla, Sınıf III görünüm, oligodonti, gecikmiş diş sürmesi ve kuron-kök morfolojisinde bozukluklar gözlenmiştir. Molar dişlerdeki çürükler cam iyonomer, kompomer ve kompozit rezin ile restore edilmiştir. Mental retardasyon ve yetersiz kooperasyon nedeniyle hareketli protetik rehabilitasyon planlanmamıştır. Hastaya oral hijyen eğitimi verilmiş ve takip randevuları planlanmıştır. Sonuç: Bu olgu, genetik sendromu olan hastalarda erken dental değerlendirmenin önemini ortaya koymakta ve multidisipliner yaklaşım ile uzun dönemli takibin gerekliliğini vurgulamaktadır.

Anahtar Kelimeler: Pedodonti, sendrom, kromozom delesyonu, oral bulgular

P-081 Dental Anomalies in a Pediatric Patient with 16P13.11 Recurrent Microdeletion Syndrome: A Case Report

Poster Abstract

Hilal Aksoy[1], Fahinur Ertuğrul[1], Taha Reşid Özdemir[2]
[1] University Of Ege,pediatric Dentistry
[2] University Of Health Sciences, Faculty Of Medicine, Department Of Medical Genetics

Objective: The 16p13.11 recurrent microdeletion syndrome is a rare genetic condition with variable clinical manifestations. This report aims to highlight the craniofacial and dental features of a pediatric patient with this syndrome, emphasizing the importance of early dental evaluation in children with genetic disorders. Case Report: A 7-year-old girl diagnosed with 16p13.11 recurrent microdeletion syndrome, who had no previous dental examination, was evaluated. Clinical and radiographic findings revealed microcephaly, retrognathic maxilla, Class III appearance, oligodontia, delayed tooth eruption, and malformations in crown and root morphology. Dental caries in molars were restored with glass ionomer, compomer, and composite resin. Due to mental retardation and poor cooperation, removable prosthetic rehabilitation was not planned. Oral hygiene education was provided, and follow-up visits were scheduled. Conclusion: This case underlines the significance of early dental assessment in patients with genetic syndromes and emphasizes the need for multidisciplinary management and long-term follow-up.

Keywords: Pediatric dentistry, syndrome, chromosome deletion, oral manifestations

P-082 Karışık Dişlenmede Anterior Crossbite için İki Farklı Tedavi Protokolü: Olgu Sunumu

Poster Bildiri

Gülşah Yıldız Doğru[1], Hasibe Elif Kuru[1], Merve Alkış[1]
[1] Uşak Üniversitesi Diş Hekimliği Fakültesi

Amaç: Anterior crossbite, erken karışık dişlenme döneminde sık görülen, alveoler gelişim, fonksiyon ve estetik üzerinde olumsuz etkiler oluşturabilen bir maloklüzyondur. Erken dönemde uygulanan basit ve etkili müdahaleler, ilerleyen yaşlarda ortodontik tedavi gereksinimini azaltabilmektedir. Bu çalışmanın amacı, erken karışık dişlenme döneminde görülen anterior crossbite olgularının iki farklı tedavi protokolü ile klinik olarak değerlendirilmesi ve her iki yaklaşımın tedavi başarısının karşılaştırılmasıdır. Olgu 1: Dokuz yaşında kız hastada, daimi sol üst santral dişin retropozisyonda olduğu, orta hat sapması ve fonksiyonel kaymanın bulunmadığı, sınıf I kapanış gözlenmiştir. Tedavi amacıyla akrilik tabanlı crossbite apareyi hazırlanarak ilgili dişe labiolingual zemberek uygulanmıştır. Zemberek iki haftada bir aktifleştirilmiş, üç aylık aktif tedavi sonunda çapraz kapanış tamamen düzelmiştir. Bunu izleyen üç aylık retansiyon süresi boyunca stabilite sağlanmış, bir yıllık takipte nüks saptanmamıştır. Olgu 2: Dokuz yaşındaki diğer kız hastada benzer klinik tablo saptanmıştır. Ancak hasta velisinin aparey tedavisini kabul etmemesi nedeniyle alternatif olarak dondurma çubuğu ile itme egzersizleri planlanmıştır. İlk ay günde beş set, beş tekrar; sonraki iki ay günde beş set, on tekrar uygulanmıştır. Üç ay sonunda çapraz kapanış düzelmiş, iki aylık retansiyon süreci ardından kısa kron görünümü strip kron restorasyonu ile estetik olarak düzeltilmiştir. Tedavi toplam beş ayda tamamlanmış ve bir yıllık kontrolde stabil sonuç elde edilmiştir. Sonuç: Her iki yaklaşım da erken dönemde anterior crossbite tedavisinde etkili, düşük maliyetli ve hasta uyumunu artıran yöntemlerdir. Crossbite apareyi kontrollü kuvvet uygulamasıyla etkin sonuç verirken, dondurma çubuğu yöntemi noninvaziv ve motivasyon artırıcı bir alternatiftir. Uygun olgu seçimi ile her iki yöntem de kısa sürede fonksiyonel ve estetik açıdan kalıcı başarı sağlamaktadır.

Anahtar Kelimeler: Anterior crossbite ; erken ortodontik tedavi ; karışık dişlenme

P-082 Two Different Treatment Protocols for Anterior Crossbite in Mixed Dentition: Case Report

Poster Abstract

Gülşah Yıldız Doğru[1], Hasibe Elif Kuru[1], Merve Alkış[1]
[1] Uşak University Faculty Of Dentistry

Objective Anterior crossbite is a malocclusion commonly observed during the early mixed dentition period, which may adversely affect alveolar development, function, and esthetics. Simple and effective interventions applied at an early stage can reduce the need for orthodontic treatment in later years. The aim of this study is to clinically evaluate anterior crossbite cases treated with two different treatment protocols during the early mixed dentition period and to compare the treatment success of both approaches. Case 1: A nine-year-old female patient presented with a crossbite involving the permanent left maxillary central incisor. Clinical examination revealed a retruded position of the tooth with no midline deviation or functional shift, and a Class I occlusion was recorded. An acrylic-based crossbite appliance with a labiolingual spring was fabricated and activated every two weeks. After a three-month active treatment period, the crossbite was completely corrected. A three-month retention phase followed, and no relapse was observed at the one-year follow-up. Case 2: Another nine-year-old female patient presented with a similar crossbite pattern. Since the patient's guardian declined appliance therapy, an alternative approach using tongue-pushing exercises with a wooden ice cream stick was planned. The patient was instructed to perform five sets of five repetitions per day during the first month and five sets of ten repetitions per day for the following two months. After three months, the crossbite was corrected, and following a two-month retention phase, the short crown appearance was restored using a strip crown. The total treatment time was five months, and a stable esthetic outcome was achieved at the one-year follow-up. Conclusion: Both treatment approaches provided effective, economical, and patient-friendly solutions for early correction of anterior crossbite. The crossbite appliance offered controlled force application, while the ice cream stick method served as a noninvasive and motivational alternative. With appropriate case selection, both approaches can achieve stable, functional, and esthetic results in a short period. Keywords: Anterior crossbite; Early orthodontic treatment; Mixed dentition

Keywords: Anterior crossbite; early orthodontic treatment; mixed dentition

P-084 Komplike Kron Kırığı ve Mine Dentin Kırığı Olgusunda Tedavi Yaklaşımı

Poster Bildiri

Ece Yılmaz[1], Fahinur Ertuğrul[1]
[1] Ege Üniversitesi Pedodonti Anabilim Dalı

Olgu Tanımlanması Sistemik olarak sağlıklı 11 yaşındaki erkek hasta, scooter kazası sonrası üst ön bölgedeki dişlerinde kırık oluşması şikayetiyle kliniğimize yaklaşık 16 saat sonra başvurmuştur. Yapılan klinik ve radyografik muayenede 21 numaralı dişte komplike kron kırığı, 11 numaralı dişte mine-dentin kırığı ve üst dudakta yüzeyel abrazyon ve kontüzyon tespit edilmiştir. Travma bölgesi özenle temizlenmiş, kuru getirilen kırık parçalar serum fizyolojik içine konularak hidratasyon sağlanmıştır. 21 numaralı dişte pulpanın açıldığı görülmüş; kanama kontrolü sonrası MTA kullanılarak Cvek pulpatomisi uygulanmıştır. Amputasyon bölgesi, MTA'yı örtecek şekilde akışkan cam iyonomer ile kapatılmıştır. 21 numaralı dişin kırık parçası uyumlu bulunduğundan, reataşman yapılarak estetik ve fonksiyonel bütünlük sağlanmıştır. 11 numaralı dişe ise kırık parça uyumsuz olduğundan ilk seansta yalnızca koruyucu örtüleme yapılmış, kontrol seansında ise direkt kompozit restorasyon tamamlanmıştır. Hastaya tetanoz aşısı önerilmiş ve antiseptik ağız spreyi reçete edilmiştir. Ayrıca, dikkatli oral hijyen ve sert yiyeceklerden kaçınması hakkında bilgilendirme yapılmıştır. Bulgular Birinci hafta kontrolünde dudak dokusunda iyileşme gözlenmiş, 21 numaralı diş ile yapıştırılan kırık parçası arasındaki renk farkında azalma sağlanmış ve periapikal dokuların sağlıklı olduğu tespit edilmiştir. Birinci ay kontrolünde vitalite testi pozitif, perküsyon negatif bulunmuş ve radyografik olarak periapikal dokular sağlıklı görünmüştür. İkinci ayda da asemptomatik ve vitalite pozitiftir, böylece pulpanın korunmuş olduğu doğrulanmıştır. Sonuç Komplike kron kırıklarının yönetiminde erken tanı ve uygun tedavi protokollerinin uygulanması, dişin vitalitesinin uzun dönemde korunmasında kritik öneme sahiptir. Bu olguda MTA ile yapılan Cvek pulpatomisi başarılı sonuç vermiştir. Kırık parçalarının doğru koşullarda saklanması hem estetik hem de fonksiyonel başarı için önemlidir. Travma sonrası kliniğe geç başvurularda bile uygun kırık parça saklama ve hızlı müdahale ile başarılı sonuç elde edilebileceği gözlenmiştir. Düzenli klinik ve radyografik takipler, pulpanın ve periapikal dokuların durumunun izlenmesi açısından vazgeçilmezdir. Ayrıca, hastanın tedaviye uyumu ve travma sonrası önerilen bakım protokollerine riayet etmesi uzun dönem prognoz üzerinde belirleyici rol oynamaktadır.

Anahtar Kelimeler: Pediatrik dental travma; Cvek pulpatomi; Diş parçası reataşmanı

P-084 Treatment Approach in Complicated Crown Fracture and Enamel-Dentin Fracture

Poster Abstract

Ece Yılmaz[1], Fahinur Ertuğrul[1]
[1] Ege University Department Of Pedodontics

Case Description An 11-year-old systemically healthy male patient presented to our pediatric dentistry clinic approximately 16 hours after a scooter accident, complaining of fractured upper anterior teeth. Clinical and radiographic examination revealed a complicated crown fracture in tooth #21, an enamel–dentin fracture in tooth #11, and superficial abrasion and contusion of the upper lip. The traumatized area was carefully cleaned, and the fractured fragments, which had been brought in dry, were immediately placed in saline solution to achieve proper rehydration. In tooth #21, pulpal exposure was detected; after bleeding control, Cvek pulpotomy was performed using MTA. The amputation site was covered with flowable glass ionomer to protect the MTA layer. Because the fractured fragment of tooth #21 fit accurately, fragment reattachment was carried out, restoring both esthetic and functional integrity. The fragment of tooth #11, however, was incompatible; therefore, only resin coating was applied in the first session, followed by direct composite restoration at the control appointment. The patient was advised to receive a tetanus booster and prescribed an antiseptic mouth spray. He was instructed to maintain meticulous oral hygiene and to avoid biting hard foods to prevent further trauma. Findings At the one-week follow-up, the lip lesion showed satisfactory healing, and the color mismatch between tooth #21 and its reattached fragment had diminished. Radiographic evaluation confirmed healthy periapical tissues. At the one-month review, the tooth showed positive vitality and no percussion sensitivity. After two months, the tooth remained asymptomatic and vital, verifying successful pulp preservation. Conclusion This case highlights that early diagnosis and the use of biologically favorable materials such as MTA play a critical role in maintaining long-term pulp vitality in complicated crown fractures. Proper hydration and storage of fractured fragments significantly contribute to esthetic and functional success. Even when clinical intervention is delayed, positive outcomes can be achieved with timely and appropriate management. Continuous clinical and radiographic monitoring, combined with good patient compliance, is essential for long-term prognosis.

Keywords: Dental trauma; Cvek pulpotomy; Tooth fragment reattachment

P-085 Vitamin D Dirençli Rickets Varlığında Dental Tedavi Yaklaşımı: Olgu Sunumu

Poster Bildiri

Aleyna Ateş Ekici[1], Dilşah Çoğulu[1]
[1] Ege Üniversitesi Diş Hekimliği Fakültesi

Amaç: Bu olgu sunumunun amacı, D vitamini metabolizmasındaki bozukluk sonucu gelişen Vitamin D dirençli Rickets tanılı bir çocuk hastada gözlenen dental bulguların değerlendirilmesi, tüm ağız rehabilitasyonunun planlanması ve uygulama sürecinin sunulmasıdır. OLGU SUNUMU On bir yaşında kız hasta, dişlerinde hassasiyet, şekil bozukluğu ve estetik rahatsızlık şikayetleri ile Ege Üniversitesi Diş Hekimliği Fakültesi Pedodonti Kliniği'ne başvurdu. Hastada, Vitamin D dirençli Rickets tanısı; uzuvlarda şekil bozukluğu, cücelik ve parantez bacak gibi klinik bulgular ile laboratuvar sonuçlarıyla doğrulandı. Tıbbi anamnezde hastanın konjenital kalp problemi olduğu kaydedildi. Hastanın klinik ve radyografik dental muayenesinde alt ve üst çene daimi kesici dişlerin bukkal yüzeylerinde, daimi birinci molar dişlerin oklüzal yüzeylerinde belirgin mine hipoplazileri saptandı. Hastanın 36 ve 46 numaralı dişlerinin vestibülünde apse varlığı gözlendi. Hastada infantil yutkunmaya bağlı anterior açık kapanış varlığı izlendi. Tedavi planlamasında, hastaya ilk seans periodontal tedavi uygulandı. Diğer seanslarda sırasıyla alt ve üst çene kesici dişlere kompozit restorasyon (Estelite® Asteria, Tokuyama Dental Corp., Tokyo, Japan, Renk: A2), üst çene sağ ve sol daimi molar dişlere paslanmaz çelik kron (Kids Crown, Seoul, Korea) uygulandı. Hastanın alt çene sağ ve sol daimi molar dişlerine aşırı kron harabiyeti nedeniyle çekim kararı verildi. Tüm tedaviler antibiyotik profilaksisi altında planlandı. Tedavi sonrasında hastanın dişlerindeki hassasiyetin tümüyle ortadan kalktığı, estetik ve fonksiyon açısından hastada belirgin iyileşme sağlandığı izlendi. Hasta, ortodontik tedavi için ortodonti kliniğine yönlendirildi. Hastaya ağız hijyeni eğitimi verildi ve hastanın motivasyonunu kaybetmemesi amacıyla kontol randevuları kısa aralıklarla planlandı. Birinci yıl kontrolünde uygulanan restorasyonlarda herhangi bir problem gözlenmediği, hastanın herhangi bir şikayetinin bulunmadığı izlendi. SONUÇ Vitamin D dirençli Rickets, diş sert dokularında mineralizasyon bozuklukları, geniş pulpa odaları ve dental apse oluşumu ile karakterizedir. Bu olguda estetik, fonksiyonel ve periodontal açıdan başarılı bir rehabilitasyon sağlanmıştır. Bu hastalarda dental tedavinin medikal durumla uyumlu, dikkatli, multidisipliner ve uzun dönem takiple yürütülmesi, hastanın prognozu açısından büyük önem taşımaktadır. Anahtar Kelimeler: Çocuk diş hekimliği, diş restorasyonu, raşitizm

Anahtar Kelimeler: Çocuk diş hekimliği, diş restorasyonu, raşitizm

P-085 Dental Management of a Patient with Vitamin D-Resistant Rickets: A Case Report

Poster Abstract

Aleyna Ateş Ekici[1], Dilşah Çoğulu[1]
[1] Ege University Faculty Of Dentistry

Aim: The purpose of this case report is to evaluate the oral and dental findings observed in a pediatric patient diagnosed with Vitamin D-resistant Rickets resulting from a disorder in Vitamin D metabolism, and to present the planning and implementation process of the entire oral rehabilitation. CASE PRESENTATION An 11-year-old female patient presented to the Pediatric Dentistry Clinic at Ege University Faculty of Dentistry complaining of tooth sensitivity, malformation, and esthetic complaint. The patient was diagnosed with Vitamin D-resistant Rickets, confirmed through characteristic clinical manifestations including limb deformities, short stature, and genu varum as well as consistent biochemical findings. The medical history revealed that the patient had a congenital heart problem. The clinical and radiographic dental examination of the patient revealed marked enamel hypoplasia on the buccal surfaces of the permanent incisors of the maxilla and mandible and on the occlusal surfaces of the permanent first molars. Abscesses were observed in the vestibular mucosa of teeth numbers 36 and 46. The patient exhibited an anterior open bite resulting from a persistent infantile swallowing pattern. Accordingly, initial periodontal management was undertaken during the first appointment as part of the comprehensive treatment plan. In the following sessions, resin composite restorations were applied to the lower and upper incisors, and stainless steel crowns were performed to the upper right and left permanent molars. Due to severe crown destruction, extraction of the right and left permanent molars in the mandible was planned as part of the definitive treatment. All treatments were planned under antibiotic prophylaxis. Following treatment, the patient exhibited full remission of dental sensitivity together with significant improvements in esthetic harmony and functional performance. The patient was referred to an orthodontic clinic for orthodontic treatment. Comprehensive oral hygiene instruction was provided, and periodic follow-up appointments were arranged at short intervals to promote adherence to the treatment protocol and maintain behavioral motivation. At the one-year follow-up examination, the restorations exhibited optimal clinical performance without evidence of failure, and the patient remained asymptomatic. CONCLUSION Vitamin D–resistant Rickets is characterized by defective mineralization of dental hard tissues, enlarged pulp chambers, and a predisposition to recurrent dental abscesses. In the present case, comprehensive oral rehabilitation resulted in favorable esthetic, functional, and periodontal outcomes. For such patients, it is essential that dental management be carefully planned in accordance with the underlying medical condition, implemented through a multidisciplinary approach, and maintained with long-term follow-up to ensure optimal prognosis.

Keywords: Dental restoration, pediatric dentistry, rickets

P-086 Pediatrik Hastada Dental Apse Kaynaklı Sekonder İmpetigo Gelişimi: Olgu Sunumu

Poster Bildiri

Büşra Kurt[1], Ayça Hande Sari[1]
[1] Afyonkarahisar Sağlık Bilimleri Üniversitesi

Giriş: İmpetigo genellikle iki ila beş yaş arasındaki çocuk hastalarda görülen bakteriyel deri enfeksiyonudur. Klinik görünümleri büllöz olan ve büllöz olmayan olarak ayrılmaktadır. Vakaların %70`ini büllöz olmayan türü oluşturmaktadır. Büllöz olmayan impetigo veya kontagioza impetigo, Staphylococcus aureus veya Streptococcus pyogenes'ten kaynaklanmaktadır. Lezyonlar vakaların yüz ve ekstremite bölgelerinde bal rengi kabuklarla karakterize şekilde görülmektedir. Tedavisinde sistemik ve topikal antimikrobiyal ilaçlar kullanılmaktadır. Bu olgu sunumunda, yüzünde apse ve şişlik şikayetiyle kliniğimize başvuran hastada aynı bölgede sekonder impetigo gelişmiş olduğu fark edilerek sistemik ve topikal antimikrobiyal tedavi uygulanması ve sonuçların değerlendirilmesi amaçlanmıştır. Olgunun Tanımlanması: Afyonkarahisar Sağlık Bilimleri Üniversitesi Diş Hekimliği Fakültesi Çocuk Diş Hekimliği Anabilim Dalı`na başvuran sekiz yaşında kız hastadan alınan dental anemnezde üst sol bölgede yüzünde şişlik olduğu ve o bölgede ağrısı olduğu öğrenilmiştir. Yapılan klinik ve radyografik muayene sonucunda, #64 numaralı dişinde derin dentin çürüğü bulunduğu, bu çürüğe bağlı dental apse geliştiği ve bunun sonucu olarak yüzünde şişlik oluştuğu belirlenmiştir. Dental apsenin periapikal bölgeden cilt yüzeyine fistülize olmasına bağlı olarak ilgili cilt yüzeyinde sekonder enfeksiyon olarak impetiginizasyon (süper enfeksiyon) geliştiği gözlenmiştir. Dental apseye bağlı olarak sekonder olarak gelişen ciltte impetiginizasyon benzeri görünümün oluşma ihtimali düşük olsa da kötü oral hijyen ve dişlerde oluşan ileri çürük varlığında bu olasılık göz önünde bulundurulmalıdır. Hastanın mevcut dişine çekim tedavisi uygulanmış ve hastaya sistemik ve topikal antimikrobiyal tedavi başlanmıştır. Hasta on gün sonra kontrole çağrıldığında şikayetlerinde gerileme olduğu gözlenmiştir. Sonuç: Çürüklerin ileri boyutlara ulaştığı olgularda, özellikle dermisin etkilendiği cilt lezyonlarına eşlik eden apselerin sekonder impetigo gelişimine neden olabileceği düşünülmelidir. Böyle bir durumla karşılaşıldığında, öncelikle oral etkenlerin ortamdan uzaklaştırılması ve ardından uygun antimikrobiyal tedaviye başlanması ile olumlu klinik sonuçlar elde edilebilmektedir.

Anahtar Kelimeler: İmpetiginizasyon; sekonder enfeksiyon; dental apse

P-086 Development of Secondary Impetigo Originating from a Dental Abscess in a Pediatric Patient: A Case Report

Poster Abstract

Büşra Kurt[1], Ayça Hande Sari[1]
[1] Afyonkarahisar Health Sciences University

Introduction: Impetigo is a bacterial skin infection commonly observed in pediatric patients aged between two and five years. Clinically, it is classified into two types: bullous and non-bullous. The non-bullous form accounts for approximately 70% of all cases. Non-bullous impetigo, also known as impetigo contagiosa, is caused by Staphylococcus aureus or Streptococcus pyogenes. The lesions are typically characterized by honey-colored crusts located on the face and extremities. Treatment involves the administration of systemic and topical antimicrobial agents. The present case report aims to describe the development of secondary impetigo in the same region of a patient who presented to our clinic with facial abscess and swelling, as well as to evaluate the outcomes following systemic and topical antimicrobial therapy. CaseDescription: An eight-year-old female patient presented to the Department of Pediatric Dentistry, Faculty of Dentistry, Afyonkarahisar Health Sciences University, with complaints of facial swelling and pain localized to the upper left region. Dental anamnesis revealed swelling and tenderness in the same area. Clinical and radiographic examination indicated a deep dentinal carious lesion in tooth #64, which had led to the formation of a dental abscess and subsequent facial swelling. It was observed that the dental abscess had fistulized from the periapical region to the skin surface, resulting in a secondary infection consistent with impetiginization (superinfection) of the affected skin area. Although the likelihood of impetiginization-like cutaneous manifestations secondary to a dental abscess is relatively low, this possibility should be considered, particularly in cases of poor oral hygiene and advanced dental caries. The affected tooth was extracted, and both systemic and topical antimicrobial therapy were initiated. At the ten-day follow-up, the patient showed significant improvement in symptoms. Conclusion: In cases with advanced dental caries, it should be considered that abscesses accompanying cutaneous lesions involving the dermis may contribute to the development of secondary impetigo. When such a condition is encountered, favorable clinical outcomes can be achieved by first eliminating the intraoral infectious source and subsequently initiating appropriate antimicrobial therapy.

Keywords: Impetiginization; secondary infection; dental abscess

P-087 Oligodonti ile Birlikte Görülen Büyük Azı-Keser Hipomineralizasyonu: Olgu Sunumu

Poster Bildiri

Refia Beyza Kalkınç[1], Merve Uluakay[1], Beyza Ecem Alkaç Ekici[1]
[1] Kütahya Sağlık Bilimleri Üniversitesi Diş Hekimliği Fakültesi

Amaç Oligodonti, daimi üçüncü azı dişler hariç olacak şekilde, altı veya daha fazla daimi dişin agenezisini ifade etmektedir. Büyük azı keser hipomineralizasyonu (BAKH) ise, sistemik kökeni bilinmeyen, en az bir tane daimi birinci azı dişte görülen ve sıklıkla kesici dişlerin de eşlik ettiği mine dokusunun gelişimsel bozukluğudur. Bu olgu sunumunun amacı, oligodonti ve BAKH'nun birlikte görüldüğü nadir bir olguyu sunmaktır. Olgu Tanımlanması On dört yaşındaki erkek hasta kliniğimize estetik kaygı şikayetiyle başvurmuştur. Hastadan alınan sosyal anamnezde, ailenin ilk çocuğu olduğu öğrenilmiştir. Medikal anamnezde ailevi Akdeniz ateşi hastası olduğu, bu sebeple antiinflamatuar ilaç (kolşisin) kullandığı ve bilinen bir alerjisi olmadığı öğrenilmiştir. Ekstraoral muayenede bir patoloji saptanmamış, intraoral muayenede 36 numaralı dişte indeks 2a derecesinde BAKH gözlenmiş, diğer daimi birinci azı dişlerde ise bir defekte rastlanmamıştır. Ayrıca intraoral ve radyografik muayenede 12, 22, 31, 41, 37 ve 47 numaralı dişlerin agenezisi saptanmıştır. Medikal anamnez doğrultusunda, hasta pediatrik nefroloji bölümüne konsülte edilmiş, gerekli dental işlemlerin yapılmasında bir sakınca olmadığı öğrenilmiştir. Hastanın 36 numaralı dişinin direkt kompozit restorasyonuna karar verilmiştir. Bu doğrultuda, hipomineralize alanlar kavite sınırlarına dahil edilmiş ve hem adezyonu artırmak hem de deproteinizasyon amacıyla kavitede bir dk %2'lik sodyum hipoklorit emdirilmiş pamuk pelet bekletilmiştir. Ardından %37'lik fosforik asitle total etching yapılıp, universal bonding ajan uygulamasını takiben kompozit rezin restorasyon tamamlanmıştır. Bulgular Hipomineralize dişlerde gözlenebilecek başarısızlık ihtimali doğrultusunda restorasyonun takibi devam etmektedir. Altıncı ay takibinde restorasyon, FDI kriterlerine göre estetik, fonksiyonel ve biyolojik açıdan başarılı olarak değerlendirilmiştir. Ortodonti bölümü ile yapılan konsültasyonda, mevcut süt dişlerinin korunmasına ve restoratif tedavilerin ardından agenezisi bulunan diş bölgelerinde implant tedavisine uygun alan oluşturmak amacıyla yer koruma tedavisinin planlanmasına karar verilmiştir. Sonuç Diş agenezisi ve BAKH, her ikisi de izole olarak pedodonti kliniklerinde oldukça sık karşılaşılan ve hassasiyetle yönetilmesi gereken durumlardır. Bu olguda etiyolojik sebepleri farklılık gösteren bu iki durum aynı hastada gözlenmiş ve dental yönetimi gerçekleştirilmiştir.

Anahtar Kelimeler: Büyük azı-keser hipomineralizasyonu; diş agenezisi; oligodonti

P-087 Molar–Incisor Hypomineralization Associated with Oligodontia: A Case Report

Poster Abstract

Refia Beyza Kalkınç[1], Merve Uluakay[1], Beyza Ecem Alkaç Ekici[1]
[1] Kutahya Health Sciences University Faculty Of Dentistry

Aim Oligodontia is defined as the congenital absence of six or more permanent teeth, excluding third molars. Molar-incisor hypomineralization (MIH) is a developmental enamel defect of systemic but unknown origin, affecting at least one permanent first molar and often involving incisors. The purpose of this case report is to describe a rare case where oligodontia and MIH are observed together. Case Description A 14-year-old male presented with aesthetic concerns. Social anamnesis revealed he was the first child in his family. Medical anamnesis revealed familial Mediterranean fever under continuous colchicine treatment, with no known allergies. Extraoral findings were normal. Intraoral examination revealed a demarcated opacity corresponding to MIH index 2a on tooth 36, while other first molars appeared normal. Clinical and radiographic evaluation revealed agenesis of teeth 12, 22, 31, 41, 37, and 47 (FDI notation). Following pediatric nephrology consultation, no contraindications were reported. A direct composite restoration was planned for tooth 36. The hypomineralized areas were included within the cavity margins, and a cotton pellet moistened with 2% sodium hypochlorite was applied for 1 minute to enhance adhesion and remove organic content. Subsequently, total etching of enamel and dentin with 37% phosphoric acid, application of a universal adhesive, and composite resin restoration were performed. Results Due to the higher failure risk in hypomineralized teeth, the restoration is followed up regularly. At the six-month follow-up, the restoration was evaluated as successful in terms of aesthetic, functional, and biological criteria according to the FDI standards. After orthodontic consultation, preservation of primary teeth and space management were planned for future implant placement in missing tooth areas. Conclusion Both tooth agenesis and MIH are common findings in pediatric dentistry that require careful management. This case report presents two conditions with different etiologies occurring in the same patient and outlines their clinical management.

Keywords: Molar-incisor hypomineralization; oligodontia; tooth agenesis

P-088 Travma Sonrası Gelişen Servikal Eksternal Rezorbsiyon Vakasında Multidisipliner Yaklaşım:Olgu Raporu

Poster Bildiri

Eda Kaya[1], İrem Çolak[2], Ece Eden[1]
[1] Ege Üniversitesi Diş Hekimliği Fakültesi, Pedodonti Anabilim Dalı
[2] Ege Üniversitesi Diş Hekimliği Fakültesi, Periodontoloji Anabilim Dalı

Olgu Tanımlaması: Servikal eksternal kök rezorpsiyonu, dişin servikalinde pulpa kaynaklı olmayan çeşitli mekanik ve kimyasal uyarıları takiben meydana gelen patolojik bir süreç olup genellikle geri dönüşümsüz bir doku kaybıdır. Travma, enfeksiyon gibi etkenlerin periodontal ligament ve sementoid tabakaya zarar vermesiyle rezorpsiyonu başlatır ve periapikal radyografide düzgün sınırları olmayan bir radyolüsensi olarak izlenir. Bu tür vakaların klinik görünümünde servikal bölgede izlenen pembelik internal rezorpsiyonun 'pink spot' bulgusu ile karıştırılabilir. Bu olgu sunumunda 12 yaşındaki kız hastanın 11 numaralı dişi rapor edilmektedir. BULGULAR Sistemik olarak sağlıklı 12 yaşında kız çocuğun dental hikayesinde, 7 yaşında 11 numaralı dişine travma almış olduğu ve herhangi bir tedavi uygulanmadığı saptanmıştır. Hasta kliniğe 11 numaralı dişindeki renklenme şikayeti ile gelmiştir. Klinik muayenede 11 numaralı dişin kolesinde 'pink spot' görünümü dikkat çekmiş, dişin palatinalinde orta üçlüye yakın alanda sond ucu genişliğinde bir perforasyon alanı tespit edilmiştir. Vitalite testine negatif yanıt alınmıştır. Alınan periapikal film ile dişin disto-servikal konumlu rezorbe alana ek kök kanalında kalsifik metamorfoz olduğu görülmüştür. İlk seansta palatinal bölgeden rezorbsiyon alanına elmas frez ile giriş yapılmıştır fakat dişeti altına devam eden rezorpsiyon alanı yoğun kanama nedeniyle geçici olarak kapatılmıştır. Hastadan konik ışınlı bilgisayarlı tomografi (KIBT) istenmiştir. KIBT 11 numaralı dişin distal yarısında mine-sement sınırının 3.2 mm apikaline kadar uzanan rezorpsiyon alanı tespit edilmiştir. İlgili alanda tam kalınlıklı flep açılıp bölgenin izolasyonu sağlandıktan sonra çelik frezler ile rezorbe alan kaldırılmıştır. Temizlenen bölgenin dişeti altında kalan kısmına Mineral Trioksit Agregat (MTA) yerleştirilip kompozit dolgu ile diş restore edilmiştir. Hastanın bir ve altı ay sonraki kontollerinde dişte herhangi bir patolojik semptom izlenmemiştir. SONUÇ Travma sonrası doğru teşhis ve düzenli takip; estetik,fonksiyonel ve psikolojik iyilik hâlinin korunmasında kritik rol oynamaktadır. İlerlemiş servikal eksternal rezorbsiyonlar hızlı ve multidisipliner yaklaşım ile ele alınmalıdır. Bu olgu, dental travma vakalarının acil müdahelesi ve uzun dönem takibinin önemini ortaya koymaktadır.

Anahtar Kelimeler: Servikal eksternal rezorbsiyon, Mineral trioksit agregat,Dental travma

P-088 Multidisciplinary Approach in Case of Trauma-Induced Cervical External Resorption: A Case Report

Poster Abstract

Eda Kaya[1], İrem Çolak[2], Ece Eden[1]
[1] Department Of Pediatric Dentistry Faculty Of Dentistry Ege University
[2] Ege University Faculty Of Dentistry, Department Of Periodontics

Case Definition: Cervical external root resorption (CERR) is a pathological process that occurs at cervical area of the tooth following various mechanical and chemical stimuli that are non-pulpal in origin, and it usually results in irreversible tissue loss. Factors such as trauma and infection damage the periodontal ligament and cementoid layer, initiating resorption, which is visualized on periapical radiographs as a radiolucency with ill-defined borders. The clinical appearance of pink discoloration in cervical area in such cases may be confused with the 'pink spot' sign of internal resorption. RESULTS A systematically healthy 12-year-old girl's dental history revealed that she had experienced trauma to tooth 11 at the age of 7, with no subsequent treatment. The patient presented to the clinic with a chief complaint of discoloration in tooth 11. Clinical examination revealed a 'pink spot' appearance at the cervical third of tooth 11, and a perforation area, approximately the width of a periodontal probe tip, was detected on the palatal surface close to the middle third. The tooth exhibited a negative response to vitality test. The periapical radiograph showed calcific metamorphosis within the root canal, in addition to the resorptive area in the cervical and distal regions of the tooth. In the first appointment, access to the resorption area was gained from the palatal aspect using a diamond bur. However, due to severe bleeding, the resorption area extending subgingivally was temporarily sealed, and Cone-Beam Computed Tomography (CBCT) was requested. CBCT scan revealed a resorption area in the distal half of tooth 11, extending 3.2 mm apical to the cemento-enamel junction. A full-thickness flap was raised in the relevant area, and after isolation of the field, the resorbed tissue was meticulously removed using steel burs.Mineral Trioxide Aggregate(MTA) was placed in the subgingival portion of cleaned area and the tooth was finally restored with a composite resin filling. The patient was recalled for follow-up appointments at one and six months. No pathological symptoms were observed in the tooth following the treatment. CONCLUSION Accurate diagnosis and regular follow-up after trauma play a critical role in preserving the aesthetic, functional, and psychological well-being of the patient. Advanced CERR should be managed with a prompt and multidisciplinary approach. This case highlights the importance of immediate intervention and long-term follow-up in cases of dental trauma.

Keywords: Cervical external root resorption,Mineral trioxide aggregate,Dental trauma

P-089 Gelenekselin Ötesinde: Mta'nın Kanal Patı Olarak Kullanımının 36 Aylık Takipli İki Olgu Sunumu

Poster Bildiri

Perihan Tusem Adıtek[1], Ecehan Karagülle[1], İsmail Haktan Çelik[1], Burcu Güçyetmez Topal[1]
[1] Afyonkarahisar Sağlık Bilimleri Üniversitesi Diş Hekimliği Fakültesi

Gelenekselin Ötesinde: MTA'nın Kök Kanal Patı Olarak Kullanımının 36 Aylık Klinik Takipli İki Olgu Sunumu Pedodonti Bu olgu sunumunun amacı, biyoseramik esaslı kök kanal patlarının bulunmadığı klinik koşullarda Mineral Trioksit Agregat (MTA)'nın kanal patı kıvamında hazırlanarak guta-perka ile birlikte kök kanal dolgu materyali olarak kullanımının klinik uygulanabilirliğini ve uzun dönemli başarısını değerlendirmektir. Olgu Tanımlaması Olgu 1: Sistemik olarak sağlıklı 13 yaşındaki kadın hasta, daha önce kompozit restorasyon uygulanmış mandibular sağ birinci molarında (46 numaralı diş) spontan ağrı şikâyetiyle başvurdu. Klinik ve radyografik inceleme sonucunda distal kök bölgesinde eksternal rezorpsiyon saptandı. Lokal anestezi ve izolasyon sonrası kanal tedavisine başlandı. MTA toz-likit karışımı kanal patı kıvamında hazırlandı ve tüm kök kanalları, bu MTA patına bulanmış guta-perka konları kullanılarak obture edildi. Tedavi sonrası restorasyon tamamlandı ve hasta periyodik kontrollere alındı Olgu 2: Sistemik olarak sağlıklı 13 yaşındaki bir diğer kadın hasta, mandibular sol birinci molarında (36 numaralı diş) sürekli ağrı şikâyetiyle başvurdu. Radyografide apikal bölgede geniş, düzensiz sınırlı radyolusent bir lezyon gözlendi. Pulpa vitalite testlerine yanıt alınamaması üzerine nekrotik pulpa tanısı konularak endodontik tedavi planlandı. Pulpanın ekstirpasyonunun ardından, iki ara seansta kalsiyum hidroksit uygulanarak kanal dezenfeksiyonu sağlandı. Final seansta tüm kök kanalları, kanal patı kıvamında hazırlanmış MTA'ya bulanmış guta-perka konları kullanılarak obture edildi. Tedavi sonrası restorasyon tamamlandı ve hasta periyodik kontrollere alındı. Sonuç MTA'nın kanal patı formunda hazırlanarak guta-perka ile kombine şekilde uygulanması, biyoseramik esaslı kanal patlarının bulunmadığı durumlarda etkili bir alternatif sunmuştur. Üç yılı aşkın takip süresince radyografik iyileşme, semptomsuzluk ve fonksiyonun devamlılığı gözlenmiş; bu da yöntemin biyouyumluluk ve sızdırmazlık açısından klinik olarak başarılı olduğunu göstermektedir. Anahtar Kelimeler MTA; guta-perka; kök kanal dolumu

Anahtar Kelimeler: MTA; guta-perka; kök kanal dolumu

P-089 Beyond the Traditional: A Two-Case Report on the Use of Mta as a Root Canal Sealer with 36-Month Clinical Follow-Up

Poster Abstract

Perihan Tusem Adıtek[1], Ecehan Karagülle[1], İsmail Haktan Çelik[1], Burcu Güçyetmez Topal[1]
[1] Afyonkarahisar Health Sciences University, Faculty Of Dentistry

Beyond the Traditional: A Two-Case Report on the Use of MTA as a Root Canal Sealer with 36-Month Clinical Follow-Up Pedodontics Aim The aim of this case report is to evaluate the clinical applicability and long-term success of using Mineral Trioxide Aggregate (MTA) as a root canal sealer in combination with gutta-percha under clinical conditions where bioceramic-based sealers are not available. Case Description Case 1: A systemically healthy 13-year-old female patient presented with spontaneous pain in the mandibular right first molar (tooth #46), which had previously been restored with composite resin. Clinical and radiographic examination revealed external root resorption in the distal root region. After local anesthesia and isolation, endodontic treatment was initiated. MTA powder was mixed to a sealer-like consistency, and all canals were obturated using gutta-percha cones coated with the prepared MTA paste. The tooth was restored, and the patient was placed on periodic follow-up. Case 2: Another systemically healthy 13-year-old female patient presented with persistent pain in the mandibular left first molar (tooth #36). Radiographic examination showed a large, irregularly bordered radiolucent lesion in the apical region. Due to lack of response to pulp vitality tests, a diagnosis of necrotic pulp was made, and endodontic treatment was planned. Following pulp extirpation, calcium hydroxide was applied for two inter-appointment sessions for canal disinfection. In the final session, all root canals were obturated using gutta-percha cones coated with MTA mixed to a sealer-like consistency. The tooth was restored, and the patient was placed on follow-up. Conclusion Using MTA in sealer form combined with gutta-percha provided an effective alternative in situations where bioceramic sealers were unavailable. Over a follow-up period exceeding three years, radiographic healing, absence of symptoms, and preservation of function were observed. These findings suggest that this technique demonstrates clinical success in terms of biocompatibility and sealing ability. Keywords MTA; gutta-percha; root canal filling

Keywords: MTA; gutta-percha; root canal filling

P-090 Travmatik Kök Kırığı ve Ekstrüzyonun Multidisipliner Yönetimi: Bir Olgu Sunumu

Poster Bildiri

Nisa Yeşilay[1], Özant Önçağ[1], Ali Abdullahoğlu[2]
[1] Ege Üniversitesi Diş Hekimliği Fakültesi Pedodonti A.d.
[2] Ege Üniversitesi Diş Hekimliği Fakültesi Ağız, diş ve Çene Cerrahisi A.d.

Olgu Tanımlaması Sistemik olarak sağlıklı 11 yaşındaki kız hasta, motorsiklet çarpmasına bağlı travma nedeniyle Ege Üniversitesi Diş Hekimliği Fakültesi Pedodonti A.D.'na başvurdu. Hastanın anamnezinde kazanın 1 gün önce gerçekleştiği öğrenildi. Klinik muayenede 11 numaralı dişin 2mm ekstrüze olduğu, 11 ve 12 numaralı dişlerinde belirgin mobilite izlendi. İlgili dişlerin çevresinde gingival hemoraji ve ödem saptandı. Ege Üniversitesi Ağız, Diş ve Cerrahi A.D.'da geçici kompozit-tel splint ile stabilize edildi. Hasta aynı gün kontrol amacıyla pedodonti kliniğine yönlendirildi. BULGULAR Radyografik değerlendirmede, 11 numaralı dişin apikal 1/3'lük bölgesinde oblik kırık hattı izlendi. Dişler Ege Üniversitesi Ağız, Diş ve Cerrahi A.D.'da 4 hafta süreyle splintlenip antibiyotik, ağız gargarası reçete edilerek yumuşak diyetle beslenmesi tavsiye edildi. Dört hafta sonra kontrol seansında 11-12 numaralı dişlerde bir semptom olmayıp kök kırığı hattında radyolüsensi ve apikal parçada rezorpsiyon izlendi. Elektrikli pulpa testinden negatif yanıtı alınan 11 numaralı dişe kök kanal tedavisi başlandı ve kanala kalsiyum hidroksit yerleştirildi. On iki numaralı dişte elektirkli pulpa testinden pozitif yanıt alındı. Splint sökümü yapıldı. 11 numaralı dişin oklüzal düzlemde vertical yönde kısmen yer değiştirdiği izlendi. Bir ay sonraki kontrol randevusunda semptom gözlenmeyen 11 numaralı dişin apikalinde 3-5mm MTA materyali (Angelus, Almanya) ile ‘’apikal tıkaç’’ yöntemiyle tıkaç sağlandı. İki gün sonra kontrole çağırılan hastanın aynı dişinin kök kanalı Adseal (Rezin Bazlı Kanal Dolgu Patı) ve gütaperka ile dolduruldu. SONUÇ Travmatik dental yaralanmalarda erken müdahale ve uygun splintleme, dişin periodontal ve pulpal dokularının korunması açısından kritik öneme sahiptir. Bu olguda, motorsiklet çarpması sonrası gelişen ekstrüzyon ve kök kırığı konservatif olarak izlenmiş, tedavi sonrası dönemde hastada herhangi bir semptom gözlenmemiştir. Düzenli kontrollerle, periapikal ve periodontal iyileşmenin takibi sürmektedir.

Anahtar Kelimeler: Ekstrüzyon; kök kırığı; mineral trioksit agregat (MTA)

P-090 Multidisciplinary Management of Traumatic Root Fracture and Extrusion: A Case Report

Poster Abstract

Nisa Yeşilay[1], Özant Önçağ[1], Ali Abdullahoğlu[2]
[1] Ege University Faculty Of Dentistry The Department Of Pediatric Dentistry
[2] Ege University Faculty Of Dentistry Department Of Oral And Maxillofacial Surgery

Case Description: An 11-year-old systemically healthy female patient was admitted to the Department of Pediatric Dentistry, Faculty of Dentistry, Ege University, following a traumatic injury caused by a motorcycle accident. The patient's medical history revealed that the accident had occurred one day prior to the visit. Clinical examination showed that tooth #11 was extruded by approximately 2 mm, and both teeth #11 and #12 exhibited marked mobility. Gingival hemorrhage and edema were observed around the affected teeth. The patient was referred to the Department of Oral and Maxillofacial Surgery, Faculty of Dentistry, Ege University, where temporary composite-wire splinting was performed to stabilize the teeth. On the same day, she was referred back to the Department of Pediatric Dentistry for follow-up evaluation. FINDINGS Radiographic evaluation revealed an oblique fracture line at the apical one-third of tooth #11. The affected teeth were splinted for four weeks, and the patient was prescribed antibiotics and a mouth rinse, along with a soft diet recommendation. At the 4-week follow-up, no clinical symptoms were observed in teeth #11 and #12; however, radiolucency and apical root resorption were detected along the fracture line of tooth #11. The electric pulp test elicited a negative response for tooth #11, and root canal therapy was initiated with the placement of calcium hydroxide as an intracanal medicament. Tooth #12 responded positively to the pulp vitality test. The splint was removed at this appointment. A slight vertical displacement of tooth #11 on the occlusal plane was noted. At the one-month follow-up, tooth #11 remained asymptomatic. The apical portion of the canal was filled with a 3–5 mm apical plug using Mineral Trioxide Aggregate (MTA) (Angelus, Germany). Two days later, the root canal was obturated with gutta-percha and Adseal resin-based sealer. CONCLUSION Early intervention and appropriate splinting are of critical importance in traumatic dental injuries to ensure the preservation of periodontal and pulpal tissues. In this case, extrusion and root fracture resulting from a motorcycle accident were managed conservatively, and no clinical symptoms were observed during the post-treatment period. Regular follow-up visits are ongoing to monitor periapical and periodontal healing

Keywords: Extrusion; root fracture; mineral trioxide aggregate (MTA)

P-091 Daimi Molar Dişlerin Pulpotomi Tedavisi: Olgu Sunumu

Poster Bildiri

Nilay Öztürk Sheıkholaemeh[1], Elif Bilici[2]
[1] Zonguldak Ağız ve Diş Sağlığı Merkezi
[2] Atatürk Üniversitesi Diş Hekimliği Fakültesi

Amaç: Bu olgu sunumunda matür daimi molar dişte MTA ile yapılan pulpotomi tedavisinin klinik ve radyografik başarısının değerlendirilmesi amaçlanmıştır. Olgu sunumu: 10 yaşındaki kız hasta 36 ve 46 numaralı dişlerinde provake ağrı ve perküsyon hassasiyeti ile kliniğimize başvurmuştur. Klinik ve radyografik muayenede çürüğün pulpa dokusuna yakın olduğu, kök gelişiminin tamamlandığı ve periapikal dokuda lezyon olduğu tespit edilmiştir. Dişlerdeki çürüğün temizlenmesi sonrası pulpa açığa çıkmıştır. MTA ile pulpotomi tedavisi yapıldıktan sonra dişler paslanmaz çelik kuron ile restore edilmiştir. 1 yıllık takip sonucunca dişlerin asemptomatik olduğu ve periapikal lezyonların iyileştiği gözlendi. Sonuç: Matür daimi dişlerde MTA gibi biyouyumlu materyallerle yapılan pulpotomi tedavisinin ardından sızdırmaz materyallerle restorasyon yapılmasının başarılı olduğu görülmüştür.

Anahtar Kelimeler: MTA , amputasyon, koronal pulpotomi

P-091 Pulpotomy Treatment of Permanent Molar Teeth: A Case Report

Poster Abstract

Nilay Öztürk Sheıkholaemeh[1], Elif Bilici[2]
[1] Zonguldak Oral And Dental Health Center
[2] Ataturk University Faculty Of Dentistry

Aim: This case report aims to assess the clinical and radiographic effectiveness of pulpotomy performed with MTA in a mature permanent molar. Case Description: A 10-year-old girl patient was referred to our clinic with complaints of provoked pain and percussion sensitivity in teeth 36 and 46. Clinical and radiographic examinations determined that the carious lesion was in close proximity to the pulp tissue, root development was complete, and a periapical lesion was present. Pulp exposure was observed after caries removal. After pulpotomy treatment using MTA, the teeth were restored with stainless steel crowns. As a result of one year of follow-up, the teeth remained asymptomatic, and healing of the periapical lesions was observed. Conclusion: After pulpotomy performed with biocompatible materials such as MTA in mature permanent teeth, restoration with impermeable materials has been shown to result in successful outcomes.

Keywords: MTA, amputation, coronal pulpotomy

P-092 Ön Diş Kuron Kırığının Fiber Post ve Kompozit Rezinle Restorasyonu

Poster Bildiri

Buse Yılmaz Şen[1], Merve Akçay[2]
[1] Üsküdar Üniversitesi
[2] İzmir Katip Çelebi Üniversitesi

Amaç: Çocukların ön kesici dişlerinde travmaya bağlı olarak kuronun 2/3'ünden fazlasının kırıldığı, fazla overjet ve parafonksiyonun bulunduğu durumlarda post uygulaması tercih edilebilmektedir. Bu olguda pulpayı içeren ön bölge kron kırığında kök kanal tedavisi sonrasında uygulanan fiber post ve kompozit rezin restorasyonun estetik ve fonksiyonel sonuçlarının değerlendirilmesi sunulmaktadır. Olgu Tanımlanması: 9,5 yaşında erkek hasta velisiyle birlikte 32 no lu diş kırığı şikayetiyle kliniğimize başvurdu. Alınan anamnezde, kırık diş parçasının kaybedildiği ve hastanın herhangi bir sistemik hastalığı olmadığı öğrenildi. Yapılan klinik muayenede, 32 no lu dişte mobilite olmadığı, perküsyon pozitif, pulpa ekspoz, diş kuronunda fazla doku kaybı olduğu, kırık hattının subalveolare kadar uzanmamış olduğu gözlendi, komplike kuron kırığı teşhisi kondu. Radyografik muayenede kök veya alveolar kırığa ve komşu dişlerde patolojik bulguya rastlanmadı. Apeksi kapalı olan dişe kanal tedavisi ve aşırı kuron harabiyeti sebebiyle fiber post uygulaması ve kompozit rezin restorasyon yapılması planlandı. Bulgular: Hastada aynı gün kanal tedavisine başlandı, kalsinle pansuman yapıldı 1 hafta sonra kontrole çağrıldı. 1 hafta sonra dişte perküsyon, mobilite ağrı vb. herhangi bir patolojik bulguya rastlanmadı, kanal tedavisi tamamlandı. Ardından fiber postu yerleştirmek için kök kanal dolgusunun 2/3'ü post boşluğu açma frezi (New Snowlight-16, Abraziv Tech., OH, ABD) ile boşaltılarak, self-etch adeziv sistem (Kerr OptiBond All-In-One, Scafati, İtalya) uygulandı. Ardından üretici firmanın önerilerine göre, dual cure rezin siman (G-Cem LinkForce Dual Cure Adeziv Rezin Siman) fiber post üzerine bulanıp, kanala yerleştirilerek (20 sn.) ışık cihazı ile polimerize edildi. Daha sonra kompozitle (Dynamic Plus, Münih, Almanya) kor yapısı oluşturuldu. Ardından kompozitle restore edildi. Restorasyonun tamamlanmasını takiben hasta uzun süre kontrol randevularına gelmedi, 1 yıl aradan sonra hastaya tekrar ulaşıldığında yapılan klinik muayenede ilgili dişin asemptomatik, estetik ve fonksiyonda olduğu tespit edildi. Sonuç: Çocuk hastalarda travmaya bağlı madde kaybı fazla olan ön diş kuron kırıklarında, kök kanal tedavisi sonrası kalan kök yapısını güçlendirmek ve madde kaybını telafi etmek amacıyla fiber post sistemlerinin uygulanması ile kompozit rezin kombinasyonu, estetik ve fonksiyonun kısa sürede yeniden yapılandırılmasını sağlayan kolay, efektif ve konservatif bir tedavi seçeneği sağlamaktadır.

Anahtar Kelimeler: Fiber post; travma; konservatif

P-092 Restoration of an Anterior Tooth Crown Fracture Using a Fibre Post and Composite Resin

Poster Abstract

Buse Yılmaz Şen[1], Merve Akçay[2]
[1] Uskudar University
[2] Izmir Katip Celebi University

Aim: In cases where more than two-thirds of the crown of a child's anterior incisor is fractured due to trauma and accompanied by excessive overjet and parafunctional habits, the application of a post may be preferable. This case report evaluates the aesthetic and functional outcomes of a fibre post and composite resin restoration applied following root canal treatment for an anterior crown fracture involving the pulp. Case Description: A 9.5-year-old male patient attended our clinic with his guardian, complaining of a fractured tooth (no-32). According to his medical history, he had lost the fractured crown fragment and had no systemic diseases. Clinical examination revealed that tooth no-32 was immobile,percussion-positive and had pulp-exposure and significant loss of coronal structure. The fracture line did not extend subalveolarly. A diagnosis of a complicated crown fracture was made.Radiographic examination revealed no root or alveolar fracture and no pathological findings in the adjacent teeth.Due to the tooth having a closed apex and extensive crown destruction,a plan was made for root canal treatment,followed by fibre post application and composite resin restoration. Results: Root canal treatment was started on the same day and a calcium hydroxide was applied. The patient was recalled for a check-up after one week.At the follow-up appointment,there were no pathological findings such as percussion sensitivity,mobility or pain,and the root canal treatment was completed.In order to place the fibre post,two-thirds of the root canal filling were removed using a post space preparation bur(New Snowlight-16, Abraziv Tech., OH, USA).A self-etch adhesive system (Kerr OptiBond All-In-One, Scafati, Italy) was applied in accordance with the manufacturer's instructions.This was followed by the placement of a dual-cure resin cement (G-Cem LinkForce Dual Cure Adhesive Resin Cement) on the fibre post.The post was then inserted into the canal and light-cured for 20-seconds.The core structure was then built up using composite resin(Dynamic Plus, Munich, Germany) and the tooth was restored using composite resin.After the restoration was completed, the patient did not attend follow-up appointments for a long period.However, one year later, a clinical examination revealed that the tooth was asymptomatic,aesthetically pleasing, and functioning well. Conclusion: For paediatric patients with extensive anterior crown fractures caused by trauma, using fibre post systems combined with composite resin after root canal treatment provides an easy,effective and conservative treatment option. This approach reinforces the remaining root structure, compensates for the loss of dental tissue and enables rapid restoration of aesthetics and function.

Keywords: Fibre post; trauma; conservative

P-093 Anterior Çapraz Kapanışı Olan Hastaların Farklı Yöntemlerle Tedavisi: Üç Olgu Sunumu

Poster Bildiri

Müzeyyen Belge[1], Hatice Türkoğlu[1], Özgür Doğan[1]
[1] Afyonkarahisar Sağlık Bilimleri Üniversitesi

Amaç Crossbite, maksiller ve mandibular dişler arasında normal oklüzal ilişkinin bozulduğu bir maloklüzyon türüdür.Bu olgu sunumunda , anterior çarpraz kapanış sebebiyle estetik ve çiğneme fonksiyonunda şikayeti olan hastaların farklı yöntemlerle tedavisi yer almaktadır. Olgu Tanımlaması Olgu1:9 yaşında erkek hasta estetik kaygılarla kliniğimize başvurmuştur. Yapılan intraoral muayenede hastanın Angle Sınıf I molar ilişkiye sahip olduğu ve sağ üst santral dişinin anterior çapraz kapanışta olduğu saptanmıştır. Hastada normal overbite ve overjeti sağlamak amacıyla tedaviye başlanmıştır. Bu amaçla hastaya etkin ve kısa süreli bir tedavi yaklaşımı olarak kompozit eğik düzlem uygulanmış ve 3 hafta sonunda anterior çapraz kapanışın düzeltilmesi sağlanmıştır. Olgu2: Dokuz yaşında diş çürükleri nedeniyle kliniğimize başvuran bir kız hastada, yapılan klinik değerlendirmede 11 numaralı dişin anterior çapraz kapanışta olduğu tespit edilmiştir. İntraoral muayene sonrası, hastanın oklüzyonunun ve estetiğinin düzeltmesi amacıyla zemberek springli hareketli aparey uygulanmasına karar verilmiştir. Hastaya aparey kullanımına dair talimatlar verilmiş ve hasta, tedavi sürecinin izlenebilmesi için periyodik takibe alınmıştır. Olgu3: Sistemik olarak sağlıklı olan 8 yaşındaki erkek hasta, estetik kaygılar nedeniyle kliniğimize başvurmuştur. Gerçekleştirilen klinik muayene sonucunda, hastanın 21 numaralı dişinin çapraz kapanışta olduğu ve hastada maksiller darlık bulunduğu tespit edilmiştir. Yapılan değerlendirmeler neticesinde, hastanın ideal estetik görünümünün ve oklüzal fonksiyonların sağlanabilmesi amaçlanmıştır. Tasarlanan hawley apareyine üst çene ekspansiyon için bir, anterior çapraz kapanışın giderilmesi için bir toplamda iki vida yerleştirilmiştir. Apareyin kullanımı ve aktivasyon protokolü ile ilgili hastaya bilgi verilmiştir. Hasta, tedavi sürecinin takibi amacıyla periyodik kontrollerle izlem altına alınmıştır. Sonuç Tek bir dişi etkileyen anterior çapraz kapanış varlığında çene gelişimi ve oklüzal ilişkiler olumsuz yönde etkilenebilmektedir. Anterior çapraz kapanışın varlığında çeşitli tedavi alternatifleri mevcut olup tedavi planlamasında seçilecek yöntemin etkinliği ve erişilebilirliği göz önünde bulundurulmalıdır. Ayrıca büyüme ve gelişim dönemindeki olumsuz etkilerin önlenebilmesi adına tedaviye mümkün olan en kısa sürede başlanması gerekmektedir. Anahtar kelimeler Çapraz kapanış , kompozit eğik düzlem , hareketli aparey

Anahtar Kelimeler: Çapraz kapanış , kompozit eğik düzlem , hareketli aparey

P-093 Management of Anterior Crossbite with Different Approaches: A Report of Three Cases Pedodontics

Poster Abstract

Müzeyyen Belge[1], Hatice Türkoğlu[1], Özgür Doğan[1]
[1] Afyonkarahisar Health Sciences University

Aim Crossbite is a type of malocclusion characterized by a disruption of the normal occlusal relationship between the maxillary and mandibular teeth. This case report presents the treatment of patients with anterior crossbite using different methods due to complaints related to aesthetics and chewing function. Case Description Case 1: A 9-year-old male patient presented to our clinic with aesthetic concerns. Intraoral examination revealed an Angle Class I molar relationship and anterior crossbite involving the right maxillary central incisor. Treatment was initiated to achieve normal overbite and overjet. For this purpose, a composite inclined plane was applied as an effective and short-term treatment approach, and correction of the anterior crossbite was achieved within three weeks. Case 2: A 9-year-old female patient presented to our clinic due to dental caries. Clinical evaluation revealed that tooth number 11 was in anterior crossbite. Following intraoral examination, a removable appliance with a helical spring was planned to correct the patient's occlusion and improve aesthetics. Instructions regarding the use of the appliance were provided, and the patient was scheduled for periodic follow-up to monitor the treatment progress. Case 3: An 8-year-old male patient, who was systemically healthy, presented to our clinic with aesthetic concerns. Clinical examination revealed that tooth number 21 was in crossbite and that the patient had maxillary constriction. Based on the evaluation, the treatment aimed to achieve optimal aesthetics and proper occlusal function. A Hawley appliance was designed with two screws—one for maxillary expansion and the other for the correction of the anterior crossbite. The patient and parents were informed about the usage and activation protocol of the appliance. The patient was placed under regular follow-up to monitor the treatment process. Conclusion The presence of an anterior crossbite affecting a single tooth can negatively impact jaw development and occlusal relationships. Various treatment alternatives are available for anterior crossbite, and the effectiveness and accessibility of the chosen method should be considered during treatment planning. Moreover, in order to prevent adverse effects during the growth and development period, treatment should be initiated as early as possible. Keywords Crossbite, composite inclined plane, removable appliance

Keywords: Crossbite, composite inclined plane, removable appliance

P-094 Rejeneratif Endodontik Tedavi ile Kök Oluşumu Tamamlanan Dişin İki Yıllık Takibi: Bir Olgu Sunumu

Poster Bildiri

Tuba Aydan[1], Sacide Duman[1]
[1] İnönü Üniversitesi Diş Hekimliği Fakültesi

Amaç: Rejeneratif endodontik tedavi, açık apeksli nekrotik dişlerde kök gelişiminin devamını sağlayan, çocuk ve genç hastalarda dişin biyolojik bütünlüğünü koruyan yenilikçi bir tedavi yöntemidir. Bu vaka sunumunda, rejeneratif endodontik tedavi uygulanan hastanın iki yıllık takip sonrası kök gelişiminin seviyesi ve vaka prognozu belgelenmiştir. Olgu Tanımlaması: Sistemik olarak sağlıklı dokuz yaşında erkek hasta, maksiller sağ birinci premolar dişinde şiddetli ağrı şikayeti ile kliniğimize başvurdu. Klinik ve radyografik değerlendirme sonucunda, ilgili dişte pulpa nekrozu, perküsyon hassasiyeti ve apeksi açık kök yapısı tespit edildi. Bu doğrultuda hastaya rejeneratif endodontik tedavi planlandı. Lokal anestezi sonrası ilgili dişte rubberdam izolasyonu sağlanıp giriş kavitesi hazırlandı ve nekrotik pulpa dokusu ekstirpe edildi. Kanallar, %1.5'lik sodyum hipoklorit (NaOCl) solüsyonu ile her bir kanal için 20 mL olacak şekilde irrige edildi. Ardından kanallar kurulanıp ve medikament olarak kalsiyum hidroksit yerleştirildi. Kanal ağızları steril pamuk ile kapatıldıktan sonra kavite geçici restoratif materyal ile izole edildi. İki hafta sonra yapılan ikinci seansta, kanal içindeki kalsiyum hidroksit uzaklaştırılmış ve gerekli yıkama protokolleri uygulandı. İskele materyali olarak plateletten zengin fibrin (PRF) tercih edildi ve koronal sızdırmazlık Mineral Trioxide Aggregate (MTA) ile sağlandı. Tedavi, dişin kompozit rezin ile restorasyonu ile tamamlandı. Tedavi sonrası düzenli aralıklarla yapılan kontrollerde, iki yılın sonunda alınan radyografilerde kök gelişiminin tamamlandığı ve apeksin kapandığı gözlendi. İki yıllık takip sürecinin ardından hasta, gece ağrısı şikayeti ile kliniğimize tekrar başvurdu. Yapılan muayene sonucunda, apeksi tamamlanmış dişe konvansiyonel kanal tedavisi uygulanmasına karar verildi. Tedavi sonrası yapılan kontrollerde ağrı ve semptomların tamamen gerilediği gözlemlendi. Sonuç: Bu vaka, rejeneratif endodontik tedavinin dişin biyolojik bütünlüğünü koruyan etkili bir yöntem olduğunu ve bu tedavinin düzenli uzun dönem takiplerin önemini vurgulamaktadır. Kök gelişiminin tamamlanmasıyla birlikte apeksin kapanması, olası semptomların yeniden ortaya çıkması durumunda kanal tedavisinin uygulanmasını ve başarısını kolaylaştırmaktadır. Anahtar Kelimeler: Rejeneratif endodonti; kanal tedavisi; açık apeks

Anahtar Kelimeler: Rejeneratif endodonti; kanal tedavisi; açık apeks

P-094 Two-Year Follow-Up of a Tooth with Completed Root Formation After Regenerative Endodontic Treatment: A Case Report

Poster Abstract

Tuba Aydan[1], Sacide Duman[1]
[1] Faculty Of Dentistry, İnönü University

Objective: Regenerative endodontic treatment is an innovative therapeutic approach that promotes continued root development in necrotic teeth with open apices, preserving the biological integrity of teeth in children and young patients. This case report documents the level of root development and prognosis of a patient two years after regenerative endodontic treatment. Case Description: A nine-year-old systemically healthy male patient presented to our clinic with severe pain in the maxillary right first premolar. Clinical and radiographic evaluations revealed pulp necrosis, percussion sensitivity, and an open apex. Based on these findings, regenerative endodontic treatment was planned. After local anesthesia, rubber dam isolation was achieved, an access cavity was prepared, and the necrotic pulp tissue was extirpated. The canals were irrigated with 20 mL of 1.5% sodium hypochlorite (NaOCl) per canal. The canals were then dried, and calcium hydroxide was placed as an intracanal medicament. The access was sealed with sterile cotton and a temporary restorative material. Two weeks later, the calcium hydroxide was removed, and the canals were thoroughly irrigated. Platelet-rich fibrin (PRF) was used as a scaffold material, and coronal sealing was achieved with Mineral Trioxide Aggregate (MTA). The treatment was completed with composite resin restoration. Follow-up radiographs taken at regular intervals showed complete root development and apex closure after two years. However, the patient returned with nocturnal pain after two years. Clinical examination indicated the need for conventional root canal treatment, which was performed successfully. Post-treatment follow-up showed complete resolution of symptoms. Conclusion: This case demonstrates that regenerative endodontic treatment is an effective approach for preserving the biological integrity of the tooth and emphasizes the importance of long-term follow-up. The completion of root formation and apex closure facilitates the application and success of conventional root canal therapy when symptoms reappear. Keywords: Regenerative endodontics; Root canal treatment; Open apex

Keywords: Regenerative endodontics; root canal treatment; open apex

P-095 Büyük Azı Keser Hipomineralizasyonlu Çocuk Hastalara Uygulanan Tedavi Alternatiflerinin Uzun Dönemli Takibi

Poster Bildiri

Melike Erdem[1], Işıl Sönmez[1]

[1] Aydın Adnan Menderes Üniversitesi Diş Hekimliği Fakültesi, Pedodonti Anabilim Dalı

Amaç: Büyük azı keser hipomineralizasyonunun (BAKH) son yıllarda insidansında belirgin bir artış gözlenmiştir. BAKH tedavisinde doğru klinik değerlendirme yapılması dişin uzun vadeli başarısı için önemlidir. Hastaya uygulanan tedavilerin uzun dönem takibinin yapılması mevcut restorasyonların değerlendirilmesi, şiddetli posterüptif yıkıma bağlı diş çekimi sonrası çekim boşluğunun ve oklüzyonun değerlendirilerek hastanın doğru yönlendirilmesi açısından çok önemlidir. Bu olgu raporunda hastalar uzun dönem takip edilerek yapılan restorasyonların değerlendirilmesi, aynı dişe uygulanan tekrarlayan tedavi sıklığının belirlenmesi ve BAKH nedeniyle çekilen dişlerden dolayı oluşan çekim boşluklarının uzun dönem sonunda takibi amaçlanmıştır. Olgu tanımlaması: İlk olgu raporunda kliniğe başvurusunun ardından 8 yıl boyunca takip edilen hastanın BAKH'tan etkilenen dişlerine öncelikle kompozit restorasyon işlemleri uygulanmıştır. 3 yılın sonunda yapılan kontrolde hastanın restorasyonlarında başarısızlıklar görülmüştür.Bu dişlerde hassasiyet ve ağrı şikayetleri tespit edilerek klinik ve radyografik muayeneler sonrası erken altı yaş dişi çekimi yapılmış ve takiplerde daimî 2. büyük azı dişlerinin sürmesi ve okluzyon değerlendirilmiştir. İkinci olgu raporunda ise hasta 10 yıl takip edilmiştir ve çeşitli zaman aralıklarında BAKH' tan etkilenen dişlere tekrarlayan kompozit restorasyon işlemleri uygulanmıştır. Takipler esnasında hassasiyet varlığı ve ağrı şikâyeti sebebiyle etkilenen dişlere çekim, kanal tedavisi ve paslanmaz çelik kron (PÇK) uygulamaları yapılmıştır. Sonuç: BAKH' tan etkilenen her hasta kişiye özel bir tedavi planına ihtiyaç duymaktadır. BAKH'lı hastalarda uzun dönem takip çok önemlidir.

Anahtar Kelimeler: Hipomineralizasyon; büyük azı; uzun dönem takip

P-095 Long-Term Follow-Up of Treatments for Children with Molar Incisor Hypomineralization

Poster Abstract

Melike Erdem[1], Işıl Sönmez[1]

[1] Aydın Adnan Menderes University Faculty Of Dentistry, Department Of Pediatric Dentistry

Aim: In recent years, a significant increase has been observed in the incidence of molar-incisor hypomineralization (MIH). Performing an accurate clinical evaluation in MIH treatment is important for the long-term success of the tooth. The long-term follow-up of the treatments applied to the patient is very important for evaluating the existing restorations, assessing the extraction space and occlusion after tooth extraction due to severe posteruptive breakdown, and guiding the patient properly. In this case report, it was aimed to evaluate the restorations performed by following up the patients in the long term, to determine the frequency of repeated treatments applied to the same tooth, and to monitor the extraction spaces resulting from teeth extracted due to MIH in the long-term period. Case Description: In the first case report, composite restoration procedures were initially applied to the teeth affected by MIH following the patient's admission to the clinic, and the patient was followed up for eight years. At the three-year follow-up, failures were observed in the restorations. Sensitivity and pain complaints were detected in these teeth, and after clinical and radiographic examinations, early extraction of the first permanent molars was performed. During follow-up, the eruption of the permanent second molars and the occlusion were evaluated.In the second case report, the patient was followed up for ten years, during which repeated composite restoration procedures were performed on the teeth affected by MIH at various intervals. During follow-up, due to the presence of sensitivity and pain complaints, extractions, root canal treatments, and stainless steel crown (SSC) applications were carried out on the affected teeth. Conclusion: Each patient affected by MIH needs an individualized treatment plan. Long-term follow-up is very important in patients with MIH.

Keywords: Hypomineralization; molar; long-term follow-up

P-096 Azerbaycan'da 6–12 Yaş Arası Okul Çocuklarında Diş Çürüğü Yaygınlığı ve Belirleyici Faktörler

Poster Bildiri

Gülşan Zeynalova[1]

[1] Azerbaycan Tıp Üniversitesi,

Diş çürüğü, çocuklar arasında en yaygın kronik hastalıklardan biridir ve genel sağlık, yaşam kalitesi ve bireysel refah üzerinde önemli etkilere sahiptir. Azerbaycan da bu önemli halk sağlığı sorunuyla karşı karşıya kalan ülkelerden biridir. Ancak ülkede çocuklarda diş çürüğü yaygınlığı ve bu duruma etki eden risk faktörlerine dair yerel veriler sınırlıdır.

Anahtar Kelimeler: çocuklar, diş çürükleri, yaygınlık, risk faktörleri, ağız hijyeni

P-096 Prevalence and Determinants of Dental Caries in 6–12-Year-Old Schoolchildren in Azerbaijan.

Poster Abstract

Gülşan Zeynalova[1]

[1] Azerbaijan Medical University

Dental caries is one of the most common chronic diseases among children, exerting a significant impact on their overall health, quality of life, and well-being. Azerbaijan is among the countries facing this public health issue; however, local data on the prevalence of dental caries and its associated risk factors among children are still limited.

Keywords: children, dental caries, prevalence, risk factors, oral hygiene

P-097 Süt Dişi Travması Sonrası Daimî Santral Dişte Gelişimsel Anomali: Uzun Dönem Takip

Poster Bildiri

Sevdegül Orhan[1], Dilek Demiray[1], Işıl Sönmez[1]
[1] Adnan Menderes Üniversitesi

Amaç: Süt dişi travmaları, daimî diş germine yakın anatomik konumları nedeniyle alttaki dişlerin gelişimini olumsuz etkileyebilir. Travmanın zamanı ve şiddetine bağlı olarak mine defektleri, renklenme ve kök dilaserasyonu gibi gelişimsel anomaliler ortaya çıkabilir. Bu olgu sunumunun amacı, erken çocukluk döneminde meydana gelen süt dişi travmasının daimî kesici diş üzerindeki uzun dönem etkilerini klinik ve radyografik olarak değerlendirmektir. Olgu Tanımlaması: Bu olgu sunumu, 5 yaşında geçirdiği travma sonucu 61 numaralı dişi avülse olan bir hastanın, gömülü kalan 21 numaralı daimî dişinin uzun dönem klinik ve radyografik takibini içermektedir. Hasta travmatik yaralanmadan 3 yıl sonra 21 numaralı dişin sürmemesi şikayetiyle kliniğimize başvurmuştur. İlgili bölgede oluşan boşluğun korunması amacıyla Nance apareyi uygulanmış ve hasta düzenli klinik ve radyografik takibe alınmıştır. Uzun dönem takiplerde 21 numaralı dişin oklüzal düzleme doğru sürmesinin devam ettiği ve ağız içinde görünür hâle geldiği gözlenmiştir. Klinik değerlendirmede dişte Turner hipoplazisi saptanmıştır. Radyografik incelemelerde ise kök dilaserasyonu belirlenmiştir. 2025 yılında yapılan son kontrolde, dişin vitalite testine pozitif yanıt verdiği ve asemptomatik olduğu görülmüştür. Radyografik olarak kök dilaserasyonu bulunmasına rağmen periapikal patolojiye rastlanmamış ve ilgili dişin restorasyonu tamamlanmıştır. Sonuç: Bu olgu, erken dönemde meydana gelen süt dişi travmasının alttaki daimî dişin gelişim sürecini uzun vadede etkileyebileceğini göstermektedir. Uzun dönem klinik ve radyografik takipler, süt dişi travması sonucu etkilenen daimî dişin morfolojik özelliklerinin ve sürme sürecinin değerlendirilmesi açısından önem taşımaktadır.

Anahtar Kelimeler: Süt dişi travması; dilaserasyon; gelişimsel anomali

P-097 Developmental Anomaly in a Permanent Central Incisor Following Primary Tooth Trauma: A Long-Term Follow-Up

Poster Abstract

Sevdegül Orhan[1], Dilek Demiray[1], Işıl Sönmez[1]
[1] Adnan Menderes University

Aim: Traumatic injuries to primary teeth can adversely affect the development of the underlying permanent teeth due to their close anatomical proximity to the permanent tooth germ. Depending on the time and severity of the trauma, developmental anomalies such as enamel defects, discoloration, and root dilaceration may occur. The aim of this case report is to clinically and radiographically evaluate the long-term effects of a traumatic injury to a primary tooth on the permanent incisor that developed underneath during early childhood. Case Description: This case report presents the long-term clinical and radiographic follow-up of a patient whose maxillary left primary central incisor was avulsed due to trauma at the age of five, and whose corresponding permanent incisor remained impacted. Three years after the traumatic injury, the patient presented to our clinic with a complaint of delayed eruption of the permanent incisor. To preserve the space in the affected area, a Nance appliance was applied, and the patient was placed under regular clinical and radiographic follow-up. During long-term follow-up, the eruption of the permanent incisor toward the occlusal plane continued, and the tooth became visible intraorally. Clinical evaluation revealed Turner's hypoplasia, while radiographic examination showed root dilaceration. In the final examination performed in 2025, the tooth responded positively to vitality testing and was asymptomatic. Despite the presence of root dilaceration, no periapical pathology was detected radiographically, and the restoration of the tooth was completed. Conclusion: This case demonstrates that early trauma to a primary tooth can have long-term effects on the developmental process of the underlying permanent tooth. Long-term clinical and radiographic follow-ups are important for evaluating the morphological characteristics and eruption pattern of the permanent tooth affected by primary tooth trauma.

Keywords: Primary tooth trauma; dilaceration; developmental anomaly

P-098 Dentigeröz Kistin Marsüpyalizasyon ve Hareketli Aparey ile Tedavisi: Olgu Sunumu

Poster Bildiri

Ezgi Akkurt[1]

[1] Afyonkarahisar Sağlık Bilimleri Üniversitesi Diş Hekimliği Fakültesi Pedodonti Anabilim Dalı

Amaç: Dentigeröz kist, sürmemiş daimi dişlerin kronunu çevreleyen bir odontojenik kisttir. Bu olgu raporunda, 11 yaşındaki bir erkek hastada sol mandibulada gömülü daimi kanin diş kaynaklı bir dentigeröz kistin marsüpyalizasyon ile tedavisi sunulmaktadır. Gereçler ve Yöntemler: Bu vakada, gömülü daimi kanin ve premolar dişlerin sürmesini engelleyen süt molar dişlerin çekimini takiben, komşu anatomik yapılara zarar vermemek amacıyla kist boşluğuna marsüpyalizasyon tedavisi uygulanmıştır. Tedavi, ilk üç ay boyunca entübasyon tüpü, sonraki üç ay boyunca da hareketli aparey ile gerçekleştirilmiştir. Olgu Tanımlanması: 11 yaşında erkek hasta, sol alt çene bölgesindeki ağrısız şişlik nedeniyle kliniğimize başvurdu. Klinik muayenede ekstraoral bir asimetri izlenmedi fakat intraoral olarak ilgili bölgede ekspansiyon mevcuttu. Panoramik radyografide gömülü kanin dişin mine sement sınırına tutunan ve aynı zamanda gömülü premolar dişleri de çevreleyen düzgün sınırlı radyolüsent bir lezyon gözlendi. Bulgular: Yedi aylık takip sonrası lezyonun iyileştiği ve gömülü dişlerin sürme seviyesine geldiği görülmüştür. Sonuç: Dentigeröz kistler, büyüklüğüne, yerleşimine, hastanın yaşına ve vital dokularla ilişkisine bağlı olarak konservatif bir şekilde tedavi edilebilir. Bu vakada marsüpyalizasyon ve hareketli aparey kombinasyonu, minimal invaziv ve etkili bir tedavi yaklaşımı olarak başarılı sonuç vermiştir.

Anahtar Kelimeler: Dentigeröz kist; marsüpyalizasyon; mandibula.

P-098 Management of a Dentigerous Cyst with Marsupialization and a Removable Appliance: A Case Report

Poster Abstract

Ezgi Akkurt[1]

[1] Afyonkarahisar Health Sciences University Faculty Of Dentistry Pedodontics

Aim: A dentigerous cyst is an odontogenic cyst that surrounds the crown of an unerupted permanent tooth. This case report presents the treatment of a dentigerous cyst originating from an impacted permanent canine in the left mandible of an 11-year-old male patient using the marsupialization technique. Materials and Methods: In this case, following the extraction of the deciduous molar teeth that prevented the eruption of the impacted permanent canine and premolar teeth, marsupialization treatment was applied to the cystic cavity to avoid damage to the adjacent anatomical structures. The treatment was performed with an intubation tube for the first three months and continued with a removable appliance for the subsequent three months. Case Description: An 11-year-old male patient presented to our clinic with a painless swelling in the left mandibular region. Clinical examination revealed no extraoral asymmetry, but intraorally, expansion was observed in the related area. Panoramic radiography showed a well-defined radiolucent lesion attached to the cemento-enamel junction of the impacted canine and also surrounding the impacted premolar teeth. Results: After a seven-month follow-up, the lesion had healed, and the impacted teeth had reached the eruption level. Conclusion: Dentigerous cysts can be treated conservatively depending on their size, location, the patient's age, and their relationship with vital structures. In this case, the combination of marsupialization and a removable appliance proved to be a minimally invasive and effective treatment approach with successful clinical outcomes.

Keywords: Dentigerous cyst; marsupialization; mandible.

P-099 Çocuk Hastada Süt ve Daimi Dentisyonda Dentin Anomalisi ve Rehabilitasyonu: Olgu Sunumu

Poster Bildiri

Gülçin Bulut[1], Gülser Kılınç[1], **Büşra Gülsüm Ayvalı**[1]
[1] Dokuz Eylül Üniversitesi Diş Hekimliği Fakültesi

Giriş: Dentin dokusunda görülen anomaliler, genetik veya çevresel faktörlerle ortaya çıkabilir ve dentin matrisinin oluşumu veya mineralizasyonundaki bozukluklardan kaynaklanır. Klinik olarak dişlerin renk, form ve sertlik özelliklerinde değişiklikler gözlenebilirken; radyolojik olarak pulpa odalarında daralma, köklerde kısa veya konik yapı ve kök rezorpsiyonları izlenebilir. Bu tür bozukluklar, fonksiyonel ve estetik problemlerle birlikte erken diş kayıplarına ve alveol kemik desteğinin azalmasına neden olabilmektedir. Olgu sunumu: Alınan anamnezde kuzen oldukları öğrenilen 4 ve 12 yaşlarındaki iki erkek hasta; çok sayıda diş eksikliği ile estetik, fonetik ve çiğnemede yaşadıkları zorluklar sebebiyle kliniğimize başvurmuştur. Ebeveynlerde akraba evliliği olduğu belirlenmiştir. Ekstraoral muayenede her iki hastada da göz problemleri tespit edilmiştir. İntraoral ve radyografik değerlendirmede, 4 yaşındaki hastanın ağız içerisinde 4 adet süt dişi bulunduğu; 12 yaşındaki hastanın ağız içerinde ise 13 adet daimi dişin bulunduğu, alveol kemiğinde 11 adet daimi dişin gömülü olarak izlendiği saptanmıştır. Ayrıca, anamnezde 12 yaşındaki hastanın 3 daimî dişini spontan olarak kaybettiği öğrenilmiştir. Her iki hastanın pulpa odalarının dar, diş köklerinin kısa ve konik olduğu ayrıca tüm dişlerde mobilite varlığı saptanmıştır. Dişlerin kron morfolojilerinin ve renklerinin normal ancak molar dişlerin kron boyutlarının daha küçük olduğu belirlenmiştir. Tüm bulgular ve ailesel geçiş özellikleri sebebiyle dentin displazisi tip I (DD-I) ön tanısı konmuştur. 12 yaşındaki hastanın DNA örneği, Sanger dizi analizi yöntemi ile incelenmiş; SMOC2 geninde herhangi bir değişim saptanmamıştır. İleri düzey genetik analizlerin planlanmasına karar verilmiştir. 12 yaşındaki hastaya hareketli dişli çocuk protezi yapılarak estetik ve fonksiyonel eksiklikler giderilmeye çalışılmış ve oral rehabilitasyon sağlanmıştır. 4 yaşındaki hasta ile kooperasyon sağlanamadığından dolayı, ağız içi aparey yapılamamıştır. Her iki hastanın düzenli klinik takipleri sürdürülmektedir. Sonuç: Dentin dokusundaki gelişimsel anomalilerde erken tanı, uygun koruyucu veya protetik tedavi planlaması açısından önem taşımaktadır. Olgumuzun radyografik olarak kısa, konik kökleri, obliterasyona uğramış pulpa odaları ve ailesel geçiş özellikleri Dentin Displazisi Tip 1 ile örtüşmektedir. Genetik analizlerde SMOC2 geninde bir mutasyon saptanmaması yönüyle literatürdeki benzer vakalardan ayrılmaktadır. Bu durum, dentin anomalilerinin genetik çeşitliliğini ve tanısal süreçte multidisipliner yaklaşımın gerekliliğini bir kez daha ortaya koymaktadır.

Anahtar Kelimeler: Dentin anomalisi; genetik; akraba evliliği

P-099 Dentin Anomaly and Oral Rehabilitation in a Pediatric Patient: A Case Report

Poster Abstract

Gülçin Bulut[1], Gülser Kılınç[1], **Büşra Gülsüm Ayvalı**[1]
[1] Department Of Pediatric Dentistry, Faculty Of Dentistry, Dokuz Eylul University

Introduction: Anomalies in dentin tissue may result from genetic or environmental factors, arising due to disturbances in dentin matrix formation or mineralization. Clinically, these conditions may present with alterations in tooth color, shape, or hardness, while radiographically, narrowed pulp chambers, short or conical roots, and root resorption may be observed. Such abnormalities can lead to premature tooth loss, reduced alveolar bone support, and associated functional and esthetic problems. Case report: According to the medical history obtained, two male patients aged 4 and 12, who were identified as cousins, presented to our clinic with complaints of multiple missing teeth, as well as difficulties in aesthetics, phonation, and mastication. Both patients were born to consanguineous parents and exhibited ocular problems. Intraoral and radiographic examinations revealed that the 4-year-old had only four primary teeth, while the 12-year-old had 13 erupted teeth and 11 impacted permanent teeth within the alveolar bone. According to the anamnesis, three permanent teeth had previously been lost due to mobility. Radiographically, pulp chambers were obliterated and roots appeared short and conical, with generalized mobility. Crowns displayed normal morphology and coloration, although molars appeared smaller in size. Based on clinical and radiographic findings, a preliminary diagnosis of Dentin Dysplasia Type I (DD-I) was made. Sanger sequencing of the SMOC2 gene in the 12-year-old patient revealed no mutations; therefore, advanced genetic testing was planned. To restore esthetics and function, a removable pediatric denture was fabricated for the older patient. Conclusions: Early diagnosis of developmental dentin anomalies is crucial for timely prosthetic or preventive management. The characteristic findings of short, conical roots, obliterated pulp chambers, and genetic inheritance support a diagnosis of DD-I. However, the absence of SMOC2 gene mutations differentiates this case from previously reported cases, highlighting the genetic heterogeneity of dentin anomalies and the importance of a multidisciplinary diagnostic approach.

Keywords: Dentin anomaly; genetics; consanguineous marriage

P-100 Yaşlandırma ve Re-Polisaj Sonrası Cam İyonomer Hibrit Materyallerin Yüzey Özelliklerinin Profilometrik Değerlendirilmesi

Poster Bildiri

Barkın Işılar[1], Sıdıka Mine Toker[2], Ertuğrul İşlek[3], Hüseyin Boğaç Poyraz[3], Seçil Çalışkan[1]
[1] Eskişehir Osmangazi Üniversitesi Diş Hekimliği Fakültesi
[2] Eskişehir Osmangazi Üniversitesi Metalurji ve Malzeme Mühendisliği
[3] Eskişehir Teknik Üniversitesi Mühendislik Fakültesi

Amaç: Bu çalışmanın amacı cam iyonomer ve hibrit restoratif materyallerin, pediatrik vitamin takviyeleri (Sambucol®, İmunol®, Zinco®) ve distile su ile yaşlandırma sonrası yüzey pürüzlülüğü değişimlerini profilometrik olarak değerlendirmek ve re-polisaj işleminin yüzey bütünlüğü üzerindeki düzeltici etkisini incelemektir. Gereç ve Yöntem: Dört farklı restoratif materyalin (Equia Forte HT Fill, Activa BioACTIVE, Cention Forte ve Fuji IX) her alt grubu için 5×4 mm boyutlarında 4 adet numune hazırlanmış ve 28 gün boyunca dört farklı solüsyonda yaşlandırılmıştır. Başlangıç (T0) ve yaşlandırma sonrası (T1) üst yüzey pürüzlülük değerleri (Ra, Rq ve Rz) profilometre ile kaydedilmiştir. İlk ölçüm sonrasında tüm örneklere Shofu Rainbow diskleri ile yeniden polisaj işlemi yapılmış ve ölçümler tekrar edilmiştir (T1P). Tanımlayıcı ANOVA ve T-testi gerçekleştirildi. Anlamlılık düzeyi $p<0.05$ olarak kabul edildi. Bulgular: Yüzey pürüzlülüğü (Ra) değerleri hem materyal tipinden hem de yaşlandırıcı ajandan etkilenmiştir. Zinco® maruziyeti özellikle Equia Forte ve Fuji IX Ra değerlerinde istatistiksel olarak anlamlı artışa neden olmuştur ($p<0,05$) ve polisaj sonrası bu artış anlamlı şekilde azalmıştır. İmunol® maruziyeti ise yüzey pürüzlülüğünde istatistiksel olarak anlamlı değişim oluşturmuştur ($p<0,05$). Sambucol® gruplarında Ra değerlerinde değişiklik görülse de istatistiksel olarak anlamlı olmadığı görülmüştür. Tüm gruplar içinde Activa BioACTIVE en düşük Ra değerlerini koruyarak yüzey stabilitesini en iyi sürdüren materyal olmuştur. Sonuç: Elde edilen veriler, pediatrik hastalarda kullanılan vitamin takviyelerinin restoratif materyallerin yüzey topografisi üzerinde potansiyel bir etkisi olabileceğini göstermektedir. Re-polisaj işleminin yüzey pürüzlülüğünü azaltmada destekleyici rol oynadığı gözlenmiştir ancak bu bulgular in vitro koşullarda elde edilmiş olup ileri araştırmalar gerekmektedir.

Anahtar Kelimeler: Profilometre; pediatrik vitamin takviyeleri; re-polisaj

P-100 Profilometric Evaluation of Surface Properties of Glass Ionomer Hybrid Materials After Aging and Re-Polishing

Poster Abstract

Barkın Işılar[1], Sıdıka Mine Toker[2], Ertuğrul İşlek[3], Hüseyin Boğaç Poyraz[3], Seçil Çalışkan[1]
[1] Eskisehir Osmangazi University Faculty Of Dentistry
[2] Eskisehir Osmangazi University Department Of Metallurgy And Materials Engineering
[3] Eskisehir Technical University Faculty Of Engineering

Aim: This study aimed to compare the surface roughness behavior of glass ionomer and hybrid restorative materials after exposure to pediatric vitamin supplements (Sambucol®, İmunol®, Zinco®) and distilled water aging, and to evaluate the corrective effect of re-polishing on surface integrity. Materials and Methods: Four samples were prepared for each sub-group (5×4 mm in size) of four different restorative materials (Equia Forte HT Fill, Activa BioACTIVE, Cention Forte, and Fuji IX) and aged for 28 days in four different solutions. Surface roughness parameters (Ra, Rq, and Rz) were measured by profilometry at baseline (T0) and after aging (T1). Following the first measurement, all samples underwent standardized re-polishing using Shofu Rainbow discs, and surface measurements were repeated (T1P). Descriptive ANOVA and T-tests were performed. The significance level was set at $p<0.05$. Results: Surface roughness (Ra) values were influenced by both the material type and the aging agent. Zinco® exposure caused a statistically significant increase in Equia Forte and Fuji IX Ra values ($p<0.05$). Imunol® exposure, on the other hand, caused a statistically significant change in surface roughness ($p<0.05$). Although changes in Ra values were observed in the Sambucol® groups, they were not statistically significant. Among all groups, Activa BioACTIVE maintained the lowest Ra values, proving to be the material that best sustained surface stability. Conclusion: Data indicate that vitamin supplements used in pediatric patients may have a potential effect on the surface topography of restorative materials. Re-polishing has been found to play a supportive role in reducing surface roughness; however, these findings were obtained under in vitro conditions, and further research is required.

Keywords: Profilometry; pediatric vitamin supplements; re-polishing

P-101 Pediatrik Hastada Süt ve Daimi Dentisyonda Görülen Yaygın Pulpa Taşı: Olgu Sunumu

Poster Bildiri

Gülçin Bulut[1], Gülser Kılınç[1], Büşra Gülsüm Ayvalı[1]
[1] Dokuz Eylül Üniversitesi Diş Hekimliği Fakültesi

Giriş: Pulpa taşları, pulpa dokusu içerisinde serbest, bağlı ve/veya gömülü olarak meydana gelen kalsifikasyon odaklarıdır. Oluşumlarında lokal, sistemik ve genetik faktörlerin rol oynadığı düşünülmektedir. Radyografik olarak oval ve/veya yuvarlak olarak görülebilirler. Tüm diş gruplarında görülebilmekle birlikte, en sık molar dişlerde rapor edilmiştir. Pediatrik hastada süt ve daimi dentisyonda yaygın pulpa taşı görülmesi oldukça nadirdir. Olgu Sunumu: Sistemik olarak sağlıklı 10 yaşındaki kız hasta, 46 numaralı dişinde spontan ağrı şikayeti ile kliniğimize başvurmuş, bu dişe apeksifikasyon tedavisine başlanmıştır. Yapılan klinik ve radyolojik incelemeler sonucunda 15 adet daimi dişinde ve 4 adet süt dişinde pulpa taşı görülmüştür. Ayrıca 2 adet daimi dişte konjenital eksiklik ve 1 adet süpernumere diş saptanmıştır. Dişlerin şekil, boyut, yapı ve renk açısından normal özellikte olduğu gözlenmiştir. Hastanın yapılan kan tahlillerinde serum kalsiyum, fosfat, HbA1c, TSH, T4 ve CRP değerleri normal, ürik asit düzeyi ise yüksek bulunmuştur. Derinleştirilmiş anamnez sonucu hastanın 14 yaşındaki sağlıklı kız kardeşine ait klinik ve radyografik incelemede ise 11 adet daimi dişte pulpa taşı saptanmış ve 2 adet daimi dişinde konjenital eksiklik görülmüştür. Sonuç: Pulpa taşlarının, belirsiz etiyolojileri, yapıları, şekil ve konumlarındaki önemli değişkenlikler, sistemik hastalıklarla olan ilişkisi, endodontik tedavi sırasında çıkabilecek komplikasyonlar ve klinik zorluklar nedeniyle günümüzde önemli bir tartışma konusudur. Çocuk hastalardan alınan radyografiler incelenirken pulpa taşı varlığı ve bu durumun genetik geçiş gösterebileceği düşünülmelidir.

Anahtar Kelimeler: Pulpa taşı; genetik; süt dentisyon

P-101 Multiple Pulp Stones in Mixed Dentition of a Pediatric Patient: Case Report

Poster Abstract

Gülçin Bulut[1], Gülser Kılınç[1], Büşra Gülsüm Ayvalı[1]
[1] Department Of Pediatric Dentistry, Faculty Of Dentistry, Dokuz Eylul University

Introduction: Pulp stones are calcified masses that occur within the pulp tissue as free, attached, or embedded structures. Local, systemic and genetic factors are thought to play a role in their formation. Radiographically, they appear as oval and/or round radiopaque structures. Although they can be observed in all tooth groups, they are most frequently reported in molar teeth. The presence of multiple pulp stones affecting both the primary and permanent dentitions in a pediatric patient is a particularly rare finding. Case Report: A 10-year-old systemically healthy female patient presented to our clinic with a complaint of spontaneous pain in tooth number 46, for which apexification treatment was initiated. Clinical and radiographic examinations revealed the presence of pulp stones in 15 permanent and 4 primary teeth. Additionally, congenital absence of two permanent teeth and one supernumerary tooth were identified. All teeth exhibited normal morphology, size, structure, and color. Laboratory analysis showed normal serum calcium, phosphate, HbA1c, TSH, T4, and CRP levels, while uric acid levels were elevated. Radiographic examination of the patient's healthy 14-year-old sister revealed pulp stones in 11 permanent teeth, along with congenital absence of two permanent teeth. Conclusions: Pulp stones remain a significant topic of debate due to their unclear etiology, variable structure, morphology, and location, as well as their potential associations with systemic conditions and the clinical complications they may cause during endodontic treatment. When evaluating radiographs of pediatric patients, clinicians should consider the possible presence of pulp stones and the potential influence of genetic factors on their occurrence.

Keywords: Pulp stone; genetics; primary dentition

P-102 Serebral Palsili Bir Çocuğun Dental Tedavi Süreci: Olgu Sunumu

Poster Bildiri

Alaz Oya Erenel[1], Seçil Çalışkan[1], Coşkun Yarar[2]

[1] Eskişehir Osmangazi Üniversitesi, Diş Hekimliği Fakültesi, Pedodonti Ana Bilim Dalı

[2] Eskişehir Osmangazi Üniversitesi, Tıp Fakültesi, Çocuk Nöroloji Ana Bilim Dalı

Amaç Bu olgu sunumunun amacı, serebral palsili (SP) bir çocuğun fonksiyonel, estetik ve hijyenik gereksinimlerini karşılamak üzere klinik ortamda gerçekleştirilen kapsamlı oral rehabilitasyon sürecini sunmaktır. Olgu Tanımlanması Sekiz yaşında, spastik tip SP tanılı kız hasta, sıcak-soğuk hassasiyeti ve ön dişlerinde lekelenme şikâyetleriyle pedodonti kliniğimize başvurdu. Alınan anamnezde hastanın ilaç kullanmadığı öğrenildi. Alt ekstremitelerinde motor koordinasyon kısıtlılığı mevcut olan hastanın intraoral muayenesinde zayıf oral hijyene bağlı gingival inflamasyon, molar dişlerde dentin çürükleri ve maksiller anterior dişlerde mine hipoplazileri gözlendi. Hasta özel gereksinimli olmasına rağmen dental tedavilerinin öncelikli olarak klinik ortamda gerçekleştirilmesi planlandı. Tedavinin ilk seansında hasta, yüksek hızlı el aletinin çalışması sırasında çıkan ses ve su spreyine karşı her seferinde sıçrayarak irkilme tepkisi gösterdi; ancak seanslar ilerledikçe, aşamalı ve sabırlı yaklaşımla tedavi ortamına uyum sağladı; kaygı düzeyi azaldı ve iletişim kurma isteği arttı. Hastanın 16 ve 26 nolu dişlerine fissür örtücü uygulandı; 36, 46, 54, 55, 64, 65, 74, 75, 83, 84 ve 85 nolu dişleri restore edildikten sonra hipoplazik olan 11 ve 21 nolu dişlere rezin infiltrasyon tekniği uygulandı. Aileye hastaya uygun diş fırçası, beslenme düzeni ve evde ağız bakımı konusunda eğitim verildi. Takip randevuları üçer aylık aralıklarla planlandı. Bulgular Tedavi süreci boyunca hastanın kooperasyonu her seansta belirgin şekilde gelişerek dental tedavilerin sorunsuz tamamlanmasına olanak sağladı. Restoratif tedavilerin ardından çiğneme fonksiyonunda iyileşme ve estetik görünümde tatmin edici sonuçlar elde edildi. Hastanın altıncı ay kontrolünde yeni çürük oluşumu gözlenmedi. Sonuç Özel gereksinimli çocuklarda dental tedavi genellikle genel anestezi altında yapılır; ancak uygun davranış yönlendirme teknikleri ve sabırlı iletişimle klinik ortamda da etkili sonuçlar elde edilebilir. SP'li çocuklarda bireysel yaklaşımla planlanan kapsamlı tedaviler, fonksiyonel ve estetik iyileşme sağlayarak yaşam kalitesini artırır.

Anahtar Kelimeler: Çocuk diş hekimliği; davranış yönlendirme; serebral palsi

P-102 Dental Treatment Process of a Child with Cerebral Palsy: A Case Report

Poster Abstract

Alaz Oya Erenel[1], Seçil Çalışkan[1], Coşkun Yarar[2]

[1] Eskisehir Osmangazi University, Faculty Of Dentistry, Department Of Pediatric Dentistry

[2] Eskisehir Osmangazi University, Faculty Of Medicine, Department Of Pediatric Neurology

Aim The aim of this case report is to present the comprehensive oral rehabilitation process of a child with cerebral palsy (CP), conducted in a clinical setting to meet the patient's functional, aesthetic, and hygienic needs. Case Description An eight-year-old girl diagnosed with spastic-type CP presented to our pediatric dentistry clinic with complaints of thermal sensitivity and discoloration of anterior teeth. The medical history revealed no medication use, and motor coordination limitations were present in the lower extremities. Intraoral examination showed gingival inflammation due to poor oral hygiene, dentin caries in the molars, and enamel hypoplasia in the maxillary anterior teeth. Despite being a special needs patient, treatment was planned to be carried out primarily in the clinical setting. During the first session, the patient exhibited startle reactions to the sound and water spray of the high-speed dental handpiece; however, through gradual exposure and a patient, reassuring approach, she adapted to the clinical environment over subsequent sessions. Fissure sealants were applied to the patient's teeth #16 and #26; After teeth #36, #46, #54, #55, #64, #65, #74, #75, #83, #84, and #85 were restored, the resin infiltration technique was applied to teeth #11 and #21, which were hypoplastic. Oral hygiene instruction was provided to the parents, and follow-up visits were scheduled every three months. Results The patient's cooperation progressively improved, allowing completion of all dental treatments without complications. Post-treatment evaluations revealed improvements in mastication and aesthetics, and no new carious lesions were detected at the six-month follow-up. Conclusion Dental treatment in children with special needs is often performed under general anesthesia; however, with appropriate behavior guidance techniques, patient communication, and a gradual approach, effective treatments can be successfully completed in the clinical setting. In children with cerebral palsy, individualized and preventive treatment planning contributes to functional and aesthetic improvement, ultimately enhancing quality of life.

Keywords: Behavior guidance; cerebral palsy; pediatric dentistry

P-103 Başarısız Rejeneratif Endodontik Tedavinin (Ret) Yeniden Ret ile Yönetimi: Bir Olgu Sunumu

Poster Bildiri

Batuhan Semerci[1], Bahar Melis Akyıldız[1]
[1] Aydın Adnan Menderes Üniversitesi, Diş Hekimliği Fakültesi

Amaç: Daha önce rejeneratif endodontik prosedür (REP) uygulanmış immatür bir sol alt santral dişte, ilk REP'ten üç yıl sonra gelişen apikal patolojiye yönelik olarak gerçekleştirilen yeniden rejeneratif endodontik tedavi ile elde edilen klinik ve radyografik sonuçların sunulması amaçlanmıştır. Olgu Tanımı: On bir yaşındaki kız hasta, sol alt santral dişinde (#31) şiddetli ağrı şikâyetiyle başvurmuştur. Söz konusu dişe üç yıl önce REP uygulanmıştır. Klinik ve radyografik muayenede perküsyon hassasiyeti, vitalite testlerine yanıtsızlık, açık apikal yapı ve geniş periapikal radyolüsensi saptanmıştır. Değerlendirme sonrasında mevcut kalsiyum silikat esaslı bariyer (MTA) uzaklaştırılmış ve ikinci bir REP uygulanmıştır. Hasta tedavi sonrası birinci, altıncı, on ikinci ve on sekizinci aylarda kontrol edilmiştir. Bulgular: Hastanın klinik semptomları ortadan kalkmış ve takiplerde alınan radyografilerde periapikal radyolüsensinin gerilediği, kanal duvarlarında kalınlaşma gözlenmiştir. On ikinci ayda diş vitalite testine pozitif yanıt vermiştir. On sekizinci ayda tam apikal kapanma saptanmamış olmasına rağmen diş fonksiyonel ve asemptomatik durumdadır. Uygulanan tedavi, klinik ve radyografik açıdan başarılı kabul edilmiştir. Sonuç: Önceden REP uygulanmış ve sonrasında apikal patoloji gelişen immatür bir dişte, yeniden rejeneratif endodontik prosedür ile yapılan tedavi; semptomların ortadan kalkması, radyografik iyileşme ve kanal duvarlarında kalınlaşma ile sonuçlanmıştır. Tam apikal kapanma elde edilmemiş olmasına rağmen, bu olgu yenileyen REP'nin dikkatle seçilmiş immatür dişlerde başarısız rejeneratif olgular için uygulanabilir bir yeniden tedavi seçeneği olabileceğini göstermektedir.

Anahtar Kelimeler: Rejeneratif endodontik tedavi; retreatment; immatür daimi kesici diş.

P-103 Management of Failed Regenerative Endodontic Treatment (Ret) with Repeat Ret: A Case Report

Poster Abstract

Batuhan Semerci[1], Bahar Melis Akyıldız[1]
[1] Aydin Adnan Menderes University, Faculty Of Dentistry

Objective: To present clinical and radiographic outcomes of retreatment achieved with a repeat regenerative endodontic procedure (REP) in an immature mandibular left central incisor that developed apical pathology three years after an initial REP. Case Description: An 11-year-old female presented with severe pain associated with the mandibular left central incisor (#31). The tooth had undergone REP 3 years earlier. Clinical and radiographic examination revealed percussion sensitivity, no response to sensibility testing, an open apex, and a large periapical radiolucency. Following assessment, the existing calcium-silicate barrier (MTA) was removed, and a second REP was performed. The patient was reviewed at 1, 6, 12, and 18 months. Results: The patient became asymptomatic, and serial radiographs demonstrated resolution of the periapical radiolucency and observed thickening of canal walls. At 12 months, the tooth showed a positive pulp sensibility response. Although complete apical closure was not detected by 18 months, the tooth remained functional and pain-free; overall, treatment was deemed clinically and radiographically successful. Conclusion: In an immature incisor that developed apical pathology after a prior REP, retreatment achieved with a repeat Regenerative Endodontic Procedure resulted in symptom resolution, radiographic healing, and observed thickening of canal walls, despite the absence of complete apical closure. This case supports repeat REP as a viable retreatment option for failed regenerative cases in carefully selected immature teeth.

Keywords: Regenerative endodontic procedure; retreatment; immature permanent incisor.

P-104 Cerrahi Olmayan Endodontik Tedaviyle Yönetilen Geniş Periapikal Lezyonların Takibi: Olgu Serisi

Poster Bildiri

Tuğba Özdemir[1], Merve Akçay[1]

[1] İzmir Kâtip Çelebi Üniversitesi Diş Hekimliği Fakültesi, Pedodonti Ad, İzmir, Türkiye

Amaç: Periapikal lezyonlar, nekrotik pulpa yan ürünlerinden kaynaklanan apikal inflamasyon sonucunda gelişir ve cerrahi olmayan endodontik tedavi, cerrahi endodontik tedavi veya diş çekimi ile yönetilir. Bu rapor, üç farklı olgu üzerinden gerçekleştirilen cerrahi olmayan endodontik tedavinin, geniş periapikal lezyonlardaki etkinliğini ortaya koymayı amaçlamaktadır. Olgu Tanımlamaları: Birinci olguda 12 yaşında kadın hasta, sol alt daimî birinci molar dişte ağrı öyküsü ve ekstraoral şişlik ile pedodonti kliniğine başvurdu. Yapılan klinik ve radyografik değerlendirmeler sonucunda, 36 numaralı dişte çürüğe bağlı pulpa nekrozu kaynaklı akut apikal apse tanısı konuldu. İkinci olguda, 11 yaşında erkek hasta, alt anterior dişetinde şişlik şikâyetiyle kliniğe başvurdu. Klinik ve radyografik incelemeler sonucunda, 41 numaralı dişte travmaya bağlı pulpa nekrozu sonucunda gelişen kronik apikal apse tanısı konuldu. Üçüncü olguda ise 12 yaşında kadın hasta, sol alt daimî birinci molar dişte ağrı şikayetiyle başvurdu. Yapılan değerlendirmeler sonucunda, 36 numaralı dişte çürüğe bağlı pulpa nekrozuna bağlı olarak gelişen kronik apikal periodontitis tanısı konuldu. Farklı etiyolojik faktörlere bağlı olarak ciddi kemik yıkımıyla ilişkili geniş periapikal lezyonlara sahip bu üç olguda, kalsiyum hidroksit medikamenti uygulamasını içeren çok seanslı cerrahi olmayan endodontik tedavi protokolü uygulandı. Kalsiyum hidroksit uygulamasının ardından, iki hastada apikalde MTA (Angelus, Londrina, Brazil) tıkacı oluşturuldu. Tüm kanallar; guta-perka ve kanal patı (AH Plus, Dentsply, Germany) kullanılarak lateral kondensasyon yöntemiyle dolduruldu. İlgili dişler, direkt kompozit (Kuraray, Tokyo, Japonya) materyal ile restore edildi. Tedavinin 6, 12, 18 ve 24 aylık takiplerinde ilgili dişlerde herhangi bir semptom gözlenmedi; palpasyon ve perküsyon testlerinde ağrı bildirilmedi. Radyografik değerlendirmelerde ise belirgin periapikal iyileşme, kemik rejenerasyonu, trabekülasyon yoğunluğunda artış ve periodontal ligamentin fizyolojik formuna döndüğü gözlendi. Sonuç: Takipler sonucunda tam iyileşme elde edildi. Elde edilen bulgular, geniş periapikal lezyonların invaziv cerrahi girişim gereksinimi olmaksızın, cerrahi olmayan endodontik tedavi yöntemleriyle etkin bir şekilde yönetilebileceğini ortaya koymaktadır.

Anahtar Kelimeler: Nekrotik; MTA; Cerrahi olmayan endodontik tedavi

P-104 Follow-Up of Extensive Periapical Lesions Treated with Non-Surgical Endodontics: A Case Series

Poster Abstract

Tuğba Özdemir[1], Merve Akçay[1]

[1] Izmir Katip Celebi University Faculty Of Dentistry, Department Of Pediatric Dentistry, Izmir, Turkey

Objective: Periapical lesions develop as a result of apical inflammation caused by necrotic pulp byproducts and are managed with non-surgical endodontic treatment, surgical endodontic treatment, or tooth extraction. This report aims to demonstrate the effectiveness of non-surgical endodontic treatment in extensive periapical lesions through three different clinical cases. Case Descriptions: In the first case, a 12-year-old female presented to the pediatric dentistry clinic with pain and extraoral swelling in the left mandibular first permanent molar. Clinical and radiographic evaluations confirmed an acute apical abscess due to pulpal necrosis from caries in tooth #36. The second case involved an 11-year-old male who presented with gingival swelling in the lower anterior region. Diagnosis revealed a chronic apical abscess in tooth #41 caused by trauma-induced pulpal necrosis. In the third case, 12-year-old female reported pain in the left mandibular first permanent molar. Clinical assessment resulted in a diagnosis of chronic apical periodontitis due to caries-related pulpal necrosis in tooth #36. All three cases exhibited extensive periapical lesions and considerable bone destruction resulting from different etiologies. A multi-visit non-surgical endodontic protocol was employed, including calcium hydroxide as intracanal medication. In two cases, an apical plug was formed using MTA (Angelus, Londrina, Brazil). Root canals were obturated with gutta-percha and an epoxy resin-based sealer (AH Plus, Dentsply, Germany) using the lateral condensation technique. Final restorations were completed using direct composite resin (Kuraray, Tokyo, Japan). At the 6, 12, 18, and 24-month follow-up examinations, all teeth remained asymptomatic without sensitivity on percussion or palpation. Radiographic evaluations revealed marked periapical healing, bone regeneration, increased trabecular density, and return of the periodontal ligament to its physiological form. Conclusion: Complete healing was observed in all cases during the follow-up period. The findings suggest that extensive periapical lesions can be effectively managed through non-surgical endodontic treatment without the need for invasive surgical intervention.

Keywords: Necrotic; MTA; Non-surgical endodontic treatment

P-105 Unilateral Ektopik Mandibular Daimi Kanın Dişin Teşhisi ve Tedavi Yaklaşımı: Olgu Sunumu

Poster Bildiri

Simge Çevik[1], Sümeyra Akkoç[1]
[1] Kütahya Sağlık Bilimleri Üniversitesi Diş Hekimliği Fakültesi

Amaç: Ektopik mandibular daimi kaninler, mandibula içinde çeşitli anormal pozisyonlarda konumlanan nadir dental olgulardır. Bu olguların tanısı genellikle erken puberte döneminde ve tesadüfen radyografik incelemeler sırasında konulmaktadır. Etiyolojisi tam olarak aydınlatılamamış olup, son yıllarda yapılan çalışmalar süt kanin eksenine dayalı yeni bir gelişimsel referans tanımlamaktadır. Bu yaklaşım, ektopik kaninlerin başlangıç noktaları, maturasyon düzeyleri, kök ve kron morfolojileri ile lokasyonlarına ilişkin tanımlamaları ele almaktadır. Bu olgu sunumunda, nadir görülen ektopik yerleşimli unilateral mandibular daimi kanin dişin, güncel tanımlamalar ışığında değerlendirilmesini ve tedavi yaklaşımının ortaya konulmasını amaçlanmaktadır. Olgu Tanımlaması: On bir yaşında kız hasta, rutin dental muayene amacıyla kliniğimize başvurmuştur. Anamnezinde hastanın sistemik olarak sağlıklı ve bilinen bir alerjisinin bulunmadığı öğrenilmiştir. Ekstraoral muayenede bir patolojiye rastlanılmamış; intraoral muayenede 43 numaralı dişin sürmediği gözlenmiştir. Radyografik muayenede 43 numaralı dişin, sağ mandibular bölgede yatay pozisyonda gömülü olduğu saptanmıştır. İlgili dişin morfolojik özellikleri ve çevre anatomik yapılarla ilişkisini değerlendirmek amacıyla konik ışınlı bilgisayarlı tomografi (KIBT) alınmıştır. Bulgular: KIBT incelemesinde, dişin mandibula alt kenarına yakın, premolar dişlerin apekslerinin altında konumlandığı; kronun posterior ve inferior yönelimli olduğu belirlenmiştir. Başlangıç noktası, süt kanin dişin eksfoliasyonu nedeniyle tanımlanamamıştır. Maturasyon düzeyi 5, kök morfolojisi koronal ve apikal eksenler arasındaki açının 10°'den büyük olması nedeniyle eğri ve kron morfolojisi lateral olarak tespit edilmiştir. Tedavisine yönelik multidisipliner değerlendirilme yapılmış; operasyonel riskler, postoperatif komplikasyonlar ve semptom gözlenmemesi nedeniyle altı ayda bir periyodik olarak takip edilmesine karar verilmiştir. Sonuç: Bu olgu literatürle uyumlu olarak tesadüfen saptanmış ve anatomik yapılarla yakınlığı nedeniyle konservatif yaklaşım ile yönetilmiştir. Bu iki yönüyle olgu erken tanının önemini vurgulamaktadır. Buna ek, ektopik daimi kaninlerin güncel literatüre uyumlu tanımlayıcı parametrelere dayalı raporlanmasının sürme paternlerinin aydınlatılmasına katkı sunacağı düşünülmektedir.

Anahtar Kelimeler: Ektopik erüpsiyon; gömülü diş; konik ışınlı bilgisayarlı tomografi

P-105 Diagnosis and Treatment Approach of Unilateral Ectopic Mandibular Permanent Canine: Case Report

Poster Abstract

Simge Çevik[1], Sümeyra Akkoç[1]
[1] Kutahya Health Sciences University Faculty Of Dentistry

Aim: Ectopic mandibular permanent canines are rare dental anomalies found in abnormal positions within the mandible and are typically diagnosed incidentally during radiographic examinations in early puberty. Although the etiology remains unclear, recent studies propose a developmental reference based on the primary canine axis, classifying these teeth by origin, stages of maturation, root and crown morphology, and anatomical location. This case report aims to evaluate a rare unilaterally ectopic mandibular permanent canine and its managemet approach in accordance with current definitions. Case Description: An 11-year-old female patient presented a routine dental examination. She was systemically healthy and had no known allergies. Extraoral examination revealed no pathological findings, whereas intraoral examination revealed the absence of eruption of tooth 43. Radiographic examination revealed tooth 43 impacted horizontally position in the right mandibular region. Cone-beam computed tomography (CBCT) was performed to assess the morphology and relation to surrounding structures. Results: CBCT showed the tooth was positioned near the inferior mandible border, below the premolars apices, with the crown oriented posterior-inferiorly. The origin point could not be determined due to exfoliation of the primary canine. The maturation stage was classified as stage 5. The root morphology was characterized as curved, due to an angle greater than 10° between the coronal and apical axes, while the crown morphology was determined to lateral. A multidisciplinary evaluation was conducted determine the treatment approach. Considering surgical risks, possible postoperative complications, and the absence of symptoms, it was decision to monitor the patient periodically at six-month intervals. Conclusion: This case, consistent with literature, was incidentally detected and conservatively managed due to its proximity to critical anatomical structures. In these two respects, the case emphasizes the importance of early diagnosis. Furthermore, reporting ectopic permanent canines using descriptive parameters consistent with current literature may enhance understanding of their eruption patterns.

Keywords: Cone-beam computed tomography; ectopıc eruption; impacted tooth

P-106 Çocuk Diş Hekimliğinde Kullanılan Farklı Kompomerlerin Yüzey Özelliklerinin Değerlendirmesi

Poster Bildiri

Elifcan Kutlu[1], İrem Bağ Baytar[1]
[1] Eskişehir Osmangazi Üniversitesi, Diş Hekimliği Fakültesi, Pedodonti Abd

Amaç Bu çalışmada farklı renk ve viskozite özelliklerine sahip kompomerlere uygulanan kimyasal yaşlandırmanın topografik özellikleri üzerine etkisinin değerlendirilmesi amaçlanmaktadır. Gereç Yöntem Pilot olarak planlanan araştırmada kullanılacak restoratif materyaller ile her alt grup için 1 numune hazırlanmıştır. Kapsül formundaki kompomerler (Dyract Xp; A2, Twinky Star; mavi, pembe) ve akışkan formdaki kompomerler (İmicryl Nova Flow; A2, Twinky Star Flow; mavi, pembe) üretici talimatları doğrultusunda hazırlanan 5 milimetre(mm) çapında ve 2 mm kalınlıkta silindirik boşluklara uygulanarak yüzey polisajları yapılmış ve 100% nem ve 37°C sıcaklıktaki etüvde 24 saat bekletilmiştir. Numunelerin topografik analizleri T0 zamanı verileri olarak kaydedilmiştir. Topografik analizler XRD, SEM-EDX ölçümlerini (yüzey pürüzlülüğü ve topografisi, elemental analiz ölçüm ve görüntülemeleri) içermektedir. Örnekler prosedürlere uygun şekilde tekrar hazırlanarak ağız içerisindeki pH değişiklerinin simüle edilmesi amacıyla kimyasal yaşlandırma için 10 gün süreyle pH döngüsüne tabi tutulmuştur. Yaşlandırılan örneklerin topografik analizleri T1 zamanı verileri olarak kaydedilmiştir. Elde edilen T0 ve T1 verileri karşılaştırmalı olarak değerlendirilmiştir. Bulgu XRD ölçümlerinde tüm farklı renk ve viskoziteye sahip gruplarda yaşlandırma sonrasında piklerin heterojen dağıldığı, yaşlandırma sırasında elemental ayrışma meydana geldiği gözlemlendi. SEM/EDX analizlerinde, yaşlandırma sonrası rezin matrisinin hidrolize uğraması sonucu pürüzlülük artışı ve dolgu partiküllerinin ayrıştığına dair görüntüler elde edildi. Bu yapısal bozunmaya işaret eden görüntüler düşük viskoziteye sahip akışkan kompomer gruplarında daha belirgindi. Sonuç Bu çalışma, farklı renk ve viskozite özelliklerine sahip kompomerlerin kimyasal yaşlandırma sonrası topografik özelliklerinde belirgin değişiklikler olduğunu ortaya koymuştur; özellikle düşük viskoziteli akışkan kompomerlerde artan yüzey pürüzlülüğü ve yapısal bozunma daha belirgin gözlenmiştir, bu da malzeme seçiminde ağız içi koşullarının dikkate alınması gerektiğini vurgulamaktadır.

Anahtar Kelimeler: Kompomer; yaşlandırma; yüzey analizi

P-106 Evaluation of Surface Properties of Different Compomers Used in Pediatric Dentistry

Poster Abstract

Elifcan Kutlu[1], İrem Bağ Baytar[1]

[1] Eskisehir Osmangazi University, Faculty Of Dentistry, Department Of Pediatric Dentistry

Aim This pilot study aims to evaluate the effect of chemical aging on the topographic properties of compomers with different colors and viscosity characteristics. Materials And Methods For the study, one sample was prepared for each subgroup using the restorative materials to be used. Capsule-form compomers (Dyract Xp; A2, Twinky Star; blue, pink) and flowable compomers (Imicryl Nova Flow; A2, Twinky Star Flow; blue, pink) were applied to cylindrical cavities with a diameter of 5 millimeters (mm) and a thickness of 2 mm, prepared according to the manufacturer's instructions, and surface polishing was performed. The samples were then kept in an incubator at 100% humidity and 37°C for 24 hours. Topographic analyses of the samples were recorded as T0 time data. Topographic analyses included XRD, SEM-EDX measurements (surface roughness and topography, elemental analysis measurements and imaging). The samples were re-prepared according to the procedures and subjected to a pH cycle for 10 days for chemical aging to simulate pH changes in the oral cavity. Topographic analysis of the aged samples were recorded as T1 time data. The obtained T0 and T1 data were evaluated comparatively. Results In XRD measurements, it was observed that after aging, the peaks were heterogeneously distributed across all groups with different colors and viscosities, and elemental decomposition occurred during aging. In SEM/EDX analysis, images were obtained showing an increase in roughness and the separation of filler particles as a result of the hydrolysis of the resin matrix after aging. These images, indicating structural degradation, were more pronounced in flowable compomer groups. Conclusions This study has revealed significant changes in the topographic properties of compomers with different colors and viscosities after chemical aging; increased surface roughness and structural degradation were particularly evident in flowable compomers, emphasizing the need to consider intraoral conditions when selecting materials.

Keywords: Aging; compomer; surface analysis

P-107 Dijital Olarak Tasarlanmış Tek Taraflı Maksiller Sabit Distalizasyon Apareyi: Bir Olgu Sunumu

Poster Bildiri

Mine Bircan[1], Sümeyra Akkoç[1], Yasemin Tunca[1]
[1] Kütahya Sağlık Bilimleri Üniversitesi Diş Hekimliği Fakültesi

Amaç: Fizyolojik eksfoliasyonu öncesi süt dişi kaybına bağlı dental arkta meydana gelen boşlukların korunması gerekmektedir. Aksi durumda, dental ark boyutunda azalma ve komşu dişlerin boşluğa hareketi görülebilmekte; bu durum ikincil çapraşıklık, dikey boyut değişiklikleri ve daimi dişte sürme problemleri başta olmak üzere maloklüzyon gelişimiyle sonuçlanabilmektedir. Çekim boşluğu korunmadığında süt ikinci molar dişlerde daha fazla yer kaybı yaşanmaktadır. Kaybedilen ark uzunluğunu yeniden kazanmak amacıyla ağız içi distalizasyon apareyleri hareketli ya da sabit olarak planlanabilmektedir. Bu olgu sunumunda, erken kaybedilen ve yeri korunmayan üst süt molar dişlere bağlı yer kaybının sabit distalizasyon apareyi ile geri kazanımının ortaya konulması amaçlanmaktadır. Olgu Tanımlaması: 10 yaşındaki erkek hasta, dişlerindeki çapraşıklık ve çürük şikayeti ile kliniğimize başvurmuştur. Anamnezinde hastanın sistemik olarak sağlıklı ve bilinen bir alerji öyküsü olmadığı öğrenilmiştir. Ekstraoral muayenede bir patolojiye rastlanılmamıştır. İntraoral muayenede 64 ve 65 numaralı dişlerin erken kaybı sonrası yer tutucu uygulanmadığı, üst daimi birinci molar dişin çekim boşluğuna mezialize olduğu ve premolar dişlerin erüpsiyonu için ark uzunluğunun yetersiz olduğu gözlenmiştir. Üst çenede gerekli tedavilerin tamamlanmasının ardından üç boyutlu dijital olarak tasarlanmış tek taraflı sabit distalizasyon apareyi planlanmıştır. Apareyin çevirme protokolü ilk ay haftada 1 tur, devam eden aylarda haftada 2 tur olarak uygulanmıştır. Bulgular: Dört ay kullanım sonrası yeterli ark uzunluğu elde edilmiş; aparey dört ay daha pasif olarak pekiştirme amacıyla kullanılmıştır. Distalizasyon protokolünün tamamlanmasının ardından premolarların ark içinde sürme takibinde hawley apareyine geçilmiştir. Sonuç: Bu olgu, erken süt dişi kaybında yerin korunmamasının yol açtığı klinik sonuçları ve çocuklarda durdurucu ortodontik yaklaşım ile kaybedilen yerin kazanılmasının önemini vurgulamaktadır. Buna eşlik eden dijital iş akışına dayalı sabit aparey planlanması, çocuk hastanın konforunu ve motivasyonunu artırmış; klinik uygulama verimliliğine katkıda bulunmuştur.

Anahtar Kelimeler: Diş kaybı; ortodontik aparey; süt dişi

P-107 Digitally Designed Unilateral Maxillary Fixed Distalization Appliance: A Case Report

Poster Abstract

Mine Bircan[1], Sümeyra Akkoç[1], Yasemin Tunca[1]
[1] Kutahya Health Science University, Faculty Of Dentistry

Aim: It is essential to preserve the spaces that occur in the dental arch following the premature loss of primary teeth before their physiological exfoliation. Otherwise, a reduction in arch length and the migration of adjacent teeth into the extraction space may occur, which can lead to secondary crowding, alterations in vertical dimension, and eruption disturbances of the permanent teeth, ultimately resulting in the development of malocclusion. Space loss is most pronounced after early loss of primary second molars. To regain lost arch length, intraoral distalization appliances removable or fixed can be used. This case report presents the recovery of space loss in the maxillary arch due to premature loss and non-maintenance of primary molars using a fixed distalization appliance. Case Description: A 10-year-old male patient presented to our clinic with complaints of dental crowding and caries. Medical history revealed that the patient was systemically healthy with no known allergies. Extraoral examination showed no pathological findings. Intraoral examination revealed premature loss of teeth #64 and #65 without space maintainer placement, resulting in mesial migration of the maxillary permanent first molar and inadequate arch length for premolar eruption. After completing necessary treatments in the maxilla, a unilaterally fixed distalization appliance digitally designed in 3D was planned. The activation protocol included one turn per week during the first month and two turns per week thereafter. Results: Sufficient arch length was achieved after four months, and the appliance was maintained passively for another four months. Following distalization, a Hawley retainer was used during premolar eruption monitoring. Conclusion: This case underscores the consequences of unpreserved space after premature primary tooth loss and the value of interceptive orthodontics for space regaining in children. The use of a digital workflow–based fixed appliance improved patient comfort and motivation while enhancing clinical efficiency.

Keywords: Orthodontic appliance; primary tooth; tooth loss

P-108 İmmatür Kesici Dişte Şiddetli İntrüzyon Yaralanmasının Ortodonti Destekli Multidisipliner Yönetimi

Poster Bildiri

Zelal Dicle Pişkin[1], Aslı Baysal[2], Merve Akçay[1]
[1] İzmir Katip Çelebi Üniversitesi Çocuk Diş Hekimliği Anabilim Dalı
[2] İzmir Katip Çelebi Üniversitesi Ortodonti Anabilim Dalı

Giriş İntrüzyon yaralanmaları, tüm dental travmaların yalnızca %0,3-2,0'ini oluşturan, şiddetli ve nadir travmalardandır. İntrüzyon, bir dişin diş yuvasına eksenel olarak itilmesi sonucu periodontal ligamentin sıkışması, sementin, alveolar kemiğin ve vasküler yapıların zarar görmesiyle meydana gelir. Tedavi seçenekleri arasında spontan re-erüpsiyon, ortodontik yeniden konumlandırma ve cerrahi yeniden konumlandırma yer alır. Uygun tedavi yöntemini seçmek için hastanın yaşı, intrüzyonun şiddeti ve kök gelişim durumu dikkate alınmalıdır. Amaç Bu olgu raporu, maksiller daimî santral kesici dişte meydana gelen şiddetli intrüzyon sonrası gelişen travmanın multidisipliner bir yaklaşımla yönetimini ele almaktadır. Gereç ve Yöntemler Ön diş bölgesine alınan darbe sonucu 7 yaşındaki hasta, İzmir Kâtip Çelebi Üniversitesi Pedodonti Anabilim Dalı'na travmadan yaklaşık 4 saat sonra başvurmuştur. Alınan anamnezde hastanın herhangi bir sistemik rahatsızlığı olmadığı belirlenmiştir. Klinik muayenede 11 numaralı dişin intrüze, 21 numaralı dişin ekstrüze ve 62 numaralı dişin avülse olduğu gözlenmiştir. Radyografik incelemede ise 11 numaralı dişin apeksinin açık olduğu ve yaklaşık 5 mm kadar alveolar kemik içine intrüze olduğu tespit edilmiştir. Başlangıçta spontan re-erüpsiyon planlanmış ancak 4 hafta içinde spontan erüpsiyon gerçekleşmediği için ilgili dişe ortodontik kuvvet uygulanmasına karar verilmiştir. Erüpsiyon yönünde kuvvet uygulanabilmesi için mandibular hawley aparey, vestibül ark üzerinde bir heliks eklenerek modifiye edilmiş ve hastaya heliks ile kanca arasında elastik rondel (1/8 inch, 4 oz) kullandırılmıştır. Bu süreçte ekstrüze konumda olan 21 numaralı dişin kök kanal tedavisi, MTA tıkaç uygulanarak tamamlanmıştır. Periapikal radyografilerle kök-kron oranı değerlendirilerek altı hafta sonunda erüpsiyonun sonlandırılmasına karar verilmiştir. Bulgular Otuz sekiz aylık takip sürecinde yeniden konumlandırılan 11 numaralı dişin vitalite testlerine pozitif yanıt verdiği ve kök gelişiminin devam ettiği gözlenmiştir. Ayrıca, klinik ve radyografik değerlendirmelerde periodontal dokuların sağlıklı olduğu ve rezorpsiyon belirtisine rastlanmadığı belirlenmiştir. Sonuç Ortodontik erüpsiyon, immatür kesici dişteki şiddetli intrüzyon yaralanmasının etkin biçimde yönetilmesine katkı sağlamıştır. Travmaya uğrayan dişlerin doğru değerlendirilmesi ve multidisipliner yaklaşımla tedavi edilmesi, fonksiyonun korunması, estetiğin sağlanması ve uzun dönem prognozun iyileştirilmesi açısından önemlidir.

Anahtar Kelimeler: İntrüzyon; travma; immatür apeks

P-108 Management of Severe Intrusive Injury in an Immature Incisor with Orthodontic-Assisted Approach

Poster Abstract

Zelal Dicle Pişkin[1], Aslı Baysal[2], Merve Akçay[1]

[1] Izmir Katip Çelebi University Faculty Of Dentistry Department Of Pediatric Dentistry

[2] Izmir Katip Celebi University, Faculty Of Dentistry, Department Of Orthodontics

İntroduction Intrusion injuries are severe and rare, accounting for only 0.3–2.0% of all dental traumas. Intrusion occurs when a tooth is axially displaced into its socket, causing compression of the periodontal ligament and damage to the cementum, alveolar bone, and neurovascular structures. Treatment options include spontaneous re-eruption, orthodontic repositioning, and surgical repositioning. The patient's age, intrusion severity, and root development stage should be considered when selecting the appropriate treatment method. Aim This case report presents the multidisciplinary management of a severe intrusion injury involving a maxillary permanent central incisor. Materials and Methods The 7-year-old patient presented to the Department of Pediatric Dentistry at Izmir Katip Celebi University approximately four hours after sustaining trauma to the anterior teeth region. Medical history revealed no systemic disorders. Clinical examination showed that tooth #11 was intruded, tooth #21 was extruded, and tooth #62 was avulsed. Radiographic examination revealed that the apex of tooth #11 was open and intruded approximately 5 mm into the alveolar bone. Spontaneous re-eruption was initially planned; however, as no eruption occurred within four weeks, orthodontic force was applied to the tooth. To apply force in the direction of eruption, a mandibular Hawley appliance was modified by adding a helix to the labial arch, and a cleat was fabricated to attach the elastic ring (1/8-inch, 4 oz) between the helix and the cleat. During this process, root canal treatment of the extruded tooth (#21) was completed using an MTA plug. Based on periapical radiographs evaluating the root-to-crown ratio, eruption was terminated after six weeks. Results At the 38-month follow-up, tooth #11 showed positive vitality and continued root development, with healthy periodontal tissues and no signs of resorption. Conclusions Orthodontic eruption enabled effective management of severe intrusion in an immature incisor. Multidisciplinary evaluation and treatment are vital for long-term function and esthetics.

Keywords: Intrusion; trauma; immature apex

P-109 Avülsiyon ve Sublüksasyon Tipi Yaralanmaların Birlikte Görüldüğü Kompleks Bir Travmanın Klinik Yönetimi

Poster Bildiri

Hatice Sena Ersöz[1], Merve Candan[1], Ezgi Geylani[1]
[1] Eskişehir Osmangazi Üniversitesi Diş Hekimliği Fakültesi Pedodonti A.b.d

Amaç Daimi dişlerin avülsiyonu çocuklarda görülen en ciddi dental yaralanmalardandır. Bu olgu raporunda avülse olan üst santral dişlerin ve subluksasyona uğrayan üst lateral dişlerin tedavisi ve 6 aylık takip sonuçları sunulmaktadır. Olgu 10 yaşındaki sağlıklı kız hasta, bisiklet kazası sonrası üst sürekli orta kesici dişlerinin avülse olması sebebiyle travmadan 1 gün sonra kliniğimize başvurdu. 11 numaralı dişin bulunamadığı ve 21 numaralı dişin musluk suyunda saklandığı öğrenildi. Yapılan klinik ve radyolojik muayenede avülse dişlere ek olarak maksiller lateral dişlerde subluksasyon, üst dudakta ve bukkal mukozada şişlik ve laserasyonlar görüldü. Lokal anestezi altında 21 numaralı diş soketi steril salin ile yıkandıktan sonra soketine replante edildi ve dişler 6 hafta süreyle splintlendi. Dişeti ve labial frenuluma sütur atıldı. 2. haftada 21 numaralı dişin pulpası ekstirpe edildi ve kalsiyum hidroksit pat yerleştirildi. 3.ayda 21 numaralı dişin apikal üçlüsü MTA ile tıkandıktan sonra kanal tedavisi tamamlandı. Hastanın estetik ve fonksiyonel kayıp yaşamaması için çocuk protezi yapıldı. 1. Ay, 3. Ay ve 6. ay kontrollerinde maksiller lateral dişler vitalite testine pozitif yanıt verdi. 6. Ay radyografik kontrolünde 21 numaralı dişte lamina dura kaybı ve apikal bölgede rezorbsiyon başlangıcı tespit edildi. Hastanın oral hijyeninin yetersiz olduğu görüldü. Sonuç Geç dönemde reimplante edilen 21 numaralı dişte lamina dura kaybı ve rezorptif değişikliklerin başlaması, travmaya uğramış dişlerin nispeten uzun dönem takibinin klinik önemini ortaya koymaktadır. Avülsiyon vakalarında kök rezorpsiyonu, ankiloz, pulpal komplikasyonlar ve periodontal doku kaybı gibi geç ortaya çıkabilen patolojiler nedeniyle düzenli radyografik ve klinik takiplerin sürdürülmesi önemlidir.

Anahtar Kelimeler: Dentoalveolar travma; avülsiyon; subluksasyon.

P-109 Clinical Management of Complex Trauma Involving both Dental Avulsion and Subluxation

Poster Abstract

Hatice Sena Ersöz[1], Merve Candan[1], Ezgi Geylani[1]
[1] Eskişehir Osmangazi Unıversıty Faculty Of Dentıstry Department Of Pedodontıcs

Aim Dental avulsion of permanent teeth is one of the most severe dental injuries observed in children. This case report presents the treatment and six-month follow-up outcomes of avulsed maxillary central incisors and subluxated maxillary lateral incisors. Case Report A healthy 10-year-old girl presented to our clinic one day after a bicycle accident, following avulsion of the maxillary permanent central incisors. It was reported that tooth #11 could not be located and tooth #21 had been stored in tap water. Clinical and radiographic examination revealed, in addition to the avulsed teeth, subluxation of the maxillary lateral incisors, as well as swelling and lacerations of the upper lip and buccal mucosa. Under local anesthesia, the socket of tooth #21 was irrigated with sterile saline and replanted in its socket. A splint was applied and maintained for six weeks. Sutures were placed on the gingiva and labial frenum. In the second week, the pulp of tooth #21 was extirpated and a calcium hydroxide paste was placed. In the third month, following the obturation of the apical third with MTA, root canal treatment was completed. To prevent aesthetic and functional impairment, a pediatric dental prosthesis was fabricated. At the 1-, 3-, and 6-month follow-ups, the maxillary lateral incisors responded positively to vitality testing. At the six-month radiographic review, loss of the lamina dura and initial apical resorption were detected in tooth #21, and the patient's oral hygiene was found to be inadequate. Conclusion The onset of lamina dura loss and resorptive changes in tooth #21, which was replanted after delayed presentation, underscores the clinical importance of relatively long-term follow-up of traumatized teeth. In avulsion cases, regular clinical and radiographic monitoring is essential due to late-occurring complications such as root resorption, ankylosis, pulpal pathology, and periodontal tissue loss.

Keywords: Dentoalveolar trauma; avulsion; subluxation.

P-110 Mandibular Dentigeröz Kistin Multidisipliner Tedavisi: Vaka Raporu

Poster Bildiri

Hilal Yılmaz Yalım[1], Merve Akçay[1], Onur Kutlu[2]
[1] İzmir Katip Çelebi Üniversitesi Diş Hekimliği Fakültesi Pedodonti Anabilim Dalı
[2] İzmir Katip Çelebi Üniversitesi Diş Hekimliği Fakültesi Ağız Diş ve Çene Cerrahisi Anabilim Dalı

Giriş: Dentigeröz kistler, gömülü veya sürmemiş dişlerin kronu ile ilişkili, gelişimsel kökenli odontojenik kistlerdir. Çoğunlukla asemptomatik seyreden bu lezyonlar zamanla ağrı, kemik ekspansiyonu ve dişlerde yer değişikliğine yol açabilir. Tedavi seçenekleri arasında cerrahi enükleasyon ve marsüpyalizasyon yer alır. Bu vaka, mandibular sağ bölgede gözlenen dentigeröz kistin multidisipliner tedavisini sunmaktadır. Olgu Tanımlaması: Sistemik olarak sağlıklı on bir yaşındaki erkek hasta, mandibula sağ alt bölgede şişlik şikayetiyle pedodonti kliniğine başvurdu. Ağız içi muayenede sağ alt ikinci süt azı diş bölgesinde lokalize şişlik izlendi. Panoramik ve periapikal radyografilerde, sağ alt ikinci süt azı dişin apikal bölgesinde sınırları belirgin radyolüsent bir lezyon ve içerisinde kökün üçte biri gelişmiş olan gömük sağ alt ikinci premolar diş saptandı. Dentigeröz kist ön tanısıyla hasta Ağız, Diş ve Çene Cerrahisi AD'ne yönlendirildi. Lokal anestezi altında sağ alt ikinci süt azı diş çekilerek biyopsi alındı ve marsüpyalizasyon işlemi gerçekleştirildi. Lezyon boşluğuna dren yerleştirilip akrilik obturatör hazırlandı. Kontroller sırasında, dişin konumundaki değişimlere uygun olacak şekilde obturatör uyumlandırıldı. Bulgular: Operasyondan sonraki altıncı ayda lezyon boyutunda belirgin bir küçülme saptandı. On sekizinci ayda obturatörün çıkarılmasının ardından, yirmi dördüncü ayda yapılan değerlendirmede ilgili dişin rotasyonel konumda ağız içine sürdüğü gözlendi. Üçüncü yılın sonunda gerçekleştirilen klinik ve radyografik incelemelerde ise dişin vitalitesini koruduğu, kök gelişiminin tamamlandığı ve herhangi bir patolojik bulguya rastlanmadığı tespit edildi. Sonuç: Bu vaka, çocuk hastalarda dentigeröz kistlerin, marsüpyalizasyon ve ortodontik apareylerin kombinasyonunu içeren multidisipliner bir yaklaşımla başarıyla tedavi edilebileceğini ve uzun dönemli klinik takibin önemini ortaya koymaktadır.

Anahtar Kelimeler: Dentigeröz kist; marsüpyalizasyon; obturatör

P-110 Multidisciplinary Treatment of Mandibular Dentigerous Cyst: A Case Report

Poster Abstract

Hilal Yılmaz Yalım[1], Merve Akçay[1], Onur Kutlu[2]

[1] Department Of Pediatric Dentistry, Faculty Of Dentistry, İzmir Katip Çelebi University

[2] Department Of Oral And Maxillofacial Surgery, Faculty Of Dentistry, İzmir Katip Çelebi University

Introduction: Dentigerous cysts are odontogenic cysts of developmental origin associated with the crown of impacted or unerupted teeth. These lesions, which are mostly asymptomatic, can eventually cause pain, bone expansion, and tooth displacement. Treatment options include surgical enucleation and marsupialization. This case presents the multidisciplinary treatment of a dentigerous cyst observed in the right mandibular region. Case Description: A systemically healthy 11-year-old male patient presented to the Department of Pediatric Dentistry with swelling in the right mandibular region. Intraoral examination revealed localized swelling in the area of the right mandibular second primary molar. Panoramic and periapical radiographs showed a well-defined radiolucent lesion in the apical region of the right mandibular second primary molar, along with an impacted right mandibular second premolar exhibiting one-third root development within the lesion. With a preliminary diagnosis of a dentigerous cyst, the patient was referred to the Department of Oral and Maxillofacial Surgery. Under local anesthesia, the right mandibular second primary molar was extracted, a biopsy specimen was obtained, and marsupialization was performed. A drain was placed within the cystic cavity, and an acrylic obturator was fabricated. During follow-up visits, the obturator was adjusted to accommodate positional changes of the tooth. Results: A significant reduction in lesion size was observed at six months post-operation. Following the removal of the obturator in the eighteenth month, the evaluation conducted in the twenty-fourth month revealed that the relevant tooth had erupted into the oral cavity in a rotated position. At the end of the third year, clinical and radiographic examinations revealed that the tooth maintained its vitality, completed root development, and showed no pathological findings. Conclusion: This case demonstrates that dentigerous cysts in pediatric patients can be successfully treated with a multidisciplinary approach involving marsupialization and orthodontic appliances, and highlights the importance of long-term clinical follow-up.

Keywords: Dentigerous cyst; marsupialization; obturator

P-111 Otizm Spektrum Bozukluğu Olan Bir Çocukta Otoekstraksiyon: Bir Vaka Raporu

Poster Bildiri

Özgün Öztürk[1], Bahar Melis Akyıldız[1]
[1] Aydın Adnan Menderes Üniversitesi

Amaç: Kendine zarar verme davranışları otizm spektrum bozukluğu (OSB) tanılı hastalarda sıklıkla gözlenebilmektedir. Bu vakada, geçirdiği dental travma sonrasında kendi kendine dişlerini çekmeye başlayan bir çocuk hastanın takibinin raporlanması amaçlanmıştır. Olgu tanımlanması: Altı yaşında OSB tanılı erkek hasta, mandibular sağ santral daimi dişin (#41) travmatik avülsiyonu sonrası kliniğimize başvurmuş ve diş hızlıca replante edilmiştir. Kısa bir süre sonra hasta, aynı dişi kendi kendine çekmiştir. Takip eden haftalarda, kök rezorpsiyonu minimal olmasına veya hiç olmamasına rağmen, hasta mandibular sağ süt kanin dişi (#83) ve maksiller sol süt kanin dişi (#63) olmak üzere iki dişi daha kendi kendine çekmiştir. Bu çekimlerin fizyolojik eksfoliasyon zamanlamasıyla uyumsuz bir şekilde gerçekleştirildiği görülmüştür. Kendine zarar verme davranışlarının yönetimini hedefleyen konservatif bir tedavi planı uygulanmıştır; ebeveyn eğitimiyle birlikte hastanın dişlerini çekmemesine yönelik telkinlerde bulunulmuş ve hasta sık aralıklarla klinik kontrollere çağırılmıştır. Başlangıçta koruyucu okluzal splint uygulanması planlanmışsa da, hastanın bu apareye karşı da obsesif ilgi geliştirmesi nedeniyle splint kullanımı hızlıca terkedilmiştir. Bulgular: Uygulanan davranışsal stratejiler ve yakın klinik takip sonucunda kendine zarar verme davranışı ortadan kalkmıştır. On sekiz aylık takip süresi boyunca yeni bir otoekstraksiyon (kendi kendine diş çekimi) gözlenmemiştir. İyileşme süreci sorunsuzca ilerlemiş ve farmakolojik tedavi gereksinimi olmamıştır. Sonuç: Bu vaka, OSB tanılı bir çocukta dental travmayı takiben gelişen oral kendine zarar verme davranışını ortaya koymakta ve bu tür olgularda erken tanının, kişiselleştirilmiş davranışsal müdahalelerin ve aile odaklı yaklaşımın önemini vurgulamaktadır. Hastanın gelişimsel ve davranışsal özelliklerine özgü bir şekilde planlanan non - farmakolojik stratejiler, benzer olgularda kendine zarar verme davranışının stabilizasyonu için yeterli olabilir.

Anahtar Kelimeler: Otizm spektrum bozukluğu; kendine zarar verme davranışları; otoekstraksiyon

P-111 Autoextraction in a Child with Autism Spectrum Disorder: A Case Report

Poster Abstract

Özgün Öztürk[1], Bahar Melis Akyıldız[1]
[1] Adnan Menderes University

Aim: Self-injurious behaviors (SIB) are frequently observed in individuals diagnosed with Autism Spectrum Disorder (ASD). This case report aims to present the follow-up of a patient who began autoextracting his own teeth following a dental trauma. Case Description: A 6-year-old male with ASD presented following traumatic avulsion of the mandibular right central incisor (#41), which was promptly reimplanted. Shortly thereafter, the patient self-extracted the same tooth. In the subsequent weeks, he proceeded to autoextract the mandibular right primary canine (#83) and maxillary left primary canine (#63), despite radiographic evidence of minimal or absent root resorption. These extractions were inconsistent with normal exfoliative patterns. Management was conservative and behaviorally focused, emphasizing structured caregiver education, consistent and simple verbal redirection during high-risk periods, and closely scheduled clinical follow-ups. Although a protective appliance was initially considered, it was ultimately discontinued due to the patient's obsessive focus on the device, which heightened maladaptive behavior. Results: The self-injurious behavior resolved with structured behavioral strategies and close monitoring. No further episodes of autoextraction occurred over an 18-month follow-up period. Healing was uneventful, and no pharmacologic treatment was required. Conclusion: This case highlights the emergence of oral SIB following dental trauma in a child with ASD and reinforces the importance of early recognition, individualized behavioral interventions, and family-centered care. In selected cases, non-pharmacologic strategies may be sufficient for stabilization when tailored to the child's developmental and behavioral profile.

Keywords: Autism spectrum disorder; autoextraction; self-injurious behavior

P-112 Şiddetli Büyük Azı Keser Hipomineralizasyonu Olgusunun Klinik Yönetimi ve Uzun Dönem Takibi

Poster Bildiri

Elif Kandemir Ülker[1], Seçil Çalışkan[1]
[1] Eskişehir Osmangazi Üniversitesi Pedodonti Anabilim Dalı

Amaç: Bu olgu raporu ile şiddetli büyük azı keser hipomineralizasyonu (BAKH) görülen bir pediatrik hastanın dental tedavi sürecinin klinik yönetimi ve bir yıllık uzun dönem takibinin sunulması amaçlanmıştır. Olgu Tanımlanması: Ağrı şikayetiyle çocuk diş kliniğine başvuran 7 yaşındaki erkek hastanın klinik ve radyografik muayenesinde hastanın süt ve daimi dişlerinde çok sayıda çürük lezyonu saptandı. Aynı zamanda hastanın daimi birinci keser ve azı dişlerinde BAKH ile uyumlu beyaz opasiteler ile azı dişlerinde şiddetli post-erüptif mine kaybı tespit edilmiştir. Hastanın aşırı kron harabiyeti bulunan süt dişleri çekilmiş, restore edilebilecek durumda olan süt dişleri kompomer ve paslanmaz çelik kronlar ile restore edilmiştir. Hastanın #16 ve #36 numaralı daimi birinci azı dişleri kompozit rezin kullanılarak; BAKH sebebiyle aşırı mine kaybı ve derin çürükleri olan #26 ve #46 numaralı dişleri ise pulpotomi uygulaması sonrası kalsiyum silikat bazlı bioaktif materyal ve kompozit rezin ile restore edilmiştir. Restoratif işlemlerden sonra yer kaybını önlemek amacıyla yer tutucu aparey yapılarak tedavi tamamlanmıştır. Bulgular: 12 aylık takip süresince, vital pulpa tedavisi uygulanan dişler dahil olmak üzere tüm dişlerin asemptomatik olduğu ve restorasyonların fonksiyonelliğini koruduğu gözlemlenmiştir. Hastanın düzenli kontrolleri sürdürmesi ve ağız hijyen motivasyonunun artırılması, genel ağız sağlığı üzerinde olumlu etkiler sağlamıştır. Sonuç: Şiddetli BAKH vakalarının yönetimi, klinik ve restoratif açıdan önemli zorluklar barındırmaktadır. Etkilenen dişlerde yapısal bozuklukların ve mine kaybının varlığı, dişlerin restoratif yönetimini zorlu hale getirebilmekte ve restorasyonların uzun dönem başarısını olumsuz yönde etkileyebilmektedir. Şiddetli olgularda uygun restoratif ve endodontik tedavileri içeren bireye özgü yaklaşımların belirlenmesi ve düzenli takiplerin sağlanması ile uzun dönem başarılı sonuçlar elde edilebilir.

Anahtar Kelimeler: Büyük azı keser hipomineralizasyonu; çocuk diş hekimliği; vital pulpa tedavisi

P-112 Clinical Management and Long-Term Follow-Up of a Severe Molar Incisor Hypomineralization Case

Poster Abstract

Elif Kandemir Ülker[1], Seçil Çalışkan[1]
[1] Eskişehir Osmangazi University Department Of Pediatric Dentistry

Aim: This case report aims to present the clinical management of the dental treatment process and one-year long-term follow-up of a pediatric patient with severe molar-incisor hypomineralization (MIH). Case Description: A 7-year-old male patient presented to the pediatric dentistry clinic with a complaint of pain. Clinical and radiographic examination revealed multiple carious lesions in both primary and permanent teeth. In addition, white opacities compatible with MIH were observed on the patient's permanent first incisors and molars, along with severe post-eruptive enamel breakdown on the molars. The primary teeth with extensive coronal destruction were extracted, while the primary teeth that could be restored were treated with compomer restorations and stainless steel crowns. The patient's permanent first molars #16 and #36 were restored using composite resin. Teeth #26 and #46, which exhibited deep caries and severe enamel loss due to MIH, were treated with pulpotomy and subsequently restored with a calcium silicate-based bioactive material and composite resin. Following the restorative procedures, a space maintainer was fabricated to prevent space loss, and the dental treatment was completed. Results: During the 12-month follow-up period, all teeth, including those treated with vital pulp therapy, remained asymptomatic, and the restorations maintained their functionality. The patient's adherence to regular follow-ups and improved oral hygiene motivation had a positive effects on overall oral health. Conclusion: The management of severe MIH cases presents significant clinical and restorative challenges. The presence of structural defects and enamel loss in affected teeth can complicate restorative management and negatively affect the long-term success of restorations. In severe cases, identifying individualized approaches involving appropriate restorative and endodontic treatments and ensuring regular follow-up can lead to successful long-term outcomes.

Keywords: Molar incisor hypomineralization; pediatric dentistry; vital pulp therapy

P-113 Dens Invaginatus Anomalisi Gözlenen Maksiller Lateral Dişin Endodontik Tedavisi: Olgu Sunumu

Poster Bildiri

Esra Ataş[1], Beyza Ecem Alkaç Ekici[1]
[1] Kütahya Sağlık Birimleri Üniversitesi Diş Hekimliği Fakültesi

Amaç: Dens invaginatus, mine organının kalsifikasyonundan önce dental papilla içine invajinasyonla oluşan gelişimsel bir dental anomalidir. Etkilenen dişler konik formda, koronal olarak genişlemiş görünümde veya palatal oluğa sahip olabilmektedir. Genellikle daimi dişlerde görülmekle birlikte her iki dentisyonda da gelişebilmektedir. En sık maksiller lateral, santral ve premolar dişlerde gözlenmektedir. Etiyolojisi kesin olmamakla birlikte genetik ve çevresel etkenler rol oynamaktadır. Hipodonti, hiperdonti ve makrodonti ile birlikte görülebilmektedir. Genellikle radyografilerle teşhis edilmekte, KIBT ile detaylandırılmaktadır. Bu olgu sunumunda, sol üst lateral dişte saptanan dens invaginatus anomalisine bağlı gelişen periapikal lezyonun endodontik yönetiminin sunulması amaçlanmaktadır. Olgu Tanımlaması: Sistemik olarak sağlıklı, 14 yaşındaki kız hasta 22 numaralı dişinde ağrı ve mobilite şikayetiyle kliniğimize başvurmuştur. Alınan anamnez ve klinik muayene sonucunda hastanın daimi dişlenme döneminde olduğu belirlenmiştir. Yapılan radyografik değerlendirmede ilgili dişte dens invaginatus gözlenmiştir. Ayrıca, ilgili dişte kronik apikal periodontitis ve bununla ilişkili Miller'a göre sınıf 2 mobilite saptanmıştır. Daha detaylı bir kök kanal sistemi incelemesi için 5x5 fow aralığında KIBT alınmıştır. Yapılan değerlendirmede 22 numaralı dişin tek kanallı olduğu belirlenerek kök kanal tedavisi uygulanmasına karar verilmiştir. Tedavinin ilk seansında uygulanan lokal anestezi ve rubber dam izolasyonu sonrasında giriş kavitesi açılmış, kök kanal boyunun #30 K-file eğe ile 15.5 mm olduğu belirlenmiştir. %5 NaOCl ve SF irrigasyonları ve 0.4 açılı #40 rotary eğe ile dişin kemomekanik preparasyonu tamamlanmıştır. Kalsiyum hidroksit medikamenti yerleştirildikten iki hafta sonra, kanal gütta-perka kon ve AH Plus kök kanal patı kullanılarak doldurulmuş ve kompozit restorasyon yapılmıştır. Bulgular: Dens invaginatus anomalisine sahip dişlerde kök kanal anatomisi varyasyonları görülmektedir. Bu sebeple hastaya tedavi sonrası aralıklı takip randevuları planlanmıştır. Sonuç: Dens invaginatusun, mikroorganizmalar için potansiyel geçiş yolu sağlayarak pulpal ve periodontal hastalık riskini artırdığı düşünülmektedir. Teşhisi dikkatli bir değerlendirme gerektirmekte, tedavisi ise invajinasyonun ve pulpal ve/veya periapikal hastalıkların şiddetine bağlı olarak değişkenlik gösterebilmektedir.

Anahtar Kelimeler: Dens invaginatus; dental anomali; kök kanal tedavisi

P-113 Treatment Management of Left Maxillary Lateral with Dens Invaginatus Anomaly: Case Report

Poster Abstract

Esra Ataş[1], Beyza Ecem Alkaç Ekici[1]
[1] Kütahya Health Sciences University

Purpose: Dens invaginatus is a developmental anomaly defined by the invagination of the enamel organ into the dental papilla before calcification. Affected teeth may present conical shape, enlarged crown, or palatal groove. Although it can involve any tooth, it most commonly affects the maxillary lateral incisors, followed by central incisors and premolars, usually in the permanent dentition. Its etiology is unclear, though genetic and environmental factors are suspected. It may coexist with anomalies such as hypodontia, hyperdontia, or macrodontia. Often detected incidentally on radiographs, further evaluation may require CBCT. This report presents the endodontic management of a related periapical lesion. Case Description: A 14-year-old systemically healthy female presented with pain and mobility in tooth 22. Clinical examination and anamnesis confirmed permanent dentition. Radiographs revealed dens invaginatus with chronic apical periodontitis and Class II mobility according to Miller's classification. A CBCT scan with a 5×5 cm field of view was obtained to assess the root canal anatomy. Evaluation confirmed single canal, and nonsurgical root canal therapy was planned. After local anesthesia and rubber dam isolation, access cavity was prepared, and the working length was measured at 15.5 mm using #30 K-file. The tooth's chemomechanical preparation was completed using a #40 rotary file 0.4 taper with 5% NaOCl and SF. Following two weeks of calcium hydroxide medication, the canal was obturated with gutta-percha and AH Plus sealer, and the tooth was restored with composite coronal restoration. Follow-up appointments were scheduled. Results: Variations in root canal anatomy are observed in teeth with dens invaginatus anomaly. Therefore, periodic follow-up appointments were scheduled post-treatment. Conclusion: Dens invaginatus is believed to provide a potential pathway for microorganisms, thereby increasing the pulpal and periodontal diseases risks. Its diagnosis requires careful evaluation, and treatment varies depending on the severity of the invagination and any pulpal or periapical involvement.

Keywords: Dental anomaly; dens invaginatus; root canal treatment

P-114 Daimi Diş Agenezisi Şüphesinde Süt Dişi Çekimi

Poster Bildiri

Yaren Naz Badem[1], Sümeyra Akkoç[1], Simge Çevik[1]
[1] Kütahya Sağlık Bilimleri Üniversitesi

Amaç: Çocuk hastalarda diş çekimi kararı yalnızca dental işlem değil, aynı zamanda çocuğun yaşamında önemli bir olaydır. Altta yer alan daimi diş germleri de göz önünde bulundurulduğunda, tüm sürece özen ve kapsamlı bir hazırlıkla yaklaşılması gerekmektedir. Bu olgu sunumu, süt dişi çekimi öncesi dikkate alınması gereken temel hususların önemini vurgulamayı amaçlanmaktadır. Olgu Tanımlanması: Altı yaşındaki erkek hasta, rutin dental muayene amacıyla kliniğimize başvurmuştur. Anamnezinde sistemik olarak sağlıklı olduğu ve bilinen bir alerji öyküsünün bulunmadığı öğrenilmiştir Ekstraoral muayenede patolojiye rastlanılmamıştır. İntraoral muayenesinde, 54-55, 64, 85 numaralı dişlerin kaybedildiği ve 75 numaralı dişin bukkal mukozasında fistül olduğu gözlenmiştir. Radyografik muayenede 25 ve 45 numaralı daimi dişlere ait germ varlığı henüz izlenememiş; 75 numaralı dişte geniş furkasyon lezyonu gözlenmiştir. Değerlendirme sonrası 75 numaralı diş için çekim endikasyonu konulmuş ve değerlendirme aşamasına geçilmiştir. Bulgular: Çekim öncesi değerlendirme adımında süt dişin kök rezorpsiyon derecesi, apikal lezyon boyutu ile alttaki daimi dişin gelişim düzeyi ve pozisyonu incelenmiştir. Değerlendirmede; 75 numaralı dişte ileri derece eksternal ve internal kök rezorpsiyon gözlenmiş; PAI skorunun 5 olduğu lezyon değerlendirilmiştir. Mezial kök bölgesinde 35 numaralı dişe ait kalsifikasyonun henüz başlangıç aşamasındaki germ varlığından şüphelenilmiştir. Çekim sırasında olası daimi diş germin korunmasına yönelik planlama yapılabilmesi amacıyla ilgili bölgenin konik ışınlı bilgisayarlı tomografi (KIBT) ile incelenmesine karar verilmiştir. KIBT'de, 35 numaralı dişe ait germ bulunmadığı doğrulanmıştır. Ebeveynlere olası diş agenezisi, çekimin gerekliliği ve kök kırığı riskine ilişkin bilgi verilmiştir. Davranış yönlendirme teknikleri eşliğinde çekim uygulaması ve tedavilerin tamamlanmasının ardından diş agenezisine yönelik olgu yönetimi planlanmıştır. Sonuçlar: Çocuklarda süt dişi çekimi öncesi olguya özdü değerlendirmeler, işlemin başarıyla ve sorunsuz ilerlemesini sağlamak açısından kritik öneme sahiptir. Bu olgu raporu, süt dişinin çekimi öncesinde mutlaka dikkate alınması gereken temel hususlara odaklanmakta; tanısal hazırlıkların yanı sıra, iletişimin önemini vurgulamaktadır.

Anahtar Kelimeler: Daimi dentisyon; diş agenezi; konik ışınlı bilgisayarlı tomografi

P-114 Extraction of Primary Teeth in Cases of Suspected Permanent Tooth Agenesis

Poster Abstract

Yaren Naz Badem[1], Sümeyra Akkoç[1], Simge Çevik[1]
[1] Kütahya Health Sciences University

Aim: Tooth extraction in pediatric patients is not merely a clinical procedure but a significant developmental event. This case report emphasizes the importance of comprehensive evaluation—including the status of underlying permanent tooth germs—and careful planning prior to primary tooth extraction, aiming to guide clinicians in making informed, child-centered treatment decisions. Case description: A six-year-old male patient presented for a routine dental examination. Medical history revealed no systemic conditions or known allergies. Extraoral findings were unremarkable. Intraoral examination showed the absence of teeth 54, 55, 64, and 85, and a fistula on the buccal mucosa adjacent to tooth 75. Radiographic evaluation revealed a furcation lesion in tooth 75 and no visible tooth germs for permanent teeth 25 and 45. Extraction was indicated based on clinical and radiographic findings. Results: Further assessment focused on the degree of root resorption, size of the apical lesion, and development of the underlying permanent tooth. Advanced internal and external root resorption was noted in tooth 75, with a Periapical Index (PAI) score of 5. A suspected early-stage germ of permanent tooth 35 was identified near the mesial root. To confirm its presence and avoid iatrogenic damage during extraction, cone-beam computed tomography (CBCT) was performed, which verified the absence of the tooth germ. The parents were informed about the possible dental agenesis, extraction necessity, and risk of root fracture. The extraction was carried out using appropriate behavior management techniques. After treatment, a long-term management plan was established to address the confirmed agenesis of tooth 35. Conclusions: Case-specific evaluation is essential for successful primary tooth extraction in pediatric patients. This report highlights the importance of thorough diagnostic preparation and effective communication in guiding clinical decision-making.

Keywords: Cone-beam computed tomography; permanent dentition; tooth agenesis

P-115 Unilateral Daimi Kanin ve Daimi Lateral Transpozisyonu: Olgu Sunumu

Poster Bildiri

Mahiye Rüveyda Bozkurt[1], Beyza Ecem Alkaç Ekici[1]
[1] Kütahya Sağlık Bilimleri Üniversitesi

Amaç: Transpozisyon, ark içerisindeki komşu iki dişin olması gereken anatomik konumları dışında birbirlerinin yerini alarak sürdüğü bir tür ektopik erüpsiyondur. Bu dental anomali, tam ve kısmi transpozisyon olarak ikiye ayrılmaktadır. Tam transpozisyon, hem kron hem de köklerin yer değiştirmesini tanımlarken, kısmi transpozisyon sadece kökler veya kronların yer değiştirmesini ifade etmektedir. Nadir görülen bir dental anomali olan transpozisyonun genel popülasyondaki prevalansı %0.2-0.38 arasında değişmektedir. Kadınlarda erkeklere kıyasla gözlenen anomali genellikle maksillada ve unilateral olarak gözlenmektedir. En sık görülen transpozisyon tipi maksiller kanin transpozisyonudur ve çoğunlukla birinci premolar veya lateral diş ile ilişkilidir. Bu olgu sunumunda, mandibular daimi kanin ve lateral dişlerin unilateral kısmi transpozisyonunun sunulması amaçlanmaktadır. Olgu Tanımlaması: Sistemik olarak sağlıklı 8 yaşında kız hasta rutin dental muayene amacıyla kliniğimize başvurmuştur. Alınan anamnez ve yapılan klinik muayene sonucunda hastanın herhangi bir sistemik hastalığı veya bilinen bir alerji öyküsü bulunmadığı ve karışık dişlenme döneminde olduğu belirlenmiştir. İki boyutlu radyografik değerlendirmede 32 ve 33 numaralı dişlerin köklerinin normal konumlarında geliştiği, ancak 32 numaralı dişin kronunun, 33 numaralı diş kronu ile kısmi transpozisyon gösterdiği saptanmıştır. Ek olarak hastanın Sınıf I molar kapanışa sahip olduğu ve dental orta hattın 2 mm sola kaydığı tespit edilmiştir. Transpozisyonun yönetimi için detaylı değerlendirme amacıyla, 81-75 numaralı dişler arası bölgeden 60x80mm FOV alanı ile konik ışınlı bilgisayarlı tomografi alınmıştır. Buna göre 32 numaralı dişin distoanguler doğrultuda olduğu, 73 numaralı dişin lingualinde konumlandığı ve 74 numaralı dişin kökü ve kronunu rezorbe ettiği saptanmıştır. Bulgular: Çürük lezyonlarının tedavisinin ardından hastaya oral hijyen eğitimi verilmiş, ortodontik değerlendirme yapılmıştır. Buna göre, alveolar kretin lingualinden sürmesi beklenen 32 numaralı dişin sürmesinin ardından tipping hareketiyle konumuna getirilmesi ve maksiller lateral dişlerin sürmesi tamamlandığında maksiller ekspansiyon planlanmaktadır. Sonuçlar: Transpozisyon, hastada estetik ve fonksiyonel açıdan olumsuz etkilere yol açabilmektedir. Detaylı bir klinik muayene ve radyografik değerlendirme sayesinde anomali erken teşhis edilebilmekte ve multidisipliner yaklaşımla tedavi sağlanabilmektedir.

Anahtar Kelimeler: Dental anomali ; orta hat kayması ; transpozisyon

P-115 Unilateral Permanent Canine and Permanent Lateral Transposition: Case Report

Poster Abstract

Mahiye Rüveyda Bozkurt[1], Beyza Ecem Alkaç Ekici[1]
[1] Kütahya Health Sciences University

Purpose: Transposition is a type of ectopic eruption in which two adjacent teeth within the arch erupt by exchanging their anatomical positions. This anomaly can be classified into complete and incomplete transposition. Complete transposition involves the positional interchange of both the crown and the root, whereas incomplete refers to the displacement of either the crown or the root only. Transposition is a rare dental anomaly, affecting %0.2–0.38 of the population, more often in females, usually in the maxilla, and typically unilateral. This case report presents a unilateral incomplete transposition of the mandibular permanent canine and lateral incisor. Case Description: An 8-year-old female patient, systemically healthy with no known allergies, presented to our clinic for a routine dental examination and was identified to be in the mixed dentition stage. Two-dimensional radiographic evaluation demonstrated that the roots of teeth 32 and 33 were developing in their normal anatomical positions; however, the crown of tooth 32 exhibited incomplete transposition. Additionally, Class I molar relationship and a 2 mm midline deviation were also observed. For a detailed assessment, cone-beam computed tomography with a 60×80 mm FOV was obtained, which revealed that tooth 32 was positioned in a distoangular orientation, located lingual to tooth 73, and had caused resorption of tooth 74. Results: Following the treatment of carious lesions, the patient received oral hygiene instructions and underwent an orthodontic evaluation. Accordingly, after the eruption of tooth 32, which is expected to emerge from the lingual aspect of the alveolar ridge, it is planned to guide it into its proper position using a tipping movement. Additionally, maxillary expansion is planned once the eruption of the maxillary lateral incisors is complete. Conclusions: Transposition may result in both aesthetic and functional challenges. Early clinical and radiographic evaluation and a multidisciplinary approach are essential for effective treatment.

Keywords: Dental anomaly ; midline shift ; transposition

P-116 Reversibl ve İrreversibl Pulpitisli İmmatür Dişlerde Parsiyel Pulpotomi Tedavisi: İki Olgu Sunumu

Poster Bildiri

Eda Korkar[1], Sümeyra Akkoç[1]
[1] Kütahya Sağlık Bilimleri Üniversitesi Gülsüm Güral Diş Hekimliği Fakültesi Ve Hastanesi

Amaç: Pulpa dokusunun iyileşme kapasitesinin kanıtlanmasıyla birlikte, çürükle açığa çıkmış pulpanın tedavisinde reversibl pulpitis olgularının yanı sıra irreversibl pulpitisin erken evrelerinde de vital pulpa tedavisi (VPT) yaklaşımları uygulanabilmektedir. Bu olgu sunumunun amacı, irreversibl ve reversibl pulpitis tanısı almış immatür daimi dişlerde parsiyel pulpotomi tedavisinin klinik ve radyografik sonuçlarını değerlendirmektir. Olgu Tanımlaması: Dokuz yaşındaki erkek hasta, sol alt çenesinde ağrı şikayetiyle; on iki yaşındaki kız hasta üst ön dişlerindeki estetik kaygı nedeniyle kliniğimize başvurmuştur. Medikal anamnezde her iki hastanın da sistemik olarak sağlıklı olduğu, dental anamnezde ilk olguda spontan, ikinci olguda provake ağrı öyküsü olduğu öğrenilmiştir. İntraoral muayenede yumuşak dokular sağlıklı bulunmuş, birinci olguda 36; ikinci olguda ise 22 numaralı dişte derin çürük lezyonu tespit edilmiştir. Her iki diş perküsyon ve palpasyona negatif, vitalite testlerine ise pozitif yanıt vermiştir. Radyografik değerlendirmede, her iki dişte kök gelişiminin devam ettiği ve pulpa ile ilişkili çürük lezyonu bulunduğu gözlenmiştir. İlk olguda periapikal patoloji saptanırken, ikinci olguda patoloji gözlenmemiştir. Bulgular doğrultusunda ilk olguya irreversibl, ikinci olguya reversibl pulpitis tanısı konulmuş ve parsiyel pulpotomi uygulanmıştır. Lokal anestezi sonrası dişler rubber dam ile izole edilmiş, çürük dokular uzaklaştırılmıştır. Her iki dişte perforasyon alanındaki 2–3 mm'lik etkilenmiş pulpa dokusu steril karbid frez ile çıkarılmış, ardından %2,5 NaOCl ile hemostaz sağlanmıştır. Ekspoze pulpa üzerine posterior dişte MTA, anterior dişte Biodentin uygulanmış ve kompozit rezin ile daimi restorasyon tamamlanmıştır. Bulgular: Dokuz aylık kısa dönem takiplerde klinik semptomların iyileştiği, şişlik ve fistülün bulunmadığı ve dişlerin vitalitesini koruduğu gözlenmiştir. Radyografik değerlendirmede; kök gelişiminin devamlılığın yanı sıra ilk olguda periapikal lezyonun iyileştiği, ikinci olguda yeni bir patoloji oluşmadığı belirlenmiştir. Sonuç: Parsiyel pulpotomi ile reversibl pulpitis ve periapikal radyolüsensiye dair radyografik bulgu gösteren irreversibl pulpitis tanılı olgularda kısa dönemli başarılı sonuçlar elde edilmiştir. Bu yaklaşım, hücre açısından zengin koronal pulpa dokusunun korunmasına olanak tanımış ve pulpa canlılığını sürdürerek kök gelişimininin devamlılığını sağlamıştır.

Anahtar Kelimeler: Açık apex; biyouyumlu materyal; vital pulpa tedavisi

P-116 Partial Pulpotomy Treatment in Immature Teeth Diagnosed with Reversible and Irreversible Pulpitis: Two Case Reports

Poster Abstract

Eda Korkar[1], Sümeyra Akkoç[1]

[1] Kütahya Health Sciences University, Gülsüm Güral Faculty Of Dentistry And Hospital

Aim: With the proven healing capacity of pulp tissue, vital pulp therapy (VPT) can now be applied not only in reversible pulpitis but also in early-stage irreversible pulpitis where the pulp is exposed due to caries. This case report aims to evaluate the clinical and radiographic outcomes of partial pulpotomy in immature permanent teeth diagnosed with reversible and irreversible pulpitis. Case Description: A 9-year-old male presented with pain in the lower left jaw, and a 12-year-old female with esthetic concerns in the anterior maxilla. Both patients were systemically healthy. In dental anamnesis, the first case had spontaneous pain, the second had provoked pain. Clinical examination showed healthy soft tissues. Deep carious lesions were found in tooth 36 (first case) and tooth 22 (second case). Both teeth were negative to percussion and palpation, but responded positively to vitality tests. Radiographs showed ongoing root development and pulp-involved caries. A periapical lesion was observed in the first case, none in the second. Based on these findings, the first case was diagnosed with irreversible pulpitis, the second with reversible pulpitis. Partial pulpotomy was performed under local anesthesia. After rubber dam isolation, carious tissue was removed. About 2–3 mm of affected pulp was excised using a sterile carbide bur, and hemostasis achieved with 2.5% NaOCl. MTA was placed in the posterior tooth, Biodentine in the anterior. Final restoration was completed with composite resin. Results: At 9-month follow-up, both teeth were asymptomatic, with no swelling or fistula, and retained pulp vitality. Radiographs showed continued root development, healing of the periapical lesion in the first case, and no pathology in the second. Conclusion: Partial pulpotomy provided short-term clinical and radiographic success in immature teeth with reversible or early-stage irreversible pulpitis. This approach preserved vital coronal pulp tissue and supported continued root development.

Keywords: Open apex; biocompatible material; vital pulp therapy

P-118 Multikadran Dişeti Çekilmelerinde Aşamalı Kök Örtülmesi: Ctg ile Sekiz Aylık Tedavi Süreci

Poster Bildiri

Derya Açıkgöz Candemir[1], Meltem Zihni Korkmaz[1], Hasan Birkan Demir[1], Şeyma Nur Aktürk[1]

[1] Recep Tayyip Erdoğan Üniversitesi Diş Hekimliği Fakültesi Periodontoloji Anabilim Dalı

Amaç: Bu olgu sunumunun amacı, farklı kadranlarda gözlenen çoklu dişeti çekilmelerinin aşamalı cerrahi yaklaşımla bağ doku grefti (CTG), platelet rich fibrin (PRF) ve çeşitli flep teknikleri kullanılarak tedavi edilmesi sonucunda elde edilen klinik iyileşmenin değerlendirilmesidir. OLGU TANIMLAMASI: 52 yaşında, sistemik hastalığı ve sigara alışkanlığı bulunmayan erkek hasta, alt ve üst çenede dişeti çekilmesi şikâyetiyle kliniğimize başvurdu. Birçok kadranda dişeti çekilmesi tespit edilen hastanın ilk olarak faz I tedavisi tamamlandı. Sonraki tedavi planı, dört kadranda aşamalı olarak uygulanacak cerrahi seanslar şeklinde planlandı. İlk iki seansta alt sol (32–33) ve sağ alt (43–44) bölgelerde tünel tekniği + CTG, üçüncü seansta sağ üst kanin (13) bölgesinde koronale kaydırılmış flep (CAF) + CTG, dördüncü seansta ise alt santral bölgede tünel tekniği + PRF uygulandı. CTG'ler maksiller premolar bölgeden tek insizyon tekniği ile subepitelyal olarak elde edildi; PRF, hastanın venöz kanından santrifüj yöntemiyle hazırlanarak tünel altına yerleştirildi. Her seans arasında yaklaşık 2 aylık iyileşme süresi bırakıldı. BULGULAR: Sekiz aylık tedavi süreci sonunda alt sol bölgede (32–33) tam kök örtülmesi sağlandı. Sağ alt kadranda, kanin dişinde başlangıçta 6 mm olan çekilme 4 mm oranında örtüldü, birinci premolarda ise 4 mm çekilme 2 mm oranında kapatıldı. CAF uygulanan sağ üst bölgede (13) tam kök örtülmesi elde edildi. PRF uygulanan alt santral bölgede doku kalınlığında belirgin artış ve hassasiyetin azalması gözlendi. Tüm bölgelerde iyileşme sorunsuz gerçekleşti ve herhangi bir komplikasyon izlenmedi. SONUÇ: Farklı bölgelerde uygulanan tünel tekniği, koronale kaydırılmış flep (CAF) ve bağ doku grefti (CTG) kombinasyonları, vaka bazlı planlamanın periodontal plastik cerrahideki önemini vurgulamaktadır. CTG'nin doku kalınlığı ve stabilite üzerindeki olumlu etkisi, PRF'nin biyolojik rejeneratif potansiyeli ile desteklenmiş ve fonksiyonel dokuların korunmasına katkı sağlamıştır. Elde edilen sonuçlar, multikadran dişeti çekilmelerinde aşamalı tedavi protokolünün estetik, fonksiyonel ve biyolojik açıdan öngörülebilir ve hasta konforunu artıran bir seçenek olduğunu göstermektedir.

Anahtar Kelimeler: Bağ doku grefti; Koronale kaydırılmış flep; PRF

P-118 Stepwise Root Coverage in Multicoronal Gingival Recession: An Eight-Month Treatment Process Using Ctg

Poster Abstract

Derya Açıkgöz Candemir[1], Meltem Zihni Korkmaz[1], Hasan Birkan Demir[1], Şeyma Nur Aktürk[1]

[1] Recep Tayyip Erdoğan University Faculty Of Dentistry Department Of Periodontology

Aim :The purpose of this case presentation is to evaluate the clinical improvements achieved by treating multiple gingival recessions located in different quadrants using a staged surgical approach involving connective tissue graft(CTG), platelet-rich fibrin(PRF), and various flap techniques. CASE DESCRIPTION: 52-year-old male patient with no systemic disease,no smoking habit presented to our clinic complaining of gingival recession.After phase I periodontal treatment, multiple recessions were detected in four quadrants.The subsequent treatment plan was scheduled as surgical sessions to be performed sequentially in four quadrants. In the first two sessions, the tunnel technique with CTG was applied to the left lower(32–33) and right lower(43–44) regions. In the third session, a coronally advanced flap (CAF) with CTG was applied to the right upper canine(13), and in the fourth session, the tunnel technique with PRF was applied to the lower central region. PRF was prepared from the patient's venous blood by centrifugation and placed under the tunnel. An approximate two-month healing period was allowed between sessions. FINDINGS:After the eight-month treatment period, complete root coverage was achieved in the lower left region(32–33) In the lower right quadrant, the 6 and 4 mm recession in the canine and premolar teeth decreased by 4 and 2 mm, respectively. Complete coverage was also obtained in the upper right canine(13). A significant increase in tissue thickness and a decrease in sensitivity were observed in the lower central region where PRF was applied. Healing was uneventful, with no postoperative complications. CONCLUSION:This study emphasizes the importance of case-based planning in periodontal plastic surgery. The positive effect of CTG on tissue thickness and stability, supported by the biological regenerative potential of PRF, has contributed to the preservation of functional tissues. The results obtained demonstrate that a stepwise treatment protocol is predictable option in multi-quadrant gingival recession and improves patient comfort.

Keywords: Connective tissue graft; Coronally advanced flap; PRF

P-119 Periodontoloji Kliniğinde Tıbbi Konsültasyon Uygulamalarının Değerlendirilmesi: Demografik ve Sistemik Faktörlerle İlişkisi

Gizem Çörekli[1], Fatih Karaaslan[2]

[1] Uşak Üniversitesi Diş Hekimliği Fakültesi, Periodontoloji Anabilim Dalı, gizem.corekli@usak.edu.tr,

[2] Uşak Üniversitesi Diş Hekimliği Fakültesi, Periodontoloji Anabilim Dalı, fatih.karaaslan@usak.edu.tr,

Özet

Amaç: Bu çalışmanın amacı, bir periodontoloji kliniğinde yazılan tıbbi konsültasyonların sıklığını, nedenlerini ve bunların yaş, cinsiyet ile sistemik hastalık durumu arasındaki ilişkisini değerlendirmektir.

Gereç ve Yöntem: Retrospektif olarak tasarlanan bu çalışmada Uşak Üniversitesi Diş Hekimliği Fakültesi Periodontoloji Kliniğine başvuran 460 hastanın kayıtları incelenmiştir. Hastaların yaş, cinsiyet, sistemik hastalık varlığı ve konsültasyon durumu kaydedilmiştir. Elde edilen veriler SPSS 26.0 programında analiz edilmiştir. Kategorik değişkenler için ki-kare testi kullanılmış, anlamlılık düzeyi $p<0.05$ olarak kabul edilmiştir.

Bulgular: Hastaların %9,3'üne (n=43) tıbbi konsültasyon yazılmıştır. Sistemik hastalığı olan bireylerde konsültasyon oranı anlamlı olarak daha yüksektir (%36,5; $p<0.001$). Cinsiyet ile konsültasyon gereksinimi arasında fark saptanmamıştır ($p=0.394$). Konsültasyon oranı yaşla birlikte artmış ve en yüksek oran 60–71 yaş grubunda (%41,9) gözlenmiştir ($p<0.001$). Konsültasyon yazılan hastalarda en sık görülen hastalıklar kardiyovasküler hastalıklar (%39,5), osteoporoz (%23,3) ve diabetes mellitus (%14,0) olmuştur. En fazla yönlendirme yapılan branşlar romatoloji (%23,3), kardiyoloji (%18,6) ve dahiliye (%14,0) olarak belirlenmiştir.

Sonuç: Periodontoloji kliniğinde konsültasyon gereksinimi, özellikle ileri yaş ve sistemik hastalık varlığıyla ilişkilidir. Bulgular, diş hekimliğinde disiplinler arası iş birliğinin önemini ve konsültasyon süreçlerinin standardizasyon gerekliliğini vurgulamaktadır.

Anahtar Kelimeler: Konsültasyon; Periodontoloji; Sistemik hastalık.

P-119 Evaluation of Medical Consultation Practices in a Periodontology Clinic: Association with Demographic and Systemic Factors

Gizem Çörekli[1], Fatih Karaaslan[2]

[1] Uşak Üniversitesi Diş Hekimliği Fakültesi, Periodontoloji Anabilim Dalı, gizem.corekli@usak.edu.tr,

[2] Uşak Üniversitesi Diş Hekimliği Fakültesi, Periodontoloji Anabilim Dalı, fatih.karaaslan@usak.edu.tr,

Abstract

Aim: This study aimed to evaluate the frequency, causes, and demographic and systemic determinants of medical consultations in a periodontology clinic.

Materials and Methods: In this retrospective study, the records of 460 patients admitted to the Usak University Faculty of Dentistry, Department of Periodontology were analyzed. Age, gender, presence of systemic diseases, and consultation status were recorded. Data were analyzed using SPSS 26.0, and categorical variables were compared with the chi-square test ($p<0.05$).

Results: Medical consultations were requested for 9.3% (n=43) of patients. The consultation rate was significantly higher among patients with systemic diseases (36.5%, $p<0.001$). No significant difference was found between genders ($p=0.394$). Consultation frequency increased with age, peaking in the 60–71 age group (41.9%) ($p<0.001$). The most common systemic conditions were cardiovascular diseases (39.5%), osteoporosis (23.3%), and diabetes mellitus (14.0%). The most frequently consulted departments were rheumatology (23.3%), cardiology (18.6%), and internal medicine (14.0%).

Conclusion: Medical consultations in periodontology are significantly associated with older age and systemic diseases. The findings emphasize the importance of interdisciplinary collaboration and the need for standardization of consultation procedures in dental practice.

Keywords: Consultation; Periodontology; Systemic disease.

Giriş

Diş hekimliğinde sistemik hastalıkların artan prevalansı, tedavi planlamasında tıbbi konsültasyonun önemini giderek artırmaktadır. Günümüzde diş hekimleri, yalnızca lokal oral patolojileri değil, aynı zamanda hastaların sistemik durumlarını da dikkate almak zorundadır. Özellikle periodontoloji pratiğinde, lokal enfeksiyon kontrolü ile sistemik durumların yönetimi arasındaki denge, hekimler arası iletişimi zorunlu kılmaktadır [1, 2]. Tıbbi konsültasyon, hastanın sistemik durumuna ilişkin bilgilerin ilgili hekimden yazılı olarak alınması ve bu doğrultuda dental tedavinin düzenlenmesi sürecidir [2]. Bu uygulama, hem dental işlemlerin güvenliğini artırmakta hem de potansiyel komplikasyonların önlenmesine katkı sağlamaktadır. Amaç, sistemik hastalıkların dental işlemler üzerindeki olası etkilerini önceden belirlemek, riskleri en aza indirmek ve tedavi güvenliğini sağlamaktır [1, 3].

Diş hekimliği uygulamalarında, özellikle ileri yaş ve kronik hastalık prevalansının yüksek olduğu popülasyonlarda, konsültasyon ihtiyacı belirgin şekilde artmaktadır. Literatürde diş hekimliği fakültelerinde konsültasyon oranı genellikle %25–35 arasında bildirilmiş; en sık nedenler kardiyovasküler hastalıklar, diyabet ve antikoagülan tedavi kullanımı olarak rapor edilmiştir [3-5]. Ayrıca yapılandırılmış konsültasyon formlarının kullanımı, iletişim kalitesini artırmakta, hekim yanıtlarının doğruluğunu güçlendirmekte ve gereksiz yönlendirmelerin

azaltılmasına yardımcı olmaktadır [4]. Bununla birlikte, sistemik hastalıkların yaşla birlikte artması ve buna bağlı polifarmasi oranlarındaki yükseliş, konsültasyon gereksinimini doğrudan etkilemektedir [5].

Bu bağlamda, periodontoloji kliniklerinde konsültasyon sıklığının, demografik değişkenler ve sistemik hastalık varlığı ile olan ilişkisinin incelenmesi klinik açıdan önem taşımaktadır. Bu çalışmanın amacı, bir periodontoloji kliniğinde yazılan tıbbi konsültasyonların sıklığını, nedenlerini ve bu süreçte rol oynayan faktörleri belirlemektir. Elde edilecek bulguların, klinik uygulamalarda disiplinler arası iletişimi güçlendirmesi, konsültasyon süreçlerinin standardizasyonuna katkı sağlaması ve periodontal tedavide hasta güvenliği açısından yol gösterici olması beklenmektedir.

Yöntem

Bu çalışma, Uşak Üniversitesi Diş Hekimliği Fakültesi Periodontoloji Kliniği'nde tedavi gören hastalarda konsültasyon yazılma oranlarını ve bunların sistemik hastalıklar ile demografik değişkenlerle ilişkisini belirlemek amacıyla yapılan retrospektif, tanımlayıcı bir analizdir.

Çalışma Tasarımı ve Örneklem

Ocak – Ağustos 2025 tarihleri arasında kliniğe başvuran toplam 460 hasta çalışmaya dahil edilmiştir. Dahil edilme kriterleri: 18 yaş ve üzeri olmak, periodontal muayenesi tamamlanmış olmak ve sistemik anamnez formu eksiksiz doldurulmuş olmaktır. Eksik kaydı veya sistemik hastalık bilgisi bulunmayan hastalar çalışma dışı bırakılmıştır.

Veri Toplama

Hastaların elektronik kayıtları ve klinik dosyalarından şu veriler elde edilmiştir:

a) Yaş (yıl olarak, 12–85 arası, 6 kategoriye ayrılmıştır: 12–23, 24–35, 36–47, 48–59, 60–71, 72–85)

b) Cinsiyet (kadın/erkek)

c) Sistemik hastalık varlığı (en az bir kronik hastalık öyküsü olanlar "var", olmayanlar "yok" olarak kodlanmıştır)

d) Konsültasyon yazılma durumu (evet/hayır)

e) Konsültasyonun yönlendirildiği poliklinik türü (romatoloji, kardiyoloji, dahiliye, onkoloji, nöroloji, hematoloji, ortopedi vb.)

İstatistiksel Analiz

Tüm veriler IBM SPSS Statistics 26.0 yazılımı kullanılarak analiz edilmiştir. Tanımlayıcı istatistiklerde sayısal değişkenler için ortalama ± standart sapma, kategorik değişkenler için yüzde ve frekans değerleri hesaplanmıştır. Cinsiyet, yaş grubu ve sistemik hastalık durumu ile konsültasyon varlığı arasındaki ilişkiler Ki-kare testi (χ^2) ile değerlendirilmiştir. Anlamlılık düzeyi $p < 0.05$ olarak kabul edilmiştir.

Bulgular: Çalışmaya toplam 460 hasta (239 kadın, %52; 221 erkek, %48) dahil edilmiştir. Katılımcıların yaş ortalaması 44,7 ± 14,6 yıl olup, en fazla hasta 36–47 yaş grubunda (%26,5) yer almıştır.

Genel Konsültasyon Oranı

Genel olarak hastaların %9,3'üne (n=43) konsültasyon yazılmış, %90,7'sine (n=417) ise konsültasyon gereksinimi duyulmamıştır. Sistemik hastalığı bulunan hastalarda konsültasyon yazılma oranı %36,5'tir.

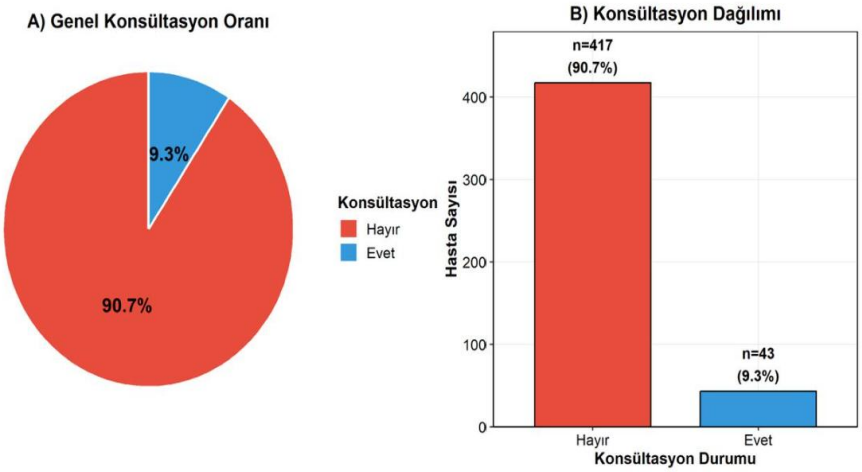

Şekil-1: Konsültasyon oranları

Cinsiyet ve Konsültasyon İlişkisi

Cinsiyete göre konsültasyon oranı kadınlarda %10,5 (n=25), erkeklerde %8,1 (n=18) olarak saptanmıştır. Ancak bu fark istatistiksel olarak anlamlı değildir ($p = 0.394$)

Yaş ve Konsültasyon İlişkisi

Yaş grupları açısından konsültasyon sıklığı anlamlı düzeyde farklılık göstermiştir ($p < 0.001$). Konsültasyon oranı, özellikle 60–71 yaş grubunda %41,9 ile en yüksek düzeydedir. 12–35 yaş aralığındaki genç gruplarda oran oldukça düşüktür.

Sistemik Hastalık ve Konsültasyon İlişkisi: Hastaların %25'inde (n=115) en az bir sistemik hastalık mevcuttur. Sistemik hastalık varlığı ile konsültasyon gereksinimi arasında güçlü ve anlamlı bir ilişki bulunmuştur ($p < 0.001$). Sistemik hastalığı olan bireylerin %36,5'ine (n=42) konsültasyon yazılırken, sistemik hastalığı olmayan grubun yalnızca %0,3'ünde (n=1) konsültasyon gerekmiştir.

Sistemik Hastalık Türleri: Konsültasyon yazılan 43 hastanın 42'sinde (%97,7) en az bir sistemik hastalık saptanmıştır. En sık görülen hastalıklar sırasıyla: a) Kardiyovasküler hastalıklar (%39,5), b) Osteoporoz (%23,3) c) Diabetes mellitus (%14,0) d) Kanser (%9,3).

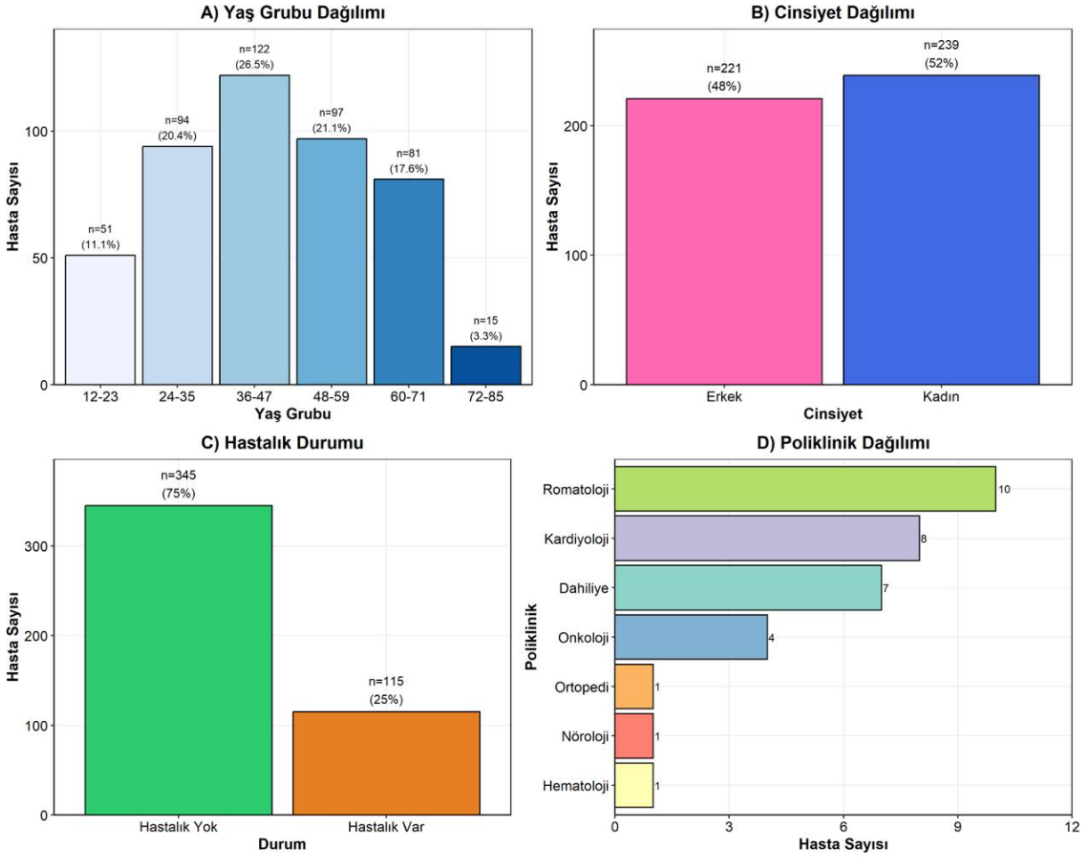

Şekil-2: Konsültasyon durumu ile yaş, cinsiyet ve poliklinik dağılımı

Konsültasyonların Yönlendirildiği Poliklinikler

Konsültasyonların büyük kısmı dört ana branşa yönlendirilmiştir: a) Romatoloji (%23,3, n=10), b) Kardiyoloji (%18,6, n=8), c) Dahiliye (%14,0, n=6) d) Onkoloji (%9,3, n=4). Bunları daha az sıklıkta Nöroloji, Hematoloji ve Ortopedi (%2,3'er) izlemiştir.

Tartışma: Bu çalışmada konsültasyon oranı %9,3 olarak belirlenmiş, sistemik hastalığı bulunan bireylerde bu oran %36,5'e yükselmiştir. Bulgular, konsültasyon gereksiniminin sistemik risk varlığında belirgin biçimde arttığını göstermektedir. Literatürde benzer oranlar bildirilmiştir; Gürbüz ve ark. [1] periodontoloji kliniğinde oranı %9,3, Jainkittivong ve ark. [3] ise %32,1 olarak rapor etmişlerdir. Geist ve Geist [4] sistemik hastalığı olanlarda yapılandırılmış formlarla bilgi paylaşımının ve konsültasyon sıklığının arttığını vurgulamıştır.

Bu çalışmada kadınlarda konsültasyon oranı erkeklere göre hafif yüksek olmasına rağmen fark istatistiksel olarak anlamlı bulunmamıştır. Benzer şekilde Gürbüz ve ark. [1] ile Fernández-Feijoo ve ark. [5] çalışmalarında da cinsiyetin konsültasyon sıklığı veya sistemik hastalık varlığı üzerinde belirleyici olmadığı bildirilmiştir. Öte yandan bazı araştırmalar, kadın hastalarda sistemik hastalık farkındalığının ve sağlık hizmeti başvurusunun daha yüksek olabileceğini göstermektedir [4, 5].

Bu çalışmada konsültasyon sıklığı yaşla birlikte anlamlı biçimde artmış ve en yüksek oran 60–71 yaş grubunda saptanmıştır. Bulgular, ileri yaşın konsültasyon gereksinimini belirgin biçimde artırdığını göstermektedir. Benzer şekilde Gürbüz ve ark. [1] ve Fernández-Feijoo ve ark. [5]

yaş ilerledikçe sistemik hastalık sıklığının arttığını ve buna paralel olarak konsültasyon oranlarının yükseldiğini bildirmiştir.

Bu çalışmada hastaların dörtte birinde en az bir sistemik hastalık bulunmuş ve sistemik hastalık varlığı ile konsültasyon gereksinimi arasında güçlü bir ilişki saptanmıştır ($p<0.001$). Sistemik hastalığı olan bireylerde konsültasyon oranı %36,5 iken, sağlıklı bireylerde bu oran yalnızca %0,3'tür. Benzer şekilde Gürbüz ve ark. [1] ile Brasher ve Rees [6] sistemik hastalık öyküsünün dental tedavi planlamasında konsültasyon gereksinimini belirgin biçimde artırdığını vurgulamıştır. Geist ve Geist [4] ise yapılandırılmış konsültasyon formlarının özellikle diabet, kardiyovasküler hastalık ve antikoagülan tedavi alan hastalarda daha uygun ve hızlı yanıtlar sağladığını bildirmiştir.

Konsültasyon yazılan hastaların büyük çoğunluğunda en az bir sistemik hastalık bulunması, konsültasyon gereksiniminin temel belirleyicisinin medikal durumlar olduğunu açıkça göstermektedir. En sık konsültasyon nedenleri kardiyovasküler hastalıklar (%39,5), osteoporoz (%23,3), diyabet (%14,0) ve kanser (%9,3) olarak belirlenmiştir. Benzer şekilde Gürbüz ve ark.[1] çalışmasında da kardiyovasküler hastalıkların en sık konsültasyon nedeni olduğu, bunu endokrin ve romatolojik hastalıkların izlediği bildirilmiştir. Fernández-Feijoo ve ark. [5] ile Brasher ve Rees [6] ise hipertansiyon, diyabet ve osteoporoz gibi kronik hastalıkların dental tedavi öncesi konsültasyon ihtiyacını artırdığını belirtmiştir.

Konsültasyonların büyük bölümü dört ana branşa yönlendirilmiştir: romatoloji (%23,3), kardiyoloji (%18,6), dahiliye (%14,0) ve onkoloji (%9,3). Bu dağılım, konsültasyon gereksiniminin çoğunlukla sistemik inflamatuvar, kardiyovasküler, metabolik ve onkolojik hastalıklar kaynaklı olduğunu göstermektedir. Benzer şekilde Gürbüz ve ark. [1] çalışmasında da en sık yönlendirme yapılan bölümler arasında kardiyoloji ve dahiliye yer almıştır. Brasher ve Rees [6] ile Geist ve Geist [4] ise dental konsültasyonların özellikle kalp hastalıkları, diyabet ve antikoagülan tedavi yönetimi açısından dahili tıp branşlarıyla koordinasyon gerektirdiğini vurgulamıştır.

Bu çalışma, retrospektif tasarımı nedeniyle yalnızca mevcut kayıtlarla sınırlıdır; dolayısıyla hasta beyanı veya eksik dosya verileri konsültasyon oranlarını etkileyebilir. Konsültasyon gerekçelerinin klinik şiddet veya periodontal tanı düzeyine göre ayrıştırılamamış olması, analiz kapsamını kısıtlamaktadır. Ayrıca araştırma tek merkezde yürütülmüş olup, farklı kurumlarda uygulanan hasta yönetim protokolleriyle genellenebilirliği sınırlıdır. Bununla birlikte çalışma, periodontoloji pratiğinde konsültasyon sıklığı ve belirleyici faktörleri sistematik biçimde inceleyen az sayıdaki yerli araştırmalardan biri olarak literatüre değerli bir katkı sağlamaktadır.

Sonuç: Bu retrospektif analiz, periodontoloji kliniğinde konsültasyon gereksiniminin hasta popülasyonunun %9,3'ünde ortaya çıktığını göstermiştir. Konsültasyon sıklığı yaşla birlikte artmakta olup, özellikle 60 yaş üzeri bireylerde anlamlı derecede yüksektir. Cinsiyetle konsültasyon arasında anlamlı bir ilişki saptanmamıştır. Sistemik hastalık varlığı, konsültasyon gereksiniminin en güçlü belirleyicisidir; sistemik hastalığı bulunan hastalarda konsültasyon oranı %36,5'e ulaşmıştır. Kardiyovasküler hastalıklar, osteoporoz, diyabet ve onkolojik durumlar en sık konsültasyon nedeni olmuştur. Konsültasyonların büyük kısmı romatoloji, kardiyoloji ve dahiliye branşlarına yönlendirilmiştir. Bu bulgular, periodontal tedavi öncesinde kapsamlı sistemik değerlendirme yapılmasının ve tıp-diş hekimliği iş birliğinin hasta güvenliği açısından kritik önem taşıdığını göstermektedir.

Kaynakça

1. Gürbüz E, Ersöz MM, Hatipoğlu H. Medical consultations, a neglected topic in periodontology: a cross-sectional study. *ADO Klinik Bilimler Dergisi*, 2023;12(3):397-404.
2. Torper J, Ansteinsson V, Lundeby T. Moving the four habits model into dentistry: development of a dental consultation model—do dentists need an additional habit? *European Journal of Dental Education* 2019;23(2):220-229.
3. Jacobson J, Cottone JA, Guest GF, Yeh C-K. Evaluation of medical consultations in a predoctoral dental clinic. *Oral Surgery Oral Medicine Oral Pathology Oral Radiology Endodontology* 1995;80(4):409-413.
4. Geist SMRY, Geist JR. Improvement in medical consultation responses with a structured request form. *Journal of Dental Education*. 2008;72(5):553-561.
5. Fernández-Feijoo J, Garea-Gorís R, Fernández-Varela M, Tomás-Carmona I, Diniz-Freitas M, Limeres-Posse J. Prevalence of systemic diseases among patients requesting dental consultation in the public and private systems. *Medicina Oral, Patologia Oral, Cirugia Bucal*. 2012;17(1):e89-e93.
6. Brasher WJ, Rees TD. The medical consultation: its role in dentistry. *Journal of the American Dental Association* 1977;95(5):961-964.

P-120 Dijital İmplantolojiye İlişkin Instagram Paylaşımlarının İçerik Özellikleri ve Etkileşim Düzeylerinin Analizi

Yaren Erişken[1] , Fatih Karaaslan[2]

[1] Uşak Üniversitesi Diş Hekimliği Fakültesi, yaren.erisken@usak.edu.tr
[2] Uşak Üniversitesi Diş Hekimliği Fakültesi, fatih.karaaslan@ usak.edu.tr

Özet

Amaç: Bu çalışmanın amacı, #dijitalimplant ve #digitalimplant etiketleriyle paylaşılan Instagram gönderilerinin içerik özelliklerini ve etkileşim düzeylerini incelemektir.

Gereç ve Yöntem: 2025 tarihinde belirlenen etiketler altında yer alan 120 gönderi değerlendirilmiştir. Çoklu gönderi türleri ayrı satırlara dönüştürülerek toplam 134 gözlem analize dahil edilmiştir. Her gönderi; tür (fotoğraf, video, metin, infografik), gönderenin kimliği (diş hekimi / ticari hesap), hedef kitle (profesyonel / halk / her ikisi) ve takipçi sayısı değişkenleri açısından incelenmiştir. Veriler SPSS 26.0 programında analiz edilmiştir. Welch'in ANOVA testi, bağımsız örneklemler t-testi (Welch düzeltmeli) ve Pearson korelasyon analizi uygulanmıştır.

Bulgular: Gönderilerin %51.5'i #dijitalimplant, %48.5'i #digitalimplant etiketiyle paylaşılmıştır. En sık gönderi türü fotoğraf (%68.7) olup, gönderilerin %58.2'si diş hekimlerine aittir. Gönderenin kimliği etkileşim üzerinde anlamlı fark yaratmıştır ($t(78.1)=2.83$, $p=.006$); diş hekimlerinin paylaşımları, ticari hesaplara kıyasla yaklaşık dokuz kat daha fazla etkileşim almıştır. Video içerikleri daha yüksek ortalama etkileşim göstermiş ancak fark istatistiksel olarak anlamlı bulunmamıştır ($p>.05$). Takipçi sayısı ile etkileşim arasında pozitif bir ilişki saptanmıştır ($r=.332$, $p<.001$).

Sonuç: Dijital implantolojiye ilişkin Instagram paylaşımlarında etkileşim düzeyi, gönderi türünden çok gönderenin kimliğiyle ilişkilidir. Profesyonel paylaşımlar, kullanıcı ilgisi ve görünürlüğü açısından daha etkili görünmektedir.

Anahtar Kelimeler: Dijital implantoloji ; Etkileşim analizi ;Instagram

P-120 Analysis of Instagram Content and Engagement in Digital Implantology

Yaren Erişken[1], Fatih Karaaslan[2]

[1] Uşak Üniversitesi Diş Hekimliği Fakültesi, yaren.erisken@usak.edu.tr
[2] Uşak Üniversitesi Diş Hekimliği Fakültesi, fatih.karaaslan@ usak.edu.tr

Abstract

Aim: This study aimed to analyze the content characteristics and engagement levels of Instagram posts shared under the hashtags #dijitalimplant and #digitalimplant.

Materials and Methods: A total of 120 posts were collected between November 2024 and February 2025, yielding 134 observations after expansion of multi-type posts. Each post was evaluated by content type (photo, video, text, infographic), uploader identity (dentist / commercial account), target audience, and follower count. Data were analyzed using SPSS 26.0 with Welch's ANOVA, independent samples t-test (Welch-corrected), and Pearson correlation analyses.

Results: Of all posts, 51.5% were tagged #dijitalimplant and 48.5% #digitalimplant. Photos were the most frequent content type (68.7%), and 58.2% of posts were shared by dentists. Engagement differed significantly by uploader identity ($t(78.1)=2.83$, $p=.006$); dentist posts received nearly nine times more engagement than commercial ones. Although videos showed higher mean engagement, the difference was not statistically significant ($p>.05$). A positive correlation was found between follower count and engagement ($r=.332$, $p<.001$).

Conclusion: Engagement in digital implantology-related Instagram content is primarily influenced by the uploader's professional identity rather than the content type. Posts shared by dental professionals achieve greater visibility and interaction within social media platforms.

Keywords: Digital implantology; Engagement analysis ; Instagram

Giriş

Dijital teknolojilerin diş hekimliğine entegrasyonu, özellikle implant uygulamalarında tanı, planlama ve üretim süreçlerinde önemli bir dönüşüm sağlamıştır. Dijital implantoloji, bilgisayar destekli tasarım ve üretim (CAD/CAM), dijital tarama ve rehberli cerrahi gibi yenilikçi yaklaşımlarla tedavi doğruluğunu ve öngörülebilirliğini artırmaktadır [1].

Bu teknolojik gelişmelere paralel olarak, sosyal medya diş hekimleri için hem profesyonel paylaşım hem de tanıtım aracı haline gelmiştir. Özellikle Instagram, görsel temelli yapısı ve yüksek kullanıcı etkileşimi nedeniyle diş hekimliği alanında en çok tercih edilen platformlardan biridir [2,3]. Ancak literatür, bu paylaşımların çoğunun bilimsel doğruluk yerine tanıtım ve estetik odaklı olduğunu, bilgi içeriğinin sınırlı kaldığını göstermektedir [4,5].

Önceki çalışmalar sosyal medyada ortodonti [2], dental travma [4] ve estetik diş hekimliği [5] konularında yapılan paylaşımları incelemiş olsa da, dijital implantolojiye yönelik gönderiler sistematik biçimde değerlendirilmemiştir. Özellikle "#digitalimplant" ve "#dijitalimplant" etiketleri altındaki içeriklerin yapısı, paylaşım amacı ve etkileşim düzeyine ilişkin veriler literatürde bulunmamaktadır.

Bu çalışmanın amacı, Instagram'da "#digitalimplant" ve "#dijitalimplant" etiketleriyle paylaşılan gönderilerin türü, paylaşan kişi tipi ve etkileşim düzeyleri arasındaki ilişkileri incelemektir. Çalışma, dijital implantoloji alanında sosyal medyada yer alan içerik

dinamiklerinin ve kullanıcı etkileşimlerinin daha iyi anlaşılmasına katkı sağlamayı hedeflemektedir.

Yöntem

Bu araştırma, sosyal medya platformu Instagram üzerindeki "#digitalimplant" ve "#dijitalimplant" etiketleriyle paylaşılan gönderilerin içerik ve etkileşim özelliklerini inceleyen tanımlayıcı ve analitik bir kesitsel çalışmadır.

Veri Toplama Süreci

Veri toplama işlemi, 2025 yılı içerisinde gerçekleştirilmiştir. Instagram arama çubuğu kullanılarak "#digitalimplant" ve "#dijitalimplant" etiketleriyle yapılan aramalarda çıkan ilk 120 gönderi incelenmiştir. Her bir gönderi, görünürlük,erişim sıralamasına göre seçilmiştir. Yalnızca genel erişime açık gönderiler dahil edilmiştir.

Dahil Edilme Kriterleri

#digitalimplant" veya "#dijitalimplant etiketiyle paylaşılmış olması,

Gönderinin dental implantolojiyle ilişkili içerik barındırması,

Paylaşımın erişilebilir ve analiz tarihinden önce kaldırılmamış olması.

Veri Kodlama ve Değişkenler

Uygun gönderiler için aşağıdaki değişkenler kodlanmıştır:

Hashtag: (#digitalimplant / #dijitalimplant)

Gönderi türü: Fotoğraf, video, metin ,infografik

Gönderen kimliği: Diş hekimi / Ticari veya özel hesap

Hedef kitle: Profesyonel, halk veya her ikisi

Takipçi sayısı: Gönderiyi paylaşan hesabın takipçi sayısı

Etkileşim göstergeleri: Beğeni sayısı, yorum sayısı ve toplam etkileşim (beğeni + yorum)

Birden fazla gönderi türü içeren paylaşımlar (örneğin hem fotoğraf hem video) satır bazlı genişletilerek ayrı kayıtlar olarak analiz edilmiştir. Bu nedenle analiz birimi gönderi sayısı değil, gözlem sayısı (N = 134) olarak belirlenmiştir.

İstatistiksel Analiz

Veri analizi IBM SPSS Statistics 26.0 yazılımı kullanılarak yapılmıştır. Verilerin dağılımı Shapiro–Wilk testi ile değerlendirilmiştir. Gönderi türlerine göre etkileşim toplamları, varyans homojenliği varsayımının ihlali nedeniyle Welch'in tek yönlü ANOVA testi ile analiz edilmiştir. Gönderen kişi türüne göre etkileşim farklılıkları, eş varyans varsayımının sağlanmadığı durumlarda Welch düzeltmeli bağımsız örneklemler t-testi ile incelenmiştir. Beğeni, yorum, etkileşim ve takipçi sayısı arasındaki ilişkiler, Pearson korelasyon analizi ile değerlendirilmiştir. Tüm testlerde anlamlılık düzeyi $p < 0.05$ olarak kabul edilmiştir.

Bulgular

Katılımcı ve Gönderi Özellikleri

Analize dahil edilen toplam gözlem sayısı 134'tür. Orijinal veri setinde 120 gönderi yer almakla birlikte, çoklu gönderi türü içeren paylaşımların satır bazlı genişletilmesi sonucu toplam gözlem sayısı artmıştır.

Gönderilerin %51.5'i #dijitalimplant, %48.5'i ise #digitalimplant etiketiyle paylaşılmıştır. En sık paylaşılan gönderi türü fotoğraf (%68.7) olup, bunu video (%11.9), infografik (%11.9) ve metin (%7.5) takip etmiştir. Gönderilerin %58.2'si diş hekimleri tarafından, %41.8'i ise ticari/özel hesaplar tarafından paylaşılmıştır. Hedef kitle açısından gönderilerin %56.7'si profesyonellere, %25.4'ü halka ve %17.9'u her iki gruba yönelikti.

Tablo 1. Katılımcıların Demografik Özellikleri

Değişken	Kategori	N	%
Hashtag	#dijitalimplant	69	51.5
	#digitalimplant	65	48.5
Gönderi Türü	Fotoğraf	92	68.7
	Metin	10	7.5
	İnforgrafik	16	11.9
	Video	16	11.9
Hedef Kitle	Profesyonel	76	56.7
	Her ikisi	24	17.9
	Halk	34	25.4
Gönderen Kim	Diş hekimi	78	58.2
	Ticari/özel	56	41.8

Gönderi Türüne Göre Etkileşim

Gönderi türlerine göre toplam etkileşim (beğeni + yorum) düzeyleri arasında istatistiksel olarak anlamlı bir fark saptanmamıştır (Welch's ANOVA, $F(3, 32.0) = 2.55$, $p = .073$). Bununla birlikte, betimsel bulgular video içeriklerinin ortalama etkileşim düzeyinin ($M = 418$) fotoğraf ($M = 146$), metin ($M = 61$) ve infografik ($M = 26$) gönderilerine kıyasla daha yüksek olduğunu göstermiştir. Ancak video gönderilerinde gözlenen yüksek standart sapma (SD = 1114), etkileşim değerlerinde geniş bir dağılım olduğunu ortaya koymaktadır. Bu sonuç, video içeriklerinin genel olarak daha fazla dikkat çekme eğiliminde olduğunu, ancak bu etkinin istatistiksel anlamlılığa ulaşmadığını göstermektedir.

Tablo 2. Gönderi Türlerine Göre Etkileşim Toplamı Betimsel İstatistikleri

Gönderi Türü	N	Ortalama	Medyan	SS	Min	Max
Fotoğraf	92	146.0	37.5	464.0	0	4221
Metin	10	61.1	13.5	99.8	2	251
İnforgrafik	16	26.0	12.0	60.2	1	251
Video	16	418.0	36.0	1114.0	1	4221

F	df_1	df_2	p
2.55	3	32.0	.073

Gönderen Kişi Türüne Göre Etkileşim

Gönderenin kimliği ile etkileşim düzeyi arasındaki fark istatistiksel olarak anlamlı bulunmuştur (Welch düzeltmeli bağımsız örneklemler t-testi, $t(78.1) = 2.83$, $p = .006$). Diş hekimleri tarafından yapılan paylaşımların ortalama etkileşim düzeyi ($M = 252$, SD = 703), ticari/özel hesaplara ait gönderilerden ($M = 26.8$, SD = 49.8) yaklaşık dokuz kat daha yüksek bulunmuştur. Bu bulgu, profesyonel kaynaklardan yapılan paylaşımların kullanıcılar tarafından daha fazla ilgi gördüğünü göstermektedir.

Tablo 3. Gönderen Kişi Türüne Göre Betimsel İstatistikler

Grup	n	Ortalama	Medyan	SS	SH	T	Df	p			
Diş hekimi	78	252.0	62.5	703.0	79.6	2.83	78.1	.006	T	df	p
Ticari/özel	56	26.8	13.0	49.8	6.66				2.83	78.1	.006

Değişkenler Arasındaki Korelasyonlar

Beğeni ile yorum sayısı arasında pozitif ve anlamlı bir ilişki bulunmaktadır ($r = .462$, $p < .001$). Beğeni ile etkileşim toplamı arasında çok güçlü bir korelasyon saptanmıştır ($r = 1.000$, $p < .001$), bu durum etkileşim toplamının beğeni ve yorum sayılarından oluşmasıyla uyumludur. Etkileşim toplamı ile takipçi sayısı arasında pozitif yönde anlamlı bir ilişki gözlenmiştir ($r = .332$, $p < .001$). Yorum sayısı ile takipçi sayısı arasındaki ilişki daha zayıf düzeyde ancak anlamlıdır ($r = .230$, $p = .007$).

Tablo 4. Değişkenler Arasındaki Pearson Korelasyonları

Değişken	1	2	3	4
1. Beğenme Sayısı	—			
2. Yorum Sayısı	.462***	—		
3. Etkileşim Toplamı	1.000***	.485***	—	
4. Gönderen Takipçi Sayısı	.330***	.230**	.332***	—

Tartışma: Bu çalışma, Instagram'da #digitalimplant ve #dijitalimplant etiketleriyle paylaşılan içeriklerin yapısını ortaya koymuştur. Bulgular, gönderilerin büyük çoğunluğunun fotoğraf formatında olduğunu göstermekte olup, bu durum Instagram'ın görselliğe dayalı yapısıyla uyumludur [1,2]. Gönderilerin yaklaşık yarısının İngilizce etikete sahip olması, dijital implantoloji alanında paylaşımların uluslararası bir iletişim yönelimi taşıdığını göstermektedir [6]. Çoğunluğun diş hekimleri tarafından paylaşılması ise profesyonellerin sosyal medyayı hem bilgi aktarımı hem de tanıtım aracı olarak kullandığını düşündürmektedir [2,4]. Ayrıca, profesyonellere yönelik içeriklerin ağırlıkta olması, Instagram'ın hem bilimsel hem de eğitsel bir platform olarak değerlendirildiğini göstermektedir [1]. Ancak, profesyonel paylaşımların

artışıyla birlikte etik sınırların korunması ve bilgi doğruluğunun sağlanması gerektiği vurgulanmalıdır [3].

Bu çalışmada, gönderi türlerine göre toplam etkileşim düzeyleri arasında istatistiksel olarak anlamlı bir fark bulunmamıştır. Ancak betimsel sonuçlar, video içeriklerinin diğer formatlara göre daha yüksek etkileşim eğilimi gösterdiğini ortaya koymuştur. Benzer şekilde, Buyuk ve ark. [2], ortodontiyle ilişkili Instagram gönderilerinde videoların kullanıcı ilgisini artırdığını, ancak etkileşim farklarının istatistiksel olarak anlamlı olmadığını bildirmiştir. Instagram'ın görsel temelli yapısı, özellikle dinamik içeriklerin daha fazla dikkat çekmesini sağlamaktadır [1,6]. Bununla birlikte, bu tür paylaşımlarda etkileşim düzeylerinin yüksek standart sapma göstermesi, etkileşimin yalnızca içerik türüne değil, gönderinin sunum kalitesine, estetik değerine ve hedef kitle uyumuna da bağlı olduğunu düşündürmektedir [3]. Genel olarak, video paylaşımları etkileşimi artırma potansiyeline sahip olsa da, bu etkinin istatistiksel olarak anlamlı hale gelmesi için daha geniş örneklemlerle yapılacak çalışmalar gereklidir.

Analiz sonuçları, gönderinin kimliği ile etkileşim düzeyi arasında anlamlı bir fark olduğunu göstermiştir. Diş hekimleri tarafından yapılan paylaşımlar, ticari veya özel hesaplara kıyasla belirgin biçimde daha fazla etkileşim almıştır. Bu durum, kullanıcıların klinik veya bilimsel güvenilirliği yüksek kaynaklardan gelen içeriklere daha fazla ilgi gösterdiğini düşündürmektedir. Benzer biçimde Buyuk ve ark. [2], ortodontiyle ilişkili paylaşımlarda diş hekimlerine ait gönderilerin hem bilgilendirici hem de güvenilir bulunduğunu, bu nedenle kullanıcı etkileşiminin daha yüksek olduğunu bildirmiştir. Gucyetmez Topal ve ark. [4] da travma vakalarına ilişkin gönderilerde profesyonel hesapların paylaşımlarının daha fazla bilgi içeriğine sahip olduğunu ve kullanıcılar tarafından daha çok etkileşim aldığını belirtmiştir. Ayrıca, Buldur ve ark. [6] ile Kelleher ve ark. [3] yaptığı çalışmada da profesyonel paylaşımların etik sorumluluk taşıdığı, ancak bu tür içeriklerin toplumsal güveni artırdığı vurgulanmıştır.

Analiz sonuçları, sosyal medya etkileşimiyle ilişkili değişkenler arasında anlamlı ve pozitif yönlü bağlantılar olduğunu göstermiştir. Beğeni sayısı ile yorum sayısı arasındaki orta düzeyde pozitif korelasyon, kullanıcı etkileşiminin çift yönlü bir yapıda olduğunu ve beğeni alan gönderilerin aynı zamanda yorumlarla da desteklendiğini ortaya koymaktadır. Benzer şekilde, takipçi sayısının artışıyla etkileşim düzeyinin yükselmesi yönündeki bulgu, daha geniş kitlelere ulaşan hesapların görünürlük ve etkileşim avantajına sahip olduğunu göstermektedir [2,4].Bu sonuçlar, sosyal medyada takipçi büyüklüğünün içerik başarısında belirleyici bir unsur olduğunu desteklemektedir [6]. Ancak Kelleher ve ark. [3] çalışmada da vurgulandığı üzere, yüksek etkileşim oranı her zaman bilgi doğruluğu veya profesyonel yeterlilik anlamına gelmemektedir. Dolayısıyla etkileşim ölçütleri, içerik kalitesinden çok görünürlük ve erişim düzeyini yansıtmaktadır. Genel olarak bu bulgular, sosyal medya platformlarında dijital diş hekimliği paylaşımlarında etkileşimin hem yapısal (takipçi sayısı, paylaşım formatı) hem de davranışsal (beğeni, yorum) faktörlerin etkileşimiyle şekillendiğini göstermektedir.

Sonuç: Bu çalışma, #dijitalimplant ve #digitalimplant etiketli Instagram paylaşımlarını incelemiştir. Bulgular, gönderenin kimliğinin etkileşim üzerinde belirleyici olduğunu; diş hekimlerinin paylaşımlarının ticari hesaplara göre anlamlı biçimde daha fazla etkileşim aldığını göstermiştir. Video içerikleri daha yüksek ortalama etkileşim eğilimi gösterse de fark istatistiksel olarak anlamlı değildir. Ayrıca, takipçi sayısı ile etkileşim düzeyi arasında pozitif ilişki bulunmuştur. Sonuç olarak, dijital implantolojiye yönelik profesyonel paylaşımlar sosyal medyada daha fazla görünürlük ve etkileşim sağlamaktadır [2,4,3].

Kaynakça

1. Özdal Zincir Ö, Bozkurt AP, Gaş S. Potential patient education of YouTube videos related to wisdom tooth surgical removal. *The Journal of craniofacial surgery.* 2019;30(5):e481–e484. doi:10.1097/SCS.0000000000005573
2. Graf I, Gerwing H, Hoefer K, Ehlebracht D, Christ H, Braumann B. Social media and orthodontics: A mixed-methods analysis of orthodontic-related posts on Twitter and Instagram. *American Journal of Orthodontics and Dentofacial Orthopedics.* 2020;158(2):221–228. doi:10.1016/j.ajodo.2019.08.012
3. Ooi H, Kelleher M. Instagram dentistry. *Primary Dental Journal.* 2021;10(1):13–19. doi:10.1177/2050168420980964
4. Güçyetmez Topal B, Falakaloğlu S, Falay S. Evaluation of dental trauma related posts on Instagram. *European Journal of Research in Dentistry.* 2020;4(1):18–24. doi:10.35333/ERD.2020.182
5. Menziletoglu D, Guler AY, Isik BK. Are YouTube videos related to dental implant useful for patient education? *Journal Of Stomatology, Oral And Maxıllofacıal Surgery.* 2020;121(6):661–664. doi:10.1016/j.jormas.2019.12.022
6. Gaş S, Zincir ÖÖ, Bozkurt AP. Are YouTube videos useful for patients interested in botulinum toxin for bruxism? *Journal of Oral and Maxillofacial Surgery.* 2019;77(9):1776–1783. doi:10.1016/j.joms.2019.04.004

P-121 Çoklu Diş Eti Çekilmesinin Tünel Yaklaşımı ve Subepitelyal Bağ Dokusu Greftiyle Tedavisi

Poster Bildiri

Elif Alay Topçu[1], Levent Ersin[2], Hicran Dönmez Özkan[2], Veli Özgen Öztürk[1]

[1] Aydın Adnan Menderes Üniversitesi Diş Hekimliği Fakültesi, Periodontoloji A.d., Aydın Türkiye

[2] Aydın Adnan Menderes Üniversitesi Diş Hekimliği Fakültesi, Endodonti A.d., Aydın Türkiye

Amaç: Bu olgu raporunun amacı, üst anterior bölgede görülen çoklu diş eti çekilmesinin palatinal bölgeden alınan subepitelyal bağ dokusu grefti (SBDG) ve tünel tekniği ile tedavisinin bir yıllık takip sonuçlarını sunmaktır. Olgu Tanımlaması: 57 yaşında, sistemik olarak sağlıklı ve sigara kullanmayan erkek hasta; üst anterior dişlerinde hassasiyet ve estetik kaygı şikâyetleriyle kliniğimize başvurmuştur. Klinik muayenede 13 ve 23 numaralı dişler arasında sırasıyla 2 mm, 3 mm, 5 mm, 3 mm, 3 mm ve 1 mm diş eti çekilmesi ile yapışık diş eti eksikliği saptanmış; ayrıca dişlerde yaygın fırça abrazyonu gözlenmiştir. Cerrahisiz periodontal tedavi sonrası üst anterior dişlerin palatinal orta üçlüsünde olacak şekilde splint uygulanmıştır. 13 ve 23 numaralı dişler arasındaki bölgeye SBDG'nin yerleştirilmesine izin veren kısmi kalınlıkta supraperiostal bir zarf hazırlanmış, flebin koronal yönde hareketini artırmak amacıyla komşu dental papillalarda tünel preparasyonu yapılmıştır. Palatal bölgeden 15×7 mm boyutunda SBDG tek dikey kesi yöntemiyle elde edilmiştir. Greft, tünel içerisine 6-0 propilen süturlar ile yerleştirilmiş; flep, koronal askı süturlarıyla mine-sement sınırına sabitlenmiştir. Hastaya nonsteroid antiinflamatuvar ve antiseptik gargara reçete edilmiş, operasyon sonrası rutin ağız bakımına devam etmesi önerilmiştir. Süturlar 21. günde alınmıştır. Mine abrazyonlarına bağlı madde kayıpları bulunan 11, 12, 21 ve 22 numaralı dişlere 2 ay sonunda endodonti kliniğinde estetik restorasyon uygulanmış, iyileşme komplikasyonsuz seyretmiştir. Bulgular: Başlangıç, 3. hafta, 1., 3., 6. ve 12. ay klinik değerlendirmelerinde; tam kök örtümü sağlandığı, keratinize doku genişliğinin arttığı ve hassasiyet şikâyetlerinin azaldığı görülmüştür. Sonuç: Çoklu diş eti çekilmelerinin tedavisinde SBDG ile tünel tekniğinin kombinasyonu, tam kök örtümü ve keratinize doku kazanımı açısından etkilidir. Bununla birlikte, komplike olgularda mine abrazyonlarının yönetimi için cerrahiye ek estetik restorasyonlar gereklidir ve multidisipliner yaklaşım tedavi başarısını artırır.

Anahtar Kelimeler: Diş eti çekilmesi; subepitelyal bağ dokusu grefti; tünel tekniği

P-121 Treatment of Multiple Gingival Recessions with Tunnel and Subepithelial Connective Tissue Graft

Poster Abstract

Elif Alay Topçu[1], Levent Ersin[2], Hicran Dönmez Özkan[2], Veli Özgen Öztürk[1]

[1] Aydın Adnan Menderes University Faculty Of Dentistry, Department Of Periodontology, Aydın, Turkey

[2] Aydın Adnan Menderes University Faculty Of Dentistry, Department Of Endodontics, Aydın, Turkey

Aim: To present the one-year follow-up of multiple maxillary anterior gingival recessions treated with a palatally harvested subepithelial connective tissue graft (SCTG) and the tunnel technique. Case Description: A 57-year-old healthy, non-smoking male presented with hypersensitivity and aesthetic concerns in the maxillary anterior teeth. Clinical examination showed gingival recession of 2 mm at #13, 3 mm at #12, 5 mm at #11, 3 mm at #21, 3 mm at #22, and 1 mm at #23, with inadequate keratinized tissue and generalized toothbrush abrasion. After non-surgical periodontal therapy, a palatal middle-third splint was applied. Between #13 and #23, a partial-thickness supraperiosteal envelope was prepared for SCTG placement, and adjacent papillae were released for coronal flap advancement using a tunnel preparation. A 15×7 mm SCTG was harvested from the palate via single incision. The graft was inserted into the tunnel and stabilized with 6-0 polypropylene sutures; the flap was coronally positioned and secured to the cementoenamel junction with suspensory sutures. Postoperatively, medication and an antiseptic mouth rinse were prescribed with oral-hygiene instructions. Sutures were removed at 21 days. At two months, esthetic restorations were placed in the endodontics clinic on teeth #11, #12, #21, and #22 for abrasion-related substance loss, and healing was uneventful. Results: Clinical evaluations at baseline, 3 weeks, 1, 3, 6, and 12 months showed complete root coverage, increased keratinized tissue width, and reduced hypersensitivity. Conclusion: The SCTG–tunnel combination is effective for multiple gingival recessions, providing root coverage and keratinized tissue gain. In complex cases, managing cervical abrasions requires adjunctive esthetic restorations in addition to surgery, and a multidisciplinary approach enhances success.

Keywords: Gingival recession; subepithelial connective tissue graft; tunnel technique

P-122 Gebelikte Diş Eti Hastalıkları ile İlgili Youtube Videolarının İçerik Analizi

Muhammet Batuhan Arslan[1], Fatih Karaaslan[2]

[1] Uşak Üniversitesi Diş Hekimliği Fakültesi, Periodontoloji Anabilim Dalı, Uşak, Türkiye, muhammet.arslan@usak.edu.tr (ORCİD: 0009-0008-0642-6121)

[2] Uşak Üniversitesi Diş Hekimliği Fakültesi, Periodontoloji Anabilim Dalı, Uşak, Türkiye, fatih.karaaslan@usak.edu.tr (ORCİD: 0000-0002-9899-3316)

Özet

Amaç: Bu çalışmanın amacı, YouTube platformunda yer alan "hamilelikte diş eti hastalıkları" konulu videoların bilgi güvenilirliği, genel kalite düzeyi ve bilimsel içerik yeterliliğini değerlendirmektir.

Gereç ve Yöntem: YouTube'da yapılan arama sonucunda elde edilen ilk 100 video arasından, belirlenen dahil edilme kriterlerini karşılayan 33 video incelendi. Sessiz, animasyon biçiminde veya reklam amaçlı videolar çalışma dışı bırakıldı. Videoların süresi, görüntülenme, beğeni, yorum, abone sayısı gibi etkileşim göstergeleri kaydedildi. İçerik değerlendirmesi için DISCERN, Küresel Kalite Ölçeği (GQS) ve Toplam İçerik Skoru kullanıldı. Paylaşım kaynakları; bireysel sağlık çalışanları, sağlık kuruluşları, sağlık internet siteleri ve bağımsız kullanıcılar olarak sınıflandırıldı. Veriler Kruskal–Wallis ve Dunn–Bonferroni testleriyle analiz edildi.

Bulgular: Videoların ortalama süresi 3.13±2.60 dakika, ortalama görüntülenme sayısı 8075±9393 idi. DISCERN ve GQS skorları orta–iyi düzeyde bulundu. En yüksek izlenme oranı sağlık internet sitelerine ait videolarda, en yüksek beğeni ve yorum oranı ise bağımsız kullanıcılarda saptandı. Sağlık profesyonellerinin videoları daha yüksek kaliteye sahip olsa da etkileşim oranları daha düşüktü.

Sonuç: YouTube, gebelikte diş eti hastalıkları konusunda bilgilendirme potansiyeli taşıyan bir platformdur. Ancak içeriklerin bilimsel doğruluk, güncellik ve kaynak gösterimi açısından standartlaştırılması gerekmektedir. Sağlık profesyonellerinin denetiminde hazırlanacak içerikler, yanlış bilgiyle mücadele ve hasta eğitimine önemli katkı sağlayabilir.

Anahtar Kelimeler: Gebelik; Diş eti hastalıkları; YouTube

P-122 Content Analysis of YouTube Videos About Gum Diseases During Pregnancy

Muhammet Batuhan Arslan[1] , Fatih Karaaslan[2]

[1] Uşak Üniversitesi Diş Hekimliği Fakültesi, Periodontoloji Anabilim Dalı, Uşak, Türkiye, muhammet.arslan@usak.edu.tr (ORCİD: 0009-0008-0642-6121)

[2] Uşak Üniversitesi Diş Hekimliği Fakültesi, Periodontoloji Anabilim Dalı, Uşak, Türkiye, fatih.karaaslan@usak.edu.tr (ORCİD: 0000-0002-9899-3316)

Abstract

Objective: The aim of this study was to evaluate the reliability, overall quality, and scientific content of YouTube videos related to gingival diseases during pregnancy.

Materials and Methods: Among the first 100 videos retrieved from YouTube, 33 met the inclusion criteria and were analyzed. Silent, animated, and promotional videos were excluded. Video duration, view count, likes, comments, and subscriber numbers were recorded. Content quality was assessed using the DISCERN, Global Quality Scale (GQS), and Total Content Score. Upload sources were categorized as individual health professionals, healthcare institutions, health websites, and independent users. Statistical analyses were performed using the Kruskal–Wallis and Dunn–Bonferroni tests.

Results: The mean video duration was 3.13±2.60 minutes, with a mean view count of 8075±9393. DISCERN and GQS scores indicated moderate-to-good reliability and quality. Health websites had the highest viewing rates, while independent users showed the highest numbers of likes and comments. Videos uploaded by health professionals demonstrated higher quality but lower engagement rates.

Conclusion: YouTube serves as a potential platform for disseminating information on gingival diseases during pregnancy; however, content standardization, scientific accuracy, and proper referencing are essential. Professionally produced and verified videos could enhance patient education and help reduce misinformation.

Keywords: Pregnancy, gingival diseases, YouTube

Giriş

Gebelik, hormonal ve vasküler değişimlerin diş eti dokularında inflamatuvar yanıtı artırdığı bir dönemdir. Artan östrojen ve progesteron düzeyleri gingival ödem, kanama ve plak birikimini kolaylaştırarak gingivitis ve periodontitis gelişimine zemin hazırlar [1]. Bu nedenle gebelikte periodontal sağlığın korunması hem anne hem de fetüs sağlığı açısından klinik önem taşımaktadır.

Bununla birlikte, gebelerin önemli bir kısmı ağız sağlığının gebelik süreciyle ilişkisi konusunda yeterli bilgiye sahip değildir. Petita ve ark. [1], kadınların çoğunun ağız sağlığının önemini kabul etmesine rağmen yalnızca yarısının gebelikte diş hekimi kontrolüne gittiğini bildirmiştir. Benzer şekilde, Tenenbaum ve Azogui-Levy [2], gebelikte ağız sağlığına ilişkin bilgi, tutum ve davranış düzeylerinin yetersiz olduğunu ve bunun oral sağlık okuryazarlığı ile sosyoekonomik faktörlerle ilişkili olduğunu vurgulamıştır.

Dijital medya, bireylerin sağlık bilgisine erişiminde giderek daha fazla kullanılmaktadır. Görsel-işitsel yapısı nedeniyle YouTube, diş hekimliği alanında sık başvurulan bir bilgi kaynağıdır. Ancak önceki çalışmalar, periodontal konulardaki videoların çoğunun orta veya düşük düzeyde kaliteye ve sınırlı bilimsel güvenilirliğe sahip olduğunu göstermektedir [3]

Bu çalışmanın amacı, YouTube platformunda yer alan "hamilelikte dişeti hastalıkları" konulu videoların bilgi güvenilirliği, genel kalite düzeyi ve bilimsel içerik yeterliliğini değerlendirmek ve bu parametrelerin paylaşım kaynaklarına göre farklılıklarını incelemektir.

Yöntem: Bu çalışma, YouTube platformunda yayımlanan "hamilelikte diş eti hastalıkları" konulu videoların içerik ve kalite analizini amaçlayan tanımlayıcı-kesitsel bir tasarımda yürütülmüştür.

Veri Toplama Süreci

Çalışma, Eylül 2025 tarihinde YouTube platformunda "pregnancy gum disease", "gingivitis in pregnancy" ve "hamilelikte diş eti hastalıkları" anahtar kelimeleri kullanılarak gerçekleştirilmiştir.. Arama geçmişi temizlenmiş ve filtreler "tüm dünyada" ve "ilgiliğe göre sıralama" olarak ayarlanmıştır. İlk 100 video incelenmiş, dahil edilme ve dışlanma kriterlerine göre uygun olan 33 video çalışmaya dahil edilmiştir.

Dahil Edilme Kriterleri

Herhangi bir dilde yayımlanmış olmak,

Süresinin 1–12 dakika arasında olması,

Hamilelikte diş eti hastalıkları veya periodontal değişikliklerle doğrudan ilişkili bilgi içermesi,

Sesli ve görsel içeriğe sahip olması.

Dışlanma Kriterleri

Sessiz veya yalnızca animasyon içeren videolar,

Reklam veya tanıtım amaçlı içerikler,

Yetersiz açıklama ya da alakasız konular.

Veri Değerlendirme Parametreleri

Dahil edilen videolar aşağıdaki değişkenler açısından incelenmiştir:

Video özellikleri: Görüntülenme sayısı, beğenilme sayısı, yorum sayısı, abone sayısı, yüklenme yılı, yüklenmeden sonra geçen gün sayısı, video süresi (dk).

Paylaşım kaynağı: (1) Bireysel sağlık çalışanı, (2) Sağlık kuruluşu (üniversite, hastane, klinik),

(3) Sağlık internet sitesi, (4) Bağımsız kullanıcı (TV programı, haber, kişisel hesap).

Bilgi güvenilirliği: Modifiye DISCERN ölçeği (5 madde, evet/hayır; toplam 0–5 puan).

Genel kalite düzeyi: Küresel Kalite Skalası (GQS), 1–5 arasında puanlanan beşli Likert ölçeği.

Toplam içerik skoru: Amerikan Pediatri Akademisi (AAP), Amerikan Diş Hekimleri Birliği (ADA), Amerikan Aile Hekimleri Akademisi (AAFP) ve Amerikan Kadın Doğum Uzmanları Koleji (ACOG) rehberlerinden uyarlanan 10 kriter esas alınmıştır (ağız hijyeni, dişeti sağlığı, hekim kontrolü, beslenme, dental tedavi, ilaçlar, bilginin güncelliği, hedef kitleye uygunluk, koruyucu hekimlik, risk–yarar dengesi). Her madde 1 puan üzerinden değerlendirilmiştir.

İstatistiksel Analiz

Veriler IBM SPSS Statistics yazılımında analiz edilmiştir. Tanımlayıcı istatistikler; sayısal değişkenler için ortalama ± standart sapma ($\bar{x}\pm ss$), kategorik değişkenler için n (%) olarak

sunulmuştur. Paylaşım kaynak grupları arasındaki farklılıkların incelenmesinde Kruskal–Wallis testi kullanılmış; anlamlı fark saptanan değişkenlerde farkın yönünü belirlemek için Dunn–Bonferroni post-hoc testi uygulanmıştır. İstatistiksel anlamlılık düzeyi $p<0.05$ olarak kabul edilmiştir

Bulgular: Videoların ortalama süresi 3.13±2.60 dakika, ortalama görüntülenme sayısı 8075.73±9393.61, ortalama beğeni sayısı 54.85±81.59, ortalama yorum sayısı 4.00±11.01dir. Videoların ortalama yüklenme yılı 2019.79±4.07, yüklenmeden itibaren geçen süre ise 1915.15±1454.75 gün olarak hesaplanmıştır. Ülke dağılımında en yüksek paya ABD (%39.29) ve Türkiye (%39.29) sahiptir.

Tablo 1: Videolara Ait Tanımlayıcı İstatistikler

Parameters	
Video Süresi dk. (x̄±sd)	3.13±2.60
Görüntülenme Sayısı (x̄±sd)	8075.73±9393.61
Yüklenme Tarihi (x̄±sd)	2019.79±4.07
Yüklenmeden Sonra Zaman (Gün) (x̄±sd)	1915.15±1454.75
Beğenilme Sayısı (x̄±sd)	54.85±81.59
Yorum Sayısı (x̄±sd)	4.00±11.01
Abone Sayısı (x̄±sd)	66726.94±153193.03
Paylaşım Kaynak Kodu (n,%)	
Bireysel Sağlık Çalışanları	9(%27.3)
Sağlık Kuruluşları	4(%12.1)
Sağlık İnternet Siteleri	11(%33.3)
Bağımsız Kullanıcılar	9(%27.3)
DICERN Skoru (n,%)	
1	2(%6.1)
2	4(%12.1)
3	11(%33.3)
4	14(%42.4)
5	2(%6.1)
Küresel Kalite Ölçeği (n,%)	
1	2(%6.1)
2	5(%15.2)
3	10(%30.3)
4	10(%30.3)
5	6(%18.2)
Toplam İçerik Skoru (n,%)	
2	4(%12.1)
3	1(%3.0)
4	4(%12.1)
5	2(%6.1)
6	6(%18.2)
7	6(%18.2)
8	6(%18.2)
9	3(%9.1)
10	1(%3.0)
Ülkeler	

ABD	11(%39.29)
Belçika	1(%3.57)
Al Salvador	1(%3.57)
Hindistan	1(%3.57)
İspanya	1(%3.57)
Peru	1(%3.57)
Şili	1(%3.57)
Türkiye	11(%39.29)

Video Kalitesi ve Bilgi Güvenilirliği

DISCERN skorları değerlendirildiğinde, videoların büyük bölümü orta ve iyi düzeyde güvenilirlik göstermiştir. GQS sonuçlarına göre videoların %30.3'ü 3 ve %30.3'ü 4 puan alarak orta–iyi kalite düzeyinde bulunmuştur; yüksek kalite (5 puan) oranı %18.2, düşük kalite (1–2 puan) oranı ise %21.3'tür.

Gruplar Arası Karşılaştırmalar

Paylaşım kaynak koduna göre yapılan Kruskal–Wallis testi sonuçlarına göre, yüklenme yılı ($p=0.004$) ve yüklenmeden sonra geçen gün sayısı ($p=0.005$) değişkenlerinde istatistiksel olarak anlamlı fark saptanmıştır. Dunn–Bonferroni post-hoc analizine göre bu fark, özellikle sağlık internet siteleri (3) ile bireysel sağlık çalışanları (1) arasında ortaya çıkmıştır (3>1). Diğer değişkenlerde (görüntülenme sayısı, beğeni, yorum, DISCERN, GQS, içerik skoru) istatistiksel olarak anlamlı fark saptanmamıştır ($p>0.05$).

Etkileşim Göstergeleri

Grafiksel analizlerde; bağımsız kullanıcılar, en yüksek beğeni (%49.98) ve yorum oranına (%70.84) sahip gruptur. Sağlık internet siteleri, en yüksek görüntülenme oranını (%37.05) göstermiştir. Bireysel sağlık çalışanları ve sağlık kuruluşları gruplarında etkileşim düzeyleri daha düşük ancak DISCERN ve GQS skorları açısından daha yüksek kalite eğilimi saptanmıştır.

Şekil 1: Paylaşım Kaynak Koduna Göre Ortalama Abone, Yorum ve Beğenilme Sayıları

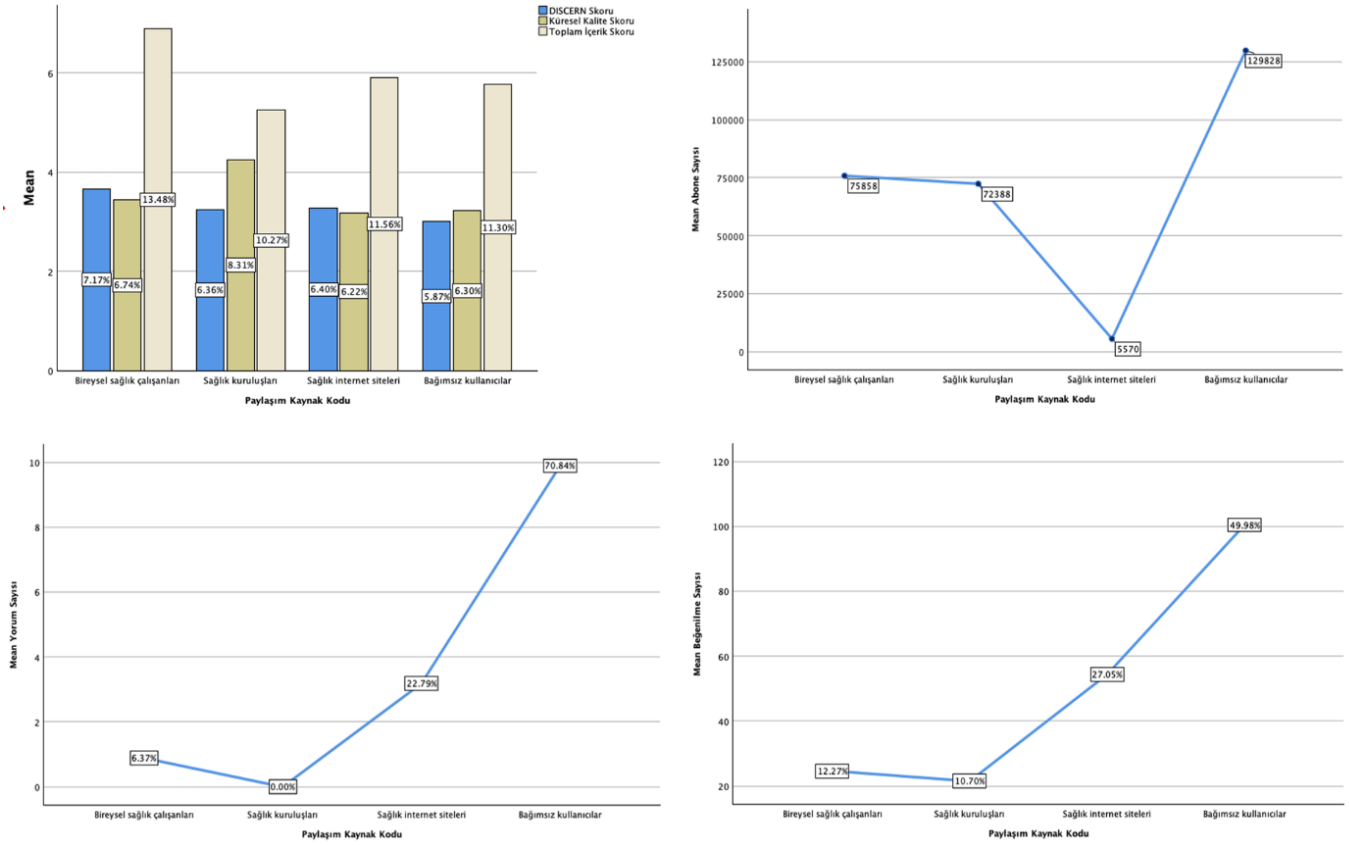

Tablo 2: Paylaşım Kaynak Kodlarına Göre Video Ölçümlerinin ve Ölçeklerin Farklılaşma Analizi

	Paylaşım Kaynak Kodu (n,%)									
	Bireysel Sağlık Çalışanları		**Sağlık Kuruluşları**		**Sağlık İnternet Siteleri**		**Bağımsız Kullanıcılar**			
Parameters	**x̄±sd**	**med(min-max)**	**x̄±sd**	**med(min-max)**	**x̄±sd**	**med(min-max)**	**x̄±sd**	**med(min-max)**	**P value**	**Fark**
Video Süresi dk.	4.59±4.03	2.52(1.16-11.14)	1.41±0.55	1.18(1.05-2.24)	2.28±0.99	2.48(0.41-3.45)	3.46±2.11	3.58(1.00-6.23)	0.172	-
Görüntülenme Sayısı	2335±2828.75	2354(32-8384)	11076.75±7115.32	12572(931-16231)	12241.36±12233.85	7510(5-34777)	7391.33±8135.86	3100(6-20967)	0.135	-
Yüklenme Tarihi	2022.33±2.82	2022(2017-2025)	2022±1.82	2022(2020-2024)	2026.55±3.56	2017(2009-2021)	2020.22±4.11	2021(2011-2025)	**0.004***	3>1
Yüklenmeden Sonra Zaman (Gün)	995.56±985.75	1080(60-2880)	1152.50±736.67	1175(310-1950)	3006.36±1228.66	2850(1350-5450)	1840.44±1586.58	1480(60-5400)	**0.005***	3>1
Beğenilme Sayısı	24.67±27.84	4(0-66)	21.50±25.59	14.50(0-57)	54.36±48.34	46(0-121)	100.44±137.00	64(3-442)	0.149	-
Yorum Sayısı	0.89±1.83	0(0-5)	00.00±0.00	0(0-0)	3.18±4.46	1-(0-10)	9.89±19.94	3(0-62)	0.072	-
Abone Sayısı	75867.78±139403	6070(30-426000)	72387±82552	45400(5750-193000)	5569.91±7474.40	1870(8-21350)	29827.78±249161.6	30000(1050-773000)	**0.023***	-
DICERN Skoru	3.67±0.70	4(2-4)	3.25±0.50	3(4-11)	3.27±1.10	3(1-5)	3.00±1.22	3(1-5)	0.447	-
Küresel Kalite Ölçeği	3.44±0.52	3(3-4)	4.25±0.95	3(5-11)	3.18±1.32	3(1-5)	3.22±1.39	3(1-5)	0.443	-
Toplam İçerik Skoru	6.89±1.61	7(4-9)	5.25±0.95	4(6-11)	5.91±2.25	7(2-8)	5.78±3.15	6(2-10)	0.488	-

Tartışma: Bulgular, "hamilelikte diş eti hastalıkları" konulu YouTube videolarının genel olarak orta düzeyde bilgi güvenilirliği ve kaliteye sahip olduğunu göstermektedir. DISCERN ve GQS skorlarının çoğunlukla 3–4 aralığında bulunması, içeriklerin kısmen bilgilendirici ancak bilimsel doğruluk ve kaynak kullanımında eksik olduğunu düşündürmektedir. Benzer şekilde, gingival kanama ve gingivoplasti konulu analizlerde de videoların çoğunun orta kalite düzeyinde olduğu bildirilmiştir [3-6].

Yüksek güvenilirlikteki videoların sınırlı olması (%6.1), profesyonel kaynak eksikliğini ve denetimsiz içerik üretimini yansıtmaktadır [5, 6]. Toplam içerik skorlarının 6–8 aralığında yoğunlaşması, temel konuların işlendiğini ancak kapsamın dar kaldığını göstermektedir. Bu durum, gebelerde gözlenen düşük oral sağlık okuryazarlığı ile uyumludur [2].

Gruplar arası karşılaştırmalar, paylaşım kaynağının yalnızca video yüklenme zamanı ile ilişkili olduğunu göstermektedir. Sağlık internet siteleri tarafından paylaşılan videoların, bireysel sağlık çalışanlarının videolarına kıyasla daha erken dönemde yüklendiği ve daha uzun süredir erişilebilir olduğu belirlenmiştir ($p<0.01$). Bu durum, kurumsal platformların sağlık temalı dijital içerik üretiminde daha erken ve sistematik biçimde aktif rol aldığını düşündürmektedir.

Buna karşın, video etkileşim göstergeleri ve kalite ölçütleri açısından gruplar arasında anlamlı fark saptanmamıştır. Bu bulgu, bilgi kalitesi ve izleyici etkileşiminin paylaşım kaynağından bağımsız olarak benzer düzeyde seyrettiğini göstermektedir. Benzer biçimde, gingival kanama ve periodontal cerrahiye yönelik YouTube analizlerinde de içerik kalitesinin yükleyici türünden çok, videonun sunum biçimi ve bilimsel dayanağına bağlı olduğu bildirilmiştir [5, 6].

Etkileşim göstergeleri, paylaşım kaynağına göre belirgin farklılıklar göstermektedir. Bağımsız kullanıcılar, en yüksek beğeni (%49.98) ve yorum oranına (%70.84) sahip olup, izleyicilerle en fazla etkileşim kuran grup olmuştur. Ancak bu videoların bilgi güvenilirliği ve kalite düzeyi genellikle daha düşüktür. Sağlık internet siteleri ise en yüksek görüntülenme oranını (%37.05) göstermiş, bu da içeriklerinin bilgi arayan geniş kitlelerce tercih edildiğini düşündürmektedir. Buna karşın, bireysel sağlık çalışanları ve sağlık kuruluşları gruplarında etkileşim düzeyleri daha düşük olsa da, DISCERN ve GQS skorları açısından daha yüksek ortalamalar elde edilmiştir. Bu bulgu, profesyonel kaynaklı videoların bilimsel olarak daha güvenilir, ancak izleyici çekiciliği açısından sınırlı olduğunu göstermektedir. Benzer biçimde, gingivoplasti ve greft cerrahisi konulu analizlerde de, profesyonel içeriklerin kalite açısından üstün, fakat izlenme ve etkileşim bakımından daha düşük performans gösterdiği bildirilmiştir [4, 5].

Sonuç: Bu çalışma, YouTube'da "hamilelikte diş eti hastalıkları" konulu videoların bilgi güvenilirliği, genel kalite düzeyi ve bilimsel içerik yeterliliğini inceleyen ilk çalışmalardan biridir. Bulgular, videoların genel olarak orta–iyi düzeyde kalite ve güvenilirlik taşıdığını, ancak bilimsel kaynak gösterimi, içerik güncelliği ve doğrulama süreçlerinde eksiklikler bulunduğunu ortaya koymuştur.Sağlık profesyonelleri tarafından hazırlanan videolar, daha yüksek kalite ve güvenilirlik skorlarına sahip olmakla birlikte, izlenme ve etkileşim oranları sağlık internet siteleri ve bağımsız kullanıcı videolarına göre daha düşüktür. Buna karşılık, bağımsız kullanıcılar ve medya temelli hesaplar yüksek izlenme ve beğeni oranlarına ulaşmakta, ancak içeriklerinin bilimsel niteliği zayıf kalmaktadır.

Bu sonuçlar, YouTube'un gebelikte diş eti hastalıkları hakkında farkındalık oluşturma potansiyeli taşıdığını, ancak bu potansiyelin etkin biçimde kullanılabilmesi için içerik standardizasyonu, uzman denetimi ve doğrulama mekanizmalarının geliştirilmesi gerektiğini göstermektedir. Platformun, sağlık profesyonelleri tarafından hazırlanmış, kaynakça belirtilmiş ve rehberlerle uyumlu videoları ön plana çıkarması, hem hasta eğitimi hem de yanlış bilgiyle mücadele açısından önemli katkılar sağlayacaktır.

Kaynakça

1- Petit C, Benezech J, Davideau JL, Hamann V, Tuzin N, Huck O. Consideration of Oral Health and Periodontal Diseases During Pregnancy: Knowledge and Behaviour Among French Pregnant Women. *Oral Health Prev Dent*. 2021;19:33-42. Published 2021 Jan 26. doi:10.3290/j.ohpd.b875513

2- Tenenbaum A, Azogui-Levy S. Oral Health Knowledge, Attitudes, Practices, and Literacy of Pregnant Women: A Scoping Review. *Oral Health Prev Dent*. 2023;21:185-198. Published 2023 May 17. doi:10.3290/j.ohpd.b4100965

3- Wu J, Li D, Lin M. YouTube as an information source for bleeding gums: A quantitative and qualitative analysis. *PLoS One*. 2024;19(3):e0298597. Published 2024 Mar 6. doi:10.1371/journal.pone.0298597

4- Bozkurt E, Çetin Özdemir E. Usability of YouTube videos to inform patients about gingivoplasty. *Int Dent J.* 2024;74(Suppl 1):S32. doi:10.1016/j.identj.2024.07.666

5- Aljoghaiman E, Aljubran H, Alkhalifah I, Alsulaiman A, AlSharief M. YouTube videos on gingival grafting procedures: Content and quality analysis. *J Am Dent Assoc*. 2024;155(11):972-978. doi:10.1016/j.adaj.2024.09.004

6- **Tiryakioğlu M, Selçuker AH, Meseli SE, Koyuncuoğlu CZ.** Quality of minimally invasive periodontal surgery videos on YouTube. *Int Dent J.* 2024;74(Suppl 1):S165. doi:10.1016/j.identj.2024.07.1079

P-123 "Diş Eti Kanaması" Terimine İlgi: Google Trends Verileriyle GSYH ve Nüfus İlişkisi

Meltem Arslan[1], Fatih Karaaslan[2]
[1]Uşak Üniversitesi,Diş Hekimliği Fakültesi Periodontoloji Anabilim Dalı, Uşak, Türkiye, meltem.arslan@usak.edu.tr, 0009-0009-5978-1773
[2]Uşak Üniversitesi,Diş Hekimliği Fakültesi Periodontoloji Anabilim Dalı, Uşak, Türkiye, fatih.karaaslan@usak.edu.tr, 0000-0002-9899-3316

Özet

Amaç: Bu çalışmanın amacı, Türkiye'de 2018–2023 yılları arasında "diş eti kanaması" terimine yönelik çevrimiçi arama eğilimlerini Google Trends (GT) verileriyle analiz etmek ve 2023 yılı göreceli arama hacmi (RSV) değerleri ile illerin gayrisafi yurt içi hasıla (GSYH) ve nüfus değişkenleri arasındaki ilişkiyi incelemektir.

Gereç ve Yöntem: Kesitsel tasarımlı çalışmada, "diş eti kanaması" teriminin 2018–2023 dönemine ait GT verileri Türkiye filtresiyle elde edilmiştir. 2023 yılına ait illerin GSYH ve nüfus verileri Türkiye İstatistik Kurumu'ndan alınmıştır. Normal dağılım Shapiro–Wilk testiyle değerlendirilmiş, veriler normal dağılmadığı için Spearman korelasyon analizi kullanılmıştır. Anlamlılık düzeyi $p<0.05$ olarak belirlenmiştir.

Bulgular: Analizler, "diş eti kanaması" terimine yönelik arama ilgisinin 2020 yılında en yüksek düzeye ulaştığını, sonraki yıllarda azalma eğilimi gösterdiğini ortaya koymuştur. 2023 yılında iller arası fark anlamlı bulunmuştur ($p<0.001$). En yüksek RSV değerleri Karaman, Bartın ve Uşak'ta; en düşük değerler İstanbul ve Ankara'da saptanmıştır. GSYH ile RSV arasında pozitif ilişki ($r=0.37$, $p<0.01$) belirlenirken, nüfus ile anlamlı ilişki bulunmamıştır ($p>0.05$).

Sonuç: Türkiye'de "diş eti kanaması" terimine yönelik dijital ilgi iller arasında belirgin farklılık göstermektedir. GSYH düzeyi yüksek bölgelerde daha fazla çevrimiçi sağlık araması yapılması, ekonomik refahın dijital farkındalık üzerindeki etkisini desteklemektedir. Google Trends verileri, periodontal farkındalık düzeylerini izleme ve halk sağlığı planlamasında kullanılabilecek düşük maliyetli bir dijital epidemiyoloji aracı olarak değerlendirilebilir.

Anahtar Kelimeler: Dijital epidemiyoloji, Diş eti kanaması, Google Trends

P-123 Interest in the Term "Gum Bleeding": Relationship with GDP and Population Based on Google Trends Data

Meltem Arslan[1], Fatih Karaaslan[2]
[1]Uşak Üniversitesi,Diş Hekimliği Fakültesi Periodontoloji Anabilim Dalı, Uşak, Türkiye, meltem.arslan@usak.edu.tr, 0009-0009-5978-1773
[2]Uşak Üniversitesi,Diş Hekimliği Fakültesi Periodontoloji Anabilim Dalı, Uşak, Türkiye, fatih.karaaslan@usak.edu.tr, 0000-0002-9899-3316

Abstract

Aim: To analyze Google Trends (GT) data for the term "gum bleeding" across Turkish provinces (2018–2023) and to examine the correlation between the 2023 relative search volume (RSV) values and provincial gross domestic product (GDP) and population.

Materials and Methods: This cross-sectional study obtained GT data using the "Turkey" filter for 2018–2023. GDP and population data for 2023 were retrieved from the Turkish Statistical Institute. Data were analyzed using the Shapiro–Wilk test and Spearman correlation ($p<0.05$).

Results: Search interest in "gum bleeding" peaked in 2020 and declined thereafter. Significant interprovincial differences were observed for 2023 ($p<0.001$). The highest RSV values were found in Karaman, Bartın, and Uşak, and the lowest in Istanbul and Ankara. GDP showed a positive correlation with RSV ($r=0.37$, $p<0.01$), while population was not significantly correlated ($p>0.05$).

Conclusion: Digital interest in "gum bleeding" varied significantly across Türkiye. Provinces with higher GDP demonstrated greater online health search activity, suggesting that economic welfare influences digital periodontal awareness. Google Trends can serve as a practical, low-cost epidemiological tool for monitoring public awareness and supporting preventive dental health strategies.

Keywords: Digital epidemiology, Google Trends, Gum bleeding

Giriş

Periodontal hastalıklar, dünya genelinde en yaygın kronik enfeksiyöz hastalıklar arasında yer almakta olup yalnızca ağız ve diş sağlığını değil, genel sistemik sağlığı da etkilemektedir [1]. Bu hastalıkların en erken ve en belirgin klinik bulgularından biri olan diş eti kanaması, periodontal yıkımın başlangıcını gösteren temel uyarı işaretidir [2]. Diş fırçalama sırasında gözlenen kanama, gingival inflamasyonun erken göstergesi olup tanıda yüksek doğrulukla kullanılabilmektedir. Bununla birlikte, ağrısız seyri nedeniyle bireyler bu semptomu çoğu zaman önemsememekte ve tedavi arayışına geç başvurmaktadır [3]. Dolayısıyla diş eti kanamasına yönelik farkındalık düzeyinin belirlenmesi, periodontal hastalıkların erken tanısı ve koruyucu diş hekimliği uygulamalarının güçlendirilmesi açısından büyük önem taşımaktadır.

Artan internet kullanımıyla birlikte dijital veri kaynakları, bireylerin sağlık davranışlarını ve farkındalık düzeylerini yansıtan önemli bir halk sağlığı göstergesi haline gelmiştir. Google Trends (GT), internet kullanıcılarının belirli konulara ilişkin arama eğilimlerini zaman ve bölge düzeyinde "göreceli arama hacmi" (RSV) olarak sunmakta; böylece toplumun belirli sağlık konularına yönelik ilgisini, farkındalık düzeyini ve bilgi arayışını izlemeye olanak sağlamaktadır [4, 5]. GT verileri, epidemiyolojik eğilimlerin erken saptanmasında, halk sağlığı farkındalığının değerlendirilmesinde ve sağlık iletişimi stratejilerinin yönlendirilmesinde etkili bir dijital araç olarak kullanılmaktadır [6].

Bu doğrultuda, bu çalışma Türkiye'de 2018–2023 yılları arasında "diş eti kanaması" terimine yönelik çevrimiçi arama eğilimlerini iller düzeyinde analiz ederek, 2023 yılına ait GSYH ve nüfus verileriyle ilişkisini değerlendirmeyi amaçlamaktadır. Böylece periodontal sağlık farkındalığının dijital göstergeleri ortaya konacak ve ekonomik-demografik etmenlerle etkileşimi incelenecektir.

Yöntem: Bu araştırma, Türkiye'de 2018–2023 yılları arasında "diş eti kanaması" terimine yönelik çevrimiçi arama eğilimlerini değerlendiren kesitsel ekolojik bir çalışmadır. Amaç, dijital arama davranışlarının bölgesel düzeydeki farkındalık göstergeleriyle ve ekonomik–demografik değişkenlerle olası ilişkilerini incelemektir.

Veri Toplama ve İşleme: Veriler, GT üzerinden "diş eti kanaması" terimi kullanılarak elde edilmiştir. Coğrafi filtre olarak Türkiye, zaman aralığı olarak 1 Ocak 2018 – 31 Aralık 2023 belirlenmiştir. GT tarafından sunulan RSV değerleri 0–100 aralığında normalize edilmiştir; bu kapsamda her yılın haftalık verilerinin ortalaması alınarak yıllık ortalama RSV hesaplanmıştır. İller düzeyinde elde edilen RSV verileri, GT'nin algoritmasına göre en yüksek değeri 100 kabul edilerek yeniden ölçeklendirilmiştir.

Ekonomik ve Demografik Değişkenler

İllere ait gayrisafi yurt içi hasıla (GSYH) ve nüfus verileri Türkiye İstatistik Kurumu (TÜİK) veri tabanından temin edilmiştir. GSYH kişi başına düşen değer olarak hesaplanmıştır.

İstatistiksel Analiz

Bu çalışmada verilerin istatistiksel analizi R programlama dili kullanılarak gerçekleştirilmiştir. Değişkenler arasındaki ilişkileri incelemek için Pearson Korelasyon Analizi, yıllar arasındaki farkları belirlemek amacıyla Tek Yönlü Varyans Analizi (ANOVA) ve farkın hangi yıllar arasında anlamlı olduğunu belirlemek için Tukey HSD Post-Hoc testi uygulanmıştır. Trend analizlerinde ise hareketli ortalama yöntemi ve tanımlayıcı istatistikler kullanılmıştır. Son olarak, bölgesel düzeyde arama davranışları değerlendirilmiştir. İstatistiksel anlamlılık düzeyi $p < 0.05$ olarak kabul edilmiştir.

Bulgular

Genel Bulgular: 2018–2023 yılları arasında "diş eti kanaması" terimine ilişkin yıllık ortalama arama indeksi (RSV) 54.01 ± 13.52 olarak bulunmuştur. En yüksek ortalama değer 2020 yılında (62.11), en düşük değer ise 2023 yılında (45.89) kaydedilmiştir. Yıllar arasında dalgalı bir eğilim gözlenmiş; 2020 yılı itibarıyla belirgin bir artış, sonraki yıllarda ise kademeli bir düşüş saptanmıştır.

Tablo 1: Yıllara Göre ANOVA Sonuçları

Varyans Kaynağı	Kareler Toplamı (SS)	sd	Ort. Kare (MS)	F	p
Gruplar Arası	4129.5	5	825.9	4.72	< .001
Grup İçi	83902.1	479	175.2		
Toplam	88031.6	484			

Tablo 2: Tukey HSD Post-Hoc Test Sonuçları

Yıl Çifti	Fark	Düzeltilmiş p	Anlamlı mı?
2018 – 2020	-8.91	.021	Evet
2019 – 2020	-7.23	.045	Evet
2020 – 2023	9.84	.003	Evet
2021 – 2023	6.92	.048	Evet

Korelasyon Analizleri

Pearson korelasyon analizine göre "nüfus" ile "kişi başına GSYH" arasında negatif ve anlamlı bir ilişki vardır ($r = -0.353$, $p = .001$). "Diş eti kanaması" arama indeksi ile "kişi başına GSYH" arasında pozitif ve anlamlı bir ilişki saptanmıştır ($r = 0.371$, $p = .002$); buna karşın "nüfus" ile "diş eti kanaması" arasında anlamlı bir ilişki bulunmamıştır ($p = .118$).

Tablo 3: Değişkenler Arası Pearson Korelasyon Katsayıları

	Nüfus	Kişi Başına Değer	Diş Eti Kanaması
Nüfus	—		
Kişi Başına Değer	-0.353**	—	
	p = .001		
Diş Eti Kanaması	-0.193	0.371**	—
	p = .118	p = .002	

Zamana Bağlı Farklılıklar

Tek yönlü varyans analizi (ANOVA) sonuçlarına göre, yıllar arasında "diş eti kanaması" arama indekslerinde istatistiksel olarak anlamlı fark bulunmuştur ($F(5, 479) = 4.72$, $p < .001$). Tukey HSD testi, 2020 yılının özellikle 2018, 2019 ve 2023 yıllarından anlamlı derecede yüksek arama düzeyine sahip olduğunu göstermiştir.

Tablo 4: Yıllık Ortalama Arama İndeksleri ve Trend

Yıl	Ortalama	Standart Sapma	Trend
2018	53.2	12.4	→
2019	54.9	11.8	↑
2020	62.1	13.2	↑↑
2021	52.8	10.9	↓↓
2022	55.6	14.7	↑
2023	45.9	12.3	↓↓

Trend Analizi

Yıllık ortalamalara göre 2018–2019 döneminde durağan, 2019–2020 döneminde belirgin bir artış (+8.1%) gözlenmiştir. 2021 yılından itibaren ise sürekli azalma eğilimi ortaya çıkmış ve 2022–2023 döneminde değişim oranı −6.3% olarak kaydedilmiştir.

Tablo 5: Yıllık Tanımlayıcı İstatistikler

Yıl	n	Ortalama	SS	Min	Max	Trend
2018	52	53.15	12.42	30	100	→
2019	54	54.87	11.81	36	100	↑
2020	70	62.11	13.18	40	100	↑↑
2021	67	52.76	10.92	38	100	↓↓
2022	75	55.64	14.73	31	100	↑
2023	71	45.89	12.34	26	100	↓↓
Toplam	389	54.01	13.52	26	100	

Tablo 6: Hareketli Ortalama (2 Yıllık Dönemler)

Dönem	Ortalama İndeks	Değişim Oranı
2018–2019	54.1	–
2019–2020	58.5	+8.1%
2020–2021	**57.5**	**-1.7%**
2021–2022	54.2	-5.7%
2022–2023	50.8	-6.3%

Bölgesel Bulgular

İller düzeyinde yapılan analizlerde Karaman, Bartın ve Uşak illerinin yıllar boyunca yüksek arama indekslerine sahip olduğu; İstanbul, Ankara ve Kırklareli illerinin ise en düşük değerlere sahip olduğu belirlenmiştir.

Tablo 7: Tutarlı Yüksek Arama Yapan İller

İl	2018	2019	2020	2021	2022	2023	Ortalama
Karaman	100	–	78	–	68	100	86.5
Bartın	–	100	–	71	69	91	82.8
Uşak	57	59	100	53	60	58	64.5

Tablo 8: Tutarlı Düşük Arama Yapan İller

İl	2018	2019	2020	2021	2022	2023	Ortalama
İstanbul	40	47	59	40	43	36	44.2
Ankara	47	53	62	49	49	41	50.2
Kırklareli	43	41	76	51	51	34	49.3

Tartışma: Bu çalışma, Türkiye'de 2018–2023 yılları arasında "diş eti kanaması" terimine yönelik çevrimiçi arama eğilimlerini GT verileriyle analiz ederek, periodontal farkındalığın dijital yansımalarını ortaya koymuştur. Bulgular, toplumun ağız sağlığına ilişkin bilgi arayışının yıllara, bölgelere ve sosyoekonomik düzeylere göre anlamlı biçimde farklılaştığını göstermektedir.

Diş eti kanaması, periodontal hastalıkların en erken ve en güvenilir klinik göstergelerinden biridir [1]. Fırçalama sırasında görülen kanamanın periodontal hastalık varlığını %93'ün üzerinde doğrulukla gösterebildiği bildirilmiştir [2]. Bu nedenle, GT verilerinde "diş eti kanaması" terimine yönelik artan arama ilgisi, halkın periodontal belirtileri fark etme düzeyini dolaylı olarak yansıtabilir.

Genel arama ilgisi 2020 yılında en yüksek düzeye ulaşmış, 2023 yılı itibarıyla ise belirgin biçimde azalmıştır. 2020'deki bu artış, COVID-19 pandemisi sürecinde artan sağlık kaygısı ve dijital bilgi arayışının yoğunlaşmasıyla ilişkilendirilebilir. Pandemi döneminde GT verilerinde kısa süreli "infodemi" dalgalanmalarının yaşandığı ve sağlık konularına yönelik arama hacimlerinin geçici biçimde arttığı bildirilmiştir [6]. Benzer şekilde Türkiye'de de pandemi döneminde diş hekimi erişiminin kısıtlanması, bireylerin çevrimiçi kaynaklara yönelmesine neden olmuş olabilir. Ancak izleyen yıllarda gözlenen kademeli düşüş, bu dijital farkındalık artışının sürdürülebilir olmadığını göstermektedir.

Korelasyon analizleri, kişi başına düşen GSYH ile arama hacmi arasında pozitif ve anlamlı bir ilişki olduğunu, nüfus ile arama ilgisi arasında ise anlamlı bir ilişki bulunmadığını ortaya koymuştur. Bu durum, ekonomik refah düzeyinin dijital sağlık farkındalığı üzerinde belirleyici bir faktör olduğunu desteklemektedir. Yüksek gelirli ülkelerde koruyucu diş hekimliğiyle ilişkili terimlerin ("toothbrush", "dentist") daha fazla arandığı; düşük gelirli ülkelerde ise semptom odaklı aramaların baskın olduğu bildirilmiştir [5]. Bu bulgu, ekonomik gelişmişliğin hem ağız sağlığı davranışlarını hem de dijital farkındalık düzeyini etkilediğini göstermektedir.

Bölgesel düzeyde yapılan değerlendirmede Karaman, Bartın ve Uşak illerinde yüksek; İstanbul, Ankara ve Kırklareli'nde düşük RSV değerleri saptanmıştır. Bu durum, küçük ve orta ölçekli şehirlerde çevrimiçi bilgi arayışının daha belirgin olduğunu düşündürmektedir. Büyükşehirlerde sağlık hizmetlerine erişimin kolaylığı ve alternatif bilgi kaynaklarının fazlalığı, dijital arama gereksinimini azaltıyor olabilir. Benzer şekilde, büyükşehirlerde "gum bleeding" terimine yönelik arama hacimlerinin düşük olduğu ve bunun farkındalık biçimlerinin farklılaşmasıyla ilişkili olabileceği belirtilmiştir [7].

Bu çalışma yalnızca GT verilerine dayanmaktadır; bu nedenle diğer arama motorları veya sosyal medya platformları dâhil edilmemiştir. GT verilerinin örnekleme temelli olması, farklı tarihlerde küçük varyasyonlara yol açabilir. Ayrıca veriler tek çekimle elde edildiğinden, tekrarlanabilirlik sınırlıdır. Analizde internet erişim oranı, yaş, eğitim ve diş hekimi başvuru sıklığı gibi sosyodemografik değişkenler dikkate alınmamıştır. Çalışma tanımlayıcı nitelikte olup, arama hacimleri ile gerçek klinik bulgular arasında nedensel ilişki kurulamamaktadır. Buna rağmen, dijital farkındalığın bölgesel ve ekonomik düzeyde değerlendirilmesi açısından önemli ön veriler sunmaktadır.

Sonuç: Bu çalışma, Türkiye'de 2018–2023 yılları arasında "diş eti kanaması" terimine yönelik çevrimiçi arama eğilimlerini analiz ederek periodontal farkındalığın dijital yansımalarını ortaya koymuştur. Bulgular, 2020 yılında dijital ilginin en yüksek düzeye ulaştığını, sonraki yıllarda ise belirgin bir azalma yaşandığını göstermektedir. Kişi başına düşen GSYH ile arama hacmi arasındaki pozitif ilişki, ekonomik refah düzeyinin dijital sağlık bilincini artırdığını desteklemektedir.

Google Trends verilerinin, toplumun ağız sağlığına ilişkin farkındalığını gerçek zamanlı ve bölgesel düzeyde izlemeye olanak tanıdığı görülmektedir. Bu nedenle GT, periodontal hastalıkların erken farkındalığını değerlendirmede, halk sağlığı planlamasında ve hedef odaklı bilinçlendirme programlarının geliştirilmesinde tamamlayıcı bir dijital epidemiyolojik araç olarak kullanılabilir.

Kaynakça

1.Chapple ILC, Mealey BL, Van Dyke TE, et al. Periodontal health and gingival diseases and conditions on an intact and a reduced periodontium: Consensus report of workgroup 1 of the 2017 World Workshop on the Classification of Periodontal and Peri-Implant Diseases and Conditions. J Periodontol. 2018;89 Suppl 1:S74-S84. doi:10.1002/JPER.17-0719

2.Deng K, Pelekos G, Jin L, Tonetti MS. Gingival bleeding on brushing as a sentinel sign of gingival inflammation: A diagnostic accuracy trial for the discrimination of periodontal health and disease. J Clin Periodontol. 2021;48(12):1537-1548. doi:10.1111/jcpe.13545

3.Tonetti MS, Greenwell H, Kornman KS. Staging and grading of periodontitis: Framework and proposal of a new classification and case definition. J Periodontol. 2018;89 Suppl 1:S159-S172. doi:10.1002/JPER.18-0006

4.Choi H, Varian H. Predicting the present with Google Trends. Economic Record. 88(S1), 2–9. doi:10.1111/j.1475-4932.2012.00809.x

5.Patthi B, Kumar JK, Singla A, et al. Global Search Trends of Oral Problems using Google Trends from 2004 to 2016: An Exploratory Analysis. J Clin Diagn Res. 2017;11(9):ZC12-ZC16. doi:10.7860/JCDR/2017/26658.10564

6.Rovetta A. Reliability of Google Trends: Analysis of the Limits and Potential of Web Infoveillance During COVID-19 Pandemic and for Future Research. Front Res Metr Anal. 2021;6:670226. Published 2021 May 25. doi:10.3389/frma.2021.670226

7.Taşkaldıran ES, Meşeli S. An Infodemiological Study on Google Search Trends for 'Gum Bleeding': Demographic, Economic, and Temporal Perspectives. European Annals of Dental Sciences. 2023;50(3):133-137. doi:10.52037/eads.2023.0030.

P-124 Önde Gelen Periodontoloji Dergilerinde Yazar Cinsiyeti ve Ülke Dağılımlarının Beş Yıllık Analizi

Daver Deniz Binbaşıoğlu[1], Fatih Karaaslan[2]

[1] Uşak Üniversitesi Diş Hekimliği Fakültesi, Periodontoloji Anabilim Dalı, Uşak, Türkiye, daver.binbasioglu@usak.edu.tr, ORCİD: 0009-0005-3617-9588
[2] Uşak Üniversitesi Diş Hekimliği Fakültesi, Periodontoloji Anabilim Dalı, Uşak, Türkiye, fatih.karaaslan@usak.edu.tr, ORCİD: 0000-0002-9899-3316

Özet

Amaç: Bu çalışmanın amacı, son beş yılda (Ocak 2021–Haziran 2025) SCI/SCI-Expanded kapsamında indekslenen dört önde gelen periodontoloji dergisinde yayımlanan makalelerin ilk yazarlarının cinsiyet ve ülke dağılımlarını inceleyerek, periodontoloji alanındaki akademik üretkenlikte cinsiyet temsili ve coğrafi eğilimlere ilişkin güncel durumu ortaya koymaktır.

Gereç ve Yöntem: Periodontology 2000, Journal of Periodontology, Journal of Clinical Periodontology ve Journal of Periodontal Research dergilerinde yayımlanan toplam 2111 makale incelenmiştir. İlk yazarların cinsiyeti isim temelli tarama ve çevrimiçi doğrulama (Google, ResearchGate, kurum profilleri) yoluyla belirlenmiş; ülke bilgisi, yazarların ilk kurum adresine göre sınıflandırılmıştır. Veriler IBM SPSS Statistics 29.0 programında analiz edilmiştir. Cinsiyet ve ülke dağılımları tanımlayıcı istatistiklerle özetlenmiş; ülkeler arası farkların analizi için Ki-kare (χ^2) testi kullanılmıştır.

Bulgular: İlk yazarların %55,9'unun erkek, %44,1'inin kadın olduğu saptanmıştır. Dergiler arasında cinsiyet dağılımı açısından anlamlı fark bulunmuştur (χ^2=31,09, p<0,001); farkın temel kaynağı Periodontology 2000 dergisindeki yüksek erkek oranıdır (%69,7). Ülke bazında ABD (%32,27) ve Çin (%32,12) en yüksek katkı sağlayan ülkelerdir. Avrupa ülkeleri düzenli ancak daha sınırlı katkı sunmuş, Türkiye ise Journal of Periodontology ve Journal of Periodontal Research dergilerinde ilk beş ülke arasında yer almıştır.

Sonuç: Periodontoloji alanında kadın araştırmacı oranı artmakla birlikte, liderlik pozisyonlarında hâlen erkek egemenliği sürmektedir. Yayın katkılarında ABD ve Çin'in baskınlığı dikkat çekicidir. Cinsiyet eşitliğinin artırılması ve farklı ülkelerdeki araştırma altyapısının güçlendirilmesi, küresel bilimsel temsiliyetin gelişimi açısından önem taşımaktadır.

Anahtar Kelimeler: Periodontoloji; Cinsiyet Dağılımı; Ülke Dağılımı

P-124 A Five-Year Analysis of Author Gender and Country in Leading Periodontology Journals

Daver Deniz Binbaşıoğlu[1], Fatih Karaaslan[2]

[1] Uşak Üniversitesi Diş Hekimliği Fakültesi, Periodontoloji Anabilim Dalı, Uşak, Türkiye, daver.binbasioglu@usak.edu.tr, ORCİD: 0009-0005-3617-9588
[2] Uşak Üniversitesi Diş Hekimliği Fakültesi, Periodontoloji Anabilim Dalı, Uşak, Türkiye, fatih.karaaslan@usak.edu.tr, ORCİD: 0000-0002-9899-3316

Abstract

Objective: This study aimed to examine the gender and country distribution of first authors in four leading periodontology journals indexed in SCI/SCI-Expanded over the past five years (January 2021–June 2025), and to reveal current trends in gender representation and geographical productivity within the field.

Materials and Methods: A total of 2111 articles published in Periodontology 2000, Journal of Periodontology, Journal of Clinical Periodontology, and Journal of Periodontal Research were analyzed. The gender of first authors was identified through name-based search and online verification (Google, ResearchGate, institutional profiles). The authors' countries were determined according to their primary institutional affiliations. Data were analyzed using IBM SPSS Statistics 29.0. Descriptive statistics summarized gender and country distributions, and the Chi-square (χ^2) test was applied to assess inter-country differences.

Results: Of all first authors, 55,9% were male and 44,1% were female. A significant difference was observed among journals in terms of gender distribution (χ^2=31,09, p<0,001), mainly due to the high proportion of male authors in Periodontology 2000 (69,7%). The United States (32,27%) and China (32,12%) were the leading contributors. European countries showed consistent but lower contributions, while Turkey ranked among the top five in Journal of Periodontology and Journal of Periodontal Research.

Conclusion: Although the proportion of female authors in periodontology has increased, male dominance remains in leading authorship positions. The dominance of the United States and China in publication output is notable. Enhancing gender equity and strengthening research infrastructure across diverse regions are crucial for achieving balanced global scientific representation.

Keywords: Periodontology; Gender Distribution; Country Distribution

Giriş

Bilimsel yayıncılıkta yazar profili ve coğrafi dağılım, bir alanın gelişim dinamiklerini ve küresel görünürlüğünü yansıtan önemli göstergelerdir. Periodontoloji, son otuz yılda artan araştırma hacmi ve etki faktörüyle diş hekimliği disiplinleri arasında öne çıkmıştır. Geminiani ve ark. [1], 1995–2010 arasında yayımlanan 2.076 makalenin analizinde yazar sayısının arttığını, Kuzey Amerika ve Avrupa'nın payının azalırken Asya ve Güney Amerika'nın yükseldiğini göstermiştir. Bu eğilim, alanın belirgin biçimde uluslararasılaştığını ortaya koymuştur.

Ahmad ve Slots [2], 2005–2019 döneminde en çok atıf alan dental makalelerin %40'ının periodontoloji veya implantoloji alanında olduğunu, Journal of Clinical Periodontology, Journal of Periodontology ve Periodontology 2000 etki faktörlerinde %50–100 artış kaydettiğini bildirmiştir. Bununla birlikte, bibliyometrik veriler kadın araştırmacıların hâlâ yetersiz temsil edildiğini göstermektedir. Moreno ve ark. [3] yüksek atıf alan diş hekimliği makalelerinde ilk

yazarların %84'ünün erkek olduğunu; Pekin ve ark. [4] ise periodontoloji dergilerinde kadın editör oranının yalnızca %27 civarında olduğunu rapor etmiştir.

Bu bulgular, periodontolojide üretkenliğin ve uluslararası işbirliklerinin arttığını, ancak cinsiyet dengesizliğinin ve bölgesel yoğunlaşmanın hâlen sürdüğünü göstermektedir. Bu nedenle, son beş yılda önde gelen periodontoloji dergilerinde yayımlanan makalelerde ilk yazarların cinsiyet ve ülke dağılımının incelenmesi, alanın güncel akademik eğilimlerinin nesnel bir göstergesi olacaktır.

Gereç Ve Yöntem: Bu tanımlayıcı-bibliyometrik çalışmada Ocak 2021–Haziran 2025 döneminde, periodontolojinin dört çekirdek dergisinde yayımlanan makaleler incelendi: Periodontology 2000, Journal of Periodontology, Journal of Clinical Periodontology, Journal of Periodontal Research. Toplam 2111 makale çalışma kapsamına alındı.

Dahil Etme / Dışlama Ölçütleri

Dahil edilenler: araştırma makaleleri (orijinal araştırma), derlemeler, sistematik derleme/meta-analizler, klinik ve deneysel çalışmalar.

Dışlananlar: editöryel yazılar, mektuplar, yanıtlar, kısa duyurular, erratum/corrigendum, konferans/özet kitapçığı içerikleri ve dergi içi haber/teşekkür notları.

Değişkenler ve Tanımlar

İlk yazar cinsiyeti: Öncelikle yazarın kurum sayfası, ORCID/ResearchGate/Google Scholar profili ve dergi sayfasındaki bilgiler kullanılarak manuel biçimde belirlendi. Cinsiyetin açıkça anlaşılamadığı durumlarda, ad-temelli bir çevrimiçi veritabanından (genderize.io) yüksek olasılık eşiğiyle destek alınarak sınıflama yapıldı; belirsiz kalan kayıtlar "atanamayan" olarak bırakıldı ve analizlere dahil edilmedi.

Ülke ataması: Ülke, ilk yazarın yayındaki kurumsal adresine göre kodlandı. Birden fazla kurum/ülke bildirildiğinde ilk sıradaki kurum esas alındı. Çok düşük frekanslı ülkeler ki-kare varsayımlarını sağlamak üzere "Diğer ülkeler" altında birleştirildi.

Veri Toplama

Her makale için dergi adı, yıl, ilk yazar adı/kurumu, ilk yazarın cinsiyeti ve ülke bilgileri standart bir veri formuna kaydedildi. Dergi web sayfaları ve makale tam metinleri birincil kaynak olarak kullanıldı.

İstatistiksel Analiz

Analizler IBM SPSS Statistics for Windows, v29.0 ile yapıldı. Tanımlayıcı istatistikler sayı (n) ve yüzde (%) olarak raporlandı. Dergiler arasında cinsiyet dağılımı ve ülke katkı dağılımı farkları Ki-kare (χ^2) bağımsızlık testi ile değerlendirildi. Beklenen gözelerin <5 olduğu hücreler için ülkeler "Diğer ülkeler" kategorisinde birleştirildi. Anlamlılık düzeyi $p<0,05$ olarak kabul edildi.

Bulgular: Bu çalışmada Ocak 2021 – Haziran 2025 tarihleri arasında Periodontology 2000, Journal of Periodontology, Journal of Clinical Periodontology ve Journal of Periodontal Research dergilerinde yayımlanan toplam 2111 makale değerlendirilmiştir.

Cinsiyet Dağılımı

İlk yazarların genel dağılımı incelendiğinde, %55,9'unun erkek, %44,1'inin kadın olduğu belirlenmiştir.

Dergi bazında cinsiyet oranları şu şekildedir:

Periodontology 2000: %69,7 erkek, %30,3 kadın

Journal of Periodontology: %51,2 erkek, %48,8 kadın

Journal of Clinical Periodontology: %58,4 erkek, %41,6 kadın

Journal of Periodontal Research: %51,4 erkek, %48,6 kadın

Yapılan Ki-kare testi (χ^2=31,09, p<0,001), dergiler arasında cinsiyet dağılımı bakımından istatistiksel olarak anlamlı farklılık bulunduğunu göstermiştir. Bu farkın temel kaynağı, Periodontology 2000 dergisinde erkek yazar oranının belirgin biçimde yüksek olmasıdır. Diğer üç dergide ise cinsiyet dağılımı görece dengeli bulunmuştur.

Şekil 1: Dergilere göre cinsiyet dağılımı

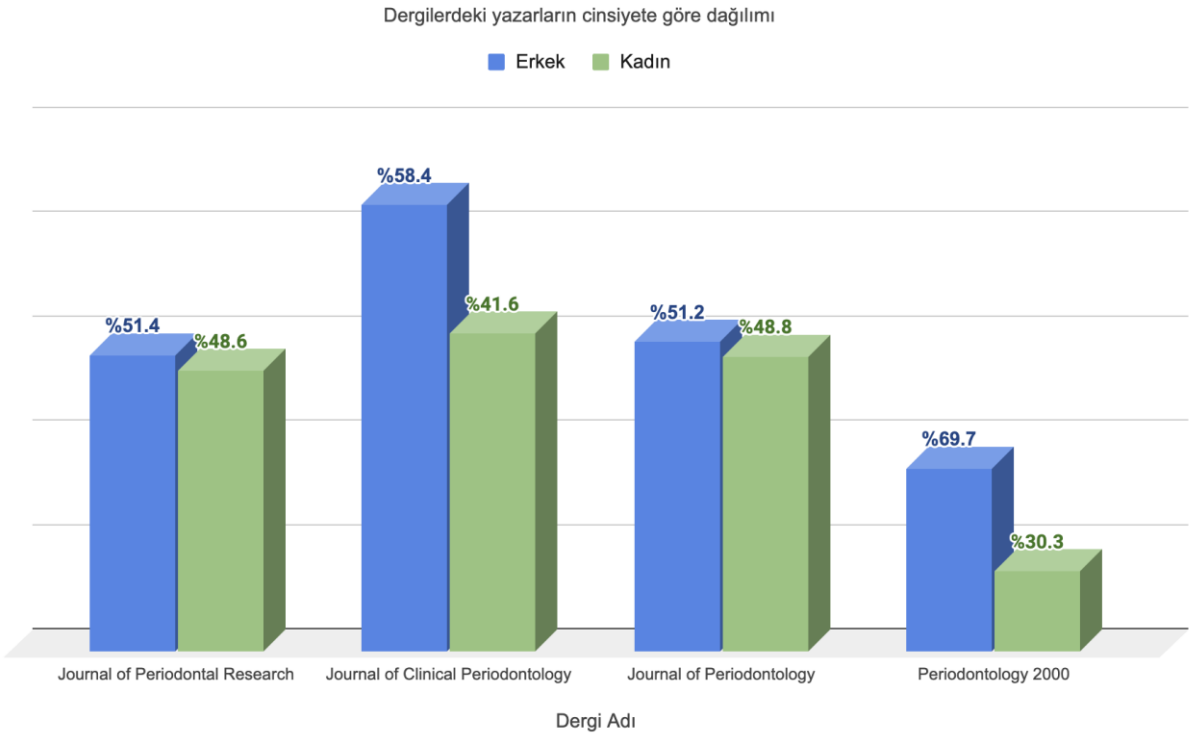

Ülkelere Göre Yayın Katkısı

Ülkelerin dört dergiye yaptıkları katkı oranları arasında da anlamlı fark saptanmıştır (χ^2(36)=506,35, p<0,001). En fazla katkı sağlayan ülkeler dergilere göre şu şekildedir:

Periodontology 2000: ABD (%32,27), İsviçre (%15,54), Birleşik Krallık (%7,57)

Journal of Periodontology: ABD (%27,34), Çin (%17,99), Brezilya (%10.38), Türkiye (%5,88)

Journal of Clinical Periodontology: Çin (%18,19), Almanya (%10,67), ABD (%8,89)

Journal of Periodontal Research: Çin (%32,12), ABD (%8,89), Japonya (%8,71), Türkiye (%5,44)

Elde edilen sonuçlara göre, ABD ve Çin dört dergide de en yüksek katkı oranlarına sahip ülkelerdir. Avrupa ülkeleri (özellikle Almanya, İsviçre, Birleşik Krallık ve İtalya) belirli

dergilerde düzenli ancak daha sınırlı katkılar sunmuştur. Türkiye, Journal of Periodontology ve Journal of Periodontal Research dergilerinde ilk beş katkı sağlayan ülke arasında yer almıştır.

Tablo 1: Dergilere göre ülkelerin yayın katkısı dağılımı ve ki-kare analizi sonuçları

Sıralama	Periodontology 2000	Journal of Periodontology	Journal of Clinical Periodontology	Journal of Periodontal Research
1	ABD(%32,27)	ABD (%27,34)	Çin(%18,19)	Çin(%32,12)
2	İsviçre(%15,54)	Çin(%17,99)	Almanya(%10,67)	ABD(%8,89)
3	Birleşik Krallık(%7,57)	Brezilya(%10,38)	ABD(%8,89)	Japonya(%8,71)
4	Almanya(%6,77)	Türkiye(%5,88)	Birleşik Krallık(%6,98)	Brezilya(%6,35)
5	İtalya(%5,98)	İspanya(%4,46)	İspanya(%6,70)	Türkiye(%5,44)
6	İspanya(%4,78)	İtalya(%3,81)	Brezilya(%6,70)	Birleşik Krallık(%4,17)
7	Avustralya(%3,98)	Güney Kore(%3,29)	Güney Kore(%5,34)	İtalya(%4,17)
8	Brezilya(%2,79)	Almanya(%3,29)	Japonya(%4,38)	İsveç(%2,99)
9	Belçika(%2,79)	Japonya(%2,94)	İtalya(%4,38)	Güney Kore(%2,72)
10	İsveç(%2,39)	Birleşik Krallık(%2,08)	İsveç(%4,10)	İspanya(%2,36)
11	Diğer Ülkeler(%15,14)	Diğer Ülkeler(%19,55)	Diğer Ülkeler(%23,67)	Diğer Ülkeler(%23,05)

Chi-Square Analysis Result χ^2:506,35; P Value: 0,001*; P<0,005*

Cinsiyet açısından bakıldığında, son beş yılda kadın yazar oranı artmakla birlikte erkek yazarlar hâlâ baskın durumdadır. Coğrafi dağılımda ise ABD ve Çin merkezli yayın üretiminin belirgin olduğu, buna karşın Avrupa ülkelerinin daha istikrarlı fakat daha düşük katkı oranına sahip olduğu görülmektedir. Bu bulgular, periodontoloji literatüründe hem cinsiyet temsili hem de coğrafi çeşitlilik açısından gelişim potansiyelinin sürdüğünü göstermektedir.

Şekil 2: Dergilere göre en çok katkı yapan ülkelerin dağılımı

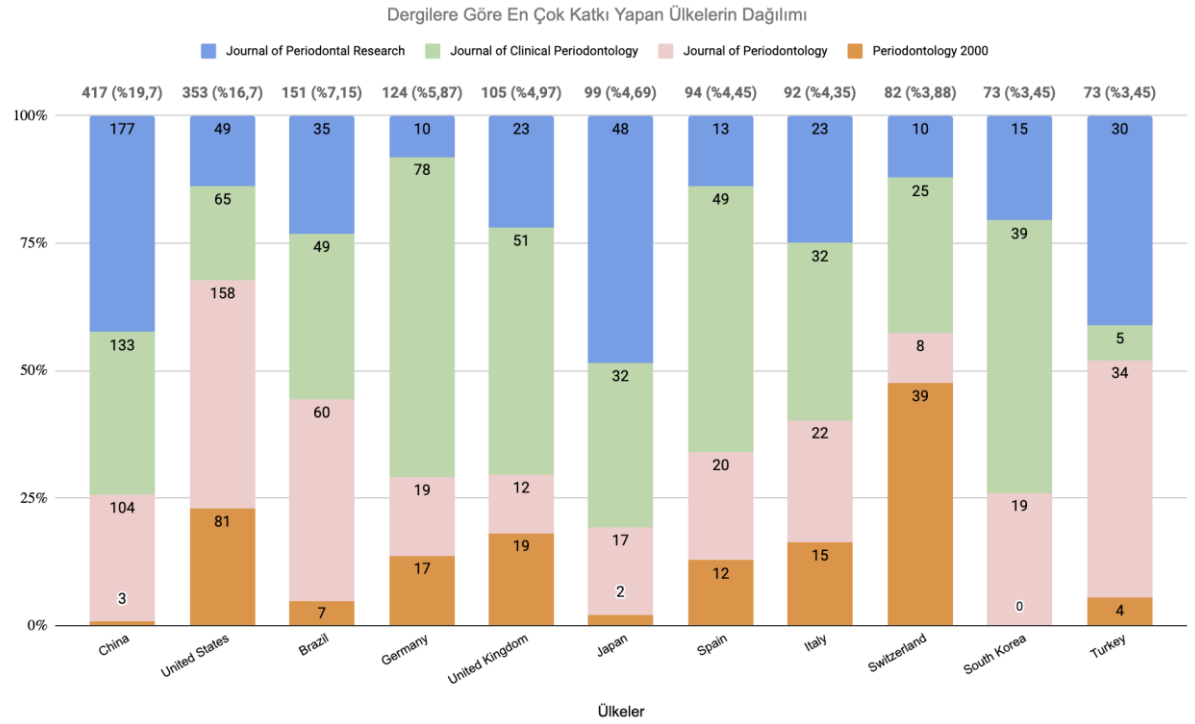

Tartışma: Bu çalışmada elde edilen bulgular, periodontoloji alanında son beş yılda yayımlanan makalelerde erkek yazarların hâlen sayısal üstünlüğe sahip olduğunu ortaya koymaktadır. Her ne kadar toplam yazarların yaklaşık yarısını kadınlar oluştursa da, bu oran geçmiş dönemlere kıyasla artış göstermiş olsa da cinsiyet dengesinin tam anlamıyla sağlanamadığı görülmektedir. Özellikle Periodontology 2000 dergisinde erkek yazar oranının (%69,7) diğer dergilere göre belirgin biçimde yüksek olması, alandaki üst düzey akademik temsilde erkeklerin hâkimiyetinin sürdüğünü göstermektedir.

Bu durum, literatürde rapor edilen küresel eğilimlerle uyumludur. Wang ve ark. [5], diş hekimliği dergilerinde kadın editör ve yazar oranlarının tıp dergilerine kıyasla daha düşük olduğunu, özellikle liderlik ve sorumlu yazar pozisyonlarında kadınların az temsil edildiğini bildirmiştir. Benzer şekilde Ioannidou ve Rosania [6] da 2015 yılında yaptıkları analizde, diş hekimliği dergilerinin editoryal kadrolarında kadın oranının yalnızca %5 civarında olduğunu belirtmiştir. Sonraki yıllarda bu oranlarda artış olsa da, akademik üretimde toplumsal cinsiyet eşitsizliğinin hâlen varlığını sürdürdüğü görülmektedir.

Bu farklılığın altında yatan nedenler arasında; kadın akademisyenlerin araştırma fonlarına erişim zorlukları, akademik terfilerde karşılaşılan yapısal engeller ve eğitim–klinik–idari sorumlulukların orantısız dağılımı sayılabilir [7]. Ayrıca erkek yazarların yüksek etkili dergilerde daha fazla görünürlük kazanması, atıf sayısı ve akademik görünürlükte cinsiyet farkını daha da pekiştirmektedir [8].

Çalışmanın bulguları, son beş yılda periodontoloji alanında yayın üretiminin coğrafi olarak yoğunlaştığını göstermektedir. Özellikle Amerika Birleşik Devletleri (ABD) ve Çin Halk Cumhuriyeti, dört ana dergide de en yüksek katkı oranlarına sahip ülkeler olarak öne çıkmıştır. Bu iki ülkenin bilimsel üretimdeki baskın konumu, küresel ölçekte araştırma altyapısı, fon kaynakları, araştırmacı sayısı ve akademik teşvik sistemleri bakımından sahip oldukları avantajlarla açıklanabilir.

Bu bulgu, Moreno ve ark. [8] yüksek atıf alan diş hekimliği makalelerinde gözlemlediği eğilimlerle uyumludur; çalışmada da en üretken ülkeler arasında ABD, Çin, Birleşik Krallık ve Brezilya ön planda yer almıştır. Benzer şekilde Bennie ve Koka [9] ile Pekin ve ark. [4] tarafından yapılan editoryal ve yayın katkısı analizlerinde de ABD merkezli kurumların liderliği, Avrupa ve Asya ülkelerinin ise artan ancak sınırlı katkısı vurgulanmıştır.

Bu çalışmada ayrıca Avrupa ülkelerinin (özellikle Almanya, İsviçre, Birleşik Krallık ve İtalya) belirli dergilerde istikrarlı fakat daha düşük oranlarda katkı sunduğu, Türkiye'nin ise Journal of Periodontology ve Journal of Periodontal Research dergilerinde dikkat çekici bir üretkenlik gösterdiği belirlenmiştir. Bu durum, Türkiye'nin son yıllarda periodontoloji alanında uluslararası yayın ağlarına daha fazla entegre olmaya başladığını göstermektedir.

Çin'in Journal of Clinical Periodontology ve Journal of Periodontal Research dergilerinde yüksek temsil oranı, son on yılda ülkenin biyomedikal araştırma yatırımlarında gözlenen artışla ilişkilidir. Bu artış, periodontoloji ve implantoloji odaklı araştırmalarda Doğu Asya'nın yükselen bilimsel etkisini yansıtmaktadır.

Bu çalışma yalnızca SCI/SCI-Expanded kapsamında yer alan dört ana periodontoloji dergisi ile sınırlıdır; dolayısıyla bulgular alanın genelini değil, yüksek etkili yayınları yansıtmaktadır. İncelenen dönem 2021 Ocak–2025 Haziran ile sınırlı olduğundan uzun dönemli eğilimler değerlendirilememiştir. Cinsiyet belirlemesi isim temelli çevrimiçi doğrulama yoluyla yapılmış olup, bazı kültürel farklılıklar yanlış sınıflamaya yol açmış olabilir. Ülke dağılımı yalnızca ilk yazarın kurum adresine göre belirlenmiştir; bu da çok merkezli çalışmaların çeşitliliğini tam olarak yansıtmayabilir. Son olarak, çalışma bibliyometrik nitelikte olup iş birliği ağları, fon kaynakları veya araştırma temaları değerlendirilmemiştir.

Sonuç: Bulgular, periodontoloji alanında erkek araştırmacıların hâlen çoğunlukta olduğunu (%55,9 erkek, %44,1 kadın) ortaya koymuştur. Ancak bazı dergilerde (özellikle Journal of Periodontology ve Journal of Periodontal Research) kadın temsilinin giderek arttığı ve cinsiyet oranlarının dengelenmeye başladığı gözlenmiştir. Ülke bazında değerlendirmede, ABD ve Çin en yüksek yayın katkısına sahip ülkeler olarak öne çıkmış; bu iki ülkeyi Avrupa ülkeleri (özellikle Almanya, İsviçre, Birleşik Krallık ve İtalya) ve Türkiye izlemiştir. Türkiye'nin Journal of Periodontology ve Journal of Periodontal Research dergilerinde ilk beş katkı sağlayan ülke arasında yer alması, bölgesel araştırma kapasitesinin güçlendiğini göstermektedir. Genel olarak elde edilen bulgular, periodontoloji literatürünün giderek daha küresel ve çok merkezli bir yapıya büründüğünü, ancak cinsiyet temsili ve coğrafi dağılım açısından tam eşitliğe henüz ulaşılamadığını göstermektedir. Akademik üretkenlikte daha dengeli bir temsilin sağlanabilmesi için, kadın araştırmacıların liderlik rollerinde desteklenmesi ve farklı ülkelerdeki araştırma altyapılarının güçlendirilmesi önem taşımaktadır.

Kaynakça

1. Geminiani A, Ercoli C, Feng C, Caton JG. Bibliometrics study on authorship trends in periodontal literature from 1995 to 2010. J Periodontol. 2014;85(5):e136-e143. doi:10.1902/jop.2013.130354

2. Ahmad P, Slots J. A bibliometric analysis of periodontology. J Clin Periodontol. 2021;48(11):1423-1429. doi:10.1111/jcpe.13530

3. Moreno LB, da Silva Conde K, Franco MC, Cenci MS, Montagner AF. The impact of gender on citation rates: An observational study on the most cited dental articles. J Dent. 2023;136:104606. doi:10.1016/j.jdent.2023.104606

4. Pekin S, Ellidokuz H, Akcalı A, Buduneli N. Gender inequality among the editorial boards of periodontology and implantology journals. Oral Dis. 2024;30(5):3489-3496. doi:10.1111/odi.14734

5. Wang CW, Wang HC. Trends in authorship in periodontology: A 15-year bibliometric analysis (1995–2010). J Periodontol. 2012;83(10):1232-1239. doi:10.1902/jop.2012.110695

6. Ioannidou E, Rosania A. Under-representation of women on dental journal editorial boards. PLoS One. 2015;10(1):e0116630. doi:10.1371/journal.pone.0116630

7. Garcia MN, Tiano JP, Contreras O, Hildebolt CF, Horsford J, Stewart D. Trends in academic dentistry and oral health research funding by gender. JDR Clin Trans Res. 2020;5(2):176-184. doi:10.1177/2380084419868183

8. Moreno LB, da Silva Conde K, Franco MC, Cenci MS, Montagner AF. The impact of gender on citation rates: An observational study on the most cited dental articles. J Dent. 2023;136:104606. doi:10.1016/j.jdent.2023.104606

9. Bennie KR, Koka S. Leadership diversity in science: Women editors of dental journals are underrepresented compared to women editors of medical journals. J Dent. 2021;110:103646. doi:10.1016/j.jdent.2021.103646

P-125 Nörofibromatozis Tip-I'de Periodontal Bulgular ve Maksillofasiyal Anomaliler: Olgu Sunumu ve Literatür Taraması

Poster Bildiri

Hasan Burak Şen[1], Ayşegül Sarı[1]
[1] Hatay Mustafa Kemal Üniversitesi Diş Hekimliği

Amaç: Nörofibromatozis tip 1 (NF1), otozomal dominant kalıtılan, periferik ve merkezi sinir sistemini tutarak seyreden genetik bir hastalıktır. Oral ve maksillofasiyal anomaliler ve periodontal problemler, bu hastalarda önem taşımaktadır. Olgu Tanımlaması: 17 yaşında, doğuştan Nörofibromatizis Tip-1 tanılı, son 5 Yılda, 5 kez eksizyonel cerrahi operasyon geçiren hasta, sol yarım alt ve üst çenelerindeki diş çürükleri, dişetlerinde büyümler ve kanama şikayetiyle kliniğimize başvurdu. Ayrıca, hasta bu bölgelerdeki dişleri temizleyemediğini bildirdi. Vücudunda farklı pigmentasyon derecelerinde ve büyüklükte kahverengi düzensiz sınırlı lekeler mevcuttu. Ekstraoral muayenesinde yüzün sol bölgesinde belirgin bir şekil anomalisi ve asimetrik büyüme tespit edildi. İntraoral muayenede, sol alt-üst çene bölgelerinde, masif yumuşak doku büyümeleri tespit edildi. Dişlerde malpozisyon mevcuttu. Radyolojik muayenede, mandibular kemikte ekstansiyonlar, şekil bozuklukları, eklem bölgesinde fraktürler tespit edildi. Periodontal klinik muayenede, yüksek skorlu plak ve gingival indeks değerleri kaydedildi. Bulgular: Hastanın cerrahi olmayan periodontal tedavileri yapıldı. Mandibula ön lingual bölgedeki dişlerin fırçalanabilirliğini engelleyen büyüme eksize edildi. Tedavi takip seanslarında, gingival inflamasyonun gerilediği ve özellikle sol bölgenin hijyeninde iyileşme sağlandığı gözlemlendi. Hasta, mevcut plastik ve rekonstrüktif operatör doktoruyla iletişimde kalarak takibe alındı. Sonuç: Nörofibromatozis tanılı hastalarda yüz bölgesindeki kemik deformiteleri, yumuşak doku anomalileri ve dental anomaliler hastaların periodontal sağlığını korumasını zorlaştırır.

Anahtar Kelimeler: Nörofibromatozis tip 1, periodontal hastalık, yumuşak doku anomalileri

P-125 Periodontal Findings and Maxillofacial Anomalies in Neurofibromatosis Type I: Case Presentation and Literature Review

Poster Abstract

Hasan Burak Şen[1], Ayşegül Sarı[1]
[1] Hatay Mustafa Kemal University Faculty Of Dentistry

Aim: Neurofibromatosis type 1 (NF1) is an autosomal dominant genetic disorder affecting the peripheral and central nervous systems. Oral and maxillofacial anomalies and periodontal problems are significant in these patients. Case Description: A 17-year-old patient, diagnosed with congenital Neurofibromatosis Type 1, who had undergone 5 excisional surgical operations in the last 5 years, presented to our clinic complaining of tooth decay in the lower and upper jaws on the left side, gingival growths and bleeding. The patient also reported being unable to clean the teeth in these areas. There were brown, irregularly shaped patches of varying degrees and sizes of pigmentation on her body. Extraoral examination revealed a noticeable shape anomaly and asymmetrical growth on the left side of her face. Intraoral examination revealed massive soft tissue growths in the left lower and upper jaw regions. Malposition of the teeth was present. Radiological examination revealed extensions, deformities, and fractures in the mandibular bone. Periodontal clinical examination recorded high plaque and gingival index scores. Result: The patient underwent non-surgical periodontal treatment. The growth obstructing the brushability of the teeth in the anterior lingual region of the mandible was excised. During follow-up treatment sessions, it was observed that gingival inflammation had subsided and that hygiene had improved, particularly in the left region. The patient was followed up in consultation with the current plastic and reconstructive surgeon. Conclusion: Bone deformities in the facial region, soft tissue anomalies and dental anomalies in patients diagnosed with neurofibromatosis make it difficult for patients to maintain their periodontal health.

Keywords: Neurofibromatosis type 1, periodontal disease, soft tissue anomalies

P-126 Periodontal Rejenerasyon ve Eş Zamanlı İmplantoloji Stratejileri Ile Posterior Bölgelerin Rehabilitasyonu: 2 Yıllık Klinik Takip

Poster Bildiri

Şeyma Köle[1], Şadiye Günpınar[1]
[1] Bezmialem Vakıf Üniversitesi Diş Hekimliği Fakültesi Periodontoloji Bölümü

Giriş: Klinik uygulamalarda, posterior dişlerde görülen kemik kaybı genellikle periodontitis veya endodontik enfeksiyonların bir sonucu olarak ortaya çıkar. Bu durumlar, alveoler kemiğin yapısal bütünlüğünü bozarak fonksiyonel ve protetik rehabilitasyon açısından zorluklar oluşturabilir. Gereç ve yöntem: Elli altı yaşındaki erkek hasta, sağ posterior bölgede ağrı şikâyetiyle başvurdu ve fonksiyonun yeniden kazandırılmasını amaçlayan kapsamlı periodontal tedaviye alındı. Faz I periodontal tedavi kapsamında diştaşı temizliği, kök yüzeyi düzleştirilmesi ve travmatik oklüzyonun düzeltilmesi gerçekleştirildi. Ardından konvansiyonel flep cerrahisi uygulandı. Mandibula bölgesindeki intraosseöz defektler, ksenogreft ve platelet-rich fibrin (PRF) ile dolduruldu. Tedavi edilen alanı stabilize etmek amacıyla geçici splint yapıldı. Sağ maksiller bölgede ise lateral pencere tekniği kullanılarak açık sinüs yükseltme işlemi gerçekleştirildi. Bu işlem sırasında ksenogreft ve rezorbe olabilen kollajen membran kullanıldı. Aynı seansta iki implant (4,5 mm çapında ve 8 mm uzunluğunda) sinüs lifting ile eş zamanlı olarak yerleştirildi. Bulgular: Üçüncü ay ve ikinci yıl kontrollerinde yapılan radyografik değerlendirmelerde, tedavi edilen bölgelerde stabil kemik dolumu gözlendi. Klinik olarak, ilgili dişlerde mobilitenin azaldığı ve implant boyunlarında marjinal kemik rezorpsiyonunun saptanmadığı belirlendi. Bu bulgular, tedavinin hem rejeneratif hem de fonksiyonel açıdan başarılı sonuçlar verdiğini göstermektedir. Sonuç: Posterior bölgelerde gerçekleştirilen eş zamanlı implant cerrahisi ve periodontal rejenerasyon, uygun olgu seçimi ve özenli cerrahi teknikle uygulandığında uzun dönem takiplerde olumlu sonuçlar verebilmektedir.

Anahtar Kelimeler: periodontal rejenerasyon, sinus lifting, PRF

P-126 Periodontal Regeneration and Simultaneous Implantology for Posterior Rehabilitation: 2-Year Follow-Up

Poster Abstract

Şeyma Köle[1], Şadiye Günpınar[1]
[1] Bezmialem Vakif University Faculty Of Dentistry Department Of Periodontology

Introduction: In clinical practice, bone loss in posterior teeth is commonly observed as a consequence of periodontitis or endodontic infections. Such conditions often compromise the structural integrity of the alveolar bone, posing challenges for subsequent functional and prosthetic rehabilitation. Material method: A 56-year-old male patient presented with pain in the right posterior region and underwent comprehensive periodontal treatment aimed at restoring function. Phase I periodontal therapy was completed, including scaling, root planing, and correction of traumatic occlusion. Conventional flap surgery was then performed. In the mandibular region, intrabony defects were grafted with a xenogeneic bone substitute and platelet-rich fibrin (PRF). An immediate provisional splint was applied to stabilize the treated area. In the right maxillary region, a lateral window sinus augmentation was performed using a xenograft in combination with an absorbable collagen membrane. Two implants (4.5 mm in diameter and 8 mm in length) were placed simultaneously with the sinus lift procedure.. Results: At both 3-month and 2-year follow-ups, radiographic evaluation demonstrated stable bone fill in the treated areas. Clinically, tooth mobility was reduced, and no marginal bone resorption around the implant necks was observed, indicating favorable regenerative and functional outcomes. Conclusion: Simultaneous implant surgery and periodontal regeneration in posterior areas can yield favorable outcomes at long term follow-up, given careful case selection and surgical technique.

Keywords: periodontal regeneration, sinus lifting, PRF (platelet-rich fibrin)

P-127 Minimal İnvaziv Tünel Yöntemiyle Bağ Doku Grefti Uygulamasının Diş Eti Çekilmesindeki Klinik Etkinliği

Poster Bildiri

Hatice Türkoğulları[1], Gülsüm Ünlü[1], Derya Açıkgöz Candemir[1]
[1] Recep Tayyip Erdoğan University Faculty Of Dentistry

Amaç: Diş eti çekilmesi, periodontitisin önemli bir belirtisi olup hem estetik hem de fonksiyonel sorunlara yol açmaktadır. Bu durumu tedavi etmek için çeşitli yöntemler uygulanmakta, bunlar arasında bağ doku grefti, estetik iyileşme ve diş eti rejenerasyonu açısından etkili bir seçenek olarak öne çıkmaktadır. Bu çalışmada, tünel yöntemi ile bağ doku grefti kullanımının klinik etkinliği ve estetik sonuçları değerlendirildi. Olgu Tanımlaması: Sistemik olarak sağlıklı, 30 yaşında kadın hasta, estetik kaygı ve diş hassasiyeti şikayetleri ile kliniğimize başvurdu. Klinik muayene ve radyolojik incelemeler sonucunda, üst çenedeki 23 ve 24 numaralı dişlerde sınıf I Miller tipi diş eti çekilmesi saptandı. İlk olarak, cerrahisiz periodontal tedavi uygulandı ve hastaya ağız hijyeni eğitimi verilerek oral hijyen düzeyi iyileştirildi. Daha sonra, lokal anestezi altında ilgili bölgeye intrasulküler insizyon yapıldı; flep, mukogingival sınıra kadar yarım kalınlıkta kaldırıldı ve koronal yönde pasif, gerilimsiz kapanmaya olanak sağlandı. Sağ üst palatinal bölgeden alınan bağ doku grefti, 23 ve 24 numaralı dişlerin kök yüzeylerini kapatacak şekilde yerleştirildi ve sabitlendi. Flep, askı sütür tekniği ile mine-sement sınırını 1 mm koronal yönde aşacak şekilde kapatıldı ve ardından periodontal pat uygulandı. Postoperatif dönemde, hasta analjezik ve antimikrobiyal gargara ile tedavi edildi. Bulgular: Cerrahi müdahalenin 10. gününde dikişler alındı ve hastanın iyileşme süreci izlendi. Bir aylık takipte, diş eti çekilmesinin başarılı bir şekilde kapandığı ve estetik olarak tatmin edici sonuçlar elde edildiği gözlemlendi. Sonuç: Tünel yöntemi, bağ doku grefti uygulamasında minimal invaziv bir yaklaşım sunarak, diğer cerrahi tekniklere kıyasla daha hızlı iyileşme ve düşük komplikasyon oranları sağlamaktadır. Bu yöntem, estetik ve fonksiyonel iyileşme açısından, periodontitis nedeniyle oluşan diş eti çekilmelerinin tedavisinde etkili ve güvenilir bir seçenek olarak öne çıkmaktadır.

Anahtar Kelimeler: Bağ doku grefti, Diş eti çekilmesi, Tünel yöntemi

P-127 Clinical Effectiveness of Connective Tissue Graft Via Minimally Invasive Tunnel Technique in Gingival Recession

Poster Abstract

Hatice Türkoğulları[1], Gülsüm Ünlü[1], Derya Açıkgöz Candemir[1]
[1] Recep Tayyip Erdoğan University Faculty Of Dentistry

Aim: Gingival recession is a significant indicator of periodontitis and can lead to both aesthetic and functional problems. Various methods are used to treat this condition, among which connective tissue grafts stand out as an effective option for aesthetic improvement and gingival regeneration. In this study, the clinical efficacy and aesthetic outcomes of using a connective tissue graft with the tunnel technique were evaluated. CaseDescription: A 30-year-old female patient, systemically healthy, presented to our clinic with complaints of aesthetic concerns and tooth sensitivity. Clinical examination and radiographic evaluations revealed Class I Miller-type gingival recession on teeth 23 and 24 in the maxillary arch. Initially, non-surgical periodontal therapy was performed, and the patient received oral hygiene instructions, resulting in improved oral hygiene status. Subsequently, under local anesthesia, an intrasulcular incision was made in the affected area. A partial-thickness flap was elevated up to the mucogingival junction, allowing for passive and tension-free coronal advancement. The connective tissue graft taken from the upper right palatal region was placed and secured around the root surfaces of teeth 23 and 24. The flap was coronally advanced and secured using the sling suture technique, ensuring it extended 1 mm coronally to the cementoenamel junction. A periodontal dressing was then applied.In the postoperative period, the patient was treated with analgesics and an antimicrobial mouth rinse. Results: On the 10th postoperative day, sutures were removed, and the healing process was monitored. At the one-month follow-up, complete root coverage was successfully achieved, and aesthetically satisfactory outcomes were observed. Conclusion: The tunnel technique offers a minimally invasive approach for the application of connective tissue grafts, providing faster healing and lower complication rates compared to other surgical methods. This technique stands out as an effective and reliable option for the treatment of gingival recessions caused by periodontitis, offering both aesthetic and functional improvements.

Keywords: Connective Tissue Graft, Gingival Recession, Tunnel Technique

P-128 Lazer Destekli Lingual Frenektomi – Olgu Sunumu

Poster Bildiri

Semiha Türkan[1]
[1] Zonguldak Bülent Ecevit Üniversitesi

Ankiloglossi (dil bağı), lingual frenulumun kısa veya kalın olması sonucu dil hareketlerinin kısıtlanmasıyla karakterize konjenital bir anomalidir. Bu durum, konuşma, yutkunma, emme ve oral hijyen fonksiyonlarını olumsuz etkileyebilir. Lingual frenektomi, dil hareket kısıtlılığını gidermek amacıyla sıklıkla tercih edilen cerrahi bir işlemdir. Son yıllarda lazer teknolojisinin cerrahi prosedürlere entegrasyonu; operasyon süresini kısaltması, minimal kanama, daha az postoperatif ağrı ve konforlu iyileşme sağlamasıyla ön plana çıkmıştır. Bu olgu sunumunun amacı, ankiloglossi tanısı konan bir hastada lazer destekli lingual frenektominin klinik etkinliğini, iyileşme sürecine olan katkılarını ve komplikasyon yönetimindeki avantajlarını değerlendirmektir. OLGU 17 yaşındaki erkek hasta, dil hareketlerinde kısıtlılık ve konuşma güçlüğü şikâyetiyle kliniğe başvurdu. Klinik muayenede Caryllos sınıflamasına göre Sınıf II ankiloglossi saptandı. Dil bağı serbestleştirilmesi amacıyla 1064 nm Nd:YAG lazer (Fotona LightWalker AT) ile frenektomi yapıldı. Lazer insizyonu frenulumun orta hattında başlatılarak fibröz bantlar kesildi, bölgeye rombik görünüm kazandırıldı ve kenarlar vertikal lazer hareketleriyle düzenlendi. Operasyon sonrası hastaya ağız hijyeni ve dil egzersizleri önerildi. BULGULAR Postoperatif birinci haftada ağrı, enfeksiyon veya hematom gözlenmedi. Dil hareketlerinde belirgin artış ve artikülasyonun iyileştiği saptandı. Bulgular, lazer destekli lingual frenektominin minimal invaziv, kanamasız ve hızlı iyileşme sağlayan güvenli bir cerrahi yöntem olduğunu göstermektedir. SONUÇ Lazer destekli lingual frenektomi, hasta konforunu artıran, komplikasyon oranlarını azaltan ve fonksiyonel iyileşmeyi hızlandıran etkili bir tedavi yöntemidir. Düzenli postoperatif egzersizlerin uygulanması, nüks ve skar dokusu riskini azaltarak uzun dönem başarıyı destekler. Anahtar kelimeler: Lingual frenulum; ankiloglossi; lazer destekli frenektomi

Anahtar Kelimeler: Lingual frenulum; ankiloglossi; lazer destekli frenektomi

P-128 Laser-Assisted Lingual Frenectomy Treatment – Case Report

Poster Abstract

Semiha Türkan[1]

[1] Zonguldak Bülent Ecevit Unıversıty Faculty Of Dentıstry

Ankyloglossia (tongue-tie) is a congenital anomaly characterized by restricted tongue movement due to a short or thick lingual frenulum. This condition may negatively affect speech, swallowing, sucking, and oral hygiene functions. Lingual frenectomy is a commonly preferred surgical procedure to eliminate tongue movement limitations. In recent years, the integration of laser technology into surgical procedures has gained attention due to its advantages such as shorter operation time, minimal bleeding, reduced postoperative discomfort, and faster wound healing.The aim of this case report is to evaluate the clinical effectiveness of laser-assisted lingual frenectomy in a patient diagnosed with ankyloglossia and to discuss its contribution to healing and advantages in complication management in light of the literature. CASE REPORT A 17-year-old male patient presented to the clinic with complaints of limited tongue mobility and speech difficulties. Clinical examination revealed Class II ankyloglossia according to the Caryllos classification. To release the tongue-tie, a 1064 nm Nd:YAG laser (Fotona LightWalker AT) was used to perform the frenectomy. The laser incision was initiated at the midline of the frenulum, and the fibrous bands were dissected to create a rhomboid shape. The wound margins were refined using vertical laser movements. Postoperatively, the patient was instructed on maintaining oral hygiene and performing tongue exercises. RESULTS At the one-week postoperative follow-up, no pain, infection, or hematoma was observed . The patient exhibited a marked improvement in tongue mobility and articulation. These findings support that laser-assisted lingual frenectomy is a minimally invasive, bloodless, and safe surgical technique that promotes rapid healing . CONCLUSION Laser-assisted lingual frenectomy is an effective treatment approach that enhances patient comfort, reduces complication rates, and accelerates functional recovery. Consistent postoperative exercises minimize the risk of relapse and scar formation, contributing to long-term clinical success. Keywords: Lingual frenulum; ankyloglossia; laser-assisted frenectomy

Keywords: Lingual frenulum; ankyloglossia; laser-assisted frenectomy

P-129 Konsantre Büyüme Faktörü (Cgf) ile Soket Koruma: Olgu Sunumu

Poster Bildiri

Merve Küçükoğlu Çolak[1], İsmail Gül[1], **Selin Yıldırım**[1]
[1] Zonguldak Bülent Ecevit Üniversitesi Diş Hekimliği Fakültesi

Olgu Tanımlanması: Diş çekimi sonrası alveoler kret rezorpsiyonu, fizyolojik iyileşme sürecinin doğal ve kaçınılmaz bir sonucudur. Bu durum, implant öncesi dönemde yeterli kemik hacminin korunmasını zorlaştırmakta ve protetik planlamayı olumsuz etkileyebilmektedir. Soket koruma tekniği, çekim sonrası bukkal kemik bütünlüğünü korumayı ve alveoler kemik kaybını en aza indirmeyi amaçlayan minimal invaziv bir uygulamadır. Konsantre büyüme faktörü (CGF), hastanın kendi kanından santrifüj yöntemiyle elde edilen, trombositten zengin, fibrin ağı içeren otolog bir materyaldir. CGF; hücre proliferasyonu, farklılaşması, anjiyogenez ve kemotaksis gibi doku rejenerasyonunda önemli biyolojik süreçleri aktive ederek iyileşmeyi hızlandırır ve enfeksiyon riskini azaltmaya yardımcı olur. Bulgular: Sistemik olarak sağlıklı 51 yaşındaki erkek hastanın 46 numaralı dişi; furkasyon bölgesinde derin periodontal cep ve inflamasyon bulunması sebebiyle, enfekte dokular kürete edilip uzaklaştırılarak atravmatik şekilde çekilmiştir. Hastadan alınan venöz kan, 12 dakika boyunca değişken hızlarda santrifüj edilerek CGF elde edilmiştir. Sıkıştırılarak membran formuna getirilen CGF, her kök bölgesine birer adet olacak şekilde sokete yerleştirilmiş ve 5.0 polipropilen sütur ile sabitlenmiştir. Postoperatif dönemde antibiyotik, analjezik ve antiseptik gargara önerilmiştir. Onuncu günde süturlar alınmış, komplikasyonsuz iyileşme süreci gözlenmiştir. Yirmi üç hafta sonra yapılan klinik ve radyografik değerlendirmede, rezidüel kemik yüksekliği ve genişliğinin korunduğu, ek greft materyaline ihtiyaç duyulmadan 4×8,5 mm boyutlarında implantın başarıyla yerleştirilebildiği tespit edilmiştir. Hastanın iyileşme süreci boyunca konforu korunmuş ve herhangi bir postoperatif komplikasyon gözlenmemiştir. Sonuç : CGF destekli soket koruma yöntemi, çekim sonrası dönemde hızlı ve stabil bir iyileşme sağlayarak yumuşak ve sert doku bütünlüğünün korunmasına katkıda bulunmuştur. Otolog ve biyolojik olarak aktif bir materyal olan CGF, enfekte diş çekimlerinde bile güvenli uygulama imkânı sunmakta, ek greft gereksinimini azaltarak implant öncesi rejenerasyon sürecinde etkin bir alternatif oluşturmaktadır. Bu olgu, CGF'nin klinik olarak öngörülebilir, biyolojik açıdan avantajlı ve hasta konforunu artıran güvenli bir tedavi seçeneği olduğunu göstermektedir.

Anahtar Kelimeler: Konsantre Büyüme Faktörü, Soket Koruma, İmplant Öncesi Rejenerasyon

P-129 Concentrated Growth Factor (Cgf) in Socket Preservation: A Case Report

Poster Abstract

Merve Küçükoğlu Çolak[1], İsmail Gül[1], **Selin Yıldırım**[1]
[1] Zonguldak Bülent Ecevit University Faculty Of Dentistry

Case Description: Alveolar ridge resorption following tooth extraction is a natural and inevitable part of the physiological healing process. This can compromise adequate bone volume for subsequent implant placement and negatively affect prosthetic planning. The socket preservation technique is a minimally invasive approach aimed at maintaining buccal bone integrity and minimizing alveolar bone loss after extraction. Concentrated growth factor (CGF) is an autologous material obtained from the patient's blood via centrifugation, rich in platelets and containing a fibrin network. CGF activates key biological processes in tissue regeneration, including cell proliferation, differentiation, angiogenesis, and chemotaxis, thereby accelerating healing and reducing the risk of infection. Results: A systemically healthy 51-year-old male patient presented with deep periodontal pockets and inflammation at tooth #46. The infected tissues were curetted and the tooth was atraumatically extracted. Venous blood was collected and centrifuged for 12 minutes at variable speeds to obtain CGF. The CGF was compressed into a membrane and placed in the extraction socket, one membrane per root, and stabilized with 5.0 polypropylene sutures. Postoperative care included antibiotics, analgesics, and antiseptic mouthwash. Sutures were removed on the 10th day, and healing was uneventful. At 23 weeks, clinical and radiographic evaluation demonstrated preserved residual bone height and width, and a 4×8.5 mm implant was successfully placed without the need for additional grafting. The patient maintained comfort throughout the healing period, with no postoperative complications observed. Conclusion: CGF-assisted socket preservation promotes rapid and stable healing, supporting the integrity of both hard and soft tissues. As an autologous and biologically active material, CGF provides a safe option even in infected extraction sites, reduces the need for additional grafts, and serves as an effective alternative for pre-implant bone regeneration. This case demonstrates that CGF is a clinically predictable, biologically advantageous, and patient-friendly treatment option.

Keywords: Concentrated Growth Factor, Socket Preservation, Pre-implant Regeneration

P-130 Papillon Lefèvre Sendromu Bulunan Hastanın Uzun Dönem Takibi: Olgu Sunumu

Poster Bildiri

Resul Çolak[1], Merve Küçükoğlu Çolak[1], **Berk Kıratlı**[1]
[1] Zonguldak Bülent Ecevit Üniversitesi Diş Hekimliği Fakültesi

Özet: Papillon–Lefèvre Sendromu (PLS), otozomal resesif geçişli Cathepsin-C (CTSC) gen mutasyonuna bağlı, palmoplantar hiperkeratoz ve erken başlangıçlı agresif periodontitis ile karakterize nadir bir genetik hastalıktır. Hastalık genellikle erken çocukluk döneminde ortaya çıkarak süt ve daimi dişlerin erken kaybına yol açar. Bu olgu sunumunda, periodontal hastalık şikayetiyle başvuran 10 yaşındaki bir hastada PLS'nin klinik özellikleri ve tanısal değerlendirme süreci sunulmaktadır. Amaç: Bu olgu sunumunun amacı, erken çocukluk döneminde dişeti nekrozu ve alveoler kemik kaybı bulgularıyla başlayan, ilerleyen süreçte Papillon–Lefèvre Sendromu (PLS) tanısı konulan bir hastanın klinik seyrini ve periodontal tedavi yaklaşımını değerlendirmektir. Olgu: 2019 yılında 4 yaşındaki bir hasta, pedodonti kliniğinde 84 ve 85 numaralı dişler çevresinde beyaz nekrotik alanlar ve panoramik radyografide belirgin kemik kaybı saptanması üzerine periodontoloji kliniğine yönlendirildi. Anamnezde bilinen sistemik bir hastalık öyküsü bulunmamaktaydı. İlk muayenede el, ayak ve vücut cildi değerlendirilmiş, herhangi bir patolojik bulgu gözlenmemiştir. Başlangıç tedavisi olarak %0.12 klorheksidin glukonat gargara önerilmiştir. Bir hafta sonraki kontrolde iyileşme izlenmemesi üzerine klinikte %1.5 hidrojen peroksit (H_2O_2) ile irrigasyon uygulanmış ve aileye evde kullanım eğitimi verilmiştir. Takip kontrolünde nekrotik alanlarda iyileşme gözlenmiştir. Bulgular: Takip sürecinde iki ay sonra üst çene dişlerinde benzer nekrotik alanlar gelişmiştir. Her muayenede el ve ayak muayeneleri yinelenmiş, başlangıçta deri bulgusu izlenmemiştir. İlerleyen dönemde el ve ayaklarda keratinizasyon artışı gözlenmesi üzerine PLS ön tanısı ile genetik inceleme yapılmış ve CTSC gen mutasyonu doğrulanmıştır. Alt süt molar dişler ileri kemik kaybı nedeniyle çekilmiş, kalan dişlerin korunması amacıyla düzenli kontroller sürdürülmüştür. Sonuç Papillon–Lefèvre Sendromu erken dönemde yalnızca periodontal bulgularla ortaya çıkabileceğinden, erken çocuklukta görülen atipik nekrotizan periodontal lezyonlarda sistemik sendromlar akılda tutulmalıdır. Erken tanı ve düzenli periodontal takip, hastalığın ilerlemesini yavaşlatmada kritik öneme sahiptir.

Anahtar Kelimeler: Papillon–lefèvre sendromu; Agresif periodontitis; Otozomal resesif kalıtım

P-130 Long-Term Follow-Up of a Patient with Papillon-Lefèvre Syndrome: Case Report

Poster Abstract

Resul Çolak[1], Merve Küçükoğlu Çolak[1], **Berk Kıratlı**[1]
[1] Zonguldak Bulent Ecevit University Faculty Of Dentistry

Abstract Papillon–Lefèvre Syndrome (PLS) is a rare autosomal recessive disorder caused by mutations in the Cathepsin C (CTSC) gene, characterized by palmoplantar hyperkeratosis and early-onset aggressive periodontitis. The disease usually manifests in early childhood, resulting in premature loss of both primary and permanent teeth. This case report describes the clinical features and diagnostic process of a 10-year-old patient who presented with periodontal disease and was later diagnosed with PLS. Aim This report aims to present the clinical progression and periodontal management of a patient who initially exhibited gingival necrosis and alveolar bone loss and was subsequently diagnosed with Papillon–Lefèvre Syndrome (PLS). Case Presentation . In 2019, a 4-year-old patient was referred from the pediatric dentistry clinic to the periodontology department with white necrotic areas around teeth 84 and 85 and marked bone loss on panoramic radiography. No systemic disease was reported. Clinical examination revealed no abnormalities of the skin on the hands, feet, or body. The patient was initially treated with a 0.12% chlorhexidine gluconate mouth rinse. As no improvement was observed after one week, in-office irrigation with 1.5% hydrogen peroxide was performed, followed by home care instructions. Improvement was noted at follow-up. Findings Two months later, similar lesions appeared in the maxillary region. Repeated examinations revealed progressive keratinization of the palms and soles. Genetic testing confirmed a CTSC mutation, consistent with PLS. Mandibular primary molars were extracted due to severe bone loss, and regular periodontal maintenance was continued. Conclusion PLS may initially manifest with only periodontal symptoms. In pediatric cases with atypical necrotizing periodontal lesions, systemic syndromes should be considered. Early diagnosis and maintenance therapy are crucial for disease control.

Keywords: Papillon–lefèvre syndrome; Aggressive periodontitis; Autosomal recessive inheritance

P-131 Laterale Pozisyone Flep: Olgu Sunumu

Poster Bildiri

Ceren Köksal[1], Mehmet Sağlam[1]
[1] İzmir Katip Çelebi Üniversitesi

Giriş Laterale pozisyone flep, komşu keratinize dişeti dokusunun çekilmiş kök yüzeyi üzerine kaydırılmasıyla kök örtümünü hedefleyen klasik bir mukogingival cerrahi yöntemdir (1). Bu vaka sunumunda, hastamızın 41 numaralı dişine laterale pozisyone flep ve bağ dokusu grefti operasyonu planlanmıştır. OLGU SUNUMU Sistemik olarak sağlıklı 22 yaşındaki kadın hasta, diş eti çekilmesi şikayeti ile başvurdu. Yapılan muayenede 41 numaralı dişinde Cairo sınıflamasına göre Tip 1 (RT 1) diş eti çekilmesi tespit edilmesi üzerine, bağ dokusu grefti ile kombine edilmiş laterale pozisyone flep cerrahisi planlandı. Çekilme miktarı mine-sement sınırından diş eti marjinal seviyesine kadar vertikal olarak ölçüldüğünde 5 mm × 3 mm idi. Lokal anestezi uygulamasını takiben alıcı kök yüzeyi kürete edilerek kök düzleştirmesi yapıldı. 42 numaralı dişin bukkalinde keratinize dişetinden tam kalınlıkta bir flep hazırlanarak lateral yönde mobilize edildi. Hazırlanan flep, çekilme bulunan kök yüzeyi üzerine kaydırılarak alıcı bölgeye adapte edildi. 42 numaralı bölgede açığa çıkan yüzey, sol maksiller bölgeden alınan 1.5 mm bağ dokusu grefti ile kapatıldı ve 6-0 Vicryl® süturlerle stabilize edildi. Operasyon sonrası ağrı için İbu 600 mg, Augmentin 1000 mg günde 2 kez ve Andorex 200 ml günde 3 kez olmak şekilde reçete edildi. Ameliyat bölgesinde 2 hafta boyunca fırçalama yapılmaması ve sert gıdalardan uzak durulması istendi. Post-operatif 14.günde süturlar alındı. Anahtar kelimeler: Laterale pozisyone flep; bağ doku grefti; mukogingival cerrahi BULGULAR Hastalarda minimal post-operatif ağrı ve hafif şişlik gözlemlenmiş, iyileşme süreci normal seyretmiştir. Kontrollerde doku iyileşmesinin beklendiği gibi gerçekleştiği, herhangi bir enfeksiyon veya komplikasyon gözlenmediği tespit edilmiştir. Hastalar 2.ay ve 2.yıl çağırılarak kök kapama miktarı takip edildi. SONUÇLAR Hastamızın iyileşme sonrasında çekilme miktarının kök yüzey örtümünü tam olarak kapadığı gözlemlenmiştir. Laterale pozisyone flep tekniği ve bağ doku tekniği uygun olan durumlarda kök yüzey kapaması için alternatif bir teknik sunabilir (2). Tedavinin uzun vadedeki başarısı periyodik kontrollerle takip edilmeli, oral hijyen ve periodontal sağlık konusunda hastaya gerekli hatırlatmalar yapılmalıdır. REFERANSLAR 1. De Waal H, Kon S, Ruben M. The laterally positioned flap. Dental Clinics of North America 1988;32:267-285. 2.Bosco AF, De Almeida JM, Retamal-Valdes B, Tavares R, Latimer JM, Messina D, et al. Laterally Positioned Flap with Subepithelial Connective Tissue Graft Modified One-Stage Procedure for the Treatment of Deep Isolated Gingival Recessions in Mandibular Incisors. Case Reports in Dentistry 2021;2021:1-9.

Anahtar Kelimeler: Laterale pozisyone flep; bağ doku grefti; mukogingival cerrahi

P-131 Laterally Positioned Flap: A Case Report

Poster Abstract

Ceren Köksal[1], Mehmet Sağlam[1]
[1] İzmir Katip Celebi University

Aim The laterally positioned flap (LPF) is a classic mucogingival surgical technique that aims to achieve root coverage by laterally repositioning the adjacent keratinized gingival tissue over the exposed root surface (1). In this case report, a laterally positioned flap combined with a subepithelial connective tissue graft was performed on tooth #41. CASE DESCRİPTİON A systemically healthy 22-year-old female patient presented with the chief complaint of gingival recession. Clinical examination revealed a Cairo Classification Type 1 (RT1) gingival recession on tooth #41. Therefore, a laterally positioned flap combined with a subepithelial connective tissue graft was planned. The recession depth, measured vertically from the cemento-enamel junction to the gingival margin, was 5 mm × 3 mm. After local anesthesia, the recipient root surface was thoroughly scaled and planed. A full-thickness flap was prepared from the keratinized gingiva at the buccal aspect of tooth #42 and mobilized laterally. The flap was then repositioned over the denuded root surface and adapted to the recipient site. The exposed donor area at tooth #42 was covered with a 1.5-mm thick subepithelial connective tissue graft harvested from the left maxillary region and secured with 6-0 Vicryl® sutures. Postoperatively, the patient was prescribed Augmentin 1000 mg (twice daily), İbu 600 mg for pain control, and Andorex 200 ml mouthwash (three times daily). The patient was instructed to avoid brushing the surgical site and consuming hard foods for two weeks. Sutures were removed on the 14th postoperative day. Key words: Laterally positioned flap; subepithelial connective tissue graft; mucogingival surgery RESULTS Minimal postoperative pain and mild swelling were observed, and the healing process was uneventful. Follow-up examinations revealed satisfactory soft tissue healing without infection or complications. Root coverage outcomes were evaluated at the 2-month and 2-year follow-up visits. CONCLUSION Complete root coverage was achieved following healing. The laterally positioned flap combined with a connective tissue graft may serve as an effective alternative technique for root coverage in appropriately selected cases (2). Long-term success of the treatment depends on regular follow-up and maintenance of optimal oral hygiene. REFERENCES 1. De Waal H, Kon S, Ruben M. The laterally positioned flap. Dental Clinics of North America. 1988;32:267-285. 2. Bosco AF, De Almeida JM, Retamal-Valdes B, Tavares R, Latimer JM, Messina D, et al. Laterally Positioned Flap with Subepithelial Connective Tissue Graft Modified One-Stage Procedure for the Treatment of Deep Isolated Gingival Recessions in Mandibular Incisors. Case Reports in Dentistry. 2021;2021:1-9.

Keywords: Laterally positioned flap; subepithelial connective tissue graft; mucogingival surgery

P-132 Akut Herpetik Gingivostomatit

Poster Bildiri

Ezgisu Çiftçi[1], Şükrü Enhoş[1]
[1] İzmir Katip Çelebi Üniversitesi Periodontoloji Bölümü

Amaç Dişetinde ağrı, eritem ve kanama şikayetiyle kliniğimize gelen hastaya klinik olarak Akut Herpetik Gingivostomatit tanısı konmuştur. Bu vaka sunumunda Akut Herpetik Gingivostomatit'in semptomatik şikayetleri gidermeye yönelik tedavisi uygulanmış olup, oral hijyen sağlanmıştır. OLGU SUNUMU 16 yaşında erkek hasta, ağız içinde yanma, ağrı, yaygın kızarıklık, beslenme güçlüğü ve diş fırçalayamama şikâyetleri ile hastanemize başvurdu. Hastanın bilinen herhangi bir sistemik hastalığı veya alerjisi yoktu. Enfeksiyon öncesi dönemde yaklaşık 2 gün süren ishal ve halsizlik yaşamıştı. Bu semptomların ardından ağız içinde ağrı başlamıştı ve ülser gelişmişti. İntraoral muaynede bukkal mukoza, dudak içi ve dişetinde yaygın ülseratif lezyonlar, ve yine dişetinde diffüz eritem, ödem, spontan kanama gözlenmişti. Ağrılardan dolayı hasta oral hijyeni sağlamakta zorluk yaşadığından plak miktarında artış saptanmıştı. Klinik öykü (viral semptomlar + oral ülserasyon) ve muayene bulguları ile Akut Herpetik Gingivostomatit tanısı konuldu. Hasta başvurduğunda antiviral tedavi uygulanması için gereken zaman geçtiğinden dolayı sistemik antiviral başlanmadı. Semptomatik ve lokal tedavi planlandı. Benpain Trio gargara günde iki kez olmak üzere reçete edildi .Mukozal iyileşmeyi desteklemek amacıyla Aftamed Jel yine günde iki kez yumuşak fırçayla diş yüzeyinin temizlenmesinden sonra kullanıldı. Bol sıvı alımı, yumuşak gıdalar ve düzenli ağız hijyeni önerildi. Ağrı şikâyeti olduğunda parasetamol kullanması önerildi. Anahtar Kelimeler; Akut herpetik gingivostomatit, Semptomatik Tedavi, Oral Hijyen BULGULAR Hastanın iki hafta sonraki ziyaretinde ağrısının geçtiği ve ülsere lezyonların kaybolduğu gözlenmiştir. Diş etindeki veziküler görünümün yerini sağlıklı homojen diş eti dokusu almıştır. Detertraj ve polisaj uygulamaları sonrasında ağız içerisindeki dental plak ve diş taşı uzaklaştırılmış, işlemin ardından spontan kanamanın sonlandığı gözlenmiştir. SONUÇLAR Akut herpetik gingivostomatit, erken tanı ve semptomlara yönelik tedavi yaklaşımları ile komplikasyonsuz klinik seyir izleyebilir. Hastalığa dair klinik farkındalık arttırılmalı, olgular dikkatle değerlendirilmeli ve diğer hastalıklardan ayırt edilmesi sağlanmalıdır. Rutin seyreden vakalarda semptomatik tedavi, gerekli durumlarda antiviral tedavi başlanmalıdır. Bulaş açısından dikkat edilmeli, önlemler alınmalıdır.

Anahtar Kelimeler: Akut herpetik gingivostomatit, Semptomatik Tedavi, Oral Hijyen

P-132 Acute Herpetic Gingivostomatitis

Poster Abstract

Ezgisu Çiftçi[1], Şükrü Enhoş[1]
[1] Izmir Katip Çelebi University Department Of Periodontics

Aim A patient presenting to our clinic with complaints of pain, erythema, and bleeding of the gingiva was clinically diagnosed with Acute Herpetic Gingivostomatitis. In this case report, symptomatic treatment aimed at relieving the patient's complaints was applied, and oral hygiene was achieved. Keywords; Acute herpetic gingivostomatitis, Symptomatic Treatment, Oral Hygiene Case Description A 16-year-old male patient presented to our hospital with complaints of oral burning sensation, pain, widespread redness, difficulty in eating, and inability to brush his teeth. The patient had no known systemic diseases or allergies. In the period preceding the infection, he had experienced diarrhea and fatigue lasting approximately two days. Following these symptoms, oral pain began and ulcers developed. Intraoral examination revealed widespread ulcerative lesions on the buccal mucosa, inner lips, and gingiva, as well as diffuse erythema, edema, and spontaneous bleeding of the gingiva. Due to pain, the patient had difficulty maintaining oral hygiene, and increased plaque accumulation was observed. Based on the clinical history (pviral symptoms and oral ulceration) and examination findings, a diagnosis of Acute Herpetic Gingivostomatitis was made. Since the appropriate time for antiviral therapy had passed at the time of presentation, systemic antiviral medication was not initiated. Symptomatic and local treatments were planned. The patient was prescribed Benpain Trio mouthwash to be used twice daily. To support mucosal healing, Aftamed Gel was recommended twice daily after gentle tooth cleaning with a soft toothbrush. The patient was advised to maintain adequate fluid intake, consume soft foods, and practice regular oral hygiene. Paracetamol was recommended for pain management when needed. Results At the patient's two-week follow-up visit, it was observed that the pain had resolved and the ulcerative lesions had disappeared. The vesicular appearance of the gingiva had been replaced by healthy, homogeneous gingival tissue. Following scaling and polishing procedures, dental plaque and calculus were removed from the oral cavity, and spontaneous bleeding was observed to have ceased after the procedure. Conclusion Acute herpetic gingivostomatitis may follow an uncomplicated clinical course with early diagnosis and appropriate symptom-based treatment approaches. Clinical awareness of the disease should be increased, cases should be carefully evaluated, and differential diagnosis from other conditions should be ensured. Symptomatic treatment is sufficient in routine cases, while antiviral therapy should be initiated when necessary. Attention should be paid to transmission risk, and appropriate preventive measures should be taken.

Keywords: Acute herpetic gingivostomatitis, Symptomatic Treatment, Oral Hygiene

P-134 Bruksizm Öykülü Hastada All-On-6 Protez Kırığının Tamiri: Olgu Sunumu

Poster Bildiri

Çağla Özdemir[1], Özay Önöral [1], Selin Çakır [1], Obeida Mdaghmesh[1]
[1] Yakın Doğu Üniversitesi, Diş Hekimliği Fakültesi, Protetik Diş Tedavisi Anabilim Dalı, Lefkoşa, Kuzey Kıbrıs

Amaç: All-on-6 konsepti, tam dişsiz hastaların fonksiyonel ve estetik rehabilitasyonunda yüksek başarı oranları ile yaygın olarak tercih edilmektedir. Bununla birlikte, literatürde zirkonyum protezlerin özellikle anterior bölgede estetik avantajlarına rağmen, kırılgan yapıları nedeniyle mekanik komplikasyonlara yatkın oldukları bilinmektedir. Ayrıca bruksizm gibi parafonksiyonel alışkanlıkların varlığı, bu tip komplikasyonların görülme riskini artırmaktadır. Zirkonyuma kıyasla akrilik rezin daha düşük elastik modüle sahip olduğundan, çiğneme kuvvetlerini absorbe ederek implant ve bar sistemi üzerine iletilen stresi azaltabilmektedir. Bu özellik, bruksizm öyküsü olan hastalarda mekanik komplikasyon riskini düşürmede avantaj sağlamaktadır. Bu olguda, titanyum bar üstü zirkonyum protezde kırık varlığı sonrasında, yeni materyal seçimi ve klinik yaklaşımın tedavi başarısına etkisinin değerlendirilmesi amaçlanmıştır. Olgu Tanımlaması: Orta yaşlı kadın hasta, all-on-6 konseptli implant üstü tam ark protezinin anterior bölgesinde kırık şikâyeti ile YDÜ Diş Hastanesi'ne başvurmuştur. Mevcut protez ağızdan çıkarılmış ardından titanyum bar üzerindeki zirkonya seramik tabakası freze edilmiştir. Takiben titanyum barın pasif uyumu klinik ve radyografik yöntemlerle ayrıntılı olarak incelenmiş ve yapılan değerlendirmeler sonucunda barın adaptasyonunun yeterli düzeyde olduğu belirlenmiştir. Hastanın bruksizm öyküsü ve oklüzal faktörler dikkate alındığında tekrar bar üstü zirkonyum yapılması uygun bulunmamıştır. Hastadan açık kaşık ölçü yöntemi ile ölçü alınmış, implant analogları yerleştirilerek çalışma modeli hazırlanmıştır. Mevcut titanyum bar üzerine mum şablon ve diş dizimi yapılmış, prova aşaması tamamlandıktan sonra akrilik materyal ile bitim sağlanmıştır. Tedavi tamamlandıktan sonra koruyucu amaçla hastaya 2 mm kalınlığında gece plağı uygulanmıştır. Hastanın 3 ay sonra takip seansına çağrılması planlanmıştır. Sonuç: Bu olgu, bruksizm öyküsü bulunan hastalarda implant üstü tam ark protezlerde materyal seçiminin önemini vurgulamaktadır. Parafonksiyonel alışkanlıkları olan hastalarda akrilik rezin protezler zirkonyuma alternatif olarak güvenilir ve estetik bir tedavi seçeneği sunmaktadır.

Anahtar Kelimeler: All-on-6; bruksizm, akrilik rezin

P-134 Repair of All-On-6 Prosthesis Fracture in a Bruxism Patient: A Case Report

Poster Abstract

Çağla Özdemir[1], Özay Önöral [1], Selin Çakır [1], Obeida Mdaghmesh[1]
[1] Department Of Prosthodontics, Faculty Of Dentistry, Near East University, Nicosia, Northern Cyprus

Objective: The All-on-6 concept is widely preferred for the functional and aesthetic rehabilitation of completely edentulous patients due to its high success rates. However, the literature reports that zirconia prostheses, despite their aesthetic advantages, particularly in the anterior region, are prone to mechanical complications due to their brittle structure. Moreover, the presence of parafunctional habits such as bruxism increases the risk of these complications. Compared to zirconia, acrylic resin has a lower elastic modulus, allowing it to absorb masticatory forces and thereby reduce the stress transmitted to the implant and bar system. This property provides an advantage in minimizing the risk of mechanical complications in patients with a history of bruxism. In this case, following the fracture of a zirconium prosthesis on a titanium bar, the aim was to evaluate the effect of new material selection and clinical approach on treatment success. Case Description: A middle-aged female patient presented to YDÜ Dental Hospital complaining of a fracture in the anterior region of her all-on-6 implant-supported full arch prosthesis. The existing prosthesis was removed from the mouth and the zirconia ceramic layer on top of the bar was milled. Subsequently, the passive fit of the titanium bar was examined in detail using clinical and radiographic methods, and the evaluations determined that the bar's adaptation was adequate. Considering the patient's history of bruxism and occlusal factors, it was deemed inappropriate to apply zirconia over the bar again. An impression was taken from the patient using the open tray method, and a working model was prepared by placing implant analogs. A wax rim and tooth alignment were performed on the existing titanium bar, and after the trial phase was completed, the restoration was finished with acrylic material. After the treatment was completed, a 2 mm thick night guard was applied to the patient for preventive maintenance. The patient was scheduled to be recalled for a follow-up session after 3 months. Conclusion: This case highlights the importance of material selection in full-arch implant-supported prostheses for patients with a history of bruxism. For patients with parafunctional habits, acrylic resin prostheses offer a reliable and aesthetically pleasing treatment option as an alternative to zirconia.

Keywords: All-on-6; bruxism; acrylic resin

P-135 Gülüş Estetiğinde Fonksiyon ve Doğallığın Buluşması: Laminate Veneer Vaka Sunumu

Poster Bildiri

Elif Güleç[1], Ayşe Gözde Türk[1]
[1] Ege Üniversitesi

Gülüş Estetiğinde Fonksiyon ve Doğallığın Buluşması: Laminate Veneer Vaka Sunumu Amaç: Son yıllarda dental materyal ve yapıştırma tekniklerindeki gelişmelerle porselen laminate veneer restorasyonları yaygınlaşmıştır. Bu restorasyonlar, estetik ve fonksiyonel sorunların (renklenme, diaestema, fraktür, morfolojik anomaliler) çözümünde anterior dişlere uygulanan en konservatif ve estetik tedavi seçeneklerinden biridir. Bu vakanın amacı, porselen laminate veneerlerle üst çene ön bölge dişlerinde estetik ve fonksiyonel rehabilitasyon sağlamaktır. Vaka Sunumu: 58 yaşındaki kadın hasta, ön bölge estetik ve fonksiyon şikayetiyle başvurmuştur. Hastaya ortodontik tedavi, seramik laminate veneer, porselen kron ve indirekt kompozit rezin restorasyon seçenekleri sunulmuş; minimal invaziv ve estetik olan porselen laminate veneer tedavisi tercih edilmiştir. Üst 15-25 arası dişler tedavi kapsamına alınmıştır. Bulgular: Tedavi öncesi dişlerde ekstrüzyon, malpozisyon ve aşınmalar gözlenmiştir. Gingivektomi yapılarak estetik gülüş hattı oluşturulmuş, 11 numaralı dişin vitalitesi kontrol edilerek endodontik tedaviye gerek olmadığı belirlenmiştir. IPS e-max laminate veneer materyali seçilmiştir. Diş rengi doğal ışıkta E-max renk skalasıyla belirlenmiş ve preperasyon aşamasına geçilmiştir. Günümüzde 4 çeşit insizal kenar preparasyonu kabul edilmektedir:1. Mine İçi Pencere (Window) Tipi Preparasyon 2. Tüy Ucu (Feather-Edge) Tarzı Preparasyon 3. İnsizal Bevel Tarzında Preparasyon 4.İnsizal Overlap Tarzında Preparasyon. 11 numaralı dişte gerekli interproksimale dönme ve insizalde palatinalde bitim(overlap) preperasyon tipi yapılırken diğer dişlerde pencere tipi preperasyon yapıldı. Ölçü alındıktan sonra geçici restorasyonlar hazırlanmış, porselen veneerler teknisyenden geldikten sonra prova edilmiştir. Simantasyon: Porselen laminate veneerlerin yapıştırma aşamasında diş %37lik ortofosforik asitle 35sn, laminate veneer %9.5luk Hidroflorik asitle 35-40sn pürüzlendirilmiştir. Her ikisi de yıkanıp kurutulduktan sonra 20sn primer uygulanmış ve Panavia V5 rezin simanla lamiantee veneer simante edilmiştir. Sonuç: Tedavi sonrası hasta estetik açıdan tatmin olduğunu belirtmiş, oral hijyen motivasyonu verilmiş ve 6 ayda bir rutin kontroller önerilmiştir. Bir yıllık takipte herhangi bir problem yaşanmamıştır. Porselen laminate veneerler doğru endikasyonla estetik ve fonksiyonel olarak başarılı ve kalıcı tedavi seçenekleridir.

Anahtar Kelimeler: Porselen laminate veneer; Estetik rehabilitasyon; Minimal invaziv tedavi

P-135 The Harmony of Function and Natural Harmony in Smile Esthetics: A Laminate Veneer Case Report

Poster Abstract

Elif Güleç[1], Ayşe Gözde Türk[1]
[1] Ege University

The Harmony of Function and Natural Harmony in Smile Esthetics: A Laminate Veneer Case Report Objective: In recent years, advancements in dental materials and adhesive techniques have led to the widespread use of porcelain laminate veneer restorations. These restorations represent one of the most conservative and esthetic treatment options for anterior teeth, effectively addressing both esthetic and functional concerns such as discoloration, diastema, fracture, and morphological anomalies. The aim of this case report is to demonstrate the esthetic and functional rehabilitation of the maxillary anterior teeth using porcelain laminate veneers. Case Presentation: A 58-year-old female patient presented with esthetic and functional concerns in the anterior region. Treatment options, including orthodontic therapy, ceramic laminate veneers, porcelain crowns, and indirect composite resin restorations, were discussed. A minimally invasive and esthetic approach using porcelain laminate veneers was selected. The treatment plan encompassed the maxillary teeth from 15 to 25. Findings: Preoperative examination revealed extrusion, malposition, and wear in the anterior teeth. Gingivectomy was performed to establish an esthetic smile line. The vitality of tooth 11 was assessed, confirming that endodontic treatment was not required. IPS e.max was chosen as the veneer material. Tooth shade was determined under natural light using the E.max shade guide, followed by the preparation phase. Currently, four types of incisal edge preparations are recognized: 1) Window Type Preparation, 2) Feather-Edge Preparation, 3) Incisal Bevel Preparation, 4) Incisal Overlap Preparation. Tooth 11 underwent the necessary interproximal rotation and palatal incisal finish (overlap) preparation, while the remaining teeth received window-type preparations. After impression taking, provisional restorations were fabricated, and the porcelain veneers were tried in upon delivery from the laboratory. Cementation: During the cementation of the porcelain laminate veneers, the teeth were etched with 37% phosphoric acid for 35 seconds, and the laminate veneers were etched with 9.5% hydrofluoric acid for 35–40 seconds. After both surfaces were rinsed and dried, a primer was applied for 20 seconds, and the laminate veneers were cemented using Panavia V5 resin cement. Conclusion: Post-treatment, the patient expressed satisfaction with the esthetic outcome. Oral hygiene motivation was provided, and routine follow-ups were recommended every six months. No complications were observed during the one-year follow-up. Porcelain laminate veneers, when applied with proper indications, constitute a reliable and esthetic treatment option that provides both functional and long-lasting results.

Keywords: Porcelain laminate veneer; Aesthetic rehabilitation; Minimal invasive treatment

P-136 Dikey Boyut Kaybı ve İskeletsel Sınıf-Iii Maloklüzyona Sahip Bruksizm Hastasının Rehabilitasyonu

Poster Bildiri

İbrahim Hasan[1], Semih Arkoy [1], Hasan Ancın Aktuğ [1]
[1] Yakın Doğu Üniversitesi

Amaç: Bu olgu sunumunun amacı; obstrüktif uyku apnesi, iskeletsel sınıf III maloklüzyon ve bruksizmin kombine olarak görüldüğü, dikey boyut kaybına sahip bir hastada; fonksiyonel, estetik ve oklüzal uyumun yeniden kazandırılmasına yönelik dijital planlama destekli protetik rehabilitasyon sürecini ortaya koymaktır. Olgu Tanımlaması: Kliniğimize başvuran 69 yaşında erkek hasta; iskeletsel Sınıf-III maloklüzyon, atrizyon ve fonksiyon kaybı şikayetleriyle kliniğimize başvurmuştur. Niswonger tekniği ve yüz oranları kullanılarak yapılan dikey boyut tespitinde 2 mm dikey boyut kaybı olduğu belirlenmiştir. Planlanan tam ağız rehabilitasyonunda preparasyonlar, negatif overjeti kompanse edecek şekilde gerçekleştirilmiştir. 13 numaralı diş, konjenital eksik 12 numaralı diş şeklinde prepare edilmiştir. Tüm preparasyonların tamamlanmasını takiben intraoral tarayıcıyla ölçü alınmış ve artırılmış dikey boyuta göre polimetilmetakrilat bloktan tam ağız geçici restorasyonlar dijital olarak planlanarak üretilmiştir. A tipi silikon (Zhermack elite HD+) ile alınan ölçüyü takiben, dijital planlamayı referans alarak metal destekli köprüler üretilmiş ve hastaya polikarboksilat simanla simante edilmiştir. Protez teslimini takiben üst çeneye 2 mm kalınlığında yumuşak gece plağı teslim edilmiştir. Bulgular: Tedavi sonrası hastanın dikey boyutu 2 mm artırılarak negatif overjet giderilmiş, Sınıf-I oklüzyon sağlanmış, kesici yolu eğimi “0” olarak ayarlanmış ve yüz profili iyileştirilmiştir. Hastanın 1 aylık takibinde, uyku apnesinde artış veya olumsuz bir durum tespit edilmemiştir. Sonuç: Sentrik ilişkiye göre uyumlu oklüzyon ve dikey boyutun yeniden kazandırılması ile fonksiyon, fonasyon ve temporomandibular eklem fonksiyonları iyileştirilmiş olup estetik açıdan hasta beklentileri karşılanmıştır. Dijital tasarım ile planlanıp üretilen geçici restorasyonlar, dikey boyut yükseltmesine adaptasyon sürecini kısaltmıştır. Ayrıca, yumuşak gece plağının kullanımı ile hem restorasyonların idamesi desteklenmiş hem de bruksizme bağlı komplikasyon riskini en aza indirmiştir.

Anahtar Kelimeler: Bruksizm; Dikey boyut kaybı; Tam ağız rehabilitasyonu

P-136 Rehabilitation of Bruxism Patient with Vertical Dimension Loss and Skeletal Class-Iii Malocclusion

Poster Abstract

İbrahim Hasan[1], Semih Arkoy [1], Hasan Ancın Aktuğ [1]
[1] Near East University

Aim: The aim of this case report is to present the prosthetic rehabilitation process supported by digital planning for the restoration of functional, esthetic, and occlusal harmony in a patient with vertical dimension loss, in whom obstructive sleep apnea, skeletal class-III malocclusion, and bruxism coexist. Case Description: A 69-year-old male patient presented to our clinic with complaints of skeletal Class-III malocclusion, attrition, and loss of function. Determination of the vertical dimension using the Niswonger technique and facial proportions revealed a 2 mm loss in vertical dimension. In the planned full-mouth rehabilitation, tooth preparations were performed in a manner that compensated for the negative overjet. Tooth #13 was prepared to substitute for the congenitally missing tooth #12. Following the completion of all tooth preparations, an intraoral scan was obtained, and full-mouth provisional restorations were digitally designed and fabricated from polymethyl methacrylate blocks according to the increased vertical dimension. After taking the impression with an A-type silicone material (Zhermack Elite HD+), metal-ceramic bridges were fabricated based on the digital planning and cemented using polycarboxylate cement. After prosthesis delivery, a 2-mm-thick maxillary soft night guard was delivered to the patient. Results: After treatment, the vertical dimension was increased by 2 mm, the negative overjet was eliminated, Class-I occlusion was achieved, the incisal guidance angle was adjusted to 0° and the facial profile was improved. At the 1-month follow-up, no increase in sleep apnea or any adverse condition was observed in the patient. Conclusion: By re-establishing the vertical dimension and achieving an occlusion harmonized with the centric relation, phonation, and temporomandibular joint functions, while also meeting esthetic expectations. Digitally designed provisional restorations shortened adaptation to the increased vertical dimension. The use of a soft night guard contributed to restoration maintenance and minimized the risk of bruxism-related complications.

Keywords: Bruxism; Vertical dimension loss; Full-mouth rehabilitation;

P-137 All-On-X Üstü Ti-Bar Monolitik Zirkon Protez Komplikasyonları (Vaka Serisi)

Poster Bildiri

Mustafa Altın[1]

[1] Ege Üniversitesi, Diş Hekimliği Fakültesi

All-on-X Üstü Ti-Bar Monolitik Zirkon Protez Komplikasyonları (Vaka Serisi) Mustafa Altın, Övül Kümbüloğlu Ege Üniversitesi, Diş Hekimliği Fakültesi, Protetik Diş Tedavisi Anabilim Dalı Amaç Monolitik zirkonya, tam ark implant destekli sabit restorasyonlarda estetik ve mekanik dayanıklılık açısından sıklıkla tercih edilen bir materyaldir. Ancak uzun dönem takiplerde, özellikle titanyum bar destekli uygulamalarda çeşitli teknik komplikasyonlar ortaya çıkabilmektedir. Bu çalışmada karşılaşılan klinik komplikasyonların incelenmesi amaçlanmıştır. Olgu Tanımlanması All-on-X üstü yapılan ti-bar monolitik zirkon protezlerin ortalama 2 yıllık klinik takiplerinde üst yapıda chipping (yüzey seramik kırığı), monoblok kırık, bağlantı elemanlarında multi-unit abutment vidası gevşemesi ve/veya protez vidası gevşemesi ve/veya kırılması gibi komplikasyonlarla karşılaşılmıştır. Bulgular İmplantların stabilitesinin korunduğu, komplikasyonların esasen üstyapı ve bağlantı elemanları ile sınırlı kaldığı belirlenmiştir. Protezlere gerekli onarımlar, vida torklamaları ve oklüzal düzenlemeler ve gereken durumlarda yeniden üst yapının yenilenmesi gerçekleştirilmiş, restorasyonlar tekrar fonksiyonel hale getirilmiştir. Sonuç All-on-X üstü ti-bar monolitik zirkon protezlerde görülen komplikasyonlar tek bir sebepten olabileceği gibi multifaktöriyal de olabilir. Materyal özellikleri, oklüzal yük dağılımı, bar tasarımı ve hasta alışkanlıkları ve bakımı bu komplikasyonlarda belirleyici rol oynamaktadır. Uzun dönem başarı için uygun tasarım, doğru torklama protokolleri, düzenli bakım ve parafonksiyonel alışkanlıkların kontrolü gereklidir. Anahtar Kelimeler All-on-X; Ti-Bar; Komplikasyon

Anahtar Kelimeler: All-on-X; Ti-Bar; Komplikasyon

P-137 All-On-X Supported Ti-Bar Monolithic Zirconia Prosthesis Complications (Case Series)

Poster Abstract

Mustafa Altın[1]

[1] Ege University, Faculty Of Dentistry

All-on-X Supported Ti-Bar Monolithic Zirconia Prosthesis Complications (Case Series) Mustafa Altın, Övül Kümbüloğlu Ege University, Faculty of Dentistry, Department of Prosthodontics Aim Monolithic zirconia is a frequently preferred material for full-arch implant-supported fixed restorations due to its aesthetic appearance and mechanical durability. However, in long-term follow-ups—especially in titanium bar-supported applications—various technical complications may occur. This study aimed to examine the clinical complications encountered in such cases. Case Description During an average two-year clinical follow-up of Ti-bar monolithic zirconia prostheses fabricated on All-on-X restorations, complications such as chipping (surface ceramic fractures), monoblock fractures, loosening and/or fracture of multi-unit abutment screws, and/or prosthetic screws were observed. Results Implant stability was preserved, and the complications were mainly limited to the superstructure and connecting components. Necessary repairs, screw retightening, occlusal adjustments, and, when indicated, reconstruction of the superstructure were performed, restoring the restorations to functional condition. Conclusion Complications observed in Ti-bar monolithic zirconia prostheses on All-on-X restorations may arise from a single cause or be multifactorial. Material properties, occlusal load distribution, bar design, and patient habits and maintenance play determining roles in these complications. For long-term success, appropriate design, correct torque protocols, regular maintenance, and control of parafunctional habits are essential. Keywords All-on-X; Ti-Bar; Complications

Keywords: All-on-X; Ti-Bar; Complications

P-138 Anterior Bölgedeki Intrinsik Renklenmelerin Laminate Veneer ile Estetik Rehabilitasyonu: Olgu Sunumu

Poster Bildiri

Ayşe Aksu[1], Kevser Karakaya[1]
[1] Afyonkarahisar Sağlık Bilimleri Üniversitesi

Amaç Porselen laminate veneerler, florozis gibi endojen renklenmelerin ve estetik sorunların tedavisinde kullanılan minimal invaziv yöntemlerdir. Bu restorasyonların başarısı, materyalin doğal dişin optik özelliklerini taklit edebilme kapasitesine ve mineye rezin simanlarla sağlanan güçlü adeziv bağa bağlıdır. OLGU TANIMLAMASI Yirmi üç yaşında, sistemik olarak sağlıklı, sigara kullanmayan ve intrinsik renklenmelere sahip kadın hasta, estetik şikâyetleri nedeniyle Afyonkarahisar Sağlık Bilimleri Üniversitesi Protetik Diş Tedavisi Kliniği'ne başvurmuştur. Klinik muayenede 11, 21 ve 22 numaralı dişlerde sarımsı-kahverengi renklenme, mine pürüzlülüğü ve termal hassasiyet gözlenmiş; radyografik incelemede patoloji saptanmamıştır. Üst çene anterior bölgede altı dişin lityum disilikat esaslı laminate veneerlerle (IPS e.max Press, Ivoclar Vivadent, Liechtenstein) restore edilmesine karar verilmiştir. Lokal anestezi (Ultracain®, Sanofi, Fransa) altında minimal invaziv preperasyon yapılmış, dentin dokusu korunarak kesim sınırları dişin vestibül yüzeyinde belirlenmiştir. Preparasyon sonrası A tipi silikon (Variotime, Kulzer, Almanya) ile çift aşamalı ölçü alınmıştır. Laboratuvar aşamasının tamamlanmasının ardından veneerler prova edilerek kenar uyumu, kontak ilişkileri ve estetik özellikleri değerlendirilmiştir. Simantasyon sırasında diş yüzeylerine %37'lik ortofosforik asit (İncidental Dental Products, İstanbul, Türkiye) 20 saniye uygulanmış, suyla yıkanarak kurutulmuş ardından bonding ajan (Bond Force II ,Tokuyama Dental Corporation, Japonya) uygulanmıştır. Veneerlerin iç yüzeylerine %9'luk hidroflorik asit (Ultradent™ Porcelain Etch, Almanya) 20 saniye uygulanmış,yıkanıp kurutulmuş ve silan (Ultradent, Cologne, Almanya) uygulanmıştır. Restorasyonlar rezin siman (3M RelyX U200, Almanya) ile dişlere yerleştirilip ışıkla polimerize edilmiştir. Restorasyonların ağız içi uyumlaması simantasyon sonrası kolede beyaz kuşak, palatinalde sarı kuşak frez ile gerçekleştirilmiştir. BULGULAR Restorasyon sonrası yapılan klinik değerlendirmede, kenar uyumu ve renk stabilitesi yönünden başarı sağlanmıştır. Hasta memnuniyeti yüksek bulunmuş, estetik beklentilerin karşılandığı gözlemlenmiştir. Tedaviden 1 ve 3 ay sonraki kontrollerde restorasyonlarda herhangi bir marjinal sızıntı, renk değişimi ya da adeziv başarısızlık izlenmemiştir. SONUÇ Laminate veneer restorasyonlar minimal invaziv yaklaşımlarla fonksiyon ve estetiği uzun dönemli kazandıran, yüksek uyum ve dayanıklılığa sahiptir. Seramik veneerler, estetik özellikleri, renk stabilitesi ve marjinal uyumlarıyla başarılı sonuçlar sunmaktadır.

Anahtar Kelimeler: Laminate veneer; Estetik diş hekimliği; İntrinsik renklenme

P-138 Aesthetic Rehabilitation of Intrinsic Discolorations in the Anterior Region Using Laminate Veneers: A Case Report

Poster Abstract

Ayşe Aksu[1], Kevser Karakaya[1]
[1] Afyonkarahisar Health Sciences University

Aim Porcelain laminate veneers are minimally invasive methods used in the treatment of endogenous discolorations such as fluorosis and aesthetic problems. The success of these restorations depends on the material's ability to mimic the optical properties of natural teeth and the strong adhesive bond provided by resin cements to the enamel. CASE DESCRIPTION A 23-year-old woman, systemically healthy, non-smoker, and with intrinsic discolorations, presented to the Prosthetic Dentistry Clinic of Afyonkarahisar Health Sciences University due to aesthetic complaints. Clinical examination revealed yellowish-brown discoloration, enamel roughness, and thermal sensitivity in teeth 11, 21, and 22; no pathology was detected on radiographic examination. It was decided to restore six teeth in the upper anterior region with lithium disilicate-based laminate veneers (IPS e.max Press, Ivoclar Vivadent, Liechtenstein). Minimally invasive preparation was performed under local anesthesia (Ultracain®, Sanofi, France), and the cutting margins were determined on the vestibular surface of the tooth while preserving the dentin tissue. Following preparation, a two-step impression was taken using type A silicone (Variotime, Kulzer, Germany). After completion of the laboratory phase, the veneers were tried in to evaluate marginal adaptation, contact relationships, and aesthetic characteristics. During cementation, 37% orthophosphoric acid (Incidental Dental Products, Istanbul, Turkey) was applied to the tooth surfaces for 20 seconds, rinsed with water, dried, and then a bonding agent (Bond Force II, Tokuyama Dental Corporation, Japan) was applied. A 9% hydrofluoric acid (Ultradent™ Porcelain Etch, Germany) was applied to the inner surfaces of the veneers for 20 seconds, rinsed and dried, and silane (Ultradent, Cologne, Germany) was applied. The restorations were placed on the teeth with resin cement (3M RelyX U200, Germany) and light-cured. The intraoral adaptation of the restorations was achieved with a white band on the buccal side and a yellow band on the palatal side using a bur after cementation. RESULT The clinical evaluation after restoration showed success in terms of marginal adaptation and color stability. Patient satisfaction was high, and aesthetic expectations were met. At the 1- and 3-month follow-ups after treatment, no marginal leakage, color change, or adhesive failure was observed in the restorations. CONCLUSION Laminate veneer restorations offer long-term function and aesthetics with minimal invasive approaches, providing high compatibility and durability. Ceramic veneers deliver successful results with their aesthetic properties, color stability, and marginal fit.

Keywords: Laminate veneer;Aesthetic dentistry;Intrinsic staining

P-139 Rehabilitation of a Single Anterior Tooth Loss with a Maryland Adhesive Bridge

Poster Bildiri

Melike Şengül[1]
[1] Fırat Üniversitesi

Amaç Anterior bölgede tek diş eksiklikleri, estetik, fonksiyonel ve fonetik sorunlara yol açarak yaşam kalitesini olumsuz etkileyebilir. Geleneksel sabit protetik yaklaşımlar güvenilir olsa da, sağlam komşu dişlerden fazla doku kaldırılması gibi dezavantajlar taşır. Maryland tipi adeziv köprüler, minimal invaziv yaklaşımları sayesinde sağlıklı diş dokusunu korurken estetik ihtiyaçlara etkili çözümler sunar. Bu olgu sunumunun amacı, anterior bölgede tek diş eksikliğinin Maryland tipi adeziv köprü ile konservatif olarak rehabilitasyonunu sunmaktır. Gereç ve Yöntem 68 yaşındaki erkek hasta, maksiller anterior diş eksikliği ve estetik kaygı şikayeti ile başvurdu. Klinik ve radyografik değerlendirmelerde destek dişlerin sağlam ve periodontal sağlığın stabil olduğu tespit edildi. Komşu dişlerin lingual yüzeylerinde minimal preparasyon yapılarak retansiyon sağlandı ve elastomer esaslı ölçü alındı. Fiber takviyeli kompozit altyapılı ve akrilik pontik içeren Maryland tipi adeziv köprü üretildi. Restorasyon akışkan kompozit ile adeziv olarak simante edildi. Olgu Tanımlanması Simantasyon sonrası marjinal uyum ve oklüzal ilişkiler dikkatle değerlendirildi. Restorasyonun doğal dişlerle yüksek estetik uyum sağladığı ve fonksiyonel parametrelerde iyileşme gözlemlendi. Konuşma ve çiğneme fonksiyonlarının artması ile birlikte hasta, tedavi sürecinin kısa sürmesi ve cerrahi girişim gerektirmemesi nedeniyle yüksek memnuniyet bildirdi. Sonuç Maryland tipi adeziv köprüler, anterior diş eksikliklerinin tedavisinde minimal invaziv, estetik ve fonksiyonel açıdan etkili bir seçenektir. Sağlıklı diş dokusunun korunması, kısa tedavi süresi ve yüksek hasta memnuniyeti gibi avantajları ile cerrahi işlemlere alternatif güvenilir bir yöntemdir. Bu olgu, uygun hasta seçimi ve dikkatli klinik uygulama ile Maryland tipi adeziv köprülerin uzun dönemli başarı sağlayabileceğini göstermektedir.

Anahtar Kelimeler: Adeziv köprü; Anterior estetik; Minimal invaziv tedavi

P-139 Rehabilitation of a Single Anterior Tooth Loss with a Maryland Adhesive Bridge

Poster Abstract

Melike Şengül[1]
[1] Fırat University

Aim Single-tooth loss in the anterior region leads to aesthetic, functional, and phonetic problems, significantly affecting quality of life. Conventional fixed prosthetic approaches are reliable but require excessive removal of healthy tooth structure. Maryland adhesive bridges offer a minimally invasive solution that preserves natural tooth tissue while fulfilling both aesthetic demands. The aim of this case report is to present the conservative rehabilitation of a single anterior tooth loss using a Maryland adhesive bridge. Materials and Methods A 68-year-old male patient presented with a missing maxillary anterior tooth and aesthetic concerns. Clinical and radiographic evaluations confirmed the integrity of the abutment teeth and stable periodontal health. Minimal palatal preparation was performed on adjacent teeth, and an elastomeric impression was taken. A fiber-reinforced composite framework with a acrylic pontic was fabricated. The restoration was adhesively cemented using a dual-cure resin cement. Case Description Following cementation, marginal adaptation and occlusal relationships were evaluated. The restoration achieved high aesthetic harmony with the natural dentition, and speech and masticatory functions significantly improved. The patient reported high satisfaction due to the short treatment duration and absence of surgical intervention. Conclusion Maryland adhesive bridges are a minimally invasive, aesthetic, and functional treatment option for single anterior tooth loss. Preservation of tooth structure, reduced treatment time, and high patient satisfaction make them a reliable alternative to surgical interventions. This case demonstrates that Maryland adhesive bridges can achieve long-term clinical success with appropriate patient selection and careful application.

Keywords: Adhesive bridge; Anterior aesthetics; Minimally invasive treatment

P-140 Laminate Veneerler ve İmplant Destekli Zirkonyum Kronlar ile Estetik ve Fonksiyonun Geri Kazanımı

Poster Bildiri

Mümine Sağlam[1], Işıl Karaokutan[1]
[1] Pamukkale Üniversitesi, Diş Hekimliği Fakültesi, Protetik Diş Tedavisi Ad.

Amaç: Bu olgu sunumunda maksiller anterior dişlerinde renklenme ve çapraşıklık, sağ maksiller ve sol mandibuler posterior bölgede diş eksikliği olan hastanın laminate veneerler, tam kronlar ve titanyum bar destekli zirkonyum implant üstü restorasyonlarla tedavisi amaçlanmıştır. Olgu Sunumu: 64 yaşındaki kadın hasta, kliniğimize 11-21 numaralı dişlerinde kelebek diş görünümü 12,13,22,23,24,25 numaralı dişlerinde renklenme ve 14,15,16,35,36,37 numaralı dişlerinin eksikliğine bağlı çiğneme yetersizliği şikayetiyle başvurdu. İmplant planlamaları yapılıp ilgili bölgelere (14, 16, 35, 37) implantları yerleştirildi. Protetik rehabilitasyonu anterior bölgede estetik gereksinimleri karşılamak amacıyla minimal invaziv preparasyonla laminate veneer ve estetik bölgede olması sebebiyle 24,25 numaralı dişlere tam kron planlaması yapıldı. Dijital gülüş tasarımı yapıldı ve wax-up model elde edildi. Hastaya mock-up aktarıldı ve preparasyonlar mock-up üzerinden yapıldı. Ardından tüm bölgelerin ölçüsü dijital yöntemle alındı. Posterior bölgelerde, implant üstü kronları birleştiren pasif uyumlu titanyum bar üzerine zirkonyum kron tasarımı yapıldı. Estetik bölgedeki restorasyonlar lityum disilikattan, posterior bölgedeki restorasyonlar zirkonyadan CAD/CAM yöntemiyle üretildi. Estetik bölgede lityum disilikat içerikli seramikler total-etch yöntemiyle ışıkla sertleşen adeziv rezin siman kullanılarak, zirkonyum kronlar self-adeziv rezin siman kullanılarak simante edildi. Titanyum bar destekli zirkonyum kronlar üretici implant firmasının önerileri doğrultusunda torklandı. Tüm restorasyonların oklüzal ilişkileri ve estetik bütünlüğünün kontrolü sağlandı. Sonuç: Altı aylık takip süresi sonunda, laminate veneer ve implant üstü restorasyonlarda herhangi bir başarısızlık gözlenmemiştir. Kontrol radyografilerinde, implant uygulanan bölgelerde kemik kaybına rastlanmamıştır. Uygun materyal ve teknik seçimi ile estetik ve fonksiyonun kazanımı başarıyla sağlanmıştır.

Anahtar Kelimeler: İmplant üstü zirkonyum kron; laminate veneer; protetik rehabilitasyon

P-140 Restoring Esthetic and Function with Laminate Veneers and Implant-Supported Zirconium Crowns

Poster Abstract

Mümine Sağlam[1], Işıl Karaokutan[1]
[1] Pamukkale University, Faculty Of Dentistry, Department Of Prosthodontics

Purpose This case report aims to describe the treatment of a patient presenting with discolored and crooked maxillary anterior teeth, as well as missing teeth in the right maxillary and left mandibular posterior regions, using laminate veneers, full-coverage crowns, and titanium bar-supported zirconia implant restorations. Case Report A 64-year-old female patient presented to our clinic with complaints of butterfly-shaped maxillary central incisors (teeth 11–21), discoloration of teeth 12, 13, 22, 23, 24, and 25, and chewing difficulties due to missing teeth 14, 15, 16, 35, 36, and 37. Implant planning was carried out, and implants were placed (14, 16, 35, 37) in the corresponding edentulous regions. Prosthetic rehabilitation included minimally invasive laminate veneers to satisfy the esthetic requirements of the anterior region. Full-coverage crowns were planned for teeth 24 and 25, located within the aesthetic zone. A digital smile design was performed, followed by the fabrication of a wax-up model. A mock-up was transferred intraorally, and tooth preparations were made through the mock-up. Subsequently, digital impressions were taken from all treated areas. In the posterior regions, zirconia crowns were designed on passively fitting titanium bars connecting the implant-supported units. Restorations in the esthetic zone were fabricated from lithium disilicate, while those in the posterior regions were produced from zirconia using the CAD/CAM technique. Lithium disilicate restorations were cemented using the total-etch technique with light-cured adhesive resin cement, whereas zirconia crowns were luted with self-adhesive resin cement. The titanium bar-supported zirconia crowns were torqued according to the implant manufacturer's recommendations. Occlusal relationships and the esthetic harmony of all restorations were verified. Conclusion At the end of the six-month follow-up period, no failures were observed in the laminate veneers or implant-supported restorations. Follow-up radiographs showed no bone loss in the implant-supported areas. With the appropriate selection of materials and techniques, both esthetic and functional outcomes were successfully achieved.

Keywords: Implant-supported zirconium crown; laminate veneer; prosthetic rehabilitation

P-141 Titanyum Bar Üstü Monolitik Zirkonya Restorasyonların Klinik Uygulaması: Olgu Sunumu

Poster Bildiri

Betül Erdoğan[1], Burcu Anasız Kıranatlı[1]
[1] Afyonkarahisar Sağlık Bilimleri Üniversitesi Diş Hekimliği Fakültesi

Amaç Tam dişsizlik vakalarının rehabilitasyonunda implant destekli sabit protezler, fonksiyonel ve estetik açıdan günümüzde en çok tercih edilen tedavi seçeneklerinden biridir. Bu protezlerde kullanılan materyallerin biyouyumluluğu, mekanik dayanıklılığı ve estetik özellikleri, tedavi başarısını doğrudan etkilemektedir. CAD/CAM teknolojisindeki gelişmeler, monolitik zirkonyumun yüksek dayanıklılığı ve titanyum barların stres dağılımını optimize eden yapısı sayesinde hibrit sistemlerin kullanımını yaygınlaştırmıştır. Bu olgu sunumunun amacı, tam dişsiz bir hastada maksilla ve mandibulaya yerleştirilen implantlar üzerine titanyum bar destekli monolitik zirkonyum restorasyonların klinik uygulama sürecini ve erken dönem sonuçlarını değerlendirmektir. Olgu Sunumu Sistemik hastalığı bulunmayan bir hasta, tam dişsizlik nedeniyle başvurmuştur. Maksillaya altı, mandibulaya altı adet titanyum implant (3.8 × 11 mm, Bilim Implant) yerleştirilmiş ve üç aylık osseointegrasyon süresi beklenmiştir. İmplantlar açıldıktan sonra açık kaşık tekniği ile A-silikon esaslı ölçü (Virtual®, Ivoclar Vivadent) alınmıştır. CAD/CAM sistemi (ExoCAD) kullanılarak titanyum bar altyapılar tasarlanmış ve frezelenmiştir. Titanyum barlar multividalarla sabitlenmiştir. Üst yapılar monolitik zirkonyum bloklardan (Amanngirrbach® blok) üretilmiş, 1200 °C'de sinterlenmiş ve dual-cure rezin siman (U200, 3M Espe Bond) ile barlara simante edilmiştir. Oklüzal denge ve estetik uyum sağlanarak protezler teslim edilmiştir. Sonuç Altıncı ve on ikinci ay kontrollerinde protezlerin estetik, fonksiyonel ve biyolojik olarak başarılı olduğu gözlenmiştir. Oklüzal stabilite, yüzey bütünlüğü ve yumuşak doku sağlığı korunmuş; herhangi bir klinik veya mekanik komplikasyon izlenmemiştir. Bu olgu, titanyum bar destekli monolitik zirkonyum restorasyonların tam ark rehabilitasyonlarda yüksek dayanıklılık, estetik uyum ve biyouyumluluk açısından güvenilir bir tedavi alternatifi sunduğunu göstermektedir.

Anahtar Kelimeler: Titanyum bar; Monolitik zirkonya; İmplant destekli protez

P-141 Clinical Application Of Titanium Bar–Supported Monolithic Zirconia Restorations: A Case Report

Poster Abstract

Betül Erdoğan[1], Burcu Anasız Kıranatlı[1]

[1] Faculty Of Dentistry, Afyonkarahisar Health Sciences University, Afyonkarahisar, Türkiye

Aim Implant-supported fixed prostheses are among the most preferred treatment options for the functional and esthetic rehabilitation of completely edentulous patients. The biocompatibility, mechanical strength, and esthetic properties of restorative materials directly affect treatment success. Developments in CAD/CAM technology, combined with the high durability of monolithic zirconia and the stress-distributing structure of titanium bars, have facilitated the widespread use of hybrid systems. The aim of this case report is to evaluate the clinical procedure and early outcomes of titanium bar-supported monolithic zirconia restorations placed on implants in both the maxilla and mandible of a completely edentulous patient. Case Report A systemically healthy patient presented with complete edentulism. Six titanium implants (3.8 × 11 mm, Bilim Implant) were placed in the maxilla and six in the mandible, followed by a three-month osseointegration period. After implant exposure, an open-tray impression was taken using an A-silicone material (Virtual®, Ivoclar Vivadent). Titanium bar frameworks were designed and milled using a CAD/CAM system (ExoCAD) and fixed with multi-screws. The superstructures were fabricated from monolithic zirconia blocks (Amanngirrbach®), sintered at 1200 °C, and cemented onto the bars with dual-cure resin cement (U200, 3M Espe Bond). Proper occlusal balance and esthetic harmony were achieved before prosthesis delivery. Conclusion At 6- and 12-month follow-ups, the prostheses demonstrated successful esthetic, functional, and biological outcomes. Occlusal stability, surface integrity, and soft-tissue health were maintained, and no clinical or mechanical complications were observed. This case indicates that titanium bar-supported monolithic zirconia restorations represent a reliable treatment option for full-arch rehabilitations, providing high durability, biocompatibility, and esthetic excellence.

Keywords: Titanium bar; Monolithic zirconia; Implant-supported prosthesis

P-142 Tam Ağız Rehabilitasyonunda İmplant Destekli Overdenture Yaklaşımı: Olgu Sunumu

Poster Bildiri

Özge Berfin Tacir[1], Dilem Toksoy[1]

[1] Yakın Doğu Üniversitesi, Diş Hekimliği Fakültesi, Protetik Diş Tedavisi Ad, Lefkoşa, Kuzey Kıbrıs

Amaç. İmplant destekli overdenture protezler, konvansiyonel total protezlere kıyasla daha fazla retansiyon, stabilite ve konfor sağlayarak hasta memnuniyetini artırmaktadır. Bu olgu sunumu, bu yaklaşımın tam ağız rehabilitasyonundaki klinik prosedürünü ortaya koymayı amaçlamaktadır. Olgu Tanımlanması. 48 yaşındaki kadın hasta, çok sayıda diş eksikliğine bağlı estetik kaygı ve ağrı şikayetleriyle Yakın Doğu Üniversitesi Diş Hastanesi'ne başvurmuştur. Klinik ve radyografik değerlendirmede mevcut dişlerde (#11, #21, #23, #16, #44, #45, #46, #33, #35) kron harabiyeti saptanmıştır. Hasta, endodontik tedaviyi ve mevcut dişlerin dahil edildiği protetik planlamayı reddetmiş, dişlerinin genel anestezi altında çekimini talep etmiştir. Başlangıçta implantlı tedaviyi de reddeden hasta için total protez planlanmış, ancak iyileşme döneminde yapılan motivasyon ve bilgilendirme sonucunda lokal anestezi altında implantlı tedaviye onam vermiştir. Tedavi planı, implant destekli overdenture protez olarak revize edilmiştir. Maksillada #13, #23 ve #24 bölgelerine ø3.5×10 mm, #21 bölgesine ise ø3.5×8 mm olmak üzere toplam dört adet implant (NucleOSS, Türkiye) yerleştirilmiştir. Mandibulada ise #33 ve #43 bölgelerine ø3.5×10 mm boyutlarında iki adet implant (NucleOSS, Türkiye) uygulanmıştır. Osseointegrasyonun tamamlanmasının ardından, her iki arkta implantlara topuz tipi dayanaklar vidalanmıştır. Maksillada #13, #23, #24 ve #21 bölgelerinde ø4.5×1.5 mm, mandibulada #43 bölgesinde ø4.5×1.5 mm ve #44 bölgesinde ø4.5×3 mm topuz dayanaklar kullanılmıştır. Topuz dayanaklara özgü ölçü-kopingleri yerleştirilmiş ve kapalı-kaşık tekniği ile A-tipi silikon esaslı monofaz ölçü materyali (Variotime, Almanya) kullanılarak ölçüler alınmıştır. Ölçü alımının ardından topuz dayanak analogları ölçü içerisindeki kopinglere yerleştirilmiştir. Takip eden seanslarda hastanın dikey boyutu belirlenmiş ve dişli prova aşaması gerçekleştirilmiştir. Oklüzyon, bilateral balanslı olarak düzenlenmiştir. Laboratuvar aşamalarının tamamlanmasının ardından implant destekli overdenture protezler hazırlanarak hastaya teslim edilmiştir. Bulgular. Uygulanan tedavi, hastanın psikolojik durumunu olumlu yönde etkilemiş, çiğneme verimliliğini artırmış ve estetik beklentilerini karşılamıştır. 6 aylık takip sürecinde herhangi bir mekanik veya biyolojik komplikasyon gözlenmemiştir. Sonuç. İmplant destekli overdenture protezler, fonksiyonel ve estetik açıdan başarılı sonuçlar sunan bir tedavi alternatifi olarak değerlendirilebilir.

Anahtar Kelimeler: İmplant destekli overdenture; dental implant; implant destekli protez

P-142 Implant-Supported Overdenture Approach in Full-Mouth Rehabilitation: A Case Report

Poster Abstract

Özge Berfin Tacir[1], Dilem Toksoy[1]

[1] Department Of Prosthodontics, Faculty Of Dentistry, Near East University, Nicosia, North Cyprus

Aim. Implant-supported overdentures provide greater retention, stability, and comfort compared to conventional complete dentures, thereby increasing patient satisfaction. This case report aims to present the clinical procedure of this approach in full-mouth rehabilitation. Case Description. A 48-year-old female patient presented to Near East University Dental Hospital with aesthetic concerns due to multiple missing teeth, and pain. Clinical and radiographic evaluations revealed extensive crown destruction in teeth #11, #21, #23, #16, #44, #45, #46, #33 and #35. The patient declined endodontic treatment and prosthetic rehabilitation involving the remaining teeth, requesting extraction of all teeth under general anesthesia. Initially refusing implant treatment, a conventional complete denture was planned. However, after motivation and information provided during the healing period, the patient consented to implant therapy under local anesthesia. The treatment plan was revised to implant-supported overdenture. Four implants (ø3.5×10 mm in regions #13, #23, and #24; ø3.5×8 mm in region #21) were placed in the maxilla, and two implants (ø3.5×10 mm in regions #33, #43) in the mandible (NucleOSS, Turkey). After osseointegration, ball abutments were screwed onto the implants ø4.5×1.5 mm in maxillary regions #13, #23, #24, #21, ø4.5×1.5 mm in mandibular region #43, and ø4.5×3 mm in region #44. Impression copings specific to the ball abutments were placed, and impressions were taken using the closed-tray technique with an A-type monophase silicone material (Variotime, Germany). Ball abutment analogs were attached to the copings within the impressions. In subsequent sessions, the vertical dimension was determined and a trial denture was evaluated, with occlusion arranged bilaterally balanced. Following laboratory procedures, the implant-supported overdentures were delivered to the patient. Results. The treatment improved the patient's psychological well-being, enhanced masticatory efficiency, and met aesthetic expectations. No mechanical or biological complications were observed during the 6-month follow-up period. Conclusion. Implant-supported overdentures can be considered a reliable treatment option providing favorable functional and aesthetic outcomes.

Keywords: Implant-supported overdenture; dental implant; implant-supported prosthesis

P-143 Fiber Destekli Kompozit Köprü ile Estetik ve Fonksiyonel Rehabilitasyon: Olgu Sunumu

Poster Bildiri

Ece Çiçek[1]

[1] Uşak Üniversitesi Diş Hekimliği Fakültesi

Amaç: Minimal invaziv restoratif yaklaşımlar kapsamında fiber destekli kompozit köprülerin klinik kullanım alanlarını, uygulama basamaklarını ve tedavi başarısını değerlendirmektir. Ayrıca, fiber materyallerin diş dokusunu koruma, estetik görünüm sağlama ve fonksiyonel bütünlüğü sürdürme konusundaki katkılarının ortaya konulması hedeflenmiştir. Olgu tanımlaması: Sistemik olarak sağlıklı on beş yaşında kadın hasta, beş yıl önce avülse olduktan sonra replante edilen maksiller sağ santral dişinin estetik görüntüsünden ve mobilitesinden şikayetçi olarak kliniğimize başvurdu. Klinik muayenede ilgili dişte ileri düzey rezorpsiyon, mobilite ve fistül oluşumu gözlendi. Radyografik incelemede replante dişte kök rezorpsiyonu ve periodontal aralanma tespit edildi. Bu bulgular doğrultusunda dişin prognozunun kötü olduğu değerlendirilerek çekim endikasyonu konuldu. Çekim sonrası alveol kretin primer iyileşmesi için bir haftalık bekleme süresi öngörüldü. Yumuşak doku iyileşmesinin tamamlanmasının ardından, fiber destekli kompozit köprü ile protetik rehabilitasyon gerçekleştirildi. Komşu dişlerde minimal preparasyon uygulandıktan sonra, cam fiber materyali adeziv sistem aracılığıyla mine yüzeyine yerleştirildi ve kompozit rezin tabakalama yöntem ile uygulandı. Restorasyonun oklüzal ilişkileri düzenlendikten sonra polisaj işlemleri tamamlandı. Kontrol seanslarında restorasyonun stabil olduğu, debonding veya kırık gözlenmediği ve estetik açıdan tatmin edici sonuç elde edildiği belirlendi. Sonuç: Elde edilen bulgular, fiber destekli kompozit köprülerin, çekim sonrası erken dönemde kaybedilen dişlerin estetik ve fonksiyonel rehabilitasyonunda etkili bir alternatif olduğunu göstermektedir. Bu tedavi seçeneği, diş dokusunu koruyarak minimal invaziv yaklaşım sağlamakta ve hasta memnuniyetini artırmaktadır.

Anahtar Kelimeler: Fiber destekli köprü; Kompozit rezin; Cam fiber.

P-143 Aesthetic and Functional Rehabilitation with a Fiber-Reinforced Composite Bridge: Case Report

Poster Abstract

Ece Çiçek[1]

[1] Uşak University, Faculty Of Dentistry

Aim: To evaluate the clinical applications, application steps, and treatment success of fiber-reinforced composite bridges within the scope of minimally invasive restorative approaches. Additionally, the aim is to highlight the contributions of fiber materials in protecting tooth structure, providing an aesthetic appearance, and maintaining functional integrity. Case Description: A 15-year-old female patient in good systemic health presented to our clinic complaining about the aesthetic appearance and mobility of her maxillary right central tooth, which had been replanted after avulsion five years prior. During the clinical examination, advanced resorption, mobility, and fistula formation were observed in the affected tooth. Radiographic examination revealed root resorption and periodontal separation in the replanted tooth. Based on these findings, the tooth was assessed as having a poor prognosis, and extraction was indicated. A one-week waiting period was planned for primary healing of the alveolar crest after extraction. Following the completion of soft tissue healing, prosthetic rehabilitation was performed using a fiber-reinforced composite bridge. After minimal preparation of the adjacent teeth, the glass fiber material was placed on the enamel surface using an adhesive system and composite resin was applied using the layering technique. After the occlusal relationships were adjusted during the restoration, the polishing procedures were completed. During follow-up sessions, it was determined that the restoration was stable, no debonding or fractures were observed, and aesthetically pleasing results were achieved. Conclusion: The findings indicate that fiber-reinforced composite bridges are an effective alternative for the aesthetic and functional rehabilitation of teeth lost in the early post-extraction period. This treatment option provides a minimally invasive approach by preserving tooth structure and increases patient satisfaction.

Keywords: Fiber-reinforced bridge; Composite resin; Glass fiber.

P-144 Gingival Şekillendirme ile İmplant Protez Uygulaması: Olgu Sunumu

Poster Bildiri

Zeynep Okur[1]

[1] Uşak Üniversitesi Diş Hekimliği Fakültesi

Amaç: Anterior bölgede diş kaybına bağlı implant tedavilerinde estetik beklentiler ön plana çıkmaktadır. Bu bağlamda, diş eti şekillendirme işlemleri; doğal bir çıkış profili oluşturulması ve interdental üçgen boşlukların minimalize edilmesiyle, estetik başarının artırılmasına katkı sağlar. Geçici kron uygulamaları ise hem yumuşak doku şekillendirmesi hem de hastanın estetik beklentilerinin değerlendirilmesi açısından önemli avantaj sunar. Olgu Tanımlaması: 50 yaşında erkek hasta, üst sol santral diş eksikliği nedeniyle kliniğe başvurmuştur. Yapılan klinik ve radyografik değerlendirme sonrası bölgeye dental implant (Evosoft, Evoss Implant, Türkiye) yerleştirilmiştir. Üç aylık osseointegrasyon süreci sonunda, implant etrafında yumuşak doku şekillendirme amacıyla uygun abutment yerleştirilmiş ve kompozit materyal (Parafil, Prime Dental, ABD) ile diş eti çıkış profili oluşturulmuştur. Üzerine akrilik geçici kron adapte edilerek hastaya uygulanmıştır. Altı haftalık şekillendirme süreci sonunda istenilen doku formu elde edilmiş ve kalıcı restorasyon aşamasına geçilmiştir. Bireysel ölçü postu hazırlanarak final ölçüler alınmıştır. Geçici restorasyon çıkarılmış ve bir analog ile birlikte Addplus C tipi silikon (Addcosil, Türkiye) içerisine yerleştirilmiş, kronun yarısı dışarıda kalacak şekilde plastik kaşık içerisinde sabitlenmiştir. Ardından, abutment set halinde alınan ölçü materyalinden çıkarılmış ve ölçü postu, silikon içerisindeki analog üzerine yerleştirilmiştir. Silikon ile ölçü postu arasında akıcı kompozit uygulanarak bireysel ölçü postu oluşturulmuştur. Daha sonra, hazırlanan bu özel ölçü postu hastanın ağzına yerleştirilmiş ve C tipi silikon ile ölçü alınmıştır. Gerekli tüm ölçüler elde edildikten sonra, daimi restorasyonun hazırlanması için laboratuvara gönderilmiştir. Bir sonraki seansta, hazırlanan kalıcı restorasyon hastanın ağzına yerleştirilmiş ve doğal bir diş eti çıkış profili sağladığı gözlemlenmiştir. Restorasyon sabitlenmiş ve hastaya kontrol seansları hakkında bilgi verilmiştir. Sonuç: Birinci ve altıncı ay kontrollerinde gingival uyumda artış ve doku stabilitesi gözlemlenmiştir. Hasta, estetik ve fonksiyonel açıdan memnuniyet bildirmiştir. Uygun bakım protokolü ve düzenli takip randevularının önemi vurgulanmıştır.

Anahtar Kelimeler: Diş Eti Çıkış Profili; Diş Eti Şekillendirme; Geçici Kron Uygulaması

P-144 Implant Prosthesis Application with Gingival Shaping

Poster Abstract

Zeynep Okur[1]

[1] Uşak University Faculty Of Dentistry

Aim: Aesthetic expectations are paramount in implant treatments for tooth loss in the anterior region. In this context, gingival contouring procedures contribute to enhancing aesthetic success by creating a natural emergence profile and minimizing the triangular spaces between teeth. Temporary crown applications offer significant advantages in terms of both soft tissue shaping and evaluating the patient's aesthetic expectations. Case Description: A 50-year-old male patient presented with the absence of the maxillary left central incisor. Clinical and radiographic evaluations were performed, and a dental implant (Evosoft, Evoss Implant, Turkey) was placed. Following a three-month osseointegration period, a suitable abutment was connected for soft tissue conditioning. A gingival emergence profile was developed using a composite material (Parafil, Prime Dental, USA), and an acrylic provisional crown was fabricated and inserted. After six weeks, satisfactory soft tissue contouring was achieved, and the final restorative phase commenced. A customized impression post was prepared. The provisional crown and implant analog were positioned into a C-type silicone material (Addplus, Addcosil, Turkey) within a plastic tray, leaving part of the crown exposed. The abutment was removed and attached to the analog embedded in the silicone. Flowable composite was applied to create the custom impression post. This post was then placed intraorally, and a definitive impression was taken using C-type silicone. After all necessary records were taken, the final restoration was prepared and delivered at the next appointment. A natural emergence profile was achieved, and the crown was permanently cemented. The patient was informed about follow-up appointments. Conclusion: At both the one- and six-month follow-ups, improved gingival aesthetics and tissue stability were observed. The patient reported satisfaction with both function and appearance. The importance of regular maintenance and follow-up care was emphasized.

Keywords: Gingival Emergence Profile; Gingival Contouring; Provisional Crown Application

P-145 Konsantre Büyüme Faktörü ile Çekim Soketi Koruması ve Adeziv Fiber Köprü Uygulaması

Poster Bildiri

İsmail Gül[1], Şule Gövce[1], **Sena Özge Karababa**[2], Resül Çolak[1], Gaye Sağlam[3]

[1] Periodontoloji Anabilim Dalı, Diş Hekimliği Fakültesi, Zonguldak Bülent Ecevit Üniversitesi, Türkiye

[2] Protetik Diş Tedavisi Anabilim Dalı, Sağlık Bilimleri Enstitüsü, Zonguldak Bülent Ecevit Üniversitesi, Türkiye

[3] Protetik Diş Tedavisi Anabilim Dalı, Diş Hekimliği Fakültesi, Zonguldak Bülent Ecevit Üniversitesi, Türkiye

Amaç Diş çekimi sonrası oluşan alveol kret rezorpsiyonu, özellikle estetik bölgedeki rehabilitasyonlarda klinik açıdan önemli bir zorluk teşkil etmektedir. Bu olgu sunumunun amacı, eksternal kök rezorpsiyonu nedeniyle çekimi planlanan maksiller anterior dişin, CGF (Konsantre Büyüme Faktörü) kullanılarak yapılan soket koruma uygulama sonrası, çekilmiş diş kronu kullanılarak adeziv fiber köprü ile geçici restorasyonunun biyolojik ve estetik sonuçlarını değerlendirmektir. Olgu Tanımlanması Zonguldak Bülent Ecevit Üniversitesi Diş Hekimliği Fakültesi'ne başvuran hastanın klinik ve radyografik incelemelerinde 21 numaralı dişte travmaya bağlı eksternal kök rezorpsiyonu saptandı. Kalan kök yapısının restorasyona elverişli olmaması nedeniyle dişin çekimine karar verildi. Çekim sonrası bölgede vertikal ve horizontal yönde kemik kaybı gözlendi, alveol hacminin korunması amacıyla CGF ile soket koruma işlemi planlandı. Hastadan alınan venöz kan santrifüj edilerek CGF membranları elde edildi, çekim soketine yerleştirilerek ve 5.0 polipropilen sütur ile stabilize edildi. Bu işlemin amacı, çekim sonrası pıhtının korunması ve osteojenik aktivitenin biyolojik olarak desteklenmesidir. Hastanın estetik ve fonetik gereksinimlerini karşılamak üzere, çekilen dişin doğal kronu kullanılarak geçici bir restorasyon planlandı. Komşu 11 ve 22 numaralı dişlerin palatinal yüzeylerinde fiber materyalinin tutunması için oluklar hazırlandı. Dayanak dişler ve çekilmiş dişin kronuna asit ve adeziv uygulamaları sonrası preparasyon alanına örgü cam fiber (EverStick® C&B) yerleştirildi. Kron fiber splint aracılığıyla komşu dişlere kompozit rezin kullanılarak yerleştirildi ve polimerizasyonu sağlandı. Oklüzyon, fonasyon ve estetik uyum kontrol edilerek düzenlemeler yapıldı. Frenulum bölgesinden yapılan vertikal kesi ile dişeti koronal yönde pozisyonlandırılarak yumuşak doku profili optimize edildi. Hastaya detaylı bakım önerileri verildi ve kontrol seansları planlandı. Sonuç Bu olgu, CGF ile gerçekleştirilen soket koruma uygulamasının yumuşak ve sert doku hacmini korumada etkili olduğunu göstermektedir. Hastanın kendi kronunun adeziv fiber aracılığıyla geçici olarak kullanılması ise estetik, fonasyon ve hasta memnuniyeti açısından başarılı bir çözüm sunmaktadır. Bu minimal invaziv, biyolojik olarak uyumlu yaklaşım; anterior bölgedeki çekim olgularında alternatif ve etkili bir geçici tedavi seçeneği olarak değerlendirilebilir.

Anahtar Kelimeler: Adeziv fiber köprü; Geçici restorasyon; Soket koruma

P-145 Socket Preservation with Concentrated Growth Factor and Adhesive Fiber Bridge Application

Poster Abstract

İsmail Gül[1], Şule Gövce[1], **Sena Özge Karababa**[2], Resül Çolak[1], Gaye Sağlam[3]

[1] Department Of Periodontology, Faculty Of Dentistry, Zonguldak Bülent Ecevit University, Türkiye

[2] Department Of Prosthodontics, Institute Of Health Sciences, Zonguldak Bülent Ecevit University, Türkiye

[3] Department Of Prosthodontics, Faculty Of Dentistry, Zonguldak Bülent Ecevit University, Türkiye

Aim Alveolar ridge resorption following tooth extraction represents a major clinical challenge, especially in aesthetic zone. This case report aims to present the biological and aesthetic outcomes of a temporary restoration using the patient's extracted crown and adhesive fiber bridge following socket preservation with CGF (Concentrated Growth Factor) in maxillary anterior tooth affected by external root resorption. Case Description Clinical and radiographic examinations of a patient who presented to Zonguldak Bülent Ecevit University, Faculty of Dentistry, revealed trauma-induced external root resorption in tooth 21. Since the remaining root structure was unrestorable, extraction was indicated. Following extraction, vertical and horizontal bone loss was observed, socket preservation with CGF was planned to maintain the alveolar ridge volume. Venous blood was collected and centrifuged to obtain CGF membranes, which were placed in the socket and stabilized with 5.0 polypropylene sutures. This aimed to preserve the blood clot and enhance osteogenic activity. For temporary restoration, the crown of the extracted tooth was utilized to meet aesthetic and phonetic requirements. Retentive grooves were prepared on the palatal surface of the adjacent teeth (11, 22). After etching and adhesive application, a glass fiber (EverStick® C&B) was placed, and the crown was attached using composite resin through the fiber splint. Polymerization was completed, and occlusion, phonation, and aesthetics were adjusted. A vertical incision from the frenulum area allowed coronal repositioning of the gingiva to optimize soft tissue contour. The patient received hygiene instructions, and follow-up visits were scheduled. Conclusion Socket preservation using CGF effectively maintained soft and hard tissue volume after extraction. The use of the patient's natural crown in combination with an adhesive fiber bridge provided satisfactory aesthetic, functional, and phonetic results. This biologically compatible and minimally invasive method offers a valuable temporary treatment option for anterior tooth extractions, particularly where aesthetic demands are high.

Keywords: Adhesive fiber bridge; Temporary restoration; Socket preservation

P-146 Anterior Diş Eksikliklerinde Fiberle Güçlendirilmiş Adeziv Köprü Uygulamalarında Alternatif Yaklaşımlar

Poster Bildiri

Enes Korkmaz[1], **Sema Aytaç**[1], Şükriye Ece Doğan[1]
[1] Protetik Diş Tedavisi Anabilim Dalı, Diş Hekimliği Fakültesi, Zonguldak Bülent Ecevit Üniversitesi, Türkiye

Amaç Fiber destekli köprü uygulamaları, çevre dokulara zarar vermeden eksik dişlerin yerine konabildiği tedavi yaklaşımlarıdır. Bu olgu serisinde; konservatif, estetik ve fonksiyonel restorasyon sağlayan, farklı materyallerle hazırlanmış fiber destekli köprü uygulamaları sunulmaktadır. Olgu Tanımlanması Olgu 1 47 yaşındaki kadın hasta, Zonguldak Bülent Ecevit Üniversitesi Diş Hekimliği Fakültesi Protetik Diş Tedavisi Anabilim Dalına 23 numaralı diş eksikliğiyle başvurdu. İlgili diş boşluğuna implant tedavisi planlanan hastanın iyileşme sürecinde estetik ve fonksiyonel gereksinimlerini karşılamak amacıyla fiber destekli adeziv köprü uygulanmasına karar verildi. Komşu dişlerden destek alınarak fiber köprü (EverStick) hazırlandı ve diş formu kompozit (Tokuyama Dental, Tokyo, Japonya) ile şekillendirildi. Uygun oklüzyon ve estetik sağlanarak polisajla tedavi sonlandırıldı. Olgu 2 39 yaşındaki kadın hasta, 31 ve 41 numaralı dişleri arasında diastema bulunması nedeniyle estetik kaygı ve fonksiyonel yetersizlik şikayetiyle kliniğimize başvurdu. Diş kesimi yaptırmak istemediğini belirten hastaya fiber destekli adeziv köprü uygulaması planlandı. Akrilik diş takımından boşluğa uygun genişlikte alt santral diş seçildi. Destek dişlerin ve akrilik gövdenin lingual yüzeylerine minimal preparasyonla fiber şerit için gerekli boşluk hazırlandı. Ardından asit, bond ve akışkan kompozit uygulanarak polimerize edildi. Tedavi tamamlandıktan sonra okluzal ve estetik açıdan gerekli düzenlemeler yapıldı. Olgu 3 Üst sağ santral dişindeki renklenme ve çapraşıklık şikayetiyle başvuran 13 yaşındaki kadın hastanın klinik ve radyografik muayenesi sonucunda ilgili dişte kök seviyesinde şiddetli rezorbsiyon olduğu görüldü. Dişin çekimi ve daimi restorasyon yapımına kadar estetik ve fonksiyonun sağlanması için kron kısmının adeziv köprü uygulaması ile kullanılması planlandı. Çekilen diş kole bölgesinden kesilerek uygun gingival form verildi ve palatinaline fiber şerit ile uyumlu olacak şekilde kavite açıldı. Eksik alanlar kompozit (Tokuyama Dental, Tokyo, Japonya) yardımıyla şekillendirildi. Oklüzyon düzenlenip polisaj işlemiyle tedavi bitirildi. Sonuç Fiberle güçlendirilmiş adeziv köprü uygulamaları; farklı gövde materyalleri kullanılarak tek diş eksikliklerinin konservatif, estetik ve fonksiyonel biçimde restorasyonunu mümkün kılmaktadır.

Anahtar Kelimeler: adeziv köprü, cam fiber, geçici restorasyon.

P-146 Alternative Approaches in Fiber-Reinforced Adhesive Bridge Applications for Anterior Tooth Deficiencies

Poster Abstract

Enes Korkmaz[1], **Sema Aytaç**[1], Şükriye Ece Doğan[1]
[1] Department Of Prosthodontics, Faculty Of Dentistry, Zonguldak Bülent Ecevit University, Türkiye

Aim Fiber-reinforced bridge applications are treatment approaches that replace missing teeth without harming surrounding tissues. This case series presents fiber-reinforced adhesive bridges fabricated with different materials that provide conservative, aesthetic, and functional restorations. Case Description Case 1 A 47-year-old female patient presented to the Department of Prosthodontics, Faculty of Dentistry, Zonguldak Bülent Ecevit University, with a missing maxillary left canine (tooth 23). During the healing period of the implant-planned edentulous area, a fiber-reinforced adhesive bridge was applied to meet aesthetic and functional needs. A fiber bridge (EverStick) was prepared using adjacent teeth as abutments, and the tooth form was shaped with composite resin (Tokuyama Dental, Tokyo, Japan). After proper occlusion and esthetics were achieved, the restoration was polished and finished. Case 2 A 39-year-old female patient presented with a diastema between mandibular central incisors (teeth 31 and 41), complaining of aesthetic and functional concerns. As she refused tooth preparation, a fiber-reinforced adhesive bridge was planned. A suitable acrylic lower central tooth was selected. Minimal preparation was made on the lingual surfaces of abutment teeth and the acrylic pontic to create space for the fiber strip. Etchant, bonding, and flowable composite were applied and polymerized. Occlusal and esthetic adjustments were completed. Case 3 A 13-year-old female patient presented with discoloration and crowding in the upper right central incisor. Clinical and radiographic examination revealed severe root resorption. The tooth was extracted, and the crown portion was used as a pontic for temporary restoration. The palatal surface was prepared to accommodate a fiber strip, and missing areas were restored with composite resin (Tokuyama Dental, Tokyo, Japan). Occlusion and polishing completed the treatment. Conclusion Fiber-reinforced adhesive bridges enable conservative, aesthetic, and functional restoration of single-tooth deficiencies using different pontic materials.

Keywords: adhesive bridge, glass fiber, temporary restoration.

P-147 Gummy Smile ve Dikey Boyut Kaybının Sabit ve Hareketli Protezler ile Rehabilitasyonu

Poster Bildiri

Mehmet Burak Geçkin[1], Işıl Karaokutan[1]
[1] Pamukkale Üniversitesi Diş Hekimliği Fakültesi Diş Hekimliği Fakültesi

Gummy smile ve dikey boyut kaybının sabit ve hareketli protezler ile rehabilitasyonu: Amaç: Bu olgu sunumunda, diş eksiklikleri, dikey boyut kaybı, gummy smile, derin ve çapraz kapanışın bulunduğu bir hastada; gingivektomi ve kron boyu uzatma işlemleri sonrası sabit ve hareketli protezlerle estetik, fonksiyon ve oklüzyonun yeniden kazandırılması hedeflenmiştir. Olgu Sunumu: 56 yaşındaki kadın hasta, diş eksikliklerine bağlı çiğneme yetersizliği ve estetik şikayetler ile kliniğe başvurmuştur. Muayenede 15, 16, 17, 26, 36, 37, 46 ve 47 numaralı dişlerin eksik olduğu; mevcut dişlerde renklenme bulunduğu ve 21 numaralı dişin mobilite nedeniyle çekilmesi gerektiği belirlenmiştir. Hastanın mevcut dikey boyutu Niswonger yöntemi ile değerlendirilmiş, istirahat ile oklüzal dikey boyut farkı 7 mm olarak ölçülmüştür. 14,13,12,11,22,23,24 numaralı dişlere kron boyu uzatma işlemi uygulanmıştır. Protetik tedavi planı kapsamında üst çeneye metal destekli porselen sabit restorasyonlar, alt çeneye ise posterior diş eksikliklerini tamamlayacak şekilde hareketli bölümlü protez yapılması planlanmıştır. Gingivektomi ve kron boyu uzatma sonrası yapılan diş preparasyonlarının ardından, geçici restorasyonlarla 3 hafta boyunca eklem ve fonksiyonel değerlendirme yapılmış, şikayet gözlenmemiştir. Ölçü sonrası metal ve dentin prova aşamaları tamamlanan sabit restorasyonlar polikarboksilat siman ile simante edilmiştir. Alt çene için hareketli protezde bireysel kaşıkla border molding işlemi yapılarak fonksiyonel ölçü alınmıştır. İskelet ve dişli prova aşamaları yapılmış, estetik ve okluzal kontroller yapılarak protez teslim edilmiştir. Sonuç: Altı aylık takip sürecinde sabit ve hareketli restorasyonlarda başarısızlık gözlenmemiş, destek dokularda herhangi bir patoloji veya uyum problemi saptanmamıştır. Cerrahi ve protetik planlamanın bütüncül şekilde uygulanması, estetik ve fonksiyonel sonuçların başarılı şekilde elde edilmesini sağlamıştır. Anahtar Kelimeler: Dikey boyut kaybı; gummy smile; protetik rehabilitasyon.

Anahtar Kelimeler: Dikey boyut kaybı; gummy smile; protetik rehabilitasyon.

P-147 Rehabilitation of Gummy Smile and Loss of Vertical Dimension with Fixed and Removable Prostheses

Poster Abstract

Mehmet Burak Geçkin[1], Işıl Karaokutan[1]
[1] Pamukkale Unıversıty Faculty Of Dentıstry Faculty Of Dentıstry

Rehabilitation of Gummy Smile and Loss of Vertical Dimension with Fixed and Removable Prostheses Purpose: This case report aims to restore esthetics, function, and occlusion in a patient presenting with tooth loss, loss of vertical dimension, gummy smile, and deep and crossbite. The treatment involved gingivectomy and crown-lengthening procedures followed by fixed and removable prosthetic restorations. Case Report: A 56-year-old female patient presented to the clinic with complaints of masticatory insufficiency and esthetic concerns due to missing teeth. Clinical examination revealed the absence of teeth numbered 15, 16, 17, 26, 36, 37, 46, and 47, discoloration in the remaining teeth, and the necessity of extracting tooth 21 due to mobility. The patient's vertical dimension was evaluated using the Niswonger method, and the difference between the rest and occlusal vertical dimensions was measured as 7 mm. Crown lengthening procedures were performed on teeth 14, 13, 12, 11, 22, 23, and 24. According to the prosthetic treatment plan, metal-ceramic fixed partial restorations were designed for the maxillary arch, while a removable partial denture was planned for the mandibular arch to replace the posterior missing teeth. Following gingivectomy and crown-lengthening, tooth preparations were completed, and provisional restorations were used for three weeks to assess temporomandibular joint function and adaptation, during which no complaints were reported. After the impression procedures, metal and dentin framework try-ins were completed, and the fixed restorations were cemented using polycarboxylate cement. For the mandibular removable partial denture, functional impressions were taken with a custom tray using the border molding technique. Framework and teeth try-ins were performed, and after esthetic and occlusal evaluations, the prosthesis was delivered. Conclusions: During a six-month follow-up period, no failure was observed in either the fixed or removable restorations. The supporting tissues showed no pathology or adaptation problems. The comprehensive implementation of surgical and prosthetic planning ensured successful esthetic and functional outcomes. Keywords: Vertical dimension loss; gummy smile; prosthetic rehabilitation.

Keywords: Vertical dimension loss; gummy smile; prosthetic rehabilitation.

P-148 Travma Sonrası Ön Bölge Dişlerin Dijital Yöntemle Monolitik Zirkonya Restorasyonlarla Rehabilitasyonu: Olgu Sunumu

Poster Bildiri

Gökhan Arıkan[1], Samet Tekin[1]
[1] Fırat Üniversitesi Diş Hekimliği Fakültesi, Elazığ, Türkiye

Amaç: Travmatik dental yaralanmalar, özellikle genç bireylerde estetik, fonetik ve fonksiyonel sorunlara yol açarak protetik rehabilitasyonu karmaşık hale getirebilir. Günümüzde dijital tarama, CAD/CAM sistemleri ve monolitik zirkonya materyallerin kullanımı; minimal invaziv yaklaşımla kısa sürede yüksek estetik ve fonksiyonel başarı elde edilmesine olanak tanımaktadır. Bu olgu sunumunun amacı, travma sonrası üst ön bölgesinde komplike kron kırıkları bulunan genç bir hastada, fiber post uygulaması ve dijital yöntemlerle tasarlanan monolitik zirkonya restorasyonlarla gerçekleştirilen estetik rehabilitasyonu sunmaktır. Olgu Sunumu: 13 yaşında sistemik olarak sağlıklı erkek hasta, üst ön dört daimi dişinde (11, 12, 21, 22) travmaya bağlı komplike kron kırıkları nedeniyle protetik rehabilitasyon amacıyla kliniğimize yönlendirildi. Endodontik tedavileri tamamlanan dişlere fiber postlar self-adhesive dual-cure rezin siman (RelyX U200, 3M ESPE, Almanya) ile simante edildi. Dişetinin yeniden şekillendirilmesi amacıyla gingivektomi uygulandı; ardından bıçak sırtı (knife-edge) marjin hazırlığı yapılarak koronal rekonstrüksiyon tamamlandı. Dijital ölçüler intraoral tarayıcı ile alınarak Exocad CAD yazılımında tasarım gerçekleştirildi. İlk aşamada PMMA geçici restorasyonlar üretilip hastaya uygulandı ve yumuşak dokuların şekillenmesine katkı sağlandı. Nihai restorasyonlar monolitik zirkonya materyalinden (inLab MC X5, Dentsply Sirona) frezleme yöntemiyle üretildi. Tasarım parametreleri minimum materyal kalınlığı 0,6 mm ve siman boşluğu 0,08 mm olacak şekilde optimize edildi. Restorasyonlar üretici firmanın önerdiği sinterleme protokolü (inLab Profire, Dentsply Sirona) ile tamamlandı. Nihai restorasyonlar self-adhesive dual-cure rezin siman (Nova Resin, IMICRYL Dental, Türkiye) ile simante edilerek kanin koruyuculu oklüzyon sağlandı. Hastaya büyüme ve gelişiminin devam etmesi nedeniyle 6 ayda bir kontrol önerildi. Bulgular: Tedavi sonucunda hastanın estetik, fonetik ve fonksiyonel gereksinimleri karşılandı. PMMA geçici restorasyonlar papil oluşumunu ve yumuşak doku adaptasyonunu destekledi. Kısa dönem takipte komplikasyon izlenmedi ve hasta memnuniyeti yüksek bulundu. Sonuç: Dijital iş akışına entegre edilen CAD/CAM sistemleri ile monolitik zirkonya restorasyonlar, genç hastalarda minimal invaziv, estetik ve fonksiyonel açıdan başarılı bir tedavi seçeneği sunmaktadır.

Anahtar Kelimeler: Dijital İş Akışı; Monolitik Zirkonya Restorasyonlar; Travmatik Diş Yaralanmaları

P-148 Rehabilitation of Anterior Teeth After Trauma Using Monolithic Zirconia Restorations Fabricated with Digital Workflow: A Case Report

Poster Abstract

Gökhan Arıkan[1], Samet Tekin[1]
[1] Faculty Of Dentistry, Fırat University, Elazığ, Türkiye

Aim: Traumatic dental injuries can cause esthetic, phonetic, and functional problems, especially in young patients, making prosthetic rehabilitation complex. The use of digital scanning, CAD/CAM systems, and monolithic zirconia materials allows a minimally invasive approach, providing high esthetic and functional success in a short time. The aim of this case report is to present the esthetic rehabilitation of a young patient with multiple anterior tooth fractures following trauma, using fiber post application and digitally designed monolithic zirconia restorations. Case Description: A 13-year-old systemically healthy male patient was referred to our clinic for prosthetic rehabilitation due to complicated crown fractures of the maxillary anterior teeth (11, 12, 21, 22) resulting from trauma. After completion of endodontic treatment, fiber posts were cemented using a self-adhesive dual-cure resin cement (RelyX U200, 3M ESPE, Germany). Gingival recontouring was performed via gingivectomy, followed by knife-edge margin preparation and coronal reconstruction. Digital impressions were obtained intraorally, and the design was carried out using Exocad CAD software. In the first stage, PMMA provisional restorations were fabricated and applied to assist in the shaping of the soft tissues. The final restorations were milled from monolithic zirconia (inLab MC X5, Dentsply Sirona). Design parameters were optimized with a minimum material thickness of 0.6 mm and a cement gap of 0.08 mm. Sintering was performed according to the manufacturer's recommendations using the inLab Profire furnace (Dentsply Sirona). Final crowns were cemented with self-adhesive dual-cure resin cement (Nova Resin, IMICRYL Dental, Türkiye), and canine guidance was established. The patient was informed about regular six-month recall visits due to incomplete growth and development. Results: The patient's esthetic, phonetic, and functional requirements were successfully met. The PMMA provisional restorations contributed to papilla formation and soft tissue adaptation. No complications were observed during short-term follow-up, and the restorations maintained stability with a high level of patient satisfaction. Conclusion: The integration of digital workflow and CAD/CAM systems in the fabrication of monolithic zirconia restorations offers a minimally invasive, esthetic, and functionally effective treatment option for young patients with anterior dental trauma.

Keywords: Digital Workflow; Monolithic Zirconia Restorations; Traumatic Dental Injuries

P-149 Sabit Hibrit Protezler ile Tam Dişsiz Çenelerin Rehabilitasyonu: Olgu Sunumu

Poster Bildiri

Hüseyin Ardıl Uytun[1], Muharrem Ergün Dudak[2], Ayten Öztürk [2], Mehmet Cemal Akay[2], Gülcan Coşkun Akar[1], Bülent Gökçe[1]

[1] Ege Üniversitesi Diş Hekimliği Fakültesi Protetik Diş Tedavisi Anabilim Dalı

[2] Ege Üniversitesi Diş Hekimliği Fakültesi Ağız Diş ve Çene Cerrahisi Anabilim Dalı

Giriş Genç erişkinlerde ileri periodontitise bağlı diş kaybı; alt yüz yüksekliğinde azalma, fonksiyon yetersizliği ve estetik sorunlara yol açabilir. Tam protezler bu gereksinimleri kısmen karşılasa da adaptasyon güçlüğü ve psikolojik etkiler sık görülür. Bu olgu raporu, tam protezlerine estetik olarak uyum sağlasa da fonksiyonel yetersizlik ve gece çıkarma zorunluluğu nedeniyle memnun olmayan bir hastada uygulanan alt-üst implant destekli zirkonya hibrit protezin klinik aşamalarını sunar. OLGU SUNUMU Kliniğimize başvuran 34 yaşındaki tam dişsiz kadın hastada periodontitise bağlı tüm diş kaybı mevcuttu. İlk aşamada alt-üst tam protezlerle estetik ve işlev hedeflendi; ancak üç ay sonunda hasta fonksiyon yetersizliğinden yakındı. Mevcut protezler rehber alınarak dişsiz kretler radyolojik değerlendirildi ve her çeneye yedişer olmak üzere toplam 14 implant planlandı. BULGULAR İmplantlar (LYRA Group, Euroteknika, Fransa, Paris) yerleştirildi; üç ay sonra "one time-one abutment" prensibiyle multi-unit dayanaklar ve "comfort cap"ler takıldı. Silikon elastomerik ölçü (Zhermack ZetaPlus, İtalya, Badia Polesine) ile kapalı kaşık, ardından açık kaşık tekniği uygulandı; ölçü doğruluğu klinik ve radyografik doğrulama jigi ile teyit edildi. Jig aşamasından alınan silikon indeks ile vertikal ve horizontal ilişkiler değerlendirildi; sabit protez yapımını engellemeyen düzeyde vertikal boyut kaybı, ancak belirgin horizontal doku kaybı saptandı. Aşırı doku kaybı bulunan olgularda titanyum bar destekli hibrit protezler tercih edilebilse de bu vakada vertikal kaybın sınırlı olması nedeni ile ti-base destekli tabakalı zirkonya köprüler planlandı. Alt yapı, zirkon bloktan (Amann Girrbach, zolid bion, Avusturya, Koblach) freze edilip sinterlendi. Dentin provasında çeneler arası ilişkiler ve estetik değerlendirildi; gerekli düzenlemeler sonrası restorasyonlar bitirilerek teslim edildi. Ağız hijyeni eğitimi verildi ve üç ayda bir kontrol planlandı. Bir yıllık izlemde biyolojik, teknik veya mekanik komplikasyon gözlenmedi. SONUÇ Sınırlı kemik kaybı olan tam dişsizlik olgularında vertikal/horizontal destek ve estetik parametrelerin sistematik analizi tedavi başarısı için kritiktir. Multi-unit dayanaklarda titanyum bar ya da ti-base destekli sabit hibrit protez seçimi, klinik-radyolojik değerlendirme ve doku desteği gereksinimine göre yapılmalıdır.

Anahtar Kelimeler: Diş İmplantları; Zirkonyum; Tam Dişsiz Çene

P-149 Full-Arch Edentulous Rehabilitation with Fixed Hybrid Prostheses: A Case Report

Poster Abstract

Hüseyin Ardıl Uytun[1], Muharrem Ergün Dudak[2], Ayten Öztürk [2], Mehmet Cemal Akay[2], Gülcan Coşkun Akar[1], Bülent Gökçe[1]

[1] Department Of Prosthodontics, Faculty Of Dentistry, Ege University

[2] Department Of Oral And Maxillofacial Surgery, Faculty Of Dentistry, Ege University

Introduction Tooth loss resulting from advanced periodontitis in young adults can lead to decreased lower facial height, functional impairment, and aesthetic concerns. Although complete dentures may partially restore appearance and function, many patients experience adaptation difficulties and psychological distress. This case report presents the clinical stages of maxillary and mandibular implant-supported zirconia hybrid prosthetic rehabilitation in a patient who, despite achieving acceptable aesthetics with complete dentures, remained dissatisfied due to functional insufficiency and the need for nocturnal removal. Case Presentation 34-year-old completely edentulous female presented with tooth loss secondary to periodontitis. Initial management involved maxillary and mandibular complete dentures; however, after three months the patient reported persistent functional inadequacy. Using the existing dentures as diagnostic guides, radiographic evaluation of the edentulous ridges was performed, and placement of 14 implants—seven per arch—was planned. Findings Implants (LYRA Group, Euroteknika, Paris, France) were inserted, and after three months multi-unit abutments and “comfort caps” were connected following the “one-time, one-abutment” concept. Impressions were made with silicone elastomer (Zhermack ZetaPlus, Badia Polesine, Italy) using closed- and open-tray techniques, and verified clinically and radiographically with a verification jig. Silicone index obtained at the jig phase was used to evaluate the vertical and horizontal maxillomandibular relationships. The limited vertical deficiency did not contraindicate a fixed restoration, although a horizontal tissue deficit was noted. Given the minimal vertical loss, ti-base-supported layered zirconia bridges were preferred over titanium bar-supported hybrids. The framework was milled and sintered from a zirconia block (Amann Girrbach, Zolid Bion, Koblach, Austria). Intermaxillary relations and aesthetics were confirmed at dentin try-in. Following adjustments, the restorations were delivered. Oral-hygiene instructions and three-monthly recalls were scheduled. At one-year follow-up, no biological, technical, or mechanical complications occurred. Conclusion Systematic evaluation of bone support and aesthetic parameters is critical in fully edentulous patients. Prosthesis selection should be guided by radiographic assessment and specific soft-tissue support requirements.

Keywords: Dental Implants; Zirconium; Edentulous Jaw

P-150 Diş Eksikliklerinin Tedavisinde Fiberle Güçlendirilmiş Adeziv Köprüler: Üç Olgu Sunumu

Poster Bildiri

Merve Acar[1], **Yasemin Soylu**[1], Fatma İrem Atlı[1], Ayşegül Köroğlu[1], Gaye Sağlam[1]
[1] Protetik Diş Tedavisi Anabilim Dalı, Diş Hekimliği Fakültesi, Zonguldak Bülent Ecevit Üniversitesi, Türkiye

Amaç Günümüzde diş eksikliklerinin tedavisinde artan estetik beklentiler, kısa sürede sonuç elde etme isteği ve minimal invaziv yaklaşımların ön planda olması, fiberle güçlendirilmiş adeziv köprü uygulamalarının önemini giderek artırmaktadır. Diş eksikliğinde komşu dişlerde preparasyon gerektirmemesi, konservatif bir yaklaşım olması, ekonomik avantajları, tek seansta uygulanabilmesi ve yüksek hasta memnuniyeti sağlaması sayesinde bu yöntem hem geçici hem de uzun dönemli restoratif tedavi seçeneği olarak tercih edilmektedir. Bu çalışmada, Zonguldak Bülent Ecevit Üniversitesi Diş Hekimliği Fakültesi Protetik Diş Tedavisi Anabilim Dalı'nda fiberle güçlendirilmiş adeziv köprü restorasyonlarıyla tedavi edilen üç olgu sunulmuştur. OLGU TANIMLAMASI Olgu 1: 28 yaşındaki erkek hasta, çürük nedeniyle kaybettiği 24 numaralı diş bölgesindeki boşluğun implant öncesi dönemde estetik olarak geçici biçimde restore edilmesini talep etti. Destek dişlere asit ve adeziv uygulaması yapıldıktan sonra cam fiber (everStick C&B), akrilik diş (NT Optima) ve akışkan kompozit (Fusion Flo) kullanılarak adeziv köprü hazırlandı. Oklüzyon ve estetik uyum başarıyla sağlandı. Olgu 2: Periodontitis sonucu 21 numaralı dişini kaybeden 38 yaşındaki erkek hastada, anterior estetiğin yeniden kazandırılması amacıyla fiber destekli adeziv köprü uygulandı. Strip kron tekniğiyle ağız dışında hazırlanan kompozit (Tokuyama Dental) gövde, destek dişlerde oluşturulan oluk şeklinde kavitelere cam fiber yardımıyla bağlandı. Elde edilen restorasyonda estetik ve fonksiyonel uyum tatmin edici düzeyde sağlandı. Olgu 3: Periodontal kemik kaybı nedeniyle 42 numaralı dişini kaybeden kadın hastada minimal invaziv yaklaşım hedeflendi. Hastanın kendi doğal dişi modifiye gövde olarak hazırlandı ve cam fiber ile kompozit rezin kullanılarak adeziv şekilde sabitlendi. Estetik görünüm ve fonksiyon başarıyla geri kazandırıldı. SONUÇ: Bu üç olgu, fiberle güçlendirilmiş adeziv köprülerin estetik, fonksiyonel ve konservatif bir tedavi seçeneği olarak özellikle anterior ve premolar bölgelerde başarıyla uygulanabildiğini göstermektedir. Yöntem, uygulama kolaylığı, estetik, kısalmış tedavi süresi ve yüksek hasta memnuniyeti sayesinde modern protetik tedaviler arasında etkili bir alternatif oluşturmaktadır.

Anahtar Kelimeler: Cam fiber; Dental estetik; Sabit protez.

P-150 Fiber-Reinforced Adhesive Bridges in the Treatment of Missing Teeth: Three Case Reports

Poster Abstract

Merve Acar[1], **Yasemin Soylu**[1], Fatma İrem Atlı[1], Ayşegül Köroğlu[1], Gaye Sağlam[1]
[1] Department Of Prosthodontics, Faculty Of Dentistry, Zonguldak Bülent Ecevit University, Türkiye

Aim: Increasing aesthetic expectations, the desire for rapid results, and the emphasis on minimally invasive approaches have heightened the importance of fiber-reinforced adhesive bridges in the treatment of missing teeth. The absence of preparation requirements for abutment teeth, the conservative nature of the technique, its cost-effectiveness, single-visit applicability, and high patient satisfaction make this method suitable for both provisional and long-term restorative treatments. This study presents three clinical cases treated with fiber-reinforced adhesive bridge restorations at the Department of Prosthodontics, Faculty of Dentistry, Zonguldak Bülent Ecevit University. CASE DESCRIPTION: Case 1: A 28-year-old male patient requested temporary aesthetic restoration of tooth 24, which he lost due to decay, before implant placement. After etching and adhesive application to abutment teeth, an adhesive bridge was constructed using glass fiber (everStick C&B), acrylic teeth (NT Optima), and flowable composite resin (Fusion Flo). Occlusion and aesthetic harmony were successfully achieved. Case 2: A 38-year-old male patient who lost tooth 21 due to periodontitis underwent a fiber-reinforced adhesive bridge to restore anterior aesthetics. The composite resin (Tokuyama Dental), prepared extraorally using the strip crown technique, was bonded to the groove-shaped cavities created in abutment teeth using glass fiber. The resulting restoration achieved satisfactory aesthetic and functional harmony. Case 3: A minimally invasive approach was chosen for a female patient who lost tooth 42 due to periodontal bone loss. The patient's natural tooth was prepared as a modified pontic and adhesively fixed using glass fiber and composite resin. The aesthetic appearance and function were successfully restored. CONCLUSION: These cases demonstrate that fiber-reinforced adhesive bridges offer a conservative, esthetic, and functional alternative for anterior and premolar restorations. Their ease of application, short treatment duration, reparability, and cost-effectiveness make them a valuable option in contemporary prosthodontic practice.

Keywords: Glass fiber; Dental aesthetics; Fixed prosthesis.

P-151 Tam Protezlere İlişkin Hasta Sorularını Yanıtlamada Yapay Zekâ Sohbet Robotlarının Performansının Karşılaştırılması

Poster Bildiri

Merve Şahin[1], Nergiz Uz[1]
[1] Afyonkarahisar Sağlık Bilimleri Üniversitesi Diş Hekimliği Fakültesi

Amaç: Bu çalışmanın amacı, hastaların tam protezlerle ilgili sıkça sorduğu sorulara yapay zeka tabanlı sohbet robotlarının verdiği yanıtların doğruluk ve tutarlılığını değerlendirmektir. Gereçler ve Yöntemler: Tam protezlerle ilgili 9 adet sık sorulan soru belirlenmiştir. Bu sorular DeepSeek (standart), DeepSeek-DeepThink (akıl yürütme odaklı), ChatGPT-5 Instant (hızlı yanıt modu) ve ChatGPT-5 Thinking (gelişmiş düşünme modu) sohbet robotlarına yöneltilmiştir. Her soru günün üç farklı saatinde (sabah, öğle, akşam) her modele üçer kez sorulmuştur. Yanıtlar, bir protez uzmanı ve bir protez araştırma görevlisi tarafından 1 (Kesinlikle katılmıyorum) ile 5 (Kesinlikle katılıyorum) arasında değişen 5'li Likert ölçeğine göre puanlanmıştır. Tekrarlanabilirlik analizi Kappa testiyle, model türleri arasındaki farklar Fisher's Exact testiyle değerlendirilmiştir. Analizler IBM SPSS 27 programında gerçekleştirilmiştir. Bulgular: ChatGPT-5 Instant modeli %81,5 olumlu yanıt oranıyla en yüksek performansı gösterirken, bunu %66,6 ile ChatGPT-5 Thinking ve %62,9 ile DeepSeek DeepThink modelleri izlemiştir. DeepSeek standart modeli ise %48,1 oranında tarafsız yanıt vermiş ve en düşük olumlu yanıt oranına sahip olmuştur. Soru bazlı analizlerde, 2. , 4. ve 7. sorulara verilen yanıtlarla model türü arasında anlamlı farklar saptanmıştır. Diğer sorularda istatistiksel anlamlılık gözlenmemiştir. Tekrarlanabilirlik analizine göre en yüksek uyum Deepseek modelinde, en düşük uyum ise ChatGPT-5 Thinking modelinde saptanmıştır. ChatGPT-5 Instant ve Deepseek DeepThink modelleri orta düzeyde tekrarlanabilirlik göstermiştir. Tüm modellerde $p<0,05$ düzeyinde istatistiksel olarak anlamlı sonuçlar elde edilmiş; ancak uyum düzeyi ChatGPT-5 Thinking ve Deepseek DeepThink için zayıf, ChatGPT-5 Instant ve Deepseek için güçlü bulunmuştur. Sonuç: Yapay zeka sohbet robotları, tam protezlerle ilgili hasta sorularına genel olarak doğru ve tutarlı yanıtlar verebilmektedir. ChatGPT-5 Instant modeli doğruluk açısından en yüksek performansa sahipken, DeepSeek modeli tekrarlanabilirlik açısından en güvenilir bulunmuştur. Ayrıca, "düşünen" sürümlerin yanıt doğruluğuna katkı sağlamadığı, hızlı yanıt veren modellerin daha güvenilir sonuçlar üretebildiği görülmüştür. Bu sistemlerin klinik bilgilendirmede destekleyici araçlar olarak kullanılabilmesi için, içerik doğrulamasının diş hekimleri tarafından yapılması önerilmektedir. Anahtar kelimeler: Yapay zeka; tam protez; chatbot performansı

Anahtar Kelimeler: Yapay zeka; tam protez; chatbot performansı

P-151 Comparison of the Performance of Artificial Intelligence Chatbots in Answering Patient Questions About Complete Dentures

Poster Abstract

Merve Şahin[1], Nergiz Uz[1]
[1] Faculty Of Dentistry, Afyonkarahisar Health Sciences University

Aim: The aim of this study is to evaluate the accuracy and consistency of responses provided by artificial intelligence-based chatbots to frequently asked questions about complete dentures. Materials and Methods: Nine frequently asked questions related to complete dentures were selected. These questions were presented to four chatbots: DeepSeek (standard), DeepSeek–DeepThink (reasoning-focused), ChatGPT-5 Instant (fast-response mode), and ChatGPT-5 Thinking (advanced reasoning mode). Each question was asked three times a day (morning, noon, evening) to each model. The responses were scored on a 5-point Likert scale ranging from 1 (Strongly disagree) to 5 (Strongly agree) by a prosthodontist and a prosthodontics research assistant. Repeatability was analyzed using the Kappa test, and differences between model types were assessed with Fisher's Exact test. All analyses were conducted using IBM SPSS version 27. Results: The ChatGPT-5 Instant model demonstrated the highest performance, with an 81.5% positive response rate, followed by ChatGPT-5 Thinking (66.6%) and DeepSeek-DeepThink (62.9%). The standard DeepSeek model produced 48.1% neutral responses and had the lowest rate of positive answers. Question-based analyses revealed statistically significant differences between model types for questions 2, 4, and 7, whereas no significant differences were observed for the remaining questions. According to the repeatability analysis, the highest agreement was observed in the DeepSeek model, while the lowest was found in the ChatGPT-5 Thinking model. ChatGPT-5 Instant and DeepSeek-DeepThink showed moderate repeatability. All models yielded statistically significant results at $p<0.05$; however, the level of agreement was classified as strong for ChatGPT-5 Instant and DeepSeek, and weak for ChatGPT-5 Thinking and DeepSeek-DeepThink. Conclusion: Artificial intelligence–based chatbots can generally provide accurate and consistent responses to patient questions regarding complete dentures. The ChatGPT-5 Instant model demonstrated the highest performance in terms of accuracy, while the DeepSeek model was found to be the most reliable in terms of repeatability. Furthermore, the "thinking" versions did not contribute to response accuracy, indicating that faster-responding models may produce more reliable results. It is recommended that the content generated by these systems be verified by dentists before being used as supportive tools in clinical patient education. Keywords: Artificial intelligence; complete dentures; chatbot performance

Keywords: Artificial intelligence; complete dentures; chatbot performance

P-152 Travma Sonrası Renklenmiş Santral Dişin Estetik Rehabilitasyonunda Kombine Tedavi Yaklaşımı

Poster Bildiri

Ezgi Ergin Bal[1], Bilge Ersöz[1], Elif Aybala Oktay[1]
[1] Sağlık Bilimleri Üniversitesi Gülhane Diş Hekimliği Fakültesi

Amaç: Bu olgu sunumunun amacı, travma sonrası renklenmiş ve yapısal bütünlüğü azalmış bir santral dişin estetik olarak yeniden kazanılmasında devital ve vital beyazlatma işlemlerinin, fiber post ve kompozit lamina ile kombine edilmesinin etkinliğini değerlendirmektir. Ayrıca, farklı beyazlatma protokollerinin ardışık kullanımının estetik sonuçlara katkısı vurgulanmaktadır. Olgu Tanımı: Genç bir diş hekimi olan hastamız, travma sonrası sol üst santral dişine kanal tedavisi uygulanmış ve zamanla belirgin renklenme gelişmiştir. Klinik ve radyografik değerlendirmede periapikal patolojiye rastlanmamış, mevcut restorasyonun yetersizliği nedeniyle estetik rehabilitasyon planlanmıştır. İlk aşamada, devital beyazlatma için Opalescence Endo (Ultradent, ABD) ajanı iki seans uygulanmıştır. Servikal bölgede renklenmenin tam olarak giderilememesi üzerine, vital beyazlatma protokolü kapsamında Philips Zoom (Philips, Hollanda) sistemi kullanılmıştır. Kronal dokunun zayıflığı nedeniyle dişin desteklenmesi amacıyla fiber post yerleştirilmiş, ardından Tokuyama Asteria kompozit rezin serisinden (Tokuyama Dental Corp., Tokyo, Japonya) A1 ve NE renkleri ile lamina restorasyonu tamamlanmıştır. Bulgular: Tedavi sonunda diş rengi komşu dişlerle uyumlu hale gelmiş, servikal bölgede estetik bütünlük sağlanmıştır. Post destekli kompozit lamina ile hem fonksiyonel dayanıklılık hem de doğal görünüm elde edilmiştir. Hasta, estetik sonuçtan yüksek düzeyde memnuniyet bildirmiştir. Sonuç: Renklenmiş, devital anterior dişlerin tedavisinde devital ve vital beyazlatma işlemlerinin ardışık uygulanması, uygun materyal seçimiyle birlikte başarılı estetik sonuçlar sunmaktadır. Fiber post destekli kompozit lamina, konservatif, estetik ve uzun ömürlü bir tedavi alternatifi olarak değerlendirilebilir.

Anahtar Kelimeler: beyazlatma, travma, kompozit rezin

P-152 Combined Treatment Approach for the Esthetic Rehabilitation of a Discolored Central Incisor Following Trauma

Poster Abstract

Ezgi Ergin Bal[1], Bilge Ersöz[1], Elif Aybala Oktay[1]
[1] Science Health University Gulhane Faculty Of Dentistry

Objective: The aim of this case report is to evaluate the effectiveness of a combined treatment approach involving devital and vital bleaching, fiber post placement, and composite laminate restoration for the esthetic rehabilitation of a structurally compromised and discolored central incisor following trauma. Additionally, the contribution of sequential bleaching protocols to the final esthetic outcome is emphasized. Case Description: The patient, a young dentist, presented with discoloration of the left maxillary central incisor, which had undergone root canal treatment years earlier due to trauma. Clinical and radiographic examination revealed no periapical pathology, but the existing restoration was esthetically inadequate. Initially, devital bleaching was performed using Opalescence Endo (Ultradent, USA) in two sessions. Since cervical discoloration persisted, vital bleaching was subsequently performed with the Philips Zoom (Philips, Netherlands) system. Due to extensive coronal structure loss, a fiber post was placed for reinforcement. Final restoration was completed using Tokuyama Asteria composite resin (Tokuyama, Japan) in A1 and NE shades, following a laminate veneer technique. Results: After treatment, the discolored tooth achieved color harmony with adjacent teeth, and esthetic integrity in the cervical region was restored. The fiber post–supported composite laminate provided both functional durability and a natural appearance. The patient expressed high satisfaction with the final esthetic outcome. Conclusion: In the treatment of discolored, devital anterior teeth, the sequential application of devital and vital bleaching techniques can yield highly satisfactory esthetic results when combined with appropriate restorative materials. Fiber post–reinforced composite laminate veneers represent a conservative, esthetic, and durable treatment option.

Keywords: bleaching, trauma, composite resin

P-153 Kanal Tedavisi Yenilenmesi Sonrası Dişin Derin Marjin Yükseltme ve Bilgisayar Destekli Yazılım(Cad/cam) ile Rehabilitasyonu

Poster Bildiri

Bengisu Arı [1], Bilge Ersöz [1]
[1] Sağlık Bilimleri Üniversitesi Gülhane Diş Hekimliği Fakültesi

Amaç: Bu olgu sunumunun amacı, endodontik kanal tedavisi yenilenme sonrasında meydana gelen aşırı madde kaybı olan bir dişin estetik ve fonksiyonel olarak yeniden yapılandırılmasında derin marjin yükseltmesi ve bilgisayar destekli yazılım (Cad/cam) teknolojisinin etkinliğini göstermektir. Bilgisayar destekli yazılım (cad/cam) sistemleri, dijital tasarım ve aynı gün içinde üretim olanağıyla hem klinisyen hem de hasta açısından zaman verimliliği, uyum hassasiyeti ve estetik başarı sağlamaktadır. Olgu Tanımlaması Estetik ve fonksiyon kaybı şikayetiyle başvuran hastada mevcut geçici dolgu ve amalgam restorasyon uzaklaştırıldıktan sonra derin marjin yükseltme işlemi akışkan kompozit rezin (G-ænial Universal Flow, GC, Tokyo, Japan) ile gerçekleştirildi. Uygun diş preparasyonu tamamlanarak TRIOS 4 intraoral tarayıcı (3Shape, Copenhagen, Denmark) ile dijital ölçü alındı. Ölçü verileri TRIOS Design Studio (TRIOS Shape, 3Shape, Copenhagen, Denmark) yazılımında tasarlandı ve CAD/CAM sistemine aktarıldı. Restorasyon, G-CERASMART CAD/CAM bloğu (GC, Tokyo, Japan) kullanılarak yaklaşık 19 dakika içinde frezeleme tekniğiyle oluşturuldu ve kumlandı. Rubber dam izolasyonu altında rezin siman (G-Cem, GC, Tokyo, Japan) ile simantasyon gerçekleştirildi. Oklüzal uyum ve marjinal adaptasyon kontrolleri sonrası tedavi tek seansta tamamlandı. Bulgular Restorasyonun marjinal uyumu ve estetik bütünlüğü klinik olarak başarılı bulundu. Bir aylık kontrolde hasta, estetik görünüm ve fonksiyonel konfordan memnuniyet bildirdi. Herhangi bir uyum sorunu, kırık veya renklenme gözlenmedi. Sonuç Derin marjin yükseltme ve bilgisayar destekli yazılım (cad/cam)teknolojisinin birlikte kullanımı, kanal tedavisi yenilenmesi sonrası aşırı madde kaybı bulunan dişlerde minimal invaziv, estetik ve hızlı bir tedavi seçeneği sunmaktadır. Bu yaklaşım, tek seansta fonksiyonel ve estetik olarak tatmin edici sonuçlar sağlamaktadır.

Anahtar Kelimeler: Endodontik kanal tedavisi yenilenmesi, derin marjin yükseltme, bilgisayar destekli yazılım

P-153 Rehabilitation of a Tooth with Post-Retreatment Substance Loss Using Deep Margin Elevation And Cad/cam

Poster Abstract

Bengisu Arı [1], Bilge Ersöz [1]
[1] Science Health University Gulhane Faculty Of Dentistry

Aim The aim of this case report is to demonstrate the aesthetic and functional rehabilitation of a tooth with severe substance loss following endodontic retreatment using deep margin elevation and CAD/CAM technology. CAD/CAM systems enable digital design and same-day fabrication, providing both clinicians and patients with time efficiency, precise adaptation, and optimal esthetic outcomes. Case Description A patient presented with esthetic and functional deficits. The existing temporary restoration and amalgam were removed, and deep margin elevation was performed using flowable composite resin (G-ænial Universal Flow, GC, Tokyo, Japan). After appropriate tooth preparation, a digital impression was obtained using the TRIOS 4 intraoral scanner (3Shape, Copenhagen, Denmark). The scan data were digitally designed in TRIOS Design Studio (TRIOS Shape, 3Shape, Copenhagen, Denmark) and transferred to the CAD/CAM system. The restoration was milled from a G-CERASMART CAD/CAM block (GC, Tokyo, Japan) in approximately 19 minutes and sandblasted. Under rubber dam isolation, it was cemented in the same session using resin cement (G-Cem, GC, Tokyo, Japan). Results Occlusal adjustment and marginal adaptation were verified, completing the treatment in a single visit.The restoration demonstrated excellent marginal adaptation and esthetic integration. At one-month follow-up, the patient reported high satisfaction with both esthetics and function. No fractures, discoloration, or adaptation issues were observed. Conclusion The combination of deep margin elevation and CAD/CAM technology offers a minimally invasive, esthetic, and rapid treatment option for teeth with post-retreatment substance loss. This approach enables single-visit rehabilitation with predictable functional and esthetic outcomes.

Keywords: Endodontic retreatment,Deep margin elevation,CAD/CAM

P-154 Direkt Kuafaj Tedavisinde Mta Kullanımı: Olgu Sunumu

Poster Bildiri

Münire Afşar[1], Buket Karalar[1]
[1] Sakarya Üniversitesi Diş Hekimliği Fakültesi

Direkt Kuafaj Tedavisinde MTA Kullanımı: Olgu Sunumu Amaç: Bu olgu sunumu, derin dentin çürüğüne bağlı olarak pulpaya yakın lezyonu bulunan bir daimî dişte MTA kullanılarak yapılan direkt kuafaj uygulamasının klinik ve radyografik sonuçlarını sunmayı amaçlamaktadır. Olgu Sunumu: 18 yaşındaki erkek hasta, sağ alt birinci molar dişinde özellikle soğuk uyarana karşı ağrı şikâyetiyle başvurdu. Klinik muayenede perküsyona negatif yanıt alındı. Sıcak hassasiyeti ve spontane ağrı şikâyeti yoktu. Radyografik incelemede ise pulpa odasına oldukça yakın derin bir çürük saptandı. Lamina dura ve apikal dokuların görünümü normaldi. Tedavi seansında lastik örtü ile izolasyon sağlandı. Çürük temizliği sırasında 2mm çapında pulpa ekspozu meydana geldi. Ekspoz alanı steril fizyolojik serumla temizlendikten sonra %2,5'lik sodyum hipoklorit (NaOCl) çözeltisi ile kanama kontrolü sağlandı ve kavite dezenfekte edildi. Ardından mineral trioksit agregatı (MTA Angelus™; Angelus, Londrina, Brezilya) yaklaşık 3mm kalınlığında expoz alanı üzerine yerleştirildi. MTA' nın sertleşmesi, distile su ile nemlendirilmiş pamuk pelet altında beklendi. Geleneksel cam iyonomer siman (Meron, Voco, Almanya) ara tabaka olarak uygulandıktan sonra nanohibrit kompozit rezin (Estelite Posterior Quick, Tokuyama, Japonya) ile daimi restorasyonu tamamlandı. Hasta 1.ay ve 6.ay kontrol seanslarına çağırıldı. 6.ay kontrolünde dişin vital olduğu, klinik olarak asemptomatik seyrettiği ve radyografik olarak sekonder dentin oluşumunun gözlendiği saptandı. Sonuç: MTA, direkt kuafaj uygulamalarında pulpanın korunmasını ve iyileşmesini destekleyen güvenilir bir materyaldir. Bu olgu, MTA'nın uygun klinik koşullar altında uygulandığında pulpa canlılığını uzun dönem koruyabildiğini ve olumlu bir biyolojik yanıt oluşturduğunu göstermektedir. Bu nedenle, vital pulpa tedavilerinde MTA'nın etkinliği ve biyouyumluluğu göz önünde bulundurularak tercih edilmesi önerilmektedir. Anahtar kelimeler: Derin dentin çürüğü, Direkt kuafaj, Mineral trioksit agregatı

Anahtar Kelimeler: Derin dentin çürüğü, Direkt kuafaj, Mineral trioksit agregatı

P-154 Direct Pulp Capping Using Mta: A Case Report

Poster Abstract

Münire Afşar[1], Buket Karalar[1]
[1] Sakarya Univercity Dentistry Faculty

Direct Pulp Capping Using MTA: A Case Report Aim: The case report aims to present the clinical and radiographic outcomes of a direct pulp capping treatment performed with MTA in a permanent tooth with a deep carious lesion approaching the pulp. Case Presentation: An 18-year-old male patient presented with a complaint of pain in the mandibular right first molar, particularly in response to cold stimuli. Clinical examination revealed a negative response to percussion. There was no report of heat sensitivity or spontaneous pain. Radiographic evaluation revealed a deep carious lesion extending to the pulp, with intact lamina dura and periapical tissues. During the treatment, isolation was achieved using a rubber dam. During caries excavation, a pulp exposure of approximately 2 mm occurred. The exposed area was cleaned with sterile saline, and bleeding was controlled with a 2.5% sodium hypochlorite (NaOCl) solution. After cavity disinfection, a 3 mm layer of mineral trioxide aggregate (MTA Angelus™; Angelus, Londrina, Brazil) was placed over the exposure site. The MTA was allowed to set under a distilled water–moistened cotton pellet. After applying a glass ionomer cement (Meron, Voco, Germany) as an intermediate base, the final restoration was completed using a nanohybrid composite resin (Estelite Posterior Quick, Tokuyama, Japan). The patient was recalled at 1- and 6-month follow-up visits. At the 6-month follow-up, the tooth was found to be vital, was clinically asymptomatic, and radiographic examination revealed the formation of secondary dentin. Conclusion: MTA is a reliable material that supports pulp preservation and healing in direct pulp capping procedures. The case demonstrates that when used under appropriate clinical conditions, MTA can maintain pulp vitality over the long term and induce favorable biological responses. Therefore, considering its proven effectiveness and biocompatibility, MTA is recommended as a material of choice in vital pulp therapy applications. Keywords: Deep dentin caries, Direct pulp capping, Mineral trioxide aggregate

Keywords: Deep dentin caries, Direct pulp capping, Mineral trioxide aggregate

P-155 Yaygın Mine Hipoplazisi ve Mikrodonti Olgu Sunumu: Etiyopatogenez ve Tedavi Yaklaşımı

Poster Bildiri

Beliz Ertan[1], Çiğdem Atalayın Özkaya[2], Ata İlgenli[3], Pınar Meriç Kantarcı[3], Burak Durmaz[4], Emin Karaca[4]

[1] Tınaztepe Üniversitesi Diş Hekimliği Fakültesi, Restoratif Diş Tedavisi Anabilim Dalı, İzmir, Türkiye

[2] Ege Üniversitesi Diş Hekimliği Fakültesi, Restoratif Diş Tedavisi Anabilim Dalı, İzmir, Türkiye

[3] Ege Üniversitesi Diş Hekimliği Fakültesi, Periodontoloji Anabilim Dalı, İzmir, Türkiye

[4] Ege Üniversitesi Tıp Fakültesi, Tıbbi Genetik Anabilim Dalı, İzmir, Türkiye

Amaç: Mine hipoplazisi; diş gelişimi sırasında mine matrisinin oluşumundaki bozukluklar sonucu ortaya çıkan, mine dokusunun kalınlığı ve kalitesinde azalma ile karakterize edilen gelişimsel bir defekttir. Mikrodonti, diastema ve dişeti gülümsemesi gibi anomaliler eşlik ettiğinde ise estetik ve fonksiyonel zorluklar belirginleşir. Bu olgu sunumunun amacı; literatürde tanımlı tüm etiyolojik risk faktörlerinin kapsamlı biçimde sorgulandığı, aile öyküsü doğrultusunda genetik köken olasılığının öncelikli olarak araştırıldığı ve minimal invaziv bir tedavi yaklaşımının uygulandığı multidisipliner klinik süreci ayrıntılı şekilde sunmaktır. Gereçler ve Yöntemler: Estetik kaygılarla başvuran ve anamnezinde aile öyküsü dışında belirgin risk faktörü bulunmayan 55 yaşındaki kadın hastada, tanıyı desteklemek amacıyla yeni nesil dizileme temelli genetik analiz gerçekleştirildi. Tedavi planı estetik ve fonksiyonel gereksinimler göz önünde bulundurularak multidisipliner olarak tasarlandı. İlk aşamada gingival konturun yeniden şekillendirilmesi ve klinik kron boyunun artırılması amacıyla gingivektomi, ostektomi ve osteoplasti uygulandı. Üç haftalık iyileşme periyodu sonrası anterior bölgede toplam 12 dişe direkt kompozit lamina restorasyonu yapıldı. Minede preparasyon sonrası; asitleme (Proetch®), universal adeziv (Solare Universal Bond®) ve nanohibrit kompozit rezin (Neo Spectra ST®) uygulandı. Restorasyonlar Sof-Lex® disk sistemi ile bitirildi ve polisajlandı. Bulgular: Yapılan klinik ekzom (CES) analizinde mine hipoplazisi ile ilişkili anlamlı bir varyant saptanmadı. Bu nedenle, olası yeni veya nadir varyantların saptanabilmesi amacıyla ailedeki etkilenmiş bireyler ile birlikte hastadan tüm ekzom dizilemesi (WES) planlandı. Uygulanan tedaviyle diş morfolojisi, gingival kontur ve gülüş estetiği optimize edildi. Bir yıllık kontrolde restorasyonların biyolojik uyumu ve klinik stabilitesi yüksek bulundu, hasta yüksek memnuniyet bildirdi. Sonuç: Etiyolojik risk faktörlerinin kapsamlı şekilde dışlanması ve patojenik varyant saptanmaması temelinde olgu klinik olarak ‘idiyopatik’ kabul edilmiştir. Multidisipliner ve minimal invaziv tedavi protokolü, fonksiyonel rehabilitasyon ve estetik restorasyonu entegre ederek yüksek hasta memnuniyeti ile sonuçlanmıştır. Aile bireyleri dâhil edilerek ileri düzey genetik analizler ile suskun gen defekti ve/veya henüz tanımlanmamış varyant olasılığı araştırılabilir. Benzer aile içi vakaların ayrıntılı incelenmesi gelecekteki tanısal yaklaşımlara katkı sağlayabilir.

Anahtar Kelimeler: Mine hipoplazisi; Minimal invaziv yaklaşım; Genetik Analiz

P-155 Generalized Enamel Hypoplasia and Microdontia: A Case Report on Etiopathogenesis and Therapeutic Approach

Poster Abstract

Beliz Ertan[1], Çiğdem Atalayın Özkaya[2], Ata İlgenli[3], Pınar Meriç Kantarcı[3], Burak Durmaz[4], Emin Karaca[4]

[1] Department Of Restorative Dentistry, School Of Dentistry, Tınaztepe University, Izmir, Türkiye

[2] Department Of Restorative Dentistry, School Of Dentistry, Ege University, Izmir, Türkiye

[3] Department Of Periodontology, School Of Dentistry, Ege University, Izmir, Türkiye

[4] Department Of Medical Genetics, School Of Medicine, Ege University, Izmir, Türkiye

Objective: Enamel hypoplasia is a developmental defect characterized by reduced thickness and quality of enamel due to disturbances during matrix-formation. The anomalies such as microdontia, diastema, and gingival smile cause clinical challenges for aesthetics and function. This case report presents the multidisciplinary clinical management of a patient with severe enamel hypoplasia and microdontia, in whom all etiological risk factors described in the literature were thoroughly investigated, genetic predisposition was prioritized based on family history, and a minimally invasive treatment approach was implemented. Materials and Methods: A 55-year-old female patient with no significant risk factors except family history presented with aesthetic concerns. The next-generation sequencing-based genetic analysis was performed. A multidisciplinary treatment-plan was designed to address both aesthetic and functional needs. Initially, gingivectomy, ostectomy, and osteoplasty were performed to reshape the gingival contour and increase clinical crown-length. After a three-week healing-period, direct composite laminate-restorations were placed on 12 anterior teeth. Following enamel preparation, acid etching (Proetch®), universal adhesive (Solare Universal Bond®) and nanohybrid composite resin (Neo Spectra ST®) were applied. Finishing and polishing were completed via Sof-Lex® disc system. Results: Clinical exome sequencing (CES) did not identify any pathogenic variant associated with enamel hypoplasia. Consequently, whole exome sequencing (WES) has been initiated in the patient and affected family members to explore potential novel or rare variants. The treatment optimized tooth morphology, gingival contour, and smile aesthetics. At the one-year follow-up, restorations demonstrated excellent biological compatibility and clinical stability, and the patient reported high satisfaction with functional and aesthetic outcomes. Conclusion: Based on the comprehensive exclusion of etiological risk factors and the absence of a pathogenic variant, the case was considered clinically idiopathic. The multidisciplinary, minimally invasive treatment, integrated functional rehabilitation with aesthetic restoration, resulted in high patient satisfaction. Advanced genetic analysis involving family members can be conducted to investigate the possibility of a silent gene defect and/or unidentified variant. Detailed examination of similar familial cases may contribute to future diagnostic approaches.

Keywords: Enamel hypoplasia; Minimally invasive approach; Genetic analysis

P-156 Anterior Hipoplazik Kanin Dişin Direkt Kompozit Rezin Lamina ile Restorasyonu

Poster Bildiri

Gizem Yıldırım[1]

[1] Karadeniz Teknik Üniversitesi

Amaç Maksiller sağ kanin dişteki hipoplazik defektin direkt kompozit rezin laminate ile estetik olarak restore edilmesi anlatılmıştır. GEREKÇE VE YÖNTEM Maksiller sağ kanin dişinde yaygın mine hipoplazisi olan 15 yaşındaki kadın hasta estetik şikayeti ile kliniğimize başvurdu. Hastanın herhangi bir sistemik rahatsızlığı olmadığı öğrenildi. Hastaya tedavi seçenekleri detaylı şekilde açıklandıktan sonra konservatif ve tek seansta uygulanabilmesinden dolayı 13 numaralı dişe direkt kompozit laminate restorasyon yapılmasına karar verildi. Dişte renk tespiti yapıldıktan sonra rubber dam ile izolasyon sağlandı. Vestibüldeki hipoplazik mine elmas frezle aşındırıldı. Aşındırılan yüzey %37'lik ortofosforik asit ile 20 sn boyunca pürüzlendirildikten sonra diş yüzeyine adeziv ajan uygulandı. LED ışıkla 20 sn süre polimerize edildi. Dişe uygun renk seçilen kompozit rezin ile estetik bir yüzey elde edildi. Cila diskleri kullanılarak bitim işlemleri yapıldı. Son cila, spiral diskleri ile tamamlandı. SONUÇ Madde kaybının olduğu hafif ve orta dereceli hipoplazi tedavisinde kolay uygulanması, estetik ve ekonomik gereklilikleri karşılayabilme özelliklerinden dolayı direkt kompozit laminate restorasyonlar iyi bir tedavi alternatifi olarak değerlendirilebilir.

Anahtar Kelimeler: Hipoplazi; kompozit; laminate

P-156 Restoration of Anterior Hypoplasic Canine Tooth with Direct Composite Resin Laminate

Poster Abstract

Gizem Yıldırım[1]
[1] Karadenizt Echnical University

Aim: The aesthetic restoration of the hypoplastic defect on the maxillary right canine tooth using a direct composite resin laminate is described. Case report: A 15-year-old female patient with generalized enamel hypoplasia on the maxillary right canine tooth presented to our clinic with an aesthetic complaint. It was learned that the patient had no systemic disease. After detailed explanation of the treatment options, a direct composite laminate restoration was decided for tooth number 13 due to its conservative nature and the possibility of completing it in a single session. After shade selection, isolation was achieved using a rubber dam. The hypoplastic enamel in the vestibular area was abraded with a diamond bur. The abraded surface was etched with 37% orthophosphoric acid for 20 seconds, after which an adhesive agent was applied to the tooth surface. Polymerization was performed with an LED light for 20 seconds. An aesthetic surface was obtained using composite resin in a shade matching the tooth. Finishing was done using polishing discs, and the final polishing was completed with spiral disks. Conclusion: In cases of mild to moderate hypoplasia with substance loss, direct composite laminate restorations can be considered a good treatment alternative due to their ease of application and their ability to meet aesthetic and economic requirements.

Keywords: Hypoplasia; composite; laminate

P-157 Orta Hat Diasteması ve Arayüz Çürüklerinin Direkt Kompozit Rezin ile Estetik Restorasyonu

Poster Bildiri

Asmat Aliyeva[1], Anali Javadzadehasl[1], Merve Kocuk[1], Merve Şahin[1]
[1] İstanbul Kent Üniversitesi Diş Hekimliği Fakültesi Restoratif Diş Tedavisi Ana Bilim Dalı

Amaç Estetik beklenti ile başvuran 19 yaşındaki hastada, çürükler uzaklaştırıldıktan sonra silikon indeks rehberliğinde üst anterior dişlerde (#11, #12, #21, #22) direkt kompozit restorasyonlarla diastema kapatma, simetri ve renk uyumunun sağlanması amaçlandı. Olgu Tanımlanması Muayenede #11, #21, #22'de aktif dentin çürüğü ve #11–#21 arasında diastema; endodontik tedavili #12'de sekonder çürük saptandı. İlk seansta polisaj yapıldı ve C tipi silikon (Oxasil, Kulzer, Almanya) ile ölçü alınarak alçı model üzerinde mum modelajı sonrası silikon anahtar hazırlandı. Lastik örtü (Nictone Heavy Blue, Velopex, İngiltere) altında enfekte dentin uzaklaştırıldı. Selektif asitleme tekniğiyle mineye %37 ortofosforik asit 30 sn uygulandı. Ardından adeziv ajan (3M Scotchbond, Almanya) 20 sn ovalanarak uygulandı, hafif hava ile 5 sn kurutuldu ve LED ışık cihazı (Led-e Plus,Woodpecker,Çin) ile 20 sn polimerize edildi. Silikon anahtar kullanılarak palatal mine duvarı A2 renk kompozit ile (G-ænial A'CHORD, GC, Tokyo, Japonya) oluşturuldu. Dentin kompoziti AO2 (G-ænial, GC, Tokyo, Japonya) tabakalı teknikle yerleştirildi. Fasiyal yüzeyin son tabakası A2 renk kompozit ile tamamlandı. Her kompozit tabakası 20 sn polimerize edildi. Anatomik düzenleme düşük devir kırmızı bantlı elmas frezler ve cila diskleri (Sof-Lex, 3M, ABD) ile, son cila iki renkli spiral disklerle (Twist Diacomp Plus, EVE, Almanya) yapıldı. Hastaya ağız hijyen eğitimi verildi. Bulgular Restorasyonlar Modifiye Birleşik Devletler Halk Sağlığı Servisi (USPHS) Kriterlerine göre değerlendirildi. Altı aylık takipte kırık, yüzey defekti veya renk değişimi gözlenmedi; fonksiyon ve estetik uyum tatmin ediciydi. Sonuç Silikon indeks rehberli direkt kompozit restorasyonlar, anterior bölgede diastema kapatma ve simetri-renk uyumunun sağlanması gereken olgularda minimal invaziv, hızlı ve hasta memnuniyeti yüksek bir tedavi seçeneğidir.

Anahtar Kelimeler: Direkt kompozit; Silikon indeks; Diastema kapatma

P-157 Esthetic Restoration of Midline Diastema and Interproximal Caries with Direct Composite Resin

Poster Abstract

Asmat Aliyeva[1], Anali Javadzadehasl[1], Merve Kocuk[1], Merve Şahin[1]
[1] Istanbul Kent University Faculty Of Dentistry Department Of Restorative Dentistry

Aim In a 19-year-old patient who presented with esthetic expectations, after removal of caries, it was aimed to close the diastema and achieve symmetry and color harmony in the maxillary anterior teeth (#11,#12,#21,#22) using silicone index–guided direct composite restorations. Case Description On examination, active dentin caries were detected in teeth #11, #21, and #22, a diastema between #11–#21, and secondary caries in endodontically treated #12. At the first appointment, prophylaxis was performed and an impression was taken with C-type silicone (Oxasil,Kulzer,Germany). After wax-up on the plaster model, a silicone index was prepared. Under rubber dam isolation (Nictone Heavy Blue,Velopex,UK),infected dentin was removed. Selective etching was performed by applying 37% orthophosphoric acid to the enamel for 30 seconds. Then, an adhesive agent (3M Scotchbond,Germany) was applied with rubbing for 20 seconds, gently air-dried for 5 seconds, and polymerized for 20 seconds with an LED light-curing unit (Led-e Plus, Woodpecker, China). Using the silicone index, the palatal enamel wall was formed with A2 shade composite (G-ænial A'CHORD,GC, Tokyo, Japan). Dentin composite AO2 (G-ænial,GC,Tokyo,Japan) was placed using the layering technique. The final facial layer was completed with A2 shade composite. Each composite layer was polymerized for 20 seconds. Anatomical contouring was performed with low-speed red-stripe diamond burs and polishing discs (Sof-Lex,3M, USA), and the final polishing was completed with two-step spiral discs (Twist Diacomp Plus,EVE,Germany). The patient was instructed on oral hygiene. Results The restorations were evaluated according to the Modified United States Public Health Service (USPHS) Criteria. At the six-month follow-up, no fracture, surface defect, or color change was observed; functional and esthetic harmony was satisfactory. Conclusion Silicone index–guided direct composite restorations are a minimally invasive, fast, and highly satisfactory treatment option for cases requiring diastema closure and achieving symmetry and color harmony in the anterior region.

Keywords: Direct composite; Silicone index; Diastema closure

P-158 Eklemeli ve Eksiltmeli Sistemlerle Üretilen Endokron Restorasyonlar ile Ağız İçi Rehabilitasyon

Poster Bildiri

Bilge Eryılmaz[1], Fatma Öztürk Tunçel[1], Murat Büyükpolat[1], Numan Aydın [1]
[1] Sağlık Bilimleri Üniversitesi Gülhane Diş Hekimliği Fakültesi

Amaç: Endodontik tedavi görmüş ve aşırı koronal doku kaybı olan dişlerin restorasyonunda inley-onley, overley ve endokron gibi restorasyonların farklı üretim teknikleriyle hazırlanmaktadır. Bilgisayar destekli sistemleri aynı gün içinde tasarım ve üretim olanağıyla hasta açısından zaman verimliliği sağlamaktadır. Olgu Tanımlaması: Kanal tedavisi sonrası aşırı doku kaybı ve fonksiyon eksikliği şikâyeti ile kliniğimize başvuran hastaların aynı seans endokron yapılması planlandı. Hastaların geçici dolguları kaldırıldıktan sonra uygun diş preparasyonu tamamlanarak TRIOS 5 intraoral tarayıcı (3Shape, Copenhagen, Denmark) ile dijital ölçü alındı. TRIOS Design Studio (TRIOS Shape, 3Shape, Copenhagen, Denmark) yazılımında restorasyon tasarlandı. Birinci vakadaki hastanın 36 nolu dişinin tasarım dosyası 3D yazıcıda (Asiga MAX UV, Asiga) daimî rezinden (Crowntec, Saremco) üretim yapıldı. Daha sonra restorasyonun post polimerizasyon işlemi (GC Labolight DUO, GC, Japonya) 20 dk süreyle gerçekleştirildi. İkinci vakadaki hastanın 26 nolu dişinin TRIOS Design Studio yazılımında tasarlandı. Restorasyonun üretimi VHF-Z kazıyıcıda hibrit bloktan (Cerasmart, GC, Tokyo, Japan) kullanılarak frezeleme tekniğiyle üretildi. Restorasyonları üretimi sonrası kumlama yapılarak yüzey hazırlığı yapıldı. Dual-cure rezin siman (G-CEM ONE, GC) kullanılarak simantasyon yapıldıktan sonra oklüzal uyum ve marjinal adaptasyon kontrolleri yapıldı. Bulgular: 3D yazıcı üretilen restorasyon kazıyıcıda üretilen restorasyona benzer marjinal uyumu ve estetik bütünlük gösterdi. Hasta tedavileri başarı tamamlandı. Hastaların altı aylık kontrolde estetik görünüm ve klinik olarak problem görülmedi. Sonuç: 3D yazıcıda üretilen restorasyonlar, eksiltmeli üretim yapan kazıyıcılara benzer restorasyon üretimi yapabilmektedir. Kanal tedavisi sonrası aşırı madde kaybı bulunan dişlerde fonksiyonel açıdan başarılı ve ekonomik tedavi seçeneği sunmaktadır. Anahtar Kelimeler : CAD/CAM; 3D yazıcı; Endokron

Anahtar Kelimeler: CAD/CAM; 3D yazıcı; Endokron

P-158 Intraoral Rehabilitation with Endocrown Restorations Fabricated by Additive and Subtractive Manufacturing Systems

Poster Abstract

Bilge Eryılmaz[1], Fatma Öztürk Tunçel[1], Murat Büyükpolat[1], Numan Aydın [1]
[1] University Of Health Sciences, Gülhane Faculty Of Dentistry

Aim: Inlay–onlay, overlay, and endocrown restorations can be fabricated using various manufacturing techniques for endodontically treated teeth with extensive coronal tissue loss. Computer-aided design and manufacturing (CAD/CAM) systems enable same-day design and production, providing significant time efficiency for both clinicians and patients. Case Description: Two patients presenting with extensive tooth structure loss and functional deficiency following endodontic therapy were planned to receive same-visit endocrown restorations. After removal of temporary restorations, appropriate tooth preparations were completed, and digital impressions were obtained using an intraoral scanner (TRIOS 5, 3Shape, Copenhagen, Denmark). The restorations were designed in the TRIOS Design Studio software (3Shape, Copenhagen, Denmark). In the first case, the restoration for tooth #36 was fabricated from permanent resin (Crowntec, Saremco) using a 3D printer (Asiga MAX UV, Asiga). Post-polymerization was performed for 20 minutes with a light-curing device (GC Labolight DUO, GC, Japan). In the second case, the restoration for tooth #26 was milled from a hybrid block (Cerasmart, GC, Tokyo, Japan) using a VHF-Z milling unit. All restorations were sandblasted for surface treatment and cemented using a dual-cure resin cement (G-CEM ONE, GC). Occlusal fit and marginal adaptation were evaluated clinically. Results: The 3D-printed restoration demonstrated comparable marginal adaptation and esthetic integrity to the milled restoration. Both treatments were successfully completed, and no clinical or esthetic complications were observed during six-month follow-up. Conclusion: Endocrown restorations fabricated using 3D printing technology exhibited marginal and esthetic outcomes similar to those produced with subtractive manufacturing systems. This approach offers a functional, cost-effective, and time-efficient restorative solution for endodontically treated teeth with extensive coronal tissue loss.

Keywords: CAD/CAM; 3D printer; endocrown

P-159 Parafonksiyonel Alışkanlıklara Bağlı Ön Diş Doku Kaybının Estetik Rehabilitasyonu: Olgu Sunumu

Poster Bildiri

Fatma Öztürk Tunçel[1], Bilge Eryılmaz[1], Numan Aydın [1], Elif Aybala Oktay[1]
[1] Sağlık Bilimleri Üniversitesi, Gülhane Diş Hekimliği Fakültesi, Restoratif Diş Tedavisi Anabilim Dalı, Ankara, Türkiye

Amaç: Üst çene anterior dişlerdeki eroziv doku kaybı ve diastemanın direkt kompozit restorasyonlar ile minimal invaziv olarak restore edilmesi ve estetiğin sağlanmasıdır. Olgu Tanımlanması: Kliniğimize başvuran 32 yaşında kadın hastanın ön dişlerinde asit içeriği yüksek gıdalarla sürekli temas sebebi ile erozyon mevcudiyeti saptanmıştır. Hastanın tedavisinde ağız içi tarayıcı (TRIOS 5, 3Shape, Copenhagen, Denmark) ile elde edilen dijital ölçü üzerine Cad (Exocad GmbH, Germany, 2010) yazılımında hazırlanan gülüş tasarımı modeli, üç boyutlu yazıcı (Asiga MAX UV, Asiga) ile kompozit reçineden üretildi. Silikon ölçü maddesiyle palatal indeks oluşturuldu. İkinci seansta renk seçimi sonrası dişler lastik örtü ile (Monoart Latex Dental Dam, Euronda, Italy) izole edildi. Diş yüzeyinden herhangi bir aşındırma yapılmadı. Silikon indeks yardımıyla palatal duvar oluşturulduktan sonra, restorasyon serbest el tekniği ile tabakalı olarak bitirildi. Bitirme ve polisaj işlemleri sırasıyla alüminyum oksit diskler (OptiDisc, Kerr Corporation, Orange, USA), alev uçlu elmas frez, polisaj lastikleri (Kuraray, Clearfil Twist DIA) kullanılarak yapıldı. Arayüz kompozit bitirme şeritleri ile restorasyonların polisajı tamamlandı. Bruksizmi mevcut olan hastaya restorasyonları koruma amacıyla gece plağı yapılıp teslim edildi. Bulgular: Restorasyonun estetik bütünlüğü, renk uyumu ve fonksiyonu klinik olarak başarılı bulundu. Altı aylık kontrolde hasta, estetik görünüm ve fonksiyonel kullanımdan memnuniyet duyduğunu bildirdi. Parafonksiyonel alışkanlığını bıraktığını bildiren ve gece plağını düzenli kullanan hastanın restorasyonlarında herhangi bir marjinal uyum sorunu, kırık veya renklenme gözlenmedi. Sonuç: Hastalarda diş yüzeyine zarar veren fazla asidik beslenme gibi alışkanlıklar bulunabilmesine rağmen uygulanacak tedaviye koopere olan hastalarda uygulanabilen direkt kompozit rezinler, estetik ve fonksiyonu sağlamak amacıyla minimal invaziv bir tedavi seçeneği olarak düşünülebilir.

Anahtar Kelimeler: Kompozit; erozyon; estetik restorasyon

P-159 Esthetic Rehabilitation of Anterior Teeth Tissue Loss due to Parafunctional Habits: A Case Report

Poster Abstract

Fatma Öztürk Tunçel[1], Bilge Eryılmaz[1], Numan Aydın [1], Elif Aybala Oktay[1]
[1] University Of Health Sciences Gülhane Faculty Of Dentistry, Department Of Restorative Dentistry, Ankara, Türkiye

Aim: This case report aims to restore the damage and diastema in the maxillary anterior teeth using direct composite restorations in a minimally invasive manner to achieve optimal esthetics. Case Description: A 32-year-old female patient who presented to our clinic was found to have erosion on the anterior teeth due to continuous exposure to foods with high acid content. For the patient's treatment, a digital impression was obtained using an intraoral scanner (TRIOS 5, 3Shape, Copenhagen, Denmark), and a smile design model was prepared using CAD software (Exocad, Exocad GmbH, Germany, 2010). The model was fabricated from composite resin with a 3D printer (Asiga MAX UV, Asiga). A palatal index was created using silicone impression material. At the second appointment, after shade selection, the teeth were isolated with a rubber dam (Monoart Latex Dental Dam, Euronda, Italy). No tooth preparation was performed. Using the silicone index, the palatal wall was built, and the restoration was completed with a free-hand layering technique. Finishing and polishing procedures were performed sequentially using aluminum oxide disks (OptiDisc, Kerr Corporation, Orange, USA), flame-shaped diamond burs, and polishing rubbers (Kuraray, Clearfil Twist DIA). The proximal surfaces were polished with composite finishing strips. Since the patient had bruxism, a night guard was fabricated and delivered to protect the restorations. Results: The restorations exhibited excellent esthetic integration, color match, and function. At six months, the patient reported satisfaction with both appearance and function. The patient discontinued the parafunctional habit and used the night guard regularly. No marginal marginal adaptation problem, fractures, or discolorations were observed. Conclusion: Although patients may have habits such as highly acidic dietary consumption that can damage tooth surfaces, direct composite resins—when applied in cooperative patients—can be considered a minimally invasive treatment option for achieving esthetics and function.

Keywords: Composite; erosion; esthetic restoration

P-160 Anterior Dişlerde Estetik ve Fonksiyonun Korunmasında Kombine Tedavi Yaklaşımı: Bir Vaka Raporu

Poster Bildiri

İdil Gönüllü[1], Başak Singün[1], Elif Ercan Devrimci[1], Hande Kemaloğlu[1]
[1] Ege Üniversitesi

Amaç: Bu olgu sunumunda, yüksek çürük riskine sahip bir hastada, üst anterior dişlerde bulunan çürük lezyonlarının restoratif yöntemlerle; başlangıç mine lezyonlarının ise mikroabrazyon ve rezin infiltrasyon yöntemlerinin kombine uygulanmasıyla tedavi edilmesi amaçlanmıştır. Ayrıca, bu kombine minimal invaziv tedavi yaklaşımının estetik ve biyolojik açıdan klinik sonuçlarının değerlendirilmesi hedeflenmiştir. Olgu Tanımlanması: Sistemik bir hastalığı bulunmayan 16 yaşındaki kadın hasta, estetik beklenti ve hassasiyet şikayetleriyle kliniğimize başvurdu. İntraoral muayenede, üst anterior dişlerin (12, 11, 21 ve 22 numaralı dişler) aproksimal yüzeylerinde derin dentin çürükleri, labial yüzeylerinde ise kavitasyonsuz başlangıç mine lezyonları saptandı. Dişlerin vitaliteleri test edilerek canlı oldukları doğrulandı. Tedavi sürecinde öncelikle kavitasyonlu dentin çürükleri cam iyonomer siman ile geçici olarak restore edildi. Başlangıç mine lezyonlarının yönetimi için mikroabrazyon (Biowhiten mikroabrazyon patı) ve rezin infiltrasyon (Icon®, DMG, Almanya) yöntemlerinin kombine uygulanmasına karar verildi. Tedavi öncesinde lastik örtü ile izolasyon sağlandı ve diş yüzeyleri pomza ile temizlendi. Mikroabrazyon işlemi, %6,6 hidroklorik asit içeren mikroabrazyon patının 60 saniyelik üç tur uygulanmasıyla gerçekleştirildi. Ardından rezin infiltrasyon sisteminin ilk aşaması olan %15'lik hidroklorik asit jel (Icon-Etch) 2 dakika boyunca uygulandı, 30 saniye basınçlı suyla yıkandı ve yüzey kurutuldu. İkinci aşamada etanol (Icon-Dry) 30 saniye süreyle uygulanarak pöröz mine yüzeyinin tamamen kuruması sağlandı. Gerekli etkinin elde edilememesi üzerine asit ve alkol aşamaları üretici önerisi doğrultusunda bir kez daha tekrarlandı. Üçüncü aşamada rezin infiltrant (Icon-Infiltrant) uygulanarak 3 dakika penetre olması beklendi ve 40 saniye LED ışıkla polimerize edildi. Aynı işlem bir kez daha tekrarlandı. Son aşamada yüzeyler alüminyum oksit disklerle cilalandı. Bir hafta sonraki kontrol randevusunda başlangıç mine lezyonlarında belirgin iyileşme, yüzey parlaklığında artış ve renk uyumunda tatmin edici sonuçlar gözlendi. Dişlerin vitaliteleri korunmuştu. Bu aşamada ilgili dişler üniversal rezin kompozit (Vittra APS DA3, EA2, FGM, Brezilya) ile kalıcı olarak restore edilerek hastanın estetik beklentileri tam olarak karşılandı. Bulgular: Estetik ve biyolojik faktörlerin birlikte değerlendirildiği olgularda uygun vaka seçimiyle planlanan kombine tedavi yaklaşımları; dişlerin vitalitelerinin korunmasına, başlangıç mine lezyonlarının ilerlemesinin önlenmesine ve tatmin edici estetik sonuçların elde edilmesine olanak sağlamaktadır. Bu bulgular, minimal invaziv tedavi anlayışının klinik uygulamalarda başarıyla hayata geçirilebileceğini göstermektedir. Sonuç: Özellikle mikroabrazyon ve rezin infiltrasyonun birlikte kullanımı, anterior bölgede başlangıç mine lezyonlarının yönetiminde etkili, güvenli ve estetik açıdan tatmin edici bir yöntem olarak öne çıkmaktadır.

Anahtar Kelimeler: Anterior restorasyon, mikroabrazyon, rezin infiltrasyon, minimal invaziv tedavi

P-160 Combined Treatment Approach for the Preservation of Esthetics and Function in Anterior Teeth: A Case Report

Poster Abstract

İdil Gönüllü[1], Başak Singün[1], Elif Ercan Devrimci[1], Hande Kemaloğlu[1]
[1] Ege University

Objective: This case report aimed to present the management of carious and initial enamel lesions in the upper anterior teeth of a high-caries-risk patient using a combined approach of restorative treatment, microabrasion, and resin infiltration. The purpose was to evaluate the clinical outcomes of this minimally invasive and esthetically oriented treatment approach focusing on tooth vitality preservation, prevention of lesion progression, and improved esthetic appearance. Case Description: A 16-year-old female patient with no systemic disease presented with esthetic and sensitivity complaints involving the upper front teeth. Intraoral examination revealed deep dentinal caries on the proximal surfaces and non-cavitated white spot lesions on the labial surfaces of teeth 12, 11, 21, and 22, all showing positive vitality. The cavitated lesions were temporarily restored using glass ionomer cement. A combined treatment protocol of microabrasion (Biowhiten Microabrasion Paste) and resin infiltration (Icon®, DMG, Germany) was then planned for the initial lesions. Rubber dam isolation was achieved, and the teeth were cleaned with pumice. For microabrasion, 6.6% hydrochloric acid paste was applied for three 60-second cycles. Then, the first stage of the resin infiltration system—15% hydrochloric acid gel (Icon-Etch)—was applied for 2 minutes, rinsed for 30 seconds, and air-dried. Ethanol (Icon-Dry) was applied for 30 seconds to eliminate surface moisture; both etching and drying were repeated once to enhance effect. The infiltrant resin (Icon-Infiltrant) was then applied for 3 minutes, light-cured for 40 seconds, reapplied for 1 minute, and cured again. Surfaces were polished with aluminum oxide discs to achieve smoothness and gloss. At the one-week follow-up, the enamel lesions showed improved color integration and surface texture. The teeth maintained vitality, and the desired esthetic result was achieved. In the final appointment, the teeth were permanently restored with universal resin composite (Vittra APS DA3, EA2; FGM, Brazil), resulting in an optimal esthetic and functional outcome. Results: In cases where both esthetic and biological factors are critical, carefully planned combined treatment approaches enable the preservation of tooth vitality, prevention of initial enamel lesion progression, and achievement of predictable esthetic outcomes. Conclusion: The combined use of microabrasion and resin infiltration provides an effective, conservative, and minimally invasive technique for managing early enamel lesions in the anterior region, illustrating the successful clinical application of modern preventive and restorative dentistry principles.

Keywords: Anterior restoration, microabrasion, resin infiltration, minimally invasive treatment

P-161 Travmatik Sınıf Iv Kırıkların Yönetimi: İki Olgu Sunumu

Poster Bildiri

Başak Singün[1], İdil Gönüllü[1], Fikriye Selin Barhan[1], Cem Peşkersoy[1]
[1] Ege Üniversitesi

Amaç: Bu çalışmanın amacı, travmaya bağlı Sınıf IV kırık bulunan anterior dişlerde yapılan direkt kompozit restorasyonların estetik ve fonksiyonel sonuçlarını sunmaktır. Ayrıca olgulardan birinde, yetersiz estetik sonuç veren mevcut restorasyonların yenilenmesi işlemi detaylı olarak açıklanmıştır. Gereç ve Yöntem: İlk olarak vitalite testi ve renk seçimi yapıldı. Restorasyon basamakları sırasıyla şu şekilde uygulandı: rubber dam izolasyonu, kırık kenarlarının bevel uygulanması, şeffaf kompozitle palatinal duvarın oluşturulması, kırık hattının opak kompozit (Charisma Opal OL, Kulzer) ile kapatılması, mamelonların opak kompozitle şekillendirilmesi ve inter-mamelon alanlarına doğal translusent mamelon etkisi oluşturmak amacıyla mavi renk tonu (IPS Empress Direct Color Blue, Ivoclar) uygulanması, insizal üçlüye ince bir şeffaf kompozit tabakası (Charisma Diamond CL, Kulzer) eklenmesi, orta üçlüde A2 gövde kompoziti (Estelite Asteria A2 Body, Tokuyama Dental) kullanılması, mezial ve distal duvarların kaşık matriks yardımıyla doğal mine kompoziti ile oluşturulması, restorasyonun son tabakasının doğal mine kompoziti (Estelite Asteria NE Body, Tokuyama Dental) ile tamamlanması. Restorasyonun birincil anatomisi kaba disklerle (TOR VM) ayarlandı, ikincil anatomi kahverengi lastik parlatma ucu ile oluşturuldu, üçüncül anatomi düşük devirde kırmızı bantlı frez ile belirginleştirildi. Restorasyonların son polisajı iki aşamalı spiral disk sistemi (Twist Dia, Kuraray) kullanılarak gerçekleştirildi. Bulgular: Bir yıllık takipte her iki restorasyon da komşu dişlerle uyumlu estetik entegrasyon göstermiş, renk, yüzey parlaklığı ve fonksiyonel bütünlüklerini korumuştur. Herhangi bir kırık, aşınma ya da marjinal renklenme gözlenmemiştir. Hastalar, estetik görünümdeki iyileşme ile çiğneme ve konuşma sırasındaki konfor artışından yüksek memnuniyet bildirmiştir. Sonuç: Direkt kompozit restorasyonlar, anterior dişlerdeki travmatik Sınıf IV kırıkların tedavisinde öngörülebilir ve minimal invaziv bir yaklaşımdır. Katmanlama teknikleri ve renk tonlarının kullanımıyla doğal dişlerin optik özellikleri etkili bir şekilde taklit edilebilir ve uzun dönemli estetik ile fonksiyonel başarı sağlanabilir. Düzenli kontroller, restorasyonun performansının izlenmesi ve hasta memnuniyetinin sürdürülmesi açısından önemlidir.

Anahtar Kelimeler: Travmatik diş kırığı, Sınıf IV kırık, anterior diş, direkt kompozit restorasyon, estetik restorasyon, katmanlama tekniği.

P-161 Management of Traumatic Class Iv Fractures in Anterior Teeth: Two Case Reports

Poster Abstract

Başak Singün[1], İdil Gönüllü[1], Fikriye Selin Barhan[1], Cem Peşkersoy[1]
[1] Ege University

objective: This study aimed to present the aesthetic and functional outcomes of direct composite restorations performed on anterior teeth with traumatic Class IV fractures. Additionally, one of the cases involved replacing unsatisfactory existing restorations, which were presented in detail. Materials and methods: Initially, vitality testing and shade selection were performed. The restoration steps respectively: rubber dam isolation, beveling of the fracture edges, formation of the palatal wall with transparent composite, covering the fracture line with opaque composite (Charisma Opal OL, Kulzer), shaping of mamelons with opaque composite and applying blue tint (IPS Empress Direct Color Blue,Ivoclar) to inter-mamelon spaces to achieve a natural translucent mamelon effect, addition of a thin layer of clear composite (Charisma Diamond CL, Kulzer) to the incisal third, application of A2 body composite (Estelite Asteria A2 Body, Tokuyama Dental) to the middle third, restoration of mesial and distal walls using a spoon matrix and natural enamel composite, completion of the restoration with a final layer of natural enamel composite (Estelite Asteria NE Body, Tokuyama Dental), adjustment of primary anatomy with coarse discs (TOR VM), formation of secondary anatomy with a brown rubber polishing tip, refinement of tertiary anatomy using a red-band bur at low speed, final polishing of restorations with a two-step polishing system using spiral discs (Twist Dia, Kuraray)." Results: At the one-year follow-up, both restorations demonstrated satisfactory aesthetic integration with adjacent teeth, maintaining their shade, surface gloss, and functional integrity without any fractures, chipping, or marginal discoloration. Patients reported high satisfaction regarding the improved appearance and comfort during mastication and speech. Conclusion: Direct composite restorations are a predictable, minimally invasive approach for managing traumatic Class IV fractures in anterior teeth. By utilizing layering techniques and colored tints, the optical properties of natural teeth can be effectively mimicked, resulting in long-term aesthetic and functional success. Regular follow-up is essential to monitor performance and ensure patient satisfaction.

Keywords: raumatic tooth fracture, Class IV fracture, anterior teeth, direct composite restoration, aesthetic restoration, layering technique.