NEKROZ ve GANGREN

Atatürk Üniversitesi
Açıköğretim Fakültesi

VETERİNER GENEL PATOLOJİ

Doç. Dr. Serkan YILDIRIM

ÜNİTE 1

İÇİNDEKİLER

- Nekroz
  - Nekrotik Hücrelerde Morfolojik Değişiklikler
    - Nekroze Hücre Sitoplazmasında Olan Değişiklikler
    - Nekroze Hücre Çekirdeğinde Oluşan Değişiklikler
  - Nekrozun Çeşitleri
  - Genel Olarak Nekrozların Prognozu
- Gangren
  - Gangren Çeşitleri

HEDEFLER

- Bu üniteyi çalıştıktan sonra;
  - Nekroz nedir sağlam dokudan farkı nedir,
  - Nekrotik hücrenin çekirdeğinde ve stoplazmasında görülen değişikliler,
  - Nekrozun çeşitleri,
  - Nekroz organizmada nasıl sonuçlanabilir,
  - Gangren ve gangrenin çeşitleri hakkında bilgi sahibi olacaksınız.

KAVRAM AĞI

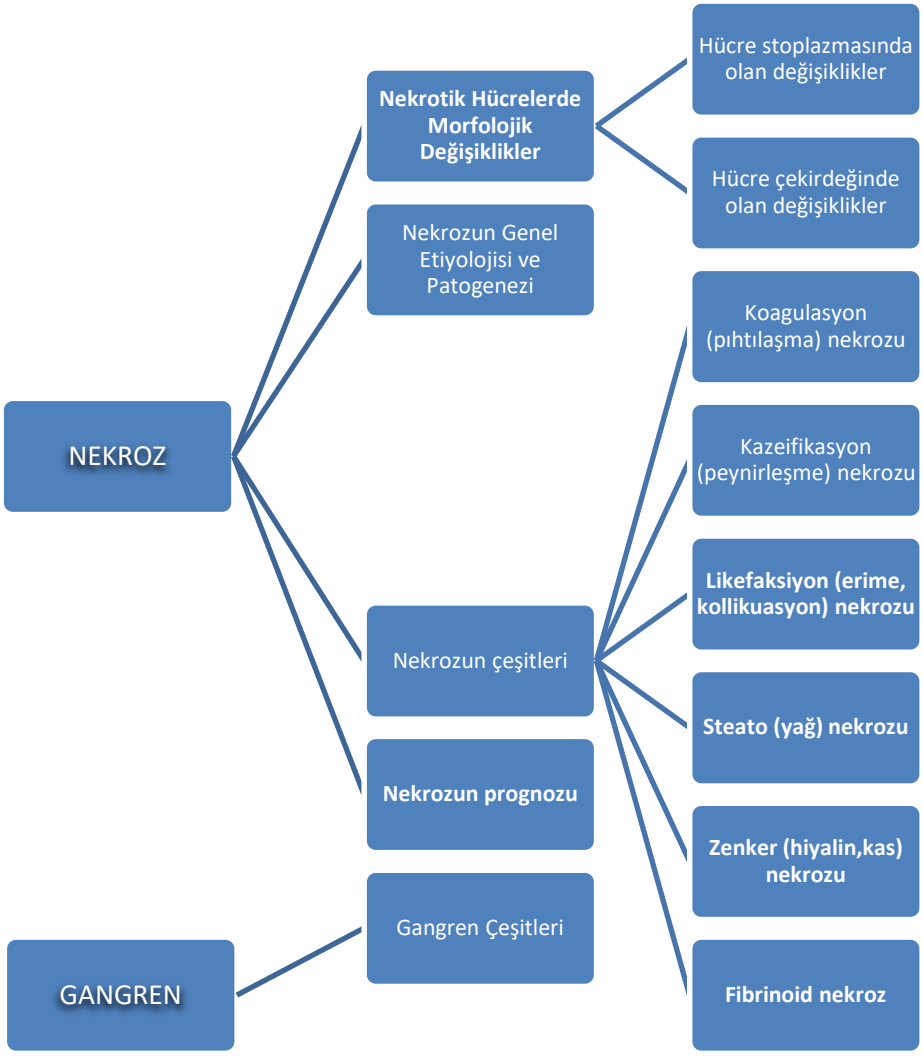
NEKROZ
GANGREN
Nekrotik Hücrelerde Morfolojik Değişiklikler
Nekrozun Genel Etiyolojisi ve Patogenezi
Nekrozun çeşitleri
Nekrozun prognozu
Gangren Çeşitleri
Hücre stoplazmasında olan değişiklikler
Hücre çekirdeğinde olan değişiklikler
Koagulasyon (pıhtılaşma) nekrozu
Kazeifikasyon (peynirleşme) nekrozu
Likefaksiyon (erime, kollikuasyon) nekrozu
Steato (yağ) nekrozu
Zenker (hiyalin,kas) nekrozu
Fibrinoid nekroz

GİRİŞ

Tüm canlı organizmalarda yaşam, doğum, büyüme, üreme, yaşlanma ve Ölüm gibi süreçlerden oluşmaktadır. Canlı organizmada hayat sorunsuz ve kesintisiz devam etmesi için canlıyı oluşturan hücrelerin sayısal dengesi çok önemlidir. organizmada bir taraftan yeni hücreler oluşurken, diğer taraftan mevcut hücrelerin bir kısmı da hücre ölümü ile ortadan kaldırılmaktadır. Organızmanın vücudundaki bu dengenin korunması için apoptozis ve nekroz gibi çeşitli hücre ölüm tipleriyle sağlanmaktadır. Apoptoz genel olarak, organizmanın yararına, programlı, genlerle düzenlenen, RNA, protein sentezi ve enerjiye gereksinim duyan, organizmada homeostazı koruyan bir olaydır. Nekroz, canlı organizmadaki hücre ölümüdür. Hücre dejenerasyonu geri dönüşümsüz seviyeye geldiğinde meydana gelir. Nekrotik doku, koagul olmuş bir kitle, krema kıvmında bir sıvı veya kolay ufalanabilir kuru bir materyal olarak karşımıza çıkabilir. Genellikle organ ve dokularda bakteri, mantar, zehirli insekt ve yılan zehirlenmelerinde oluşan toksikasyonlar neticesinde yaygın doku nekrozları görülerbilir. Nekroz odaklarının çevredeki normal dokulardan demarkasyon çizgisiyle keskin sınırlarla ayrılır.

Gangren, nekrotik bölgenin sparofit bakterilerle kontamiasyonu ile komplike yaydın doku nekrozudur. Bu sapofit bakterilerin karakterlerine göre kuru, ıslak veya gazlı gangren olarak karşılaşılmaktadır. Kuru gangren enfazla ekstremite, kuyruk ve kulak uçlarında, arterial obstrüksiyona bağlı iskemik doku nekrozu olarak tanımlanır. Islak gangren, daha çok irin yapıcı bakterilerin karıştığı pis kokulu, ıslak görünümlü genellikle ektremitelerin yanı sıra barsaklardada gözlenen mortalite oranı yüksek olan türüdür. Gazlı gangren ise Colostridium pefringens ve diğer colostridial etkenlerin karıştığı yara enfeksiyonudur. Bölgede konjesyon, gaz kabarcıkları ve palpasyonda krepitasyonların görüldüğü mortalitesi yüksek nekroz ve gaz oluşumuyla karakterizedir.

NEKROZ

Nekroz; canlı dokunun yada canlı dokudaki hücrelerin bölgesel olarak ölümünün yanısıra irreversible dejenerasyonların en son dönemi olarak da tanımlanmaktadır. Canlının ölümünden sonra nekropsi yapılana kadar geçen sürede hücrenin kendi enzimleriyle kendini eritmesine *otoliz* denir. Bir canlıda bazı hücresel ürünlerle (nötrofil, makrofaj vs) diğer hücrelerin ölmesine ise *heteroliz* denir.

Apoptoz genellikle organizmaya yararlı etkiler sağlarken, nekroz hemen her zaman zararlı ve ölümcül etkiler ortaya çıkarır.

Apoptozis; Fizyolojik hücre ölümünün en sık görülen formudur ve birçok mekanizmada kilit rol üstlenir. Bu ölüm şekli 1970'li yılları öncesinde büzüşme nekrozu olarak tanımlanmaktaydı. Apoptoz (apoptozis) terimi, ilk kez 1972 yılında British Journal of Cancer dergisinde Kerr ve arkadaşları tarafından, fizyolojik ve programlanmış hücre ölümü şeklinde tanımlanmıştır. *Apoptozis, eski Yunanca apo (ayrı) ve ptosis (düşmek) kelimelerinin birleşmesiyle oluşan ve Homeros tarafından sonbaharda yaprak dökümünü tanımlamak için kullanılmış bir sözcüktür.* Bu nedenle bazı hücrelerin sonbahar yaprakları gibi adeta kuruyarak vücudu terk etmesi ve arkadan gelen hücrelere yer açmasıyla gerçekleşen hücre ölüm tipi, klasik Yunan tarihçisi olan James Cormack' ın önerisiyle "apoptoz" olarak adlandırılmıştır. Nekroz ile apoptozis'i birbirine karıştırılmamalı. Apoptozis doğal bir olaydır ve hedef hücrelerin programlı olarak ölmesidir. Apoptoz genellikle organizmaya yararlı etkiler sağlarken, nekroz hemen her zaman zararlı ve ölümcül etkiler ortaya çıkarır.

Örnek

- Örneğin; Barsak epitel hücrelerinin sürekli yenilenmesi apoptozise örnektir.

Tablo 1: Nekroz ile Apoptozis Arasındaki Farklar

	NEKROZ	APOPTOZ
Yol açan nedenler	İskemi Hipertermi Hipoksi Litik viral enfeksiyon Toksik maddelerin yüksek Konsantrasyonları Siddetli oksidatif stress	Büyüme faktörü eksikliği Hücre yaşlanması HIV Kanser ilaçları Radyasyon Yüksek doz glukokortikoid Fas veya TNFR-1 reseptörlerinin aktivasyonu Sitotoksik T lenfositler Çok şiddetli olmayan oksidatif stress
Morfolojik özellikler	Hücre membranı bütünlüğünün kaybı Kromatin kümelenmesi Hücre şişmesi	İntakt hücre membranı fakat membranda kabarcıkların oluşumu Kromatinin nükleer membran civarında toplanması ve yoğunlaşması Hücre küçülmesi

	Organellerin disintegrasyonu Endoplazmik retikulumun dilatasyonu Büyük vakuollerin oluşumu Hücre lizisi	Organellerde disintegrasyon yok Hücrenin intakt mitokondri, ribozom, çekirdek parçaları ve diğer organelleri içeren membranla kaplı apoptotik cisimciklere parçalanması
Biyokimyasal özellikler	Bozulmuş iyon hemostazı ATP gerekmez (pasif süreç) +4 °C'de gerçekleşebilir DNA rastgele parçalanır (agaroz jel elektroforezinde "smear" görüntüsü) Postlitik DNA fragmentasyonu(=ölümün geç safhasında)	İyi kontrollü, bazı aktivasyonların ve enzimatik basamakların olması ATP gereklidir (aktif süreç) +4 °C'de gerçekleşmez DNA internukleozomal alanlarda 180 kb çiftinin katları olacak sekilde kırılır mono ve oligonükleozomlara ayrılır (agaroz jel elektroforezinde merdiven patterni=apoptozisin en önemli belirteci) Prelitik DNA fragmentasyonu (=erken evredegerçeklesir)
Diğer özellikler	Hücreler gruplar halinde ölür Fizyolojik olmayan (patolojik) etkiler sonucu gerçekleşir Lizozomal enzimler salınır İnflamasyona neden olur	Hücreler tek tek veya birkaçı bir arada ölür Fizyolojik şartlarda da gerçekleşebilir Komsu hücreler veya makrofajlar tarafından fagosite edilirler İnflamasyon görülmez

Nekrotik Hücrelerde Morfolojik Değişiklikler

Nekrotik doku ve hücrelerde dejenaratif değişiklikler ile birlikte kendilerine özgü yapısal birtakım değişiklikler görülür. *Bu değişiklikleri başalatan iki temel olay vardır bunlar; hücrelerin enzimatik sindirimi ve proteinlerin denatürasyonudur.* Değişikliklerin bir kısmı makroskobik olarak gözlenebilirken bir kısmı da mikroskobik olarak gözlenir. *Mikroskobik olarak nektrotik hücrelerdeki değişiklikler çekirdekte, stoplazmada veya her ikisinde birlikte oluşabilir.*



Nekrotik hücrelerde morfolojik değişiklikleri başalatan iki temel olay vardır bunlar; hücrelerin enzimatik sindirimi ve proteinlerin denatürasyonudur.

1. Nekroze olan hüclerin stoplazmalarındaki değişiklikler;

A. *Hücre stoplazmasında glikojen tüketilmesi;* Hipoksik nedenler sonucunda oluşan nekrozlarda; hücre metabolik aktiviteler için aerobik glikojenezisten anerobik glikojenezise dönüşerek *glikojeni tüketir*. Bu glikojenin tüketilmesi ile bu hücreler normal hücrelerden daha camsı ve homojen grünümdedir.

B. *Hücre Stoplazmasının Eozinofilik Boyanması:* Stoplazmada RNA'nın enzimatik yıkımı ve stoplazma proteinlerinin denaturasyonu sonucu

polipeptit zincirlerinin açığa çıkması ile eozinin bağlanacağı alanlar artar ve stoplazma daha pembe-kırmızı bir renk alır.

C. *Stoplazmolizis:* Nekrotik hücre stoplazmalarının daha az yoğun bir hal alarak gözden tamamen silinmesi durumudur.



Piknozda çekirdek küçülüp büzüşürken açığa çıkan nükleik asitler sayesinde bazik boya olan hematoksileni fazla almaktadır

2. Nekroze Hücre Çekirdeğinde Oluşan Değişiklikler

A. *Piknoz:* Hücre çekirdeğinde oluşan ilk değişikliktir. Epitel ve sinir hücrelerinde daha belirgin olarak görünebilen, hücre çekirdeğinin büzüşüp küçülerek hematoksilen eozin ile daha koyu renkte boyanması durumudur. Koyu renk almasının nedeni ise hücre ölümü ile ilgili olarak salınan *nükleik asitlerin bazik bir boya olan hematoksileni* daha fazla tutmasıdır.

B. *Karyoreksis:* Piknozdan sonra oluşan çekirdeğin parçalanması veya toz haline gelmesi olayıdır.

C. *Karyolizis:* Bu dönem çekirdeğin eriyerek gözden silindiği dönemdir. *Çekirdekte serbest hale gelen nükleik asitler yıkımlandığı için çekirdek bazik boyalarla boyanamaz.* Nekroze olan hüclerin stoplazmalarında ve çekirdeğindeki değişiklikler Şekil 6.1 de özetlenmiştir.



Şekil 6.1. Nekrozun Hücre Çekirdek ve Stoplazmasında Meydana Getireceği Olayların Şematik Görünümleri (veteriner.selcuk.edu.tr./Veteriner/ Patoloji/ Slayt.htm- 4k)

Nekrozun Genel Etiyolojisi ve Patogenezi

Dokularda nekroz oluşumuna sebep olabilecek etkenler ve bunların dokuları etkileme mekanizmaları şöyledir:

1. Kimyasal sebepler: Asit ve alkaliler gibi ekzojen ajanlar ve endojen ajanlar nekroz oluşturabilmektedir. Genel olarak asitler koagulasyon nekrozu, alkaliler ise likefoksiyon nekrozu oluştururlar.

2. Beslenme yetersizlikleri: Vücutta hücrelerin beslenmesi kan yolu ile meydana gelmektedir. Bu bakımdan vücudun herhangi bir yerinde kan akışını bozan tromboz, emboli, damar üzerine basınç yapan tümör ve apseler gibi aksaklıklar söz konusu olduğunda hücre beslenemez ve nekroze olur. Örneğin;

barsaktaki volvulus ve invaginasyon, çavdar mahmuzu gibi damar daraltıcı (vazokonstriksiyon) maddelerin etkisiyle hücre ölümü gerçekleşir.

3. Sinirsel sebepler: Perifer sinirlerde oluşan yıkımlanmalar sonucunda bu sinirlerin innerve ettiği bölgelerde nekrozlar oluşur.



Genel olarak asitler koagulasyon nekrozu, alkaliler ise likefoksiyon nekrozuna sebep olurlar.

4. Mekanik ve fiziksel sebepler: Bir bölgede şiddetli ve uzun süre basınç ile nekroz oluşabilmektedir. Örneğin deri ve diğer yumuşak dokulardaki damarlar üzerinde oluşan basınç sonucunda damarların tıkanması ile dekübitisler meydana gelir. Yüksek ısı(45°C üzeri), düşük ısı(donma), ultraviyole ve röntgen ışınları, radyoaktif maddeler, elektrik akımı da lokal nekrozlar oluşturur.

5. Enfeksiyöz sebepler : Nekrozun nedenleri arasında birçok bakteriyal (nekrobasilloz, tüberküloz, pseudotüberkülüz, yanıkara gibi), viral (sığır vebası, şap), mikotik (aspergilloz, blastomikoz) ve paraziter (toksoplazma gibi) bulunmaktadır.

Nekrozun Çeşitleri

Nekrotik doku; Nekrozun sebebine, Dokuda gelişen patolojik olaya, nekrozun yer aldığı dokuya, dokuda bulunan nekrozun yaygınlığına, bağlı olarak değişen makroskopik ve mikroskobik özelliklere sahip olduğu dikkati çeker. Bu faktörler dikkate alındığında nekrozlar aşağıdaki gibi sıralanır:

- Koagulasyon nekrozu =(Pıhtılaşma nekrozu),
- Kazeifikasyon nekrozu =(Peynirleşme nekrozu),
- Kollikuasyon (likuifaksyon) nekrozu =(Erime nekrozu),
- Steato nekroz = (Yağ nekrozu),
- Zenker (hiyalin), nekrozu = (Kas nekrozu),
- Fibrinoid nekroz, olmak üzere altı kısma ayrılır.

1. Koagulasyon (pıhtılaşma) nekrozu

Koagulasyon nekrozunun karakteristik özelliği ölü dokularda jelatin benzeri bir madde birikimesidir. Bu nekroz çeşidinde esas olarak *stoplazma proteinleri pıhtılaşmaktadır.*

Koagulasyon nekrozunun etiyolojisi

Kuagulasyon nekrozu;

1. İnfaktus gibi bir bölgede lokal olarak kan akışının engellenmesi,
2. Nekrobasilloz gibi difteri ve enterit oluşturan bazı bakteri toksinleri,
3. Cıva klorür gibi lokal etkili zehirler,
4. Bazı fiziksel sebepler (ısı, elektrik, ve röntgen ışınları gibi) sonucunda oluşan yanıklar

5. Şap ve çiçek benzeri bazı viral hastalıklar.

Genel olarak asitler koagulasyon nekrozu, alkaliler ise likefoksiyon nekrozuna sebep olurlar.

Sonucunda oluşabilmektedir.

Koagulasyon nekrozunun patogenezisi

Yukarıda sayılan nedenler hücre stoplazmasında proteinlerin pıhtılaşmasına ve bunun sonucunda nekroz oluşumuna yol açarlar.

Kogulasyon nekrozunun makroskopik görünümü

Nekroze dokunun bütünlüğü tamamen bozulmamıştır ve bu doku keskin sınırlı, soluk sarımtırak renkli boz- beyaz renkte ve homojen olup normal dokuya göre daha sert bir kıvamdadır.

Nekroz olanları yangısal bir kuşak ile çevrilmiş ve bu alanlarda yaygın kanama odakları gözlenir. Bu kanama odakları fokal nekroz olaylarında peteşiyal tarzda iken düffüz nekroz olanlarında yaygındır. Yaygın kanamalarda nekroz alanı koyu-kırmızı renktedir.

Koagulasyon nekrozunun mikroskobik görünümü

Stoplazma eozin ile koyu renge boyanmıştır ve hücrenin iç yapısı bozulmuş iken (çekirdekte piknoz, karyoreksiz, karyoliz görülmesi), hücrenin sınırları belirgindir. Bu nedenler nekrotik bölgede dokunun hayali görünümü vardır*. Son aşamalarda ise hücre membranları erir ve kuagule stoplazmalar birleşerek pembe granül veya homojen bir alan oluşturur.*

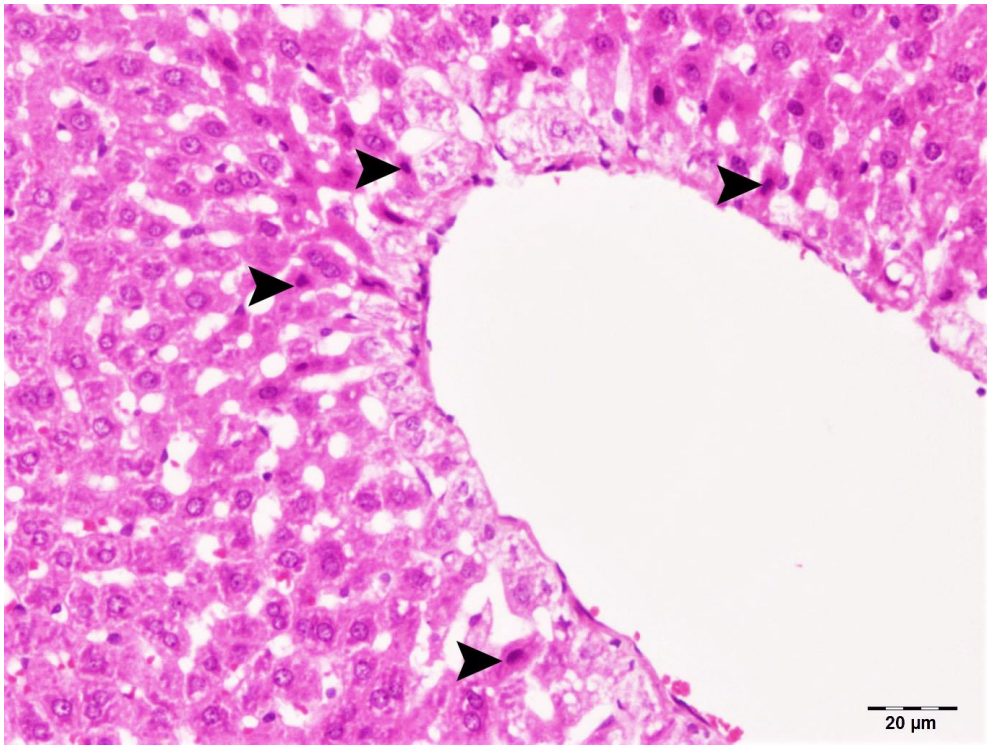

Şekil 6.2. Karaciğer Asinar Bölgede, Koagulasyon Nekrozu (okbaşları).

Koagulasyon nekrozunun prognozu

Nekroze dokunun ortadan kaldırılabilmesi için ilk olarak nekrotik alanın lize olması gerekir. Daha sonra bölgeye yangı hücreleri (nötrofil ve histiyositler) infiltre olarak nekrotik dokuyu fagosite işlemini başlatırlar.

2. Kazeifikasyon (peynirleşme) nekrozu



Genel olarak asitler koagulasyon nekrozu, alkaliler ise likefoksiyon nekrozuna sebep olurlar.

En fazla insan ve sığır tüberkülozu ayrıca aspergilloz, burusella, tularemi, koyun pseudotuberkülozu ve insanların frengisinde görülen *doku ve hücrelerin süt pıhtısı veya beyaz peynire benzediği nekroz çeşididir.*

Kazeifikasyon nekrozunun etiyolojisi

Yukarıda sayılan hastalık etkenleri ve toksinleri dokularda bu nekrozun meydana gelme nedenidir.

Kazeifikasyon nekrozun patogenezisi

Etkenler hücrelerin stoplazmasında protein pıhtılaşmasına neden olur. Öncelikle kuagulasyon nekrozu oluşur daha sonra kezeifikasyon nekrozuna dönüşür.

Kazeifikasyon nekrozunun makroskopik görünümü

Nekrotik dokular boz beyaz, sarımsı, yeşilimtırak renklerde olup sert, kuru, kolay ufanabilen, süt pıhtısına veya beyaz peynire benzer bir görünümdedir. Bu nedenle peynirleşme nekrozu olarakta anılır.

Kazeifikasyon nekrozunun mikroskobik görünümü



Kuagulasyon nekrozu ile kazefikasyon nekrozu arasındaki fark koagulasyon nekrozunda hücrelerin hayali sınırları belirgindir.

Kuagulasyon nekrozundan farklı olarak kazeifikasyon nekrozunda hücrelerin sınırları ve boyanma yetenekleri tamamen kaybolmuştur. Granüllü ve her tarafı aynı görünümde olan bir kitle halindedir. Nekrotik alanlar, hemotoksilen- eozin boyama ile kırmızı- mor renkte görülürler.

Kazeifikasyon nekrozunun prognozu

Kazeifiye kitle uzun bir süre kaldıktan sonra tüberkülozda olduğu gibi kireçleşir ve etrafa fibröz bir kapsül ile sınırlandırılır. Bazen de nekrotik kitle erir yeri bağ doku ile dolar veya rezorpsiyonla ortadan kaldırılır.

3. Likefaksiyon (erime, kollikuasyon) nekrozu

Hızlı ve enzimatik hücre ölümleri görülen, tam yıkımlanma ile sonuçlanan nekroz çeşididir.

Likefaksiyon nekrozunun etiyolojisi

Genellikle irin oluşturabilen bakteriyel hastalıklarda ayrıca şap ve kedi köpek tüberkülozunda ve merkezi sinir sisteminde görülen nekroz şeklidir. Bazen kuagulasyon nekrozunun erimesi sonucunda likefaksiyon nekrozu oluşabilmektedir.

Likefaksiyon nekrozunun patogenezisi

Nötrofil- lökositlerden ve ölen hücrelerden proteolitik enzimlerin salınması ile doku ve hücrelerde erime nekrozu şekillenir.Beyin ve omurilik dokusu anoreksi

ve toksik hasarlara hızlı enzimatik sindirim şeklinde cevap verir ve erime alanları oluşur.Bu duruma malazi adı verilir.Merkezi sinir sisteminde dokular lipitlerden zengin, koagule olabilen protein yönünden ise fakir olduğu için likefaksiyon nekrozu görülebilir.

Likefaksiyon nekrozunun makroskopik görünümü

Likefaksiyon nekrozunda içi sarımsı- beyaz renkli bir içerik ile dolu, düzensiz ve yumuşak kavernler kendini belli eder.Apse olgularında ise bu kavernlerin içerisinde irin birikimi söz konusudur.

Likefaksiyon nekrozunun mikroskobik görünümü

Nekrotik bölgeler sınırları belirgin olmayan kenarları düzensiz boşluklar halinde görülür.Bu boşlukların içerisinde pembe renk almış protein yapısında çökeltiler gözlenirken, apse olgularında ise erimiş bir metaryal olarak irin gözlenebilir.

Likefaksiyon nekrozunun prognozu

Kavernlerin içerisindeki sıvı lenf damarları ile emilerek gözden silinmeye çalışılır.Ayrıca merkezi sinir sisteminde oluşan likefaksiyon nekrozları sonucunda hayvanlarda felçler görülebilir.

4. Steato (yağ) nekrozu

Travmatik ve enzimatik nedenler sonucunda yağ dokusunun kendini oluşturan unsurlara parçalanmasına " Yağ Nekrozu" denir.

Steato nekrozun etiyolojisi

1. Pankreasın yağları parçalayan salgısının (lipaz) etkisi,

2. Yağların bulunduğu bölgeye mekanik etmenlerin etki etmesi.

Steato nekrozun patogenezisi



Steato nekrozun etiyolojisinde Pankreasın yağları parçalayan salgısının (lipaz) etkisi ve yağların bulunduğu bölgeye mekanik etmenlerin etki etmesi etkilidir.

Akut pankreas nekrozu gibi sebeplerle pankreastan salınan lipaz enzimi çevre doku ve damarlara girerek uzak bölgelerdeki yağ dokularında nekroz oluşturabilirler. Buna "*enzimatik yağ nekrozu*" denir.

Yağların kendini oluşturan unsurlara parçalanması sonucunda açığa çıkan yağ asidi ve gliserinler ortamda bulunan Na, K, Ca gibi alkali tuzlarla birleşerek *sapnifikasyon*(sabunlaşma) işlevine başlarlar.

Travmatik yağ nekrozu ise basınç ve mekanik etmenlerin yağların bulunduğu bölgeye (karın, strenum ve ekstremitelerdeki deri altı yağ dokusu, dişilerde meme dokusu) etki etmesi sonucu hücre memranı yıkılır ve nekroz oluşur.

Steato nekrozun makroskopik görünümü

Yağ dokusunu oluşturan hücreler dokulara parlak ve saydam görüntü kazandırır.Yağ nekrozuna uğrayan dokularda ise nekroze alanlar, mat- beyazımsı kitleler veya granüler yapıda tebeşir tozu gibi beyaz çökeltiler halinde görünürler (Şekil 6.3).

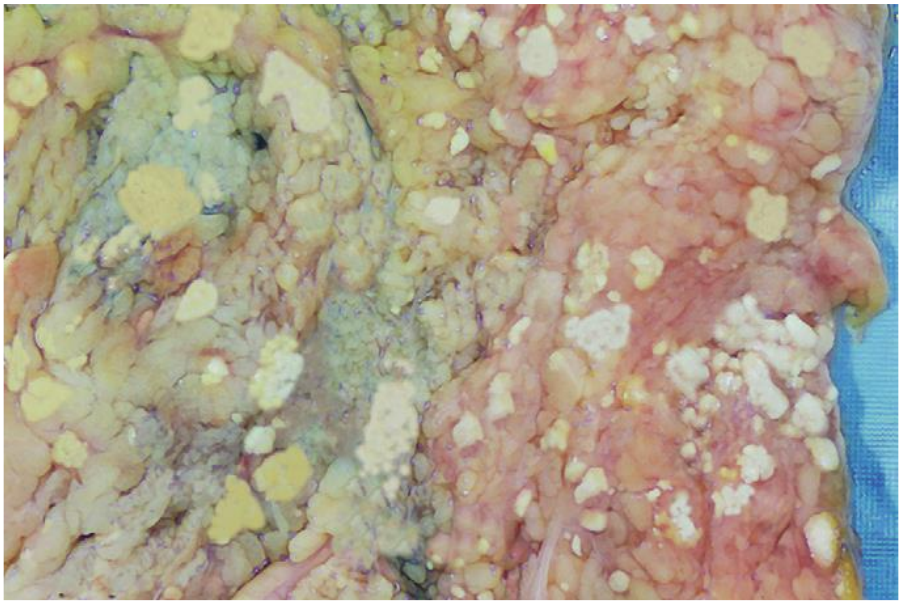

Şekil 6.3. Akut Pankreatite Bağlı Olarak Şekillenmiş Mezenterial Yağ Dokusunda Steato Nekrozu (Kumar ve ark, 2013)

Steato nekrozun mikroskobik görünümü

Mikroskobik olarak lipositlerde nekroz, kolesterin kristalleri, yabancı cisim dev hüvcreleri ve kalsifikasyonlar görülür.Bu bulguların varlığı yağ nekrozunu otolizden ayırır aynı zamanda yağ nekrozunda Na, K ve Ca iyonlarının çökmüş olduğu alanlarda mavi- mor renkte homojen görünümlü kitlelere rastlanır. Yağ hücrelerinin çekirdeklerinde piknoz görülür

Steato nekrozun prognozu

Ölen yağ hücrelerinin oluşturduğu, nekroze kitle yaşam boyunca oluştuğu bölgede kalır.

5. Zenker (hyalin, kas) nekrozu

Zenker nekrozu vitamin e ve selenyum eksikliğinden kaynaklanan buzağı, oğlak ve kuzuların beyaz kas hastalığında sıklıkla karşılaşılır.

Hiyalin dejenereasyonunun ilerlemesi sonucunda gelişen ve yalnızca çizgili kaslarda ortaya çıkan bir koagulasyon nekrozudur.

Zenker nekrozunun etiyolojisi

Zenker nekrozu patojen etkenlerin toksinleri, doku yıkımı sonucu oluşan toksinler, bazı mineral madde ve vitamin noksanlıkları gibi sebepler sonucunda meydana gelmektedir.

Zenker nekrozunun patogenezisi

Çizgili kas hücrelerinin stoplazmasında proteinli maddelerin pıhtılaşması sonucunda kuagulasyon nekrozu oluşur.

Zenker nekrozunun makroskopik görünümü

Nekroze olan çizgili kas hücreleri şikin, parlak ve solgun pembe veya sarımtırak-beyaz renktedir. Bu görüntüsünden dolayı kas-hiyalin nekrozu da denilmektedir (Şekil 6.4).

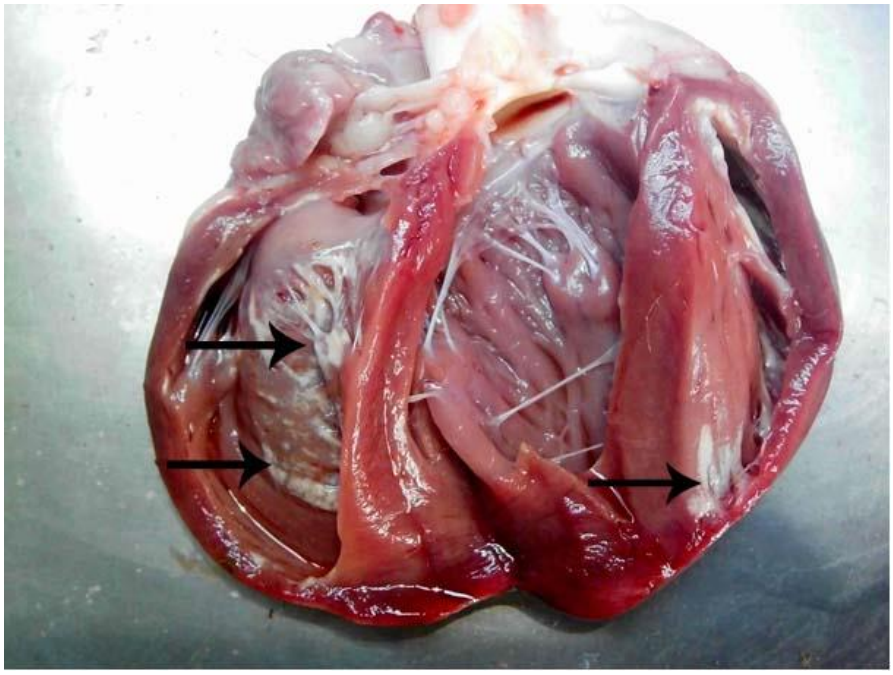

Şekil 6.4. Kalp Kasında Zenker Nekozu, Kuzu, Beyaz kas.

Zenker nekrozunun mikroskobik görünümü

Kas lifleri şişerek, homojen pembe bir görüm alır. Aynı zamanda nekrotik hücrelerde stoplazmik sitriasyon (çizgilenme) kaybolur. Bu yüzden, nekroze alanlar aşırı asidofilik olduğundan hematoksilen-eozin ile kırmızı bir renk aldığı ışık mikroskobunda görülür çizgili kas hücrelerinin çekirdeklerinde piknoz görülür (Şekil 6.5).

Zenker nekrozu mikroskobik olarak; Kas liflerinin şiştiği, homojen pembe bir görüm aldığı, nekrotik hücrelerde stoplazmik sitriasyon kaybolduğu gözlenmektedir.

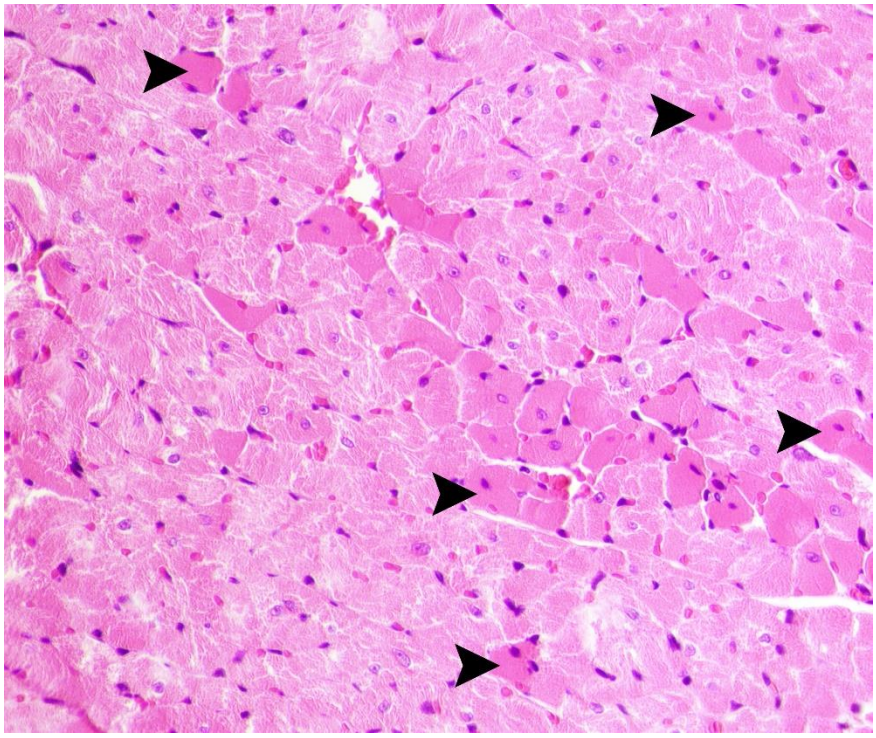

Şekil 6.5. Kalp Kasında Zenker Nekrozu (okbaşları), Rat, Cisplatin Toksikasyonu.

Zenker nekrozunun prognozu

Çizgili kas hücrelerinin ölümünden sonra nekroze alanlarda zamanla nedbe dokusu gelişir. Sağlam kalan bazı çizgili kas hücrelerinde rejenerasyon gelişebilir.

6. Fibrinoid nekroz

Aşırı duyarlılık reaksiyonları sonucu damar duvarlarında oluşan orta ve küçük çaplı nekrozlara *Fibrinoid nekroz* denilmektedir.

Fibrinoid nekrozun etiyolojisi

Aşırı duyarlılık reaksiyonları, Periarteritis nodosa hastalığı, Cıva zehirlenmesi, Sığırların korizası ve viral diare mukozal hastalığı, gibi sebepler Fibrinoid nekrozu olauşturan nedenler arasında sayılmaktadır.

Fibrinoid nekrozun patogenezisi

Aşırı duyarlılık reaksiyonları, Periarteritis nodosa hastalığı,Cıva zehirlenmesi,Sığırların korizası ve viral diare mukozal hastalık etkenleri bir

fibrinoid vaskulitise sebep olarak bağ doku hücrelerinin beslenmesine engel olur ve bölece fibrinoid nekroz oluşur.

Fibrinoid nekrozun makroskopik görünümü

Küçük ve orta çaplı damarlarda fibrinoid nekrotik tipte dejenerasyon ve kanama gibi değişiklikler gözlenir.

Fibrinoid nekrozun mikroskobik görünümü

Nekroz alanları genellikle küçük odaklar halinde, pembe- homojen kitleler görünümündedir (Şekil 6.6).

Fibrinoid nekrozun prognozu

Fibrinoid nekrozun prognozu nekrozu oluşturan hastalık etkenine bağlı olarak değişmekle birlikte çoğu ölümle sonuçlanır.

Fibrinoid nekroz Periarteritis nodosa hastalığı, Cıva zehirlenmesi, Sığırların korizası ve viral diare mukozal hastalığı gibi durumlarda gözlenir.

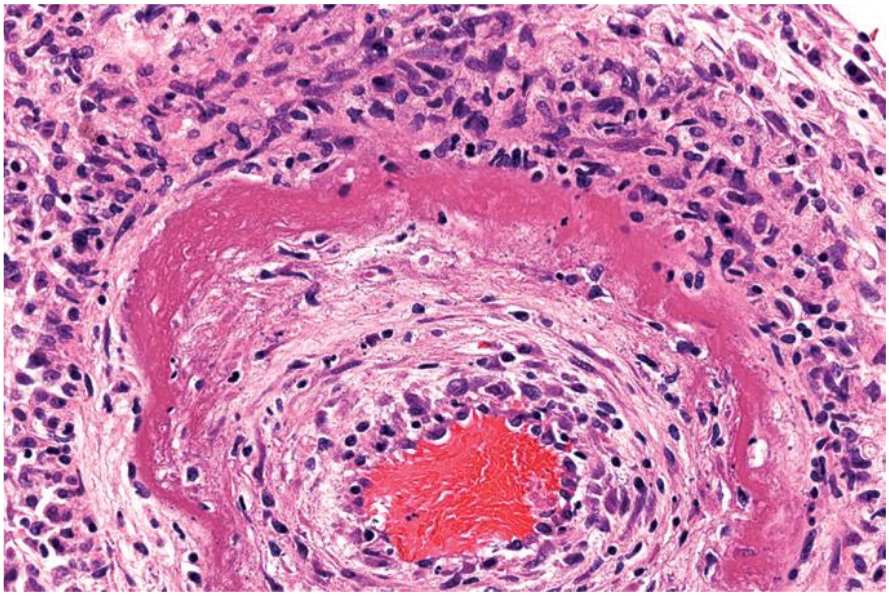

Şekil 6.6. Poliarteritisli Hastanın Arterlerinde Fibrinoid Nekroz, (Kumar ve ark, 2013)

Genel Olarak Nekrozların Prognozu

Nekrotik doku, genel olarak vücutta uzun bir süre kalmaz ve vücuttan çeşitli yollarla atılır. Bu atılma şekilleri şunlardır;

1. Nekroze dokunun erimesi ve sıvı halindeki bu dokunun kan veya lenf damarları yolu ile rezorbe edilmesi: Nekroz odağı küçükse bu yolla atılır.

2. Nekroze dokunuın eriyerek kistik bir hal alması: Büyük nekroz odakları eriyerek içerisi sıvı dolu kavernler oluşturarak kistik bir yapıya dönüşürler ve vücuttan uzun sürede lenf damarları yolu ile uzaklaştırılırlar.

3. Nekroze dokunun irin yapan bakterilerce enfekte olması ve abseleşmesi: Nekroz odağının piyojen bakteriler ile enfekte olarak irinleşmesi sonucunda apse oluşur.Apse vücut yüzeylerine yakınsa zamanla patlar ve vücut dışına çıkmış olur.

4. Nekroze dokunun kapsüllenmesi: Koagulasyon ve kazeifikasyon nekrozlarında görüldüğü gibi nekrotik kitle fibröz bir bağ doku ile sınırlandırılmasıdır. *Nektotik kitle erime ve bu erimeyen nekroz zamanla yabancı cisim olarak algılanır ve yangısal reaksiyonlar sonucunda fibroz bir kapsülle çevrelenir.* Kapsül içerisindeki nekrotik kitle uzun zaman bulunduğu yerde zararsız olarak kalır. Tüberkülozda ve paraziter etkenlerin etrafında bu reaksiyon gerçekleşir.



Nekrozların Prognozunda kireçlnme olayı nekroz sonucunda açığa çıkan nükleik asitlerin olumsuz etkilerini azaltmak için Nekrotik kitleye kalsiyum tuzlarının çökmesi durumudur.

5. Deskuamasyon ve kabuk atma: Vücudun dış yüzeyi ile lumenli organların lumene bakan yüzeylerinde oluşan nekrozlarda ölü hücreler veya dokular yerlerinden ayrılır ve dökülürler.Böylece vücuttan atılırlar. Derinin kepeklenmesi ve yara kabuklarının atılması bu yolla olmaktadır.

6. Organizasyon (Nedbeleşme): Nekrotik bölgeye çevresinde gelişen kan damarlar ve bağ doku hücreleri dahil olarak nekrotik kitle fagosite edilir ve bu bölgede nedbe dokusu oluşur.

7. Kireçlenme: Nekrotik kitleye kalsiyum tuzlarının çökmesi durumudur. Kalsiyum tuzları eklemlerde çökmemiş, yalnızca nekrotik bölgede çökmüş ise yaşam boyu zararsız olarak vücutta kalabilir. Ca tuzları eklemlerde çökerse harekette güçlükler doğurabilir.

8. Gangrenleşme: Nekroze kitle içerisine saprofit bakterilerinin karışması ve bu kitlenin enfekte olması ile oluşur.

9. Atrofi oluşumu: Nekrotik doku rejenere olamıyorsa ve çok sayıda hücre ölümü şekillenmişse doku ve organlarda atrofi (küçülme) meydana gelir.

10. Rejenerasyon: En olumlu nekroz sonucu olup, ölen ve kaybolan hücrelerin yerini çoğalan yeni parankim hücrelerinin almasıdır. Bu durum nekroz odağı küçükse gerçekleşebilir. Bronş, bronşiol ve alveol epitellerinde, böbrek ve karaciğer hücrelerinin (parankim hücreleri parçalanmamışsa), mide- barsak mukozasında ise örtü epitelinin rejenerasyonu ile nekrotik doku eski haline döner.

Nekrozun konak üzerindeki etkileri

Nekrotik dokuda hangi tip hücrenin etkilendiğine, nekroze olan hücrelerin bulunduğu yere, sayısına ve etki derecesine bağlı olarak değişim gösterir. Organ ve dokularda yüzeysel bir yerleşim gösteren nekrozlar çeşitli isimler alırlar:

Erezyon: Derinin Epidermis tabakasından germinatif tabakaya kadar ulaşan, sınırlı, yayvan nekrozlara "*erezyon*" denir. Şap ve çiçek hastalığı gibi viral etkenler sonucu oluşan nekrozlardır ve iz bırakmadan iyileşirler.



Ülser: Deri ve mukozalardaki nekrozun subepitelyal dokuya kadar uzanması sonucu oluşan derin yaralanmalardır.

Ülser: Deri ve mukozalardaki nekrozun *subepitelyal* dokuya kadar uzanması sonucu oluşan ülserlerin içleri nekrotik doku artıkları ile doludur.

Dejeneratif veya nekrotik hücrelerin stoplazmalarından birtakım enzimler kana geçer. Kan serumundaki bu enzimler, birtakım özel metotlarla ortaya konulabilirler ve bu enzimler oluşan nekrozun tipini ve özel yerleşim yerini yansıtırlar. Örneğin, Karaciğerin orta şiddetteki nekrozlarında zedelenen hepatositlerin stoplazmalarından serum glutamik puruvat transaminaz (SGPT),

alanin transaminaz gibi enzim salınır. Karaciğerde görünen Aspertat amino transferaz veya serum glutamik oksalasetik tranaminaz (SGOT) enzimidir ve mitokondrilerde bulunur. Dolayısı ile de karaciğer ve kaslardaki nekrozların şiddeti hakkında önemli bilgiler verir.

Doku nekrozlarının ortaya çıkarılmasında kullanılan diğer enzimler ise şunlardır: "Laktaz dehidrojenaz (LDH), creatin fosfokinaz (CPK) ve alkalin fosfataz (ALP)" gibi izo enzimler hücredeki özel tip nekrozlar sonucu kan serumuna geçerler. Çoğu defa bir gün ya da daha kısa sürede serumdan atılırlar.

Nekroz alanı, tarafından sarılarak canlı kısımlardan ayrıldığı zaman, dıştan bir erime oluncaya kadar tek parçadan oluşan bir nodül şeklinde kalır. İnternal erime ise düşük düzeyde kalabilir. Böyle izole olmuş nekrotik kitleye "*sekester*" ve bu olaya da "*sekestrasyon*" adı verilir. Bu olayın en belirgin örneği kemik doku sekestrasyonudur. Çünkü burada rezorbsiyon ve lizin çok güç olarak şekillenir. Bundan başka infarktuslarda, downer ineklerinin iskelet kaslarında ve akut mastitis olaylarında sekester oluşumu gözlenir. Ayrıca atların cidago fistülleri ile çene altı lenf düğümlerinin apselerinde de böyle bir sekester oluşumu görülebilir.

GANGREN

Çoğunlukla ektremiteler, kulak, kuyruk, meme, akciğer ve barsaklarda görülen büyük çaptaki nekroz olaylarıdır. Çoğunlukla bu dokulardaki kansızlık sonucu oluşan nekroz olaylarını, saprofit bakterilerin enfekte etmesi şeklinde oluşur.

Gangrenin etiyoljisi

1. Dokularda nekroz oluşturan bütün sebepler aynı zamanda nekrozun sonlanma şekillerinden biri olan gangreni de oluşturabilir. Dokuda önce nekroz oluşur daha sonra o doku saprofit bakterilerce enfekte edilir.

2. Gazlı gangrende ise klostridium cinsi ve gaz oluşturan sporlu aneorop bakteri nekroze dokuyu enfekte eder.

3. Ekstremitelerde ve barsaklarda kan akımının bozulması veya tamamen durması bu dokularda gangren oluşumuna sebebiyet verir.

4. Akciğer ve memelerdeki öldürücü bakteri toksinleri söz konusu olduğu durumlardaki dokularda öncelikle nekroz oluşur daha sonra gangren oluşur.

5. İrritan ilaçların yutturulması sırasında, beceriksizlik sebebi ile ilaçların trakeya oradan da akciğerlere gitmesi de gangrene yol açabilen bir durumdur.



Islak gangrenler, çoğunlukla nekrozun oluştuğu sırada çok kanlı olan doku ve organlarda görülürler.

Gangrenin patogenezisi

Gangren olayında ilk olarak dokuda çeşitli nedenlerle geniş çaplı nekroz olayı meydana gelir. Daha sonra bu nekrotik doku saprofit ve kokuşma bakterilerince enfekte olur ve bunun sonucunda gangren meydana gelir.

Gangrenin makroskobik görünümü

Makroskobik olarak ıslak, kuru ve gazlı olmak üzere başlıca üç tür gangren gözlenir:

a) Islak Gangren: Nekrotik kitleye piyojen bakterilerin karışması sonucunda iskemi ve enfeksiyonun birleşmesi ile oluşan kokuşmaya *ıslak gangren* denir. Bu gangrende doku çoğunlukla esmer veya siyah renkte olup ödemli ve yumuşaktır. Ayrıca olayda rol alan bakteri türüne göre, gangrenden etrafa pis bir kokunun da yayıldığı hissedilir. Islak gangrenler, çoğunlukla nekrozun oluştuğu sırada çok kanlı olan doku ve organlarda (Akciğer, Barsak, uterus gibi iç organlar, daha az olarak da vücudun yüzey kısımları) görülürler. Barsaklarda ıslak gangren volvulus, rotasyon ve invaginasyon gibi barsak vaziyet değişikliklerinde hemorajik bir nekrozu takiben oluşurken, uterusta ve akciğerde irritan ve hatalı ilaç kullanımı sonucunda meydana gelir.

Yaş gangrende kokuşma bakterileri nekroza katılınca dokularda kükürtlü hidrojen (H_2S) oluşur ve bu nedenle gangrenli doku pis kokuludur. Oluşan H_2S kan pigmentlerinden demir ile birleşirse sülfidler (FeS) oluşur ve doku kirli yeşil hatta siyah renkte görünür.

b) Kuru gangren: Nekrozda irin yapan bakteriler yoksa nekrotik kitle suyunu kaybederek kurur ve buna *kuru gangren* adı verilir. Kuru gangren kan ve vücut sıvıları bakımından fakir olan doku ve organlarda ayrıca kan akımının engellendiği ve nekrozun yavaş geliştiği vücut kesimlerinde meydana gelir. Bu gangrene maruz kalmış doku ve organların kurumuş, büzüşmüş ve deri gibi olup, açık renkte oldukları görülür. Kuru gangren daha çok damar daraltıcı etkisi olduğu için çavdar mahmuzu ile zehirlenmelerde bütün ekstremitelerde donmalarda kulak kepçesi, kuyruk ucu, dil ibik ve sakal gibi perifer organlarda görülür.

Örnek

- Örneğin; Yeni doğanlarda göbek kordonun kuruması kuru gangrene sonucu oluşan bir durumdur.

Gazlı gangrenler, nekrotik kitleye gaz yapıcı bakterilerin girmesiyle oluşmaktadır.

c) Gazlı gangren: Nektotik kitleye *klostridium* türlerinin katılması sonucu gangrene olan dokuda gaz kabarcıklarının oluşması ve gangrenli bölgenin pis kokulu olması haline "*gazlı gangren*" denir. Ayrıca dokuda gaz kabarcıkları şekillendiği için; gangrenli dokuda çıtırtılı bir ses duyulur (Şekil 6.7).

Örnek

- Örneğin; yanıkara, malign ödem gibi hastalıklarda oluşan gangrenler gazlı gangrenlerdir.

Gangrenin görüldüğü dokunun tamamı çevresindeki sağlam dokudan kesin bir sınırla ayrılır. Gangrene dokuyu bir kuşak gibi sağlam dokudan ayıran bu dokuya "demarkasyon bölgesi" denir. Hiperemi ve yangıya ilgili olarak kırmızı veya mavi renkte ve şişkin bir durumda olan bu bölge hayvan canlı iken de, öldükten sonra da gözle kolayca görülebilecek bir özelliktir.



Şekil 6.7. Yanıkara Hastalıklı Koyun, Sukutan Konjesyon ve Malignant Ödem, Gazlı Gangren.

Gangrenin mikroskobik görünümü

Gangrenli doku kesitlerinde yaygın olarak hem koagulasyon, hem de likefaksiyon özelliğindeki nekrozlar görülür. Ancak nekrozlar gangrenin spesifik bulgusu değildir. Tanıtıcı bulgu, gangrende doku içerisinde iri, çomak şeklinde, az veya çok sayıda bakterilerin bulunmasıdır.

Saprofit bakterilerin çoğu, Klostridium cinsi etkenler tarafından oluşturulan gazlı gangren olayındaki kadar çok gaz kabarcığı üretmedikleri için, bu dokuların kesitlerinde çok az boşluk görülecektir. Çünkü bu kabarcıklar kesitlerde boşluklar halinde görülecektir

Gangrenin prognozu

Sapremi, saprofit bakterilerin kana karışmasına denir. Genellikle toksemi sonucu immun sistemin zafiyetiyle ortaya çıkar

• Proteinli maddelerin yıkımı sonucu gangrenli dokuda oluşan toksinlerin kana karışması ile "*toksemi*" olayı baş gösterir.

• Toksemi sonucu direnci kırılan hayvanda saprofit bakterilerin kana karışması demek ile "*sapremi*" durumu oluşur.

• Gangren olan organ operatif yolla sağıltılmaya çalışılır. Bunun yanısıra akciğer gangreni olan hayvanın vücut direnci arttırılır.

• Vücut direnci arttığı için vücut, savunma sistemi ile gangrenli bölgeyi sağlam dokudan ayıran "*demarkasyon bölgesini*" oluşturur.

• Tedavi edilmeyen kuyruk ve ekstremite gangrenleri ise gangrenli dokunun düşmesi ile sonlanır.

• Uterus, akciğer, barsak gibi iç organların gangrenleri ve yanıkara, malign ödem gibi hastalıklara yakalanan hayvanların sonu ölümdür.

• Yüzlek gangrenler ise vücuttan atılır ve bu böllge iyileşmiş olur.



Bireysel Etkinlik

- Nekroz nedir, nekroz ve apoptozis arasında nasıl bir fark vardır?
- Nekrozun çeşitleri nelerdir?
- Nekroze hücre stoplazmasında olan değişiklikler nelerdir?
- Nekroze hücre çekirdeğinde oluşan değişiklikler nelerdir?
- Genel olarak nekrozların prognozu nasıldır?
- Gangren nedir, çeşitleri nelerdir?



Özet

•Canlı organizmda hücrelerin yersel olarak ölümlerine nekroz denir. Nekrozun kimyasal, beslenme yetersizlikleri, sinirsel, mekanik ve fiziksel, enfeksiyözsebepler gibi pekçok etiyolojik faktör rol almaktadır. Nekrotik hücrede kendine özgü morfolojik değişiklikler olur. Bu değişikler, stotlazmada, stoplazmada glikojenin tüketilmesi, hücre stoplazmasının eozinofilik boyanması, stoplazmolizis gibi değişikliklergözlenir. Stoplazmada glikojenin tüketilmesi, özellikle hipoksik nedenlerle meydana gelen nekroz olayında hücre içinde metobolizma aerobikten aneorobiğe donüşünce stoplazmada glikojen tükenmiş olur. Hücre stoplazmasının eozinofilik boyanması, Stoplazmada RNA'nın enzimatik yıkımı ve stoplazma proteinlerinin denaturasyonu sonucu polipeptit zincirlerinin açığa çıkması ile eozinin bağlanacağı alanlar artar ve stoplazma daha pembe-kırmızı bir renk alır. Stoplazmolizis, nekrotik hücre stoplazmalarının daha az yoğun bir hal alarak gözden tamamen silinmesi durumudur. Çekirdekte ise piknoz, karyoreksiz ve karyolizdir. Piknoz, hücre çekirdeğinde oluşan ilk değişikliktir.Epitel ve sinir hücrelerinde daha belirgin olarak görünebilen, hücre çekirdeğinin büzüşüp küçülerek hematoksilen eozin ile daha koyu renkte boyanması durumudur. Karyoreksiz, piknozdan sonra görülen değişiklik olup, çekirdeğin parçalanması veya toz haline gelmesidir. Karyoliz, Bu dönem çekirdeğin eriyerek gözden silindiği dönemdir. Nekrotik doku; Nekrozun sebebine, Dokuda gelişen patolojik olaya, nekrozun yer aldığı dokuya, Dokuda bulunan nekrozun yaygınlığına, bağlı olarak değişen makroskopik ve mikroskobik özelliklere sahip olduğu dikkati çeker. Bu faktörler dikkate alındığında nekrozlar aşağıdaki gibi sıralanır. Koagulasyon nekrozu =(Pıhtılaşma nekrozu), Kazeifikasyon nekrozu =(Peynirleşme nekrozu), Kollikuasyon (likuifaksyon) nekrozu =(Erime nekrozu), Steato nekroz = (Yağ nekrozu), Zenker (hiyalin), nekrozu = (Kas nekrozu), Fibrinoid nekroz, olmak üzere altı kısma ayrılır. Koagulasyon nekrozu, esas olarak stoplazma proteinleri pıhtılaşmaktadır. Kazeifikasyon nekrozu, doku ve hücrelerin süt pıhtısı veya beyaz peynire benzediği nekroz çeşididir. Likefaksiyon nekrozu, hızlı ve enzimatik hücre ölümleri görülen, tam yıkımlanma ile sonuçlanan nekroz çeşididir. Steato nekroz,Travmatik ve enzimatik nedenler sonucunda yağ dokusunun kendini oluşturan unsurlara parçalanmasına denir. Zenker nekrozu, Hiyalin dejenereasyonunun ilerlemesi sonucunda gelişen ve yalnızca çizgili kaslarda ortaya çıkan bir koagulasyon nekrozudur. Fibrinoid nekroz, aşırı duyarlılık reaksiyonları sonucu damar duvarlarında oluşan orta ve küçük çaplı nekrozlara denir. Nekrozların prognozu, Nekroze dokunun erimesi ve sıvı halindeki bu dokunun kan veya lenf damarları yolu ile rezorbe edilmesi, Nekroze dokunuın eriyerek kistik bir hal alması, Nekroze dokunun irin yapan bakterilerce enfekte olması ve abseleşmesi, Nekroze dokunun kapsüllenmesi, Deskuamasyon ve kabuk atma, Organizasyon, Kireçlenme, Gangrenleşme, Atrofi oluşumu, Rejenerasyon şeklinde sonuçlanabilir. Gangren, nekroz olaylarını, saprofit bakterilerin enfekte etmesi şeklinde oluşur. Gangren makroskobik olarak, ıslak, kuru ve gazlı gangren olarak üç şekilde gözlenmektedir.

DEĞERLENDİRME SORULARI

1. Aşağıdakilerden hangisinde nekrozun tanımı doğru olarak verilmiştir?
   a) Canlının ölümünden sonra nekropsi yapılana kadar geçen sürede hücrenin kendi enzimleriyle kendini eritmesine
   b) Bir canlıda bazı hücresel ürünlerle (nötrofil, makrofaj vs) diğer hücrelerin ölmesine denir.
   c) Canlı organizmada hücre ve dokuların bölgesel olarak ölümünün yanısıra irreversible dejenerasyonların en son dönemi olarak da tanımlanmaktadır.
   d) Fizyolojik ve programlanmış hücre ölümü şekline denir.
   e) Çekirdeğin parçalanması veya toz haline gelmesine denir.
2. Aşağıdakilerden hangisi nekrotik dokulardaki stoplazmik değişikliklerdendir?
   a) karyoliz
   b) karyoreksis
   c) piknoz
   d) stoplazmoliz
   e) otoliz

3. Aşağıdakilerden hangisi nekrotik dokulardaki stoplazmik değişikliklerden hücre stoplazmasında glikojen tüketilmesinin tanımıdır?

   a) Hipoksik nedenler sonucunda oluşan nekrozlarda; hücre metabolik aktiviteler için aerobik glikojenezisten anerobik glikojenezise dönüşerek glikojeni tüketir. Bu glikojenin tüketilmesi ile bu hücreler normal hücrelerden daha camsı ve homojen grünümdedir.
   b) Nekrotik hücre stoplazmalarının daha az yoğun bir hal alarak gözden tamamen silinmesi durumudur.
   c) Piknozdan sonra oluşan çekirdeğin parçalanması veya toz haline gelmesi olayıdır.
   d) Bu dönem çekirdeğin eriyerek gözden silindiği dönemdir. Çekirdekte serbest hale gelen nükleik asitler yıkımlandığı için çekirdek bazik boyalarla boyanamaz.
   e) Stoplazmada RNA'nın enzimatik yıkımı ve stoplazma proteinlerinin denaturasyonu sonucu polipeptit zincirlerinin açığa çıkması ile eozinin bağlanacağı alanlar artar ve stoplazma daha pembe-kırmızı bir renk alır.

4. Aşağıdakilerden hangisi nekrozun genel etiyolojisi ve patogenezi ile iligili değildir?
   a) Enfeksiyöz sebepler
   b) Sinirsel sebepler
   c) Mekanik ve Fiziksel sebepler

d) Biyolojik sebepler

e) Kimyasal sebepler

5. Aşağıdakilerden hangisi nekrozun çeşitlerinden değildir?

a) Koagulasyon nekrozu

b) Otoliz nekrozu

c) Kollikuasyon nekrozu

d) Kazeifikasyon nekrozu

e) Steato nekrozu

6. Likefaksiyon (erime, kollikuasyon) nekrozu nedir hangi organda görülür?

a) Aşırı duyarlılık reaksiyonları sonucu damar duvarlarında oluşan orta ve küçük çaplı nekrozlardır. Damar dokularında görülür.

b) Travmatik ve enzimatik nedenler sonucunda yağ dokusunun kendini oluşturan unsurlara parçalanmasına denir. Yağ dukusunda gözlenir.

c) Bu nekroz çeşidinde esas olarak stoplazma proteinleri pıhtılaşmaktadır. Tüm hücrelerde gözlenir.

d) Hızlı ve enzimatik hücre ölümleri görülen, tam yıkımlanma ile sonuçlanan nekroz çeşididir. Beyin dokusunda gözlenir.

e) Hiyalin dejenereasyonunun ilerlemesi sonucunda gelişen ve yalnızca çizgili kaslarda ortaya çıkan bir koagulasyon nekrozudur. Kas dokularında gözlenir.

7. Aşağıdakilerden hangisi nekrozun prognozu değildir?

a) Rejenerasyon

b) Atrofi oluşumu

c) Nekroze doku bölgesinde hücreler prolifere olarak tümör oluşması

d) Kireçlenme

e) Organizasyon

8. Aşağıdakilerden hangisi gangreni doğru olarak tanımlamıştır?

a) Bir canlıda bazı hücresel ürünlerle diğer hücrelerin ölmesine denir.

b) Kansızlık sonucu oluşan nekroz olaylarını, saprofit bakterilerin enfekte etmesine denir.

c) Hiyalin dejenereasyonunun ilerlemesi sonucunda gelişen ve yalnızca çizgili kaslarda ortaya çıkan bir olaydır.

d) Nekrotik hücre stoplazmalarının daha az yoğun bir hal alarak gözden tamamen silinmesine denir.

e) Fizyolojik ve programlanmış hücre ölümü denir

9. Aşagıdakilerden hangisi gagren çeşitlerinden biridir?

a) Kireçlenme

b) Nekroz

c) Heteroliz

d) Kuru gangren

e) Apoptozis

10. Aşağıdakilerden hangisinde ıslak gangrenin tanımı doğru olarak verilmiştir?

a) Nekrotik kitleye piyojen bakterilerin karışması sonucunda iskemi ve enfeksiyonun birleşmesi ile oluşan kokuşmaya ıslak gangren denir.

b) Nektotik kitleye *klostridium* türlerinin katılması sonucu gangrene olan dokuda gaz kabarcıklarının oluşması ve gangrenli bölgenin pis kokulu olması haline ıslak gangren denir.

c) Çoğunlukla bu dokulardaki kansızlık sonucu oluşan nekroz olaylarını, saprofit bakterilerin enfekte etmesine ıslak gangren denir.

d) Nekrozda irin yapan bakteriler yoksa nekrotik kitle suyunu kaybederek kurur ve buna ıslak gangren adı verilir.

e) Islak gangren, canlı dokunun yada canlı dokudaki hücrelerin bölgesel olarak ölümünün yanısıra irreversible dejenerasyonların en son dönemi olarak da tanımlanmaktadır.

Cevap Anahtarı

1c, 2c, 3a, 4d, 5b, 6d, 7c, 8b, 9d, 10a

CEVAP ANAHTARI

Soru No	Cevap Şıkkı	Sorunun bulunduğu sayfa no:	Sorunun bulunduğu sayfanın paragraf nosu:	Soruya dair anahtar kelimeler (3 adet)
1	C	4	2	Nekroz, irreverzible
2	C	15	4	Nekroz, stoplazmik değişiklikler
3	A	7	2	Stoplazmik, glikojen tüketilmesi
4	D	5	1	Biyolojik, Nekroz sebepleri
5	B	10	5	Nekroz, nekroz çeşitleri,
6	D	12	1	Likefaksiyon, nekroz, beyin
7	C	15	1	Prognoz, nekroz

8	B	15	10	Gangren, saprofit
9	D	17	3	Kuru gangren
10	A	19	2	Islak gangren

YARARLANILAN KAYNAKLAR

Aydın, Y. (2008). *Temel patoloji*, Ankara: Ayban Matbaacılık.
Bahçıvanlar Basım Sanayi A.Ş.

Erer, H., Kıran, M.M., Çiftçi, M.K. (2000). *Veteriner genel patoloji*, Konya:

Gül, Y. (2009). *Genel patoloji*, Van: Yüzüncü Yıl Üniversitesi Yayınları; No. 49. Veteriner Fakültesi Yayınları, No.1

Köküuslu, C. (1996). *Genel patoloji*, Ankara: Medisan Yayınevi.

Kumar, V., Abbas, A.K., Fausto, N., Mitchell, R.N. (2013). *Robbins basic pathology*, 9th Edition, Philedephia: Saunders Elsevier.

Yıldırım, S. (2017). Investigation by histopathological and TUNEL method of the protective effect of Resveratrol on carbon tetrachloride induced liver toxicity in rats. Atatürk Üniversitesi Veteriner Bilimleri Dergisi, 12(2), 178-186.

Yıldırım, S., Ekin, S., Huyut, Z., Oto, G., Comba, A., Uyar, H., ... & Çınar, D. A. (2018). Effect of chronic exposure to sodium fluoride and 7, 12-dimethylbenz [a] anthracene on some blood parameters and hepatic, renal, and cardiac histopathology in rats, 51, 3.

Yıldırım, S., Irak, K., Mert, H., Dogan, I., & Mert, N. (2016). Serum biochemical and histopathological examinations of some tissues of lambs with muscular dystrophy in Van. Scientific Works. Series C. Veterinary Medicine, 62(2), 52-55.

Yildirim, S., Celikezen, F. C., Oto, G., Sengul, E., Bulduk, M., Tasdemir, M., & Cinar, D. A. (2018). An investigation of protective effects of litium borate on blood and histopathological parameters in acute cadmium-induced rats. Biological trace element research, 182(2), 287-294.

Yildirim, S., Ozkan, C., Huyut, Z., & Çınar, A. (2019). Detection of Se, Vit. E, Vit. A, MDA, 8-OHdG, and CoQ10 Levels and Histopathological Changes in Heart Tissue in Sheep with White Muscle Disease. Biological trace element research, 188(2), 419-423.

UZUN ÖZET
Ders Adı: Veteriner Genel Patoloji
Ünite No ve Adı: NEKROZ

- **NEKROZ**
- *Nekroz*; canlı dokunun yada canlı dokudaki hücrelerin bölgesel olarak ölümünün yanısıra irreversible dejenerasyonların en son dönemi olarak da tanımlanmaktadır.
- *Apoptozis;* Fizyolojik hücre ölümünün en sık görülen formudur ve birçok mekanizmada kilit rol üstlenir. Bu ölüm şekli 1970'li yılları öncesinde büzüşme nekrozu olarak tanımlanmaktaydı. Apoptoz (apoptozis) terimi, ilk kez 1972 yılında British Journal of Cancer dergisinde Kerr ve arkadaşları tarafından, fizyolojik ve programlanmış hücre ölümü şeklinde tanımlanmıştır.

Nekrotik Hücrelerde Morfolojik Değişiklikler

Nekrotik doku ve hücrelerde dejenaratif değişiklikler ile birlikte kendilerine özgü yapısal birtakım değişiklikler görülür. Mikroskobik olarak nektrotik hücrelerdeki değişiklikler *çekirdekte, stoplazmada* veya *her ikisinde* birlikte oluşabilir.

- **Nekroze olan hüclerin stoplazmalarındaki değişiklikler;**
- Hücre stoplazmasında glikojen tüketilmesi; Hipoksik nedenler sonucunda oluşan nekrozlarda; hücre metabolik aktiviteler için aerobik glikojenezisten

anerobik glikojenezise dönüşerek glikojeni tüketir. Bu glikojenin tüketilmesi ile bu hücreler normal hücrelerden daha camsı ve homojen grünümdedir.

- Hücre Stoplazmasının Eozinofilik Boyanması: Stoplazmada RNA'nın enzimatik yıkımı ve stoplazma proteinlerinin denaturasyonu sonucu polipeptit zincirlerinin açığa çıkması ile eozinin bağlanacağı alanlar artar ve stoplazma daha pembe-kırmızı bir renk alır.
- Stoplazmolizis: Nekrotik hücre stoplazmalarının daha az yoğun bir hal alarak gözden tamamen silinmesi durumudur.
- **Nekroze hücre çekirdeğinde oluşan değişiklikler;**
- *Piknoz:* Hücre çekirdeğinde oluşan ilk değişikliktir. Epitel ve sinir hücrelerinde daha belirgin olarak görünebilen, hücre çekirdeğinin büzüşüp küçülerek hematoksilen eozin ile daha koyu renkte boyanması durumudur. Koyu renk almasının nedeni ise hücre ölümü ile ilgili olarak salınan nükleik asitlerin bazik bir boya olan hematoksileni daha fazla tutmasıdır.
- *Karyoreksis:* Piknozdan sonra oluşan çekirdeğin parçalanması veya toz haline gelmesi olayıdır.
- *Karyolizis:* Bu dönem çekirdeğin eriyerek gözden silindiği dönemdir. Çekirdekte serbest hale gelen nükleik asitler yıkımlandığı için çekirdek bazik boyalarla boyanamaz.
- **Nekrozun Genel Etiyolojisi ve Patogenezi**
- Dokularda nekroz oluşumuna sebep olabilecek etkenler ve bunların dokuları etkileme mekanizmaları şöyledir: *Kimyasal sebepler, Beslenme yetersizlikleri, Sinirsel sebepler, Mekanik ve fiziksel sebepler, Enfeksiyöz sebepler* bulunmaktadır.
- **Nekrozun Çeşitleri**

  Nekrotik doku; Nekrozun sebebine, Dokuda gelişen patolojik olaya, nekrozun yer aldığı dokuya, Dokuda bulunan nekrozun yaygınlığına, bağlı olarak değişen makroskopik ve mikroskobik özelliklere sahip olduğu dikkati çeker. Bu faktörler dikkate alındığında nekrozlar aşağıdaki gibi sıralanır:

Koagulasyon (pıhtılaşma) nekrozu: Koagulasyon nekrozunun karakteristik özelliği ölü dokularda jelatin benzeri bir madde birikimesidir. Bu nekroz çeşidinde esas olarak stoplazma proteinleri pıhtılaşmaktadır.

Kazeifikasyon (peynirleşme) nekrozu: En fazla insan ve sığır tüberkülozu ayrıca aspergilloz, burusella, tularemi, koyun pseudotuberkülozu ve insanların frengisinde görülen doku ve hücrelerin süt pıhtısı veya beyaz peynire benzediği nekroz çeşididir.

Likefaksiyon (erime, kollikuasyon) nekrozu: Hızlı ve enzimatik hücre ölümleri görülen, tam yıkımlanma ile sonuçlanan nekroz çeşididir.

Steato (yağ) nekrozu: Travmatik ve enzimatik nedenler sonucunda yağ dokusunun kendini oluşturan unsurlara parçalanmasına " Yağ Nekrozu" denir.

Steato nekrozun etiyolojisi

1. Pankreasın yağları parçalayan salgısının (lipaz) etkisi,

2. Yağların bulunduğu bölgeye mekanik etmenlerin etki etmesi.

Zenker (hyalin, kas) nekrozu: Hiyalin dejenereasyonunun ilerlemesi sonucunda gelişen ve yalnızca çizgili kaslarda ortaya çıkan bir koagulasyon nekrozudur.

Fibrinoid nekroz: Aşırı duyarlılık reaksiyonları sonucu damar duvarlarında oluşan orta ve küçük çaplı nekrozlara Fibrinoid nekroz denilmektedir.

- **Genel Olarak Nekrozların Prognozu**

Nekrotik doku, genel olarak vücutta uzun bir süre kalmaz ve vücuttan çeşitli yollarla atılır. Bu atılma şekilleri; *1. Nekroze dokunun erimesi ve sıvı halindeki bu dokunun kan veya lenf damarları yolu ile rezorbe edilmesi: 2. Nekroze dokunuın eriyerek kistik bir hal alması: 3. Nekroze dokunun irin yapan bakterilerce enfekte olması ve abseleşmesi: 4. Nekroze dokunun kapsüllenmesi: 5. Deskuamasyon ve kabuk atma: 6. Organizasyon (Nedbeleşme): 7. Kireçlenme, 8. Gangrenleşme, 9. Atrofi oluşumu, 10.Rejenerasyon olarak sıranmaktadır.*

- Gangren

Çoğunlukla ektremiteler, kulak, kuyruk, meme, akciğer ve barsaklarda görülen büyük çaptaki nekroz olaylarıdır. Çoğunlukla bu dokulardaki kansızlık sonucu oluşan nekroz olaylarını, saprofit bakterilerin enfekte etmesi şeklinde oluşur. *Gangrenin makroskobik görünümü ne göre:* ıslak, kuru ve gazlı olmak üzere başlıca üç tür gangren gözlenir:

Islak Gangren: Nekrotik kitleye piyojen bakterilerin karışması sonucunda iskemi ve enfeksiyonun birleşmesi ile oluşan kokuşmaya ıslak gangren denir. Bu gangrende doku çoğunlukla esmer veya siyah renkte olup ödemli ve yumuşaktır.

Kuru gangren: Nekrozda irin yapan bakteriler yoksa nekrotik kitle suyunu kaybederek kurur ve buna kuru gangren adı verilir. Kuru gangren kan ve vücut sıvıları bakımından fakir olan doku ve organlarda ayrıca kan akımının engellendiği ve nekrozun yavaş geliştiği vücut kesimlerinde meydana gelir.

Gazlı gangren: Nektotik kitleye *klostridium* türlerinin katılması sonucu gangrene olan dokuda gaz kabarcıklarının oluşması ve gangrenli bölgenin pis kokulu olması haline "gazlı gangren" denir. Ayrıca dokuda gaz kabarcıkları şekillendiği için; gangrenli dokuda çıtırtılı bir ses duyulur.

DENEME TESTİ

1. Nekroz ile apoptozis arasında nasıl bir fark vardır?
   a) Apoptoz genellikle organizmaya yararlı etkiler sağlarken, nekroz hemen her zaman zararlı ve ölümcül etkiler ortaya çıkarır.

b) Nekroz, Canlının ölümünden sonra nekropsi yapılana kadar geçen sürede hücrenin kendi enzimleriyle kendini eritmesine iken, Apoptozis, bir canlıda bazı hücresel ürünlerle diğer hücrelerin ölmesine denir.

c) Nekroz, organizmanın yararına iken, Apoptozis organizmnın zararına neden olur.

d) Nekroz, iç organlarda gözlenirken, apoptozis yüzeysel organlarda görülür.

e) Nekroz, çoğunlukla rejenerasyonla sonlanırken, Apoptozis gangrenle sonlanır.

2. Nekrozun prognozlarından kireçlenme nasıl meydana gelir?

a) Nekrotik hücre stoplazmalarının daha az yoğun bir hal alarak gözden tamamen silinmesi durumudur.

b) En olumlu nekroz sonucu olup, ölen ve kaybolan hücrelerin yerini çoğalan yeni parankim hücrelerinin almasıdır.

c) Nekrotik doku rejenere olamıyorsa ve çok sayıda hücre ölümü şekillenmişse doku ve organlarda kireçlenme meydana gelir.

d) Nekrotik kitleye kalsiyum tuzlarının çökmesi durumudur.

e) Nekroze kitle içerisine saprofit bakterilerinin karışması ve bu kitlenin enfekte olması ile oluşur.

3. Nekrozların genel etiyoloji ve patogenezislerinden olan sinirsel sebeplerin nasıl nekroz oluşturduğu hangi şıkta açıklanmıştır?

a) Asit ve alkaliler gibi ekzojen ajanlar ve endojen ajanlar nekroz oluşturabilmektedir.

b) Piknozdan sonra görülen değişiklik olup, çekirdeğin parçalanması veya toz haline gelmesidir.

c) Vücutta hücrelerin beslenmesi kan yolu ile meydana gelmektedir.

d) Bir bölgede şiddetli ve uzun süre basınç ile bölgede sinirlerde yıkıma sebep olarak nekroz oluşabilmektedir.

e) Perifer sinirlerde oluşan yıkımlanmalar sonucunda bu sinirlerin innerve ettiği bölgelerde nekrozlar oluşur.

4. Aşağıdakilerden hangisi nekrozda meydana gelen morfolojik değişikliklerden değildir?

a) Piknoz

b) Hücre stoplamada glikojenin tüketilmesi

c) Karyoreksis

d) Otofaji

e) Stoplazmolizis

5. Aşağıdakilerden hangisi travmatik ve enzimatik nedenler sonucunda yağ dokusunun kendini oluşturan unsurlara parçalanmasına ile oluşan nekroz çeşididir?

a) Koagulasyon nekrozu

b) Kazeifikasyon nekrozu

c) Kollikuasyon nekrozu

d) Steato nekroz

e) Zenker (hiyalin) nekrozu

6. Aşağıdakilerden hangisinde zenker nekrozunun doğru olarak tanılanmıştır?

a) Hızlı ve enzimatik hücre ölümleri görülen, tam yıkımlanma ile sonuçlanan nekroz çeşididir.

b) Hiyalin dejenereasyonunun ilerlemesi sonucunda gelişen ve yalnızca çizgili kaslarda ortaya çıkan bir koagulasyon nekrozudur.

c) Bu nekroz çeşidinde esas olarak stoplazma proteinleri pıhtılaşmaktadır.

d) Travmatik ve enzimatik nedenler sonucunda yağ dokusunun kendini oluşturan unsurlara parçalanmasına " Yağ Nekrozu" denir.

e) Aşırı duyarlılık reaksiyonları sonucu damar duvarlarında oluşan orta ve küçük çaplı nekrozlara Fibrinoid nekroz denilmektedir.

7. Nekrozun prognozlarından nekroze dokunun kapsüllenmesi hangi durumda meydana gelmektedir?

a) Büyük nekroz odakları eriyerek içerisi sıvı dolu kavernler oluşturarak kistik bir yapıya dönüşürler bu yapıların etrafınıda fibröz kapsül gelişir.

b) Nekroz odağının piyojen bakteriler ile enfekte olarak irinleşmesi sonucunda fibröz kapsül gelişir.

c) Nektotik kitle erimez ve bu erimeyen nekroz zamanla yabancı cisim olarak algılanır ve yangısal reaksiyonlar sonucunda fibroz bir kapsülle çevrelenir.

d) Vücudun dış yüzeyi ile lumenli organların lumene bakan yüzeylerinde oluşan nekrozlarda ölü hücreler veya dokular yerlerinden ayrılır ve dökülürler bunların bulunduğu ölgenin etrafında fibröz kapsül gelişir.

e) Nekrotik bölgeye çevresinde gelişen kan damarlar ve bağ doku hücreleri dahil olarak nekrotik kitle fagosite edilir ve bu bölgede nedbe dokusu oluşur.

8. Aşağıdakilerden hangisi nekrozun konak üzerindeki etkilerinden olan ülser oluşunu açıklamaktadır?

a) Derinin Epidermis tabakasından germinatif tabakaya kadar ulaşan, sınırlı, yayvan nekrozlara denir.

b) En olumlu nekroz sonucu olup, ölen ve kaybolan hücrelerin yerini çoğalan yeni parankim hücrelerinin almasıdır.

c) Nekroze kitle içerisine saprofit bakterilerinin karışması ve bu kitlenin enfekte olması ile oluşur.

d) En fazla insan ve sığır tüberkülozu ayrıca aspergilloz, burusella, tularemi, koyun pseudotuberkülozu ve insanların frengisinde görülen doku ve hücrelerin süt pıhtısı veya beyaz peynire benzediği nekroz oluşmasıdır.

e) Deri ve mukozalardaki nekrozun subepitelyal dokuya kadar uzanması olayına denir.

9. Kuru gangren nedir hangi organlarda görülür?

a) Nekrozda irin yapan bakteriler yoksa nekrotik kitle suyunu kaybederek kurur ve buna kuru gangren adı verilir. Kan ve vücut sıvıları bakımından fakir olan doku ve organlarda meydana gelir.

b) Nekrotik kitleye piyojen bakterilerin karışması sonucunda iskemi ve enfeksiyonun birleşmesi ile oluşan kokuşmaya yaş gangren denir. Akciğer, barsak ve uterus gibi iç organlarda gözlenir.

c) Çizgili kas hücrelerinin stoplazmasında proteinli maddelerin pıhtılaşması sonucunda kuru gangre oluşur. Daha çok iç organlarda gözlenir.

d) Aşırı duyarlılık reaksiyonları sonucu damar duvarlarında oluşan orta ve küçük çaplı nekrozlara kuru gangren denilmektedir. Barsak gibi boşuklu organlarda gözlenir.

e) Nektotik kitleye Klostridium türlerinin katılması sonucu gangrene olan dokuda gaz kabarcıklarının oluşmasına denir. Genellikle deri gibi yüzeydel organlarda gözlenir.

10. Gangrenin prognozlarından sapremi nedir hangi durumda gözlenir?

a) Proteinli maddelerin yıkımı sonucu gangrenli dokuda oluşan toksinlerin kana karışması ile "sapremi" olayı baş gösterir.

b) Toksemi sonucu direnci kırılan hayvanda saprofit bakterilerin kana karışması demek ile "sapremi" durumu oluşur.

c) Vücut direnci arttığı için vücut, savunma sistemi ile gangrenli bölgeyi sağlam dokudan ayıran "sapremi" oluşturur.

d) Tedavi edilmeyen kuyruk ve ekstremite gangrenleri ise gangrenli dokunun düşmesi ile sonlanır. Bu bölgede bulunan sekonder enfekriyonlar kana karışarak sapremi oluşturur.

e) Uterus, akciğer, barsak gibi iç organların gangrenleri ve yanıkara, malign ödem gibi hastalıklara yakalanan hayvanlarda sapremi görülerek ölüm gözlenir.

Cevap Anahtarı

1a, 2d, 3e, 4d, 5d, 6b, 7c, 8e, 9a, 10b

CEVAP ANAHTARI

Soru No	Cevap Şıkkı	Sorunun bulunduğu sayfa no:	Sorunun bulunduğu sayfanın paragraf nosu:	Soruya dair anahtar kelimeler (3 adet)
1	A	3	2	Nekroz, apoptozis
2	D	14	9	Kireçlenme, kalsiyum tuzları
3	E	6	3	Sinirsel sebep, nekroz, innerve
4	D	4	1	Piknoz, Karyokersis, Karyolizis
5	D	10	1	Travatik, enzimatik, yağ dkusu
6	B	11	3	Zenker nekrozu, hyalin dejenerasyonu
7	C	14	4	Kapsül, fibröz doku yabancı cisim
8	E	15	3	Ülser, subepitelyal mukoza
9	A	16	5	Kuru gangren, irin, kan
10	B	18	3	Gangren, sapremi